150 1
158 2

Med
K19574

LEHRBUCH

DER

ALLGEMEINEN PATHOLOGIE

UND DER

PATHOLOGISCHEN ANATOMIE

FÜR ÄRZTE UND STUDIERENDE

VON

Dr. ERNST ZIEGLER,

WEILAND PROFESSOR DER PATHOLOGISCHEN ANATOMIE UND DER ALLGEMEINEN PATHOLOGIE
AN DER UNIVERSITÄT FREIBURG IM BREISGAU.

ZWEI BÄNDE.

ELFTE NEU BEARBEITETE AUFLAGE.

ZWEITER BAND.

SPEZIELLE PATHOLOGISCHE ANATOMIE.

JENA

VERLAG VON GUSTAV FISCHER

1906.

PRESENTED TO THE LIBRARY
BY:- Dr. J. Gardner.

BRITISH MEDICAL
Library
ASSOCIATION

LEHRBUCH

DER

SPEZIELLEN

PATHOLOGISCHEN ANATOMIE

VON

Dr. ERNST ZIEGLER,
WEILAND PROFESSOR DER PATHOLOGISCHEN ANATOMIE UND DER ALLGEMEINEN PATHOLOGIE
AN DER UNIVERSITÄT FREIBURG IM BREISGAU.

HERAUSGEGEBEN VON

Dr. EDGAR GIERKE
PRIVATDOZENT AN DER UNIVERSITÄT
FREIBURG IM BREISGAU.

UND

Dr. KURT ZIEGLER
ASSISTENT AN DER MEDIZINISCHEN
UNIVERSITÄTSKLINIK ZU BRESLAU.

ELFTE NEU BEARBEITETE AUFLAGE.

MIT 798 TEILS SCHWARZEN, TEILS FARBIGEN ABBILDUNGEN.

BRITISH MEDICAL
14 DEC 1938
ASSOCIATION LIBRARY

JENA
VERLAG VON GUSTAV FISCHER
1906.

11 395 816

Alle Rechte vorbehalten.

WELLCOME INSTITUTE LIBRARY
Coll. welMOmec
Call No. QZ

BRITISH MEDICAL
Library
ASSOCIATION

Vorwort.

Mitten in der rastlosen Arbeit für die neue Auflage seiner speziellen pathologischen Anatomie wurde Ernst Ziegler aus dem Leben gerufen. Sein Werk tritt als Waise an die Öffentlichkeit, doch darf es noch ganz als Zieglers letztes Werk bezeichnet werden. Denn es sind nicht nur die ersten Abschnitte von ihm selbst neu bearbeitet und zum Teil wesentlich umgestaltet, auch für die späteren war ein Teil der Vorarbeit bereits getan durch die Zusammenstellung der zu berücksichtigenden Literatur, durch die Auswahl der zahlreichen neuen Abbildungen, sowie durch manchen kurzen Hinweis auf eine notwendige Änderung oder Ergänzung. So durften die Herausgeber sich um so eher der Aufgabe unterziehen, die Neubearbeitung im Sinne des Verfassers zu vollenden, als sie ihnen auch durch den persönlichen Verkehr und Gedankenaustausch zu Lebzeiten ihres Lehrers erleichtert wurde.

Die ersten Abschnitte, die pathologische Anatomie des Zirkulationsapparates, des Blutes und der Lymphe, der blutbildenden Organe, des Knochensystems, der Muskeln, Sehnen, Sehnenscheiden und Schleimbeutel, sowie des Rückenmarkes und verlängerten Markes sind vom Verfasser selbst bearbeitet. Dabei haben die Kapitel über Endocarditis, Myocarditis, Arteriosklerose, Aneurysmen eine sorgfältige Neubearbeitung erfahren. Eingehende Untersuchungen haben Verfassers »Ansichten über Arteriosklerose denen von Jores und Marchand genähert«, doch schreibt er »den mechanischen Einwirkungen, Intoxikationen und Infektionen eine größere Rolle« bei ihrer Entstehung zu, als die genannten Autoren. »Bei der Bearbeitung der Leukämie hatte die Zusammenstellung von Sternberg gute Dienste geleistet.« Die Erkrankungen der Lymphdrüsen wurden ebenfalls neu bearbeitet. »Einer vollständigen Umarbeitung wurde die pathologische Anatomie der Knochen unterzogen, besonders auch die Bedeutung des Endostes und des Knochenmarks als knochen- resp. blutbildenden Organs mehr hervorgehoben. Bei der Gruppierung der Knochenerkrankungen waren nicht sowohl rein anatomische Gesichtspunkte, als vielmehr auch Ätiologie und Genese derselben maßgebend. Morbus Barlow, Rachitis, Osteomalacie, Ostitis deformans und Akromegalie wurden als Krankheiten unbekannter Ätiologie zu einer Gruppe vereinigt. Mit der Zeit läßt sich wohl eine infektiös-toxische Gruppe daraus ausscheiden.«

Die übrigen Abschnitte sind von den Herausgebern in der Weise bearbeitet worden, daß von Dr. Edgar Gierke die pathologische Anatomie

des Darmtraktus und des Peritoneums, der Leber und des Pankreas, des Harnapparates und der Nebennieren und des männlichen und weiblichen Geschlechtsapparates, von Dr. Kurt Ziegler die pathologische Anatomie des Gehirns und seiner Hüllen, des peripherischen Nervensystems, der äußeren Haut, des Respirationsapparates und der Schilddrüse zur Neubearbeitung übernommen wurden.

Es war unser Bestreben, unter Einhalten der vom Verfasser gezeichneten Wege, sowie durch sorgfältiges Studium der Literatur der Erweiterung der pathologisch-anatomischen Kenntnisse der letzten Jahre gerecht zu werden. Die Anordnung des Stoffes ist im großen und ganzen die gleiche geblieben. Nur Hypophyse, Schilddrüse und Epithelkörperchen (Ziegler), sowie Nebennieren, Carotis- und Steißdrüse mit chromaffinem System (Gierke) wurden unter Neubearbeitung als Drüsen mit innerer Sekretion nach der Bestimmung des Verfassers in einem besonderen Abschnitte vereinigt. Im übrigen handelt es sich zum geringeren Teil um Änderungen früherer Ansichten auf Grund neuerer Untersuchungen, zum größeren um neue Zusätze, soweit sie durch das Studium der Literatur geboten erschienen, so besonders bei Porencephalie, Herdentzündungen, Geschwülsten des Gehirns, Hautentzündungen, Hauttuberkulose, bei Epityphlitis, Pankreas, Bronchiolitis, Lungentuberkulose, Fettablagerung und Verfettung der Nieren, experimentellem Niereninfarkt, Teratomen und Chorionepitheliomen, Milch- und Colostrumbildung. Die Stellungnahme zur Frage der Entstehung der Lungentuberkulose ergab sich aus den Aufzeichnungen zu einem nicht veröffentlichten Vortrage über die Entstehung der Lungentuberkulose. Wenn der Umfang einzelner Abschnitte etwas zugenommen hat, so ist dies in erster Linie der Vermehrung der Zahl der Abbildungen von 723 auf 798, sowie der Ergänzung der Literaturübersichten zuzuschreiben.

Indem wir die neue Auflage der speziellen pathologischen Anatomie von Ernst Ziegler der Öffentlichkeit übergeben, sprechen wir die Hoffnung aus, daß es uns gelungen sei, die Neubearbeitung in seinem Sinne und Geiste zu Ende zu führen.

Dem Verleger, Herrn Dr. Gustav Fischer, sprechen wir für das fördernde Interesse und das stets bereite Entgegenkommen unseren aufrichtigsten Dank aus.

Im April 1906

Edgar Gierke, Freiburg i. Br.
Kurt Ziegler, Breslau.

Anmerkung: Die in Anführungszeichen gedruckten Stellen entstammen Notizen, die Professor Ziegler in seinem Handexemplar für ein Vorwort aufgezeichnet hatte.

Bibliothek
Kliniken

Inhaltsverzeichnis.

Erster Abschnitt. Pathologische Anatomie des Zirkulationsapparates.

I. Pathologische Anatomie des Herzens und des Herzbeutels. Seite

1. Mißbildungen des Herzens und der großen Gefäßstämme 1
2. Erworbene Veränderungen der Größe des Herzens, Atrophie, Dilatation, Hypertrophie und Lipomatose 7
3. Die Thrombusbildung im Herzen 10
4. Die Veränderungen des Endocards 12
5. Die Veränderungen des Myocards 26
6. Die Veränderungen des Pericards 40
7. Geschwülste und Parasiten des Herzens 46

II. Pathologische Anatomie der Arterien.

1. Verfettung, Sklerose, Atherom, hyaline u. amyloide Entartung und Verkalkung der Arterien 47
2. Die Entzündung und die durch Entzündung verursachte Ruptur der Arterien 58
3. Diffuse und umschriebene Arterienerweiterungen oder Aneurysmen. Ruptur der Arterien-Hämatome und falsche Aneurysmen 71

III. Pathologische Anatomie der Venen 82

IV. Pathologische Anatomie der Lymphgefäße 88

Zweiter Abschnitt. Pathologische Anatomie des Blutes und der Lymphe.

I. Pathologische Anatomie des Blutes 93

II. Pathologische Anatomie der Lymphe 107

Dritter Abschnitt. Pathologische Anatomie der blutbildenden Organe, Knochenmark, Milz, Lymphdrüsen und Thymus.

I. Pathologische Anatomie des blutbildenden Knochenmarks . 109

II. Pathologische Anatomie der Milz 121

III. Pathologische Anatomie der Lymphdrüsen 135

IV. Pathologische Anatomie der Thymusdrüse 151

Vierter Abschnitt. Pathologische Anatomie des Knochensystems.

I. Pathologische Anatomie der Knochen.

1. Durch Entwicklungs- und nicht entzündliche Wachstumsstörungen bedingte Knochenveränderungen 154

Seite

2. Der pathologische Schwund der Knochensubstanz. Atrophie, Karies und Nekrose der Knochens 171
3. Pathologische Neubildung von Knochengewebe, Heilung von Frakturen, Bildung von Pneudarthrosen 179
4. Die akuten und die chronischen infektiösen Entzündungen der Knochen 197
5. Barlowsche Krankheit, Rachitis, Osteomalacie, Ostitis deformans und akromegalische Knochenhypertrophie 220
6. Riesenwuchs, autochthone Hyperostose und geschwulstartige Exostose 244
7. Geschwülste, Cysten und tierische Parasiten der Knochen 247

II. Pathologische Anatomie der Diarthrosen und Synarthrosen.

1. Anatomische Vorbemerkungen. Mißbildungen 259
2. Die regressiven und die metaplastischen Veränderungen des Knorpels der Gelenke und Synchondrosen 260
3. Neubildung von Knorpelgewebe. Heilung von Knorpelfrakturen . . . 264
4. Verletzungen der Gelenkkapsel, Distorsionen und Luxationen 265
5. Die akuten und die chronischen Gelenkentzündungen 268
6. Tuberkulose und Syphilis der Gelenke 291
7. Die Ankylosen (Heilung von Gelenkresektionen) 296
8. Über freie Gelenkkörper 299

Fünfter Abschnitt. Pathologische Anatomie der Muskeln, Sehnen, Sehnenscheiden und Schleimbeutel.

I. Pathologische Anatomie der Muskeln 300
II. Pathologische Anatomie der Sehnen, der Sehnenscheiden und der Schleimbeutel 320

Sechster Abschnitt. Pathologische Anatomie des zentralen Nervensystems.

I. Pathologische Anatomie des Rückenmarks und des verlängerten Marks 327

1. Einleitung. Mißbildungen des Rückenmarks 327
2. Über die Ursachen, die Entstehung und den Verlauf der Atrophie, der Degenerationen, der Blutungen und der Entzündungen des Rückenmarks. Sekundärdegenerationen 333
3. Die Hauptformen der Myelitis (Blutungen) 346
4. Hydromyelie, Syringomyelie und zentrale Gliose 352
5. Die multiple Sklerose 355
6. Erkrankungen bestimmter Neurone. Systemerkrankungen 359
7. Tuberkulose, Syphilis und Lepra des Rückenmarks 368
8. Geschwülste des Rückenmarks 370

II. Pathologische Anatomie der Hüllen des Rückenmarks.

1. Pathologische Anatomie der Pia mater und der Arachnoidea spinalis . 371
2. Pathologische Anatomie der Dura mater spinalis 376

III. Pathologische Anatomie des Gehirns.

1. Einleitung. Mißbildungen. Hydrocephalus congenitus 378
2. Störungen der Zirkulation. Ödem, Ventrikel- und Meningealhydrops, Atrophie des Gehirns 397
3. Herddegenerationen und Herdentzündungen. Ischämische Hirnerweichung und Blutungen. Traumatische, hämatogene und fortgeleitete Enkephalitis. Hirnabszeß 403

Seite

4. Tuberkulose, Syphilis und Aktinomykose des Gehirns 420
5. Multiple Herdsklerose, diffuse Sklerose und Ependymsklerose des Gehirns 422
6. Geschwülste und tierische Parasiten des Gehirns 424

II. Pathologische Anatomie der Hüllen des Gehirns.

1. Pathologische Anatomie der Pia mater und Arachnoidea cerebralis . . 431
2. Pathologische Anatomie der Dura mater cerebralis und der Pinealdrüse 445

Siebenter Abschnitt. Pathologische Anatomie des peripherischen Nervensystems.

I. Einleitung 451
II. Nervendegenerationen und Nervenentzündungen. Tuberkulose, Syphilis und Lepra der Nerven 452
III. Die Regeneration der peripherischen Nerven 459
IV. Die Geschwülste des peripherischen Nervensystems 461

Achter Abschnitt. Pathologische Anatomie der äußeren Haut.

I. Einleitung 466
II. Abnorme Pigmentierungen und Pigmentmangel der äußeren Haut 467
III. Atrophie der äußeren Haut 470
IV. Hyperämie, Anämie, Ödem und Hämorrhagien der äußeren Haut 472
V. Die Entzündungen der äußeren Haut. Parasitäre Hauterkrankungen.
1. Allgemeines über die Genese, Ätiologie und Anatomie der Hautentzündungen 474
2. Die Hauptformen der entzündlichen Erkrankungen der Haut 479
VI. Erworbene Hypertrophien der Haut 521
VII. Auf kongenitaler Anlage beruhende Hypertrophien, Muttermäler, Warzen und Geschwülste der Haut 527
VIII. Besondere Affektionen der Talgdrüsen, Schweißdrüsen, Haare und Nägel 542

Neunter Abschnitt. Pathologische Anatomie des Tractus intestinalis und des Peritoneums.

I. Pathologische Anatomie des Mundes.
1. Pathologische Anatomie der Weichteile des Mundes 550
2. Pathologisch-anatomische Veränderungen der Zähne 563
II. Pathologische Anatomie des weichen Gaumens, der Gaumenbögen, des Pharynx und der Tonsillen 567
III. Pathologische Anatomie der Speicheldrüsen 575
IV. Pathologische Anatomie des Ösophagus 577
V. Pathologische Anatomie des Magens.
1. Mißbildungen und erworbene Form- und Lageveränderungen des Magens. Hypertrophie und Atrophie der Magenwände. Ruptur des Magens 586
2. Korrosionen, Degenerationen, Blutungen und Entzündungen des Magens 588
3. Gastromalacie und Ulcus ex digestione 597
4. Geschwülste des Magens 601

Seite

VI. Pathologische Anatomie des Dünndarms und des Dickdarms.
1. Die Mißbildungen und angeborenen Lageveränderungen des Darmkanals 606
2. Erworbene Form- und Lageveränderungen 608
3. Zirkulationsstörungen, Blutungen und Degenerationen 617
4. Die Entzündung der Darmschleimhaut und deren Folgezustände.
a) Pathogenese und Anatomie der Darmentzündungen 619
b) Infektiöse Darmentzündungen 633
5. Regenerative und hypertrophische Schleimhautwucherungen und Geschwülste des Darms 646
6. Tierische Parasiten des Darms. Darmsteine 650
VII. Die krankhaften Veränderungen des Peritoneums 651

Zehnter Abschnitt. Pathologische Anatomie der Leber, der Gallengänge, der Gallenblase und des Pankreas.

I. Pathologische Anatomie der Leber.
1. Mißbildungen. Erworbene Form-, Größen- und Lageveränderungen 663
2. Zirkulationsstörungen in der Leber und deren Folgen 666
3. Die hämatogenen Infiltrationen, Degenerationen und Entzündungen der Leber 669
4. Gallenstauung und biliäre Hepatitis 690
5. Syphilis, Tuberkulose und Lepra der Leber 693
6. Regenerative und hyperplastische Wucherungen des Lebergewebes. Geschwülste und tierische Parasiten der Leber 697
II. Pathologische Anatomie der Gallenblase und der Gallengänge 709
III. Pathologische Anatomie des Pankreas 715

Elfter Abschnitt. Pathologische Anatomie des Respirationsapparates und der Schilddrüse.

I. Pathologische Anatomie der Nase und ihrer Nebenhöhlen . . . 724
II. Pathologische Anatomie des Kehlkopfes 728
III. Pathologische Anatomie der Luftröhre 740
IV. Pathologische Anatomie der Bronchien 744
V. Pathologische Anatomie der Lunge.
1. Mißbildungen der Lunge 755
2. Lungenveränderungen, welche durch Störung der Atmung entstehen. Atelektase und Emphysem 758
3. Die Störungen der Zirkulation in der Lunge. Hyperämie. Ödem. Blutungen. Braune Lungeninduration 763
4. Nicht entzündliche Ernährungsstörungen der Lunge 771
5. Die Entzündungen der Lunge 773
6. Tuberkulose und Schwindsucht der Lunge 799
7. Syphilis, Aktinomykose, Rotz und Aspergillusmykose der Lunge . . . 821
8. Geschwülste und tierische Parasiten der Lunge 826
VI. Pathologische Anatomie der Pleura 829

Zwölfter Abschnitt. Pathologische Anatomie des Harnapparates.

I. Pathologische Anatomie der Nieren.
1. Mißbildungen der Nieren und der Harnleiter. Kongenitale und erworbene Lageänderungen 838

Seite

2. Die Störungen der Blutzirkulation in den Nieren und deren Folgen. Embolie der Nierenarterien. Arteriosklerotische Nierenschrumpfung . . 841
3. Regeneration und Hypertrophie des Nierengewebes 849
4. Hämatogene Ablagerungen in den Nieren. Amyloidentartung 850
5. Die hämatogene Nephritis. 858
6. Tuberkulose und Syphilis der Nieren 881
7. Cysten, Geschwülste und tierische Parasiten der Niere 883

II. Pathologische Anatomie des Nierenbeckens und des Harnleiters 891
III. Pathologische Anatomie der Harnblase 896
IV. Pathologische Anatomie der Harnröhre 906

Dreizehnter Abschnitt. Pathologische Anatomie der Hypophyse, der Schilddrüse und der Nebennieren, sowie verwandter Drüsen.

I. Pathologische Anatomie der Hypophyse. 909
II. Pathologische Anatomie der Glandula thyreoidea und parathyreoidea 911
III. Pathologische Anatomie der Nebennieren und des chromaffinen Gewebes 921
IV. Pathologische Anatomie der Carotis- und Steißdrüse 926

Vierzehnter Abschnitt. Pathologische Anatomie des männlichen und des weiblichen Geschlechtsapparates.

I. Pathologische Anatomie des männlichen Geschlechtsapparates.
1. Pathologische Anatomie des Hodens, des Nebenhodens und der Tunica vaginalis propria 927
2. Pathologische Anatomie des Samenstranges, des Samenleiters, der Samenbläschen, der Prostata und des Penis 947

II. Pathologische Anatomie des weiblichen Geschlechtsapparates.
1. Pathologische Anatomie des Ovariums und des Parovariums 956
2. Pathologische Anatomie der Tuben, des Uterus, der Scheide, des Beckenperitoneums, des Beckenbindegewebes und der äußeren Genitalien . . 981
3. Pathologische Anatomie des schwangeren und des puerperalen Uterus und des Eies 1028

III. Pathologische Anatomie der Brustdrüsen 1050

Library

ERSTER ABSCHNITT.

Pathologische Anatomie des Zirkulationsapparates.

I. Pathologische Anatomie des Herzens und des Herzbeutels.

1. Mißbildungen des Herzens und der großen Gefäßstämme.

§ 1. **Mißbildungen des Herzens** gehören zu den häufigeren Vorkommnissen und stellen meist **primäre Wachstumshemmungen** und **Wachstumsstörungen** dar, denen zufolge gewisse Bestandteile des Herzens kümmerlich oder in abnormer Lage und Gestaltung zur Ausbildung kommen; nur selten sind es krankhafte Prozesse, wie Entzündungen, welche in die normale Entwickelung hemmend und störend eingegriffen haben.

In der Mehrzahl der Fälle handelt es sich um **mangelhafte** oder **fehlerhafte Ausbildung der Scheidewände,** welche die einfache Anlage des Herzens in eine rechte und eine linke Kammer und in einen rechten und linken Vorhof, den Truncus arteriosus in Aorta und Pulmonalis trennen.

Hierzu kommen sodann **Mißbildungen der Klappen, Verengerung** und **Verschluß der atrioventrikularen, arteriellen** und **venösen Ostien,** endlich auch **fehlerhafte Ausbildung** und **Lagerung der großen Arterienstämme** und **ihrer Aeste,** sowie auch der in die Vorhöfe eintretenden **Venen.**

Defekte im Vorhofseptum kommen in verschiedenen Graden teils für sich, teils gleichzeitig mit anderen Mißbildungen vor. Am häufigsten bleibt das Foramen ovale (Fig. 1 *e*) offen; seltener findet sich unterhalb der Membrana foraminis ovalis ein Defekt (Fig. 1 *f*). Totaler Mangel des Septums führt zur Bildung eines Cor triloculare biventriculare.

Defekte im Kammerseptum können das ganze Septum (Cor triloculare biatriatum) betreffen, so daß also nur ein Ventrikel vorhanden ist, beschränken sich aber häufiger auf den membranösen Teil oder auf den obersten muskulösen Teil des Septums (Fig. 2 *h* und Fig. 3 *b c*). Die Defekte können mit Defekten des Vorhofseptums verbunden sein (Cor biloculare), ferner auch mit Mißbildung der arteriellen Ostien (Fig. 2) und Gefäße (Fig. 3), sowie der venösen Ostien. Defekt der

Pars membranacea kann sich auch mit Persistenz des Truncus arteriosus kombinieren, kommt im übrigen häufig gleichzeitig mit Pulmonalstenose (Fig. 2 *e*) vor. Bei partiellen Defekten des häutigen Teils des Septums ist die Aorta häufig nach rechts verlagert (Fig. 2 *d*) und steht über dem Defekt oder rückt ganz in das Gebiet des rechten Ventrikels.

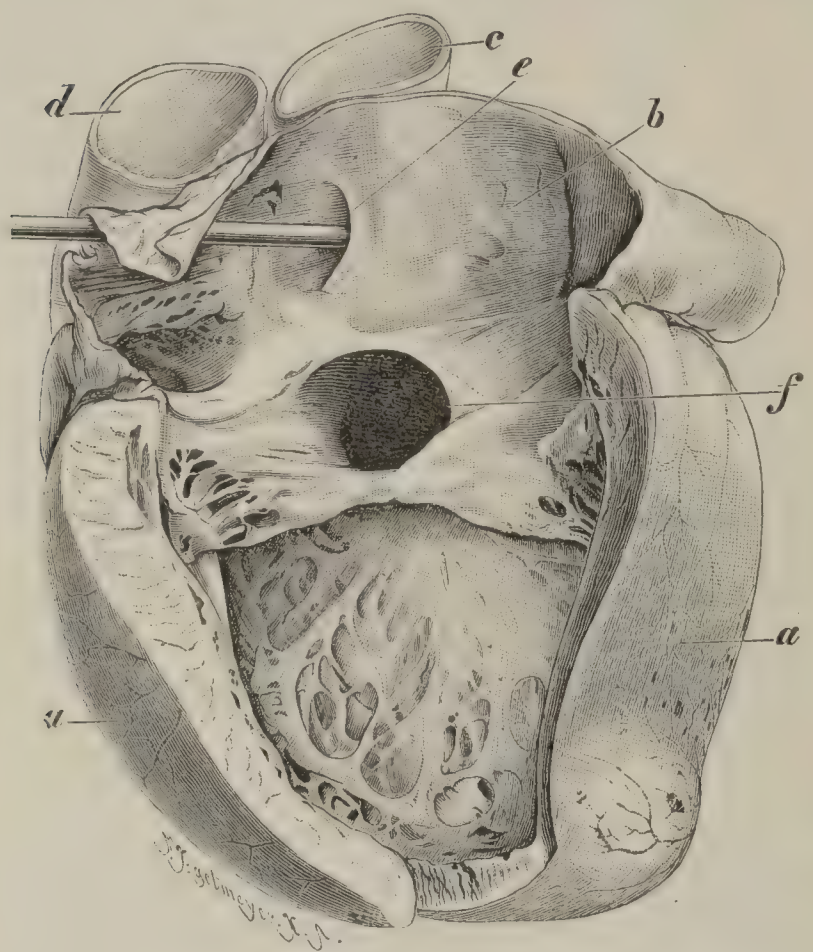

Fig. 1. Doppelter Defekt im Vorhofseptum (bei einem Erwachsenen). *a* Linker Ventrikel. *b* Linker Vorhof. *c* Aorta. *d* Pulmonalis. *e* Offenes Foramen ovale. *f* Großer Defekt oberhalb der Mitralis. $^1/_2$ der nat. Gr.

Die Verengerung der Arteria pulmonalis, die zu den häufigeren Herzmißbildungen gehört, kann sowohl den Stamm des Gefäßes als auch den Conus arteriosus (Fig. 2 *e*) und das Ostium betreffen, wobei die Klappen oft mehr oder weniger mißbildet sind. Zuweilen besteht ein völliger Verschluß, eine Atresie des Ostiums. Diese Mißbildungen kommen sowohl bei geschlossenem Kammerseptum als gleichzeitig mit Defekten (Fig. 3) in der Kammer- oder der Vorhof-Scheidewand vor. Oft sind sie auch mit einer Verlagerung der Gefäßstämme verbunden (Fig. 2), wobei beide aus dem rechten Ventrikel, oder die Aorta aus dem rechten, die Pulmonalis

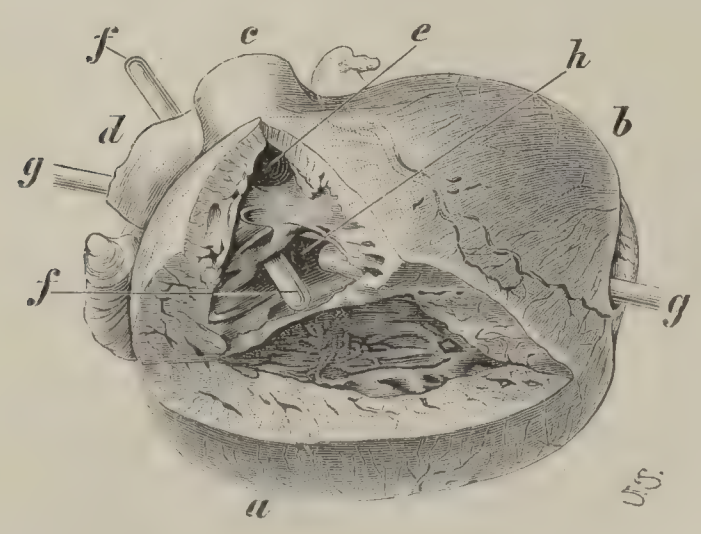

Fig. 2.

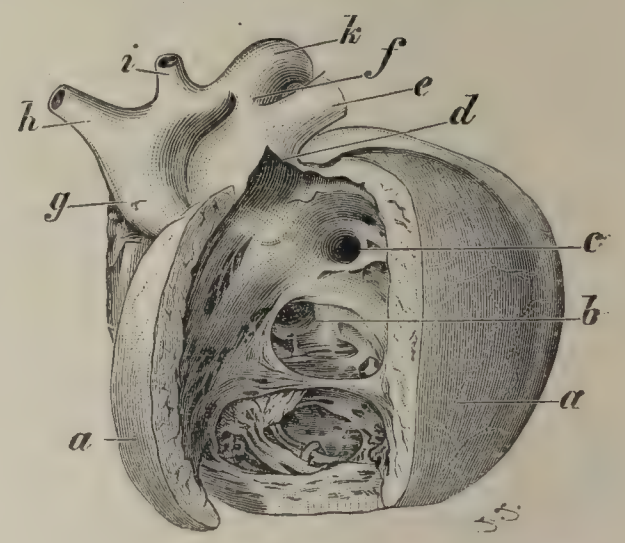

Fig. 3.

Fig. 2. Angeborener Herzfehler bei einem Kinde von $1^1/_3$ Jahren. *a* Hypertrophischer rechter Ventrikel. *b* Erweiterter linker Ventrikel. *c* Arteria pulmonalis. *d* Aorta. *e* Verengter Conus arterialis pulmonalis. *f f* Verbindung des rechten Ventrikels mit der Aorta. *g g* Verbindung des linken Ventrikels mit der Aorta durch den Septumdefekt *h*. $^1/_2$ der nat. Gr.

Fig. 3. Angeborener Herzfehler bei einem Kinde von 4 Monaten. *a* Hypertrophischer rechter Ventrikel. *b c* Defekte im Ventrikelseptum. *d e* Pulmonalis. *f* Ductus Botalli. *g* Aorta ascendens. *h* Truncus anonymus dexter. *i* Truncus anonymus sinister. *k* Aorta thoracica descendens. $^1/_2$ der nat. Gr.

aus dem linken Ventrikel entspringen können, eine Mißbildung, die als Transposition der Arterienstämme bezeichnet wird.

Stenose und Atresie der Aorta kommen in ähnlicher Weise, wie an der Pulmonalis, teils mit, teils ohne Defekte der Kammerscheidewände vor, sind zum Teil mit Verlagerung der Aorta verbunden und können sich auch mit anderen Mißbildungen des Herzens kombinieren.

Ist das Ostium aorticum hochgradig verengt oder verschlossen, und die Ventrikelscheidewand ausgebildet, so sind das Foramen ovale und der Ductus Botalli meist offen, so daß also die Zirkulation vornehmlich durch das rechte Herz stattfindet, und das Blut durch die Pulmonalis dem großen und kleinen Kreislauf zugeführt wird. Der linke Ventrikel und der linke Vorhof sind dabei meist klein und kümmerlich entwickelt.

Stenosen der Aorta in der Nähe der Einmündung des Ductus Botalli, am Uebergang des Aortenbogens in die Aorta descendens (Isthmus aortae), die in geringem Grade nicht selten vorkommen, können in seltenen Fällen sehr hochgradig werden, so daß die Aorta zu einem feinen Rohr verjüngt oder durch eine nach innen vorspringende diaphragmaähnliche Intimaleiste, der äußerlich eine Furche entspricht, verengt wird. Es kommen auch Fälle vor, in denen hier die Aorta ganz verschlossen ist oder sogar ganz fehlt. Der Kreislauf wird hierbei von der Anonyma, der Carotis, der Subclavia sinistra aus durch die Mammaria, die Intercostales, die Dorsalis scapulae, die Epigastrica superior und inferior unterhalten und zeigt gewöhnlich nur sehr geringe oder keine Störung.

Stenose und Atresie der venösen Ostien kommen sowohl am rechten als am linken Vorhof vor.

Eine Verlagerung der arteriellen und venösen Gefäßstämme kommt sowohl mit anderen Mißbildungen der Ostien, der Gefäße und der Septen als auch ohne solche vor. Die Gefäße stehen dabei entweder mit den normal ihnen zukommenden Ventrikeln resp. Vorhöfen in Verbindung, oder nehmen von den Höhlen der anderen Herzhälfte ihren Ursprung. An den Venenstämmen kommen auch Verdoppelungen vor.

An den **atrioventrikularen Klappen** kommen sowohl Mißbildungen der Klappensegel, wie z. B. abnorme Kürze oder abnorme Länge, verbunden mit mangelhafter Entwickelung oder Mangel der Papillarmuskeln, oder abnorme Verbindungen derselben untereinander mit Bildung doppelter Ostien, als auch abnorme Enge und Verschluß der Ostien vor. Bei letzterem ist die Zirkulation natürlich nur dadurch möglich, daß in der Vorhofscheidewand eine Oeffnung persistiert.

An den **arteriellen Ostien** kommen sowohl eine Vermehrung als auch eine Verminderung der Zahl, sowie auch Verdickungen und Verwachsungen der Klappensegel vor. Häufig findet sich eine Durchlöcherung der Klappensegel oberhalb des Schließungsrandes. Zunehmende Vergrößerung der Lücken kann schließlich dazu führen, daß der Klappenrand wie ein selbständiger Sehnenfaden das Klappenatrium durchzieht.

Persistenz des Ductus Botalli (Fig. 3 *f*) ist meist durch andere Entwickelungsfehler, wie Stenose der Pulmonalis oder der Aorta oder eines venösen Ostiums, bedingt, kommt indessen auch ohne andere Herzmißbildungen vor.

Von den Papillarmuskeln und von den Muskeltrabekeln gehen besonders im linken Ventrikel nicht selten **abnorme Sehnenfäden** ab, welche sich entweder an den Klappen oder an irgend einer Stelle der Herzwand, z. B. am Ventrikelseptum ansetzen und danach die Herzhöhle quer oder schräg durchziehen. Im rechten Vorhof kommen bindegewebige **Fäden** und **Fadennetze** vor, welche als Reste embryonaler Sinusklappen (Valvula venosa dextra und sinistra) und des Septum spurium anzusehen sind. **Abnorme Längenentwickelung der Papillarmuskeln** kann dazu führen, daß die Spitze des Muskels sich direkt in das zugehörige Klappensegel einsenkt.

Der **trabekuläre Bau der Ventrikelwand** kann sich stellenweise auch ins Gebiet der kompakten Wand bis unter die Serosa erstrecken. Nachgiebigkeit solcher Stellen kann zu lokaler Ausbuchtung des Endokards und Perikards in Form eines über die Oberfläche des Herzens vorragenden Sackes, zu einem **Aneurysma,** führen.

Abnorme Kleinheit oder **Hypoplasie des Herzens** bei normaler Ausbildung der einzelnen Teile kann schon bei der Geburt vorhanden sein oder sich erst in der extrauterinen Wachstumszeit einstellen und wird in letzterem Falle namentlich bei Chlorotischen (Virchow) sowie bei Individuen mit hämorrhagischer Diathese beobachtet.

Angeborene Hypertrophie des Herzens oder einzelner Teile desselben beobachtet man dann, wenn durch Veränderungen an den Ostien oder den Gefäßstämmen die Fortbewegung des Blutes erschwert ist; doch kommt (Simmonds, Hedinger) auch eine Hypertrophie vor, ohne daß sonstige Veränderungen nachweisbar sind.

Unter den angeborenen **abnormen Lagerungen** sind die Dextrokardie, bei welcher die Herzspitze nach rechts gelagert ist, sowie der Vorfall des Herzens durch Spalten des Brustkorbes, die Ektopie, die wichtigsten.

Das **Herz** des Menschen bildet (Hertwig) **in seiner ersten Anlage** einen geraden, später sich S-förmig krümmenden Schlauch, der an seinem vorderen Ende die beiden primitiven Aortenbogen entsendet, während er am hinteren Ende die beiden Venae omphalo-mesentericae aufnimmt. Hat dieser Schlauch (Fig. 4) eine bestimmte Größe und zugleich auch eine bestimmte Lagerung im Embryo erreicht, so findet eine Sonderung der einzelnen Abteilungen statt, und es setzen sich der weiter gewordene venöse und der arterielle Teil durch eine tiefe Einschnürung, den Ohrkanal (*ok*), gegeneinander ab und werden nunmehr als Vorhof (*vh*) und als Kammer (*k*) unterschieden. Gleichzeitig erhält der Vorhof seitlich Aussackungen (*ho*), welche als Herzohren bezeichnet werden.

Die Kammeranlage (Fig. 4 *k*) bildet zunächst einen gekrümmten, nach dem Aortenbulbus (*Ta*) sich verjüngenden Schlauch, der bald eine von oben nach unten verlaufende Furche (Fig. 5 *si*), den Sulcus interventricularis, erhält, so daß schon äußerlich die Kammer in eine rechte und eine linke Hälfte geteilt wird, von denen die erstere sich in den Truncus arteriosus (*Ta*) fortsetzt.

Die Bildung von Scheidewänden im Innern des Herzens erfolgt im Gebiete der Ventrikel da, wo sich dem äußeren sichtbaren Sulcus interventricularis (Fig. 5 *si*) entsprechend an der unteren und hinteren Wand eine Leiste (Fig. 6 *ks*) als Anlage des Septum ventriculorum erhebt und nach oben wächst. Sehr bald wächst auch aus der hinteren Wand des Vorhofs, links von der Einmündung der Vene (Fig. 6 *sr*), ein bindegewebiger Fortsatz hervor, der im Gebiete des Ohrkanales (*si*), dessen Wände um diese Zeit eine nach unten vorspringende ringförmige Falte (als Anlage der Klappensegel) bilden, das Ostium atrioventriculare in eine linke und rechte Hälfte trennt. His bezeichnet diesen Teil der Scheidewand als Septum intermedium (Fig. 6 *si*).

In der 7. Woche geht dieses Septum der Kammerscheidewand eine Verwachsung ein und bildet alsdann die medialen Zipfel der Atrioventrikularklappen. Im übrigen gehen die atrioventrikularen Klappensegel aus der Kammerwand hervor.

Die Scheidung des Truncus arteriosus in eine Aorta und eine Pulmonalis schließt sich an die Bildung der Kammerscheidewand unmittelbar an und wird durch eine Abplattung des Truncus eingeleitet, der alsbald die Bildung zweier, an den platten Seiten auftretender Längsleisten, welche einander entgegenwachsen und verschmelzen, nachfolgt. Weiterhin treten die Aorta und die Pulmonalis auch äußerlich auseinander. Der Trennungsprozeß im Truncus arteriosus beginnt zuerst oben und schreitet von da abwärts, tritt also erst zuletzt in den Kammerraum ein und setzt sich erst sekundär mit der Kammerscheidewand in Verbindung. Der unterste Teil des Septums des Truncus bildet die Pars membranacea des Ventrikelseptums.

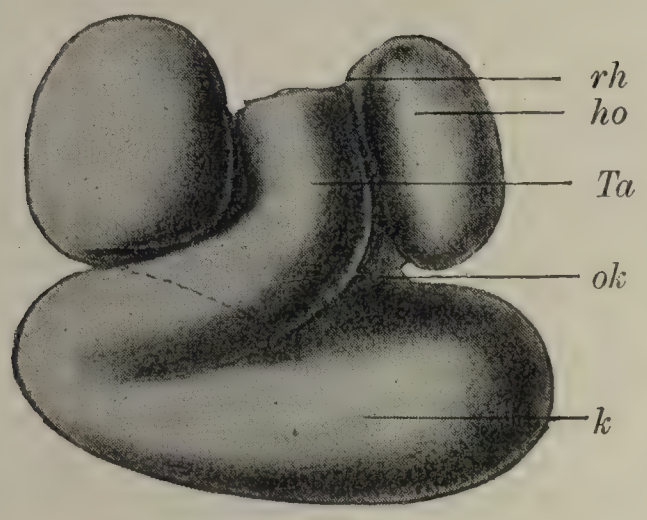

Fig. 4.

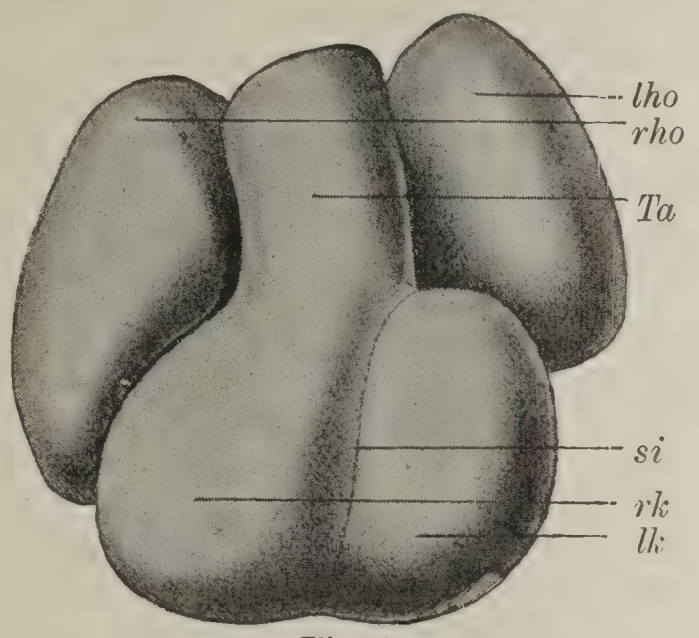

Fig. 5.

Fig. 4. Herz eines menschlichen Embryos von 4,3 mm Länge (nach His). *k* Kammer. *Ta* Truncus arteriosus. *ok* Ohrkanal. *vh* Vorhof mit den Herzohren *ho*.

Fig. 5. Herz eines menschlichen Embryos der fünften Woche (nach His). *rk* Rechte, *lk* linke Kammer. *si* Sulcus interventricularis. *Ta* Truncus arteriosus. *lho* Linkes, *rho* rechtes Herzohr.

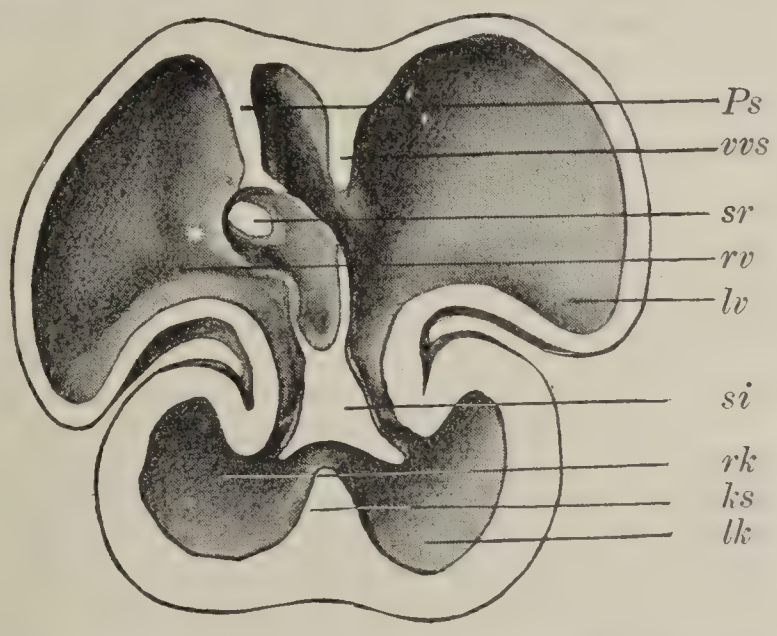

Fig. 6. Hintere Hälfte eines geöffneten Herzens eines menschlichen Embryos der fünften Woche (nach His). *lk* Linke, *rk* rechte Kammer. *si* Septum intermedium. *lv* Linker, *rv* rechter Vorhof. *ks* Kammerseptum. *sr* Einmündung des Sinus reuniens (= Sinus venosus Born). *vvs* Vorhofscheidewand (Vorhofsichel [His], Septum primum [Born]). *Ps* Septum spurium. * Eustachische Klappe.

Die Entwickelung der Semilunarklappen beginnt schon vor der Trennung des Truncus. Sie bilden zunächst vier aus Gallertgewebe bestehende Wülste, von denen zwei bei der Trennung halbiert werden, so daß nunmehr auf jeden Arterienstamm drei kommen.

Die Entwickelung der Vorhofscheidewand beginnt an der oberen Wand des Vorhofs, von wo dieselbe (Fig. 5 *vvs*) nach abwärts wächst, bis sie im Gebiet des Ohrkanals das Septum intermedium (*si*) erreicht und mit demselben verwächst, so daß sowohl der Vorhof als der Oberkanal in zwei Hälften getrennt werden. Es wird indessen diese Trennung wieder eine unvollkommene, indem in der Scheidewand eine Lücke, das Foramen ovale, auftritt, das sich erst nach der Geburt schließt.

Wie sich aus einem Vergleich der Entwickelungsgeschichte mit den vorkommenden Mißbildungen ergibt, entstehen die Herzmißbildungen wesentlich durch mangelhafte oder falsche Entwickelung der Septen der Kammer, des Vorhofs und des Truncus arteriosus, sowie durch Ausbleiben der normalen Verschmelzung derselben. Es gilt dies nicht nur für die Septendefekte, sondern auch für die Verlagerung und die abnorme Enge der Gefäßstämme. Abnorme Verschmelzung des Septum intermedium mit der Wand des Ohrkanals führt zum Verschluß des betreffenden atrioventrikularen Ostiums oder wenigstens zu abnormen Verbindungen der Klappensegel. Abnorme Trennungsvorgänge im Truncus arteriosus können auch Klappenmißbildungen, unvollständige Umbildung der Anlagen der Klappensegel, pathologische Beschaffenheit derselben zur Folge haben. Störungen in der Umbildung der Aortenbögen führen zur Bildung abnormer Gefäßstämme.

Das **Herzgewicht** beträgt im Mittel bei Neugeborenen 23 g, mit 17 Jahren 233, im reifen Mannesalter 300 g. Beim Weibe ist das Gewicht um etwa 40 g kleiner. Die Höhe des linken Ventrikels beträgt durchschnittlich 9,5 cm, die Wanddicke oberhalb des vorderen Papillarmuskels 12—15 mm (ohne die Trabekel), die Dicke der rechten Kammer in der Mitte des Conus arteriosus 3—5 mm, des Septum ventriculorum 9—12 mm. Die Länge des Herzens von der oberen Wand des linken Vorhofs bis zur Spitze beträgt 12—15 cm, die größte Breite unterhalb des Sinus circularis 9,5—10,8 cm. Der mittlere Umfang der Aorta ascendens beträgt bei Neugeborenen 18 mm, bei Männern von 25—40 Jahren 65—70 mm, bei Männern über 50 ca. 73—80 mm, bei Frauen 70—75 mm. Der Umfang der Lungenarterie beträgt bei Neugeborenen 23,5 mm. In mittleren Lebensjahren ist sie etwas weiter, im hohen Alter etwas enger als die Aorta ascendens.

Bei Beurteilung der Ventrikelweite und der Wanddicke des Herzens ist zu berücksichtigen, daß **postmortale Formveränderungen des Herzens** eintreten können. Das Herz steht in Diastole still, allein es tritt meist eine Starrekontraktion ein und zwar meist vor der Starre der Körpermuskeln. Mit der Ausbildung der Starre erlischt die Erregbarkeit des Herzens (ROTHBERGER, *Postmortale Formveränderungen des Herzens, Pflügers Arch. 99. Bd. 1903*); durch die Starre wird das Herz kleiner und dickwandiger, als es bei Eintritt des Todes ist. Bei Herzmuskelveränderungen kann die Starre ausbleiben. Ferner kann die Starre wieder vorübergehen und das Herz erschlaffen. Die Füllung des Herzens mit Blut ist alsdann teils von dem Blutgehalt bei Eintritt des Todes, teils davon abhängig, ob in das erschlaffende Herz Blut aus den großen Gefäßstämmen, insbesondere den Venen, einfließt oder nicht.

Literatur über Mißbildungen des Herzens.

Arnold, *Entwickel. d. Vorhofscheidewand, V. A. 51. Bd.; Angeb. Divertikel ib. 137. Bd. 1894.*
Barié, *Du rétrécissement congénital de l'aorte descendante, Revue de méd. VI 1886.*
Bauer, *Verdoppelung der oberen Hohlvene; Einmündung des Sinus coronarius in den l. Vorhof, Morph. Arb. v. Schwalbe VI 1896 (Lit.)*
Bennetz, *Angeb. Herzfehler mit Septumdefekten, I.-D. Freiburg 1895.*
Bonnet, *Sténose congén. de l'aorte. Rev. de méd. 1903 (Lit.)*
Born, *Entwickelungsgesch. d. Herzens, A. f. mikr. An. XXXIII 1889; Anat. Anz. III 1888.*
Browitz, *Anormale Sehnenfäden, Virch. Arch. 145. Bd. 1896.*
Chiari, *Netzbildungen im r. Vorhof, Beitr. v. Ziegler XXII 1897.*
Dilg, *Seltene Herzanomalieen, Virch. Arch. 91. Bd. 1883.*
Eppinger, *Der Musc. diaphragmatico-retromediastinalis u. s. Bezieh. z. prim. Scheidewanddefekten, Centralbl. f. allg. Path. V 1894.*
Förster, *Die Mißbildungen des Menschen, Jena 1865-*
Geipel, *Mißbildungen des Tricuspidalis, Virch. Arch. 171. Bd. 1903 (Lit.)*
Gillavry, *De Aetiologie en de Pathogenese der congen. Hartgebreken, I.-D. Leiden 1896.*
Hart, *Defekte der Kammerscheidewand, Virch. Arch. 181. Bd. 1905.*
Hedinger, *Primäre angeb. Herzhypertrophie, Virch. Arch. 178. Bd. 1904.*
Hertwig, *Lehrbuch der Entwickelungsgesch., Jena 1900.*
His, *Beitr. z. Anatomie des menschlichen Herzens, Leipzig 1886.*
Kollmann, *Abnormitäten im Bereich d. Vena cava inferior, Anat. Anz. VIII 1893 (Lit.).*
v. Krzywicki, *Das Septum membranaceum ventric. cordis etc., B. v. Ziegler VI 1889.*

Kussmaul, *Ueb. d. angeb. Enge der Lungenarterienbahnen, Z. f. rat. Med. 1866.*
Leo, *Entwickelungshemmung des Herzens, Virch. Arch. 103. Bd. 1886; Atresie u. Stenose des Conus der Lungenarterie, Dtsch. med. Wochenschr. 1886.*
Lochte, *Situs viscerum irregularis, Beitr. v. Ziegler XXIV 1898.*
Looser, *Ueber Netzbildungen im rechten Vorhof, I.-D. Zürich 1902.*
Mann, *Cor triloculare biatriatum, Beitr. v. Ziegler VI 1889.*
Martens, *Zwei Fälle von Aortenatresie, Virch. Arch. 121. Bd. 1890.*
Martinotti, *Anom. numer. delle valv. semilunari, Anat. Anz. I 1886.*
Meinertz, *Ungewöhnl. Mißbildung d. Herzens, Virch. Arch. 166. Bd. 1901.*
Middendorp, *Atresie d. Art. pulmonalis, Internat. Monatsschr. f. Anat. u. Histol. III 1886.*
Pisenti, *Di una rarissima anomalia della tricuspidale, Lavori dell' ist. an. pat. d. Perugia 1890.*
Poscharissky, *Anomalieen d. Sehnenfäden im Herzen, B. v. Ziegler XXXV 1904.*
Preisz, *Beitr. zu der Lehre von den angeb. Herzfehlern, Beitr. v. Ziegler VII 1889.*
Rauchfuss, *Herzmißbildungen, Gerhardts Handb. der Kinderkrankheiten IV.*
Rheiner, *Angeborene Herzfehler, Virch. Arch. 146. Bd. 1896.*
Rokitansky, *Die Defekte der Scheidewände des Herzens, 1875.*
Rovere, *Hypoplasie des l. Herzens, Cbl. f. allg. Path. IX 1888.*
Ruge, *Defekte der Vorhofscheidewand, Virch. Arch. 126. Bd. 1891.*
Schiechhold, *Stenose der Aorta in d. Geg. des D. Botalli, Münch. med. Woch. 1897 (Lit.).*
Simmonds, *Kongenitale Herzatrophie, D. med. Woch. 1898.*
Sommerbrodt, *Obliteration d. Aorta a. d. Einmündung d. Duct. art., V. A. 91. Bd. 1883.*
Théremin, *Et. sur les affections congénitales du coeur, Paris 1895 (106 Fälle, 245 Fig.).*
Thoma, *Anat. Unters. üb. d. Größe u. d. Gewicht d. anat. Bestandteile d. Körpers, 1882.*
Thorel, *Mißbildungen des Herzens, Ergeb. d. a. Path. IX Wiesbaden 1904 (Lit.).*
Venturi, *Lésions cardiaques rares, Rev. de méd. XIII 1893.*
Vierordt, *Anatom., physiolog. u. physikal. Daten u. Tabellen, Jena 1893; Angeb. Herzerkrankungen, Nothnagels Handb. d. spez. Path. XV 1898.*
Virchow, *Die Chlorose u. die damit verbund. Anomalieen am Gefäßapparat, Berlin 1872.*

2. Erworbene Veränderungen der Größe des Herzens, Atrophie, Dilatation, Hypertrophie und Lipomatose.

§ 2. Die **Verkleinerung des Herzens** beruht im wesentlichen auf einer **Atrophie der Muskulatur und des Fettgewebes** und kommt am häufigsten bei Individuen vor, deren allgemeiner Ernährungszustand hochgradig herabgesetzt und deren Blutmenge verringert ist. Bei senilem Marasmus, Krebskachexie kann das Gewicht des Herzens bis auf die Hälfte des Normalen und darunter sinken. Der Panniculus des atrophischen Herzens ist großenteils oder auch ganz geschwunden und in ein gallertig aussehendes, dem Schleimgewebe ähnliches, durchscheinendes Gewebe umgewandelt. Die an der Oberfläche des Herzens verlaufenden Gefäße sind infolge der Verkleinerung der Unterlage mehr oder weniger geschlängelt, die Muskelschicht zufolge der Verkleinerung der Muskelzellen verdünnt, oft durch Pigmentbildung in den Muskeln und durch Verfettung braun oder gelbbraun gefärbt, die Herzhöhle klein, das Endokard durch Zusammenrücken der früher über eine größere Fläche verbreiteten Teile verdickt, weniger durchscheinend als normal.

Die Vergrößerung des Herzens wird, von der Entwickelung von Geschwülsten abgesehen, teils durch Dilatation, teils durch Hypertrophie der Muskulatur, teils durch Zunahme des subepicardialen Fettgewebes bedingt.

Die **Dilatation des Herzens** ist häufig die Folge von Muskelveränderungen, welche eine größere Nachgiebigkeit der Muskulatur bedingen (Verfettung). In anderen Fällen ist sie durch Hindernisse, welche sich der Entleerung der Herzhöhlen entgegensetzten (Verengerung der Ostien, Verwachsungen der Außenfläche des Herzens, Lungenerkrankungen, insbesondere chronisches Emphysem und pleuritische Verwachsungen) oder durch Klappenveränderungen, welche bei

der Erschlaffung der Kammern oder Vorkammern einen Rückfluß des Blutes aus den Arterien in die Ventrikel und aus den Ventrikeln in die Vorhöfe bedingen (Insufficienz der Klappen), verursacht. Die Erweiterung erstreckt sich je nach der Ursache, die ihr zu Grunde liegt, bald nur auf eine Kammer oder eine Vorkammer, bald auf das ganze Herz und kann einen solchen Grad erreichen, daß der Umfang des Herzens die Größe des normalen Herzens um das Doppelte überschreitet. Durch lokal umschriebene Wandveränderungen (ischämische Herzmuskelerweichung, Herzschwiele § 6) können auch örtliche Aussackungen der Herzwand entstehen, welche als Aneurysmen (Fig. 27 *b*) bezeichnet werden.

Die Dilatation des Herzens ist zunächst mit einer Verdünnung der Wand des erweiterten Abschnittes verbunden, doch kann sich an die Dehnung eine Hypertrophie der Muskulatur anschließen, und es geschieht dies namentlich dann, wenn die Erweiterung durch Erschwerung der Zirkulation bedingt ist.

Die **Hypertrophie der Herzmuskulatur** ist die Folge andauernd erhöhter Arbeitsleistung des Herzens, entwickelt sich indessen nur dann, wenn die an das Herz gestellten Anforderungen ein gewisses Maß nicht überschreiten und der Herzmuskel unter günstigen Ernährungserscheinungen sich befindet. Ursachen einer Steigerung der Herzaktion bilden Insufficienz und Stenose der Klappen (vergl. § 5), abnorme Enge der großen Arterienstämme, Verödung von Nierengewebe, Arteriosklerose, Lungenerkrankungen (Emphysem, pleuritische Verwachsungen), welche die Zirkulation im kleinen Kreislauf erschweren, Verwachsungen des Herzbeutels mit dem Herzen und der Lunge, Vermehrung der Blutmenge, reichlicher Genuß alkoholischer Getränke, nervöse Erregungen und starke körperliche Arbeit. Es ist also die Massenzunahme der Muskulatur eine symptomatische Erscheinung, d. h. eine, durch irgend welche Einwirkungen bedingte Arbeitshypertrophie. Die Hypertrophie tritt demgemäß auch in demjenigen Teil des Herzens zuerst auf, welchem die erhöhte Arbeitsleistung zufällt, bei Aortenklappenerkrankungen und Nierenschrumpfungen im linken Ventrikel (Fig. 7 *a*), bei Insufficienz und Stenose der Pulmonalklappen und bei Steigerung der Hindernisse im kleinen Kreislauf in dem rechten Ventrikel.

Die Hypertrophie der Muskulatur führt zunächst zu einer Verdickung der Vorhof- oder Ventrikelwand (Fig. 7 *a*); es nehmen aber auch die Trabekel und die Papillarmuskeln an der Hypertrophie teil und können an Umfang sehr bedeutend zunehmen. Die Masse eines hypertrophischen Herzens kann etwa das Dreifache eines normalen erreichen, so daß Herzgewichte von 700—900 g vorkommen.

Die Hypertrophie des Herzmuskels ist durch eine Vergrößerung der einzelnen Muskelzellen bedingt. Ob auch eine Vermehrung der Muskelzellen sich einstellt, ist schwer zu entscheiden, bei Eintritt der Hypertrophie in den ersten Lebensjahren jedoch nicht unwahrscheinlich.

Die Höhlen hypertrophischer Herzabschnitte sind bald erweitert, bald normal weit, bald enger als normal, und man kann danach exzentrische, einfache und konzentrische Herzhypertrophieen unterscheiden. Die Herzdilatation kann als erste Folge der Erschwerung des Kreislaufs der Hypertrophie vorausgehen oder infolge von Muskeldegeneration sich sekundär in einem hypertrophischen Herzen einstellen.

Die **Lipomatose des Herzens** tritt als Teilerscheinung einer auch sonst über den Körper verbreiteten Lipomatose auf und ist zunächst durch eine Vermehrung des Herzpanniculus charakterisiert. Höhere Grade der Lipomatose oder Adipositas führen auch zu einer Ablagerung von Fett in den Zellen des intermuskulären und des subendocardialen Bindegewebes, so daß die Muskulatur von Fettgewebe durchsetzt wird und ein Fettpolster auch am Endokard erscheint. Hochgradige Lipomatose kann die Tätigkeit des Herzmuskels beeinträchtigen.

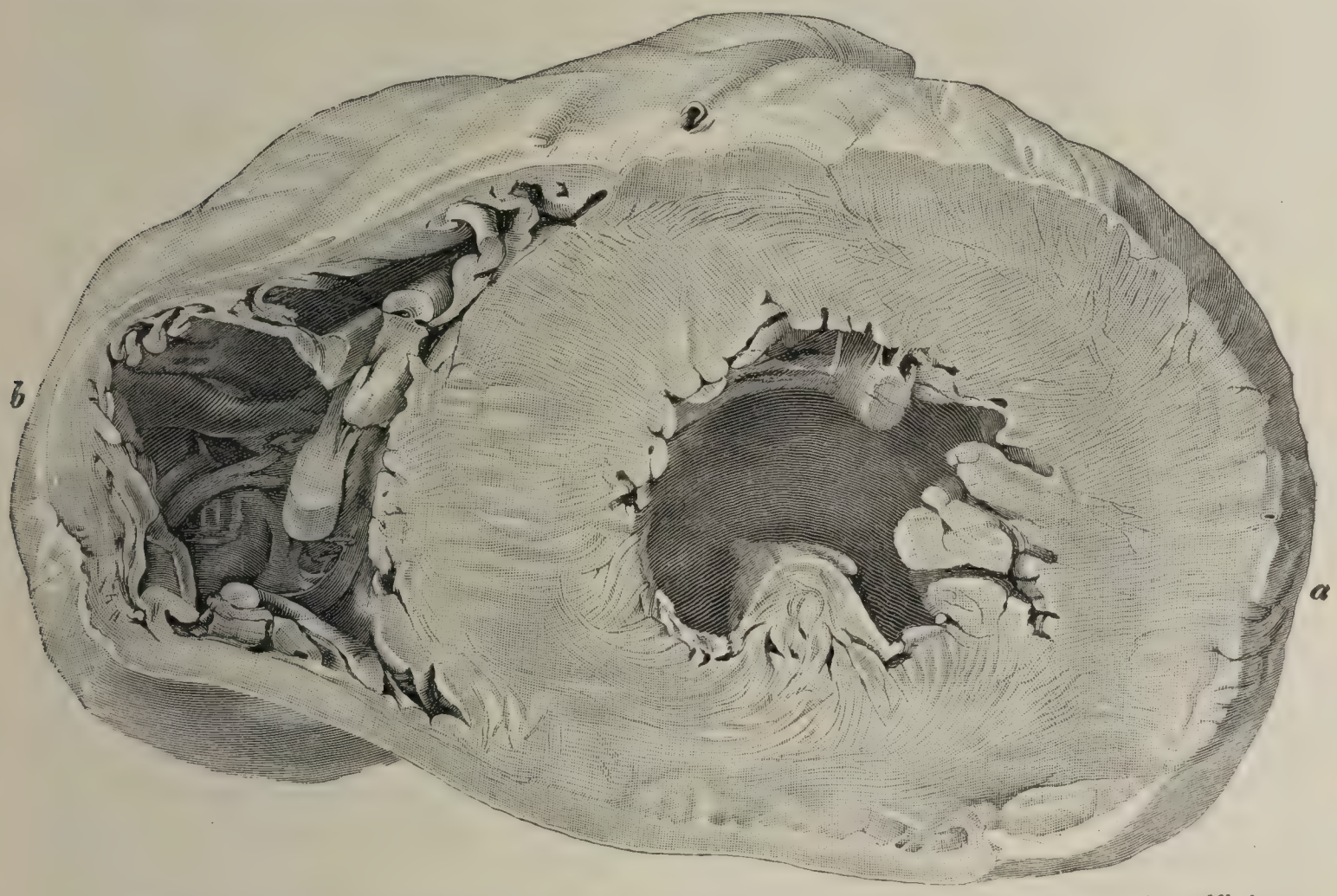

Fig. 7. Hypertrophie des linken Ventrikels, entstanden bei Insufficienz und Stenose der Aortenklappen. *a* Linker, *b* rechter Ventrikel. Querschnitt in natürlicher Größe.

Bei ausgebreiteter Arteriosklerose ist das Herz bald hypertrophisch, bald unverändert, oder auch klein. Sieht man von den Fällen ab, in denen die Sklerose auch die Aortenklappen ergriffen hat, so ist es schwer, einen Grund dafür einzusehen. Es soll namentlich die über die Splanchnicusgefäße (Hasenfeld, Hirsch) ausgebreitete Sklerose Herzhypertrophieen zur Folge haben, während Sklerose der Extremitäten- und Kopfarterien, auch Sklerose der Aorta ascendens und des Arcus ohne Herzhypertrophieen zu verlaufen pflegen.

Für alle Fälle ist indessen auch diese Annahme nicht zutreffend. Aus dem Sektionsbefund ist die Ursache der Herzhypertrophie oft nicht zu entnehmen. Es müssen irgend welche Einwirkungen während des Lebens eine Steigerung der Herztätigkeit bewirkt haben, der anatomische Befund läßt aber nicht erkennen, wie das ausgelöst wurde. Die bei Nierenschrumpfung eintretende linksseitige Herzhypertrophie kommt wahrscheinlich dadurch zu stande, daß Kontraktionszustände von den kleinen Arterien eine Verengerung des Gesamtquerschnittes der Strombahnen und dadurch Druckerhöhung im großen Kreislauf herbeiführen.

Literatur über Herzhypertrophie.

Albrecht, *Der Herzmuskel, Berlin 1903.*
Aufrecht, *Alkohol. Myocarditis, Arch. f. klin. Med. 54. Bd. 1895.*
Bauer *u.* ***Bollinger,*** *Ueber idiopathische Herzvergrößerung, München 1894.*

Goldenberg, *Atrophie u. Hypertrophie d. Muskelfasern d. Herzens, V. A. 103. Bd. 1886.*
Grawitz u. Israël, *Nierenerkrankung und Herzhypertrophie, V. A. 77. Bd. 1879.*
Gutch, *Cardiac Hypertrophy and Atrophy, J. of Path. VII. 1901.*
Hasenfeld, *Herzhypertrophie bei Arteriosklerose, D. Arch. f. klin. Med. 59. Bd. 1897.*
Hauser, *Cor bovinum bei einem 11 Monate alten Kinde, D. med. Woch. 1896.*
Horwath, *Die Hypertrophie des Herzens, Wien 1897.*
Israël, O., *Nierenkrank. u. sekundäre Veränd. d. Zirkulationssystems, V. A. 86. Bd. 1881.*
Katzenstein, *Hypertrophie d. Herzens b. Nephritis, V. A. 182. Bd. 1905.*
Krehl, *Die Erkrankungen des Herzmuskels, Wien 1900 (Lit.).*
Letulle, *Rech. sur les hypertrophies cardiaques secondaires, Paris 1889.*
Leyden, *Ueber Herzkrankheiten (Dilatation mit fettiger Entartung des Herzmuskels) infolge von Ueberanstrengung, Zeitschr. f. klin. Med. XI 1886.*
Müller, *Die Massenverhältnisse des menschl. Herzens, Leipzig 1883.*
Riegel, *Druckerhöhung im arter. Gefäßsystem bei Nephritis, Z. f. klin. Med. VII. 1884.*
Schmidt, *Verhalten des Herzens bei Aneurysmen der Aorta thoracica, Beitr. z. pathol. Anat., Festchr. f. E. L. Wagner, Leipzig 1887.*
Tangl, *Hypertrophie u. physiologisches Wachstum des Herzens, V. A. 116. Bd. 1889.*
Thorel, *Herz bei Krkh. ohne Klappenfehler, Ergebn. d. allg. Path. IX 1904 (Lit.).*
Zander, *Morbus Brightii und Herzhypertrophie, I.-D. Königsberg 1881.*
Zielonko, *Studien über Hypertrophie des Herzens, Virch. Arch. 62. Bd. 1875.*

3. Die Thrombusbildung im Herzen.

§ 3. Die Herzhöhlen sind nicht selten der Sitz intravitaler Gerinnungen oder fester Ausscheidungen aus dem Blute, welche als **Thromben** bezeichnet werden. Eine erste Gruppe derselben verdankt ihre Entstehung vornehmlich allgemeiner oder lokaler Schwächung der Herzaktion, die zur Verlangsamung oder zu Unregelmäßigkeiten der Zirkulation führt, doch spielen zugleich auch Veränderungen der Innenfläche der Herzwand, zum Teil auch eine stärkere Neigung des Blutes zu Gerinnungen eine für die Lokalisation und den Beginn der Gerinnung wichtige Rolle. Die Schwächung der Herztätigkeit und die Wandveränderungen sind durch verschiedene, in den nächsten Kapiteln beschriebene Veränderungen des Myokards und Endokards, sowie durch Erweiterung der Herzhöhlen bedingt. Die Gerinnung beginnt mit Vorliebe in den Herzohren und den Recessus zwischen den Muskeltrabekeln der Herzwand und führt zur Bildung gemischter, oft deutlich geschichteter Thromben, welche sich aus körnigem und fädigem Fibrin und aus roten und farblosen Blutkörperchen zusammensetzen. Kleine Thromben können im Herzohr oder zwischen den Muskeltrabekeln ganz verborgen sein, größere erheben sich mehr oder weniger über die Herzwand (Fig. 8 *a*) und wachsen durch neue Niederschläge zu polypenartigen Bildungen heran, die demgemäß auch als **Herzpolypen** oder **Fibrinpolypen des Herzens** bezeichnet werden. Die Oberfläche dieser Polypen ist meistens glatt, kann aber auch eine gerippte, oder gekräuselten Wellen ähnlich gestaltete Oberfläche zeigen. Sie sind relativ fest, trocken und brüchig, auf dem Durchschnitt teils matt gelblich oder auch rötlich, teils rot oder rotbraun gefärbt, oft geschichtet.

Eine zweite Gruppe hat ihren Sitz vornehmlich an den Klappen, seltener an dem Wandendokard und ist durch lokale Wandveränderung degenerativer und entzündlicher Art (vergl. Endocarditis) bedingt und bildet meist **kleine, warzenähnliche, höckerige Auflagerungen,** die indessen zuweilen auch zu größeren polypösen Bildungen heranwachsen (vergl. § 5).

Soweit diese Bildungen kleine Warzen sind, bestehen sie meist lediglich aus körnigem Plättchenfibrin und sind gelblich gefärbt; in großen, polypösen Bildungen ist dieser körnigen Masse auch fädiges

Fibrin aufgelagert, dessen Maschen mehr oder weniger rote und farblose Blutkörperchen einschließen.

Die **polypösen Thromben** der erstgenannten Art erleiden in ihrem Innern nach einer gewissen Zeit meist eine **breiige Erweichung** und **Verflüssigung** (Fig. 8 *b*), die zum Zerfall derselben führen, oft unter Loslösung größerer, noch nicht verflüssigter Partikel, welche, mit dem Blutstrom verschleppt, embolische Verstopfungen von Gefäßen bewirken. Es werden ferner auch ganze Thromben losgelöst und mit dem Blute fortgeführt, doch kann es sich in seltenen Fällen auch ereignen, daß freigewordene rundliche Thromben der Vorhöfe, die bereits eine erhebliche Größe besitzen, bei Enge des atrioventrikularen Ostiums im Vorhofe verbleiben und hier als **freie Kugelthromben** verharren. Unter Umständen können auch aus Venen stammende Thromben im rechten Vorhof stecken bleiben (Boström) und durch Einlagerung in das atrioventrikulare Ostium die Zirkulation des Blutes erschweren. Eine Substitution der großen polypösen Thromben durch einwachsendes Bindegewebe (proliferierende Endocarditis) findet entweder gar nicht oder nur in unvollkommener Weise statt, am ausgiebigsten noch bei Thromben der Herzohren.

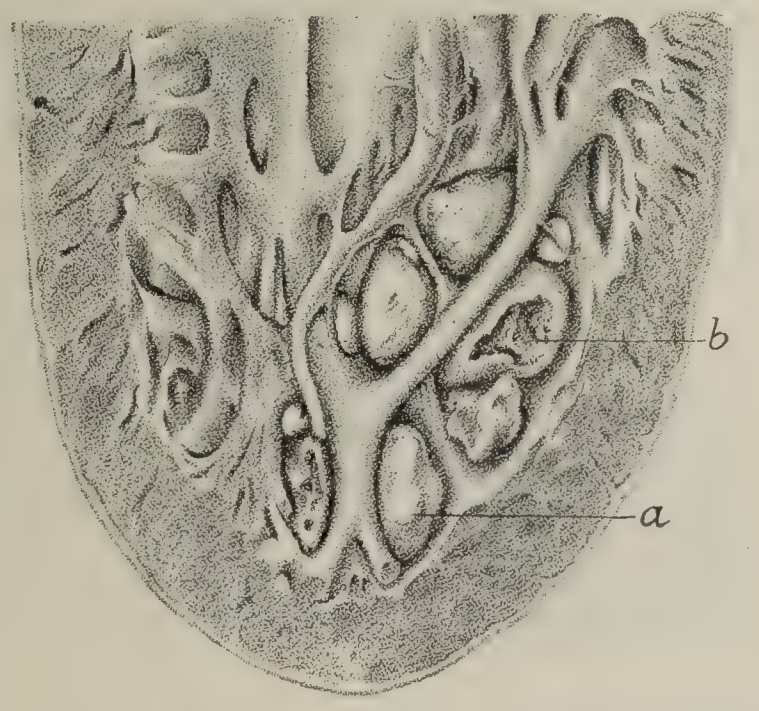

Fig. 8. Polypöse Herzthromben, welche zwischen den Trabekeln des linken Ventrikels festsitzen. *a* Thrombus mit glatter Oberfläche. *b* Thrombus mit offenliegenden Zerfallshöhlen. Nat. Gr.

Die kleinen, warzigen, meist klappenständigen Thromben können ebenso wie die großen Polypen erweichen und zerfallen und durch Verschleppung zu embolischer Gefäßverstopfung führen. Häufig findet hier dagegen auch eine totale oder partielle Substitution durch Bindegewebe sowie auch eine Verkalkung statt (§ 5 Endocarditis).

Postmortal entstandene **speckige Leichengerinnsel,** die aus Fibrin, farblosen Blutkörperchen und Serum sich zusammensetzen, unterscheiden sich von Thromben dadurch, daß sie feucht, durchscheinend und elastisch sind und bei Zerreißung Flüssigkeit austreten lassen, während die Thromben trocken, unelastisch und brüchig sind.

Postmortal geronnenes Blut oder **Cruor** ist gleichmäßig schwarzrot, weich, einer Gallerte ähnlich.

Senden Leichengerinnsel Fortsätze zwischen die Muskeltrabekel oder zwischen die Sehnenfäden der Papillarmuskeln, so sind sie nur mit Gewalt von der Innenfläche des Herzens zu lösen und können dadurch dem Unkundigen eine Verwachsung, wie sie bei festsitzenden Thromben vorkommt, vortäuschen.

Literatur über Herzthromben.

Arnold, *Freie Kugelthromben, Beitr. v. Ziegler VIII 1890.*
Aschoff, *Ueber den Aufbau der Thromben, Virch. Arch. 130. Bd. 1892.*
Boström, *Thrombenähnliche Bildungen im Herzen, D. Arch. f. klin. Med. 55. Bd. 1895.*
zum Busch, *Die Zusammensetzung der Herzthromben, I.-D. Freiburg 1891.*
Degny *et* ***Weill,*** *Thrombose cardiaque dans la diphthérie, A. de méd. exp. 1902.*

Herz, *Aeltere Thromben im Herzen, D. Arch. f. klin. Med. 37. Bd. 1885.*
v. Recklinghausen, *Freie Kugelthromben, D. Arch. f. klin. Med. 37. Bd. 1885.*
Thorel, *Thrombose des Herzens, Ergebn. d. allg. Path. IX Wiesb. 1904 (Lit.)*
Virchow, *Thrombose u. Embolie, Ges. Abhandl. Frankfurt 1856.*
Zahn, *Rippenbildung an Thromben, Internat. Beitr. Festschr. f. Virchow II, Berlin 1891.*
Ziegler, *Bau der endocardit. Effloreszenzen, Verh. d. Kongr. f. inn. Med. 1888.*

4. Die Veränderungen des Endokards.

§ 4. Das **Endokard** bildet eine zarte, mit Endothel bedeckte, membranöse Auskleidung des Herzens aus Bindegewebe, glatten Muskelzellen mit elastischen Fasern, die besonders im Vorhof reichlich vorhanden sind. Die bindegewebigen Klappensegel sind vom Endokard bedeckt. Die Klappen der Aorta und der Pulmonalis sind gefäßlos, diejenigen der Mitralis und Tricuspidalis enthalten dagegen an der Basis Blutgefäße. Die Sehnenfäden werden von den Papillarmuskeln aus mit feinen Gefäßen versehen. Infolge von Endocarditis können gefäßlose Klappenteile Gefäße erhalten. **Blutungen** können im Endokard sowohl infolge von Stauung als auch von Infektion und Intoxikation, sowie auch von Blutveränderung (Anämie, Leukämie) vorkommen und treten in Form von roten Flecken verschiedener Größe auf.

Fig. 9.

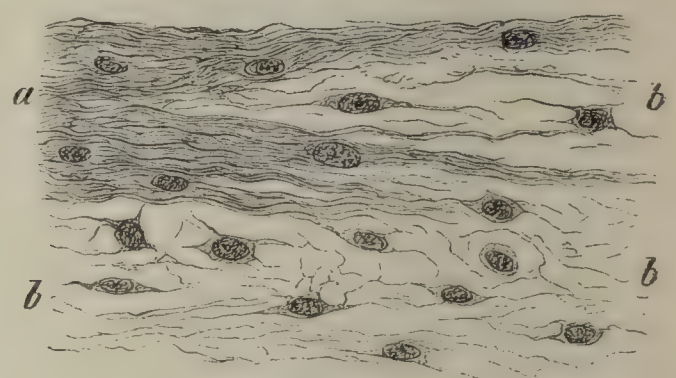

Fig. 10.

Fig. 9. Durchschnitt durch das verfettete Endokard des großen Mitralsegels von einem Kinde, das an Skorbut gestorben war (Osmiums. Glyc.). Vergr. 350.

Fig. 10. Schleimige Degeneration des Bindegewebes der Aortenklappen (Osmiums. Glyc.). *a* Bindegewebe. *b* Schleimgewebe. Vergr. 350.

Degenerative Veränderungen treten am häufigsten als **fettige Degeneration** auf, die zur Bildung weißer Flecken führt, die namentlich an den Klappensegeln vorkommen, besonders häufig an der Kammerfläche des großen Mitralsegels. Die Verfettung stellt sich zunächst an den Bindegewebszellen und dem Oberflächenendothel ein. In höheren Graden der Entartung erscheinen die Spalträume des Bindegewebes (Fig. 9) mit Fetttröpfchen verschiedener Größe ganz erfüllt, und es gehen zugleich auch Bindegewebsbündel zu Grunde. Sie kommt bei bejahrten Individuen, deren Gefäßsystem auch sonst Veränderungen zeigt, sehr häufig vor, ist aber auch bei jungen Individuen nicht selten und kann sich bei den verschiedenen Erkrankungen, wie chronischen Herzleiden, Anämie, Marasmus, Intoxikationen, Infektionen etc. vorfinden.

Schleimige Degeneration des endokardialen Gewebes kommt namentlich in höherem Alter sowie bei Anwesenheit pathologischer Klappenverdickungen vor und hat ihren Sitz fast ausschließlich an den Klappen. Sie tritt meist herdweise auf und führt zur Bildung zirkumskripter Verdickungen und Prominenzen an den Schließungsrändern

der Klappen, welche eine gallertige Beschaffenheit zeigen und entweder aus einem zellenhaltigen Schleimgewebe (Fig. 10 *b*) oder aus einer zellenlosen Schleimmasse bestehen. Im ersten Falle sieht das Gewebe dem Gallertgewebe der Klappen des embryonalen Herzens ähnlich.

Häufig tritt die Verschleimung mit Verfettungszuständen kombiniert auf.

Sklerotische, hyaline Entartungen des Klappenbindegewebes treten teils an den Schließungsrändern, teils an der Basis der Klappen (Fig. 12) auf und kommen im höheren Alter sehr häufig vor. Sie führen zu Klappenverdickungen, innerhalb welcher das Gewebe dicht, nur undeutlich gestreift oder auch vollkommen homogen ist und nur spärliche und kleine oder auch gar keine zelligen Elemente mehr enthält.

Verkalkung des Klappenbindegewebes kommt besonders in Klappen vor, deren Bindegewebe hyalin entartet und verfettet ist, und führt zur Bildung weißer, harter Einlagerungen.

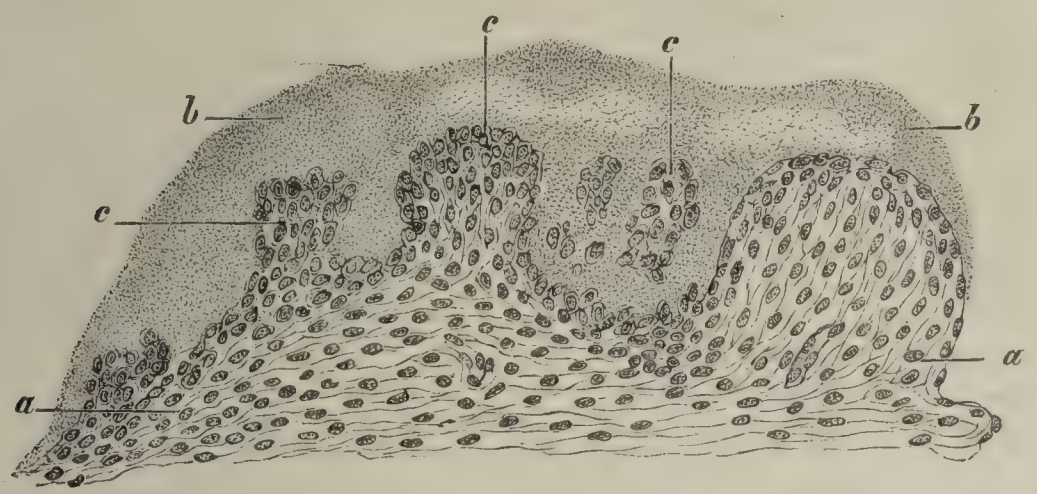

Fig. 11. In Klappenthromben eindringende Wucherungen des Endocards einer leicht verdickten Aortenklappe (M. Fl. Karm.). Mann von 49 Jahren. *a* Hypertrophisches Bindegewebe der Klappe mit Gefäßen. *b* Körnige Thromben. *c* Zellig-fibröse Exkreszenzen. Vergr. 60.

Nicht selten verbindet sich die Sklerose des Klappengewebes mit Verfettungs-, Verschleimungs- und Verkalkungsprozessen, und es kann sich schließlich ein **nekrotischer Zerfall** des entarteten Gewebes einstellen, so daß sich im Gewebe Erweichungsherde und nach Durchbruch derselben Geschwüre bilden, in deren Umgebung alsdann wieder **Wucherungsvorgänge,** zuweilen auch eine **Infiltration mit Lymphocyten** sich einstellen. Die Kombination dieser Entartungsvorgänge wird gewöhnlich als **atheromatöse Entartung** bezeichnet.

Wird durch irgend welche Vorgänge die Beschaffenheit des oberflächlichen Gewebes verändert, oder entstehen an der Oberfläche Unebenheiten und Rauhigkeiten, so können sich an den betreffenden Stellen **feinkörnige Thromben** in Form kleiner umschriebener, gelblicher oder rötlicher, oft als endokarditische Efflores zenzen (vergl. § 5) bezeichneter Knötchen (Fig. 11 *b*) auflagern, und es dürfte dies wohl namentlich dann geschehen, wenn die Zirkulation unregelmäßig oder schwach wird. Solche Auflagerungen kommen in Form kleiner gelblicher oder rötlichgelber Knötchen oder höckeriger Wärzchen am häufigsten an den Klappen (z. B. bei Carcinomkranken und Phthisikern) vor, wo sie sowohl an der Schließungsfläche als an den der Herz-, resp. der Gefäßwand zugekehrten Flächen sitzen können. Werden

sie nicht wieder abgespült, so stellt sich am Orte, wo sie dem Endokard aufsitzen, allmählich eine Wucherung (Fig. 11 *c*) eine **proliferierende Thromboendocarditis** ein, welche in die Thromben eindringt und zu einer mehr oder minder weitgehenden Substitution der Thromben durch Keim- und Bindegewebe führt. Infolge dieses Vorgangs kann sich eine **diffuse Sklerose der Klappen** (Fig. 12) mit **höckerigen Verdickungen** (Fig. 12 *b*, *c*) kombinieren, die oft verkalken. Die daraus hervorgehenden Klappenveränderungen können den nach infektiöser Endocarditis sich entwickelnden (§ 5) sehr ähnlich sehen. Sklerose der Aortenklappen kann gleichzeitig mit Sklerose der Aortenintima auftreten, ergreift dann vornehmlich (Mönckeberg) den Schließungsrand und verbreitet sich von da nach der Basis des Klappensegel. Selbständig auftretende Klappensklerose (Fig. 12) beginnt gewöhnlich an der Basis der Klappen, an der nach den Sinus gerichteten Außenseite und verbreitet sich von da nach oben.

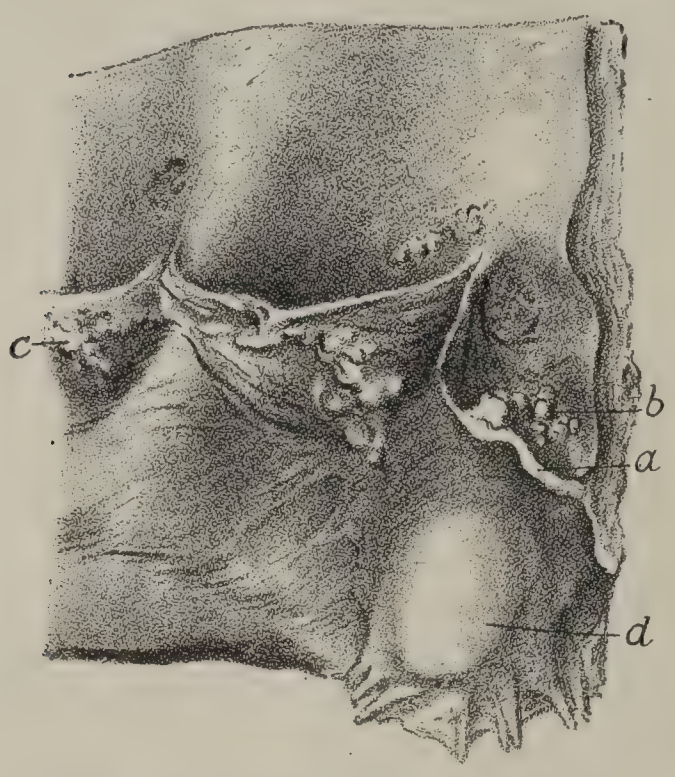

Fig. 12. Diffuse sklerotische und höckerige, zum Teil verkalkte Verdickungen an den Aortenklappen. Mann von 85 Jahren. *a* Verdtckte Aortenklappe im Durchschnitt. *b c* Höckerige, zum Teil verkalkte Prominenzen. *d* Weiße, etwas erhabene verfettete Stelle des großen Segels der Mitralis. Nat. Gr.

Die im Alter sich allmählich erst einstellende **Klappensklerose** soll nach der Ansicht verschiedener Autoren eine Folge sich stets wiederholender mechanischer Läsionen sein, die durch Stromstauungen, Wirbelbildungen und Zerrungen gegeben sein sollen. Eine solche Annahme läßt indes unerklärt, weshalb die Veränderungen nicht bei allen Individuen in hohem Alter auftreten.

Weiße bindegewebige Verdickungen des Endokards, welche an den Klappen den freien Rand einnehmen oder im linken Ventrikel und Vorhof weiße Flecken und Streifen an den Außenwänden oder am Septum ventriculorum bilden und an letzterer Stelle oft einen bogenförmigen Verlauf zeigen, ebenso wie auch manche fibröse Entartungen der Muskeltrabekeln des linken Herzens glauben manche (Zahn, Herxheimer) als Folgen von Insufficienz der Klappen ansehen zu dürfen, und nehmen an, daß der rückläufige Blutstrom da, wo er über den Klappenrand fließt oder wo er anprallt, das Endokard mechanisch reize und die Entwickelung einer bindegewebigen Hyperplasie auslöse. Dieser Anschauung kann ich nicht beipflichten, halte vielmehr die betreffenden bindegewebigen Verdickungen teils für Folgen der oben beschriebenen Entartungen und thrombotischen Auflagerungen, teils für Folgen von Klappen- und Wandendocarditis (vergl. § 5), teils endlich für Folgen ischämischer Herzmuskeldegenerationen (vergl. § 6). Die Reibungen des normalen Blutstromes sind sicherlich nicht schwächer als diejenigen des rückläufigen und verursachen trotzdem keine Bindegewebshypertrophie. Die genannte schwielige Verdickung kann auch ohne Klappeninsuffizienz vorkommen und kann andererseits bei Klappeninsufficienz fehlen.

Am Schließungsrand der Klappen von Neugeborenen finden sich als Residuen des fötalen Klappengewebes kleine, aus Schleimgewebe bestehende durchscheinende Wärzchen, die **Noduli Albini**, die später verschwinden. Sind die Klappen noch bis an den Rand gefäßhaltig, wie das in den ersten Lebensmonaten der Fall sein kann, so können in ihnen kleine **Blutknötchen** vorkommen, die meistens nichts anderes als umschriebene **zackige Gefäßektasieen** darstellen. Durch Blutaustritt kann sich ein kleines Hämatom bilden.

Geringfügige **amyloide Entartung** der bindegewebigen Teile der Herzwand kommt nicht selten vor und tritt unter den nämlichen Bedingungen auf, wie die amyloide Degeneration anderer Organe. Hochgradige Entartung, die ohne Jod- oder Methylviolettreaktion erkennbar ist, ist dagegen selten, doch sind Fälle beobachtet (Heschl, Ziegler, Wild), in denen sich sowohl im Bindegewebe des Endokards als des Myokards und des Epikards hyaline Platten und Stränge sowie hyaline Knötchen gebildet hatten, welche teils aus amyloiden, teils aus hyalinen Schollen, die keine Amyloidreaktion gaben, bestanden (vergl. § 64 des allg. T.).

Literatur über Degeneration des Endokards und über den Bau der Klappen.

Beitzke, *Die weißen Flecken am großen Mitralsegel, Virch. Arch. 163. Bd. 1901.*
Berti, *Noduli ematici delle valv. card. dei bambini, Bull. d. Sc. Med. di Bologna IX 1898.*
Coën, *Gefäße der Klappen, Arch. f. mikr. Anat. XXVII 1886.*
Darier, *Les vaisseaux des valvules, Arch. de phys. II 1888.*
Haushalter *et* ***Phira,*** *Hématomes des valvules, Arch. de méd. expér. 1898.*
Herxheimer, *Sehnenflecke und Endokardschwielen, Beitr. v. Ziegler XXXII 1902.*
Heschl, *Amyloidentartung des Herzmuskels, Wiener med. Wochenschr. 1870.*
Honegger, *Beitr. z. Kenntnis d. deg. u. entzündl. Veränd. d. Intima, I.-D. Zürich 1882.*
v. Kahlden, *Klappenhämatom des Herzens, Beitr. v. Ziegler XXI 1897 (Lit.).*
Mönckeberg, *Bau und Sklerose der Aortenklappen, Virch. Arch. 176. Bd. 1904 (Lit.).*
Soyka, *Amyloidentartung des Herzmuskels, Prag. med. Wochenschr. 1876.*
Thorel, *Klappenhämatom, Ergebn. d. allg. Path. IX 1904.*
Wild, *Amyloide u. hyaline Degeneration des Bindegewebes, Beitr. v. Ziegler I 1885.*
Zahn, *Anat. Zeichen v. Herzklappeninsufficienz, Verh. d. Kongr. f. inn. Med., Wiesbaden 1895.*
Ziegler, *Ueber den Bau und die Entstehung endokarditischer Effloreszenzen, Verhandl. des III. Kongresses f. inn. Med., Wiesbaden 1888.*

§ 5. Die **Endocarditis infectiosa,** welche sich unter dem Einfluß eines in die Blutbahn eingedrungenen Entzündungserregers entwickelt, hat ihren Sitz am häufigsten an den Klappen, doch kann sich dieselbe auch an anderen Stellen des Endokards lokalisieren.

Die Endocarditis ist häufig eine Sekundäraffektion, welche sich an entzündliche Prozesse in anderen Organen, z. B. an Wundeiterungen, eiterige Hautentzündungen, Angina, akuten Gelenkrheumatismus, Osteomyelitis, Arthritis, Peritonitis, Pneumonie, Tripper anschließt. Nicht selten bildet indessen die Endocarditis die erste Lokalisation einer eingetretenen Infektion, so daß also der Entzündungserreger am Orte seines Eintritts in den Körper nicht immer auch schon erkennbare Gewebsveränderungen setzt. An die Endocarditis schließen sich nicht selten embolische Gefäßverstopfungen und metastatische Entzündungen in anderen Organen, namentlich in der Niere, der Milz, dem Gehirn und der Haut, an.

Die **Aetiologie der Endocarditis** ist keine einheitliche, dieselbe wird vielmehr durch **verschiedene Bakterien** verursacht, und zwar meist durch Bakterien, welche auch andere entzündliche Organerkrankungen bewirken. Von den ersteren sind der Staphylococcus pyogenes aureus et albus, der Streptococcus pyogenes, der Diplococcus pneumoniae und der Gonococcus die wichtigsten. Im Verlaufe von Influenza, Typhus abdominalis und Diphtherie tritt nur selten Endocarditis auf und ihr Zusammenhang mit den betreffenden Bacillen ist nicht hinlänglich sichergestellt. Bei akutem Gelenkrheumatismus, der sehr häufig mit Endocarditis sich verbindet, wird die Anwesenheit von Bakterien trotz der Klappenerkrankung sehr oft vermißt. Es ist danach wahrscheinlich, daß auch

Gifte, welche im Laufe von Infektionskrankheiten ins Blut geraten, zu Klappenschädigungen, d. h. zu Endocarditis führen können.

Befunde von Tuberkelbacillen in den endokarditischen Auflagerungen bei tuberkulösen Individuen sind sehr wahrscheinlich meist nur als sekundäre Ansiedelungen anzusehen, doch kommen auch Tuberkel und größere käsige Herde in den Klappen vor und können von Thromben überlagert sein. Syphilitische Endocarditis ist sehr selten.

Frische **Endocarditis ohne nachweisbare Bakterien** ist durch die Auflagerung von knötchen- und warzenförmigen, feinkörnigen Thrombusmassen charakterisiert, wie sie auf veränderten Klappen sich so häufig bilden (§ 4). Sie erscheinen an das unterliegende Gewebe wie angeklebt, oft nur in einem engbegrenzten, vom Endothel entblößten Bezirk. Das darunter liegende Bindegewebe erscheint entweder

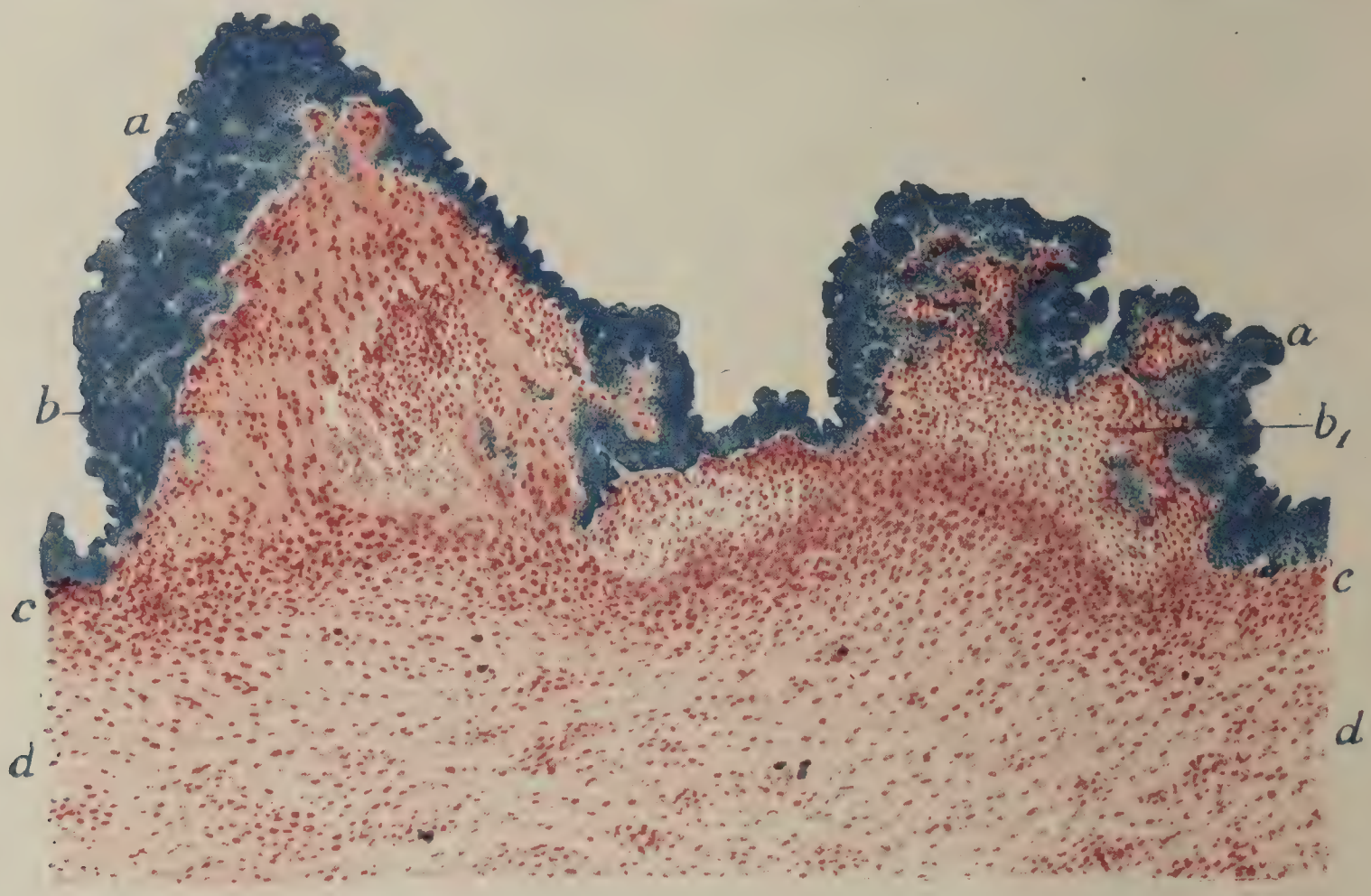

Fig. 13. Proliferierende Wandendocarditis des linken Vorhofs, verursacht durch Streptokokken (Alk. Karmin Methylviol.). *a* Kokkenmassen. *b* b_1 Leukocyten und Gerinnungsmassen. *c* Granulationsgewebe. *d* Entzündetes Endokard. Vergr. 100.

unverändert oder ist degeneriert, kernarm oder kernlos und dann oft homogen aussehend, vielleicht durch früher vorhandene Bakterien oder durch Gifte geschädigt. Nach längerem Bestande der Erkrankung sind Wucherungserscheinungen in der Nachbarschaft zu erkennen.

Bei der **nachweisbar durch Bakterien bewirkten Endocarditis** finden sich die Bakterien zunächst an der Innenfläche des Endokards der Klappen oder der Herzwand. Infektion durch die Verzweigungen der Koronararterien ist sehr selten und kommt wohl nur dann vor, wenn zugleich auch hämatogene Myocarditis besteht. Die **Wirkung der Bakterien** hängt teils von der Virulenz derselben, teils davon ab, wie tief sie in das Gewebe eindringen, und es zeigt sich, daß eine

bestimmte Bakterienart (z. B. Streptococcus pyogenes) verschiedene Endocarditisformen verursachen kann, während andererseits wieder die gleiche Form der Endocarditis eine verschiedene Aetiologie haben kann.

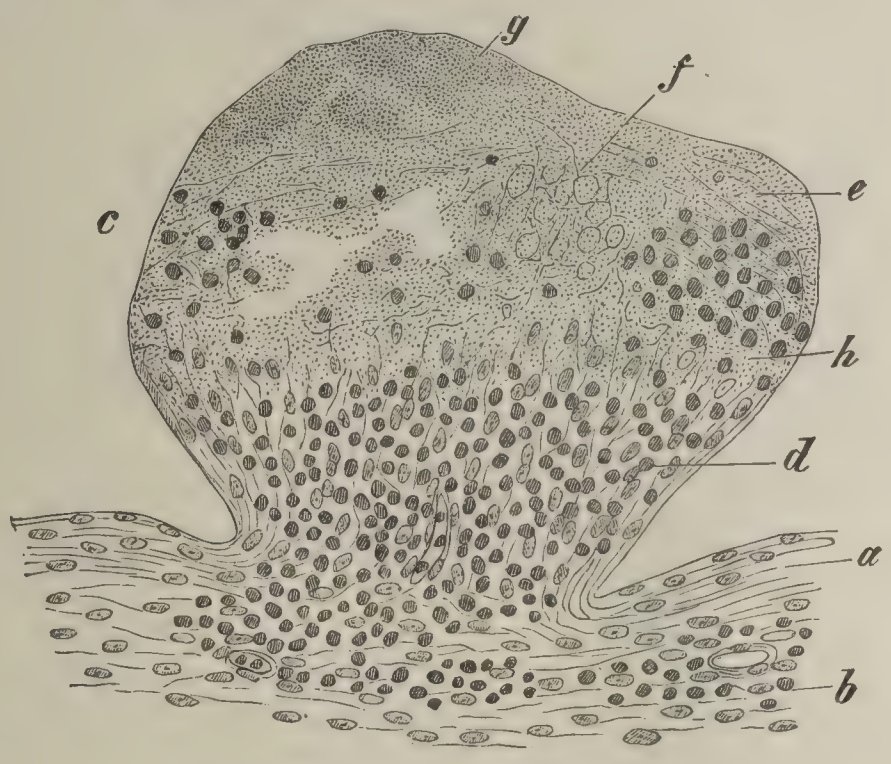

Fig. 14. Proliferierende Wandendocarditis des linken Vorhofs, verursacht durch Staphylokokken (Alk. Häm. Karm.). *ab* Endokardiales, zellig infiltriertes, wucherndes Bindegewebe. *d* Ueber der Oberfläche sich erhebende Granulationswucherung. *ce* Körnige Thrombusmassen, zum Teil mit Leukocyten *h*. *f* Schollen. *g* Staphylokokken. Vergr. 150.

Kommen Bakterien (z. B. Staphylokokken oder Streptokokken) an der Oberfläche einer Klappe oder des Wandendokards zur Vermehrung, so können sie zu mächtigen Kolonieen (Fig. 13 *a*)



Fig. 15. Staphylokokken-Endocarditis der Aortenklappen (Alk. Gram. Vesuvin). *a* Normales Klappengewebe. *b* Kokkenhaufen. *c* Nekrotisches kernloses Gewebe. *d* Körnige Plättchenthromben. *e* Fädiges Fibrin mit Leukocyten. *f* Rote Blutkörperchen. Vergr. 40.

heranwachsen, die eine makroskopisch erkennbare Auflagerung bilden. Meist gesellt sich indessen eine feinkörnige Blutplättchenthrombose hinzu (Fig. 14 *c e*), welche die Bakterien (*g*) einhüllt und

überdeckt. Die Wirkung der Bakterien auf das Gewebe ist zunächst immer eine oberflächliche Gewebsdegeneration oder Gewebsnekrose. Bei frischen Klappeninfektionen können andere Erscheinungen fehlen, und die Bakterien liegen in mehr oder minder großen Mengen in die der Oberfläche aufgelagerte körnige Thrombus-

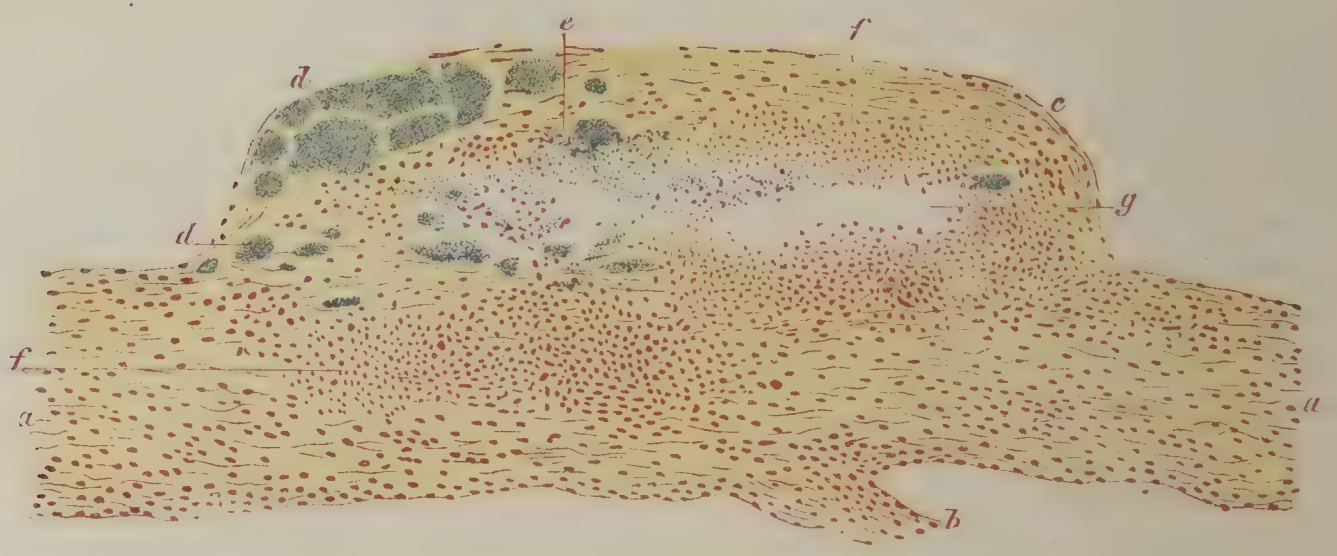

Fig. 16. Pustulöse Staphylokokken-Endocarditis der Tricuspidalklappe, entstanden nach Infektion einer Wunde am linken Fuß (Alk. GRAM. Vesuvin). *a* Gewebe des hinteren Segels der Mitralis. *b* Sehnenfaden. *c* Pustulöse Erhebung der Mitralis. *d* Staphylococcus pyogenes aureus. *e* Mit Eiterkörperchen untermischte Kokken. *f* Eiterkörperchen ohne Kokken. *g* Kleiner Absceß. Vergr. 60.

masse eingesprengt. Später gesellen sich dazu Durchtränkung des degenerierten Bindegewebes mit Flüssigkeit, Einwanderung von Leukocyten und Lymphocyten (Fig. 13 *b* b_1 und Fig. 14 *c d*), sowie eine Wucherung der angrenzenden Gewebszellen (Fig. 13 *d c* und Fig. 14 *a b d*), so daß also ein mehr

Fig. 17. Proliferierende Streptokokken-Endocarditis der Aortenklappen, am 12. Tage einer puerperalen Infektion mit Phlegmone am Oberschenkel herausgeschnitten (Alk. Karm. GRAM). *a* Streptokokken. *c* Faseriges Klappengewebe. *d e* Granulationsgewebe. Vergr. 50.

oder weniger entwickeltes Granulationsgewebe unter der Auflagerung entsteht. Am raschesten vollzieht sich dies im gefäßhaltigen Wandendokard, langsamer in den Klappen.

Dringen die Bakterien tiefer in das Endokard, z. B. in eine Klappe ein (Fig. 15 *b*), so können dieselben eine ausgedehntere Gewebsnekrose

(*c*), die sich durch Verlust der Kerne zu erkennen gibt, erzeugen. Gleichzeitig pflegen sich an den Oberfläche des veränderten Klappengewebes körnige Thromben (Fig. 15 *d*), nicht selten weiterhin auch noch fädiges Fibrin (*e*) mit Leukocyten, oder auch mit roten Blutkörperchen niederzuschlagen. Macht das Vordringen der Bakterien an irgend einer Stelle Halt, so kann sich an der Grenze des Lebenden und Toten eine sequestrierende Entzündung einstellen, durch welche das Tote abgestoßen wird, so daß ein Defekt, ein Geschwür entsteht. Es kann sich ferner unter Umständen durch Vereiterung in der Tiefe (Fig. 16 *e f g*) ein kleiner pustelähnlicher Absceß bilden. Sind die in die Tiefe gedrungenen Organismen (Fig. 17 *a*) weniger virulent, so kann eine Eiterung auch ausbleiben und sich an die Infektion alsbald eine Granulationswucherung (*d*) anschließen.

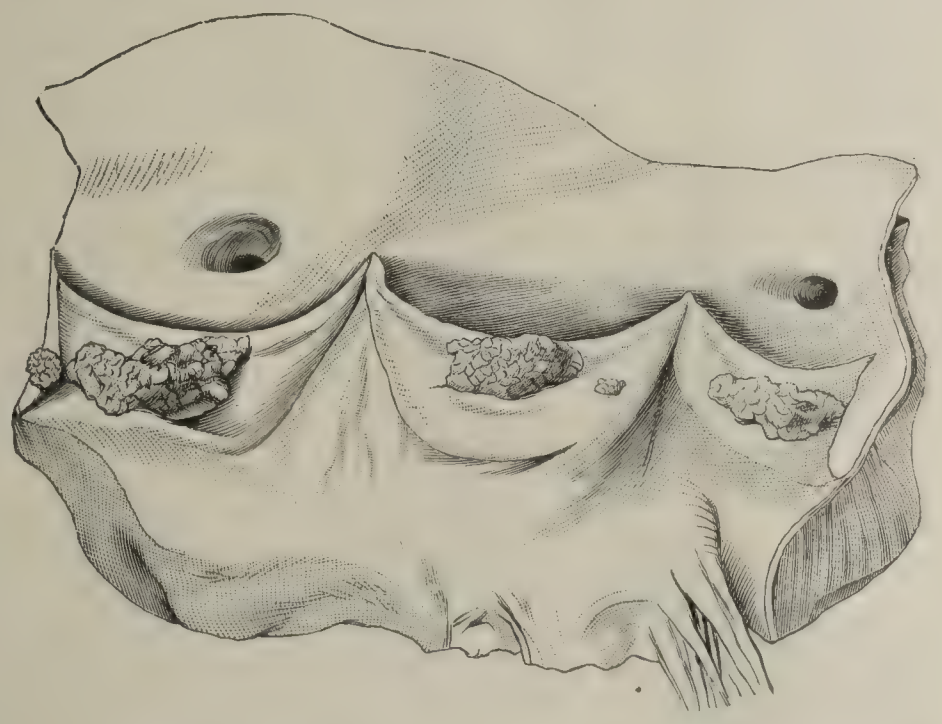

Fig. 18. Endocarditis verrucosa der Aortenklappen.

Die ersten, **mit bloßem Auge sichtbaren Veränderungen** bestehen in einer oft kaum wahrnehmbaren **Trübung der ergriffenen Stelle.**

Ist der Umfang der Gewebsdegeneration und Nekrose nur gering, und bleibt die erkrankte Stelle von Thromben bedeckt, welche in Form einzelner kleiner, **warziger, gelblicher** oder **rötlicher Höcker** oder in Gruppen und Reihen von solchen über die Oberfläche vorragen, so erhält man das Bild der als **Endocarditis verrucosa** (Fig 18) bezeichneten Herzentzündung. Bilden sich etwas umfangreichere **knollige polypöse** und **zottige Auflagerungen**, so kann man sie als **Endocarditis polyposa** und **villosa** (Fig. 19, Fig. 20 *c* und Fig. 21) bezeichnen. Sind die Nekrosen umfangreicher, und wird das nekrotische Gewebe samt den darüber lagernden Thromben abgestoßen, so daß **geschwürige Defekte** sichtbar werden (Fig. 20 *e f*), so erhält man das Bild der **Endocarditis ulcerosa** s. diphtheritica. Werden im Gewebe steckende **Eiterherde** sicht-

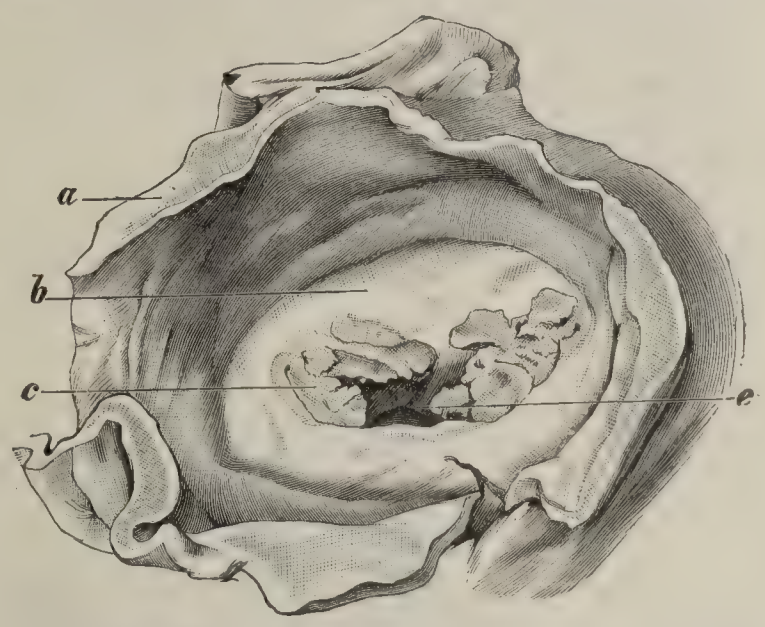

Fig. 19. Endocarditis villosa. Mitralklappe mit frischen endokarditischen Thromben, von dem Vorhofe aus gesehen. *a* Vorhofswand. *b* Hinteres Klappensegel. *c* Thrombus. *e* Ostium atrio-ventriculare. Natürl. Gr.

bar, so kann man den Prozeß als **Endocarditis pustulosa** (Fig. 16) bezeichnen.

Geschwürsbildung und warzige Thrombenbildung können sich in der mannigfaltigsten Weise kombinieren (Fig. 20), und zwar vornehm-

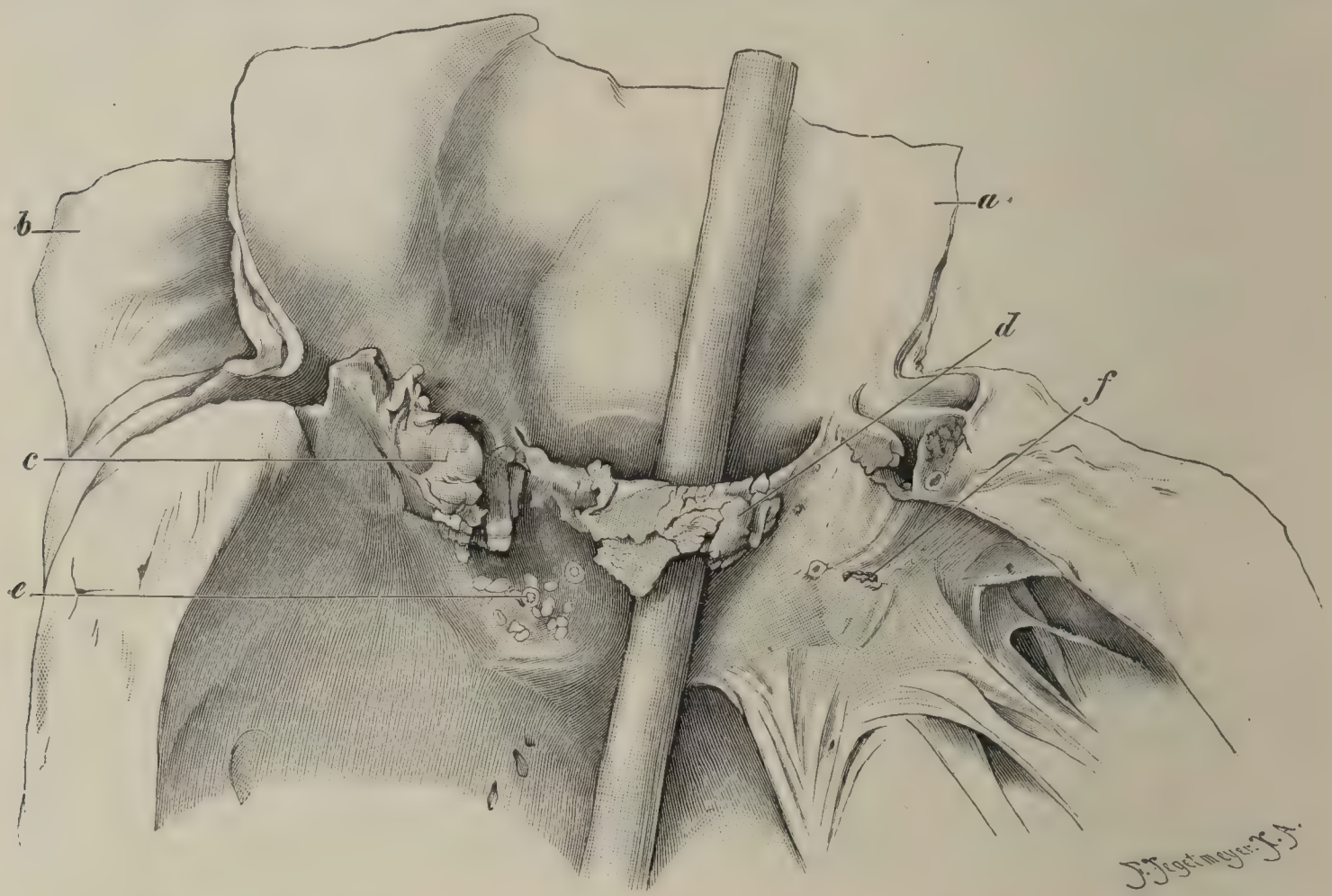

Fig. 20. Endocarditis ulcerosa aortae mit Geschwüren, Klappenperforation und Klappenthromben. *a* Aorta. *b* Pulmonalis. *c* Mit Thromben besetztes Klappensegel. *d* Perforiertes und mit Thromben besetztes Klappensegel. *e* Geschwüre am Septum ventriculorum. *f* Geschwüre an der Ventrikelfläche des großen Mitralsegels. Natürl. Größe.

lich dadurch, daß die Ränder der Geschwüre (Fig. 20 *c*, *d* u. Fig. 21 *b*) sich wieder mit Thromben bedecken; doch ist zu bemerken, daß diese Thromben meist größer und plumper sind (Fig 21) als bei der Endocarditis verrucosa.

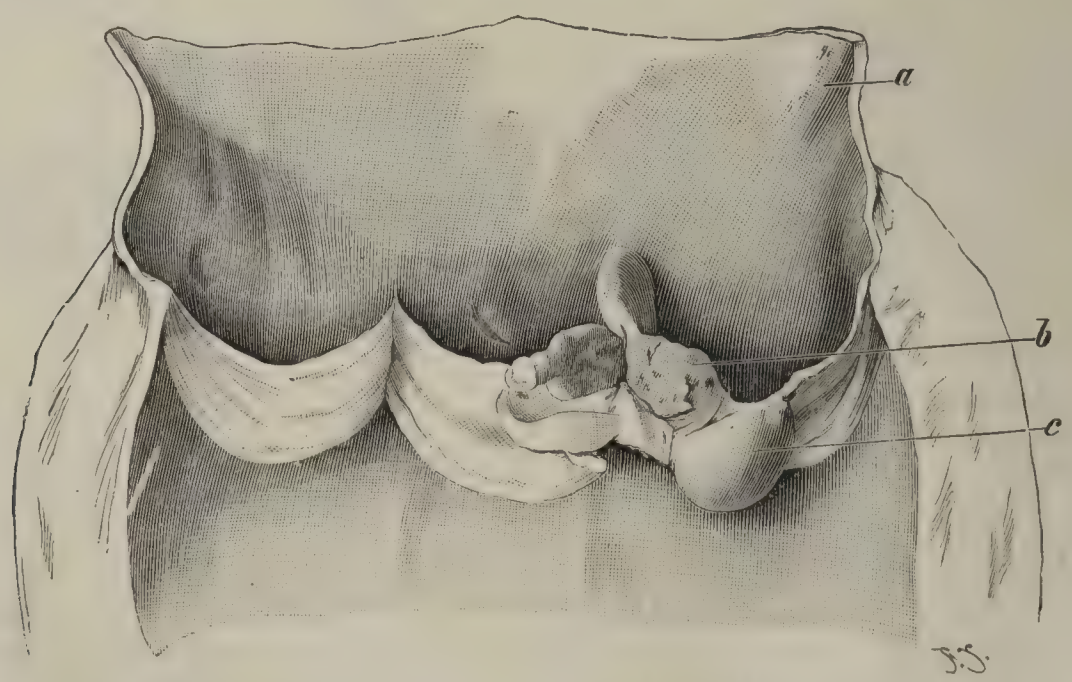

Fig. 21. Endocarditis mycotica mit villösen Klappenthromben und akutem Klappenaneurysma. *a* Aorta. *b* Klappenthrombus. *c* Aneurysma. Natürl. Größe.

Die Endocarditis tritt, wie schon erwähnt, am häufigsten an den Klappenapparaten, seltener am Wandendokard des linken Herzens, noch seltener am Wandendokard des rechten Herzens (Fig. 22) auf, letzteres noch am häufigsten dann, wenn die Endocarditis als Metastase auftritt. Im Verlaufe linksseitiger Klappenendocarditis können sich auch warzige Auflagerungen an den Klappen des rechten Herzens bilden.

Die warzige Klappenendocarditis bevorzugt den Schließungsrand der Klappensegel, die ulcerösen Formen sind weniger streng auf dieses Gebiet lokalisiert (Fig 22), ergreifen verschiedene Stellen der Klappen und verbreiten sich häufig auch auf die Sehnenfäden, die Herz- und Arterienwand. Werden die Klappensegel von einer Seite her allmählich zerstört, so gibt die erkrankte Stelle dem Druck des Blutes nicht selten

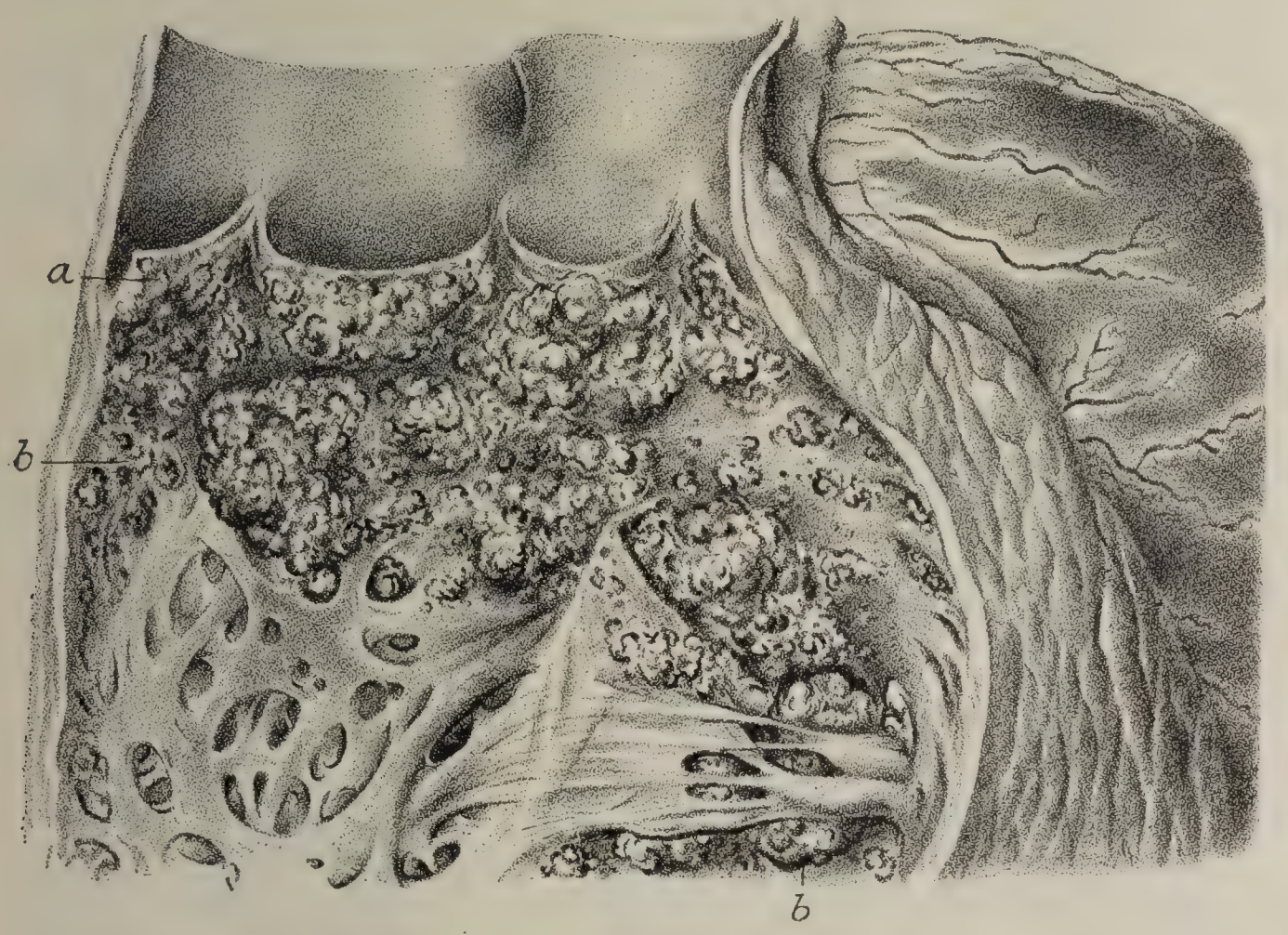

Fig. 22. Durch Streptokokken verursachte verrukös-polypöse Endocarditis der Pulmonalklappen und des Wandendocards des rechten Ventrikels (vergl. KRÜGER l. c.). *a* Pulmonalklappen. *b* Polypöse Auflagerungen auf der Wand des rechten Ventrikels und unter der Tricuspidalis.

nach, und es entstehen auf diese Weise zuweilen akute Klappenaneurysmen (Fig. 21 *c*). Später reißen die Klappensegel durch (Fig. 20 *c*, *d*), so daß sich Löcher und Einrisse bilden. Nicht selten zerreißen auch erkrankte Sehnenfäden. Greifen die Bakterienwucherungen im Wandendokard und in der Intima der Aorta in die Tiefe, so kommt es zu **myokarditischen** und **mesarteriitischen Prozessen,** mit mehr oder minder umfangreicher Verschwärung, die oft zu tiefgreifenden Defekten und zu aneurysmatischer Ausbuchtung der Wand, unter Umständen auch zu Ruptur derselben führt. Bei ulceröser Endocarditis des Septum ventriculorum kann letzteres durchbrochen werden, besonders im Gebiete der Pars membranacea. Lösen sich zu irgend einer Zeit Thromben oder Gewebsfetzen von einer

erkrankten Stelle ab, so bilden sich da und dort **Embolieen**, und es sind namentlich Hirn-, Milz- und Nierenembolieen, welche dabei häufig zur Beobachtung kommen. Oft ist die Endocarditis auch mit **Myocarditis** kompliziert, die durch Infektion des Blutes zu stande kommt (vergl. § 8).



Fig. 23. Höckerige Verdickung des Wandendokards des Vorhofes nach Endocarditis (Alk. Orcein). *a* Endokard mit elastischen Fasern. *b c d* Neugebildetes Gewebe mit elastischen Fasern. Vergr. 40.

Hat sich unter einer thrombotischen Auflagerung bereits Granulationsgewebe gebildet (Fig. 14 *d*) und ist dasselbe in die Thrombusmassen eingewachsen, so verdient die Erhebung den Namen einer **endokarditischen Efflorescenz** oder Exkreszenz. Man kann von einer solchen naturgemäß auch dann sprechen, wenn sich von Thromben unbedeckte Granulationswucherungen über die Oberfläche erheben (Fig. 17 *d*), oder wenn Granulationen

Fig. 24.

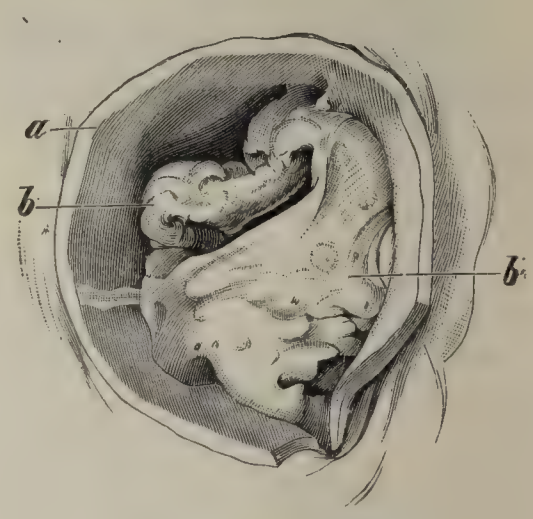

Fig. 25.

Fig. 24. Vom Vorhof aus gesehene Mitralklappe mit verdicktem, und mit verkalkten Thromben besetztem, hinterem Segel. Stenose des Ostium atrioventriculare. *a* Vorhofswand. *b* Verdicktes hinteres Klappensegel *c* Teils verkalkter, teils organisierter Thrombus. *e* Ostium atrioventriculare. Natürl. Größe.

Fig. 25. Von oben gesehene Aortenklappen, deren Segel verdickt und mit mächtigen, teils organisierten, teils verkalkten Thromben besetzt sind. Stenosis ostii aortae. *a* Querschnitt der Aorta oberhalb der Klappen. *b* Verkalkte, in den Klappentaschen festsitzende Thromben. Natürl. Größe.

am Rande und im Grunde der Geschwüre sich bilden. Mit der Granulationsbildung ist auch eine Gefäßneubildung verbunden, und es wachsen bei stärkerer Gewebsneubildung Gefäße auch in gefäßlose Klappen ein.

Thrombotische Auflagerungen, die nur klein sind, werden gewöhnlich ganz durch Bindegewebe substituiert, und es können sich in der dadurch bedingten fibrösen Klappen- und Wandverdickung mit der Zeit sogar auch elastische Fasern (Fig. 23 *d c*) entwickeln. Von größeren Thromben bleibt, soweit dieselben nicht abgelöst und fortgespült werden, oft ein gewisser Teil erhalten, schrumpft und verkalkt, so daß nunmehr die Klappen mit festsitzenden, **harten, verkalkten, kreidigen Auflagerungen** (Fig. 24 *c*, Fig. 25 *b*) bedeckt werden.

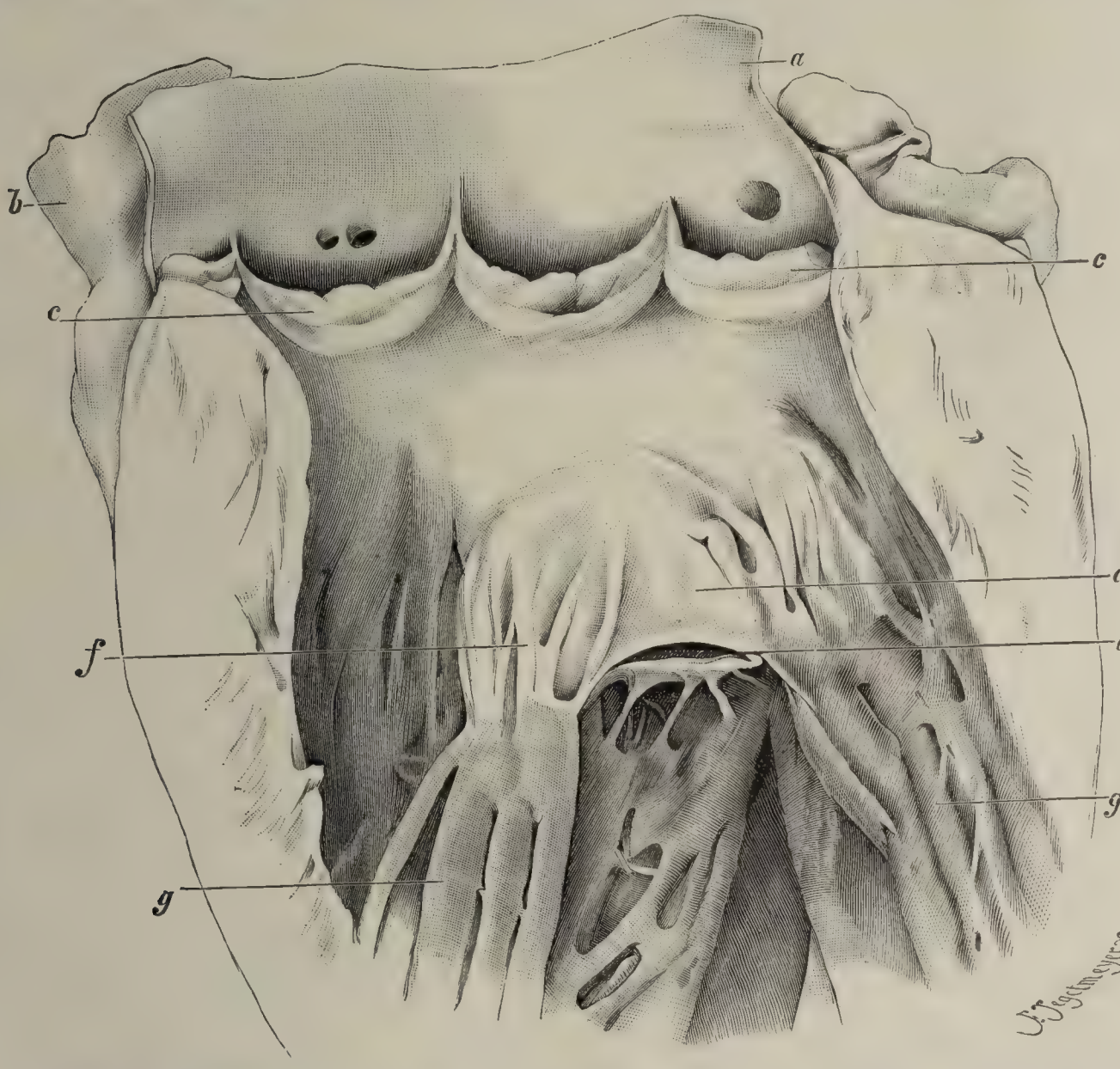

Fig. 26. Insufficientia valvulae aortae et Stenosis ostii mitralis. *a* Aorta. *b* Pulmonalis. *c* Erniedrigte geschrumpfte Klappen mit verdicktem Rande. *d* Verdickte Mitralklappe. *e* Stenosiertes Ostium der Mitralis. *f* Verdickte, verkürzte und verwachsene Sehnenfäden. *g* Papillarmuskeln. Natürl. Größe.

Sowohl die geschwürigen Prozesse, als auch die thrombotischen Auflagerungen und Bindegewebswucherungen bedingen, sofern sie an den Klappen sitzen und hier eine erhebliche Ausbildung erlangen, Verunstaltungen der Klappensegel, welche die Funktionen derselben beeinträchtigen und zu jenen Zuständen führen, welche als **Stenose** (Fig. 26 *e* und Fig. 25) und als **Insufficienz** (Fig. 24 *e*, Fig. 25 und Fig. 26 *c*, *e*) bezeichnet werden.

Die Stenosierung eines Klappenostiums wird vornehmlich durch Verdickung und durch ein Starrwerden der Klappen (Fig. 24 *c* und

Fig. 25 *b*), sowie durch Verwachsung der einander benachbarten Klappensegel (Fig. 26 *d*) bedingt. An den Segeln der Mitralis und Tricuspidalis verschmelzen oft auch die verdickten Sehnenfäden (*f*) untereinander und mit den Klappen, so daß schließlich der Klappenapparat zu einem starren, unbeweglichen, von vorn nach hinten zusammengedrückten Trichter wird, der nur noch eine schmale, spaltförmige Oeffnung (Fig. 26 *e*) besitzt. An der Aorta und der Pulmonalis kann durch Verwachsung der Segel und durch verkalkte Klappenthromben das Ostium so eng werden, daß man kaum noch einen Gänsefederkiel durchschieben kann, oder daß nur eine schmale, einer Erweiterung nicht fähige Spalte übrig bleibt.

Die Insufficienz hängt namentlich von Verkürzungen und Verunstaltungen der Klappen (Fig. 26 *c*), sowie vom Starrwerden des Gewebes, welches ein Aneinanderlegen der Segel nicht mehr gestattet, ab. Geschwürige Zerstörung und Zerreißung von Klappensegeln und Sehnenfäden können natürlich in ganz akuter Weise eine Insufficienz der Klappen bedingen.

War der Sitz der Endocarditis das **Wandendokard**, so bleiben an der betreffenden Stelle glänzend weiße, sehnige, glatte oder auch höckerige (Fig. 23 *c d*) Verdickungen zurück, welche meistens oberflächlich liegen, unter Umständen indessen auch angrenzendes Muskelgewebe in Mitleidenschaft ziehen, wobei Muskeltrabekel fibrös entarten können. An den **Sehnenfäden** bilden sich durch Auflagerung neuen Bindegewebes diffuse oder umschriebene Verdickungen (Fig. 26 *f*).

In seltenen Fällen geht das neugebildete Bindegewebe eine narbige Schrumpfung ein, welche zu einer Stenose des Herzens, d. h. des Conus arteriosus eines Ventrikels, führt.

Mit der Substitution der Thromben durch Bindegewebe und mit der Verkalkung derselben haben die progressiven Vorgänge im allgemeinen ihr Ende erreicht, doch spielen sich im Innern der verdickten Klappen noch lange Zeit Umwandlungsvorgänge, durch welche der Bau des neugebildeten Bindegewebes sich ändert, ab. Im allgemeinen nimmt der Zell- und Gefäßreichtum ab, die Derbheit zu. Häufig stellen sich hyaline Entartung, Verfettung und Verkalkung, in seltenen Fällen Knochenbildung ein.

Die Prozesse, welche zu den beschriebenen Verunstaltungen der Klappen führen, werden gewöhnlich als **chronische produktive oder sklerosierende Endocarditis** bezeichnet. Sie stellen sonach meist eine Folgeerscheinung einer akuten infektiösen Endocarditis dar, doch können entsprechende Veränderungen sich auch an degenerative Klappenerkrankungen (vergl. § 4) anschließen, so daß man infektiöse und nicht infektiöse chronische Endocarditiden unterscheiden kann.

Wie lange die Bakterien bei infektiöser Endocarditis sich erhalten, weiß man nicht, wahrscheinlich gehen sie indes meist bald zu Grunde, das Auftreten neuer Auflagerungen auf alten Verdickungen der Klappen ist durchaus nicht immer von einer Bakterienansiedelung abhängig. Sehr häufig handelt es sich nur um **Thromben**, deren Ablagerung durch Rauhigkeiten und Veränderungen der oberflächlichen Gewebsschichten, sowie durch Unregelmäßigkeiten der Zirkulation bedingt wurde. Gleichwohl sind auch diese Bildungen von großer Bedeutung, insofern als dadurch eine **neue Gewebswucherung** sich einstellt, welche eine Zunahme der Klappenverunstaltung bedingt.

Die **Folgen dieser Klappenerkrankungen** (vergl. § 2) sind im

allgemeinen die, daß das Blut wegen der Erschwerung in der Entleerung der Ventrikel, sowie wegen eintretenden Rückflusses sich staut, so daß die rückwärts von der erkrankten Klappe gelegenen Teile des Gefäßsystems mit Blut überfüllt und dadurch ausgedehnt werden. Zur Ausgleichung der Störung entwickelt sich eine Hypertrophie des Herzmuskels, und zwar zunächst in demjenigen Teile des Herzens, welcher das Blut durch die erkrankte Klappe durchzutreiben hat.

Es ist zur Zeit nicht möglich, genau abzugrenzen, was man als **Endocarditis** bezeichnen soll. Warzig aussehende thrombische Auflagerungen, die als ein Kennzeichen der Endocarditis angesehen werden, können sowohl durch Bakterienansiedelung als auch durch irgendwelche andere lokale Veränderung des Klappenendokards bedingt sein. Da letztere bald ohne jegliche Beziehung zu Infektionen oder auch nur zu irgendwelchen anderen Erkrankungen, bald auch wieder im Verlaufe von Infektionskrankheiten (Gelenkrheumatismus, ältere Lungentuberkulose) oder mit Infektion oder Intoxikation verbundenen Krankheiten (Krebskranke mit jauchig zerfallender Neubildung) auftreten, so stellt die nicht von Bakterienansiedelung abhängige Thrombenbildung resp. die davon abhängige Thromboendocarditis keine einheitliche Erscheinung dar, muß vielmehr in verschiedener Weise erklärt werden.

Klappenrupturen entstehen in seltenen Fällen auch ohne voraufgegangene Entzündungen infolge von **Traumen** und können Klappeninsufficienz herbeiführen (Barié, *Ruptures valvulaires du coeur, Rev. de méd. I 1881;* Schmidt, *Herzklappen- und Aortenzerreißung, Münch. med. Woch. 1902. p. 1565;* Sinnhuber, *Traumen als Aetiologie der Klappeninsufficienz, D. med. Woch. 1904;* E. Fraenkel, *Traumat. Klappenzerreißung, Münch. med. Woch. 1905.*)

Rupturen sind nicht zu verwechseln mit den **Klappenfensterungen**, wie sie sich nicht selten als angeborene Bildungen oder als Folge von Gewebsschwund an den Semilunarklappen oberhalb der Schließungsränder finden. Abgesehen von der Verschiedenheit des Sitzes, besteht ein wesentlicher Unterschied darin, daß bei den entzündlichen Rupturen in der Umgebung der Lücken entzündliche Infiltrationen oder fibröse Verdickungen vorhanden sind, bei der Fensterung nicht.

Literatur über Endocarditis.

Achalme, *Endocarditis rhumatismale, A. de méd. exp. 1898.*

Babés, *Sur les endocardites, Ann. de l'Inst. de path. de Boucarest I 1890; Endocardite blenorrhagique, ib. VI 1898.*

Biondi, *Endocarditis b. Tuberkulose, Centralbl. f. path. Anat. 6. Bd. 1895.*

Birch-Hirschfeld, *Tuberkulose im Herzen, Centralbl. f. allg. Path. II 1891.*

Braillon, *Lés. tuberculeuses de l'endocarde, Rev. de la tub. I 1904.*

Eberth, *Diphtherit. Endocarditis, V. A. 57. Bd. 1875; Mykot. Endocarditis, ib. 72. Bd. 1878.*

Étienne, *Des endocardites dans la tuberculose, A. de méd. exp. 1898.*

Fränkel, E., u. Sänger, *Aetiologie der Endocarditis, V. A. 108. Bd. 1887.*

Gräffner, *Klappengumma, D. Arch. f. klin. Med. 20. Bd. 1877.*

Hanot, *Endocardite tuberculeuse, Arch. gén. de méd. VIII 1893.*

Harbitz, *Studien über Endocarditis, D. med. Woch. 1899.*

Hart, *Spontane Herzruptur, V. A. 180. Bd. 1905.*

Haushalter, *Endocardite à pneumocoques, Revue de méd. VIII 1888.*

Heiberg, *Endocarditis ulcerosa mit Pilzbildung im Herzen, V. A. 56. Bd. 1872.*

Henke, *Endocarditis pneumococcica, V. A. 163. Bd. 1901.*

Hirzel, *Histolog. Untersuchungen über Endocarditis, Leipzig 1903.*

Howard, *Ulc. Endocarditis due to the bac. diphtheriae, John Hopkins Hosp. Bull. 1893.*

Huchard, *Maladies du coeur et des vaisseaux, Paris 1893.*

v. Jürgensen, *Endocarditis, Wien 1900.*

Königer, *Histolog. Untersuchungen über Endocarditis, Leipzig 1903 (Lit.)*

Köster, *Die embolische Endocarditis, V. A. 72. Bd. 1878.*

Kotlar, *Herzthrombentuberkulose, Prag. med. Wochenschr. 1894.*

Krüger, *Beitr. z. Lehre v. d. mykot. Endocarditis, I.-D. Freiburg i. B. 1903.*

Kundrat, *Endocarditis ulcerosa bei Carcinom u. Tuberkulose, Wien. med. Blätter 1885.*

Kusnezow, *Veränd. d. Herzganglien bei Endocarditis, V. A. 132. Bd. 1893.*

v. Langer, *Die Blutgefäße der Herzklappen bei Endocarditis, V. A. 109. Bd. 1887.*

Ledoux et Lebard, *Pathogénie de l'endocardite ulcéreuse, A. gén. de méd. 1886.*

v. Leyden, *Endocarditis gonorrhoica, D. med. Woch. 1893; Tuberkulose, ib. 1896.*
Lion, *Essai sur la nature des endocardites infectieuses, Paris 1890.*
Malvoz, *Endocardite tricuspidienne parasitaire, Revue de méd. VIII 1888.*
Mayer, *Endocarditis d. Pulmonalis, Dtsch. Arch. f. klin. Med. XXIV 1879.*
Michaelis, *Endocarditis gonorrhoica, Zeitschr. f. klin. Med. 29. Bd. 1896.*
Nauwerck, *Wandendocarditis, Dtsch. Arch. f. klin. Med. XXXIII 1883.*
Netter *et* ***Martha,*** *De l'endocardite végétante-ulcéreuse, Arch. de phys. VII 1886.*
Netter, *De l'endocardite végétante-ulcéreuse d'origine pneumonique, Arch. de phys. VIII 1886.*
Osler, W., *Maligne Endocarditis, British Med. Journ. 1895.*
Ponfick, *Herzgeschwüre, V. A. 58. Bd. 1873.*
Pribram, *Der akute Gelenkrheumatismus, Wien 1899.*
Ribbert, *Ueber experimentelle Myo- und Endocarditis, Fortschr. d. Med. 1886.*
Rohmer, *Knochenbildung in verkalkt. endokard. Herden, V. A. 166. Bd. 1901.*
Rosenbach, *Bemerkungen zur Lehre von der Endocarditis, D. med. Woch. 1887.*
Rosenstein, *Knorpel- und Knochenbildung in Herzklappen, V. A. 162. Bd. 1900.*
Tafel, *Bau und Entstehung der endokarditischen Efflorescenzen, I.-D. Tübingen 1888.*
Thorel, *Endocarditis, Klappenfehler, Ergeb. d. allg. Path. IX. Wiesbaden 1904 (Lit.).*
Tripier, *Endocardite tuberculeuse, Arch. de méd. exp. II 1890.*
Veraguth, *Normale und entzündete Herzklappen, V. A. 139. Bd. 1895.*
Weichselbaum, *Endocarditis, B. v. Ziegler IV 1888; Aetiologie, C. f. B. II 1887.*
Wilms, *Endocarditis gonorrhoica, Münch. med. Woch. 1893.*
Witte, *Tuberkulose d. Mitralklappe u. d. Aorta, B. v. Ziegler XXXVI 1904 (Lit.).*
Ziegler, *Bau u. Entsteh. d. endokardit. Effloreszenzen, Verh. d. Kongr. f. inn. Med. VII 1888.*

5. Die Veränderungen des Myokards.

§ 6. Das **Myokard**, von dessen rastloser Tätigkeit das Leben des Organismus abhängt, ist ein muskulöses Organ, dessen kontraktile Zellen eine deutliche Querstreifung, zuweilen auch Längsstreifung zeigende Cylinder verschiedener Länge bilden, welche teils an den Enden, teils durch seitliche Abzweigungen fest untereinander verbunden sind. Vorhof- und Ventrikelmuskulatur stehen untereinander in ununterbrochenem Zusammenhang. Als Träger der Ernährungsgefäße fungiert ein zartes Bindegewebe, das sowohl mit dem Endokard als dem Perikard in Verbindung steht.

Störungen der Zirkulation im Gebiete der Koronararterien und **der Herzvenen** können sich zunächst in Zuständen von **Hyperämie** der Herzwand äußern, die sowohl in diffuser als in herdweiser Ausbreitung sich darbieten kann. Bei **Stauungen im rechten Herzen** und den Körpervenen, wie sie besonders infolge von Mitralstenose und Insufficienz und von Lungenemphysem auftreten, können auch die Herzvene und deren Aeste sich bedeutend erweitern, und es kann die andauernde Stauung im venösen Kreislauf des Herzens mit der Zeit nicht nur zu Phlebektasie und Phlebosklerose, sondern auch zu vakuolärer und fettiger Degeneration und zu Atrophie von Muskelzellen sowie zu einer Zunahme des Bindegewebes führen.

Anämie des Herzmuskels kann zunächst Folge allgemeiner Blutarmut sein und durch mangelhafte Herzernährung Muskeldegeneration, insbesondere Verfettung verursachen.

Kontraktion der Koronararterien führt zu vorübergehender Anämie des Herzmuskels, die funktionelle Störungen zur Folge haben kann.

Bleibende **Verengerung** und der **Verschluß des Stammes oder von Aesten der Koronararterien**, welche meist durch Arteriosklerose, d. h. durch Verdickungen der Intima (Fig. 27 *a*) und durch Thrombose, selten durch Embolie zu stande kommen, sind eine nicht seltene Ursache schwerer Herzerkrankungen (Asthma cardiale, Cardialgie, Angina pectoris).

Verschluß größerer Aeste oder des Stammes der Koronararterien kann **sofortigen Tod** durch Aufhebung der Herztätigkeit zur Folge haben, doch kommt es häufiger vor, daß der Tod erst nach Verlauf von Stunden und Tagen eintritt, wobei sich alsdann eine **ischämische, degenerative Nekrose des Herzmuskels** (Infarkt) einstellt, in deren Gebiet das Gewebe charakteristische Veränderungen eingeht. Bei Verschluß kleinerer Gefäße oder bei rascher Wiederherstellung der Zirkulation in einem mehr oder minder großen Teil des Verstopfungsbezirks durch kollateralen Blutzufluß kann das Leben nach vorübergehender Störung der Herzfunktion auch erhalten bleiben, so daß der Erkrankungsherd zur **Vernarbung** kommt.

Am häufigsten betrifft die ischämische Nekrose die untere Hälfte des linken Ventrikels, kann indessen an jeder anderen Stelle vorkommen und kann successive an verschiedenen Stellen der Herzwand auftreten.

Sind nach dem Verschluß einer Arterie nur ein bis mehrere Tage vergangen, so zeigt sich im Gebiet der Nekrose eine mattgelbe Verfärbung des Herzmuskels, zu welcher weiterhin eine Erweichung sich hinzugesellt, so daß man den Prozeß als **ischämische Myomalacie** bezeichnen kann.

Oft treten in einem Teil des Verstopfungsgebietes auch Blutungen auf, so daß der Erkrankungsherd da oder dort das Bild eines **hämorrhagischen Infarktes** bietet.

Reicht die Muskelnekrose bis an das Epikard, so stellen sich an letzterem schon vom zweiten Tage an Trübungen der Oberfläche ein, bedingt durch Auflagerungen von Fibrin, ein Zeichen, daß sich zur Muskelnekrose eine **Pericarditis** hinzugesellt hat. Erreichen die Gewebsdegeneration und Nekrose auch das Endokard, so können sich an der veränderten Stelle mehr oder weniger umfangreiche **Thromben** bilden. Wird die Wand im Gebiete der Nekrose morsch, so daß sie dem Blutdruck nicht mehr Widerstand leisten kann, so kann es zur **Ruptur des Herzens** (Fig. 27 *b*) kommen, wobei je nach der Größe und dem Verlauf der Rißstelle das Blut bald rascher, bald langsamer in den Herzbeutel austritt und diesen schließlich mächtig ausdehnt (Herztamponade). Zugleich wühlt sich das Blut von der Rißstelle aus auch in das benachbarte morsche Muskelgewebe. Vor der Ruptur kann sich die Herzwand auch ausbuchten, so daß ein **akutes Herzaneurysma** entsteht.

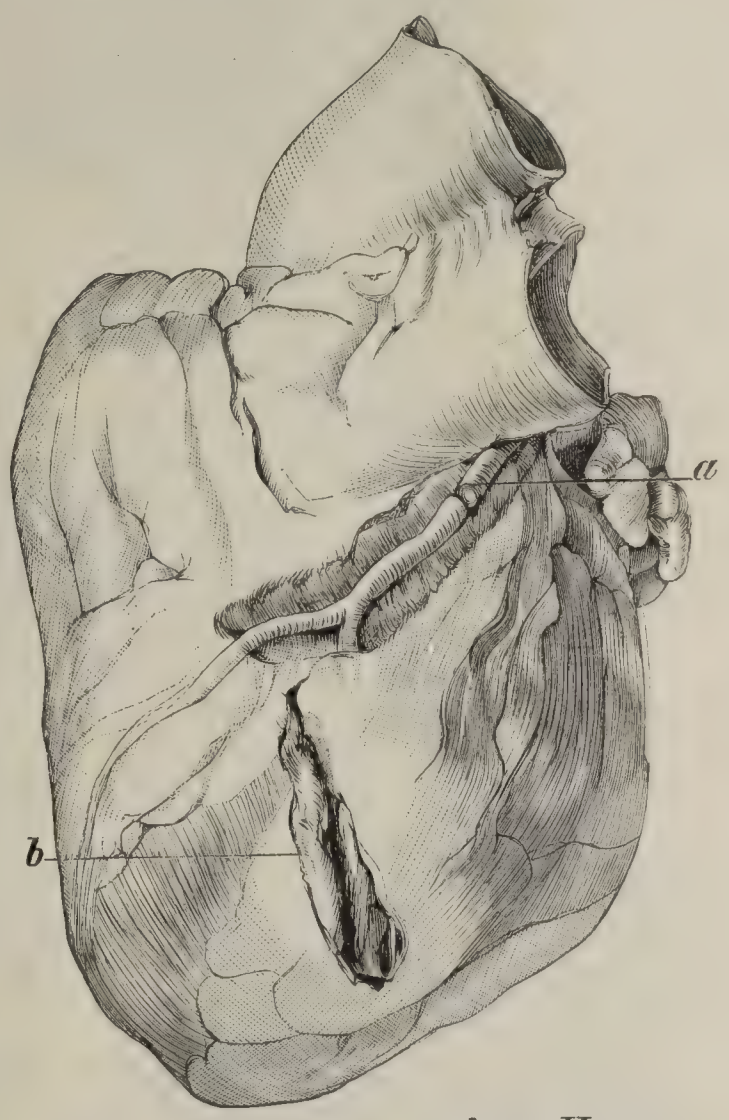

Fig. 27. Ruptur des Herzens infolge arteriosklerotischer Myomalacie. *a* Durch Sklerose und Thrombose verschlossener absteigender Ast der linken Koronararterie. *b* Ruptur.

Im gelben Verfärbungsgebiet des Muskels konstatiert das Mikro-

skop teils eine Nekrose der Muskelzellen, kenntlich an dem Verlust der Kerne und der Querstreifung (Fig. 28 *a*) oder auch an der Zerklüftung und dem Zerfall derselben (Fig. 29 *b c*), teils auch Verfettung der Muskelzellen, kenntlich an dem Auftreten zahlreicher Fetttröpfchen

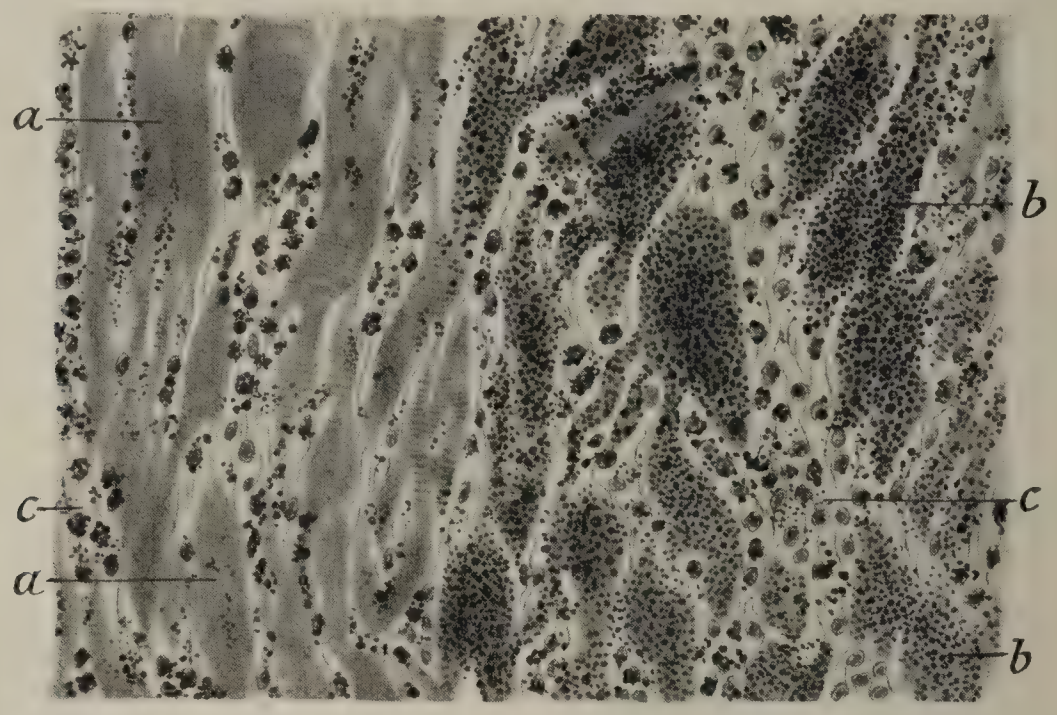

Fig. 28. Arteriosklerotische ischämische Nekrose des Myokards 85 Stunden nach Verschluß einer Arterie (FLEMM. Safr.). *a* Nekrotische, *b* verfettete Muskelfasern. *c* Bindegewebe mit fetthaltigen Leukocyten. Vergr. 300.

(Fig. 28 *b*) im Innern der Muskelzellen. Daneben können auch vakuoläre Degeneration des Protoplasmas, Kernanschwellungen (Fig. 29 e_1) und anderes vorkommen. Das Bindegewebe ist teils erhalten, teils kernlos (Fig. 29 *d*), bei Blutungen mit roten Blutkörperchen durchsetzt.

Schon frühzeitig stellen sich als Reaktion auf die Nekrose die Erscheinungen einer **Myocarditis**, oft auch einer **Pericarditis** und **Endocarditis** ein, kenntlich an dem Auftreten von Exsudaten, deren zellige Bestandteile in die Spalträume des Bindegewebes der Muskulatur sich einlagern (Fig. 28 *c*), während die Oberfläche des erkrankten Herzbezirks sich mit Fibrin bedeckt.

Fig. 29. Arteriosklerotische Myomalacie. Schnitt durch ein teilweise nekrotisches Muskelbündel (M. Fl. Häm. Glyz.). *a* Querschnitt durch normale, *b* durch zerfallende Muskelzellen. *c* Total zerfallene Muskelzellen. *d* Kernlose Bindegewebe. *e* Querschnitte normaler, e_1 geschwollener Muskelkerne. Vergr. 200.

Der weitere Verlauf ist nunmehr durch Zerfall, Verflüssigung und Resorption der abgestorbenen Muskelfasern einerseits, durch Bildung von Granulations- und Narbengewebe andererseits charakterisiert. Ein örtlicher Wiederersatz der Muskulatur

findet nicht statt. Mit dem Schwunde der verfetteten und nekrotischen Muskelfasern und mit dem Auftreten des Granulationsgewebes gewinnen die Herde mehr und mehr graues oder graurotes feuchtes Aussehen; mit der Bildung des Narbengewebes werden sie weiß, es bildet sich eine **Herzschwiele**, welche der rotbraunen Muskulatur eingelagert ist, oder dieselbe über mehr oder minder große Gebiete ganz ersetzt, so daß die Herzwand an der betreffenden Stelle wesentlich nur aus derbem Bindegewebe besteht. Meist sind die Schwielen ziemlich groß und vereinzelt, doch können sich auch mehrere kleinere Schwielen bilden. Die Bildung des Granulationsgewebes erfolgt durch Wucherung

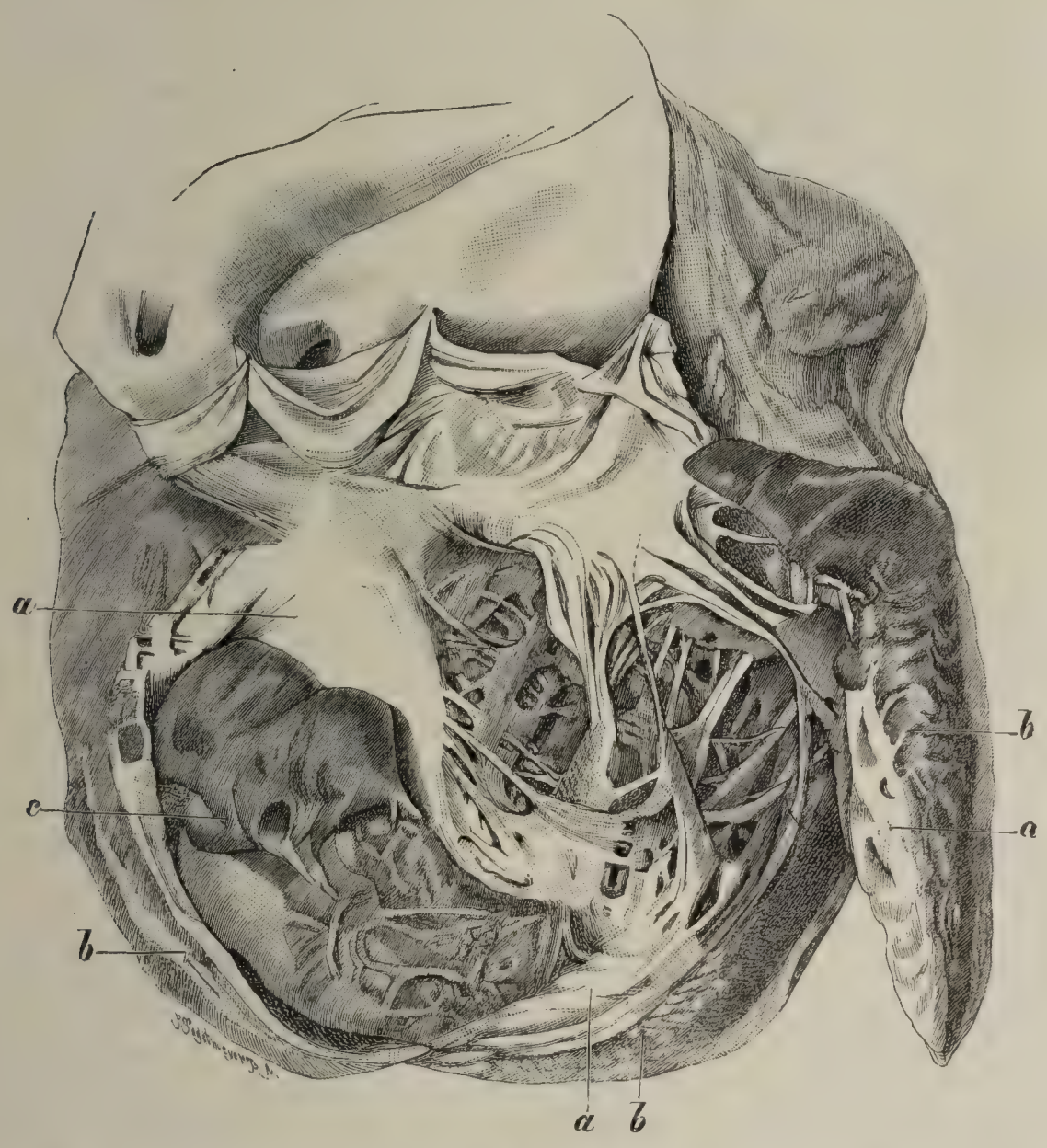

Fig. 30. Schwielige Entartung und aneurysmatische Ausbuchtung der Herzwand mit Thrombusbildung. *a* Schwielig verdicktes Endokard. *b* Schwielig entartetes Myokard. *c* Thrombus. $^2/_3$ der nat. Gr.

des Muskelbindegewebes unter gleichzeitiger Emigration von Leukocyten und Lymphocyten. Das nötige Blut erhält das Granulationsgewebe durch Zufuhr aus kollateralen Blutgefäßen und durch Bildung neuer Gefäße. In der Zeit der Resorption der Zerfallsprodukte findet man fetthaltige Leukocyten (Fig. 28 *c*) und Fibroblasten. Bei vorausgegangener Blutung bilden sich im Gewebe Hämosiderinschollen und Körner, sowie Pigmentkörnchenzellen. Die fertige Herzschwiele (Fig. 30 *a b*) besteht aus derbem, zellarmem, zuweilen stellenweise pigmenthaltigem Bindegewebe. Perikard und Endokard produzieren, falls sie an der Entzündung mitbeteiligt sind, ebenfalls Granulations- und

Narbengewebe und gewinnen dadurch zum Schluß ebenfalls eine weiße, schwielige Beschaffenheit.

Haben sich infolge von ischämischer Muskelnekrose große, die ganze Wand durchsetzende Herzschwielen gebildet, eine Veränderung, die namentlich in der Spitze des linken Ventrikels und in den daran angrenzenden Teilen vorkommt (Fig. 30 *a b*), so nimmt die häutige, muskellose oder muskelarme Herzwand an den Kontraktionen des Herzens keinen Anteil, kann sich dagegen im Laufe der Zeit unter dem Einfluß des Blutdruckes ausbuchten. Bildet sich dadurch eine sichtbare Aussackung nach außen oder nach dem anderen Ventrikel hin, so bezeichnet man die Bildung als **chronisches partielles Herzaneurysma** (Fig. 31 *b*). Manchmal nur klein und in seinen Dimensionen etwa einer Walnuß entsprechend, kann es in anderen Fällen eine bedeutende Größe erlangen und schließlich zur Ursache mangel-

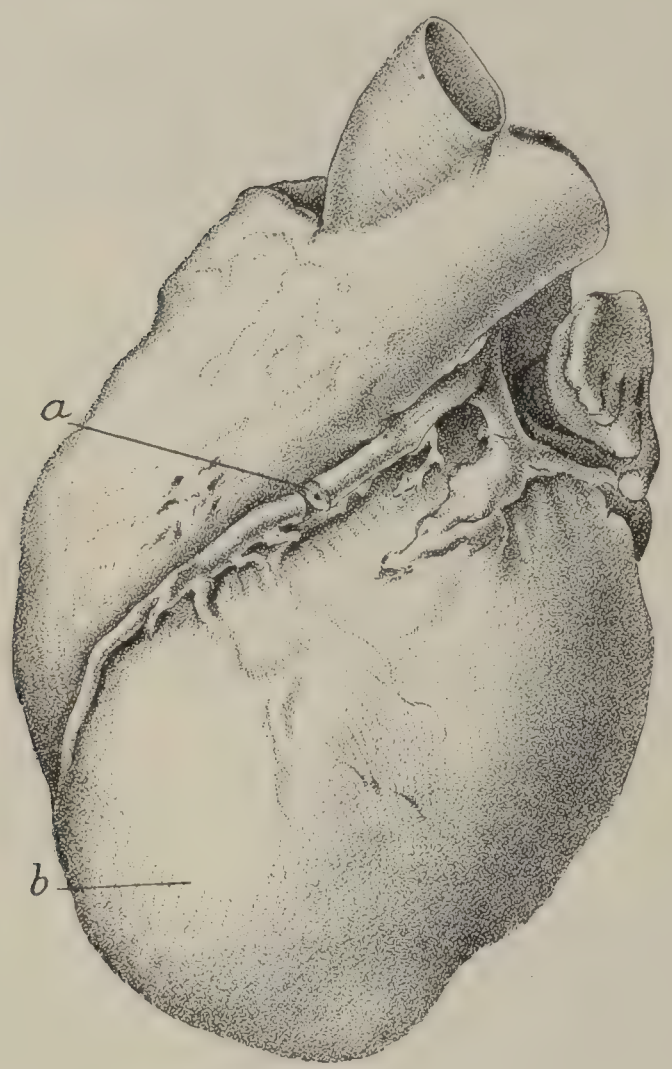

Fig. 31. Partielles chronisches Herzaneurysma als Folgezustand arteriosklerotischer Myomalacie und Schwielenbildung. *a* Koronararterie mit hochgradig verdickter Intima und verengtem Lumen. *b* Aneurysma.

hafter Entleerung des Herzblutes und zur Bildung von Thromben (Fig. 30 *c*) an der Innenfläche der Bucht werden. Unter Umständen kann das Gewebe der Schwielen verkalken.

In seltenen Fällen kommen **partielle Herzaneurysmen** zur Beobachtung, ohne daß krankhafte Prozesse eine schwielige Entartung der Herzwand verursachen. Am häufigsten kommt dies in der Pars membranacea septi ventriculorum vor, welche dabei nach dem rechten Ventrikel vorgewölbt wird und unter Umständen einreißt. Als Ursache dieser Bildung werden von den Autoren abnorme Ausdehnung der Pars membranacea und Zugwirkung der Tricuspidalis, Atheromatose und entzündliche Erkrankung der Wandungen angeführt. Etwas seltener sind nach dem rechten Herzen sich vorwölbende und zum Teil ebenfalls berstende Aneurysmen des rechten und des hinteren Sinus Valsalvae, noch seltener Aneurysmen an beliebigen anderen Stellen, welche durch angeborene lokale Dünnheit der Herzwand bedingt sind. Als Mißbildungen kommen auch herniöse Ausstülpungen des Endokards zwischen Muskelbalken der Muskelwand vor.

Literatur über die Folgen von Zirkulationsstörungen in der Herzwand bei Herzaneurysmen.

Banti, *Ursachen der Kompensationsstörung bei Klappenfehlern, Cbl. f. a. Path. VI 1895.*
Beck, *Entstehung d. Herzruptur u. d. chron. Herzaneurysma, B. v. Ziegler II 1883.*
Böttger, *Ueber die spontanen Rupturen des Herzens, Arch. d. Heilk. IV 1863.*
Boström, *Thrombenähnl. Bildungen im Herzen, D. Arch. f. klin. Med. 55. Bd. 1895.*
Budor, *Oblitérations des artères cardiaques et lésions du myocarde, Paris 1888.*
Cohnheim u. v. Schulthess, *Folgen d. Kranzarterienverschließung, V. A. 85. Bd. 1882.*
Fujinami, *Myocarditis u. Erkrank. d. Arterienwandungen, V. A. 159. Bd. 1900.*

Hart, *Aneurysmen des r. Sinus Valsalvae aortae, V. A. 182. Bd. 1905.*
Huber, *Einfluß der Kranzarterienerkrankung auf das Herz, V. A. 89. Bd. 1882.*
Huchard, *Maladies du coeur et des vaisseaux, Paris 1893.*
Kolster, *Myomalacia cordis, Skand. Arkiv 1892.*
Krehl, *Die Erkrankungen des Herzmuskels, Wien 1901.*
Leyden, *Ueber die Sklerose der Koronararterien und die davon abhängigen Krankheitszustände, Zeitschr. f. klin. Med. III 1884, u. Dtsch. med. Wochenschr. 1885.*
Meyer, G., *Z. Kenntnis d. spontanen Herzruptur, Dtsch. Arch. f. klin. Med. 43. Bd. 1888.*
Nicolle, *Les grandes scléroses cardiaques, Paris 1890.*
Pernice, *Ateroma dell' aorta e sclerosi del miocardio, Arch. p. le Sc. Med. XI 1887.*
Robin *et* ***Juhel-Rénoy,*** *De la dégénérescence calcaire du coeur, Arch. gén. de méd. 1885.*
Steven, *Fibroid degeneration of the heart, Journ. of Path. II 1893.*
Strauch, *Aneurysma cordis, Zeitschr. f. klin. Med. 41. Bd. 1900.*
Vogt, *Exper. Untersuchungen über Veränderungen des Herzens bei Verschließung der Kranzarterien, Moskau 1901.*
Ziegler, *Ursachen der Nierenschrumpfung, D. Arch. f. klin. Med. 25. Bd. 1879; Ueber Myomalacia cordis, V. A. 90. Bd. 1882.*

§ 7. **Degenerationen des Myokards** können, von den durch Zirkulationsstörungen (§ 6) verursachten abgesehen, durch mangelhafte Ernährung (Anämie, mangelhaften Sauerstoffgehalt des Blutes), Ueberanstrengung, Infektionen, Intoxikationen, andauernde Steigerung der Eigenwärme bedingt sein. Bestehende Arbeitshypertrophie des Herzens disponiert zu degenerativen Veränderungen des Herzmuskels.

Einfache Atrophie des Herzmuskels ist eine häufige Teilerscheinung von senilem oder von frühzeitigem, durch maligne Geschwülste, Lungenschwindsucht und andere Krankheiten verursachtem Marasmus. Sie ist durch eine Verkleinerung der Zellen, oft auch durch eine gleichzeitig auftretende Vermehrung der in den Zellen vorkommenden gelben Pigmentkörner, die vornehmlich in dem den Kern umgebenden Sarkoplasma liegen, charakterisiert (Fig. 32), so daß der verkleinerte Herzmuskel eine bräunliche Färbung erhält und man den Zustand als braune Atrophie bezeichnet.

Fig. 32.

Fig. 33.

Fig. 32. Braune Atrophie des Herzmuskels. Zerzupfungspräparat. Vergr. 350.

Fig. 33. Verfettete Muskelzellen des Herzens. Vergrößerung 350.

Fettige Degeneration des Herzmuskels kann zunächst durch Intoxikationen und Infektionen und andauernde fieberhafte Temperaturerhöhungen bedingt sein, tritt sodann aber auch häufig als Folge andauernder allgemeiner und lokaler Anämie und von venösen Stauungen ein. Histologisch ist sie durch das Auftreten kleiner Fetttröpfchen in den Muskelzellen charakterisiert (Fig. 33), welche meist in Längsreihen angeordnet sind und in höheren Graden der Entartung die ganzen Zellen durchsetzen können. Stärkere Verfettungen lassen sich makroskopisch an der gelblichen Färbung des Herzmuskels erkennen.

Bei chronischer Herzverfettung tritt die fettige Entartung oft herdweise (Fig. 34 *b*) auf und bedingt eine gelbe Fleckung der Muskulatur, die namentlich an den Innenflächen des Herzens, den Trabekeln und den Papillarmuskeln (Fig. 35) deutlich zu sehen ist und denselben ein gefeldertes, getigertes Aussehen verleihen kann **(Tigerherz)**. Kombination von Pigmentablagerung und Verfettung bedingt ein gelbbraunes Aussehen.

Körnige, hyaline und vakuoläre Degeneration, Zerbröckelung und Auflösung der Muskelzellen kommen sowohl im Verlaufe von Infektionen (Diphtherie, Typhus abdominalis, Scharlach, Pneumonie etc.) und Intoxikationen, als auch von Verletzungen, Entzündungen, lokaler Ischämie und chronischen Stauungen vor und können unter Umständen eine solche Ausdehnung erreichen, daß sie ein mattes Aussehen und graue oder gelbliche Färbung des Muskels auf der Schnittfläche bedingen. Bei der körnigen Degeneration sehen die Zellen trüb, körnig aus, bei der vakuolären Degeneration treten im Zellprotoplasma



Fig. 34.

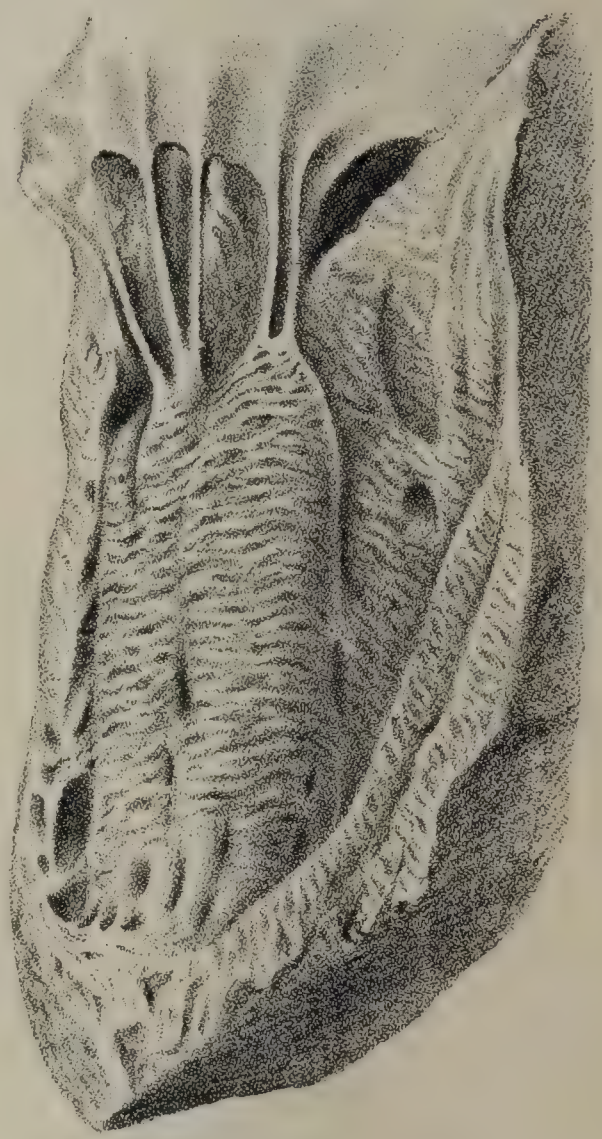

Fig. 35.

Fig. 34. Hochgradige chronische Herzverfettung (FLEMM. Safr.). *a* Normales, *b* verfettetes Muskelgewebe. Vergr. 80.

Fig. 35. Gelbe Fleckung des hinteren Papillarmuskels der Mitralis bei chronischer Herzverfettung. Nat. Gr.

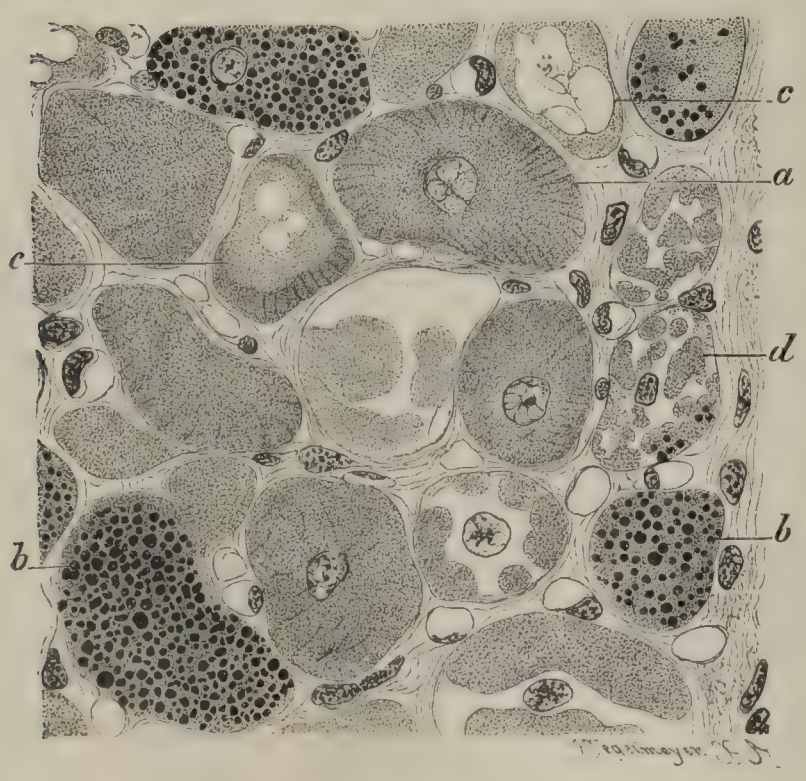

Fig. 36. Akute Verfettung und vakuoläre Degeneration und Zerfall von Herzmuskelzellen bei einem an Pneumonie und Nephritis gestorbenen Manne (FLEMM. Safr.). *a* Normale Muskelzellen. *b* Verfettete Muskelzellen. *c* Muskelzellen mit Vakuolen. *d* Zerbröckelte Muskelzellen. Vergr. 400.

Flüssigkeitstropfen (Fig. 36 *c*, *d*) auf, bei der hyalinen Degeneration verlieren die Muskeln ihre Querstreifung und können zu hyalinen Ballen und Schollen zerfallen, die sich weiterhin auflösen. Alle die letztgenannten Veränderungen können sich mit Verfettung (Fig. 36 *b*) kombinieren.

Hochgradige degenerative Veränderungen des Herzmuskels sind oft mit entzündlicher zelliger Infiltration verbunden und können auch zu Bindegewebswucherung führen. so daß man die Erkrankung als **Myocarditis** bezeichnen muß (vergl. § 8).

Ist das Myokard stärker degeneriert, so entwickeln sich im Herzen sehr oft **Thromben**, namentlich in den Herzohren und in den Recessus zwischen den Muskeltrabekeln (vergl. § 3, Fig. 8).

Sowohl in Herzen, deren Muskulatur durch Ischämie, Intoxikationen, Infektionen (Typhus abdominalis, Diphtherie, Pneumonie, Pocken, Pyämie, Nephritis) verändert ist, oder in atrophischem Zustande sich befindet, als auch bei plötzlichem, gewaltsamem Tode (durch Erhängen, Ertrinken, Sturz oder irgend ein anderes Trauma) findet man bei frischer Untersuchung des Herzmuskels sehr oft, daß die einzelnen Muskelzellen sich verhältnismäßig leicht isolieren lassen. Diese Erscheinung hat ihren Grund entweder in einer Lockerung oder Lösung der Verbindung der einzelnen Zellen untereinander, in einer **Segmentatio myocardii** (Myocardite ségmentaire von RENAUT), oder aber in einer Zerreißung der Muskelfasern selbst, in einer **Fragmentatio myocardii.** Da, wie erwähnt, diese Erscheinungen unter sehr verschiedenen Bedingungen auftreten, so ist auzunehmen, daß einesteils dem Tode voraufgehende Veränderungen der Muskelzellen und der dieselben verbindenden Kittsubstanz, andererseits in der Zeit des Todes auftretende krampfartige und perverse Herzkontraktionen die Ursache der Fragmentation und der Segmentation sind. Nach DUNIN kann auch eine nach dem Tode rasch eintretende Fäulnis eine Lösung der Kittsubstanz bewirken.

Unter den Schädlichkeiten, welche Herzdegeneration verursachen, wird von manchen auch die Störung der Herzinnervation genannt, und es wird dem Vagus ein trophischer Einfluß (EICHHORST, TIMOFEJEW, HOFMANN) auf das Herz zugewiesen. Ein solcher Einfluß ist indessen sehr zweifelhaft; nach einseitiger Durchschneidung des Vagus stellt sich keine Atrophie an den Herzmuskeln ein (SCHAMSCHIN), Verfettungen, die nach einseitiger oder doppelseitiger Durchschneidung in geringem Grade auftreten, können auch Folgen der nach der Vagusdurchschneidung sich einstellenden Unregelmäßigkeit der Herzaktion und der Zirkulation sein (SCHAMSCHIN), vielleicht auch von Störungen der Lungenfunktion. Welche Rolle die Herzganglien im Septum, in der Wand der Vorhöfe und an der Umwandung der Aorta und der Pulmonalis bei akuten und chronischen Herzkrankheiten spielen, ist nicht bekannt. Degenerative Veränderungen, die an denselben beobachtet sind (PUTJATIN, OTT) zeigen nur, daß sie gelegentlich krankhafte Veränderungen erleiden können.

Eine sehr seltene Erkrankung der Herzmuskulatur ist die hyaline und amyloide Degeneration des Muskelbindegewebes. Andauernde Dilatation des Herzens, die namentlich in den Vorhöfen vorkommt, kann neben Muskelatrophie eine diffuse Fibrose des Herzmuskels (DEHIO) zur Folge haben.

Literatur über Degeneration des Myokards.

Albrecht, *Der Herzmuskel, Berlin 1903.*
Boy-Trissier *et* ***Sesquès,*** *Xérose du coeur, Rev. de méd. 1899.*
Browicz, *Veränderung der Kittsubstanz der Muskelzellen, V. A. 134. Bd. 1893.*
Comba, *Sulle alterazioni del cuore nella difterite speriment., Lo Sperimentale 1894 (Lit.).*
Cowan, *Fatty Degen., J. of Path. VIII 1903; Heart in acute Dis., ib IX 1904.*
Curschmann, *Verfettung bei Ueberanstrengung, Dtsch. Arch. f. klin. Med. XII 1874.*
Dehio, *Diffuse Myofibrose, Kongr. f. inn. Med. XIII 1895, D. A. f. klin. Med. 62. Bd. 1898 u. D. med. Wochenschr. 1900.*
Dunin, *Ursachen der Fragmentation des Herzmuskels, Beitr. v. Ziegler XVI 1894.*
Eppinger, *Toxische Myolyse bei Diphtherie, D. med. Woch. 1903.*
Goebel, *Fettige Degeneration des Herzens, Centralbl. f. allg. Path. IV 1893 (Lit.).*

Hampeln, *Ueber Erkrankungen des Herzmuskels, Stuttgart 1892.*
Hectoen, *Segment. and fragment. of the myocard, Trans. of the P. Soc. of Phil. XVIII 1898.*
Heidenhain, *Struktur des Herzmuskels, Anat. Anz. XX 1901.*
Hesse, *Beitr. z. path. Anat. des Diphtherieherzens, Jahrb. f. Kinderheilk. 36. Bd. 1893.*
***His** u. **Romberg,** Beitr. z. Herzinnervation, Fortschr. d. Med. VIII 1890.*
***Hochhaus** u. **Reinecke,** Chron. Deg. d. Herzmuskels, D. med. Wochenschr. 1899.*
***Hofmann,** Durchschneidung d. Vagus u. Herzdegeneration, V. A. 150 Bd. 1897.*
***Israël,** Entstehung der Fragmentatio myocardii, V. A. 133. Bd. 1893.*
***Jores,** Erkrankungen des Myokards, Centralbl. f. allg. Path. VII 1896 (Lit.).*
***v. Jürgensen,** Insufficienz des Herzens, Wien 1899.*
***Karcher,** Fragmentation d. Herzmuskels, D. Arch. f. klin. Med. 60. Bd. 1899.*
***Krehl,** Die Erkrankungen des Herzmuskels, Wien 1901 (Lit.).*
***Krehl** u. **Romberg,** Bedeutung der Herzganglien, A. f. exp. Path. 30. Bd. 1892.*
***Leyden,** Die Herzaffektionen bei Diphtherie, Z. f. klin. Med. IV 1882.*
***Loewenthal,** Degen. d. Herzmuskels bei Diphtherie, C. f. allg. Path. XI 1900.*
***Millard** et **Regaud,** Lés. du myocarde par la tox. diphthér., A. d. l'Inst. P. 1897.*
***Oestreich,** Die Fragmentatio myocardii, V. A. 135. Bd. 1894.*
***Ott,** Norm. u. pathol. Verhältnisse d. Herzganglien, Z. f. Heilk. IX 1888.*
***Rabot** et **Philippe,** De la myocardite diphthérique aiguë, Arch. d. méd. exp. III 1891.*
***v. Recklinghausen** u. **Zenker,** Ueber die Störungen des Myocardium, Verhandl. d. X. internat. med. Kongr. II, Berlin 1891.*
***Renaut,** La myocardite segmentaire essentielle chronique, Gaz. méd. de Paris 1890.*
***Ribbert,** Fettige Degeneration des Herzmuskels, V. A. 147. Bd. 1897.*
***Romberg,** Die Erkrankungen d. Herzmuskels bei Typhus abdom., Scharlach u. Diphtherie, D. Arch. f. klin. Med. 47. u. 48. Bd. 1891.*
***Roth,** Metastat. Kalkablagerungen in d. Herzmuskel, Correpbl. f. Schweiz. Aerzte 1884.*
***Scagliosi,** Veränd. d. Herzmuskels bei Diphtherie, V. A. 146. Bd. 1896.*
***Schamschin,** Einfluß des Vagus auf den Herzmuskel, Veränderung des Herzmuskels bei Diphtherie, Beitr. v. Ziegler XVIII 1895 (Lit.).*
***Schemen,** Veränderungen der Herzmuskulatur bei Rachendiphtherie, V. A. 121. Bd. 1890.*
***Streckeysen,** Fragmentatio myocardii, Beitr. v. Ziegler XXVI 1899 (Lit.).*
***Tedeschi,** Fragmentation des Myocardium, V. A. 128 Bd. 1892.*
***Unruh,** Ueber Myocarditis bei Diphtherie, Jahrb. f. Kinderheilk. 1883.*
***Werhowsky,** Wirkung erhöhter Eigenwärme, Beitr. v. Ziegler XVIII 1895 (Lit.).*
Weitere Literatur enthalten § 6 und 8.

§ 8. Die Entzündung des Herzmuskels, die **Myocarditis**, ist, von den nach ischämischer Gewebsnekrose (§ 6) auftretenden Formen abgesehen, zunächst auf Infektionen und Intoxikationen zurückzuführen, wobei der Entzündungserreger entweder vom Endokard oder dem Perikard aus in die Tiefe dringt oder durch die Blutgefäße des Herzens der Muscularis zugeführt wird. Als Entzündungsursache können sodann auch Verletzungen wirken. Als **Ursache der infektiösen Myocarditis** sind vor allem die Staphylokokken, die Streptokokken und die Pneumoniekokken zu nennen, die sehr oft gleichzeitig auch Endocarditis verursachen, sodann tritt sie aber auch im Verlaufe von Diphtherie, Scharlach, Pocken, Influenza, Pneumonie, Masern, Polyarthritis rheumatica, Abdominaltyphus, Tuberkulose und Syphilis auf, teils durch die betreffenden Mikroorganismen, teils durch deren toxische Produkte hervorgerufen. Bei Endocarditis findet sich auch Myocarditis sehr häufig und wird durch die nämliche Schädlichkeit verursacht.

Leichte Formen der Myocarditis sind mit bloßem Auge nicht zu erkennen oder lassen sich nur aus leichten **Verfärbungen** der Muskulatur erschließen. Hochgradigere Veränderungen führen zur Bildung **grauer** und **gelber, zuweilen von einem roten Hof umgebener Herde**, die in verschiedener Größe, bald nur vereinzelt, bald an zahlreichen Stellen der Herzwand zur Beobachtung gelangen.

Bei leichteren Erkrankungen findet man die in § 7 beschriebenen vakuolären, hyalinen und fettigen Degenerationen

der Muskelzellen, verbunden mit leichter zelliger Infiltration des Zwischengewebes. Letztere kann auch bestehen, ohne daß an den Muskeln erhebliche Veränderungen zu erkennen sind. Die in Herdchen angehäuften Zellen tragen bald den Charakter von Leukocyten und Lymphocyten, zuweilen untermischt mit eosinophilen Zellen, bald den von Fibroblasten, so daß anzunehmen ist, daß es an den erkrankten Stellen zu Bindegewebsentwickelung kommen kann. Nach ASCHOFF kommen großzellige, knötchenförmige Herde vornehmlich bei Myocarditis vor, welche die rheumatische Endocarditis begleitet. Bei schwereren Erkrankungen, wie sie namentlich durch Staphylokokken (Fig. 37 *a*) und Streptokokken verursacht werden, bilden sich stärkere, zellige Infiltrationen. In frischen Fällen lassen sich auch die betreffenden Mikro-

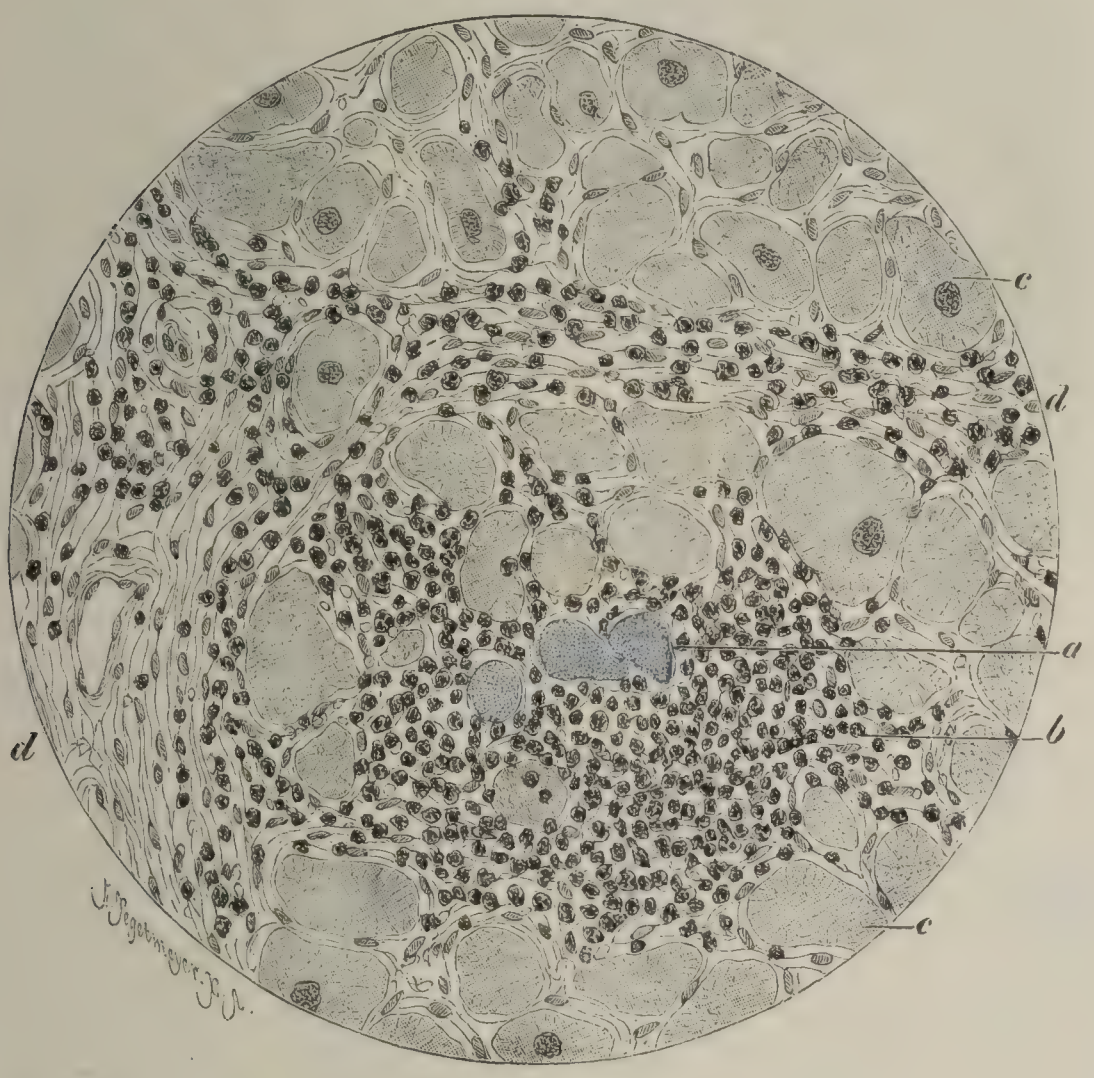

Fig. 37. Frische puerperale Staphylokokkenmyocarditis, entstanden nach eiteriger Parametritis (Alk. Gentianaviol. Vesuvin). *a* Intravaskulär gelegene Kolonieen von Staphylokokken. *b* Zellige Infiltration. *c* Querschnitte von Muskeln. *d* Intermuskuläres Bindegewebe. Vergr. 300.

organismen (Fig. 37 *a*) nachweisen, welche bei hämatogener Infektion oft noch in den Blutgefäßen liegen und dieselben erfüllen, späterhin indessen sich im Gewebe ausbreiten.

Trägt die Entzündung einen eiterigen Charakter, so bilden sich im Herzmuskel durch Verflüssigung des Gewebes kleinere punktförmige bis erbsen- und bohnengroße, selten größere **Abscesse**, welche bei oberflächlicher Lage sich mit Entzündungen des Endokards oder Perikards kombinieren. Vom Endokard ausgehende Vereiterungen oder nach innen durchbrechende Abscesse führen zur Bildung von **Herzgeschwüren.** Weitergehende Zerstörung der Herzwand kann zu **Herzruptur** führen, doch ist dies selten. — Geht der Kranke nicht in den ersten Tagen

einer Myocarditis zu Grunde, so stellen sich im Infektionsgebiete **Wucherungen des Bindegewebes** (Fig. 38 *b*, *d*) ein, welche zur Bildung eines **Granulationsgewebes** führen, aus dem sich im Laufe der Zeit **Narbengewebe** (Fig. 40 *e*), das hier gewöhnlich als **Herzschwiele** bezeichnet wird, bildet.

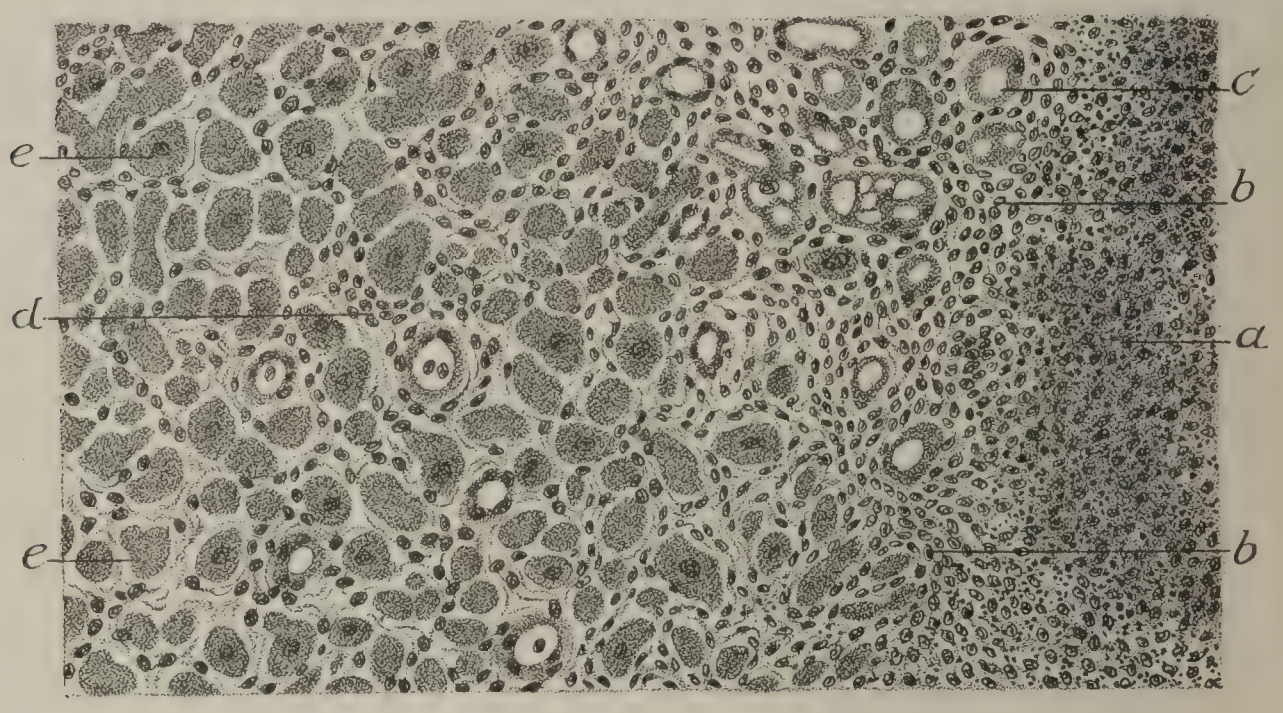

Fig. 38. Vierzehn Tage alte Staphylokokkenmyocarditis (Form. Häm. Eos.). *a* Eiterherd mit zerfallenen Eiterkörperchen. *b d* Granulierendes Bindegewebe. *c* Vakuolär degenerierte Muskelzellen. *e* Normale Muskelzellen. Vergr. 300.

Fig. 39. Herzschwiele (M. Fl. Häm.). Durchschnitt durch einen schwieligen Muskeltrabekel. *a* Endokard. *b* Querschnitt normaler Muskelzellen. *c* Zellreiche Bindegewebshyperplasie. *d* Atrophische Muskelzellen in hyperplasiertem Bindegewebe. *e* Kernarmes, derbes Bindegewebe ohne Muskelzellen. *f* Vene, in deren Umgebung noch einzelne Muskelzellen erhalten sind. *g* Kleine Blutgefäße. *h* Zelliges Gewebe. Vergrößerung 40.

In kleinen Entzündungsherden vollzieht sich dies unter Resorption etwa zu Grunde gegangener Muskelzellen, und es schließt die Narbe später nur insoweit noch Muskelzellen ein (Fig. 39 *d*), als solche sich im Entzündungsherd erhalten haben. Infolge disseminierter Myocarditis

kann der Herzmuskel sehr **zahlreiche fibröse Herde** enthalten, die sich auf dem Durchschnitt an ihrer weißen Farbe erkennen lassen (Fig. 40), am häufigsten finden sie sich an den Papillarmuskeln. Bei größeren Eiterherden vollzieht sich die Granulationsbildung (Fig. 38 *b*, *d*) am Rande des Abscesses, dessen Zellen verfetten und zerfallen (*a*). Weiterhin wird auch der zerfallende Eiter, da die Herde meist nicht groß sind, resorbiert und durch Granulations- und Narbengewebe substituiert. Nur selten bleiben Absceßreste zurück, die abgekapselt werden.



Fig. 40. Helle schwielige Herde im Herzmuskel. Flächendurchschnitt durch die vordere Wand des linken Ventrikels. Nat. Gr.

Tuberkulose des Myokards in Form großer tuberkulöser Muskelherde ist selten. In der Nachbarschaft tuberkulöser Herde kann sich eine mehr oder weniger ausgebreitete fibröse Induration des Myokards finden, und es kann tuberkulöse Myocarditis auch zu ausgebreiteter Schwielenbildung führen (Fig. 41 *b c*). Bei allgemeiner Miliartuberkulose sind auch Miliartuberkel in der Herzwand nicht selten, am häufigsten sichtbar im Endokard.

Syphilitische Myocarditis mit Bildung größerer grauroter oder grauer Granulationsherde (Gummiknoten), die zur Bildung von ein-



Fig. 41. Schwielige tuberkulöse Myocarditis, entstanden nach (nicht verkäsender) Bronchialdrüsentuberkulose (Form. Häm. Fuchsin Pikrins.). *a* Normales Myokard. *b* Zellige tuberkulöse Herde. *c* Schwieliges Bindegewebe mit Resten von Muskelfasern. Vergr. 40.

fachen Herzschwielen oder von Käseherden führen, ist selten. Sie tritt meist in mehreren Herden auf, die mit Vorliebe in der Wand des linken Ventrikels sitzen und kann sich mit syphilitischer Endocarditis und Pericarditis verbinden. Außerdem kommt auch eine syphilitische

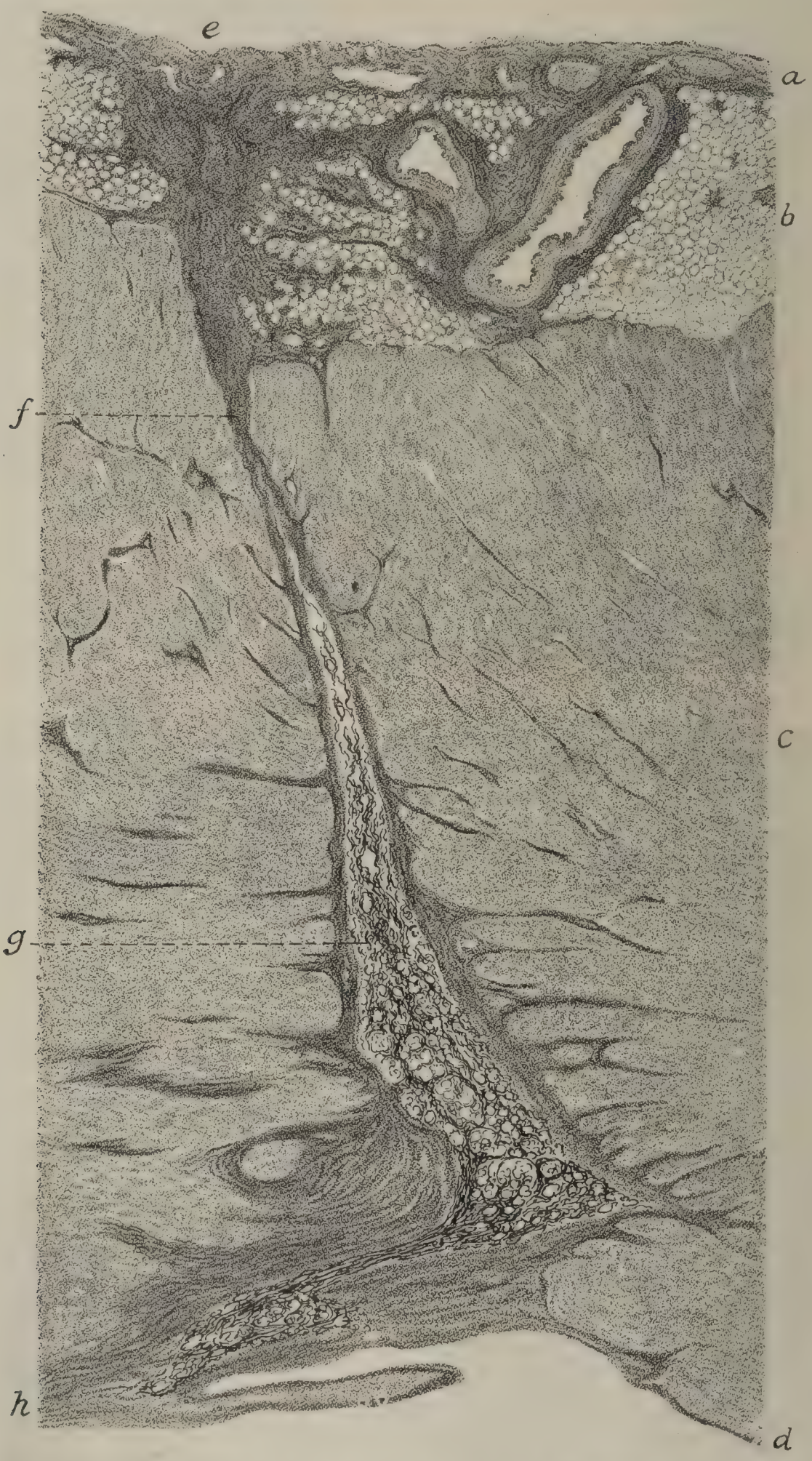

Fig. 42. Stichwunde des Herzens von 14 Tagen. (Form. Häm. Eosin). *a* Perikard. *b* Subperikardiales Fettgewebe. *c* Muscularis des linken Ventrikels. *d* Endokard. *e f* Narbe im Perikard, dem subepikardialen Bindegewebe und der äußersten Muskellage. *g* Wandspalte mit Fibrin. *h* Narbe im endokardialen und subendokardialen Gewebe. Vergr. 16.

Arteriitis der Herzarterien vor, die durch Verengerung und Verschluß der Arterien zu Myomalacie und nachfolgender Schwielenbildung (vergl. § 6) führen kann.

Wunden des Herzmuskels, die nicht infiziert sind, heilen wesentlich durch Wucherung des Bindegewebes, so daß sich im Muskelfleisch narbige Herde bilden. In der Wunde eingelagertes Fibrin (Fig. 42 *g*) bildet den ersten Verschluß. Bindegewebsneubildung kann sowohl vom Perikard (*e*) und dem Endokard (*h*) als auch vom intermusculären Bindegewebe (*f*) aus erfolgen. Muskeln werden in der Narbe nicht neugebildet. In der Herzwand sitzende Fremdkörper (Nadeln, Nägel, Zahnstocher, Kugeln) können durch Bindegewebe abgekapselt werden, auch Teile derselben, die in die Herzhöhle vorragen.

Schwäche des Herzmuskels und Herztod lassen sich im allgemeinen auf Veränderungen der Muskulatur des Herzens zurückführen, wie sie oben und in § 6 und 7 beschrieben sind, doch ist oft nicht genau festzustellen, welche Veränderungen vornehmlich die Leistungsunfähigkeit des Muskels bedingt haben. Es gilt dies sowohl für chronische durch multiple Schwielenbildungen charakterisierte Leiden, als auch für akute, bei Infektionen, z. B. Diphtherie auftretende Herzinsufficienz. Es können nicht nur anatomisch nachweisbar veränderte, sondern normal aussehende Muskeln ihren Dienst versagt haben, z. B. unter dem Einfluß im Blute vorhandener Gifte, oder von Störungen der Zirkulation in der Herzwand.

Die **Schwielenbildungen**, die zu ihrer Ausbildung einer gewissen Zeit bedürfen, können als Kennzeichen einer **chronischen Myocarditis** angesehen werden, doch handelt es sich dabei, von besonderen Infektionen (Tuberkulose, Nephritis, Aktinomykose) abgesehen, nicht um chronische progressive, sondern um Ausgänge akuter Erkrankungen. Schwielige Entartungen der Spitzen der Papillarmuskeln und der Muskeltrabekel wollen manche auf Zerrungen und Dehnungen zurückführen, und es ist diese Genese für einzelne Fälle nicht ganz von der Hand zu weisen. Meist handelt es sich indessen um Folgen infektiöser resp. toxischer Endo- und Myocarditiden oder von ischämischer Myomalacie. In Herzschwielen können Kalkablagerungen auftreten.

Traumatische Zerreißungen der Herzwand können, wenn der Riß nicht die ganze Wand durchsetzt, erst nach Tagen durch Erweiterung des Risses zum Tode führen (EBBINGHAUS l. c.).

Literatur über Myocarditis und Herzwunden.

Adler, *Cardiac Syphilis, New York Med. Journ. 1898.*
Aschoff, *Zur Myocarditisfrage, Verh. d. D. path. Ges. VIII Jena 1904.*
Babes, *Myocardite aiguë, Ann. de l'Inst. de Path. de Boucarest VI 1898.*
Bard et Philippe, *De la myocardite interstitielle chronique, Revue de méd. XI 1891.*
Berent, *Heilung von Herzwunden, I.-D. Königsberg 1892.*
Bonome, *Ueber die Heilung aseptischer Herzwunden, Beitr. v. Ziegler V 1889.*
Cabannes, *Tuberculose chron. des oreillettes, Rev. de méd. 1899 (Lit.).*
Chartier, *Lés d'orig. tubercul. de l'app. cardio-vasculaire, Rev. de la tub. I 1904 (Lit.).*
Coplin, *Myocarditis, Proc. of the Path. Soc. of Philad. VI 1902.*
Curschmann, *Herzsyphilis, Arb. a. d. med. Klinik z. Leipzig 1893.*
Ebbinghaus, *Traumat. Erkrankungen des Herzens, D. Ztschr. f. Chir. 76. Bd. 1903 (Lit.).*
Ehrlich, *Syphilitische Herzinfarkte, Zeitschr. f. klin. Med. I 1880.*
Eisenmenger, *Tuberkulose des Herzmuskels, Zeitschr. f. Heilk. 21. Bd. 1900.*
Elsberg, *Herzwunden und Herznaht, Beitr. v. Bruns XXV 1899.*
Fischer, *Wunden des Herzens, Arch. f. klin. Chir. IX 1868.*
Grenvouller, *Sur la syphilis cardiaque, Thèse de Paris 1878.*
Hektoen, *Foci of myocarditis in hereditary syphilis, Journ. of Path. III 1896.*
Hesse, *Zur path. Anat. des Diphtherieherzens, Jahrb. f. Kinderheilk. 36. Bd. 1893.*
His, *Die Insufficienz des Herzmuskels, Korrespbl. f. Schweizer Aerzte 1892; Herzkrankheiten bei Gonorrhöe, Arb. a. d. med. Klinik zu Leipzig 1893.*
Huguenin, *Contrib. à l'ét. de la myocardite infectieuse diphthérique, Rev. de méd. VIII 1888; Ét. sur la myocardite infectieuse diphthérique, Paris 1890.*
Kelle, *Primäre chronische Myocarditis, D. Arch. f. klin. Med. 49. Bd. 1892.*
Koch, *Im linken Ventrikel eingeheilter Fremdkörper, Berl. klin. Wochenschr. 1904 (Lit.).*

Kockel, *Herzsyphilis, Arb. a. d. med. Klinik zu Leipzig 1893.*
Köster, *Ueber Myocarditis, Bonn 1888.*
Krehl, *Die Erkrankungen des Herzmuskels, Wien 1901.*
Kaufmann, *Tuberkulose des Herzmuskels, Berl. klin. Wochenschr. 1897.*
Lang, *Path. u. Ther. d. Syphilis I, Wiesbaden 1896; Die Syphilis d. Herzens, Wien 1889.*
Martin, *La pathogénie des myocardites et des scléroses cardiaques, Revue de méd. 1883.*
Martinotti, *Sugli effetti delle ferite del cuore, 1888.*
Mollard *et* **Regaud,** *Myocard. chron. diphthér. exp., Journ. de phys. I 1899.*
Mracek, *Die Syphilis des Herzens, Arch. f. Derm. Ergänzungsh. 1893 (Lit.).*
v. Oppel, *Veränd. des Myokards durch Fremdkörper, V. A. 164. Bd. 1901.*
Oppolzer, *Einbruch eines Gumma in die Herzhöhle, Wien. med. Wochenschr. 1860.*
du Pasquier, *Pathogénie des myocardites chroniques, Rev. de méd. 1897.*
Pollak, *Tuberkulose des Herzmuskels, Zeitschr. f. klin. Med. 21. Bd. 1892 (Lit.).*
Rabot *et* **Philippe,** *De la myocardite diphthérique, Arch. de méd. exp. 1891.*
Revenstorf, *Traumatische Rupturen, Mitt. a. d. Grenzgeb. XI 1903.*
Romberg, *Die Erkrankungen des Herzmuskels bei Typhus abdom., Scharlach u. Diphtherie, D. Arch. f. klin. Med. 48. u. 49. Bd. 1891—92.*
Rosenstein, *Chron. Myocarditis (Tuberk.) im Kindesalter, Zeitschr. f. klin. Med. 39. Bd. 1900.*
Roth, *Herzabsceß, V. A. 38. Bd. 1867.*
Saltykow, *Diffuse Myocarditis, V. A. 182. Bd. 1905 (Lit.).*
Sotti, *Miocardite tuberculare emorragica, A per le Sc. Med. XXVIII 1904.*
Stern, *Traumat. Entstehung innerer Krankheiten, Jena 1900.*
Stiassny, *Angeb. Myocarditis fibrosa, Centralbl. f. allg. Path. XII 1901.*
Stockmann, *Ueber Gummiknoten im Herzfleische, Wiesbaden 1904 (Lit.).*
Stolper, *Syphilis visceralis, Cassel 1896.*
Teissier, *Syph. Endocarditis und Myocarditis, Annal. de dermatol. et de syph. 1882.*
Thorel, *Myocarditis, Fremdkörper, Tuberkulose, Ergeb. d. allg. Path. IX 1904 (Lit.).*
De Vecchi, *Tuberculosi del miocardio, Clin. Med. 1902.*
Wagner *u.* **Quiatowski,** *Syphilis, V. A. 171. Bd. 1903.*
Weber *et* **Blind,** *Pathogénie des myocardites, Rev. de méd. XVI 1894.*
Zemp, *Herz- und Aortenwunden, I.-D. Zürich 1896.*
Weitere Literatur enthalten §§ 6 u. 7.

6. Die Veränderungen des Perikards.

§ 9. Der **Herzbeutel** gehört zu den als seröse Häute bezeichneten Membranen, welche die Leibeshöhle gegen die anliegenden Organe und Gewebe abgrenzen und aus einer an der Innenfläche mit plattem Epithel bedeckten Bindegewebshaut bestehen. Normalerweise bildet er einen geschlossenen Sack, in welchen das Herz eingestülpt ist und dessen Höhlung etwa 5 bis 20 g, unter Umständen auch mehr klare Flüssigkeit enthält.

In seltenen Fällen finden sich am Herzbeutel mehr oder weniger umfangreiche **Defekte**, am häufigsten bei Ektopie, sehr selten ohne anderweitige Mißbildungen, doch kommen Fälle vor, in denen der Herzbeutel ganz fehlt oder auf einige Fransen an der Basis des Herzens reduziert ist oder an der linken Seite ein Loch besitzt, durch welches die Herzspitze in die linke Pleurahöhle hineinragt. Selten sind **Divertikel** des Perikards; sie können bedeutende Größe erreichen. Durch Abschnürung von Divertikeln können Cysten entstehen.

Bei **Stauung** im Venensystem sind auch die oberflächlich gelegenen Herzvenen stark gefüllt und nach lange andauernder Stauung oft pathologisch erweitert.

Bei hochgradiger venöser Hyperämie, wie sie bei Erstickungstod sich einstellt, bilden sich in der Umgebung der kleinen epikardialen Gefäße oft **Hämorrhagieen** in Form kleiner, schwarzroter Ekchymosen; sie kommen namentlich an der Basis des Herzens, zunächst infolge venöser Stauung (Erstickungstod) vor und sind oft in großer Zahl vorhanden. Sie finden sich dann auch bei Vergiftungen (Phosphor)

und Infektionen, sowie bei Skorbut, Morbus maculosus Werlhofii, Leukämie, Anämie und können unter Umständen eine erhebliche Größe erreichen.

Bei spontaner oder traumatischer Berstung des Herzens oder des Anfangsteiles der Aorta oder der Pulmonalis, bei Ruptur von Aesten der Kranzarterien sammeln sich größere Blutmengen im Herzbeutel an und führen so zu jenem Zustand, den man als **Hämoperikard** bezeichnet. Häufig erfolgen Blutungen in die Herzbeutelhöhle auch aus jungen Gefäßen, wie sie sich bei Entzündungen entwickeln, doch ist alsdann das Blut meist mit flüssigem Exsudat gemischt.

Bei chronischen Stauungen kann sich auch im Herzbeutel ein **Stauungshydrops** bilden, wobei sich oft sehr erhebliche Mengen von Flüssigkeit ansammeln, welche den Herzbeutel mächtig ausdehnen und einen Zustand herbeiführen, den man als **Hydroperikard** bezeichnet.

Literatur über die Mißbildungen des Herzbeutels.

Bristowe, *Divertikel, Trans. of the Path. Soc. of London XX 1869.*
Chiari, *Defekt d. Pericardium parietale, Wien. med. Wochenschr. 1880.*
Coën, *Ernie e diverticoli del pericardio, Bull. delle Scienze Med. di Bologna XV 1886.*
Faber, *Mangel des Herzbeutels, V. A. 74. Bd. 1878.*
Rohn, *Divertikel und Cystenbildung am Perikard, Prag. med. Woch. 1903.*

§ 10. Die wichtigste Affektion des Herzbeutels ist die Entzündung, die **Pericarditis**, die in verschiedenen Formen auftritt. In einem Teil der Fälle handelt es sich um hämatogene Erkrankungen, so namentlich bei jenen Formen der Pericarditis, welche im Verlaufe des akuten Gelenkrheumatismus, bei Pocken, Scharlach, Nephritis etc. auftreten. In anderen Fällen beginnt die Entzündung im Mediastinum oder in der Lunge und der Pleura oder in den mediastinalen und peribronchialen Lymphdrüsen oder im Oesophagus oder auch in einem der benachbarten Organe des Unterleibes oder auch im Herzmuskel und greift von da auf das Perikard über. Unter den Mikroorganismen, welche Pericarditis verursachen, sind besonders die Eiterkokken, der Diplococcus der Pneumonie und der Tuberkelbacillus zu nennen, doch gelingt es nicht in allen Fällen von Pericarditis, Mikroorganismen nachzuweisen (z. B. bei Pericarditis, bei Nephritis).

Die Herzbeutelentzünduug trägt am häufigsten den Charakter einer **Pericarditis fibrinosa** oder einer **Pericarditis sero-fibrinosa.** Bei den leichtesten Formen sieht man nur eine leichte Trübung der normalerweise spiegelnden Serosa, die bald nur auf kleine Stellen beschränkt, bald über einen großen Teil des Perikards ausgebreitet ist und bei Abstreichung der Oberfläche mit dem Messer deutlich wird. Die Perikardialflüssigkeit, die mehr oder weniger vermehrt ist, ist leicht getrübt. Die Trübung der Flüssigkeit ist durch zellige Beimischungen, die Trübung der Oberfläche durch Auflagerung von Fibrin bedingt, das teils körnig, teils homogen beschaffen ist und gewöhnlich kleine zotten- oder leistenförmige Erhabenheiten bildet. Das Epithel ist meist verloren gegangen, doch lassen sich in frischen Fällen zuweilen noch Reste desselben teils in Form zusammenhängender Lager, teils in Form unregelmäßig zerstreuter, meist geschwollener und mehr oder weniger degenerierter Zellen, die von Fibrin überdeckt sind, nachweisen.

Ist die Entzündung etwas heftiger, so bildet sich auch eine größere Menge von Fibrin an der Oberfläche. Da und dort treten größere, prominente, weißliche, zuweilen auch durch ausgetretene rote Blutkörperchen rötlich gefärbte, zähe Faserstoffmassen auf, deren nach der Perikardialhöhle gerichtete Lagen teils zottig, teils mehr netzförmig oder in Streifen und Leisten angeordnet sind und dem Herzen den Namen eines **Cor villosum** (Fig. 43) eingetragen haben.

Fig. 43. Cor villosum.

Die Menge des im Herzbeutel befindlichen flüssigen, trüben, zuweilen auch blutig gefärbten Exsudates ist bald erheblich, bald gering und kann im Verlauf eines Falles zu verschiedenen Zeiten wechseln. Ist dieselbe nicht bedeutend, so ereignet es sich häufig, daß die Fibrinauflagerungen auf den beiden Blättern des Perikards untereinander verschmelzen und letztere mehr oder weniger fest untereinander verbinden.

In den ersten Stadien des Entzündungsprozesses ist das perikardiale Bindegewebe (Fig. 44 *a*) von mehr oder weniger Rundzellen (*d*) durchsetzt, die Lymphgefäße (*e*) sind mit Exsudat, die Blutgefäße (*c*) desselben stark mit Blut gefüllt. Vom dritten bis vierten Tage ab erscheinen an der Oberfläche des Perikards zahlreiche Gefäßsprossen, welche in die tieferen Lagen des Faserstoffes eindringen und sich unter Bildung neuer Sprossen bald in bluthaltige Gefäße umwandeln. Gleichzeitig treten in den tieferen Lagen

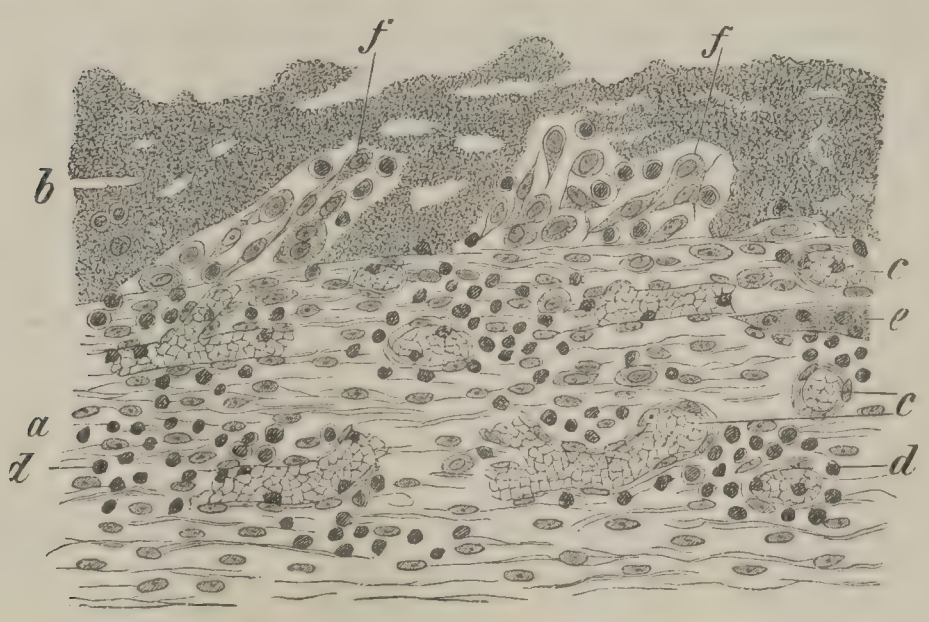

Fig. 44. Pericarditis adhaesiva fibrinosa von 6 Tagen (M. Fl. Häm. Karm.). *a* Epikard. *b* Fibrin. *c* Erweiterte, stark gefüllte Blutgefäße. *d* Rundzellen, welche das Gewebe infiltrieren. *e* Lymphgefäß, mit Zellen und Gerinnseln gefüllt. *f* Fibroblasten innerhalb der Auflagerung. Vergr. 150.

der Faserstoffdecke neben Leukocyten und Lymphocyten größere Fibroblasten (*f*) auf, welche teils rund, teils keulenförmig oder spindelig oder vielfach verzweigt sind und durch gegenseitige Aneinanderlegung und Verbindung schließlich ein zelliges Keimgewebe bilden (produktive Pericarditis). Im Laufe der nächsten Wochen bildet sich weiterhin ein gefäßreiches Granulationsgewebe (Fig. 45 *d*), welches das aufgelagerte Fibrin (*c*) durchwächst und zum Schwund bringt, so daß nach Ablauf einer gewissen Zeit das Fibrin durch Keimgewebe, das sich in Bindegewebe umwandelt, substituiert ist.

War die Exsudation nur geringfügig und die Gewebsneubildung auf einzelne Stellen beschränkt, so bleiben als Residuen des Prozesses nur abgegrenzte, glänzend weiße Verdickungen, resp. Bindegewebsauflagerungen auf der Herzoberfläche übrig, welche gewöhnlich als **Sehnenflecken** (Maculae tendineae) bezeichnet werden. Zuweilen bildet sich nur ein einziger Fleck, in anderen Fällen ist die ganze Oberfläche der Ventrikel, der Vorhöfe und der großen Gefäßstämme mit Flecken verschiedener Größe bis herunter zu kleinen flachen weißlichen Knötchen besetzt. Oefters finden sich da und dort auch noch faden- oder strangförmige Verbindungen des visceralen Blattes des Perikards mit dem parietalen, oder es besitzen die Sehnenflecken fadenförmige Anhänge, welche als Reste bei der Herzbewegung allmählich durchgerissener strangförmiger Verbindungen der Perikardialblätter anzusehen sind. Die Oberfläche des neuen Bindegewebes ist stets mit Epithel bedeckt. Durch Einsenkungen des Perikardialepithels im Gebiet des neugebildeten Bindegewebes bilden sich mitunter drüsenähnliche Zellschläuche.

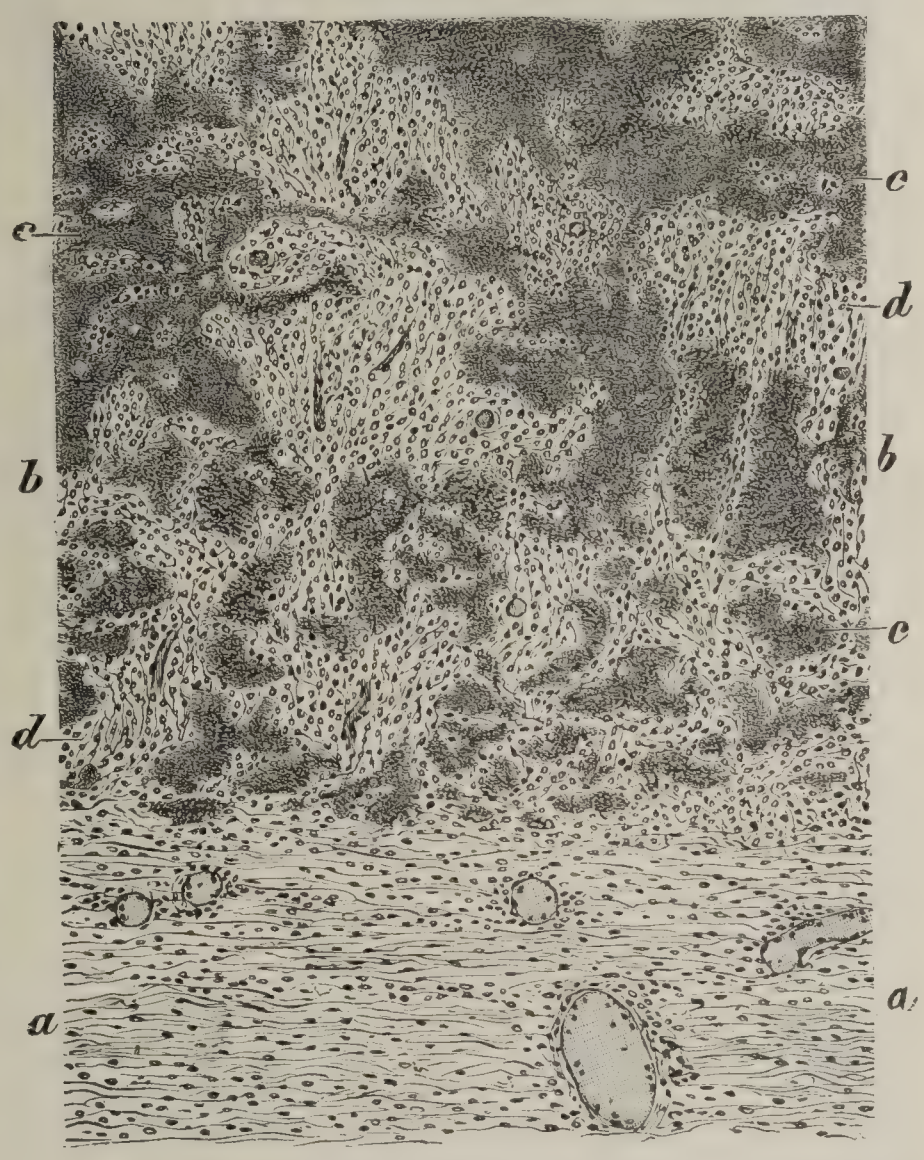

Fig. 45. Granulationsbildung innerhalb einer mehrere Wochen alten perikarditischen Fibrinauflagerung (M. Fl. Häm. Eos.). *a* Epikard. *b* Auflagerung auf dem Epikard, aus Granulationsgewebe (*d*) und Fibrin (*c*) bestehend. Vergr. 45.

Ist bei Pericarditis die Menge des fibrinösen Exsudates sehr erheblich, und halten danach auch die Entzündungsvorgänge, sowie die damit verbundene Gewebsneubildung lange Zeit an (Fig. 45 *b*), so werden auch die oberflächlichen Gewebsauflagerungen sowie die bindegewebigen Verbindungen der Perikardialblätter sehr reichlich, und es wird danach der Prozeß mit Vorliebe als **Pericarditis adhaesiva** be-

zeichnet, ein Name, der natürlich auch schon auf die umschriebenen Verwachsungen angewandt werden kann. Mit der Zunahme von Verwachsungen wird die Perikardialhöhle immer mehr verkleinert, es kommt zu einer vollkommenen **Concretio pericardii** und schließlich zu einer vollständigen **Obliteration des Herzbeutels.**

Fig. 46. Pericarditis tuberculosa. Verwachsung des Herzbeutels (Alk. Karm. Eos.). *a* Myokard. *b* Perikardiales und subperikardiales Bindegewebe. *c* Aeußeres Blatt des Perikards. *d* Verwachsungsgebiet; hyalines Fibrin, von Bindegewebe durchwachsen. *e* Tuberkel. Vergr. 40.

In den meisten Fällen wird die ganze flüssige und feste Exsudatmasse resorbiert, doch kommt es vor, daß da und dort Reste von Fibrin als trockene Massen zurückbleiben und verkalken. Es kann ferner auch das neugebildete **Bindegewebe** zu einem mehr oder minder großen Teil **verkalken**, und unter Umständen bilden sich große **Kalkplatten**, welche das Herz wie ein Panzer umschließen.

Bei leichter perikardialer Entzündung bleibt die Umgebung des Perikards, falls sie nicht selbst den Ausgangspunkt der Entzündung bildet, frei; bei schwerer Entzündung werden die Pleura und das Mediastinum vielfach in Mitleidenschaft gezogen, es kommt zu adhäsiver Pleuritis mit indurierender Mediastinitis und damit zu Verwachsung der Pleurablätter und zu Verhärtung des mediastinalen Gewebes.

Die **eiterige** und **eiterig-seröse Pericarditis,** bei der sich eiterige Flüssigkeit im Perikard vorfindet, beginnt entweder mit solchen Ausschwitzungen oder geht aus fibrinösen Formen hervor und zeigt danach die Charaktere einer **eiterig-fibrinösen Pericarditis.** Pyämische Infektionen, Propagation mediastinaler, pleuraler

und myokardialer Eiterungen, Durchbruch ulceröser Verschwärungen des Oesophagus und des Magens nach dem Herzbeutel führen am häufigsten zu solchen Entzündungen, die bei Eintritt von Fäulnisorganismen auch einen jauchigen Charakter annehmen, bei Gasentwickelung oder Eintritt von Luft zu einem Pneumoperikard führen können.

Gehen die betreffenden Individuen nicht zu Grunde, so findet der Prozeß durch Resorption des Exsudates unter Neubildung von Bindegewebe, die zu Gewebsverdickungen und Verwachsungen des Herzbeutels führt, seinen Abschluß. Auch hierbei können sich eingedickte, eiterige Exsudate erhalten, die später verkalken. Vereiterung des perikardialen Gewebes in großer Ausdehnung ist selten, dagegen greift die Eiterung oft auf benachbarte Gewebe über.

Tuberkulose des Perikards kommt zunächst in Form einer Eruption von Miliartuberkeln im visceralen oder parietalen Blatt des Perikards vor, die sich mit Hyperämie in der Umgebung der Knötchen. zum Teil auch mit serös-fibrinösen Exsudationen verbindet. Sehr häufig tritt sodann die Tuberkulose in Form einer chronisch-fibrinösen oder serös-fibrinösen, oder hämorrhagisch-fibrinösen Pericarditis mit Bildung eines Cor villosum auf. Die Einlagerung grauer Knötchen oder käsiger Herde in das Granulationsgewebe des wuchernden Perikards läßt meist schon makroskopisch die tuberkulöse Natur der Pericarditis erkennen. Das Mikroskop weist typische Tuberkel im Granulationsgewebe sowie im Epikard (Fig. 46 *c*) und oft auch im subepikardialen Gewebe (*b*) nach. Nach längerer Dauer des Prozesses bilden sich fibröse Verwachsungen, die noch längere Zeit Reste des Fibrins (*d*) einschließen.

Bei **Aktinomykose** der Lunge und des Mediastinums können sich auch im Herzbeutel charakteristische Granulationen bilden, während sich in der Perikardialhöhle eiteriges oder eiterig-fibrinöses Exsudat ansammelt.

Manche Autoren nehmen an, daß die so häufig vorkommenden weißen **Sehnenflecke** des Epikards nicht die Folge von umschriebenen Entzündungen, sondern von mechanischen Einwirkungen seien. Nach Herxheimer sollen Druck und Reibungen zu Verlust des Epithels führen und dadurch eine Bindegewebswucherung auslösen. Diese Annahme ist indessen nicht hinlänglich begründet. Das häufige Auftreten von Sehnenflecken an Stellen. die keinem besonderen Drucke ausgesetzt gewesen sein können, spricht gegen dieselbe. Sehr häufig treten sie auch multipel auf und befinden sich auch neben partiellen Verwachsungen des Herzbeutels. Umschriebene fibrinöse Pericarditiden sind nicht so selten, wie Herxheimer annimmt, und wenn sie bei der Sektion nicht häufiger beobachtet werden, liegt dies daran, daß in der Zeit des Bestehens der frischen Pericarditis die betreffenden Individuen nicht sterben.

Literatur über Pericarditis und Sehnenflecken.

Banti, *Urämische Pericarditis, Centralbl. f. allg. Path. V 1894.*
v. Brunn, *Ueber die Entzündung seröser Häute, Beitr. v. Ziegler XXX 1901.*
Diemer, *Kalkablagerungen in den serösen Häuten, Z. f. Heilk. XX 1899.*
Feierabend, *Verkalkung, Wiener med. Wochenschr. 1866.*
Gould, *Verkalkung, Trans. Pathol. Soc. XXVIII 1877.*
Hayem et Tissier, *Contrib. à l'étude de la péricardite tuberculeuse, Revue de méd. IX 1889.*
Herxheimer, *Supravasale Perikardknötchen und Sehnenflecke, V. A. 165. Bd. 1901; Sehnenflecke, Beitr. v. Ziegler XXXII 1902 und Cbl. allg. Path. XIV 1903.*
Kast, *Eiterige Pericarditis bei Tuberkulose der Mediastinaldrüsen, V. A. 96. Bd. 1884.*
Mracek, *Die Syphilis des Herzens, Arch. f. Derm. Ergänzungsh. 1893 (Lit.).*
Neumann, *Ueber Pikrokarminfärbung, Arch. f. mikrosk. Anat. XVIII 1880.*

Ribbert, *Epikardiale Sehnenflecken, V. A. 147. Bd. 1897.*
Thorel, *Herzbeutel. Ergebn. d. allg. Path. IX Wiesb. 1904 (Lit.).*
Weigert, *Tuberkulöse Pericarditis, D. med. Wochenschr. 1888.*
Zahn, *Eiterige Pericarditis, V. A. 72. Bd. 1878.*
Ziegler, *Ueber die Entzündung der serösen Häute, Beitr. v. Ziegler XXI 1897.*

7. Geschwülste und Parasiten des Herzens.

§ 11. Von **Geschwülsten** kommen verschiedene Formen, Myxome, Sarkome, Lymphosarkome, ferner Fibrome, Lipome, Rhabdomyome primär im Herzen vor und bilden knotige, zuweilen polypöse, in das Herzlumen vorragende Gewächse; sie sind indessen alle selten. Ein Teil der beobachteten Geschwülste war angeboren.

Etwas häufiger sind sekundäre Geschwulstbildungen, namentlich Krebse. Die Keime dieser Geschwülste gelangen, abgesehen von denjenigen, die vom Perikard auf das Herz übergreifen, auf dem Blutwege in die Herzwand. Die Geschwulstknoten sitzen bald mitten im Herzfleische, bald sind sie der Innenfläche oder der Außenfläche mehr oder weniger genähert und drängen sich gegen die Herz- oder die Perikardialhöhle vor.

Mitunter greifen Geschwülste aus der Nachbarschaft, vom Mediastinum, vom Oesophagus, vom Magen und der Lunge auf das Herz über.

Die Folgen der Geschwulstbildung sind je nach der Größe und dem Sitz derselben verschieden. Große Geschwülste können schließlich Insufficienz der Herztätigkeit bedingen. Auf Geschwülsten, die in das Herzinnere hineinragen, bilden sich leicht Thromben. Erweichung und Ulceration der Geschwülste können zu Herzruptur führen.

Von **Parasiten** kommen im Herzen Cysticercus und Echinococcus vor. Echinococcus kann Herzruptur verursachen und bei Berstung in das Herzinnere zur Entstehung von Embolieen im Gebiete der Körper- oder Lungenarterien Veranlassung geben.

Literatur über Geschwülste und Parasiten des Herzens.

Berthenson, *Tum. card. primit., A. de méd. exp. 1893 u. V. A. 132. Bd. 1893 (Lit.).*
Cagnetto, *Rabdomiomi del cuore, A per le Sc. Med. XXVII 1903.*
Cesaris-Demel, *Rabdomioma, A. per le Sc. Med. XIX 1895.*
Czapek, *Primäre Herzgeschwülste, Prager med. Wochenschr. 1891 (Lit.).*
Fränkel, E., *Sarkom, Festschr. z. Eröffnung des allgem. Krankenh. in Hamburg 1889 (Lit.).*
Fuhrmann, *Beitr. z. Kasuistik d. prim. Neubild. d. Herzens, I.-D. Marburg 1899.*
Geipel, *Geschwulstbildung im Herzen, Cbl. f. allg. Path. X 1899.*
Jakobsthal, *Fibromyxom d. l. Vorhofs, V. A. 159. Bd. 1900.*
Justi, *Myom, Centralbl. f. allg. Path. VII 1896.*
Jürgens, *Primäre Herzgeschwülste, Berl. klin. Wochenschr. 1890.*
Kantzow, *Myom, V. A. 35. Bd. 1866.*
Kolisko, *Kongenitales Herzmyom, Med. Jahrb. 1887.*
Leonhardt, *Myxome, V. A. 181. Bd. 1905 (Lit.).*
Martinotti, *Tumori del cuore, Gaz. delle Cliniche 1886.*
Mosler, *Echinococcus, Zeitschr. f. klin. Med. VI.*
Oesterlen, *Ueber Echinococcus im Herzen, V. A. 42. Bd. 1868.*
Rieder, *Rhabdomyom, Jahrb. d. Hamburger Staatskrankenh. I, Leipzig 1890.*
Seiffert, *Kongen. Rhabdomyome, Beitr. v. Ziegler XXVII 1900.*
Skrzeczka, *Angiom, V. A. 11. Bd. 1857.*
Steinhaus, *Myxhämangioma, Cbl. f. allg. Path. X 1899.*
Tedeschi, *Herzgeschwülste, Prag. med. Wochenschr. 1893 (Lit.).*
Thorel, *Geschwülste, Ergebn. d. allg. Path. IX Wiesbaden 1902 (Lit.).*
Virchow, *Myxom, Charité-Annal. VI, und Myom, V. A. 30. Bd. 1864.*
Zander, *Fibrom, V. A. 80. Bd. 1880.*

II. Pathologische Anatomie der Arterien.

1. Verfettung, Sklerose, Atherom, hyaline und amyloide Entartung und Verkalkung der Arterien.

§ 12. Die **Arterien** sind Röhren von veränderlicher Weite, deren Wand drei Schichten, die Intima, die Media und die Adventitia, unterscheiden läßt. Die Media der mittleren und kleineren Arterien ist wesentlich muskulös, in der Media der Aorta, der Anonyma, der Carotiden und der Iliacae communes überwiegen die elastischen Elemente und bilden Lamellen, in deren Zwischenräumen Bindegewebe und Muskelfasern und feine elastische Fäserchen lagern. Die Intima besteht aus Bindegewebe, welches ebenfalls elastische Fasern enthält, welche sich gegen die Media zu einer relativ dicken elastischen Grenzlamelle vereinigen. Nach innen ist die Intima durch einen Endothelbelag abgegrenzt. Die Adventita bildet eine locker gebaute Bindegewebsschicht, welche an großen Arterien Längsbündel von Muskelfasern sowie Blutgefäße, Vasa vasorum, enthält, die von da in die Media eindringen.

Die Intima der kleinsten Arterien besteht nur aus der elastischen Grenzlamelle und dem inneren Endothelbelag. In der Aorta und den größeren Arterien liegt dazwischen eine Bindegewebslage, deren Fibrillenzüge Spalträume zwischen sich lassen, die Bindegewebszellen verschiedener Form einschließen. An der Aorta kann man eine äußere elastisch-muskulöse Schicht mit längsverlaufenden Muskelzellen (Thoma, Jores) unterscheiden, und es finden sich Zellen, die als Muskelfasern gedeutet werden, auch an größeren Arterienästen insbesondere an den Verzweigungsstellen. Die innere Schicht der Aortenintima zeigt zwei und mehr elastische Lamellen, die bald getrennt verlaufen, bald sich vereinigen.

Die **Dicke der Arterienwände** ist erheblichen individuellen Schwankungen unterworfen und ist jeweilen auch von dem Kontraktionszustand resp. der Totenstarre der Gefäßmuskulatur abhängig. Dünnwandige Gefäße finden sich oft bei phthisischen Individuen, bei Chlorose, bei Hämophilie.

Abnorme Dicke der Wände kann als Folge eines gesteigerten Wachstums der Gefäße ohne erkennbare Ursachen auftreten. Drucksteigerung im Aortensystem, wie sie namentlich bei Nierenschrumpfung besteht, pflegt mit Verdickung der Media der muskulösen Arterien verbunden zu sein; daneben kann auch Verdickung der Intima bestehen. Eine mit dem Alter zunehmende **Verdickung der Intima der Aorta** ist innerhalb bestimmter Grenzen eine physiologische Erscheinung und betrifft teils die elastisch-muskulöse, teils die elastisch-fibröse Schicht. Bei **kleineren Arterien** nimmt mit dem Alter die Dicke der Intima durch Abspaltung elastischer Lamellen der Membrana elastica interna zu.

Verfettungen der Intima gehören zu den häufigsten Gefäßveränderungen und treten zunächst in Form von kleineren und größeren weißen Flecken und Streifen auf (Fig. 47 *b c d*), welche bald im Niveau der Intima liegen, bald sich etwas über die Oberfläche derselben erheben. Sie können schon bei jugendlichen Individuen auftreten, namentlich bei solchen, die an Infektionskrankheiten gelitten haben oder an Nephritis oder an Anämie und Marasmus zu Grunde gegangen sind. In späteren Lebensjahren sind sie ganz außerordentlich

häufig zu finden, bald auf einzelne Teile der Aorta beschränkt, bald über die ganze Aorta und über verschiedene Gefäßstämme, oft auch im Gebiet der Arteria pulmonalis verbreitet. Die Verfettung betrifft zunächst die in den Spalträumen des Bindegewebes liegenden Zellen des Bindegewebes und kann nach Zerfall der Zellen zur Anfüllung der Spalträume mit freien Fetttropfen führen.

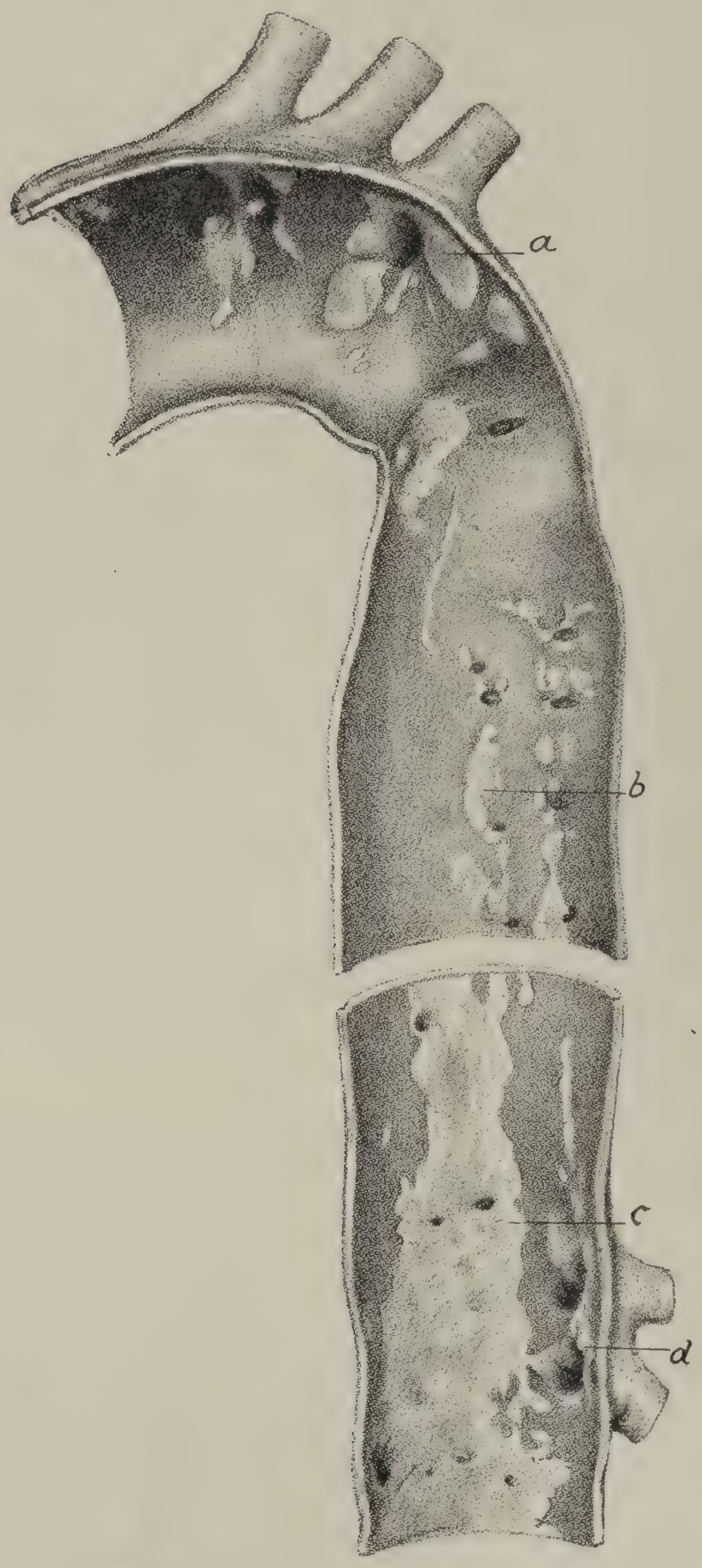

Fig. 47. Sklerose und Atherom der Aorta bei einem an Nephritis gestorbenen Mädchen von 17 Jahren. *a* Sklerotische Platten an der Abgangsstelle der Gefäßstämme des Aortenbogens. *b c* Streifen- und bandförmige weiße Platten an der Aorta descendens. *d* Platten an der Abgangsstelle der Coeliaca und der Mesenterica superior. Nat. Größe.

Verfettung der Media kann sich mit fettiger Degeneration der Intima verbinden, kann aber auch als eine selbständige Erkrankung auftreten, die sich über große Bezirke ausbreitet, so daß feinste Fetttröpfchen die ganze Media durchsetzen.

Als **Arteriosklerose** bezeichnete pathologische Verdickungen der Intima kommen zunächst **in diffuser Form** vor und stellen eine pathologische Steigerung der mit dem Alter zunehmenden Verdickung der Intima dar. Die durch Bindegewebszunahme bedingte Dicke ist mit Abspaltung neuer elastischer Lamellen von den alten verbunden, trägt den Charakter einer Hyperplasie und wird danach auch als **hyperplastische Intimaverdickung** (Jores) bezeichnet. Neubildung von Bindegewebe kann in der Aorta dabei sowohl in den inneren als in den äußeren Schichten der Intima eintreten. Aehnlich verhält sich die Pulmonalis. In kleineren Organarterien kommt diese hyperplastische Intimaverdickung mit Abspaltung elastischer Lamellen oft auch in umschriebenen Bezirken und einseitig entwickelt vor.

Eine zweite, wichtigere Form der Intimaverdickung ist die als **Arteriosclerosis nodosa** s. **circumscripta** bezeichnete Erkrankung, die sich mit Vorliebe zu der diffusen Form hinzugesellt, indessen auch in zuvor normalen Arterien auftreten kann. Charakteristisch für die Erkrankung sind beetartige oder auch buckelige Erhöhungen über die Oberfläche (Fig. 47 *a b c d*), welche bald etwas durchscheinend, knorpelähnlich, bald mehr weißlich, fibrös, bald auch wieder mattweiß, fetthaltig aussehen.

Diese sklerotischen Intimaverdickungen treten mit Vorliebe in der Aorta auf, bald auf einen Teil derselben, z. B. auf die Aorta ascendens und den Arcus beschränkt, bald über die ganze Aorta verbreitet. Sie können neben der Aortenerkrankung oder auch bei normaler Aorta in den verschiedensten Organarterien, den Nierenarterien, den Hirnarterien, den Extremitätenarterien auftreten oder sich auch auf einen der genannten Gefäßbezirke, unter Umständen auch auf einzelne Gefäße

Fig. 48. Durchschnitt durch eine sklerotische Verdickung der Intima der Aorta (Form. Häm. Sudan). *a* Media. *b c* Verdickte und verfettete Intima. *d* In die Media reichende fettige Entartung. Vergr. 80.

beschränken. In den dünnwandigen Hirnarterien ist die Sklerose schon von außen erkennbar an der Bildung undurchsichtig weißer Flecken, in deren Gebiet die Wand verdickt ist. In den Lungenarterien sind stärkere sklerotische Intimaverdickungen selten, häufig dagegen mattweiße, wenig prominente Flecken.

Die herdförmige sklerotische Verdickung der Intima ist zunächst durch zweierlei Gewebsveränderungen bedingt: durch Verfettungsvorgänge und durch Gewebsneubildung. Infiltration des Gewebes mit Zellen und mit Flüssigkeit, Quellung, hyaline Entartung und Nekrose des fibrillären Gewebes pflegen sich hinzuzugesellen oder sind von Anfang an damit verbunden. Da dadurch das untergehende Gewebe oft eine an den Inhalt von Grützbeuteln erinnernde breiige Masse (ἀθήρα) bildet, wird die Erkrankung auch als **Atheromatose** bezeichnet. Bezeichnend ist auch die von MARCHAND vorgeschlagene Benennung **Atherosklerose**.

Die fettige Degeneration hat ihren Sitz vornehmlich in den tieferen Schichten der Intima (Fig. 48) und findet sich auch in sklerotischen Intimaverdickungen, die knorpelähnlich oder fibrös aussehen, aber makroskopisch eine Verfettung nicht erkennen lassen. Sie findet sich ferner oft auch an Stellen, die äußerlich gar nicht verändert erscheinen. Ihr konstantes Vorkommen spricht dafür, daß sie eine Initialerscheinung der Krankheit darstellt und daß danach die makroskopisch erkennbare Intimaverfettung und die Sklerose in naher Beziehung stehen, und zwar in dem Sinne, daß zur fettigen Entartung sich Bindegewebsneubildung, welche namentlich die inneren Schichten der Intima betrifft, hinzugesellen kann. Nach Jores sind Stellen hyperplastischer Intimaverdickungen zu Verfettung besonders disponiert. Neben der Verfettung findet sich namentlich Quellung und hyaline Degeneration des Bindegewebes mit Kernverlust, und es nehmen bei Hämatoxylin-Eosinfärbungen die erkrankten Stellen eine verwaschen bläuliche Färbung an. Bei Färbung der elastischen Fasern mit Orcein zeigen die kranken Stellen ein helles Aussehen (Fig. 49 *c*, Fig. 50 *d*) und enthalten nur noch wenig oder auch keine elastischen Fasern mehr. Bei vollständigem Absterben des Gewebes lassen sich auch keine Kerne mehr nachweisen



Fig. 49. Atherosklerose der Aorta (Alk. Orcein). *a* Verdickte Intima mit elastischen Fasern. *b* Media. *c* Degenerationsherd in der Intima. Vergr. 40.

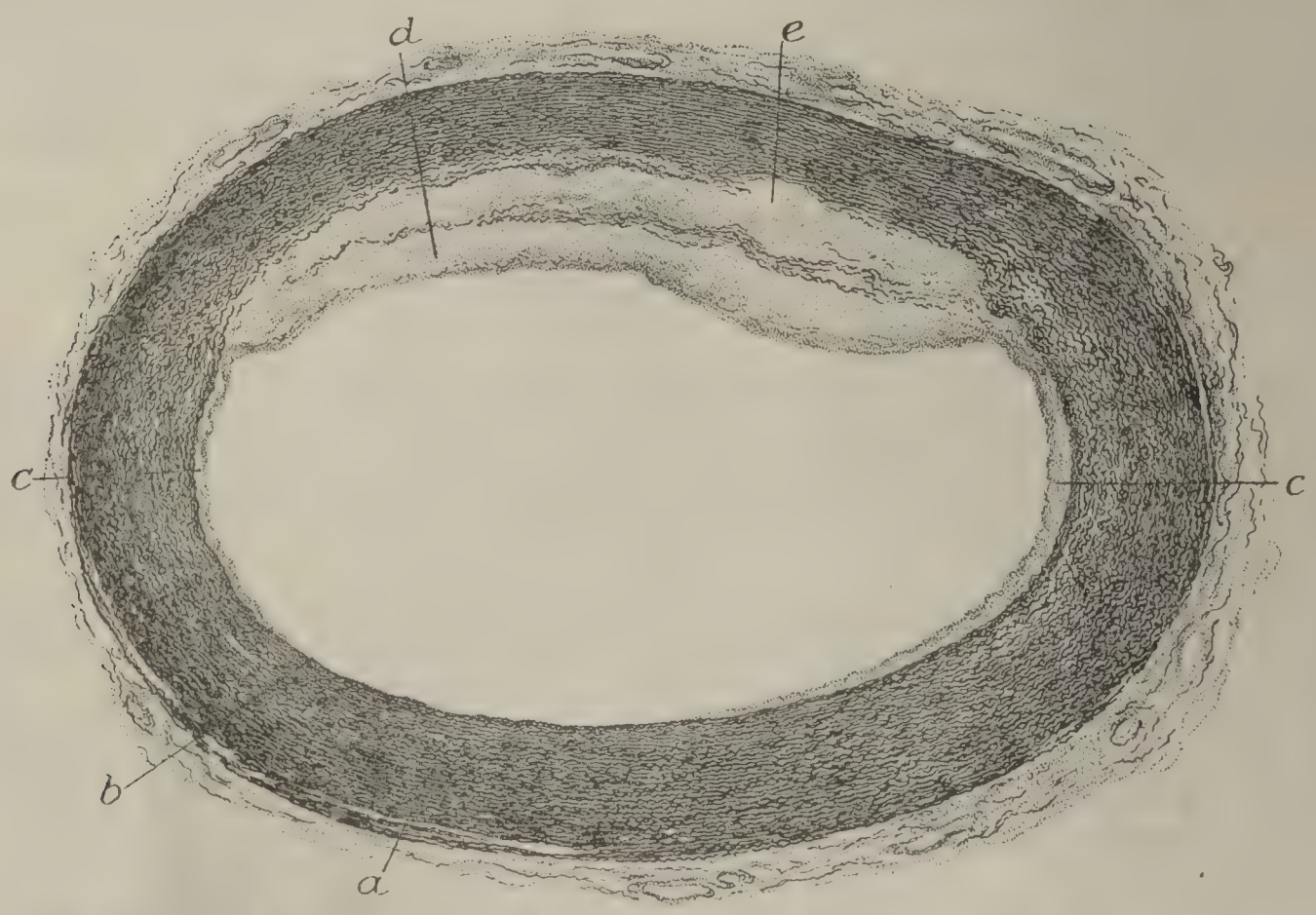

Fig. 50. Atherosclerosis der Carotis sinistra (von Fig. 47) (Form. Orcein). *a* Media. *b* Normale Intima. *c* Leicht, *d* hochgradig verdickte und verfettete Intima. *e* Hyalin entarteter und verfetteter Teil der Media. Vergr. 25.

(Fig. 51 *f*). Es findet sich in den äußeren Schichten der verdickten Intima nur noch ein kernloses Maschen- und Balkenwerk, dessen Maschen Detritus, oft vermischt mit Cholesterinkristallen (f^1), einschließen, oder es ist auch alles in eine breiige Masse zerfallen. Nach innen pflegt der Herd durch kernhaltiges Gewebe abgeschlossen zu sein (Fig. 51 *g*), das oft Zeichen von Wucherung erkennen läßt.

Sehr oft stellt sich innerhalb des hyalin degenerierten und verfetteten Bindegewebes eine **Verkalkung** ein, so daß sich im Gebiet der Sklerose förmliche Kalkplatten bilden, die sich hart anfühlen. Nur sehr selten schließt sich an die Verkalkung eine Verknöcherung (vergl. § 13) an, noch seltener entwickelt sich Knorpel.

Die Erkrankung beschränkt sich zunächst auf die Intima, doch greifen die Verfettung und der Untergang der vorhandenen Gewebsbestandteile auch oft auf die Media über (Fig. 48 *d* und Fig. 50 *e*) und können verschieden weit in deren Gebiet eindringen.

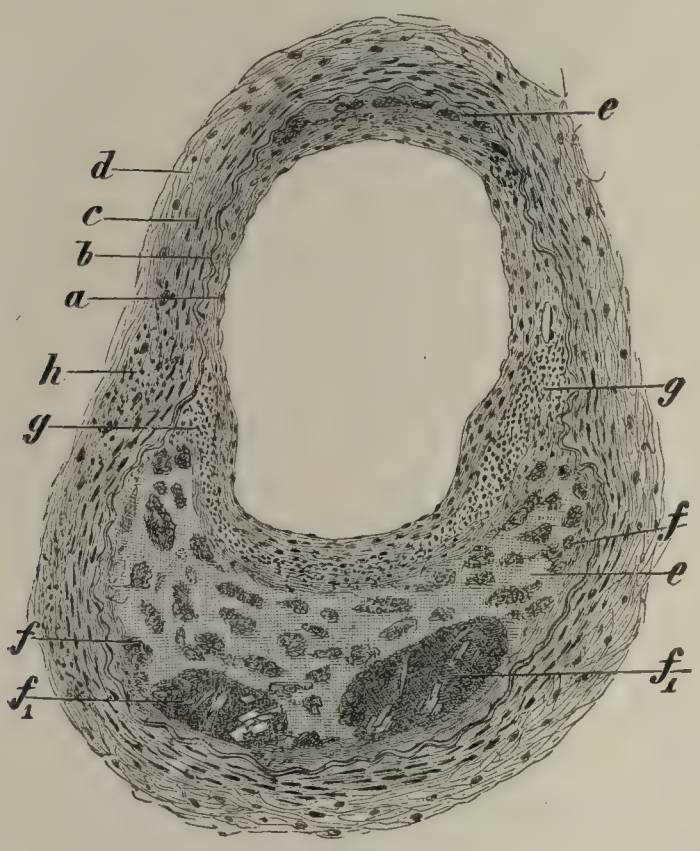

Fig. 51.

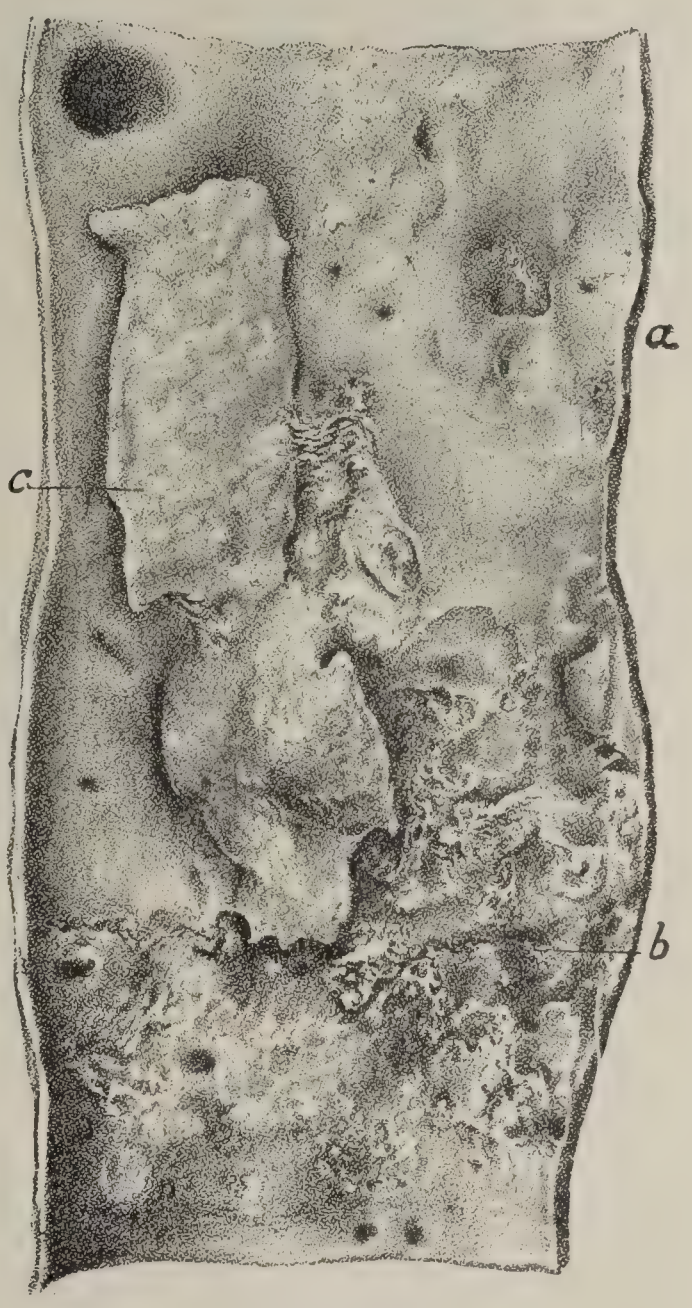

Fig. 52.

Fig. 51. Atheromatös entartete Gehirnarterie (Alk. Häm.). *a* Intima, größtenteils stark verdickt. *b* Grenzlamelle der Intima. *c* Media. *d* Adventitia. *e* Nekrotisches, kernloses Gewebe mit Haufen von fettigem Detritus (*f*) und Cholesterintafeln (f_1). *g* Zellreiche Innenschicht der Intima. *h* Zellreiche Infiltration der Adventitia. Vergr. 50.

Fig. 52. Sklerose und Atherom der Aorta abdominalis eines 60 Jahre alten Mannes. *a* Stelle mit glatten Verdickungen. *b* Stelle mit rauhen, zum Teil nekrotischen und ulcerierten Verdickungen. *c* Thrombus. Nat. Gr.

Oft verbreitet sich die Gewebsdegeneration auch auf die innersten Schichten der Intima und führt schließlich zu einem Durchbruch der Erweichungsmassen, so daß **atheromatöse Geschwüre** entstehen und ganze Gebiete der Innenfläche durch oberflächlichen Gewebszerfall ein rauhes Aussehen gewinnen (Fig. 52 *b*). Oft reißen die oberfläch-

lichen Lagen auch erst bei der Eröffnung und Ausbreitung der Arterien ein. Zuweilen dringt von Geschwüren aus Blut unter die noch erhaltenen Teile der Intima und unterminiert dieselben.

Die rauhe Beschaffenheit der Oberfläche bewirkt oft auch die Abscheidung von Thromben (Fig. 52 *c*), die zunächst wandständig sind, schließlich aber auch die Gefäße verschließen können, und zwar nicht nur kleinere Gefäße, sondern selbst die Aorta.

Fig. 53. Aortitis prolifera. Durchschnitt durch die Aortenwand. (M. Fl. Bismarckbraun.) *a* Sklerotische Verdickung der Intima mit zelligen Infiltrationsherden *d*. *b* Media mit zelligen Infiltrationsherden d_1. *c* Adventitia mit zelligen Infiltrationsherden d_2. *e* e_1 Der Intima aufliegende und von Bindegewebe durchwachsene körnige Thrombusmassen. *f* Blutgefäß innerhalb der hyperplasierten Intima. *g* Kleine, durch sklerotische Verdickung der Intima verengte Arterie. Vergr. 25.

Proliferationsvorgänge können zur Zeit der Untersuchung fehlen oder sehr geringfügig sein und sich auf die nächste Nachbarschaft der Degenerationsherde beschränken, doch findet man im Gebiete der Platten wohl immer neugebildetes Bindegewebe mit neuen elastischen Fasern. Mitunter beobachtet man aber auch stärkere Entzündungserscheinungen, lymphocytäre Infiltrationsherde und Gewebswucherungen, die nicht nur in der Intima (Fig. 53 *d*), sondern auch in der Media (d_1) und der Adventitia (d_2) und an letzterer Stelle vornehmlich in der Umgebung der Vasa vasorum auftreten. Man kann danach den Prozeß jetzt mit vollem Recht als eine **Arteriitis proliferans** (oft auch A. deformans genannt) bezeichnen und von Endo-, Meso- und Periarteriitis sprechen. Ob diese starken entzündlichen Veränderungen der Media und der Adventitia nur eine Folge der bestehenden Intimaerkrankung sind, ist fraglich. Es macht eher den Eindruck, als ob besondere infektiöse oder toxische Einwirkungen die Erkrankung bedingen, so daß also diese Form der Aortitis von der gewöhnlichen Atherosklerose zu trennen wäre (vergl. § 15). Bei starker Bindegewebsneubildung in den verschiedenen Gefäßhäuten kann man das Ergebnis als **schwielige Arteriosklerose** bezeichnen.

Bilden sich an der Oberfläche der Intima thrombotische Auflagerungen, so kann auch dieses eine Wucherung, eine **Thromboarteriitis proliferans** auslösen. Dünne thrombotische Auflagerungen, die oft

nur als zarter durchscheinender Belag sich der Innenwand auflagern oder auch kleine warzenförmige Erhabenheiten bilden (Aortitis verrucosa), können vom Bindegewebe durchwachsen und schließlich gewissermaßen in das Gebiet der sich verdickenden Intima aufgenommen werden (Fig. 53 *e* e_1). Gefäßentwickelung in der Intima (*f*) kann der Gewebsneubildung zu Hilfe kommen. Partielle Durchwachsung umschriebener warziger Auflagerungen mit nachfolgender Verkalkung der Gerinnungsmassen kann zur Bildung festsitzender Arteriensteine führen.

Als **Folgen der Atherosklerose der Arterien** sind in erster Linie zu nennen die **Verengerungen der Gefäße,** die namentlich bei kleinen und mittelgroßen Arterien schwere Störungen der Ernährung in dem von den erkrankten Gefäßen versorgten Gebiete nach sich ziehen (Hirnerweichung, Myomalacie des Herzens, Herzschwäche, Nierenschrumpfung, Brand der Extremitäten). Der Verschluß der Gefäße erfolgt gewöhnlich durch hinzukommende Thrombose, doch kann die Atherosklerose auch ohne solche das Lumen des Gefäßes zum Verschluß bringen.

Eine zweite Folgeerscheinung der Atherosklerose sind **Gefäßerweiterungen** und **Gefäßrupturen** im Erkrankungsgebiet (vergl. § 17). Sie stellen sich dann ein, wenn die Erkrankung auch die Media ergreift und dadurch ihre Widerstandsfähigkeit herabsetzt.

Hyaline Entartung, zuweilen auch als kolloide Degeneration bezeichnet, kommt als eine eigenartige Erkrankung häufig **an den kleinen Arterien** des Gehirns, der Chorioidea, der Lymphdrüsen und der Nieren (Glomeruli) vor und führt zu erheblichen Wandverdickungen, sowie zu Verengerung und Verschluß der Gefäßlumina. In großen Arterien der Extremitäten tritt hyaline Entartung des Bindegewebes namentlich in den äußeren Mediaschichten auf.

Amyloide Entartung der kleinen Arterien findet sich am häufigsten in Nieren, der Milz, der Leber und dem Darm. Die amyloide Substanz lagert sich vornehmlich zwischen den Muskelzellen der Media ab, die infolgedessen zu Grunde gehen. Die verdickte Gefäßwand gewinnt ein hyalines, glasiges Aussehen und gibt die charakteristische Amyloidreaktion.

Die **Aetiologie und die Genese der Arteriosklerose** ist noch nicht in hinlänglicher Weise klargestellt. Die Mehrzahl der Autoren, die sich mit der Frage eingehender befaßt haben (Thoma, Marchand, Jores, Romberg) vertritt die Anschauung, daß sie im wesentlichen als die Folge einer abnorm gesteigerten, funktionellen Inanspruchnahme der Arterien anzusehen ist. Es ist wohl nicht zu bezweifeln, daß durch irgend welche Einflüsse (insbesondere auch nervöse) bedingte, häufig sich wiederholende oder andauernde Drucksteigerungen in einem Gefäßgebiet oder im ganzen großen oder kleinen Kreislauf eine wichtige Rolle bei der Genese der Arteriosklerose spielen, und die zunehmende Häufigkeit der Erkrankung mit dem Alter berechtigt sicherlich zu der Annahme, daß es sich um eine Abnutzungskrankheit (Romberg) handelt. Thoma verlegte den primären Sitz der Erkrankung in die Media und betrachtete die Wucherung der Intima als einen Ausgleichsvorgang, der sich infolge örtlicher Ausbuchtung der Media einstellt. Marchand und Jores verlegen die primäre Degeneration in die Intima, ohne indessen eine gleichzeitige Beteiligung der Media für bestimmte Fälle auszuschließen.

Die degenerativen Veränderungen, welche die Atherosklerose charakterisieren, bestehen, wie oben angegeben, in Verfettung, in Quellung, hyaliner Degeneration und Zerfall des Bindegewebes und der elastischen Fasern. Ribbert ist der Meinung, daß primär aus dem Blutstrom flüssige Bestandteile in die Intima hineingepreßt, die Fibrillen auseinandergedrängt, die Spalträume erweitert würden, daß danach die faserigen Grundsubstanzen aufquöllen und Eiweißkörper in festem, geronnenem Zustand ausfielen. Der Mechanismus dieses Vorganges wird indessen von ihm nicht in befriedigender Weise erklärt, und es ist auch gar nicht einzusehen, weshalb eine gesunde Intima so durchlässig für das andringende Blutplasma wird.

Es kann sein, daß die degenerativen Herdveränderungen sich schließlich lediglich

als Folgen von Dehnungen und Zerrungen des Gewebes einstellen, allein es spricht doch manches dafür, daß Ernährungsstörungen, sowie toxische und infektiöse Einwirkungen nicht nur die Gewebe gegen die mechanischen Schädigungen weniger widerstandsfähig machen, sondern direkt Gewebsdegeneration und danach auch Gewebswucherung auslösen. Hierfür spricht vor allem das häufige Auftreten von Atherosklerose in jugendlichem Alter nach Masern, Scharlach, Typhus, Nephritis (Fig. 47), bei Anämie in späteren Jahren, bei Diabetes und Gicht. Ferner auch der Umstand, daß Syphilis, Tuberkulose und Lepra der Arteriosklerose sehr ähnliche Erkrankungen verursachen können. Gilbert und Lion geben an, daß sie durch Injektion von Bakterien und Bakterientoxinen in die Blutbahn bei Tieren Atherom der Aorta erzeugt hätten. Von vielen Autoren wird auch chronischer Alkoholgenuß für die Genese der Atherosklerose verantwortlich gemacht und dem Alkohol eine Einwirkung auf die Arterien zugesprochen, doch liegen keine Tatsachen vor, die dies beweisen oder auch nur wahrscheinlich machen. Eher wirkt die häufige Aufnahme großer Flüssigkeitsmengen bei reichlichem Genuß alkoholischer Getränke schädlich auf das Gefäßsystem. Im Laufe des Lebens ist das Gefäßsystem außerordentlich zahlreichen Schädigungen ausgesetzt, und man kann danach in späteren Jahren, wenn Atherosklerose vorhanden ist, unmöglich bestimmen, welchen Anteil an deren Genese mechanische Einwirkungen, welchen toxische und infektiöse Einflüsse oder auch mangelhafte Nahrungs- und Sauerstoffzufuhr hatten. Bei Sklerose der großen Gefäße sind zuweilen auch die Vasa vasorum verengt (Fig. 53 *g*) oder verschlossen, und es dürfte dies auch für die Ernährung der Arterienwand nicht gleichgiltig sein.

Nicht ohne Einfluß sind auch angeborene oder hereditäre Verhältnisse, d. h. eine geringere Widerstandsfähigkeit der Gefäßwände gegen verschiedene Einwirkungen.

Literatur über Atherosklerose und über hyaline Degeneration der Arterien.

Alzheimer, *Kolloidentartung des Gehirns, A. f. Psych. 30. Bd. 1898.*
Bäumler, *Behandl. d. Blutgefäßkrankheiten, Handb. d. spez. Ther. III 1897; Ist die Arteriosklerose eine Allgemeinkrankheit? Berl. klin. Woch. 1905.*
Borchard, *Endarteriitis obliterans, D. Zeitschr. f. Chir. 44. Bd. 1896.*
Brüning, *Angiosklerose im Lungenkreislauf, B. v. Ziegler XXX 1900.*
Charcot, *Maladies des poumons et du système vasculaire, Oeuvres complètes V, Paris 1888.*
Coats *and* ***Auld,*** *Endarteriitis deformans and Aneurysm, Journ. of Path. IV 1896.*
Coplin, Spiller *and* ***Loncope,*** *Early Les. of Arteriosclerosis, Proc. of Path. S. of Philad. VII 1904.*
v. Czyhlarz *u.* ***Helbing,*** *Gefäßveränderung. nach Nervenläs., Cbl. f. a. Path. VIII 1897.*
Dmitrijeff, *Veränd. d. elastischen Gewebes bei Arteriosklerose, B. v. Ziegler XXII 1897.*
Duplaix, *Contrib. à l'étude de la sclérose, Paris 1883.*
Edgren, *Die Arteriensklerose, Leipzig 1898.*
Ehlers, *Sklerose der Pulmonalarterie, V. A. 178. Bd. 1904.*
Fraenkel, *Neurotische Angiosklerose, Wien. klin. Woch. 1896.*
Friedländer, *Arteriitis obliterans, Centralbl. f. d. med. Wiss. 1876.*
Fuchs, *Z. Phys. u. z. Wachstumsmechanik d. Blutgefäßsystems, Jena 1902.*
Gilbert *et* ***Lion,*** *Athérome art. expérimental, A. de méd. exp. 1904.*
Giovanni, *Pathogénèse de l'endartérite, Arch. ital. de biol. I 1882.*
Gull *and* ***Sutton,*** *Arterio-capillary Fibrosis, Med.-chir. Transact. 1872.*
Harms, *Gefäßerkr. im Geb. d. A. centr. retinae, A. f. Ophth. 61. Bd. 1905.*
Hollis, *Atheroma, Journ. of Path. III, London 1894.*
Holschewnikoff, *Hyaline Degeneration der Hirngefäße, V. A. 112. Bd. 1888.*
Honegger, *Degen. u. entzündl. Veränd. d. Intima d. Herzens u. d. Gefäßstämme, Zürich 1882.*
Jores, *Wesen u. Entwickelung der Arteriosklerose, Wiesbaden 1903; Ueber eine der fettigen Metamorphose analoge Degeneration des elastischen Gewebes, Cbl. f. a. P. XIV 1903; Arteriosklerose der kleinen Organarterien, V. A. 178. Bd. 1904.*
Isnard, *De la sclérose généralisée et du rôle de l'artériosclérose, A. gén. de méd. 1886.*
Koster, *Pathogenese der Endarteriitis, Amsterdam 1874.*
Kromeyer, *Ueber miliare Aneurysmen und kolloide Degeneration im Gehirn, I.-D. Bonn 1888.*
Landouzy *et* ***Siredey,*** *Artérite et cardiopathies typhoïdiques, Rev. de méd. 1885.*
Langhans, *Zur norm. u. path. Anat. d. Arterien, V. A. 36. Bd. 1881.*
Lapinsky, *Dégénérescence trophique des vaisseaux, A. de méd. exp. 1899.*
Löwenfeld, *Studien üb. die Aetiologie u. Pathogenese der Hirnblutungen, Wiesbaden 1886.*
Marchand, *Arterien, Eulenburgs Realencyklop. 1894; Arteriosklerose, Verhandl. des XXI. Kongr. f. inn. Med. 1904 (Lit.).*

Martin, *Pathogénie des lésions athéromateuses, Revue de méd. 1881.*
v. Michel, *Erkrank. d. Art. u. Ven. centr. retinae, Z. f. Augenheilk. II 1899.*
Molinari, *Ueber die schwielige Arteriosklerose u. ihre Bez. z. Syphilis, I.-D. Leipzig 1904.*
Neelsen, *Degeneration der Hirnkapillaren, Arch. der Heilk. XVII 1876.*
Oeller, *Hyaline Gefäßdegeneration bei Amplyopia saturnina, V. A. 86. Bd. 1881.*
Oppenheimer, *Aortenruptur n. Arteriosklerose im Kindesalter, V. A. 181. Bd. 1905.*
Prym, *Veränd. der arter. Gefäße bei interstit. Nephritis, V. A. 177. Bd. 1904.*
Ribbert, *Genese der Arteriosklerose, Verh. d. D. path. Ges. VIII 1904.*
Romberg, *Sklerose der Lungenarterie, D. Arch. f. klin. Med. 48. Bd. 1891; Arteriosklerose, Verh. d. Kongr. f. inn. Med. XXI 1904.*
Savill, *Arterial sclerosis, Trans. of the Path. Soc. of London LV 1904.*
Simnitzky, *Häufigkeit sklerot. Veränd. i. d. Aorta jugendl. Individ., Zeitschr. f. Heilk. XXIV 1903.*
Thalma, *Ueber Endarteriitis chronica, V. A. 77. Bd. 1879.*
Thoma, *Diffuse Arteriosklerose, V. A. 104. Bd.; Ueb. senile Veränderungen des menschl. Körpers, Leipzig 1884; Gefäß- und Bindegewebsneubildung in der Arterienwand, B. v. Ziegler X 1891; Das elast. Gewebe d. Arterienwand, Path.-anat. Arbeiten 1899.*
Thorel, *Arteriosklerose, Ergebn. d. allg. Path. IX Wiesbaden 1904 (Lit.).*
Torhorst, *Sklerose der Pulmonalarterie, Beitr. v. Ziegler XXXVI 1904.*
Virchow, *sein Arch. 4., 77. u. 79. Bd., u. Ges. Abhandl. 1856. p. 496.*
Voigt, *Der Aufbau der normalen Aorta, I.-D. Marburg 1904.*
Weissmann *und* ***Neumann,*** *Ueber d. Veränd. d. elastischen Fasern infolge v. Arteriosklerose, Allg. Wien. med. Zeitung 35. Bd. 1890.*
Wieger, *Hyaline Entartung der Lymphdrüsen, V. A. 78. Bd. 1879.*
Ziegler, *Ursachen der Nierenschrumpfung, D. A. f. klin. Med. XXV 1879.*
Weitere Literatur enthalten § 13 und § 14.

§ 13. **Verkalkung der Arterien** tritt zunächst sehr häufig im Verlaufe der Atherosclerosis auf und betrifft dann die hyalin entarteten Teile der **Intima.** Ihr Beginn ist makroskopisch nicht zu erkennen; stärkere Verkalkung führt zur Bildung von **Kalkplatten** im Gebiet der sklerotisch verdickten Intima.

Eine zweite Art der Verkalkung bildet die **Verkalkung der Media.** Als selbständige Erkrankung tritt sie vornehmlich in den Arterien der Extremitäten, zunächst in der Femoralis, sodann auch in den Unterschenkel- und Armarterien auf. In den Arterien der inneren Organe ist sie im ganzen selten, am häufigsten noch in den Arterien des Uterus, seltener des Gehirns, der Dura, in der Aorta und hier dann meist als Begleiterscheinung von Atherosklerose mit Intimaverkalkung.

Fig. 54. Beginnende Verkalkung der zwischen den elastischen Lamellen gelegenen Teile der Media der Aorta bei Atherosklerose der Intima mit Verkalkung. Vergr. 250.

Der Beginn der Erkrankung ist makroskopisch nicht erkennbar; mit zunehmender Verkalkung werden die Arterien hart und bilden schließlich ein starres, unnachgiebiges Rohr. Das aufgeschnittene Gefäßrohr läßt oft weiße, zirkulär verlaufende Kalkspangen erkennen, in der Anordnung Knorpelringen der Trachea ähnlich, doch häufiger untereinander sich durch Spangen verbindend. Die Schnitt- oder Bruchfläche läßt Kalkspieße vorspringen.

Die Intima der Arterien ist dabei in vielen Fällen unverändert, glatt, vielleicht etwas diffus verdickt (Fig. 56 *a*), das Lumen des Gefäßes relativ weit. Bei Verkalkung der Extremitätenarterien kann Sklerose auch in den inneren Arterien vollkommen fehlen. In anderen Fällen besteht zugleich Atherosklerose, und zwar bald in den verkalkten Arterien selbst, bald auch in anderen nicht verkalkten Arterien.

Die Verkalkung ist in ihrem Beginn durch die Einlagerung farb-

loser Körnchen (Fig. 54), die sich durch Behandlung mit Silbersalpeter schwarz färben (Fig. 55 *b*), kenntlich. Weiterhin schließen sich die Körnchen zu dichten Kalkplatten (Fig. 55 *b*, Fig. 56 *d*) zusammen.

Fig. 55. Verkalkung der Media der Arteria femoralis (Silberbeh.). *a* Intima. *b* Media. *c* Adventitia. Vergr. 40.

Die Veränderungen des Gewebes sind zu Beginn der Verkalkung gering, doch ergeben Hämatoxylin-Eosinfärbungen verwaschen blaue Färbung der Gewebe. Zuweilen läßt sich auch Verfettung oder hyaline Entartung des Bindegewebes nachweisen. Die Kalkablagerung beginnt meist in dem degenerierten Bindegewebe, kann aber auch primär in elastischen Fasern auftreten und eine gewisse Zeit auf diese beschränkt

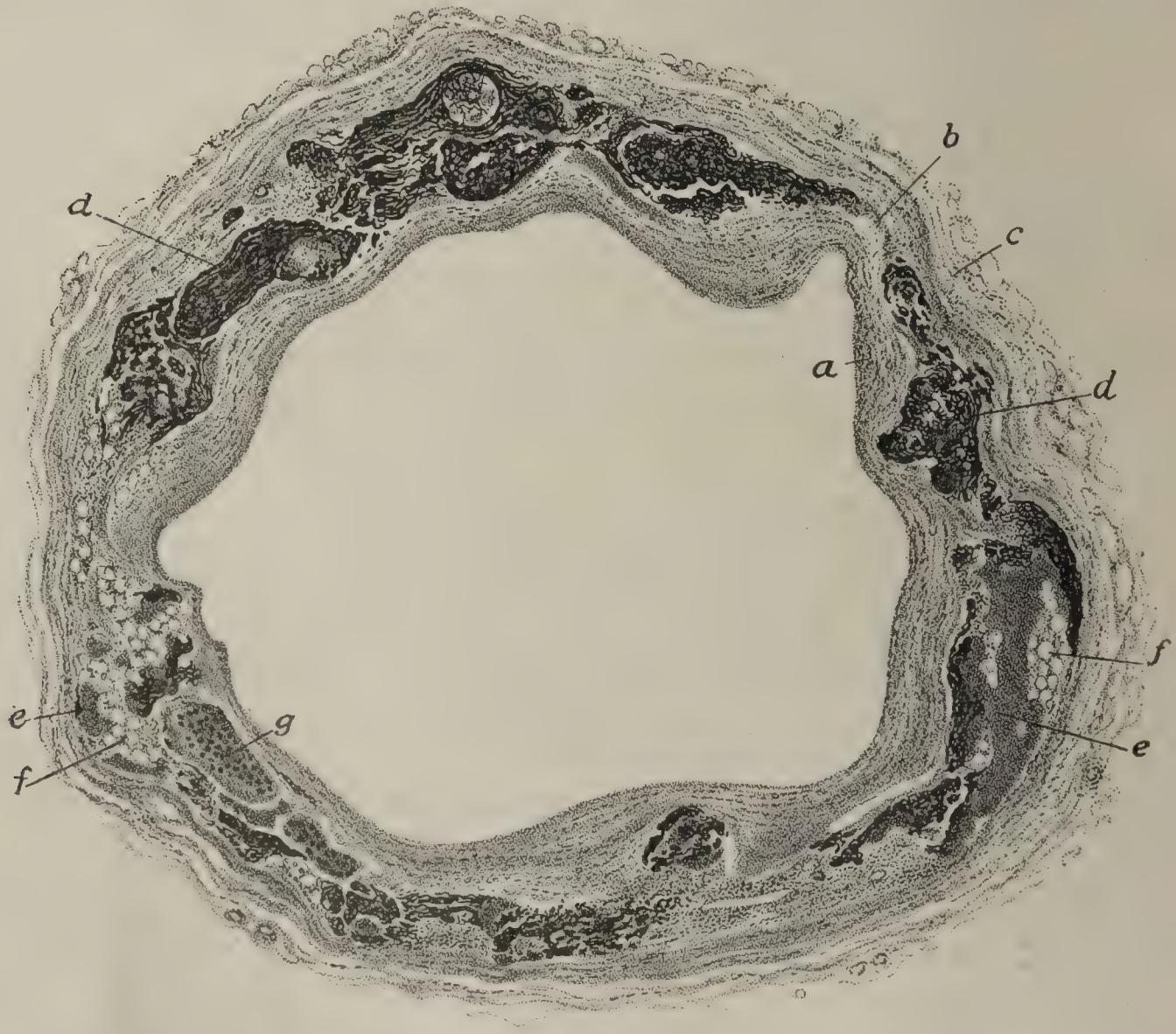

Fig. 56. Teils verkalkte, teils verknöcherte Arteria femoralis (Häm. Eos.). *a* Verdickte Intima. *b* Fibrös entartete Media. *c* Adventitia. *d* Verkalktes Gewebe. *e* Knochen. *f* Fettmark. *g* Knorpel.

bleiben. Bei ausgebreiteter Verkalkung ist auch das Gewebe stärker verändert, zunächst im Gebiete der Verkalkung, wo die Unterscheidung der ursprünglichen Gewebsbestandteile nicht mehr möglich ist, sodann auch im nicht verkalkten Gebiete, in dem eine zellig-fibröse Gewebsneubildung aufzutreten pflegt. Demgemäß stellen sich auch

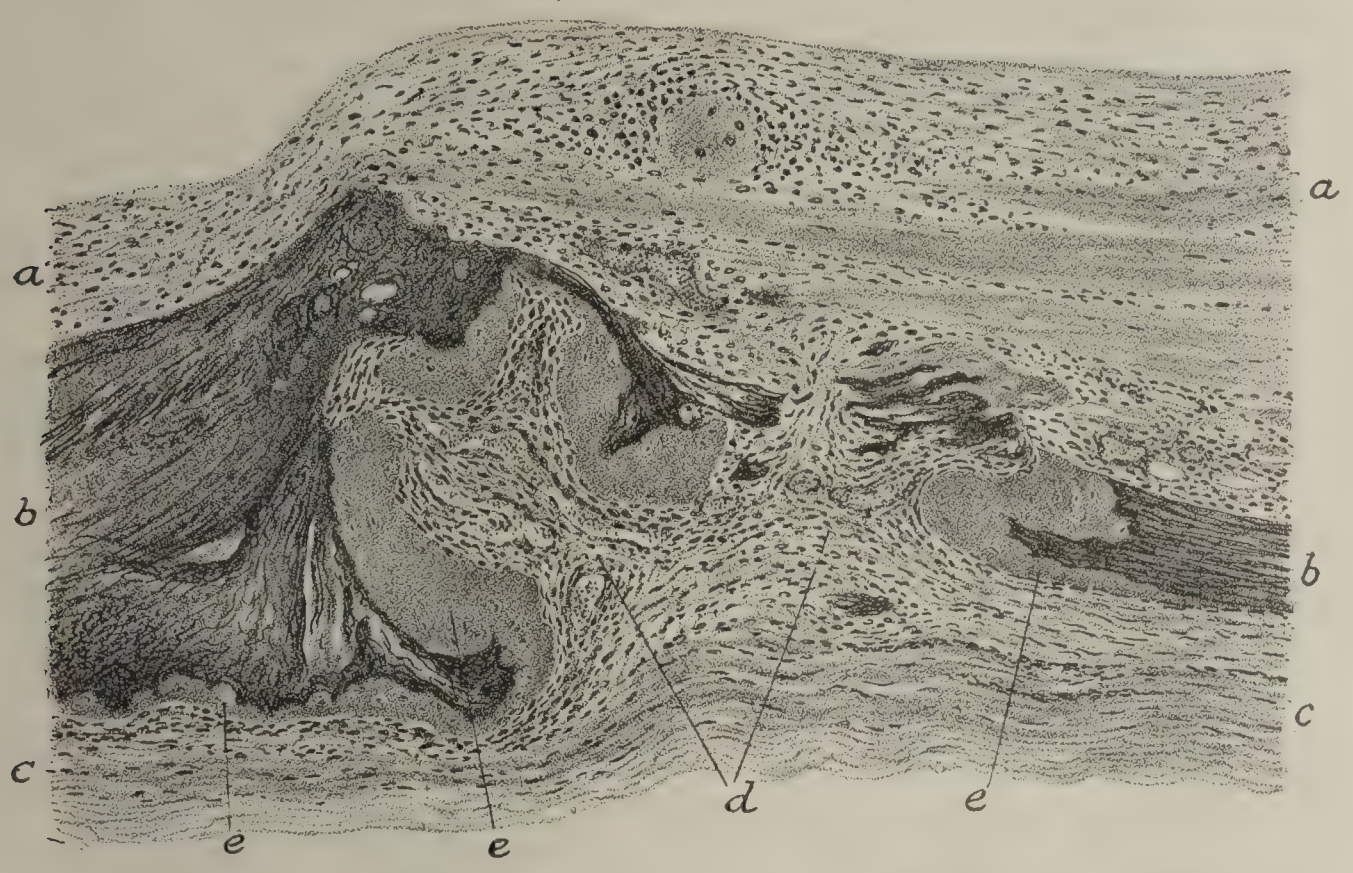

Fig. 57. Bildung von Knochen in einer verkalkten Arteria femoralis (Häm. Eos.). *a* Verdickte Intima. *b* Verkalkte Media. *c* Adventitia. *d* Frisch gewuchertes, zellreiches, gefäßhaltiges Bindegewebe in der Media. *e* Knochen. Vergr. 100.

bei fehlender Atherosklerose fibröse Verdickungen der Intima (Fig. 56 *a* und Fig. 57 *a*) ein, und es gewinnen auch die nicht verkalkten Teile der Media (Fig. 56 *b*) eine zellig-fibröse Beschaffenheit. Da und dort kann sich aus dem wuchernden Gewebe auch Knochen (Fig. 56 *e* u. Fig. 57 *d e*), in seltenen Fällen auch Knorpel (Fig. 56 *g*) entwickeln, ja es kann sogar zu einer Ausgestaltung von fetthaltigem Knochenmark (Fig. 56 *f*) zwischen den sich bildenden Knochenbalken kommen, so daß man die Veränderung als eine **wahre Verknöcherung** der Arterien bezeichnen kann.

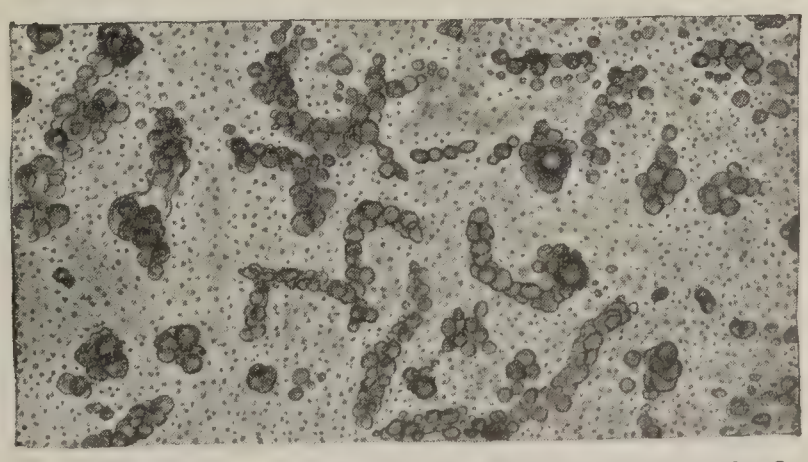

Fig. 58. Verkalkte Kleinhirngefäße (Alk. Häm.). Vergr. 100.

Verkalkung kommt auch **an den kleinsten Arterien und den Kapillaren,** und zwar vornehmlich im Gehirn, vor, ist indessen auch hier eine seltene Erscheinung. Die Kalkkörnchen können sich hier zu großen Kalkkörnern zusammenschließen (Fig. 58), die, dem Verlauf der Gefäße folgend, sich aneinander reihen.

Die Folgen der Verkalkung und der Verknöcherung der Arterien sind Erschwerungen der Zirkulation in dem starrgewordenen Rohr. Verbindet sich die Mediaverkalkung mit Sklerose der

Intima, so kommt dazu noch eine Verringerung der Strombahn. Thrombose kann den Verschluß herbeiführen. Brand der Extremitäten schließt sich danach sehr oft an Verkalkung der betreffenden Arterien an.

Die **Verkalkung der Media** rechnen manche Autoren der Atherosklerose zu unter Hinweis darauf, daß beide Vorgänge eine Arteriendegeneration darstellen und sich nicht selten miteinander verbinden und als Alterskrankheiten auftreten. Es ist indessen zu betonen, daß die Kombination beider Vorgänge nicht die Regel bildet, daß Verkalkung der Media der Extremitätenarterien oft ohne Atherosklerose auftritt (MÖNCKEBERG fand unter 130 Fällen 55 Fälle reiner Mediaverkalkung) und daß auch von der Verkalkung der Extremitätenarterien Rückschlüsse auf das Vorhandensein von Atherosklerose innerer Arterien nicht gezogen werden können.

Nach Untersuchungen von JOSUÉ (*Athéroma aortique expérimental par injections répétées d'Adrenaline dans les veins, Presse méd. 18 Nov. 1903*), ERB (*Experim. erzeugte Arterienerkrankung bei Kaninchen, Verh. d. XXI. Kongr. f. inn. Med. 1904, Münch. med. Woch. 1905 p. 899 u. Arch. f. exp. Pathol. 53. Bd. 1905; Gehirnblutungen, B. v. Ziegler VII Suppl. 1905*), FISCHER (*Exper. Arterienerkrankung durch intravenöse Adrenalininjektion, Münch. med. Woch. 1905 p. 49 u. Verhandl. d. XXI. Kongr. f. inn. Med. 1904; Experimentelle Aneurysmen, B. med. Woch. 1905*), KÜLBS (*Wirkung des Nebennierenextraktes, Centralbl. f. exp. Path. 53. Bd. 1905*), K. ZIEGLER (*Wirkung intravenöser Adrenalininjektion, B. v. Ziegler XXXVIII 1905*) und SCHEIDEMANTEL (*Aortenverkalkung durch Adrenalininjektionen, V. A. 181. Bd. 1905*) lassen sich durch längere Zeit **fortgesetzte Injektion kleiner Dosen von Adrenalin** (0,1—0,3 mg der käuflichen 1‰ Lösung) verkalkende Degenerationsherde in der Media der Aorta und der großen Gefäßstämme bei Kaninchen erhalten. Die Herde sehen pergamentartig, weiß aus. Die Gefäßwand ist an der erkrankten Stelle verdünnt und kann sich ausbuchten; auch dissoziierende Aneurysmen kommen vor. Die ersten Veränderungen lassen sich etwa nach der 10. Injektion nachweisen. Nekrose der Muskelzellen mit Kernschwund leiten die Erkrankung ein. Zerfall der elastischen Fasern schließt sich an. Später kann Bindegewebswucherung in der Umgebung, auch in der Intima, sich einstellen.

Nach der Injektion treten bei den Versuchstieren oft Krämpfe und Kollapszustände auf. Hirnblutungen können Lähmungen verursachen. Mit der Zeit tritt eine gewisse Gewöhnung ein, so daß die Dosen gesteigert werden können. Bei Hunden gelingen die Versuche nicht. Durch intravenöse Injektion von Salzsäure, Milchsäure, Phosphorsäure, Digalen lassen sich (FISCHER) ähnliche Veränderungen erzielen.

Literatur über Verkalkung und Verknöcherung der Arterien.

Aschoff, *Verkalkung, Ergebn. d. allg. Pathol. VIII Wiesbaden 1904 (Lit.).*
Cohn, *Knochenbildung an den Arterien, V. A. 106. Bd. 1886.*
Hedinger, *Durch Adrenalin und Hämostasin erzeugte Mediaerkrankungen, Korrbl. f. Schweiz. Aerzte 1905.*
v. Kahlden, *Ueb. d. sog. Apoplexia uteri, Beitr. v. Ziegler XXIII 1898.*
Küttner, *Kalkmetastasen in d. Arterien, V. A. 55. Bd. 1879.*
Mallory, *Calcaneous Concretions in the Brain, Journ. of Path. III 1894.*
Marburg, *Endarteriitis cartilaginosa, Cbl. f. allg. Path. XIII 1902.*
Marchand, *Arterien, Eulenburgs Realenzyklopädie 1894 (Lit.).*
Matusewicz, *Isolierte Verkalkung der Elastica interna, Beitr. v. Ziegler XXXI 1901.*
Mönckeberg, *Reine Mediaverkalkung, V. A. 171. Bd. 1903.*
Pick, *Calcification of the finer cerebral vessels, Am. J. of Insanity LXI 1905.*
Rohmer, *Knochenbildung in endarteriit. Herden, V. A. 166. Bd. 1901.*
Scheidemantel, *Aortenverkalk. b. Kaninchen durch Adrenalininjekt., V. A. 181. Bd. 1905.*
Ziegler, K., *Wirkung intravenöser Adrenalininjektion, B. v. Ziegler XXXVIII 1905.*

2. Die Entzündung und die durch Entzündung verursachte Ruptur der Arterien.

§ 14. Die **Entzündung der Arterien**, die **Arteriitis** ist die Folge sehr verschiedener schädlicher Einwirkungen, welche teils von der In-

tima, teils von der Adventitia aus auf die Gefäßwand einwirken, in seltenen Fällen auch von den Vasa vasorum aus die Gefäßwand lädieren. Von innen wirken namentlich Thromben sowie parasitäre Ansiedelungen auf die Gefäßwand. Von außen greifen entzündliche Prozesse verschiedener Aetiologie auf die Gefäßwand über; ebenso ist auch die Aetiologie der durch die Vasa vasorum vermittelten Entzündung eine wechselnde. Traumen wirken am häufigsten von außen (Unterbindung, Quetschung, Stiche, Durchschneidung), doch können auch durch hohen Blutdruck bewirkte Dehnungen und partielle Gefäßzerreißungen eine Arterienentzündung auslösen. Degenerative Wandveränderungen, wie sie häufig vorkommen (§ 12 und § 13), können in ihrem Verlauf ebenfalls zu Arteriitis führen.

Eiterige Arteriitis, bei welcher mehr oder weniger Teile der Gefäßwand zur Einschmelzung kommen, wird am häufigsten durch Staphylokokken und Streptokokken verursacht. Die Infektion kann zunächst auf hämatogenem Wege zu stande kommen (Fig. 59 *d d*$_1$ *e f*)

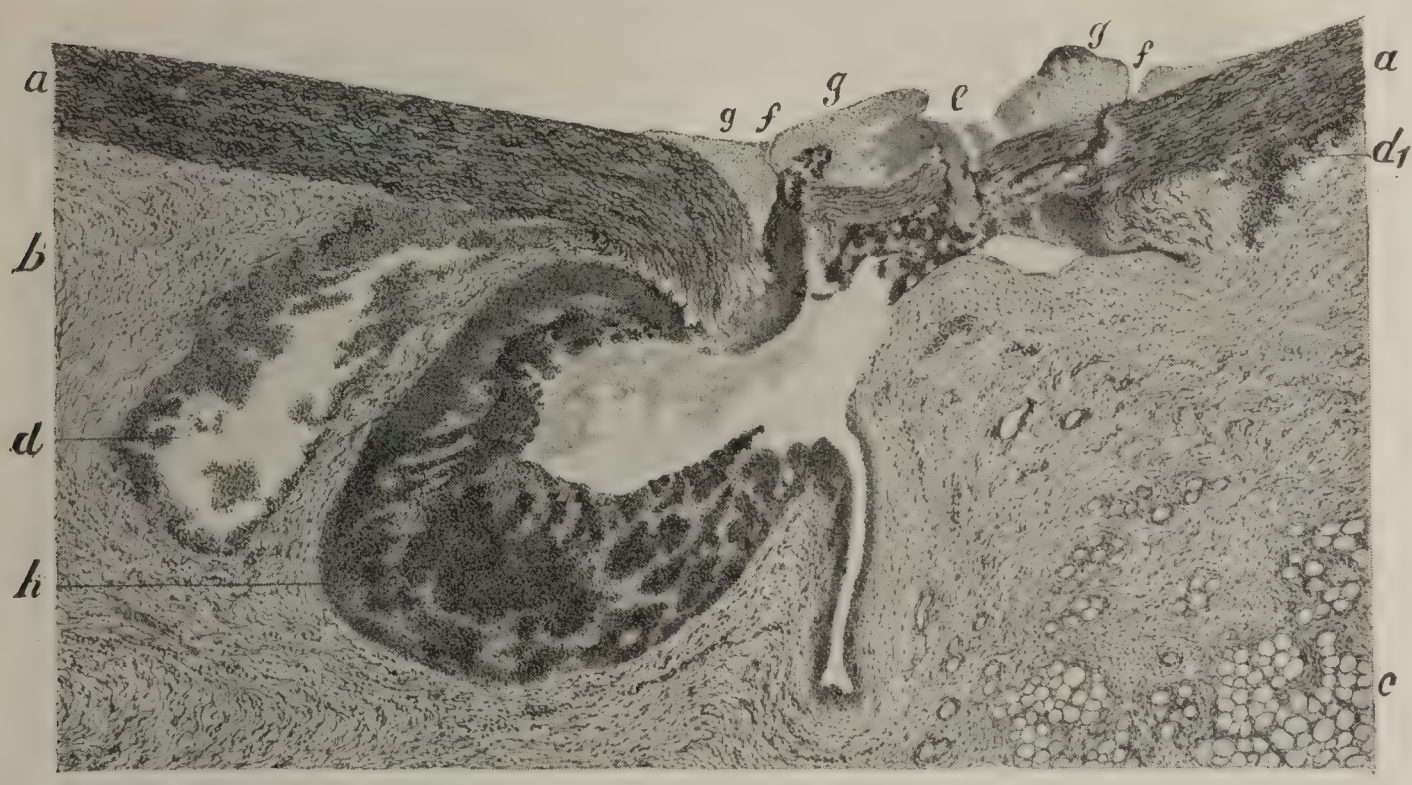

Fig. 59. Durch Staphylokokken verursachte eiterige Aortitis mit Ruptur der Intima und Media, 3 cm oberhalb der Aortenklappen (Alk. Häm. Eos.). Es bestanden neben dieser kleinsten Ruptur noch 3 größere, von denen die größte am Aortenbogen den Tod herbeiführte. *a* Media. *b* Adventitia. *c* Fettgewebe. *d d*$_1$ Eiterherde in der Adventitia. *e f* Rißstellen an der Media, zum Teil durch Thrombose verlegt. *g g* Neubildung von Bindegewebe in der Intima. *h* Mit geronnenem Blut teilweise gefüllte Höhle.

und multipel auftreten, z. B. an der Aorta. In anderen häufigen Fällen greift der Prozeß von der Nachbarschaft auf die Arterien über, z. B. auf Arterien, die im Gebiet von Eiterherden liegen. Nicht selten geht die Infektion auch von bakterienhaltigen Thromben oder Embolieen (Fig. 60 *g*) aus, so daß man die Entzündung als eine eiterige Thromboarteriitis oder als embolische Arteriitis bezeichnen kann.

Die Stelle der eiterigen Entzündung ist durch gelbweiße Färbung und durch allmählich sich einstellende Einschmelzung der Arterienwand charakterisiert. In großen Arterien, z. B. in der Aorta, pflegt diese Einschmelzung sich auf umschriebene Bezirke der Adventitia und der Media

(Fig. 59 *d* d_1 *e*) zu beschränken, kann aber auch große Ausdehnung erreichen. Bei Thromboarteriitis resp. embolischer Arteriitis mittelgroßer und kleiner Arterien kann ein großer Teil der Gefäßwand der eiterigen Infiltration und der Vereiterung (Fig. 60 *i*) verfallen, so daß sich die Reste der Gefäßwand (*f*) in der perivaskulären Eiterung verlieren.

Lokale oder ausgedehnte Eiterung der Arterienwand führt sehr leicht zu **Arterienruptur** und zwar sowohl bei großen Arterien z. B. der Aorta (Fig. 59 *e f*) als auch bei mittelgroßen und kleinen Arterien. Blutungen aus innerhalb infizierter Wunden gelegenen Arterien sind meist durch eiterige Arteriitis verursacht.

Auch Blutung innerhalb zerfallender verjauchender Krebse wird durch ein Uebergreifen der Gewebszerstörung auf die Gefäßwände verursacht. Im Grunde von peptischen Magengeschwüren gelegene Arterien können ebenfalls unter dem Einfluß des Magensaftes von außen arrodiert werden und einreißen.

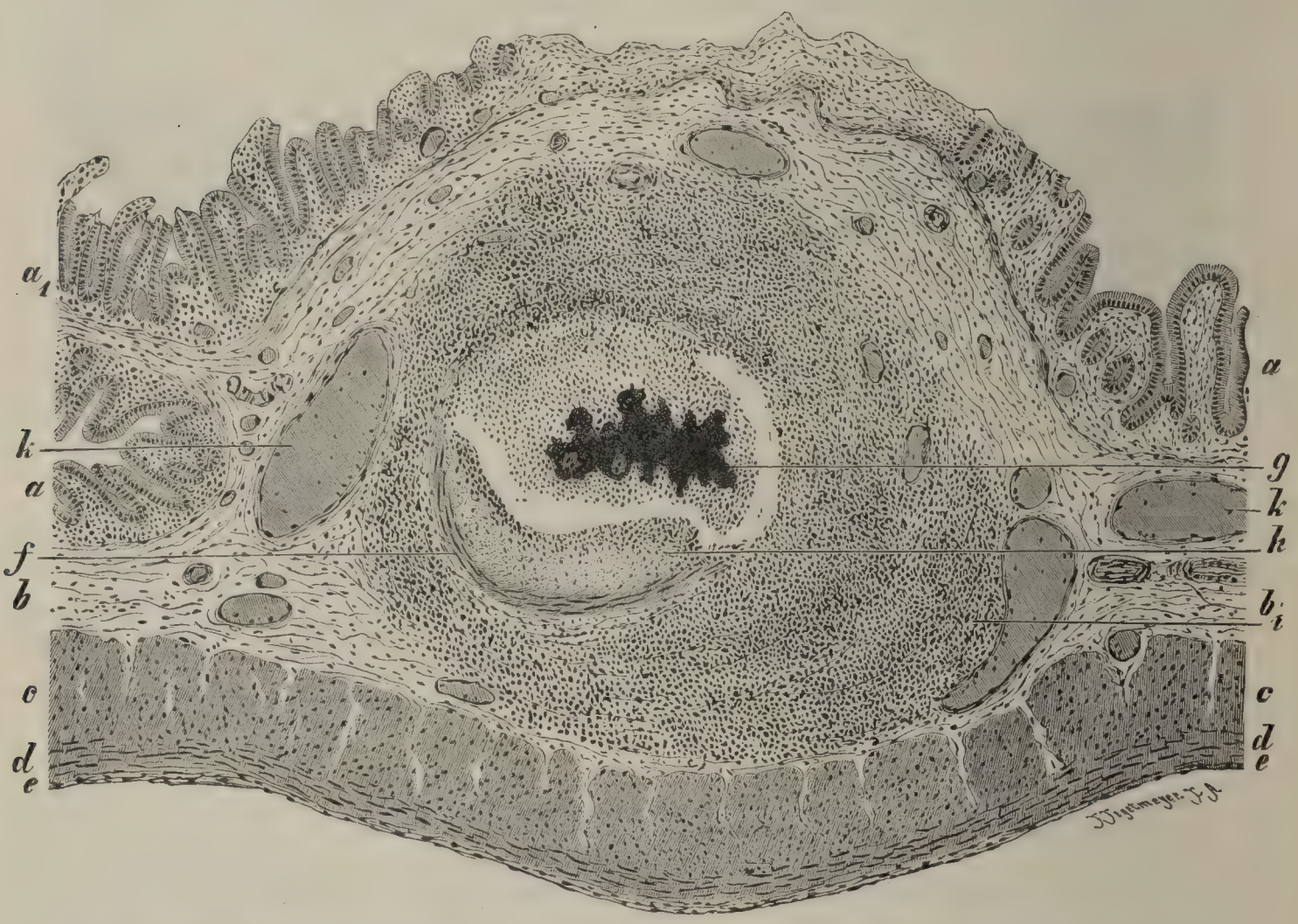

Fig. 60. Embolische Arteriitis purulenta mit embolischem Aneurysma und perivaskulärer Absceßbildung in der Submucosa des Darms (Alk. Fuchsin). *a* a_1 *b c d e* Schichten der Darmwand. *f* Rest der Arterienwand im Durchschnitt. *g* Embolus, umgeben von Eiterkörperchen im Innern der erweiterten und teilweise vereiterten Arterie. *h* Wandständiger Thrombus. *i* Periarterielle und eiterige Infiltration der Submucosa. *k* Mit Blut stark gefüllte Venen. Vergr. 30.

Der Zerreißung der entzündeten Arterien kann eine Ausbuchtung der erkrankten Gefäßwand, die man als Aneurysma (Fig. 60) bezeichnet, vorangehen. Nach Ruptur der Arterienhäute können auch mit Blut oder blutigen Gerinnungsmassen gefüllte Höhlen sich bilden (Fig. 60 *h*), deren Begrenzung nur Teile der Adventitia oder auch nur dem Gefäße benachbartes Gewebe bildet und die danach als falsche Aneurysmen bezeichnet werden.

Proliferierende Arteriitis, die zur Neubildung von Binde-

gewebe, meist auch von elastischen Fasern führt, kann schon im Laufe der eiterigen Arteriitis in der Nachbarschaft der Eiterung sich einstellen. Am leichtesten gerät das Gewebe der Intima in Wucherung und kann z. B. in Arterien, die infolge von Mediaeiterung eingerissen sind, im Erkrankungsgebiet bereits erhebliche Verdickung (Fig. 59 *g*) zeigen. Findet sich eine Eiterung in naher Nachbarschaft einer Arterie oder wird eine Arterie außen leicht geätzt (Fig. 61 *e*), so daß also Paraarteriitis oder Periarteriitis besteht, so kann sich ebenfalls sehr bald eine lebhafte Wucherung der Intima einstellen, die in wenigen Tagen zu einer bedeutenden Verdickung derselben (*b*) führt, während die Wucherungsvorgänge in der Media nur geringfügig sind. Einen ähnlichen Effekt können auch tuberkulöse oder auch lepröse Herde, die in der Nachbarschaft einer Arterie liegen, haben.

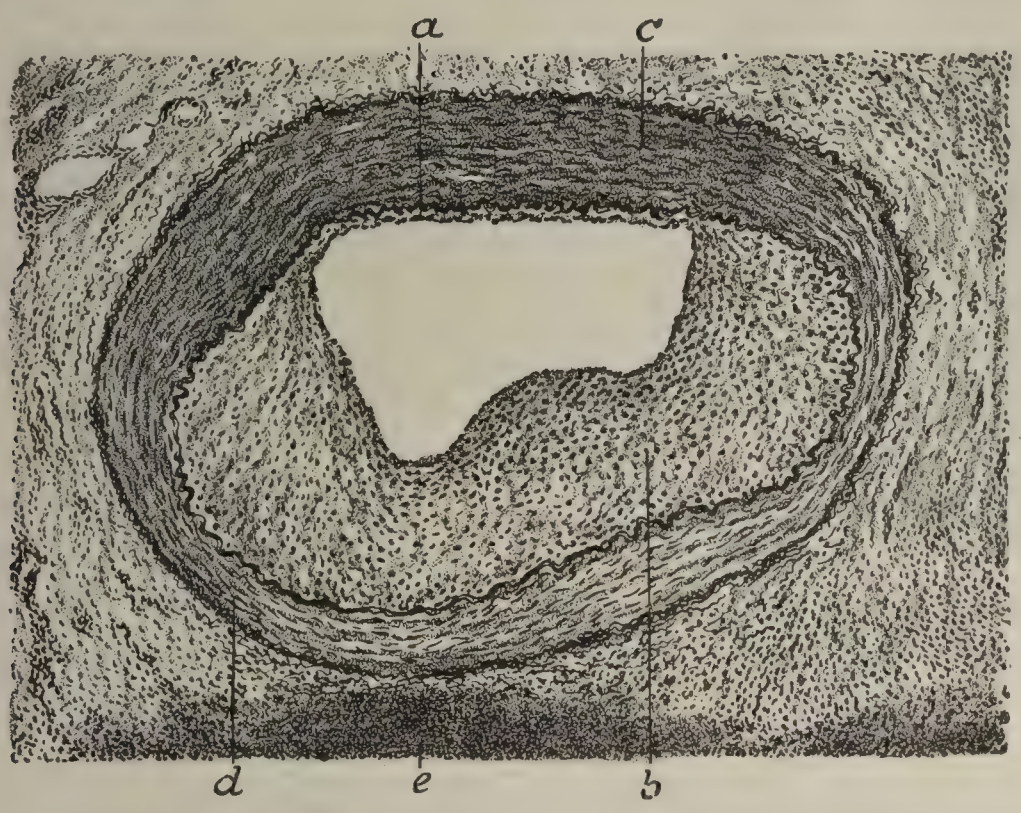

Fig. 61. Verdickung der Intima einer Arterie, 11 Tage nach der Betupfung des Gefäßes mit Terpentinöl. *a* Normale Intima. *b* Stark gewucherte Intima. *c* Normale Media. *d* Verschmälerte Media. *e* Eiterherd. Vergr. 200.

Eine weitere sehr häufige Ursache proliferierender Arteriitis sind sodann autochthone oder an Embolie sich anschließende Thromben, so daß man den Prozeß als **Thromboarteriitis proliferans** bezeichnen kann. Zur Bildung solcher Thromben geben teils Arterienunterbindungen und Verletzungen, teils infektiöse Arterienentzündungen, teils degenerative Veränderungen der Intima (§ 12) Veranlassung, und man unterscheidet je nach der Beschaffenheit und der Größe weiße und gemischte wandständige und obturierende Thromben.

Die Wucherung wird teils durch die Anwesenheit der als Fremdkörper wirkenden Thrombusmasse, teils durch die traumatische Verletzung der Gefäßwand (Unterbindung, Wunden) ausgelöst. Auch hierbei wuchert vornehmlich die Intima, doch kann die ganze Gefäßwand, auch die Adventitia, an der Gewebsneubildung teilnehmen, insbesondere bei der sogenannten Organisation des Unterbindungsthrombus und bei Heilung von Gefäßwunden.

Charakteristisch für die proliferierende Thromboarteriitis ist das Eindringen von Fibroblasten (Fig. 62 *h*), die Abkömmlinge der Binde-

gewebszellen der Gefäßwand sind, in die Thrombusmasse. Dieser Vorgang leitet die Substitution des Thrombus durch Keimgewebe oder Granulationsgewebe, das sich weiterhin in Bindegewebe umwandelt, ein und wird sehr bald ergänzt und unterstützt



Fig. 62. Schnitt aus einer thrombosierten Schenkelarterie eines alten Mannes 3 Wochen nach der Unterbindung (Alk. Häm.). *a* Media. *b* Elastische Grenzlamelle *c* Durch ältere chronische Entzündungsprozesse verdickte Intima. *d* Geronnenes Blut. *e* Zellige Infiltration der Media, *f* desgleichen der Intima. *g* Rundzellen, teils innerhalb des Blutcoagulums, teils zwischen letzterem und der Intima. *h* Verschiedene Formen von Fibroblasten. Vergr. 300.

durch das Einwachsen von Blutgefäßen (Fig. 63 *c d*), die meist von den Vasa vasorum stammen, jedoch auch aus der Nachbarschaft einwachsen können, insbesondere da, wo durch Unterbindung oder durch Wunden die Gefäßwand stärker verletzt ist (Fig. 64 d_1 *e*).



Fig. 63. Verschluß einer Lungenarterie durch Bindegewebe, entstanden nach embolischer Verstopfung derselben (M. Fl. Häm. Eos.). *a* Arterienwand. *b* Bindegewebe innerhalb des Gefäßrohrs. *c d* Neugebildete Blutgefäße. Vergr. 45.

Obturierende Thromben können vollkommen durch Bindegewebe ersetzt werden, so daß das betreffende Gefäß durch gefäßhaltiges Bindegewebe vollkommen verschlossen wird (Fig. 63 und 64). Man kann

danach von einer **Thromboarteriitis obliterans** sprechen. Die Blutgefäße innerhalb der Gefäßnarbe kommunizieren teils mit den Vasa vasorum und den Gefäßen der Nachbarschaft, teils mit dem noch offenen Teil des verschlossenen Gefäßes (Fig. 64). Zuweilen schließt das intravaskulär gelegene Gewebe noch Reste der ursprünglichen Thrombusmasse ein, die späterhin verkalken. Hämosiderineinlagerungen weisen darauf hin, daß im Thrombus rote Blutkörperchen vorhanden waren.

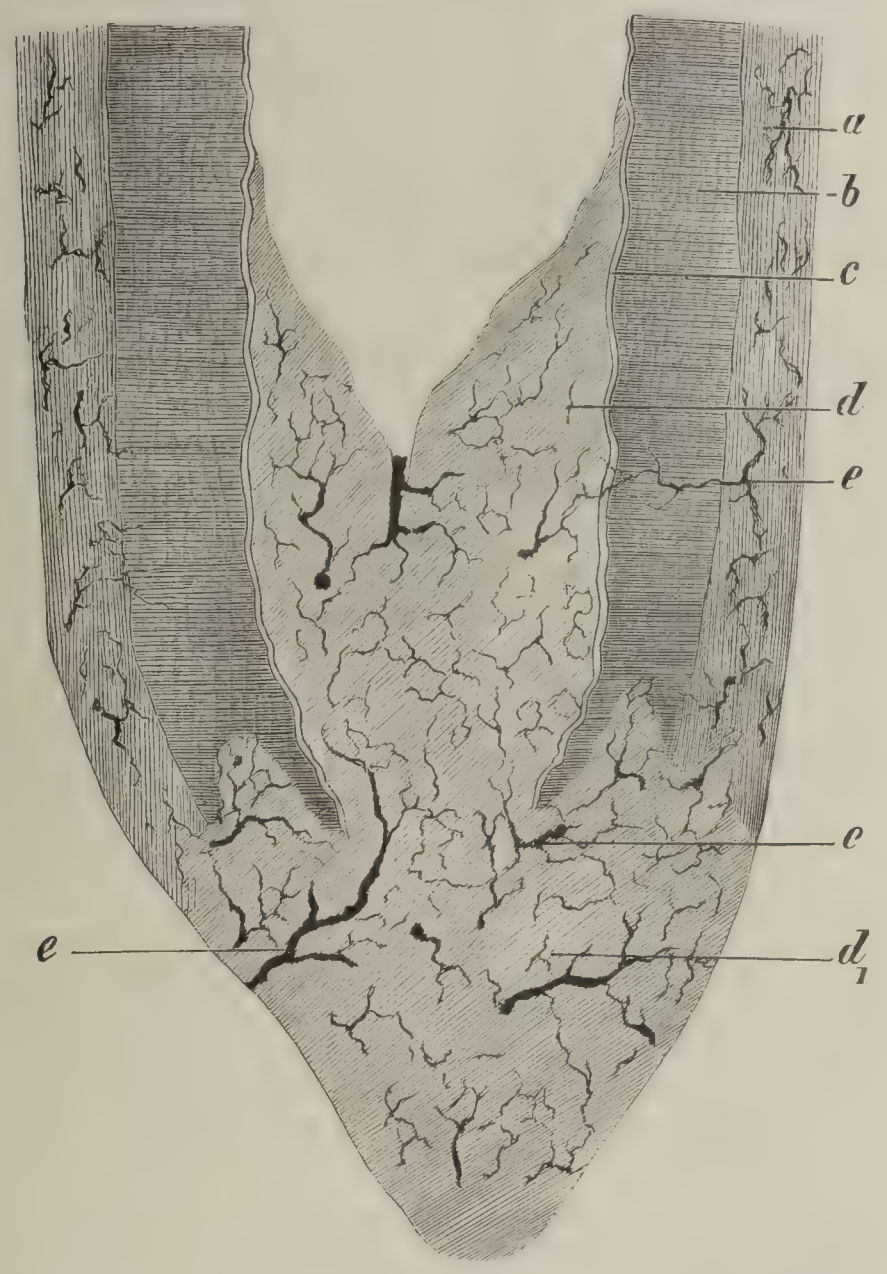

Fig. 64. Schematischer Längsschnitt durch ein unterbundenes Gefäß, dessen Thrombus durch organisiertes und vaskularisiertes Gewebe vollkommen ersetzt ist. *a* Adventitia. *b* Media. *c* Intima. *d* Neugebildetes Bindegewebe innerhalb, d_1 ebensolches außerhalb des Gefäßlumens. *e* Blutgefäße.

Wandständige Thromben, die vollständig von Bindegewebe substituiert werden, führen zu umschriebenen Verdickungen der Intima. Werden umschriebene warzige Thromben der Intima (Fig. 65 *a*) nur teilweise von Bindegewebe durchwachsen, während der Restteil verkalkt, so können sich festsitzende Arteriensteine bilden.

Werden autochthone Thromben oder embolische Pfröpfe nur teilweise von Bindegewebe durchzogen, während der Restteil der Gerinnungsmassen sich verflüssigt und fortgespült wird, so bilden sich nur platte oder leistenförmige Intimaverdickungen sowie freie Bindegewebsstränge, welche das Gefäßlumen in dieser oder jener Richtung durchziehen und nach Embolieen

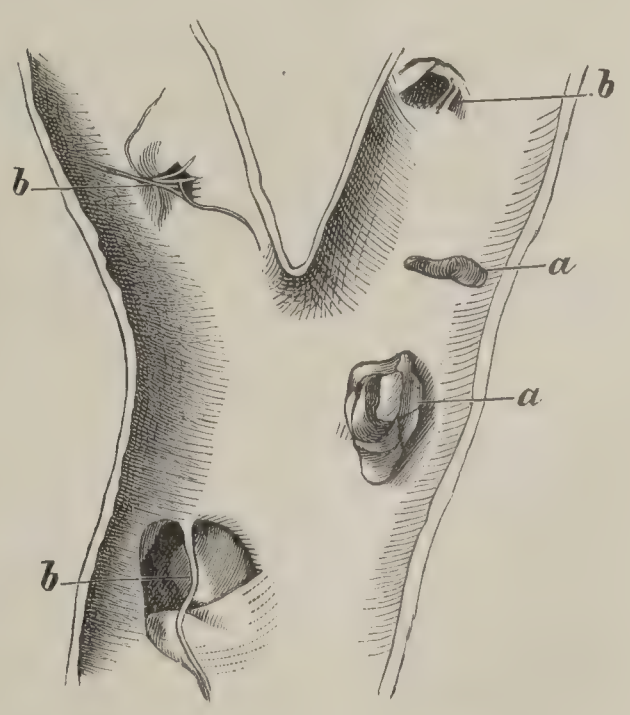

Fig. 65. Residuen embolischer Pfröpfe in einem Aste der Lungenarterie. *a* Geschrumpfter, von Bindegewebszügen durchwachsener Embolus. *b* Bindegewebsstränge, welche die Oeffnungen abzweigender Gefäße überziehen. Nat. Gr.

nicht selten das Lumen der sich abzweigenden Gefäße überbrücken (Fig. 65 *b*).

Partielle Zerreißungen der Gefäßwand, welche nicht zu Ruptur führen, können durch Wucherung des angrenzenden Bindegewebes vollkommen heilen. Die Intima pflegt dabei stärker zu wuchern als die Media.

Uebermäßige Dehnung der Arterien führt vornehmlich zu einer Wucherung der Intima, doch können sich auch andere Teile der Gefäßwand beteiligen, namentlich wenn es zu partieller Gewebszerreißung gekommen ist (vergl. § 17, Aneurysma).

Quetschung der Gefäßwand, durch welche alle Gefäßhäute lädiert werden, löst auch eine Wucherung in sämtlichen Arterienhäuten aus, so daß man späterhin in der verdickten Gefäßwand die einzelnen Bestandteile derselben großenteils nicht mehr unterscheiden kann (vergl. § 17, Fig. 81, S. 78). Nach leichteren Quetschungen kann sich die Wucherung auch auf die Intima beschränken.

Das Gewebe, welches sich bei der proliferierenden Arteriitis bildet, ist zunächst gewöhnliches Bindegewebe, doch entwickeln sich meist sehr bald auch elastische Fäserchen, insbesondere in den Wucherungen der Intima. Diese Fäserchen zeigen einen unregelmäßigen Verlauf und lassen sonach die typische Lamellenbildung vermissen. Beteiligt sich die Media an der Bindegewebsneubildung in stärkerem Maße, so geht der charakteristische Aufbau der Arterienwand mehr oder weniger verloren.

Die Veränderungen, die durch **proliferierende Arteriitis** zu stande kommen, entsprechen in ihrem Aussehen sehr oft der als **Arteriosklerose** (§ 13) bezeichneten Erkrankung, und es kann auch nicht bezweifelt werden, daß von den der Arteriosklerose zugezählten umschriebenen Intimaverdickungen ein gewisser Teil Entzündungsvorgängen seine Entstehung verdankt. Beide Erkrankungen sind indessen zu trennen, indem doch die meisten arteriosklerotischen Intimaverdickungen, wie § 13 angegeben wurde, aus degenerativen Prozessen hervorgehen und sich dadurch von den traumatischen und infektiösen Intimawucherungen sowie von der Thromboarteriitis unterscheiden. Immerhin kommen nicht selten Fälle von Sklerose der Aorta vor, bei denen die mikroskopische Untersuchung so hochgradig entzündliche Veränderungen der Media und der Intima nachweist (vergl. Fig. 53, S. 52), daß die Annahme plausibel erscheint, daß ausgebreitete Sklerose der Aorta auch die Folge infektiöser oder toxischer Meso- und Periarteriitis sein kann (vergl. § 15). Bemerkenswert ist, daß die durch akute Arteriitis entstandenen Intimaverdickungen weit geringere Neigung zu Verfettungsprozessen (Jores) zeigen als die gewöhnlichen sklerotischen Platten.

Die Rolle, welche das **Gefäßendothel** bei den Wucherungsprozessen der Intima spielt, ist oft schwer zu erkennen, doch sprechen manche histologischen Befunde (v. Baumgarten, Ziegler) dafür, daß es sich an der Bindegewebsneubildung beteiligen kann und nicht nur eine neue Endothelbedeckung des neugebildeten Bindegewebes (Marchand, Muscatello, Merkel) bildet. Ist es im Gebiet von Thromben verloren gegangen, so fällt natürlich seine Beteiligung bei der Organisation des Thrombus weg.

Literatur über Arteriitis.

Appollonio, *Organisat. d. Unterbindungsthrombus, Beitr. v. Ziegler III 1888.*
Barbacci, *Un caso di aortite verrucosa acuta, Morgagni 1890.*
v. Baumgarten, *Die sog. Organisation des Thrombus, Leipzig 1877, u. V. A. 78 Bd. 1879; Bindegewebsbildende Fähigkeit des Blutgefäßendothels, Verh. d. D. path. Ges. VI 1903 u. Arb. a. d. path. Inst. zu Tübingen IV 1902.*
Boinet, *Rech. expér. sur les aortites, A. de méd. exp. IX 1897 (Lit.).*
Bouglé, *La suture artérielle, A. d. méd. exp. XIII 1901.*
Buchwald, *Aortitis verrucosa, D. med. Wochenschr. 1878.*

Burdach, *Bindegewebsneubildung in toten, unterbund. Gefäßstrecken, V. A. 100. Bd. 1885.*
Charrier *et* **Klöppel,** *Artérites cérébrales, Rev. de méd. XIV 1894.*
Déjerine *et* **Huet,** *De l'aortite oblitérante, Rev. de méd. VIII 1888.*
Dutil *et* **Lamy,** *Artérite oblitérante progressive, Arch. de méd. exp. V. 1893.*
Friedländer, *Arteriitis obliterans, Centralbl. f. d. med. Wiss. 1876.*
de Giovanni, *Pathogénèse de l'endartérite, Arch. ital. de biol. I 1882.*
Herzog, *Die Rückbildung des Nabels und der Nabelgefäße, München 1892.*
Heyde, *Bindegewebsbildende Fähigkeit des Gefäßendothels, Arb. a. d. path. Inst. zu Tübingen V 1905.*
Hildebrand, *Verletzung der Arterien, Allgem. Chirurgie, Berlin 1905.*
Jacobsthal, *Histologie d. Arteriennaht, Beitr. v. Bruns XXVII 1900.*
Jores, *Neubild. elast. Fasern bei Arteriitis, B. v. Ziegler XXIV 1898 u. XXVII 1900.*
v. Kahlden, *Aortenruptur, Cbl. f. a. P. XII 1901.*
Koster, *Die Pathogenese der Endarteriitis, 1874.*
Landouzy *et* **Siredey,** *Étud. des localis. angiocardiaques typhoïdiques, Rev. de méd. VII 1887.*
Léger, *Étude sur l'aortite aiguë, 1878.*
Merkel, *Die Beteiligung der Gefäßwand an der Organisation des Thrombus, Erlangen 1903.*
Muscatello, *Organisazione del trombo, Mem. del R. Ist. Lomb. di. Sc. XIX 1903.*
Malkow, *Traumatische Verletzung von Arterien, Beitr. v. Ziegler XXV 1899.*
Marchand, *Arterien, Eulenburg's Realenzyklopädie 1894 (Lit.).*
Martin, *Pathogénie des scléroses dystrophiques, Revue de méd. VI 1886.*
Nauwerck *u.* **Eyrich,** *Zur Kenntnis d. verrukösen Aortitis, Beitr. v. Ziegler V 1889.*
Pekelharing, *Endothelwucherung von Arterien, B. v. Ziegler VIII 1890.*
Pernice, *Sull' etiologia dell' endarterite cronica, La Riforma Med. 1888.*
Pfitzer, *Vernarbungsprozeß an durch Schnitt verletzten Blutgefäßen, V. A. 77. Bd. 1879.*
Pick, C., *Rolle d. Enthothelien bei d. Endarteriitis post ligaturam, Z. f. Heilk. IV 1885.*
Raab, *Vorgänge nach Unterbindung der Blutgefäße, V. A. 75. Bd. 1879.*
Schultz, *Heilung von Gefäßwunden, Dtsch. Zeitschr. f. Chir. IX 1878.*
Senftleben, *Verschluß der Blutgefäße nach der Unterbindung, V. A. 77. Bd. 1879.*
Stroganow, *Origine des éléments cellulaires dans l'endartérite de l'aorte, A. de phys. 1876.*
Sumikawa, *Beitr. z. Genese d. Arteriosklerose, Beitr. v. Ziegler XXXIV 1903.*
Thérèse, *Ét. exp. des lés. artér. second. aux mal. infectieuses, Rev. de méd. 1893.*
Thorel, *Entzündung der Arterien, Ergebn. d. allg. Path. IX, Wiesbaden 1904.*
Virchow, *Thrombose u. Embolie, Gefäßentzündung u. sept. Infektion, Ges. Abhandl. 1856.*
Witte, *Perforat. d. Aorta durch bakterielle Aortitis, B. v. Ziegler XXXVII 1905.*
Zahn, *Vernarbung von Querrissen der Arterienintima u. -media V. A. 96. Bd. 1884.*
Weitere Literatur enthalten § 13, § 14 u. § 15.

§ 15. Die **Arteriitis syphilitica der kleineren Arterien** tritt entweder als eine für sich bestehende Affektion, oder aber als Teilprozeß einer lokalen syphilitischen Erkrankung auf. Im ersten Falle, der am häufigsten an Hirnarterien beobachtet wird, finden sich an den erkrankten Gefäßen Verdickungen der Intima und der Adventitia, welche entweder in zirkumskripten, grau durchscheinenden oder weißlichen Herden auftreten, oder einen ganzen Gefäßabschnitt in einen derben, weißen oder grauweißen Strang verwandeln. Die andere Form der luetischen Arteriitis kommt innerhalb luetischer Entzündungsherde vor, also unter Verhältnissen, bei denen die Gefäße entweder von zelligen Massen, sogenannten gummösen Granulationsherden, oder aber von narbigem Bindegewebe mit käsigen Einschlüssen umgeben sind.

Bei frischer Arteriitis der mittelgroßen und kleinen Arterien besteht die verdickte Intima (Fig. 66 *a*) aus einem zellreichen (*f*) Gewebe. Die Zellen sind teils klein, rund, teils größer, spindelförmig oder sternförmig (*f*), verschiedenen Formen von Fibroblasten entsprechend. Aehnlich verhält sich die Adventitia (*d*). Die Media (*c*) ist meist nur in mäßigem Grade von Zellen durchsetzt. Ist die syphilitische Erkrankung älteren Datums, hat sich im Entzündungsbezirke bereits Bindegewebe gebildet, so sind auch die verdickten Arterienhäute mehr fibrös und zellärmer, und es bilden sich auch neue elastische Fasern. Die Media ist entweder noch gut erhalten oder stellenweise

atrophisch, fibrös. Etwas Spezifisches liegt in den histologischen Einzelheiten des Prozesses nicht. Immerhin kann man sagen, daß bei der gewöhnlichen Atherosklerose eine so stark entwickelte Granulationswucherung, wie sie bei syphilitischen Entzündungen sich findet, nicht vorzukommen pflegt, daß auch die Adventitia (*d*) nicht diese hochgradige Veränderung zeigt; ferner, daß der syphilitischen Intimaverdickung die Neigung zur Verfettung fehlt. Die Verdickung der Gefäßhäute ist oft eine so erhebliche, daß das Lumen der betroffenen Arterien nahezu oder ganz verschlossen wird (Arteriitis syphilitica obliterans).

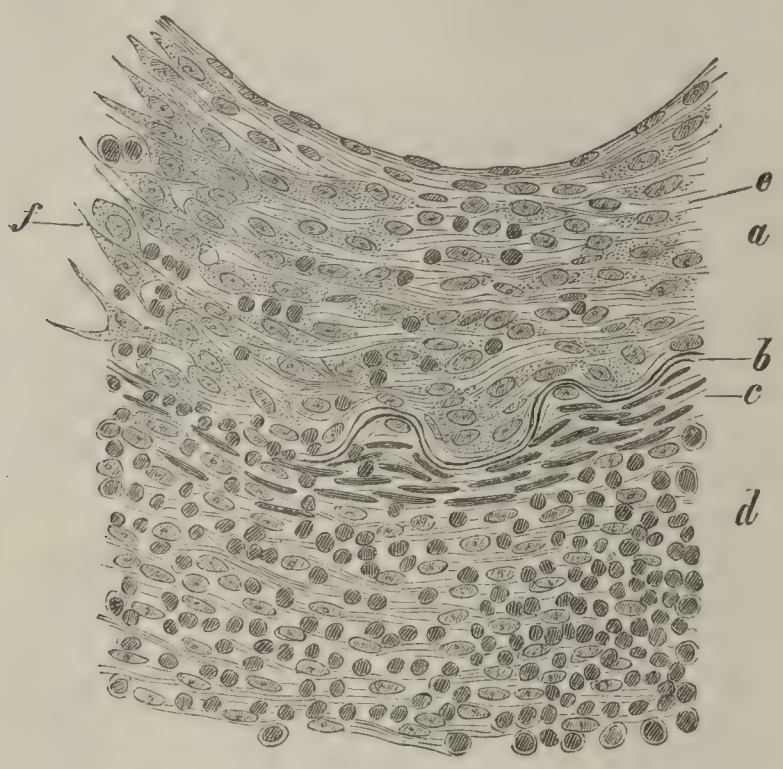

Fig. 66. Arteriitis syphilitica der Arteria fossae Sylvii von einem 20-jähr. Mann (Alk. Karm.). *a* Mächtig verdickte Intima. *b* Membrana fenestrata, links durchbrochen. *c* Muscularis. *d* Adventitia. *e* Zellig-fibröses Gewebe. *f* Zellige Neubildung. Vergrößerung 150.

Syphilis der Aorta kommt namentlich im Anfangsteil der Aorta vor und kann verschieden weit nach abwärts reichen. Abgelaufene Endstadien der Erkrankung charakterisieren sich durch eigenartige schwielige Wandverdickung mit runzelig-faltiger Innenfläche (Fig. 67), doch können auch sklerotische Platten von gewöhnlichem Aussehen vorkommen. Die gefurchte Beschaffenheit der Intima ist teils durch ungleich starke Verdickung derselben (Fig. 68 *a*), zum Teil auch durch narbige Einziehungen der Media bedingt. Media und Adventitia sind an der Erkrankung stark beteiligt, letztere (*c*) durch fibröse Verdickung, erstere durch Einsprengung narbiger Bindegewebsherde (*b*), welche die Kontinuität der elastischen Lamellen vielfach unterbrechen.

Fig. 67. Syphilitische Veränderungen der Aorta ascendens. Mädchen von 26 Jahren. Kongenitale Syphilis charakterisiert durch hochgradige syphilitische Veränderungen des Schädeldachs, der Nase, des Rachens und der Zunge (Keratosis lacunaris) und der Leber.

Den narbigen Endstadien gehen entzündliche Prozesse, zellige Infiltrationen der Gefäßwände und Grahulationswucherungen, neben epitheloiden Zellen oft Riesenzellen ent-

haltend, vorauf, die in der Media und Adventitia herdförmig auftreten, zu Zeiten auch partielle Verkäsungen zeigen, so daß man die Herde den gummösen Bildungen zuzählen, als Gummiknoten bezeichnen kann. Gewisse Herde können unter Umständen schon makroskopisch erkannt werden.

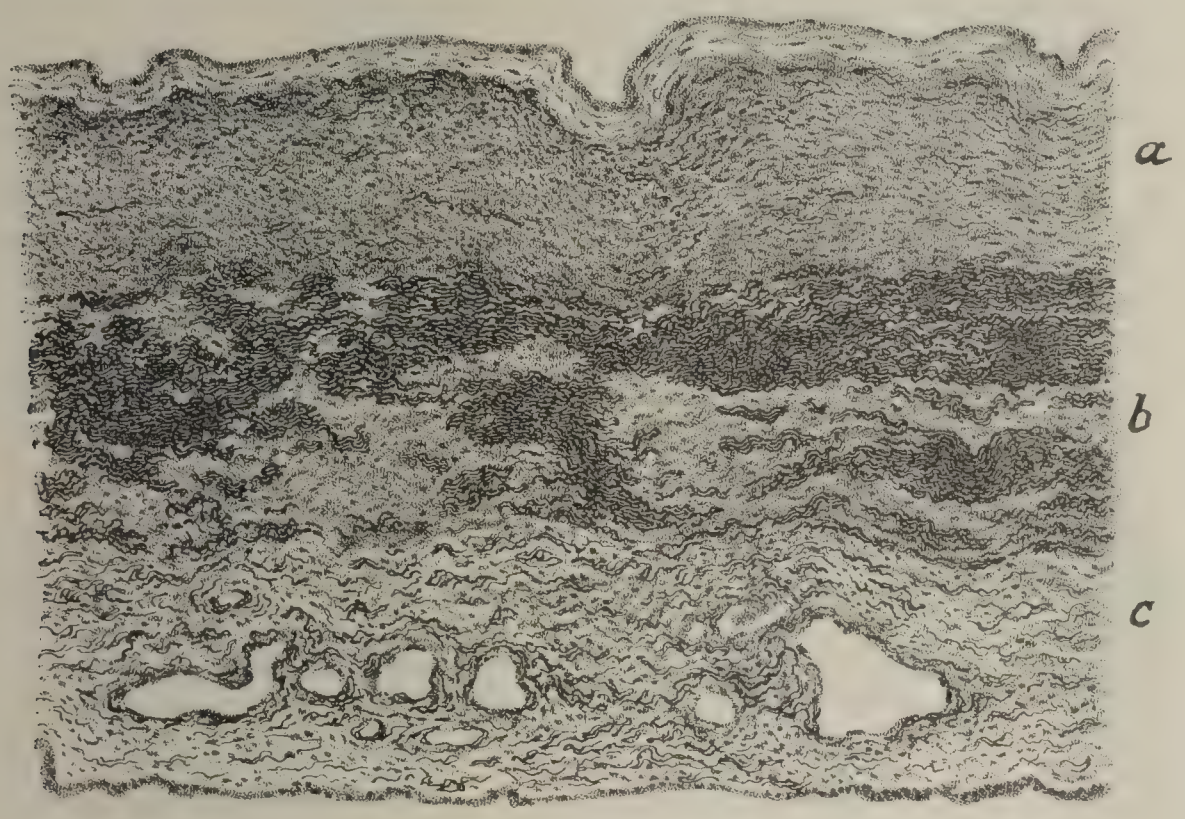

Fig. 68. Veränderungen der Aorta ascendens bei kongenitaler Syphilis (Form. Orcein). Mädchen von 26 Jahren (Leber- und Knochensyphilis). *a* Verdickte, mit feinen elastischen Fasern versehene Intima. *b* Media, dessen elastische Fasern vielfach durch Bindegewebe unterbrochen sind. *c* Fibrös verdickte Adventitia. Vergr. 40.

Die **Diagnose der Arteriensyphilis** ist meistens eine unsichere. Mit einer gewissen Bestimmtheit kann dieselbe nur gestellt werden, wenn die beschriebene Intimaverdickung und die Narbenherde in der Media oder die frischen verkäsenden und schrumpfenden Granulationswucherungen bei notorisch syphilitischen jugendlichen Individuen auftreten und andere akute Infektionen oder Nephritis nicht voraufgegangen sind. In solchen Fällen wird man auch dann an Syphilis denken dürfen, wenn besondere makroskopische und mikroskopische Charaktere nicht vorliegen. Bei älteren Individuen, wo die gewöhnliche Arteriosklerose so häufig ist, wird die Diagnose fast unmöglich, da auch bei dieser Erkrankung oft schwielige Herde in der Media, zuweilen auch größere Granulationsherde (vergl. Fig. 53 S. 52) sich finden bei Individuen, die nicht syphilitisch infiziert sind. Selbst wenn eine syphilitische Infektion klinisch festgestellt ist, kann die Aortensklerose nicht sicher als syphilitisch erklärt werden, da ein syphilitisch Infizierter auch an gewöhnlicher Atherosklerose leiden kann. Am ehesten wird man auf Syphilis schließen können, wenn ungewöhnlich große Granulationsherde mit Verkäsungsprozessen sich finden und Tuberkulose ausgeschlossen ist. Die Ansicht, daß die Anwesenheit von Riesenzellen für die syphilitische Natur der Granulationswucherungen (Benda u. a.) sprechen, läßt sich kaum verteidigen, da Riesenzellen gerade bei gummösen Prozessen meist fehlen und unter sehr verschiedenen Verhältnissen vorkommen.

Nach Untersuchungen von Wiesner kommen bei kongenitaler Syphilis der Kinder an der Aorta, der Pulmonalis und den großen Gefäßstämmen in der Umgebung der Vasa vasorum sehr oft zellige Infiltrationen und weiterhin Bindegewebswucherungen vor, insbesondere in der Grenzzone von Media und Intima.

Literatur über syphilitische Arteriitis.

Abramow, *Blutgefäße b. Syph., B. v. Ziegler XXVI 1899; Aorta b. Syph., V. A. 178. Bd. 1904.*
Backhaus, *Mesaortitis syphilitica u. Aneurysmenbildung, B. v. Ziegler XXII 1897.*
Bardachzi, *Aortitis syphilitica, Z. f. Heilk. XXIV 1903.*
Baumgarten, *Syphilis der Hirngefäße, V. A. 86. Bd. 1881.*
Beck, *Ueber Mesaortitis gummosa, I.-D. Basel 1903.*
Benda, *Aneurysma und Syphilis, Verh. d. D. path. Ges. VI 1903 (Lit.)*
Chiari, *Syphilitische Aortenerkrankungen, Verh. d. D. path. Ges. VI 1903 (Lit.).*
Döhle, *Aortenerkrankungen bei Syphilitischen, D. Arch. f. klin. Med. 55. Bd. 1895.*
Dühring, *Syphilit. Erkrankung d. Zirkulationsorgane, D. med. Woch. 1904.*
Ehrlich, *Arteriitis syphilitica, Zeitschr. f. klin. Med. I 1879.*
Eppinger, *Pathogenesis, Histogenesis u. Aetiologie der Aneurysmen, Berlin 1887.*
Fahr, *Arteriitis syphilitica, V. A. 177. Bd. 1904.*
Hart, *Arteriensyphilis, V. A. 177. Bd. 1904.*
Heine, *Mesarteriitis gummosa. V. A. 170. Bd. 1902.*
Heller, *Syphilit. Aortitis, Verh. d. D. path. Ges. II, Berlin 1900.*
Heubner, *Die luetische Erkrankung der Hirnarterien, Leipzig 1874; Endarteriitis syphilit. eines $2^1/_2$-jähr. Kindes, Char. Ann. XXVI 1902.*
Huber, *Syphilitische Gefäßerkrankung, V. A. 79. Bd. 1880.*
Lang, *Vorles. üb. Pathol. u. Ther. d. Syphilis II, Wiesbaden 1896.*
v. Langenbeck, *Arteriitis syphilitica, Arch. f. klin. Chir. XXVI 1881.*
Marchand, *Syphilis u. Arteriosklerose, Verh. d. D. path. Ges. VI 1903.*
Molinari, *Die schwielige Arteriosklerose u. ihre Bez. zu Syphilis, I.-D. Leipzig 1904.*
Nagani, *Syphilit. Erkrankung d. Hirnarterien, V. A. 164. Bd. 1901.*
Thorel, *Syphilis der Arterien, Ergebn. d. allg. Path. IX, Wiesbaden 1904 (Lit.).*
Wiedemann, *Ueber Aortitis syphilitica, I.-D. Leipzig 1905.*
Wiesner, *Erkrank. d. großen Gefäße bei Lues congenita, C. f. a. Path. XVI 1905.*
Weitere Literatur enthält § 17.

§ 16. Die **Arteriitis tuberculosa** kann sowohl durch Infektion der Arterien vom Blute aus, als durch Uebergreifen eines periarteriell gelegenen tuberkulösen Herdes auf die Gefäßwand zu stande kommen. Beide Formen kommen sowohl an den kleinen als an den großen Arterien vor. Besitzen dieselben eigene Ernährungsgefäße, so können auch durch diese der Gefäßwand Bacillen zugeführt werden.

Fig. 69. Miliartuberkel in der Intima einer Hirnarterie (Häm. Eos.). *a* Media. *b* Tuberkel im mittleren Durchschnitt. *c* Randschnitt durch einen Tuberkel. *d* zellig infiltrierte Adventitia. Vergr. 40.

Infektion vom Blutstrom aus kann zur Bildung typischer, zelliger Tuberkel in der Intima führen (Fig. 69 *b c*), bei Infektion der Gefäßwand von der Nachbarschaft aus treten die ersten Granulationswucherungen in der Adventitia auf und greifen von da auf die Media über. Weiterhin kommt es zu einer stärkeren Ausbreitung der bacillenhaltigen Granulationswucherung sowohl der Fläche als auch der Tiefe nach. Kleine Arterien können in ihrer ganzen Zirkumferenz in Wucherung geraten, so daß der ganze Gefäßquerschnitt (Fig. 70) das Bild eines wuchernden, von Lymphocyten durchsetzten Gewebes bietet (*a d*) und nur teilweise oder auch (bei kleinsten Arterien) nirgends mehr Teile der normalen Gefäßwand, z. B. Muskelzellen (*c*) oder die elastische Grenzlamelle (*b*), erkennen läßt. In großen Arterien, z. B. in der Aorta, bilden sich mehr umschriebene Granulationsherde, die je nach ihrer Genese vornehmlich in der Intima oder mehr in der Media und Adventitia ihren Sitz haben.

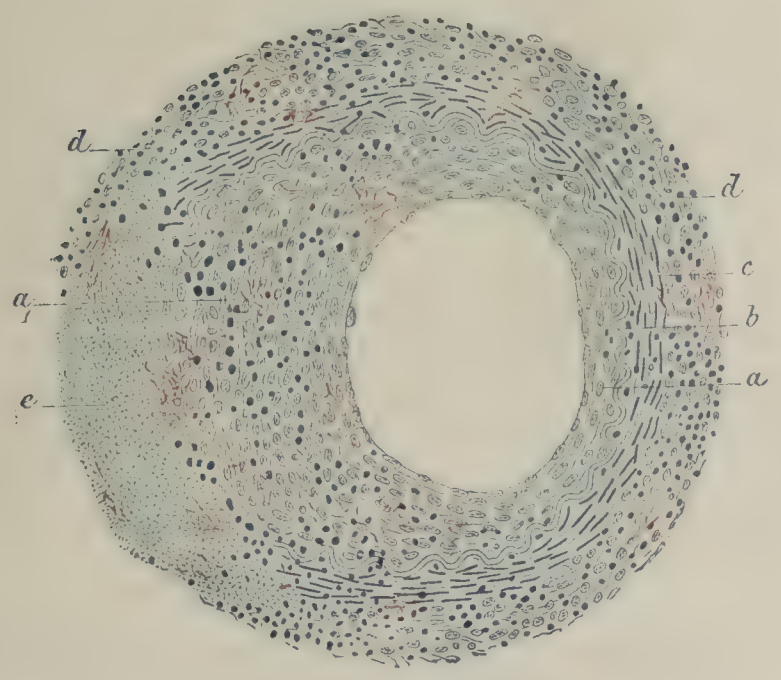

Fig. 70. Arteriitis tuberculosa (Alk. GABBET). *a* Intima. a_1 Gewucherte, zellig infiltrierte und mit Bacillen durchsetzte Intima. *b* Elastische Innenlamelle. *c* Media. *d* Gewucherte, zellig infiltrierte und mit Bacillen durchsetzte Adventitia. *e* Verkäster Teil der Gefäßwand. Vergr. 100. (Die Bacillen sind bei stärkerer Vergrößerung eingezeichnet.)

Die Tuberkulose der Arterienwand kann sich mit Thrombose an der Innenfläche verbinden, die bei kleinen Gefäßen oft zum Verschluß des Lumens führt. Partielle Verkäsung der tuberkulösen Wucherung kann zu einer solchen Schwächung der Gefäßwand führen, daß Ausbuchtungen derselben und Rupturen und damit auch arterielle Blutungen auftreten, und es stellen sich dieselben in tuberkulösen Lungen sehr häufig ein.

Hat der verkäsende tuberkulöse Herd in der Intima seinen Sitz, so können aus demselben Bacillen in den Blutstrom geraten und in die Verzweigungen der infizierten Arterien geführt werden.

Liegen Arterien im Gebiet tuberkulöser Herde, so können sich in deren Wand, namentlich in der Adventitia und der Intima, auch fibröse Wucherungen einstellen und zur Verengerung und Verschluß des Gefäßlumens führen.

Arteriitis leprosa kommt innerhalb leprös erkrankter Organe, insbesondere der Haut, vor und führt zu zellig-fibröser Wandverdickung, vornehmlich der Intima.

Die als **Periarteriitis nodosa** oder auch als **Polyarteriitis nodosa** bezeichnete eigenartige Erkrankung lokalisiert sich teils an den mit Messer und Schere leicht verfolgbaren kleinen Arterien, teils an den im Innern drüsiger Organe (der Leber, der Nieren und der Nebennieren, des Eierstocks sowie im Uterus, in der Lunge oder in der

Muskulatur des Herzens etc.) liegenden Arterien, in seltenen Fällen auch der Lungenarterien und läßt sich an der Bildung weißlicher Knötchen (Fig. 71), welche spindelförmige Verdickungen der Gefäße bedingen oder denselben mehr seitlich aufsitzen, erkennen. Zuweilen finden sich an Stelle der Knötchen auch kleine bluthaltige, als Aneurysmen bezeichnete Aussackungen der Gefäße.

Fig. 71. Polyarteriitis nodosa. Präparierte Gefäße aus dem Mesenterium des Dünndarms. *a* Knotige Anschwellungen. Nat. Gr.

Die Veränderungen beruhen auf einer eigentümlichen Entzündung der Arterien, welche alle Gefäßhäute betrifft und durch Bildung homogen aussehender nekrotischer Herde in der Muscularis eingeleitet wird. In vorgeschrittenen Stadien kann die Intima zunächst durch Einlagerung hyaliner Gerinnungsmassen (Fig. 72 *a b*) zum Teil auch von Zellen hochgradig verdickt sein. Die Media zeigt wesentlich Degeneration der Muskelfasern und kann ebenfalls ein hyalines Aussehen bieten, doch wird dies zum Teil durch Zellanhäufungen verdeckt. In der Adventitia beherrschen starke Zellanhäufungen (*e*) das Bild und es können dieselben auch auf die Nachbarschaft übergreifen. Die Zellen sind teils Exsudatzellen, Leukocyten und Lymphocyten, teils gewucherte Gewebszellen, und es kann demgemäß auch zu Bindegewebsentwickelung kommen. Durch Thrombenbildung werden die erkrankten Gefäße oft verengt und verschlossen. Nachgiebigkeit der erkrankten Gefäßwand bewirkt andererseits sehr oft auch aneurysmatische Aussackungen der Gefäße.



Fig. 72. Polyarteriitis nodosa. Zwei Gefäßdurchschnitte aus der Uterusmuskulatur (Häm. Eos.). *a b* Hyaline rot gefärbte Einlagerungen in die Intima. *c d* Normaler Teil der Media. *e* Zellige Einlagerungen in die Adventitia und die Media. Muskelfasern nicht mehr erkennbar. Vergr. 100.

Die Aetiologie der Erkrankung ist nicht bekannt; um einen syphilitischen Prozeß handelt es sich nicht, doch ist anzunehmen, daß eine Infektion oder eine Intoxikation vorliegt. Die Erkrankung führt meist nach einem Verlauf von 2—3 Monaten, mitunter auch erst nach länger dauerndem Verlauf zum Tode. Die Symptome wechseln je nach der vornehmlichen Lokalisation der Erkrankung. Bei Beginn besteht Fieber, später kommt es zu Marasmus. Bei stärkerer Erkrankung der kleinen Organarterien finden sich in den betreffenden Organen Gewebsdegenerationen oder auch Gewebsnekrosen.

Literatur über Arteriitis tuberculosa u. A. nodosa.

Blumer, *Tubercul. of the Aorta, Americ J. of the Med. Sc. 1881.*
Cornil, *Tuberculose, Journ. de l'anat. et de la phys. XVI 1880.*
Eppinger, *Pathogenie, Histogenese und Aetiologie der Aneurysmen, Berlin 1887.*
Ferrari, *Polyarteriitis nodosa, Beitr. v. Ziegler XXXIV 1903.*
Fletcher, *Periarteriitis nodosa, Beitr. v. Ziegler XI 1892.*
Forssner, *Aortentuberkulose, C. f. a. P. XVI 1905.*
Freund, *Periarteriitis nodosa, D. Arch. f. klin. Med. 62. Bd. 1899.*
Graf, *Periarteriitis nodosa mit Aneurysmenbildung, Beitr. v. Ziegler XIX 1895.*
Guarnieri, *Note istologiche sulla meningite tubercolare, A per le Sc. Med. VII 1884.*
v. Kahlden, *Periarteriitis nodosa, Beitr. v. Ziegler XV 1894 (Lit.).*
Kamen, *Aortenruptur auf tuberkulöser Grundlage, Beitr. v. Ziegler XVII 1895.*
Kiener, *De la tuberculose dans les séreuses, Arch. de phys. VII 1880.*
Kussmaul *u.* ***Maier,*** *Eine eigentüml. Arterienerkrankung, D. Arch. f. klin. Med. I 1866.*
Menetrier, *Des anévrysmes et des lésions vasculaires tuberculeuses dans les cavernes de la phthisie pulmonaire, Arch. de méd. exp. II 1890.*
Meyer, P., *Ueber Periarteriitis nodosa, V. A. 74. Bd. 1878.*
Mönckeberg, *Periarteriitis nodosa, Beitr. v. Ziegler XXXVIII 1905.*
Mügge, *Verhalten d. Blutgefäße d. Lunge bei dissem. Tuberkulose, V. A. 76. Bd. 1879.*
Müller, *Periarteriitis nodosa, Festschr. z. 50-jähr. Best. d. Krankenh. Dresden 1899.*
Nasse, *Arterientuberkulose, V. A. 105. Bd. 1886.*
Stroebe, *Aortitis tuberculosa, Centralbl. f. allg. Path. 1897 (Lit.).*
Thorel, *Periarteriitis nodosa, Ergebn. d. allg. Path. IX Wiesbaden 1904 (Lit.).*
Veszpremi *u.* ***Janscó,*** *Periarteriitis nodosa, Beitr. v. Ziegler XXXIV 1903.*
Weigert, *Tuberkulose, V. A. 77. u. 88. Bd. 1879 u. 1882.*

3. Diffuse und umschriebene Arterienerweiterungen oder Aneurysmen. Ruptur der Arterien. Hämatome und falsche Aneurysmen.

§ 17. **Diffuse Erweiterung der Arterien, Arteriektasie,** beobachtet man am häufigsten an der Aorta und den großen Gefäßstämmen. Sie kann sich über die ganze Länge der Aorta erstrecken oder auch auf einen Teil derselben, die Aorta thoracica oder auch nur auf die Aorta descendens beschränkt sein. Der Umfang der Aorta kann sich dabei um ein Drittel oder die Hälfte oder noch mehr erweitern, so daß z. B. die Aorta thoracica descendens einen Umfang von 10—12 cm und mehr (normal in höherem Alter 5—6 cm) erreicht. Unter den großen Gefäßstämmen sieht man diffuse Erweiterungen am häufigsten an der Iliaca communis und ihren Aesten, hier oft mit Schlängelung (Aneurysma cirsoideum) verbunden.

Die diffuse Erweiterung ist die Folge einer abnormen Nachgiebigkeit der Arterienwandung, die im wesentlichen durch pathologische Zustände der Media bedingt ist. Die erweiterte Arterie zeigt sehr häufig für Arteriosklerose charakteristische Veränderungen der Intima, jedoch nicht immer, und es ist auch nicht die Intimaverdickung, welche die Dilatation begünstigt, sondern eine Erkrankung der Media. Dieselbe kann sich an Arteriosklerose anschließen, kann

aber auch für sich auftreten und ist vornehmlich durch fettige Degeneration, zum Teil auch durch einen Schwund der Muskelfasern und der elastischen Lamellen (Fig. 73 u. 74) und eine fibröse Entartung des Gewebes der Media bedingt.

Umschriebene Erweiterungen der Arterien, die man als **Aneurysmen** (Aneurysmata vera) bezeichnet, kommen sowohl an der Aorta als an den verschiedenen Arterien des großen und des kleinen Kreislaufs vor und stellen eine häufige Veränderung der arteriellen Gefäße dar. Ein Teil ist die Folge chronischer, selbständig verlaufender Gefäßerkrankungen, andere schließen sich an Traumen, noch andere an akute Entzündung an, die durch hämatogene Infektion oder durch periarteriitische Prozesse zu stande kommen. Einzelne sind auch auf eine angeborene Wandschwäche zurückzuführen.



Fig. 73.



Fig. 74.

Fig. 73. Schnitt durch die Wand einer auf 7 cm Umfang erweiterten Aorta descendens thor. einer Frau von 54 Jahren. *a* Innerste, *b* elastisch-muskulöse Schicht der Intima. *c* Media. *d* Adventitia. *e* Schwund der elastischen Fasern in der Media. Muskelzellen erhalten und nicht verfettet. Vergr. 40.

Fig. 74. Schnitt durch die Wand einer auf 7 cm Umfang erweiterten Aorta thor. desc. einer Frau von 54 Jahren. *a b* Intima. *c* Media mit starkem Schwund der elastischen Fasern. Muskelzellen erhalten und nicht verfettet. Vergr. 40.

Die als Folge chronischer Wanderkrankungen auftretenden Aneurysmen der Aorta können zunächst in Formen auftreten, die sich an die diffusen Erweiterungen anschließen, d. h. cylindrische, spindelige oder auch mehr sackige (Fig. 75 *a*, Fig. 76 *b*) Erweiterung begrenzter Abschnitte der Arterien darstellen, die bald ganz allmählich, bald ziemlich unvermittelt in normal weite oder in diffus erweiterte Arterienbezirke übergehen. Oft kommen indessen auch ganz umschriebene, sackige Ausbuchtungen der Gefäßwand vor, welche zu Beginn kleine, buckelförmige Prominenzen an der Außenwand der Aorta darstellen, mit der Zeit indessen oft zu ganz bedeutenden Säcken heranwachsen (Fig. 77*c*), die alsdann nur durch eine relativ enge Oeffnung (*b*) mit der Aorta kommunizieren.

Die **Aortenaneurysmen** kommen am häufigsten an der Aorta as-

cendens und dem Arcus vor. Ausweitungen des ganzen Rohres können sich mit umschriebenen sackigen Bildungen (Fig. 75 und 77) kombinieren, und es können letztere auch multipel auftreten. Große Säcke verdrängen die Nachbarschaft und bringen oft das angrenzende Gewebe zur Atrophie, insbesondere Knochen (Fig. 77 *d*).

Im Thorax gelegene Aneurysmen drängen sich je nach dem Sitz teils mehr gegen das Sternum und die Rippen, teils mehr gegen die Trachea, die Bronchien und die Lunge, bald auch gegen die Wirbelsäule vor. Sie können sogar zwischen die Rippen oder auch durch die schwindenden Rippen nach außen treten und die Haut vorwölben. Sie können auch in die Trachea oder Bronchien oder in die Lunge einbrechen und bei Berstung Blut in die Respirationswege entleeren. In seltenen Fällen wird auch ein Einbruch in die großen Venen oder in die Arteria pulmonalis beobachtet.

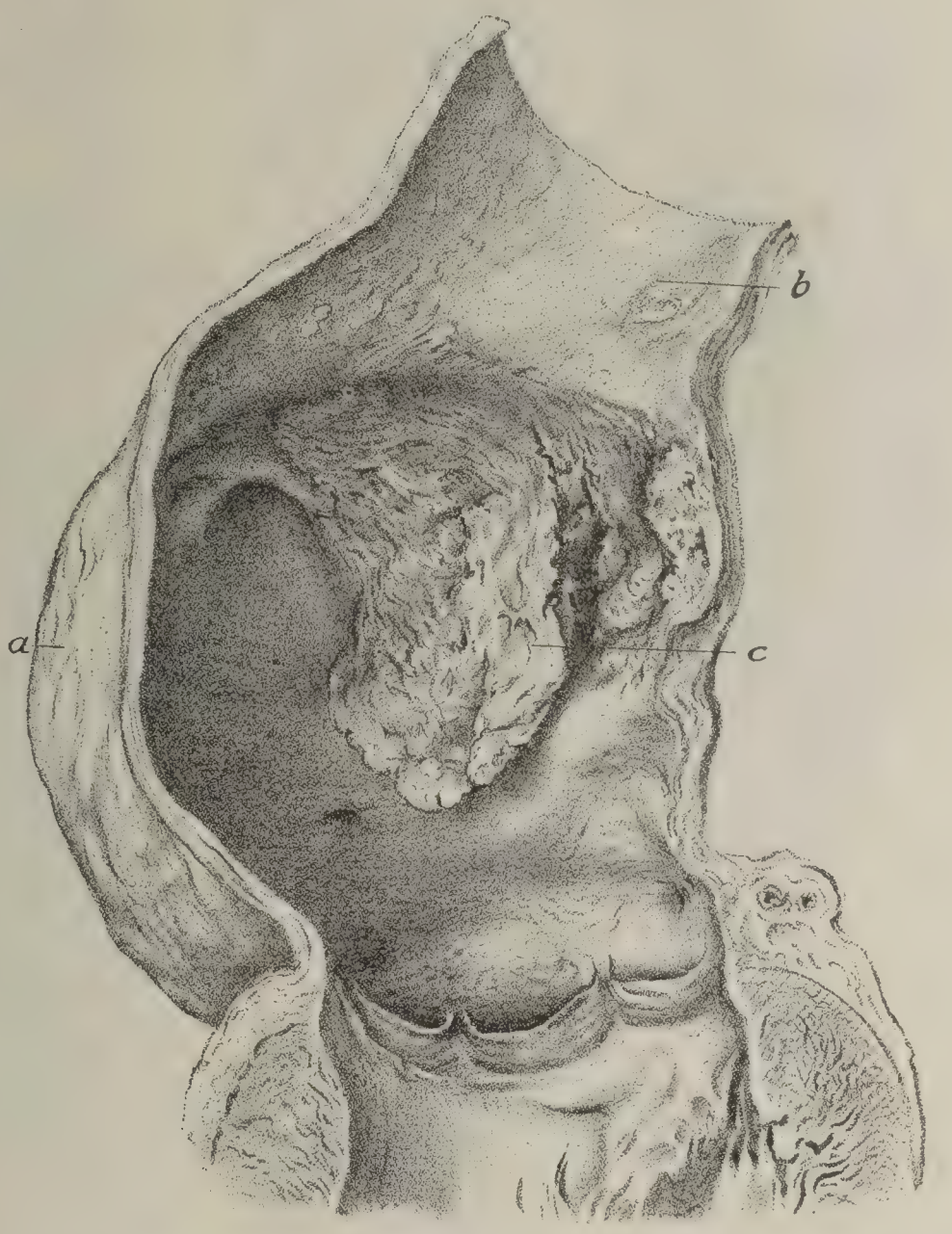

Fig. 75. Aneurysma der Aorta ascendens und des Arcus. *a* Aneurysma. *b* Aorta descendens. *c* Thrombusmasse. $^1/_2$ der nat. Gr.

Die aneurysmatisch erweiterten Aorten zeigen meist ausgesprochene Arteriosklerose (Fig. 76), und man spricht danach auch von **arterio-sklerotischen Aneurysmen**, doch führt die Arteriosklerose nur dann zu Aneurysmenbildung, wenn die Media miterkrankt ist, wenn fettige Degenerationsprozesse, Entzündungen, bindegewebige Entartung, Verlust der Muskelfasern und des elastischen Gewebes die Widerstandsfähigkeit herabsetzen, und man findet danach bei sackiger Aneurysmenbildung schon zu Beginn einen starken Schwund, zuweilen schon fast völligen Untergang des elastischen Gewebes der Media (Fig. 78 *d f*), während die Intima (*a*) und oft auch die Adventitia (*c*) in dem betreffenden Gebiet verdickt sind. Auch bei Erweiterung der ganzen Zirkumferenz der Aorten findet sich neben Verfettung eine schwielige Entartung der Media (Fig. 79 *d e*), so daß die charakteristischen, elastischen Lamellen fleckweise verschwunden sind.

Da Unterbrechungen der elastischen Lamellen der Media durch

Granulationsgewebe oder durch Narbengewebe bei Syphilis der Aorta (Fig. 68 *b*) in so auffälliger Weise auftreten, so muß die Syphilis der Aorta ascendens als eine Erkrankung angesehen werden, die zur Bildung von Aneurysmen disponiert, doch sind gleichwohl auf Syphilis basierende Aortenaneurysmen nicht häufig, da auch die Aortensyphilis an Häufigkeit gegen andere mit schwieliger Mesaortitis und mit Verfettung der Media einhergehenden Krankheitsprozesse zurücktritt. In seltenen Fällen kann auch Tuberkulose zu Mediaschwielen und damit auch zu Aneurysmenbildung führen.

Fig. 76. Atherom und beginnende Aneurysmabildung der Bauchaorta. *a* Atherosklerose. *b* Atherom und aneurysmatische Ausbuchtung der Gefäßwand. *c* Art. renalis sinistra. *d* A. mesenterica inferior. Mann von 70 Jahren. Nat. Gr.

Sklerotische Verdickung der Intima ist meist schon zur Zeit der beginnenden Ausbuchtung vorhanden, kann aber auch erst später sich entwickeln und nimmt im Laufe der Erkrankung zu. Die Wände größerer Aneurysmen bestehen danach im wesentlichen aus fibrösen Wucherungsprodukten der Intima und der Adventitia, zu dem sich auch Wucherung benachbarter Gewebe hinzugesellen kann.

Sehr oft entwickeln sich in großen Aneurysmen Thromben (Fig. 75 *c*), die in Form geschichteter, derber Massen einen Teil des Sackes ausfüllen. Sie verursachen da, wo sie der Gefäßwand aufsitzen, Wucherungen und werden alle von der Basis her von Bindegewebe durchwachsen, doch bleibt dieser Prozeß beschränkt und vermag nicht eine Heilung des Aneurysmas herbeizuführen.

An den Arterienstämmen und den mittelgroßen Arterien sind die in Rede stehenden Aneurysmen seltener als an der Aorta, kommen aber überall, an den Iliacae, den Hypogastricae (Fig. 80 *a*), Femorales, den Popliteae, den Carotiden, den Milz-, Leber- und Nierenarterien etc. vor und zwar in ähnlichen Formen wie an der Aorta.

Unter Umständen bilden sich mächtige, dem Gefäß aufsitzende Säcke, deren bindegewebige Wand nur noch kaum charakteristische Gefäßwandbestandteile mehr enthält.

Von den kleinen Arterien zeigen am häufigsten die meningealen

und die intracerebralen Arterien aneurysmatische Ausbuchtungen, und es geht den spontanen Hirnblutungen sehr häufig die Bildung arteriosklerotischer Aneurysmen voraus.

Stoßen Aneurysmen bei ihrer Vergrößerung auf benachbarte Venen,

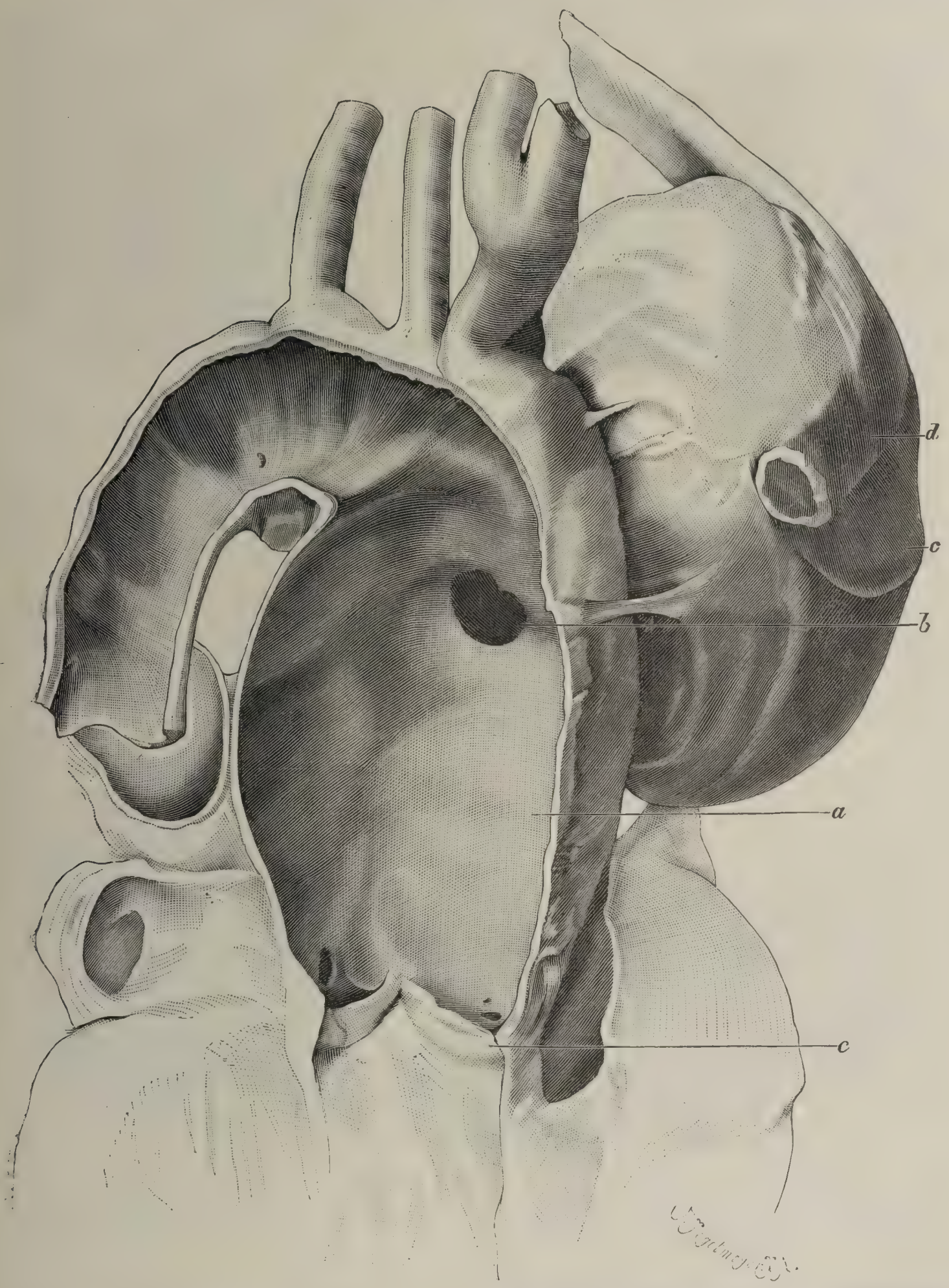

Fig. 77. Aneurysmata aortae von einer 30 Jahre alten Frau (Aorta von hinten eröffnet). *a* Spindelförmiges Aneurysma der Aorta ascendens. *c* Sackiges Aneurysma, welches durch die Oeffnung *b* mit dem Lumen der erweiterten Aorta in Verbindung steht. *d* Mit der Wand des aneurysmatischen Sackes verwachsene, stark verdünnte Rippe. *e* Geschrumpfte Aortenklappen. Auf $^1/_2$ verkleinert.

so können sie mit der Wandung verwachsen und späterhin in das Lumen einbrechen. Es entsteht auf diese Weise ein arteriell-venöses Aneurysma, welches als **Aneurysma varicosum verum** bezeichnet wird.

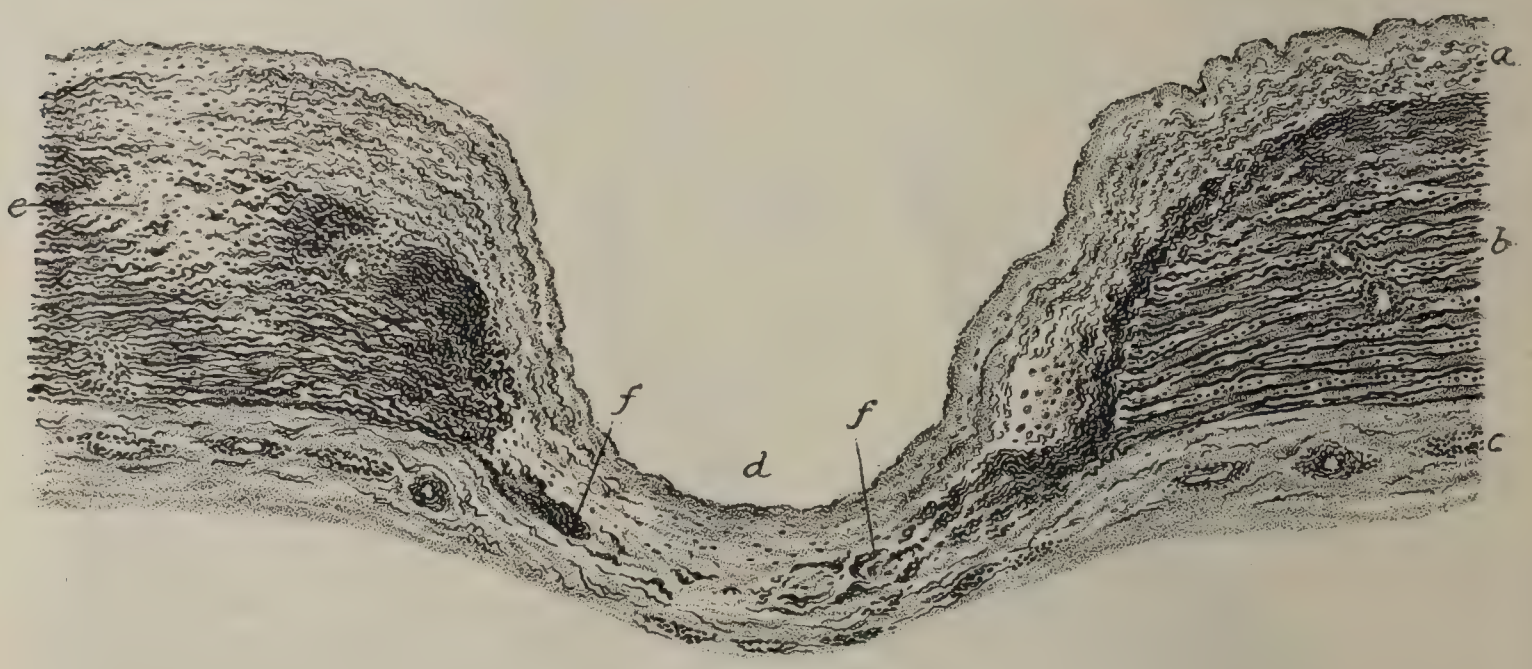

Fig. 78. Schnitt durch die Wand der Aorta an Stelle einer kleinen buckeligen Ausweitung. *a* Intima. *b* Media. *c* Adventitia. *d* Aneurysma. *e* Schwielige Herde in der Media. *f* Rest der elastischen Fasern der Media im Gebiet des Aneurysmas. Vergr. 8.

Durch **akute infektiöse Entzündungen bewirkte Aneurysmen** kommen namentlich in den kleinen Arterien vor, zunächst an solchen, die im Gebiete von Entzündungsherden liegen, wobei die Entzündung auf die Gefäßwand übergreifen kann. Da die Gefäßwand hierbei von außen arrodiert wird, und danach die inneren Arterienhäute sich aus-



Fig. 79. Schnitt aus der Wand einer spindeligen Ausweitung der Aorta. *a* Verdickte Intima. *b* Media. *c* Adventitia. *d e* Bindegewebige Herde in der Media. Vergr. 8.

buchten, so werden sie als **Arrosionsaneurysmen** bezeichnet. Eiterkokken und Tuberkelbacillen verursachen am häufigsten solche Prozesse, letztere vornehmlich innerhalb der Lunge, wo tuberkulöse Arteriitis oft zu Aneurysmenbildung und Blutung führt. In selteneren Fällen kann, von der Nachbarschaft der Gefäße übergreifend, tuberkulöse Erkrankung

auch größere Gefäße, sogar die Aorta so verändern, daß danach Aneurysmen entstehen. Im Magen kann der Magensaft in Geschwüren bloßliegende Arterien arrodieren.

Eine zweite Form infektiöser Aneurysmen stellen die **embolischen infektiösen Aneurysmen** dar (Fig. 60), verursacht durch Arteriitis, die sich an Embolie infizierter Pfröpfe anschließt.

Eine dritte Form infektiöser oder toxischer Aneurysmen bilden jene, welche sich an die **Arteriitis nodosa** (vergl. § 16) anschließen.

An den großen Gefäßen kann die Arteriitis auch durch Infektion im Gebiete der Vasa vasorum bedingt sein (Fig. 59). Die Folgen der Wandentzündung pflegen dabei Wandzerreißungen zu sein, welche zunächst die Intima und die Media (*e f*) betreffen, so daß die Wand des prominenten Sackes nur von der Adventitia und dem Nachbargewebe gebildet wird. Man kann danach diese Bildung auch dem Aneurysma dissecans (§ 18) zuzählen.

Traumatische Aneurysmen kommen zunächst durch Arterienquetschung, z. B. durch flache Hiebe auf Arterien, die einer knöchernen Unterlage aufliegen, zu stande, sodann können aber auch andere Verletzungen, z. B. Stich- und Schnittwunden, welche die Gefäßwand nicht ganz durchtrennen, zu Ausbuchtungen der Gefäßwand führen. Abnorme Dehnungen durch momentane Blutdrucksteigerungen dürften wohl nur dann eine bleibende Ausweitung des Gefäßrohres nach sich ziehen, wenn sie sich öfter wiederholen und die Gefäßwand bereits der Sitz degenerativer Veränderungen ist. Schwere Erschütterungen können namentlich auf die Aorta thoracica von Einfluß sein und durch partielle Gewebszerreißungen die Widerstandskraft der Gefäßwand herabsetzen, auch hier am ehesten dann, wenn die Gefäßwand nicht mehr gesund ist. In seltenen Fällen können auch kantige Pfröpfe, z. B. verkalkte Klappenstücke, welche durch den Blutstrom verschleppt werden, am Orte der Einkeilung die Gefäßwand durch das sich wiederholende Andrängen lädieren und eine besondere Form embolischer, nicht infektiöser Aneurysmen verursachen.

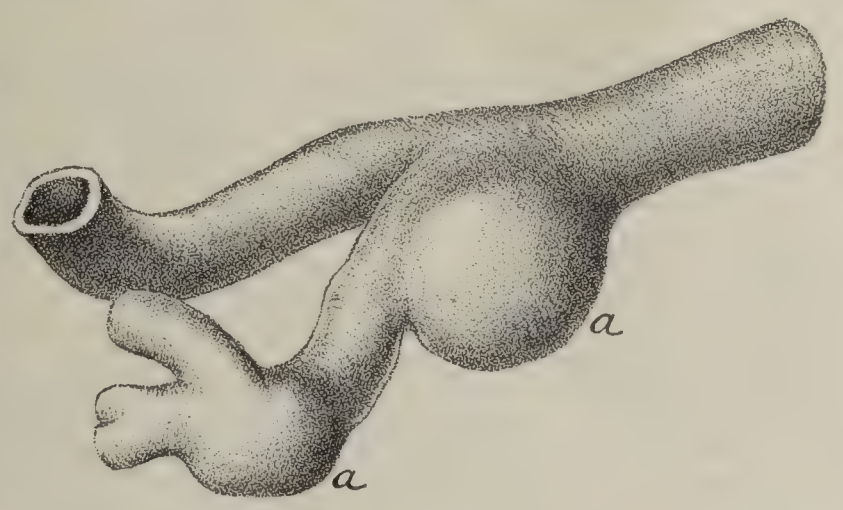

Fig. 80. Aneurysmata (*a*) arteriae hypogastricae. Um $^1/_6$ verkleinert.

Nach stärkeren Gefäßwandschädigungen stellt sich die Ausweitung der Gefäßwand rasch ein und kann dann nach einiger Zeit wieder abnehmen. Die Ursache dieser Erscheinung liegt in der stärkeren Wucherung der lädierten Gefäßwand (Fig. 81 *a*), die zur Bildung einer dicken Aneurysmenwand (*b*) aus Bindegewebe führt. Bei leichteren Quetschungen, bei denen die Wandstruktur im allgemeinen noch erhalten ist, wuchert vornehmlich die Intima, so daß eine Art traumatischer Sklerose entsteht. Partielle Einrisse können ebenfalls durch Bindegewebsneubildung vernarben, und es kann dabei eine Ausbuchtung der Gefäßwand auch ausbleiben.

Hat sich nach Quetschungen oder nach Verletzungen und partiellen Zerreißungen der Gefäßwand ein Aneurysma gebildet, so kann eine

lebhafte Bindegewebswucherung eine Heilung des Aneurysmas herbeiführen, doch dürfte diese nur bei kleineren Gefäßen eine vollkommene sein.

In obenstehendem Texte sind nur jene Formen der Aneurysmen berücksichtigt, welche man als **wahre Aneurysmen** zu bezeichnen pflegt. Sie sind dadurch ausgezeichnet, daß sie durch Erkrankung der Arterienwand entstehen und daß die Wand des Sackes entweder aus der veränderten Wand der Arterie besteht oder durch Wucherung aus derselben hervorgegangen ist. Bei den als **falsche Aneurysmen** bezeichneten, mit Arterien kommunizierenden Blutsäcken ist dagegen die Wand ganz oder zum größten Teil durch Gewebe aus der Nachbarschaft der Arterien gebildet.

Aneurysmen des Stammes der Pulmonararterie sind meist Folgen von Mißbildungen des Gefäßsystems. So kann abnorme Enge der Arterien und ihrer Aeste aneurysmatische Erweiterung des Anfangsteils zur Folge haben. Ausbuchtungen der Sinus Valsalvae, die in seltenen Fällen beobachtet werden, dürften durch abnorme Dünnheit der Wandung bedingt sein. Im übrigen können auch Wanderkrankungen zu Aneurysmen der Pulmonalis führen. Bleibt der **Ductus Botalli** offen, so kann er sackige Ausweitung, teils infolge entzündlicher Erkrankung seiner Wand, teils infolge mechanischer Einwirkungen erfahren.

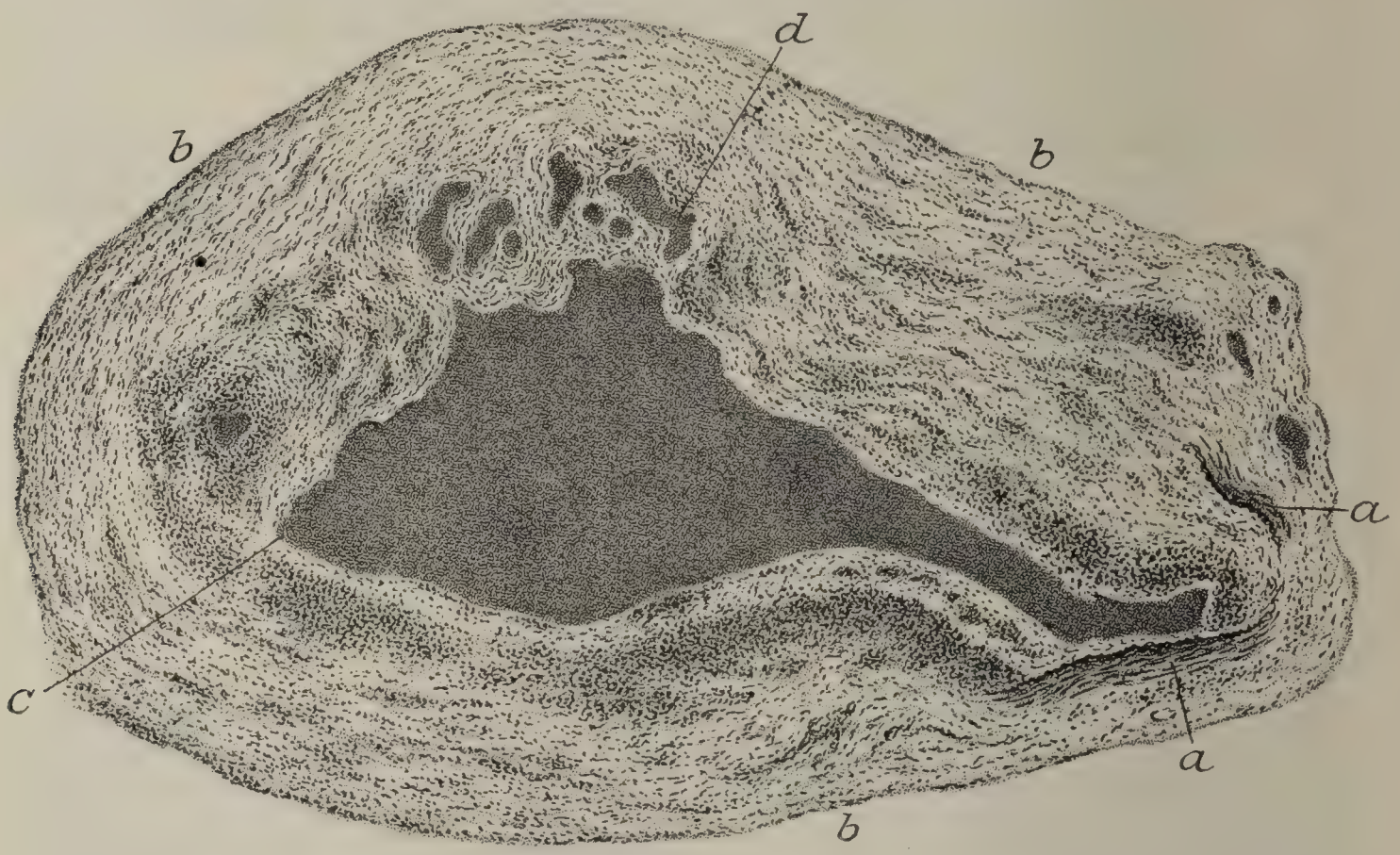

Fig. 81. Querschnitt durch ein traumatisches Aneurysma der Arteria frontalis von 35 Tagen (Form. Häm. Eos.). *a* Reste der Muscularis der Arterie. *b* Zellreiche, aus der Gefäßwand hervorgerufene Wucherung. *c* Blut innerhalb des Aneurysmas. *d* In die Wucherung eingeschlossenes Blut. Vergr. 18.

Aneurysmen kommen auch schon **angeboren** vor (Phänomenow, *Aneurysma der Bauchaorta, Arch. f. Gyn. XVII 1881*) und können sich bei Neugeborenen infolge Anwesenheit septischer Thromben entwickeln. Die gewöhnlichen (arteriosklerotischen) Aneurysmen treten erst von 20 Jahren an auf und nehmen mit dem Alter an Häufigkeit zu. Hirnarterien und Aorten liefern den größten Prozentsatz.

Erweiterungen der Arterien, welche bei der Bildung eines Kollateralkreislaufes auftreten, können weder den oben besprochenen Ektasieen noch den Aneurysmen gleichgestellt werden, sind vielmehr den als **Hypertrophie** und **Hyperplasie** bezeichneten Erscheinungen zuzuzählen. Es findet zufolge der gesteigerten funktionellen Inanspruchnahme ein **Wachstum der Arterien** statt, es wandeln sich kleinere Arterien in größere dickwandigere, unter Beibehaltung des normalen Baues, um. Der Vorgang

schließt sich jenem Wachstum der Gefäße an, das man auch bei der Bildung größerer Geschwülste beobachtet.

Die als **Aneurysma racemosum** s. **anastomoticum** oder **Tumor vasculosus arterialis** bezeichnete Bildung hat mit den Aneurysmen nichts gemein, ist vielmehr eine über einen ganzen Arterienbezirk sich erstreckende, wahrscheinlich stets in kongenitaler Anlage begründete pathologische Gefäßwucherung, bei welcher sich ganze Knäuel und Geflechte hypertrophischer und erweiterter Arterien bilden (vergl. d. allg. Pathol. S. 425, Fig. 272) und welche danach als **Angioma arteriale racemosum** zu bezeichnen ist.

Manche Autoren (Heller, Döhle, Malmsten, Benda u. A.) sind der Meinung, daß unter den Ursachen der Aortenaneurysmen die **Syphilis** eine ganz besonders wichtige Rolle spiele. Daß Syphilis der Aorta zu Aneurysma führen kann, ist nicht zu bezweifeln, doch wird die Häufigkeit der Arteriensyphilis von den betreffenden Autoren überschätzt. Aortenaneurysmen sind auch in Gegenden sehr häufig, in denen Syphilis eine seltene Krankheit ist, und es läßt sich auch in der großen Mehrzahl der Fälle von Aortenaneurysmen Syphilis anamnestisch oder durch den sonstigen Leichenbefund nicht nachweisen und auch nicht aus der Wandveränderung der Aorta erschließen.

Bei Pferden kommen **parasitäre Aneurysmen** dadurch zu stande, daß Strongylus armatus sich in den Gefäßen (namentlich in den Gekrösarterien) entwickelt und am Orte seiner Ansiedelung Thrombenbildung und Gefäßwandveränderungen verursacht, welche zur Ausbuchtung der Arterienhäute führen. Man kann danach diese Aneurysmen als Wurmaneurysmen bezeichnen.

Bei chronischer Vergiftung von Kaninchen mit **Adrenalin**, die zu Mediaentartungen führt, stellen sich oft auch kleine Aortenausbuchtungen ein. Nach K. Ziegler ist es vornehmlich die Degeneration der Muskelzellen, welche diese Ausbuchtung zur Folge hat (vergl. S. 58).

Literatur über Aneurysmenbildung.

Arnsperger, *Aetiologie u. Pathogen. d. Aneurysmen, D. A. f. klin. Med. 78. Bd. 1903.*
Asaki, *Aus geheilten Aortenrissen entstand. u. spontane Aneur., Z. f. Heilk. XXVI 1905.*
Babes, *Sur l'anévrysme syphilitique, Ann. de l'Inst. de path. d. Boucarest VI 1898.*
Benda, *Arterienaneurysmen, Ergeb. d. allg. Path. VIII 1904 (Lit.).*
Bonnet, *Sur l'anat. pathol. d. anévrysmes de l'aorte, Lyon 1900.*
Bramann, *Das arteriell-venöse Aneurysma, v. Langenbecks Arch. XXXIII 1886.*
Brocq, *Ét. sur les communications entre l'aorte et l'artère pulmonaire, Rev. de méd. V 1885.*
Buday, *Embolisches Aneurysma d. A. iliaca communis, B. v. Ziegler X 1891.*
Charcot, *Maladies des poumons et du système vasculaire, Oeuvres compl. V, Paris 1888.*
Coats *and* ***Auld,*** *Endarteriitis deformans and Aneurysm, Journ. of Path. IV 1896.*
Cornet, *Des anévrismes de l'artère pulmonaire, Thèse de Paris 1885.*
Eichler, *Aneurysmen der Gehirnarterien, D. Arch. f. Med. XXII 1878.*
Eppinger, *Pathogenesis, Histogenesis u. Aetiologie d. Aneurysmen, Berlin 1887, S.-A. aus A. f. kl. Chir. 35. Bd.; Die miliaren Hirnarterienaneurysmen, V. A. 111. Bd. 1888.*
Fischer, *Exper. Erzeug. v. Aneurysma durch Adrenalin, D. med. Woch. 1905.*
Fränkel, *Geheilte Ruptur d. Aorta, Festschr. z. Eröffn. d. Krankenh. Hamburg-Eppendorf 1889.*
Gruner, *Ueber einen Fall v. Aneurysma d. Ductus art. Botalli, I.-D. Freiburg 1904.*
Halla, *Aneurysma varicosum d. Aorta u. d. V. cava sup., Prag. Zschr. f. Heilk. III 1882.*
Hampeln, *Syphilis und Aorta-Aneurysmen, Berl. klin. Wochenschr. 1894.*
Hare *and* ***Holder,*** *Aneurysm of the Aorta, Amer. J. of the Med. Sc. Vol. 118, 1899.*
Heller, *Aortensyphilis als Ursache d. Aneurysmen, Münch. med. Wochenschr. 1899; Traumatisches Aortenaneurysma, D. A. f. klin. Med. 79. Bd. 1904.*
Helmstedter, *De la formation des anévrismes spontanées, I.-D. Straßburg 1878.*
Hilbert, *Rupturen d. elastischen Innenhaut, V. A. 142. Bd. 1895.*
Krafft, *Die Entstehung der wahren Aneurysmen, I.-D. Bonn 1877.*
Lewaschew, *Einfl. der Blutdrucksteigerungen auf d. Gefäßwand, Z. f. klin. Med. IX.*
Lissauer, *Aneurysma am Stamm der Pulmonararterie, V. A. 180. Bd. 1905 (Lit.).*
Löbker, *Aneurysma, Eulenburgs Realenzyklopädie 1894 (Lit.).*
Löwenfeld, *Studien über die Aetiologie u. Pathogenese d. Hirnblutungen, Wiesbaden 1886.*
Malkow, *Traumat. Verletzungen d. Art. u. Aneurysmen, B. v. Ziegler XXV 1899.*
Malmsten, *Aorta-Aneurysmens Etiologi, Stockholm 1888.*
Manchot, *Ueber die Entstehung der Aneurysmen, V. A. 121. Bd. 1890.*
Mannig, *Zur Aetiologie der wahren Aneurysmen, I.-D. Freiburg 1898.*

Manz, *Aneurysmen der Schläfenarterie, B. v. Ziegler XXIV 1898.*
Marchand, *Arterien, Eulenburgs Realenzyklopädie 1894 (Lit.).*
Müller, *Statistik der Aneurysmen, Jen. Zeitschr. f. Naturw. 37. Bd. 1902.*
Ponfick, *Ueber embolische Aneurysmen, V. A. 58. Bd. 1873 u. 67. Bd. 1876.*
Rasch, *Bez. der Aortenaneurysmen z. Syphilis, Arch. f. Derm. 47. Bd. 1899.*
Reinhold, *Durchbruch e. An. aortae in die Vena cav. sup., D. A. f. klin. Med. 71. Bd. 1901.*
Roeder, *Thrombisches Aneurysma d. Ductus Botalli, V. A. 166. Bd. 1901.*
Rokitansky, *Ueber die wichtigsten Krankheiten der Arterien, Wien 1852.*
Sattler, H., *Pulsierender Exophthalmus (Aneurysma zwischen Carotis cerebralis und Sinus cavernosus), Handb. d. Augenheilk. v. Graefe und Sämiseh VI 1880.*
Schultze, W., *Aneurysmen von Baucheingeweidearterien, Beitr. v. Ziegler 38. Bd. 1905.*
Selter, *Aneurysma d. Milzarterie, V. A. 134. Bd. 1893.*
Stern, *Traumat. Entstehung innerer Krankheiten, Jena 1900.*
Tarozzi, *Aneur. dell' art. splenica, Rif. Med. 1903.*
Thoma, *Untersuchungen über Aneurysmen, fünf Mitteilungen, V. A. 111.—113. Bd., D. med. Wochenschr. 1889; Elastizität gesunder und kranker Arterien, V. A. 116. Bd. 1889; Traktionsaneurysma der kindl. Aorta, ib. 122. Bd. 1890.*
Weigert, *In die Milzvene geborstenes Aneurysma d. Milzarterie, V. A. 100. Bd. 1885.*
Wiedenmann, *Aneurysma arterio-venosum d. ob. Extremität, Beitr. v. Bruns X 1893.*
Ziegler, K., *Wirkung intravenöser Adrenalininjektion, B. v. Ziegler XXXVIII 1905.*
Weitere Literatur enthalten § 15 und § 18.

§ 18. **Spontane Rupturen der Arterien** treten zunächst innerhalb von Aneurysmen (§ 17) auf und bilden den gewöhnlichen Ausgang derselben, der oft den Tod herbeiführt. Nicht selten führen aber die Arterienerkrankungen, welche Aneurysmenbildung veranlassen können (Verfettung und Atherom, akute Entzündung, Arrosionen) auch zu Gefäßruptur, ohne daß zuvor eine aneurysmatische Aussackung der Gefäßwand stattfindet.

Reißen in einer Gefäßwand nur die Intima und die Media durch, während die Adventitia dem austretenden Blute standhält und nur von der Media abgehoben wird, so entsteht jene Bildung, welche als **Aneurysma dissecans** bezeichnet wird. Am häufigsten und am typischsten tritt dieses Ereignis an der Aorta ascendens etwas oberhalb der Klappen auf, wo teils infolge angeborener Schwäche, teils infolge degenerativer Vorgänge in der Media, in einzelnen Fällen veranlaßt durch Trauma, ein mehr oder weniger langer Querriß (Fig. 82 *c*) die Intima und die Media, oder wenigstens einen Teil derselben durchsetzt, so daß die Adventitia ohne oder auch mit Mediateilen durch das Blut abgehoben wird (*d*). Zerreißt hernach auch die Adventitia, so tritt in Bälde der Tod ein, meist durch Ansammlung großer Blutmengen im Herzbeutel. Hält sie stand, so macht die Loswühlung der äußeren Schichten der Arterienwand Fortschritte und kann sich über die ganze Länge der Aorta, ja sogar auf einen kurzen Abschnitt der großen Arterienstämme des Thorax und auch des Unterleibes ausbreiten. In sehr seltenen Fällen kann sie (Boström, Zahn, Heller) sich in peripheriewärts gelegenen Teilen aus dem subadventitiellen Sack wieder nach dem Gefäßrohr Bahn brechen, so daß eine gewisse Zirkulation durch den Sack hindurch möglich wird. Bleibt danach das Leben noch einige Zeit erhalten, so findet in den Begrenzungsschichten des äußeren Gefäßrohres eine Bindegewebsneubildung statt.

Traumatische Rupturen kommen am häufigsten durch Wunden zu stande, welche mit Gewebszerschneidungen oder -zerreißungen verbunden sind. Es kann indessen auch eine Quetschung oder auch eine schwere Erschütterung (Thorax, Schädel) zu Gefäßzerreißung führen.

Sammelt sich nach Perforation einer Arterie, z. B. durch Stichverletzung, Blut in der Umgebung des Gefäßes an, so bildet sich eine

Blutbeule, ein **Hämatom.** In seltenen Fällen kann sich ein mit dem Gefäße kommunizierender, flüssiges Blut einschließender, im Leben pulsierender Blutsack bilden, welcher als **Aneurysma spurium** bezeichnet wird. Nach Untersuchungen von Roser, Hain, Schultz und Kallenberger kann dieses Aneurysma durch Ausbuchtung des die Wände auskleidenden Thrombus entstehen. Es kann sich indessen auch so bilden, daß von dem Hämatom nur die äußeren Teile gerinnen, während im inneren, durch den klaffenden Riß mit dem Gefäßrohr kommunizierenden Abschnitt das Blut flüssig bleibt. Weiterhin findet alsdann eine Bindegewebsentwickelung statt, die von der Nachbarschaft des Hämatoms ausgeht und zum bindegewebigen Abschluß, zum Teil auch zu einer bindegewebigen Substitution des Hämatoms führt.

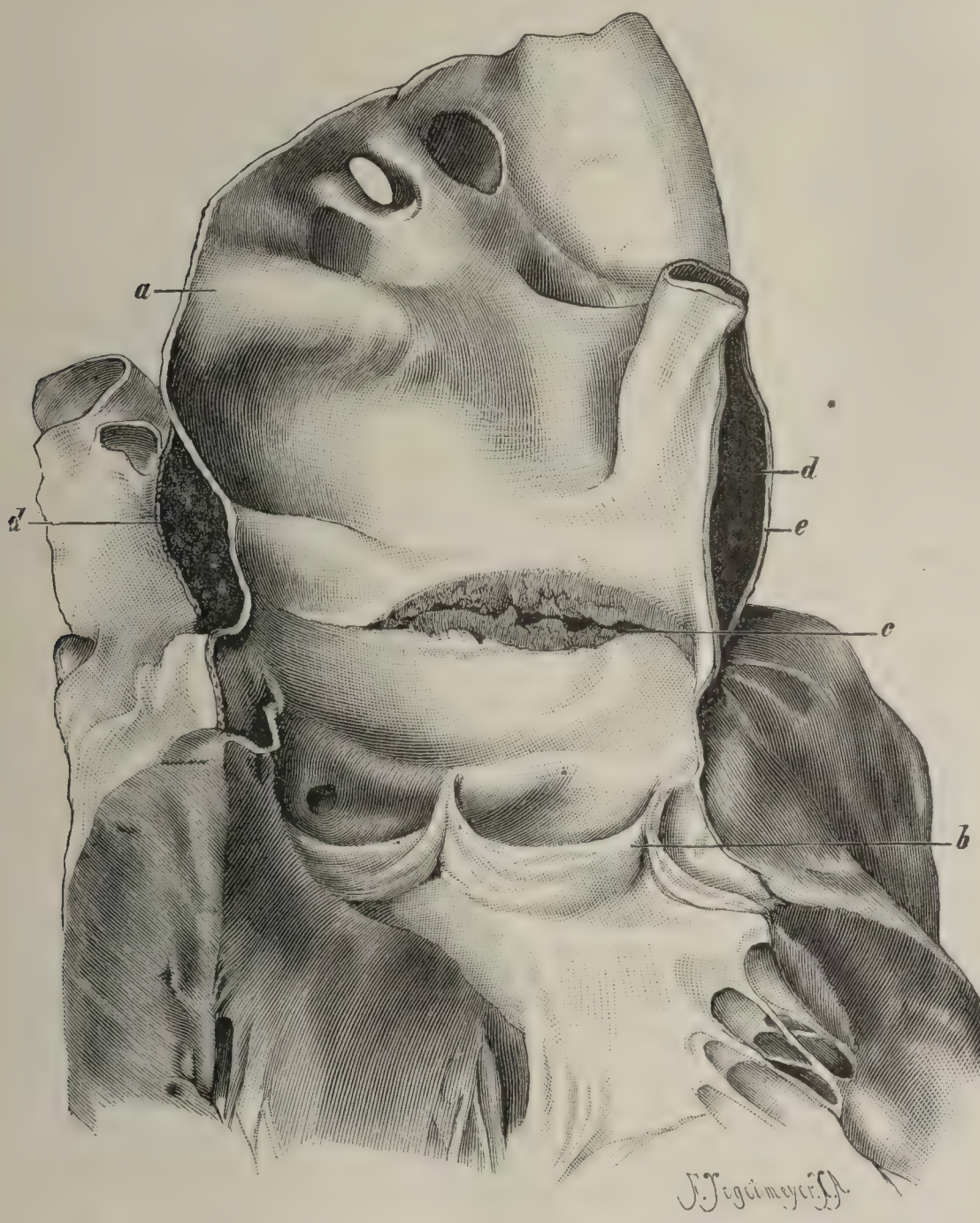

Fig. 82. Ruptur der Intima und Media der Aorta mit Bildung eines Aneurysma dissecans (Mann von 50 Jahren). *a* Aorta. *b* Aortenklappe. *c* Querriß durch Intima und Media der Aorta. *d* Geronnene Blutmasse unter der Adventitia *e*. Um $^1/_3$ verkleinert.

Hatte mit der Verletzung einer Arterie zugleich eine Verletzung einer Vene stattgefunden, ein Ereignis, das bei Vornahme eines Aderlasses aus der Vena mediana, bei welchem die Arteria brachialis zugleich angeschnitten werden kann, vorkommen kann, und stellt sich danach durch Vermittelung eines neugebildeten Blutsackes eine Ver-

bindung zwischen Arterie und Vene her, so entsteht ein **traumatisches Aneurysma varicosum spurium**. Findet in einer Wunde eine direkte Vereinigung der durch eine Verletzung entstandenen Oeffnung einer Arterie und derjenigen einer Vene statt, so daß sich das Blut einer Arterie ohne Vermittelung eines dazwischen liegenden Sackes in eine Vene ergießt, und wird durch den Druck des arteriellen Blutes die Vene ausgebuchtet, so bezeichnet man dies als einen **Varix aneurysmaticus**.

Unter 159 von BRAMANN zusammengestellten Fällen von **arteriell-venösem Aneurysma** wurden 108mal Stich-, Hieb- und Schnittwunden, 29mal Schußverletzungen, 5mal Kontusionen als Ursache angeben. In 9 Fällen entstand dasselbe spontan.

Die als **falsche traumatische Aneurysmen** bezeichneten Bildungen gehören wahrscheinlich zum Teil den wahren traumatischen Aneurysmen an, da an der Bildung des Sackes die verletzte Gefäßwand sich wesentlich beteiligt, indem sie ausgebuchtet und gedehnt wird. Da alsbald eine lebhafte Bindegewebswucherung (Fig. 81) einsetzt, so sind nach kurzer Zeit innerhalb der Wand des aneurysmatischen Sackes die Gefäßwandbestandteile nicht mehr erkennbar und es macht den Eindruck, als ob die Wand ganz neugebildet sei.

Literatur über Aneurysma dissecans u. A. spurium.

Boström, *Das geheilte Aneurysma dissecans, D. Arch. f. klin. Med. 42. Bd. 1887.*
Bramann, *Das arteriell-venöse Aneurysma, v. Langenbecks A. XXXIII 1886.*
Fick, *Aneurysma arterio-venosum traumat. ossificans. D. Zeitschr. f. Chir. 44. Bd. 1897.*
Friedländer, *Aneurysma dissecans, V. A. 78. Bd. 1879.*
Kallenberger, *Aneurysma spurium, V. A. 179. Bd. 1905.*
Thorel, *Kontinuitätstrennungen der Gefäße, Ergeb. d. allg. Path. IX 1904 (Lit.).*
Tschermak, *Aneurysma aortae dissecans, V. A. 146. Bd. 1896.*
Wiedenmann, *Aneuryma arterio-venosum der oberen Extremität, Beitr. v. Bruns X 1893.*
Weitere Literatur enthält § 17.

III. Pathologische Anatomie der Venen.

§ 19. An den größeren Venen kommen im allgemeinen dieselben Veränderungen vor wie an den Arterien, doch sind manche unter den pathologischen Prozessen weniger ausgeprägt und spielen auch nicht jene hochwichtige Rolle wie diejenigen der Arterien.

Fettige Degenerationen der Intima bilden wie an den Arterien weiße Flecken.

Verkalkungen treten im ganzen nur selten und in geringem Umfang auf. Die vollständigsten Verkalkungen kommen in Venen, deren Wände fibrös entartet sind, vor.

Fibröse Verdickungen der Intima, welche als **Phlebosklerose** bezeichnet werden, kommen sowohl in den Lungenvenen als in den Körpervenen vor, namentlich an den Venen der unteren Extremitäten, erreichen indessen nicht jene Mächtigkeit wie an den Arterien. Beachtenswert ist das Vorkommen ausgesprochener Phlebosklerose mit Verengerung des Venenlumens in den proximalen Endstücken der Lebervenen (FRERICHS, SCHÜPPEL, CHIARI), sodann auch in der Pfortader (BORRMANN, BUDAY).

Eine zu Bindegewebsneubildung führende Venenentzündung, eine **Phlebitis prolifera** s. **hyperplastica**, kommt vornehmlich nach Venenthrombose vor sowie im Anschluß an entzündliche Wucherungen der Umgebung der Venen, beginnt also im ersteren Fall als Thrombophlebitis, im zweiten als Periphlebitis. Es kommen indessen

daneben auch Phlebitiden vor, z. B. an den unteren Extremitäten, bei denen man Thromben und periphlebitische Veränderungen vermißt.

Thrombosen kommen in den Venen sehr häufig vor und führen oft zu ausgedehnter Verschließung derselben. Besonders häufig sind die Venen der unteren Extremitäten und des Beckens der Sitz von Thrombosen, sie sind indessen auch im Gebiet der Nieren- und der Milzvene, der Hirnsinus, der Pfortader nicht selten. Es ist danach auch die **Thrombophlebitis prolifera** ein häufiger Prozeß. Die zellige Infiltration und die Wucherung der Gefäßwände sowie die allmähliche Substitution des Thrombus verlaufen dabei in der nämlichen Weise wie bei der Thromboarteriitis prolifera.

Nach Monaten ist die Stelle des früheren Thrombus bald nur durch Verdickung der Intima und durch fibröse Stränge, welche das Gefäßlumen durchziehen (Fig. 83 *b c d*), kenntlich gemacht, bald ist die Vene an der betreffenden Stelle narbig geschrumpft (*a*) und obliteriert, so daß man den Prozeß als Phlebitis obliterans bezeichnen kann. Diese Obliteration kommt nicht nur bei kleinen, sondern auch bei großen Venen, z. B. bei der V. femoralis und der V. cava inferior, zustande, und es wird dabei die Vene zuweilen auf eine mehrere Centimeter betragende Strecke in einen fibrösen Strang umgewandelt.

Werden schrumpfende Venenthromben nur teilweise durch Bindegewebe substituiert, während der Rest verkalkt, so bilden sich **Venensteine** oder **Phlebolithen.**

Die **proliferierende Periphlebitis** entwickelt sich dann, wenn Wucherungen in der nächsten Nachbarschaft der Venen ablaufen, und führt zunächst zu einer Verdickung der Adventitia, kann aber auch auf die inneren Venenhäute übergreifen und zum Verschluß von Venen führen.

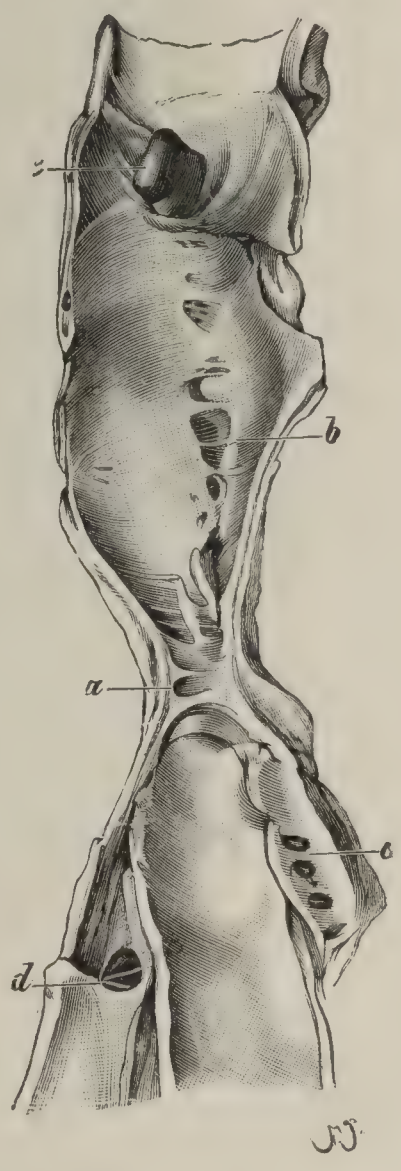

Fig. 83. Obliteration der Vena femoralis dextra. Residuen einer drei Jahre vor dem Tode aufgetretenen Thrombose. *a* Obliterierte Stelle der Vene (die Vena iliaca communis dextra war ebenfalls obliteriert). *b c d* Bindegewebige Stränge im Innern der Vene und deren Aesten. *e* Frischer Thrombus. Nat. Gr.

Venenwunden heilen in derselben Weise wie Arterienwunden.

Eiterige Phlebitis schließt sich am häufigsten an eiterige und jauchige Entzündungen der Umgebung an und ist demgemäß zu Beginn eine **Periphlebitis**, doch kann die eiterige Infiltration der Gefäßwand, die an gelblich-weißer oder bei Verjauchung mißfarbiger grauer oder graugrüner Verfärbung kenntlich ist, auch auf die inneren Gefäßhäute übergreifen. Zuweilen können sich infektiöse Entzündungen eine längere Strecke weit in der Adventitia von Venen verbreiten, so daß dieselben von gerötetem, infiltriertem Gewebe umgeben sind.

Geraten Eiterbakterien in Venenthromben, so kommt es in denselben zu septischer Erweichung, während sich zugleich in der Gefäßwand degenerative Veränderungen, Nekrose und Entzündung, d. h.

eiterige Thrombophlebitis, einstellen. Man sieht alsdann sowohl in der Intima (Fig. 84 *a b*) als auch in der Media (*d*) eine mehr oder minder starke eiterige Infiltration, Endo- und Mesophlebitis, während zugleich auch in dem Venenlumen selbst (*e*) sich Eiter ansammelt. Schließlich kann es, ebenso wie nach Periphlebitis, zur Vereiterung der Venenwand kommen.

Tuberkulöse Periphlebitis und **Phlebitis** tritt in ähnlicher Weise wie tuberkulöse Arteriitis auf, führt zu zelliger Infiltration und Wucherung der Venenwand, die danach sich teils verhärtet, teils verkäst. **Tuberkulöse Endophlebitis** schließt sich entweder an Periphlebitis an oder tritt primär auf, so daß sich zunächst in den inneren Schichten

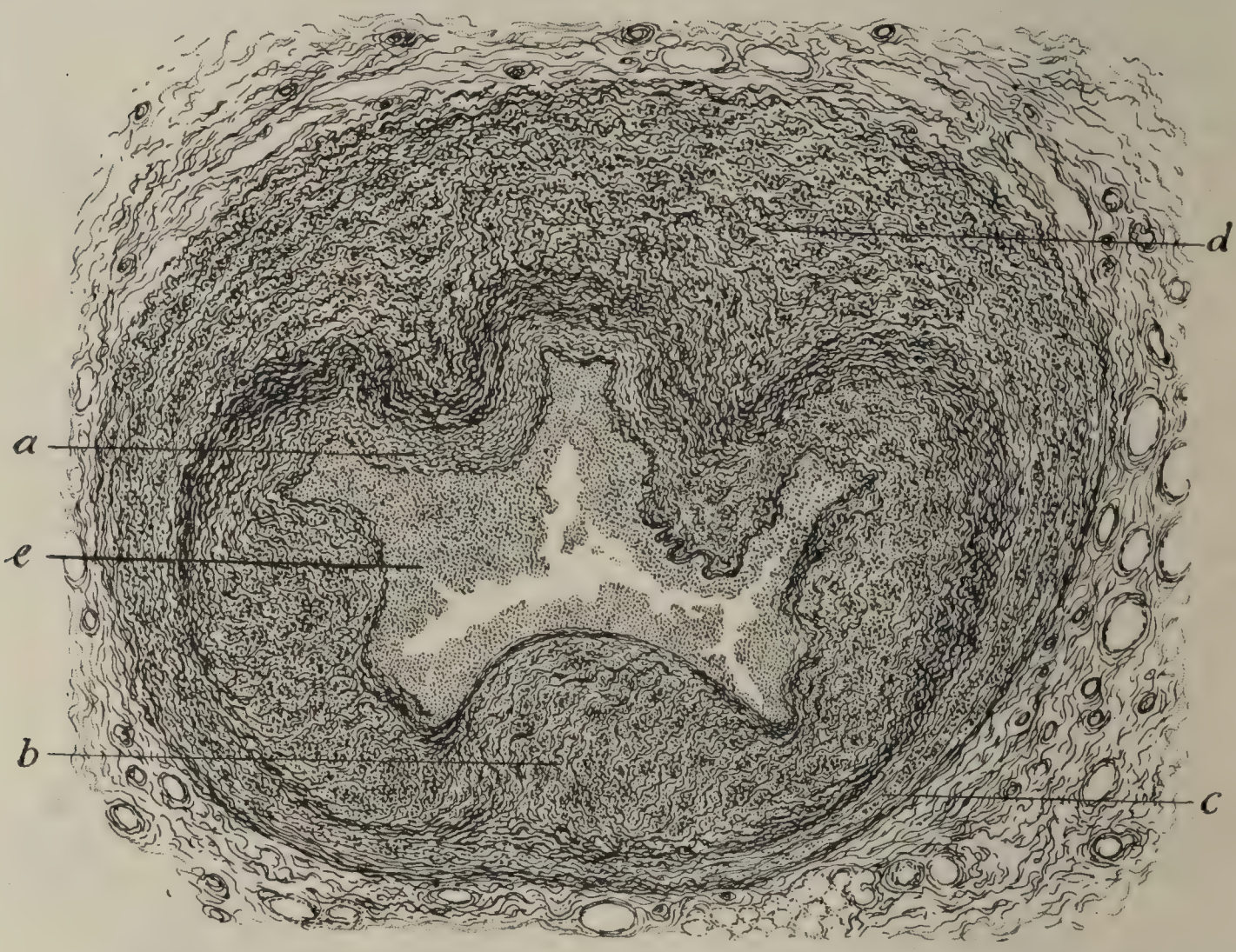

Fig. 84. Phlebitis der Vena saphena im Querschnitt (Alk. Häm. Pikrins. Fuchsin). *a b* Infiltrierte Intima. *c d* Infiltrierte Media. *e* Eiter in der Vene. Vergr. 26.

der Venenwand Tuberkel (Fig. 85 *c*) und größere tuberkulöse Granulationswucherungen entwickeln. Alle Formen der tuberkulösen Phlebitis sind im Gebiet oder in der Nachbarschaft tuberkulöser Herde sehr häufig, kommen sowohl an großen als an kleinen Venen vor, und es können umfangreiche Gebiete der Venenwand der Sitz verkäsender Granulationswucherungen werden, so daß, falls nicht Thrombose sich einstellt, große Mengen von Tuberkelbacillen an den Blutstrom abgegeben werden können (vergl. Fig. 485, S. 665 der allgem. Pathol.). Schließlich kann der Prozeß bis in die Intima vordringen, so daß die Bacillen in den Blutstrom geraten und durch Metastase die Tuberkulose verbreiten.

Syphilitische Periphlebitis und **Phlebitis** kommen als selbständige Erkrankungen zunächst an den Pfortaderzweigen und der Nabelvene

syphilitischer Neugeborener zur Beobachtung, können aber auch an anderen Körpervenen (Haut, Darm) infolge von erworbener Syphilis auftreten. Nach HOFFMANN kann man im Sekundärstadium der Syphilis strang- und knotenförmige Entzündungen der Hautvenen (Saphena) unterscheiden, von denen die ersten vornehmlich durch endophlebitische, die zweiten durch periphlebitische Granulationswucherungen, die Riesen-

Fig. 85. Tuberkel in einer Lungenvene in der Nachbarschaft einer verkästen Bronchialdrüse (Alk. Häm.). *a* Venenwand. *b* Fetthaltiges lockeres, z. T. infiltriertes und in Wucherung befindliches Bindegewebe. *c* Tuberkel. Vergr. 80.

zellen enthalten, charakterisiert sind. Durch Hinzutreten von Thrombose und Thrombophlebitis kann dann Verschluß eintreten. Kleine intraparenchymatöse Venen, die im Gebiete syphilitischer Herde verlaufen, sind meistens in Mitleidenschaft gezogen. Nodöse Hautsyphilide, die im Sekundär- und Tertiärstadium auftreten, gehen wahrscheinlich (MARKUS, HOFFMANN) von subkutanen Venen aus.

Literatur über Phlebitis und Phlebosklerose.

Borrmann, *Thrombose des Pfortaderstammes, D. Arch. f. klin. Med. 59. Bd. 1899.*
Brüning, *Angiosklerose im Lungenkreislauf, Beitr. v. Ziegler XXX 1901.*
Buday, *Sklerose der Pfortader, Cbl. f. allg. Path. XIV 1903.*
Ebeling, *Ueber Phlebitis, I.-D. Bonn 1880.*
Eppinger, *Die narbige Obliteration der Vena cava inferior, Prag. med. Wochenschr. 1876, 1878 u. 1879, und Schmidts Jahrb. 1884.*
Fischer, *Entzündung, Sklerose und Erweiterung der Venen, Beitr. v. Ziegler XXVII 1900.*
Forssman, *Darmsyph. u. Endophlebitis syphilitica, B. v. Ziegler XXVII 1900.*
Fränkel, E., *Magen-Darmsyphilis, V. A. 153. Bd. 1899.*
Freudweiler, *Experimentelle Phlebitis, V. A. 141. Bd. 1895.*
Harms, *Gefäßerkrank. im Geb. d. A. u. V. centr. retinae, A. f. Ophth. 61. Bd. 1905.*
Hessler, *Die otogene Pyämie, Jena 1896.*
Heuking *u.* **Thoma,** *Substitution d. marant. Thrombus durch Bindegew., V. A. 109. Bd. 1887.*
Hoffmann *Venenerkrankung bei Syphilis, A. f. Derm. 73. Bd. 1905 (Lit.).*
Ledderhose, *Regeneration der unterbundenen Saphena, D. Zeitschr. f. Chir. 1903.*
Markus, *Nodöse Syphilide u. syph. Phlebitis, A. f. Derm. 63. Bd. 1902; Venensyphilis in Sekundärstadien, ib. 77. Bd. 1905.*
Mügge, *Tuberkulose der Lungenvenen, V. A. 76. Bd. 1879.*
Proksch, *Ueber Venensyphilis, Bonn 1898.*
Sack, *Ueber Phlebosklerose u. ihre Beziehung zur Arteriensklerose, V. A. 112. Bd. 1890.*

Schüppel, *Periphlebitis syphilitica, Arch. d. Heilk. XI.*
Schürhoff, *Pathogenese der allg. Miliartuberkulose, Cbl. f. allg. Path. IV 1893.*
Schwarz, *Phlebitis migrans, V. A. 182. Bd. 1905.*
Slavinski, *Zur Anatomie der Varicen, Cbl. f. allg. Path. X 1899.*
Tattei, *Ferite parziali delle vene, Gazz. degli Ospedali 1901.*
Thorel, *Venen, Ergebn. d. allg. Path. IX, Wiesbaden 1904 (Lit.)*
Weber, *Thickening of subcutaneous veins, Trans. of the Path. Soc. of London L 1899.*
Ziegler, *Venenentzündung, Eulenburgs Realenzyklop. XXV 1901 (Lit.).*

§ 20. Als **Phlebektasieen** und als **Varicen** (Fig. 80) bezeichnet man diffuse und sackige Venenerweiterungen, welche teils infolge abnormer Nachgiebigkeit der Gefäßwände, teils infolge Erschwerung der Venenentleerung entstehen. Am häufigsten treten sie im Verlauf der Vena saphena auf, sodann auch im Venengeflecht des Samenstranges (Varicocelen), des Anus (Hämorrhoiden), ferner auch an den Venen des breiten Mutterbandes, der Harnblase, der Schamlippen, des Oesophagus etc.

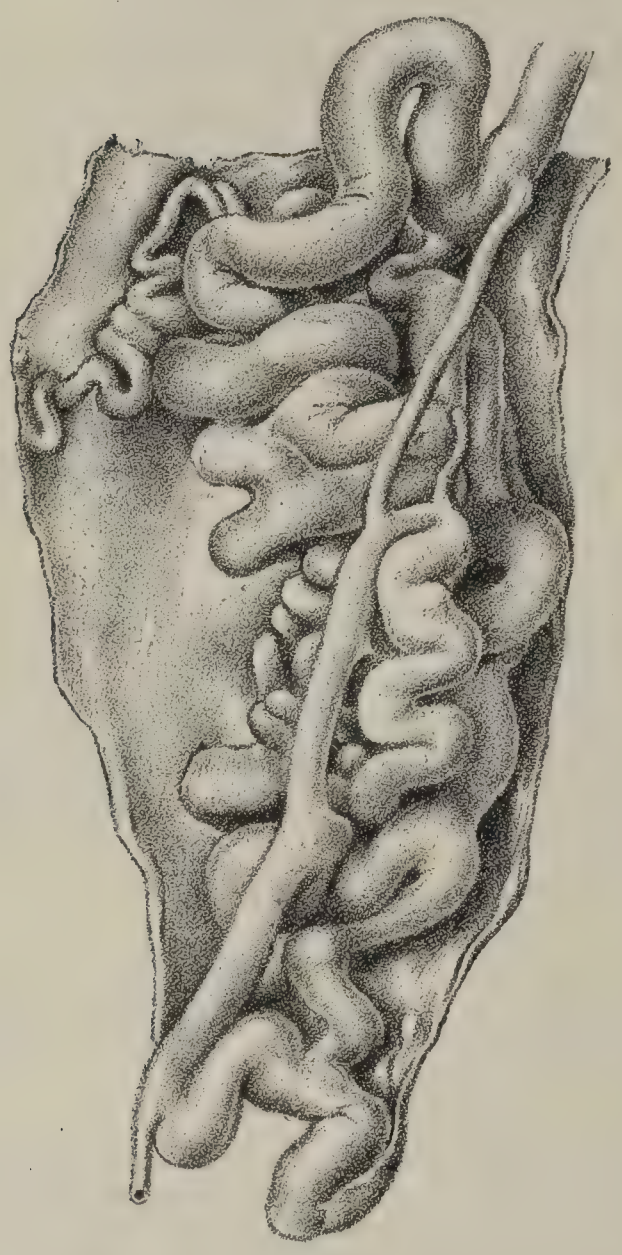

Fig. 86. Varicen der Vena saphena. Injektionspräparat, um $^2/_3$ verkleinert.

Die Erweiterung der Venen tritt zunächst in diffuser Form auf, verbindet sich aber häufig mit Schlängelung und sackigen Ausbuchtungen; sie ist bald lokal begrenzt, bald über ein ganzes Venengebiet (Fig. 86) ausgebreitet. Varicen der Vena saphena schimmern in Form bläulicher Stränge, Wülste und Knoten durch die Haut hindurch, Hämorrhoiden umgrenzen in Form blauroter Knoten den Anus. Gelangen die Wände geschlängelter, buchtiger Venen untereinander in Berührung, so können sie an der Berührungsstelle zusammen verschmelzen, so daß sich eine Art kavernösen Gewebes mit weiten Bluträumen bildet.

Die Wand der erweiterten Venen erscheint teils mehr oder weniger verdünnt, teils auch verdickt. Die mikroskopische Untersuchung ergibt teils Schwund des elastischen und des muskulösen Gewebes, teils entzündliche zellige Infiltration und Wucherung mit Bindegewebsneubildung. Es besteht also oft eine Phlebitis und eine Phlebosklerose, welche entweder schon im Beginn der Erkrankung oder im Laufe derselben als Folge der Dehnung und Zerrung der Gefäßwand auftrat.

Hochgradige Phlebektasieen führen nicht selten zu Blutungen durch Zerreißung der Venen, so namentlich die Hämorrhoiden, die beim Passieren des Kotes Zerrungen und Quetschungen ausgesetzt sind. Es können indessen auch subkutane Venen bersten. In der Umgebung von Varicen stellen sich ferner auch Zustände von Oedem und Entzündung ein, welche teils zu Vereiterung und Absceß- und

Geschwürsbildung, teils zu Bindegewebswucherung führen. Ersteres kommt namentlich in der Umgebung von Hämorrhoiden vor, wo Infektionen leicht möglich sind, letzteres dagegen an den unteren Extremitäten, an denen durch Oedem und Wucherung des Gewebes Verdickungen entstehen, die als phlebektatische Elephantiasis oder Pachydermie bezeichnet werden können. Sehr oft stellen sich in dem betreffenden Teile infolge von Läsionen Geschwürsbildungen, sog. variköse Geschwüre ein, welche geringe Tendenz zur Heilung haben und sich oft über große Bezirke ausbreiten, während ihr Grund mehr und mehr eine kallöse, schwielige Beschaffenheit annimmt.

Bilden sich in ektasierten Venen Thromben, so kann sich daran eine prolifere oder, bei Eintritt von Infektion, eine eiterige Thrombophlebitis anschließen. Verkalkung der Thrombusreste führt zur Bildung von Venensteinen.

Venöse Angiome, d. h. kavernöse und cystische Blutgefäßgeschwülste, die als Mißbildung und pathologische Ausgestaltung venöser Gefäßgebiete anzusehen sind, kommen sowohl in der Haut und dem subkutanen und intermuskulären Gewebe als auch in Schleimhäuten, insbesondere in inneren Organen vor. Die allgemein den Varicen zugezählten analen Hämorrhoiden, die schon bei kleinen Kindern vorkommen, sind zu einem Teil (Reinbach) den Angiomen zuzuzählen.

Ueber die **Entstehung der Varicen** bestehen sehr verschiedene Ansichten. Da in ektasierten Venen die Wände meist entzündliche Veränderungen zeigen, so sind manche Autoren (Cornil, Jores, Fischer) der Ansicht, daß die Ausweitung wesentlich die Folge einer Phlebitis sei, welche zu Zerstörung des elastischen oder muskulösen Gewebes führe. Es ist dies wohl für manchen Fall zutreffend. Es können diese Veränderungen indes auch die Folge der Ektasie sein, und es weisen die Lokalisation und das Auftreten der Varicen darauf hin, daß Hinderung des venösen Blutabflusses eine wichtige Rolle spielt und in manchen Fällen zur Bildung von Varicen genügt. Im Gebiet der Vena saphena auftretende Varicenbildung scheint im übrigen sehr oft durch eine angeborene vererbbare Schwäche der Venenwand, die wahrscheinlich (Kraemer) auf einen Mangel an Klappen mit Ausfall des dazu gehörigen Gewebes zurückzuführen ist, bedingt zu sein. Slavinski behauptet allerdings, daß sie in der Ausbuchtung unterhalb der Klappen sich entwickeln. Kallenberger möchte für einen Teil der Varicen, insbesondere die umschriebenen, eine Ruptur der Elastica interna und der Externa verantwortlich machen. Nach Scagliosi ist dagegen eine Degeneration der Muskelfasern das Primäre; die elastischen Fasern leiden erst sekundär. Kashimura möchte die Ektasie mit einer erhöhten Reizung des Gefäßnervensystems, der dann eine herabgesetzte Erregbarkeit und damit Stauung und Schwund der Muskel- und Zunahme der Bindegewebsfasern folgen sollen, in Verbindung bringen.

Ist die Zirkulation in der Leber durch krankhafte Prozesse im periportalen Bindegewebe erschwert (Lebercirrhose), so treten Stauungen und Venenerweiterungen im Gebiete der Pfortaderwurzeln und der mit denselben anastomosierenden Venae oesophageae und spermaticae, ferner auch im Restkanal der Umbilicalvene (Baumgarten) und in den Parumbilicalvenen auf, und es kann von den beiden letztgenannten aus auch zu einer Erweiterung der damit zusammenhängenden Venen des Ligamentum teres et suspensorium und der Venen der vorderen Bauchwand (Caput medusae) kommen.

Literatur über Phlebektasie und Venengeschwülste.

Baumgarten, *Die Nabelvene u. ihre Bedeutung für die Zirkulationsstörungen bei Lebercirrhose, Arb. a. d. path. Inst. zu Tübingen I 1891.*
Cohnheim, *Tod durch Berstung von Varicen der Milz, V. A. 37. Bd. 1866.*
Cornil, *Sur l'anatomie pathologique des veines variqueuses, A. d. phys. IV 1872.*
Epstein, *Ueber die Struktur normaler und ektatischer Venen, V. A. 108. Bd. 1887.*

Fischer, *Entzündung, Sklerose u. Erweiterung der Venen, Beitr. v. Ziegler XXVII 1900; Pathogenese der Phlebektasie, A. f. Derm. 70. Bd. 1904.*
Jacobs, *Beitr. z. pathol. Anatomie der Hämorrhoiden, I.-D. Bonn 1880.*
Janni, *Veränd. d. Venenhäute bei Varicen, Langenbeck's Arch. 61. Bd. 1900.*
Kallenberger, *Pathogenese der Varicen, V. A. 180. Bd. 1905 (Lit.).*
Kashimura, *Entsteh. d. Varicen d. Vena saphena, V. A. 179. Bd. 1905.*
Kaufmann, *Phlebektasieen d. Uterus u. d. Adnexa, Z. f. Gebh. 37. Bd. 1897.*
Kirchenberger, *Aetiologie u. Histogenese der varikösen Venenerkrankungen, Wien 1893.*
Köster, *Ueber Phlebektasieen des Darmtraktus, Berl. klin. Wochenschr. 1879.*
Kraemer, *Aetiol. d. Varicen der unt. Extremitäten, Münch. med. Woch. 1898 (Lit.).*
v. Lesser, *Ueber Varicen, V. A. 101. Bd. 1885.*
Pocchi, *Encondroma svil. nella parete di una vena, Lo Sper. 1904.*
Puchelt, *Das Venensystem in seinen krankhaften Verhältnissen, Leipzig 1843.*
Reinbach, *Hämorrhoiden, B. v. Bruns XIX 1897 u. Mitteil. a. d. Grenzgeb. XII 1903.*
Scagliosi, *Phlebektasie, V. A. 180. Bd. 1905 u. A. de méd. exp. 1904.*
Schambacher, *Aetiologie d. Varicen, Z. f. Chir. 53. Bd. 1900.*
Slavinski, *Z. Anatomie d. Varicen, Cbl. f. allg. Path. X 1899.*
Thorel, *Phlebektasie, Ergebn. der allgem. Path. IX, Wiesbaden 1904 (Lit.)*

IV. Pathologische Anatomie der Lymphgefäße.

§ 21. **Pathologische Veränderungen der Lymphgefäße** gehören zu den häufigsten Vorkommnissen; die wichtigsten sind die Entzündungen, die Ektasieen und die Geschwulstbildungen.

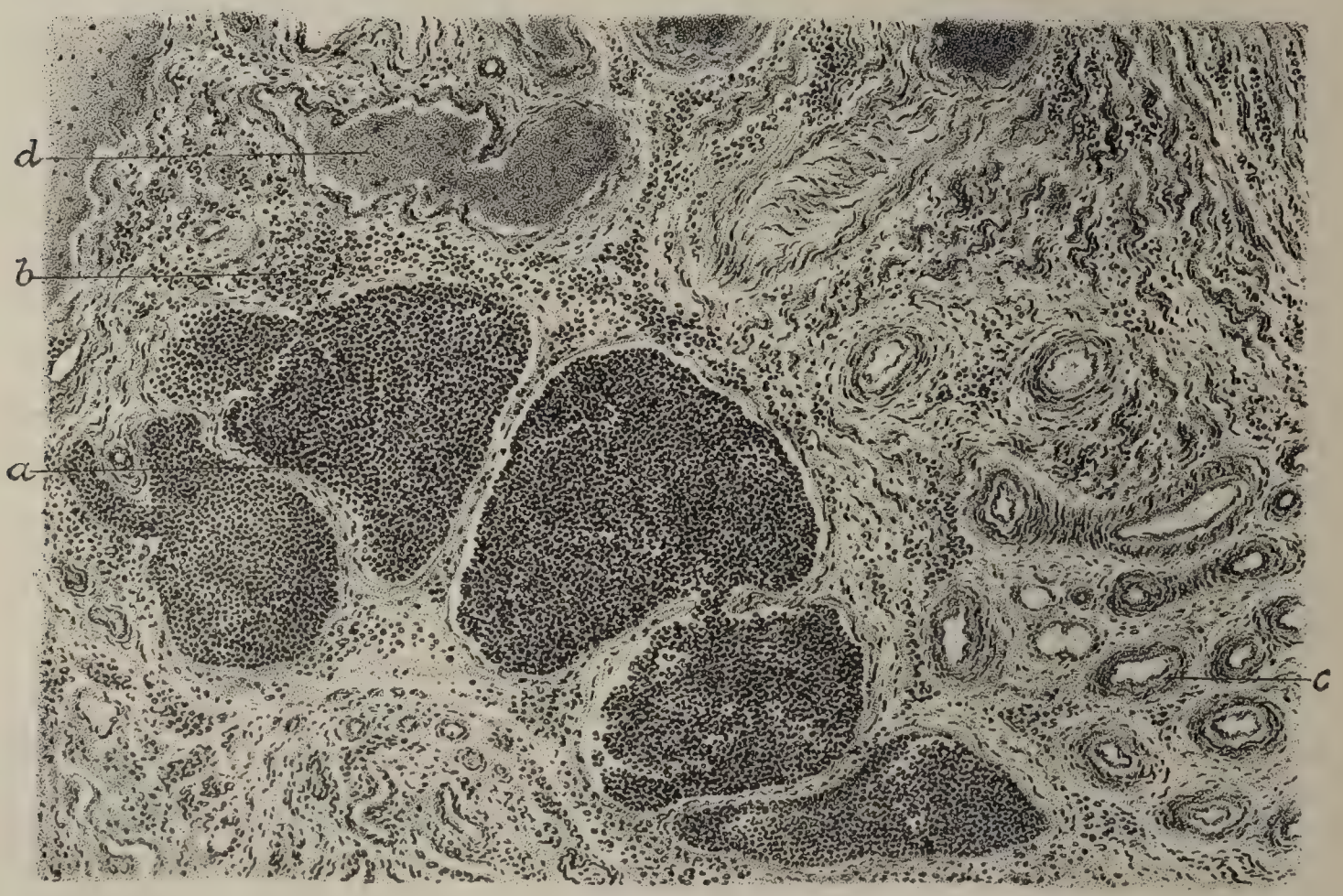

Fig. 87. Eiterige Lymphangoitis des breiten Mutterbandes, aufgetreten nach nicht puerperaler Streptokokken-Endometritis und Salpingitis (Häm. Eosin). *a* Mit Eiter gefüllte Lymphgefäße. *b* Zellige Infiltration in der Umgebung der Lymphgefäße. *c d* Blutgefäße. Vergr. 40.

Die **Entzündung der Lymphgefäße,** die **Lymphangoitis,** tritt zunächst innerhalb entzündeter Organe auf und ist z. B. bei stärkeren Entzündungen der Lunge, der Schleimhäute, der Cutis etc. eine konstante Erscheinung. Durch Verschleppung des Entzündungserregers

aus dem primären Infektionsgebiet kommt es zu einer Entzündung proximal gelegener Lymphgefäße außerhalb des entzündeten Organs, zu einer selbständig verlaufenden Lymphangoitis, die entweder bis zur nächstgelegenen Lymphdrüse reicht oder auch über diese hinaus sich verbreitet. An superfiziell gelegenen Lymphgefäßen ist der Weg der akuten Entzündung während des Lebens durch Rötung, Schwellung und Schmerzhaftigkeit gekennzeichnet. Bei schwereren Entzündungen kann es zu Eiteransammlung in den erweiterten Lymphgefäßen, zu Lymphgefäßabscessen kommen, die oft in rosenkranzartiger Anordnung (Fig. 87 *a*) sich aneinander reihen.

Das Mikroskop weist innerhalb der entzündeten, meist erheblich erweiterten Lymphgefäße Exsudat in Form von Flüssigkeit, Eiterkörperchen (Fig. 87 *a*), Lymphocyten, zuweilen auch Fibrin und rote Blutkörperchen nach. Geeignete Färbungen lassen oft auch die Anwesenheit von Bakterien nachweisen.

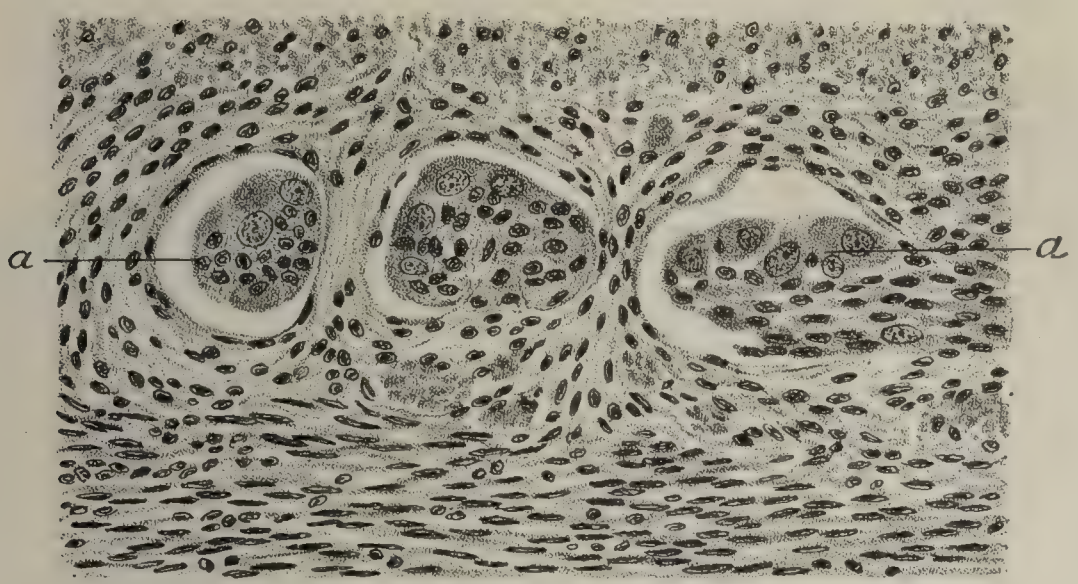

Fig. 88. Leichte Entzündung der Lymphgefäße der Darmmuscularis bei chronischer ulceröser Enteritis (Alk. Karm.). *a* Syncytiale Riesenzellen, entstanden durch Verschmelzung von geschwellten Endothelien und Leukocyten. Vergr. 300.

Das Endothel der Lymphgefäße zeigt bei leichter Entzündung Schwellung und Degeneration, zuweilen auch Kernvermehrung; oder es geht unter degenerativen Erscheinungen oft zu Grunde. Bei leichteren, länger dauernden Entzündungen verschmelzen die abgestoßenen Endothelien oft zu mehrkernigen Protoplasmamassen, syncytialen Riesenzellen (Fig. 88 *a*). Bei stärkerer Entzündung größerer Gefäße ist auch deren bindegewebiger Rand und Umgebung zellig infiltriert; es besteht also auch eine **Perilymphangoitis** (Fig. 87 *b*).

Von den **chronischen Infektionen** verbreitet sich die **Tuberkulose** besonders häufig auf dem Lymphwege, wobei, dem Verlaufe der Lymphgefäße entsprechend, teils typische Tuberkel (Fig. 89 *d*) auftreten, teils auch eine diffuse Lymphangoitis und Perilymphangoitis, charakterisiert durch Granulationswucherungen in der Wand der Lymphgefäße (Fig. 90 *f*), ohne Tuberkelbildung sich einstellt. Tuberkulose des Ductus thoracicus kann zunächst in Form disseminierter Knötchen oder von Knötchengruppen oder auch von Geschwüren in der Wand des Ganges auftreten. Stärkere Erkrankung führt zu ausgedehnten Wandverdickungen und Verkäsungen, stellenweise auch zu Ausweitung des Ganges durch Anhäufung käsiger oder chylusartiger Massen.

Von den Geschwülsten verbreiten sich der **Krebs** und das **Sarkom** besonders häufig auf dem Wege der Lymphbahn. Die Geschwulstzellen vermehren sich dabei zunächst innerhalb der Lymphgefäße selbst. Die Wand der Lymphgefäße, die dadurch ausgeweitet wird, kann späterhin durch Wucherung an dem Aufbau der Geschwulstknoten durch Bildung von Bindegewebsstroma sich beteiligen.

Verschluß der Lymphgefäße kommt teils durch Vernarbung eiteriger Entzündung und durch infektiöse Granulationswucherung (Tuberkulose), teils durch Geschwulstentwickelung innerhalb der Lymphbahn zu stande. Sie erfolgt teils im Gebiet der frei verlaufenden Lymphgefäße, teils innerhalb der Lymphdrüsen.

Ektasie der Lymphgefäße ist zunächst eine Folge des Verschlusses an anderer Stelle und tritt dann ein, wenn durch den Verschluß zahlreicher Lymphgefäße der Lymphstrom gehindert ist. Lymphstauung kann sowohl zu einer starken Füllung der Lymphspalten (Oedem)

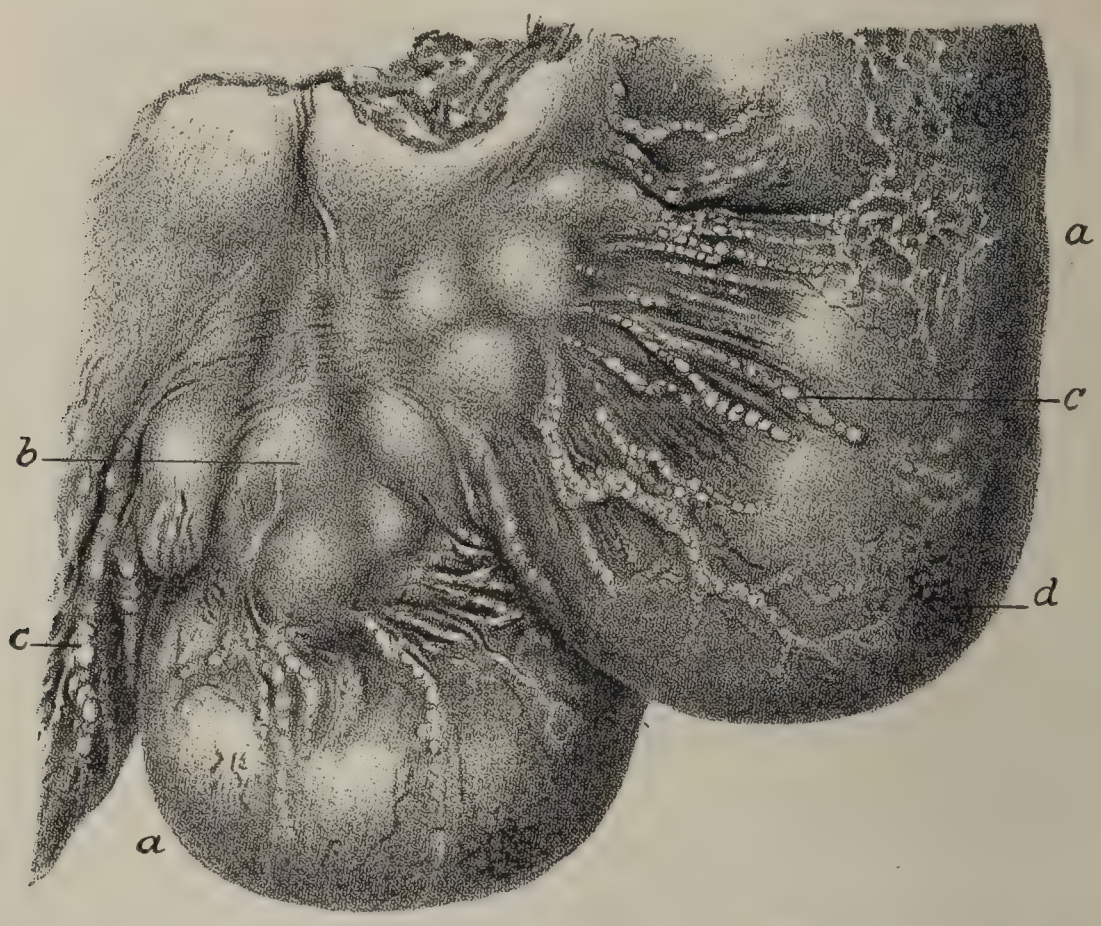

Fig. 89. Ektasie der Lymphgefäße der Darmserosa bei Tuberkulose des Darmes und der Mesenterialdrüsen. *a* Dünndarm. *b* Mesenteriale Lymphdrüsen. *c* Ektatische, mit Chylus gefüllte, weiß aussehende Lymphgefäße. *d* Gerötete Serosa mit Tuberkeln. Nat. Gr.

als auch zu Erweiterung der eigentlichen Lymphgefäße, unter Umständen bis zur Bildung von Lymphcysten führen. Besonders leicht ist die Lymphgefäßerweiterung bei Verschluß des Ductus thoracicus oder auch der mesenterialen Lymphbahnen durch Erkrankung der Mesenterialdrüsen, z. B. bei Tuberkulose (Fig. 89 *b*), zu erkennen, indem dabei durch Chylusstauung die Lymphgefäße zu weißlichen, rosenkranzartig gestalteten Strängen (*c*) werden, die von der Darmserosa nach dem Mesenterium verlaufen. Das Bild kann dabei lediglich durch ungleichmäßige Ausweitung der Lymphgefäße (Fig. 90 *e*) bedingt sein, doch kann zugleich Lymphangoitis und Perilymphangoitis (*f*) bestehen.

Sind in einem gegebenen Gebiet die Lymphwege ganz verschlossen, so kann in dem distal gelegenen Abschnitt die Stromrichtung der

Lymphe sich ändern und bei Infektion und Geschwulstbildung zu Metastasen in retrograder Richtung führen.

Erweiterungen von Lymphgefäßen kommen sodann auch als Folge und Begleiterscheinungen chronischer proliferierender Entzündungen vor, namentlich solcher, die zu fibröser Elephantiasis führen. Wie weit dabei gesteigerter Austritt von Flüssigkeit aus den Blutgefäßen, wie weit Hemmung des Lymphabflusses die reichliche Ausgestaltung weiter Lymphspalten und Lymphgefäße in dem hyperplastischen Bindegewebe verursacht, läßt sich nicht entscheiden.

Zerreißungen der Lymphgefäße finden zunächst bei traumatischen Gewebsverletzungen statt und können, wenn größere Gefäße verletzt werden und die Lymphe keinen Abfluß findet, zu Lymphansammlungen führen. Bei Zerreißung des Ductus thoracicus kann die Lymphe sich in die Körperhöhle ergießen. Spontane Berstungen kommen bei bestehenden Lymphgefäßerweiterungen vor. Berstung des Ductus thoracicus kann zu Ascites chylosus und zu Chylothorax führen.

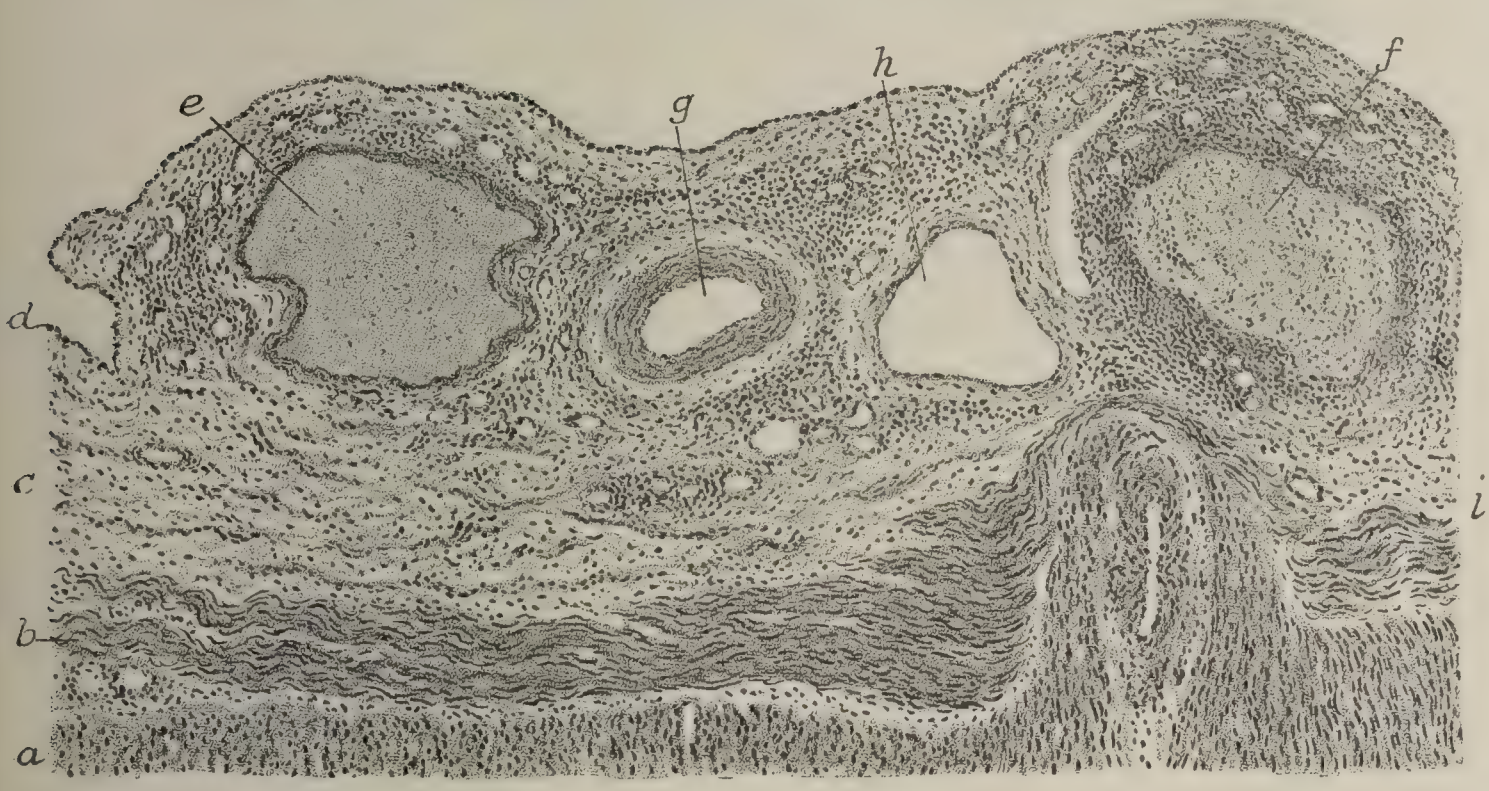

Fig. 90. Durchschnitt durch die Darmwand (Fig. 89) mit erweiterten Chylusgefäßen (Alk. Häm. Fuchsin-Pikrins.). *a b* Muscularis externa und interna. *c* Subseröses Bindegewebe. *d* Serosa. *e* Erweitertes, mit Chylus gefülltes Lymphgefäß ohne Wandveränderung. *f* Lymphgefäß mit entzündeter Wand und leukocytenreichem Inhalt. *g* Arterie. *h* Vene. Vergr. 40.

Primäre Geschwülste, die als **Lymphangiome** bezeichnet werden, kommen teils in Form umschriebener Bildungen innerhalb der Haut und des subkutanen Gewebes sowie in verschiedenen inneren Organen, teils in Form elephantiastischer Verdickungen der Haut und des subkutanen Gewebes vor und sind im allgemeinen als eine pathologische Ausgestaltung des Lymphgefäßsystems, als eine Gewebsmißbildung anzusehen (vergl. die allgem. Pathol. § 108, S. 426). Bei superfiziell liegenden Lymphangiomen kann es durch Berstung von Lymphgefäßen zu Lymphorrhöe kommen. **Endotheliome** können sich sowohl von normalen als auch von pathologisch veränderten Lymphgefäßen aus entwickeln.

Literatur über Lymphgefäßerkrankungen.

Baumgarten, *Proliferation des Lymphgefäßendothels d. Darmwand, C. f. d. med. Wiss. 1882.*
Bögehold, *Verletzungen des Ductus thoracicus, Arch. f. klin. Chir. XXIX 1883.*
Désert, *Des dilatations lymphatiques, Thèse de Paris 1877.*
Enzmann, *Beitr. z. pathol. Anat. d. Duct. thoracicus, I.-D. Basel 1883.*
Fischer *u.* **Levy,** *Lymphangoitis d. Extremitäten, D. Zeitschr. f. Chir. XXXVI 1893.*
Friedrich, *Erweiterung der Lymphgefäße dureh Stauung, Würzburger Verhandl. II.*
Heller, *Verschluß des Ductus thoracicus, D. Arch. f. klin. Med. 10. Bd. 1872.*
Jordan, *Tuberkulose der Lymphgefäße, B. v. Bruns XIX 1897 u. XX 1898.*
Ledderhose, *Traumat. Lymphangoitis d. Unterschenkels, V. A. 137. Bd. 1894.*
Lejars, *Lymphangoïte tuberculeuse, Ét. sur la tub. publ. par Verneuil III, Paris 1891.*
Lösch, *Verhalten der Lymphgefäße bei der Entzündung, V. A. 44. Bd. 1868.*
Löschner, *Beitr. z. Kasuistik d. Lymphgefäßdilatation, Prag. med. Wochenschr. 1889.*
zur Nieden, *Ein Fall von Lymphangiektasie m. Lymphorrhagie, I.-D. Freiburg 1882.*
Nobl, *Path. d. blenorrh. u. vener. Lymphgefäßerkrankungen, Wien 1901.*
Rieder, *Z. Histol. u. path. Anat. d. Lymphgefäße u. Venen, Cbl. f. allg. Path. 1898.*
Schwedenborg, *Carcinose des Ductus thoracicus, V. A. 181. Bd. 1905.*
Stilling, *Thrombose des Ductus thoracicus, V. A. 88. Bd. 1882.*
Tilger, *Lymphcysten im Ligamentum hepato-gastricum, V. A. 139. Bd. 1895 (Lit.).*
Virchow, *Puerperale Metritis und Parametritis, sein Arch. 23. Bd. 1862.*
Wegner, *Lymphangiektasie, Arch. f. klin. Chir. XX 1877.*

ZWEITER ABSCHNITT.

Pathologische Anatomie des Blutes und der Lymphe.

I. Pathologische Anatomie des Blutes.

§ 22. Das **Blut** ist eine zellenreiche Flüssigkeit von eigenartiger Zusammensetzung, deren Menge etwa 7—8 Proz. des Körpergewichts beträgt. Ein Kubikmillimeter Blut enthält beim Manne durchschnittlich 5,2 Millionen, beim Weibe 4,8 Millionen **roter Blutkörperchen** und 5000 bis 10 000 **farblose Blutkörperchen**, so daß auf ein farbloses Blutkörperchen 500 bis 1000 rote kommen. In 100 Kubikcentimeter Blut sind nach HÜFNER bei Männern 14,5, bei Frauen 13,2 g Hämoglobin enthalten. Die **Neubildung der roten Blutkörperchen** vollzieht sich im extrauterinen Leben im Knochenmark, die **farblosen Zellen** des Blutes entstammen teils dem Knochenmark, teils den verschiedenen lymphadenoiden Geweben.

Die **Menge des Blutes** zeigt schon bei gesunden Individuen nicht unerhebliche Verschiedenheiten und kann unter pathologischen Bedingungen sehr erheblich von den genannten Durchschnittswerten abweichen.

Ist die Menge des Blutes bei gleichbleibender Zusammensetzung erhöht, so bezeichnet man den Zustand als **Plethora vera**; ist die Vermehrung nur durch Zunahme des Wassers und der Salze bedingt, als **Plethora serosa**. Verminderung der gesamten Blutmasse wird als **Anämie** oder **Oligämie**, Eindickung des Blutes durch Verlust an Wasser und Salzen bei Erhaltung des Bluteiweißes wird als **Anhydrämie**, Verwässerung des Blutes durch Verminderung seines Eiweißgehaltes als **Hydrämie** oder Hypalbuminose bezeichnet.

Die **Plethora vera** kann dadurch zu stande kommen, daß Teile des Körpers nach Zurückdrängen des in ihnen enthaltenen Blutes unter Vermeidung von Blutverlusten abgetragen werden, oder auch dadurch, daß einem Menschen oder einem Tiere Blut in das Gefäßsystem eingespritzt wird. Bei Neugeborenen kann durch völlige Entleerung der Placenta eine Vermehrung des Blutes im Körper erzeugt werden.

Die durch gesteigerte Blutzufuhr eintretende Plethora ist ein transitorischer Zustand, indem der Organismus zunächst das überschüssige Wasser ausscheidet, weiterhin aber auch die überschüssigen roten

Blutkörperchen zerstört. Als ein dauernder Zustand kommt dagegen die Plethora vera bei besonders veranlagten Individuen vor, wenn üppige Lebensweise die für eine Steigerung der Blutbildung nötigen Vorbedingungen bietet. Sie kann unter Umständen so erheblich werden, daß sie während des Lebens an dem abnorm großen, vollen, bisweilen gespannten Puls, also an der besonders kräftigen Herzaktion, nach dem Tode an der Weite und der starken Füllung des ganzen Blutgefäßsystemes und an der infolge der Plethora eingetretenen Herzhypertrophie erkannt werden kann.

Die **Plethora serosa** kann als transitorische Erscheinung durch Steigerung der Wasserzufuhr, als bleibende durch Behinderung der Wasserausscheidung bei Nieren- und Herzkrankheiten entstehen. Einfache **Hydrämie** entsteht durch abnorme Abscheidung und mangelhaften Wiederersatz des Bluteiweißes, **Anhydrämie** durch Steigerung der Wasserabgabe bei Behinderung genügender Wasserzufuhr. Nach Blutverlusten findet zunächst eine gesteigerte Aufnahme von Wasser statt, und es stellt sich danach so lange eine Hydrämie ein, bis der Verlust an Eiweiß und roten Blutkörperchen wieder ersetzt ist.

Die **Anämie** ist stets dadurch ausgezeichnet, daß der Hämoglobingehalt des Blutes vermindert ist, daß also **Oligochromämie** besteht. Die Menge des Hämoglobins kann auf 8 bis 6, ja sogar bis auf 3 g auf 100 ccm Blut sinken. Meist nimmt auch die Zahl der roten Blutkörperchen ab, so daß also auch **Oligocythämie** besteht, doch kommt auch Oligochromämie ohne Oligocythämie vor, oder es erreicht die Oligochromämie höhere Grade als die Oligocythämie.

Die **Entstehung einer Anämie** ist entweder auf einen abnormen Verlust an Hämoglobin und an roten Blutkörperchen, oder auf eine mangelhafte Neubildung von Erythrocyten oder auf beides zurückzuführen. Der Verlust an Hämoglobin und an Erythrocyten erfolgt entweder durch Blutung oder durch Auslaugung und Zerstörung der roten Blutkörperchen in der Blutbahn. Die mangelhafte Neubildung hängt entweder ab von Erkrankungen des Knochenmarks, oder ist die Folge allgemeiner Ernährungsstörungen und des Mangels an den zum Aufbau des Blutes nötigen Substanzen, insbesondere des Mangels an Eisen.

Bei besonderen Formen der Blutdegeneration stellt sich Poikilocythämie ein, bei welcher sowohl die Größe als auch die Form zahlreicher Blutkörper von der Norm abweicht. Man kann abnorm kleine Blutkörperchen, Mikrocyten, und abnorm große, Makrocyten, ferner kugelige, spindelige, sichelförmige, keulenförmige, klöppelförmige, nagelförmige, fadenförmig ausgezogene, in Zerschnürung begriffene oder auch ganz unregelmäßig gestaltete rote Blutkörperchen, Poikilocyten, unterscheiden.

Neben diesen Formen, die zweifellos **Zerfallsformen** darstellen, findet man bei schweren Anämieen im Blute meist auch Formen, welche man als **in ihrer Ausbildung stehengebliebene** oder auch als **pathologische Jugendformen roter Blutkörperchen** ansehen muß, und es sind in diesem Sinne insbesondere **kernhaltige rote Blutkörperchen,** die normalerweise nur im Knochenmark zu finden sind, zu deuten. Als normale Jugendformen (Normoblasten) werden dabei die normal großen, kernhaltigen Zellen, als pathologische die abnorm großen, kernhaltigen roten Blutkörperchen (Megaloblasten), deren

Durchmesser denjenigen eines normalen Blutkörperchens um das 2—3fache übersteigen kann, angesehen. Nach EHRLICH und MÜLLER treten Megaloblasten namentlich bei perniciösen Anämieen auf und stellen eine pathologische Art der Blutbildung dar, welche normalerweise nur in der Embryonalzeit vorkommt. Es ist danach anzunehmen, daß bei perniciösen Anämieen nicht nur der Blutzerfall gesteigert, sondern auch die Blutbildung im Knochenmark, welches bei diesen Zuständen massenhaft Jugendformen der roten Blutkörperchen enthält, eine krankhafte ist. EHRLICH führt die megaloblastische Degeneration des Knochenmarks darauf zurück, daß das Knochenmark unter chemischen Einflüssen steht, die den Regenerationstypus in unzweckmäßiger Weise ändern.

Die **farblosen Blutkörperchen** können bei Anämieen sowohl in normaler Menge vorhanden, als auch zeitweise vermehrt oder vermindert sein (vergl. § 23). Sie zeigen nicht selten Erscheinungen von Verfettung und Auflösung, namentlich bei Intoxikationen und Infektionen.

Bei Zuständen von Anämie zeigt das Blut endlich größere Neigung zu Gerinnung, so daß sich an verschiedenen Stellen des Gefäßgebietes Thromben bilden können.

Die **Hauptformen der Anämie** sind die einfache Anämie, die Chlorose und die progressive perniciöse Anämie. Die erstgenannte kann man in akute und chronische Formen einteilen.

Die **einfache akute Anämie** kommt zunächst durch einmalige oder rasch hintereinander wiederholte Blutungen zu stande, so daß man von einer akuten posthämorrhagischen Anämie sprechen kann. Ist eine Blutung nicht tödlich, so wird zunächst durch Aufnahme von Flüssigkeit aus den Lymphgefäßen und den Gewebsspalten ein Teil des Verlustes wieder ersetzt, und es führt diese Zunahme des Wassergehaltes zunächst zu Hydrämie, wobei auch die roten Blutkörperchen selbst mehr Wasser als normal enthalten können. Der Wiederersatz der verloren gegangenen roten Blutkörperchen erfolgt, je nach der Größe der Blutung und der Leistungsfähigkeit des Knochenmarks, in Tagen und Wochen. Im zirkulierenden Blute können zur Zeit der Blutregeneration kernhaltige rote Blutkörperchen, Normoblasten, auftreten. Auch können sich an den älteren roten Blutkörperchen, infolge der Veränderung des Blutserums, Degenerationserscheinungen zeigen. Vorübergehend stellt sich auch Leukocytose, eine Vermehrung der polynukleären Leukocyten, ein. Es können ferner auch Knochenmarkszellen, Myelocyten (LAZARUS), auftreten.

Eine zweite Form akuter Blutarmut, die als akute toxische Anämie zu bezeichnen ist, kommt durch Vergiftungen mit Blut zerstörenden Giften zu stande, und es kommen hier namentlich Kali chloricum, Toluylendiamin, Pikrinsäure, Amidobenzoësäure, Phenylhydrazin und dessen Derivate, sowie giftige Schwämme in Betracht. Je nach der Wirkung des Giftes kann das Blutplasma in der Zeit der Vergiftuug gelöstes Hämoglobin und Methämoglobin, sowie geformte Zerfallsprodukte roter Blutkörperchen und degenerierte rote Blutkörperchen enthalten. Die Regeneration des Blutes erfolgt in derselben Weise wie nach Blutungen.

Eine dritte Form akuter Blutarmut, die man als kalorische Anämie bezeichnen kann, wird durch ausgedehnte Hautverbrennungen, oder auch durch hochgradige Ueberhitzung des ganzen Körpers, welche degenerierend auf die roten Blutkörperchen wirkt, verursacht. Sie ist

meist nur wenig ausgesprochen und erreicht nicht die hohen Grade der posthämorrhagischen und toxischen Anämie.

Die **einfache chronische Anämie** wird durch sehr verschiedene Einflüsse verursacht, welche teils durch eine Steigerung des Blutuntergangs, teils durch eine Verminderung und Verschlechterung der Blutneubildung, teils durch eine Kombination der beiden Störungen bedingt sind. Als Ursachen kommen in Betracht: häufig wiederholte Blutungen, andauernde Ueberhitzung des Körpers, Intoxikationen, Infektionen, mangelhafte Ernährung, abzehrende Krankheiten, krankhafte Zustände (Schwund der Knochenmarkzellen, übermäßige Fettbildung, rhachitische Erkrankung des Endostes, Tumoren) im Knochenmark. Als Orte häufig wiederkehrender Blutungen sind hervorzuheben: die Nasenschleimhaut, die Uterusschleimhaut, der Magen (Magengeschwür, Krebs), der Darm (Ankylostoma duodenale, Krebs), die Harnblase (papilläre Epitheliome, Filaria sanguinis, Distoma haematobium), die Lunge (Tuberkulose). Ueberhitzung ist gegeben bei anhaltendem hohem Fieber, durch häufigen Genuß sehr heißer Getränke. Von Giften kommen die schon bei der akuten Anämie erwähnten in Betracht, sodann Blei, welches wahrscheinlich schädigend auf die Schleimhaut des Magens und Darmes wirkt (Kussmaul und Maier), und Arsen, welches das Blut und das Knochenmark schädigt. Unter den chronischen Infektionskrankheiten verursacht die hochgradigste Anämie die Malaria, bei welcher die Parasiten die Blutkörperchen zerstören. Von den tierischen Darmparasiten verursacht (neben Ankylostoma) namentlich der Bothriocephalus latus Anämie, wahrscheinlich durch Produktion eines Giftes.

Mangelhafte Ernährung, die zu Anämie führt, stellt sich bei den verschiedensten Erkrankungen des Darmkanales, Ruhr, Krebs etc. ein. Anämie durch unzweckmäßige Ernährung kann namentlich dann eintreten, wenn der Nahrung das nötige Eisen fehlt, und es kann danach die ausschließliche Ernährung durch eisenarme Milchsurrogate Anämie erzeugen. Mit Anämie verbundene Kachexieen finden sich namentlich bei malignen Tumoren, bei Albuminurie, bei Syphilis und bei Lungenschwindsucht.

Die Abnahme des Hämoglobingehaltes des Blutes ist bei der einfachen chronischen Anämie oft größer als die Verminderung der Zahl der roten Blutkörperchen, so daß also die vorhandenen roten Blutkörperchen zum Teil an Hämoglobin verarmt sind. Erythroblasten (Normoblasten) sind im zirkulierenden Blute bald vorhanden, bald fehlen sie.

Als **Chlorose** bezeichnet man eine besondere Form einfacher Anämie (Dysämie, Kahane), welche in der Zeit der Pubertätsentwickelung, und zwar vornehmlich bei weiblichen Individuen, auftritt. Der Hämoglobingehalt ist stets herabgesetzt, die Zahl der roten Blutkörperchen ist normal oder etwas vermindert, ihre Form ist meist normal, doch kann Poikilocytose bestehen. Das Blut ist danach blässer als normal, so daß auch die Haut und die sichtbaren Schleimhäute blaß werden; das spezifische Gewicht ist entsprechend der Hämoglobinabnahme verringert.

Die Aetiologie und Genese der Chlorose ist noch streitig. Manche suchen die Ursachen in einer intestinalen oder ovariellen oder thyreogenen Autointoxikation, Andere suchen sie auf häufige Blutungen der Magen- und Darmschleimhaut zurückzuführen, noch andere bringen sie

mit vasomotorischen Störungen, noch andere mit unzweckmäßiger Ernährung in Zusammenhang. KAHANE führt die Chlorose auf eine angeborene Minderwertigkeit der blutbildenden Organe zurück, die den Anforderungen, welche die Pubertätsevolution an den weiblichen Organismus stellt, nicht gewachsen sind.

Die **progressive perniciöse Anämie** ist eine in allen Lebensaltern, vornehmlich im dritten und vierten Jahrzehnt, auftretende Erkrankung. In einem Teil der Fälle, die man als kryptogenetische Formen zusammenfassen kann, lassen sich örtliche Veränderungen, mit denen man die Anämie in Zusammenhang bringen könnte, nicht nachweisen. Wahrscheinlich handelt es sich um eine toxische Erkrankung (BIERMERsche Anämie). In anderen Fällen steht sie mit den nämlichen örtlichen Veränderungen in Zusammenhang, die auch einfache chronische Anämieen nach sich ziehen können, wie z. B. mit Magen- und Darmerkrankungen, Krebs, Knochenmarkerkrankungen, Blutverlusten, schlechter Ernährung, Malaria, Typhus abdominalis etc. Endlich kann auch die Anwesenheit des Bothriocephalus latus im Darm perniciöse Anämie verursachen, und zwar, wie es scheint, vornehmlich dann, wenn er im Darm abstirbt (SCHAUMAN, LAZARUS) und Zersetzungsprodukte seines Leibes zur Resorption gelangen.

Bei der perniciösen Anämie erleiden der Hämoglobingehalt und die Blutkörperchenzahl eine erhebliche, oft sehr hochgradige Herabsetzung. In schwereren Fällen wird das Blut blaßrot, fleischwasserähnlich. Die Abnahme des Hämoglobins beruht auf einer Verminderung der Zahl der roten Blutkörperchen; die einzelnen Blutkörperchen haben normalen Hämoglobingehalt, ja es kommen häufig Blutkörperchen vor, welche an Größe (Megalocyten, 11—13 μ, ja bis 18 μ) und an Hämoglobingehalt die normalen erheblich übertreffen.

Neben Megalocyten kommen sodann im Blute auch kernhaltige rote Blutkörperchen verschiedener Größe, Normoblasten und Megaloblasten, vor, von denen die letzteren für perniciöse Anämie charakteristisch sind. Im übrigen finden sich, wie bei anderen schweren Anämien meist auch Mikrocyten, und es besteht auch eine ausgesprochene Poikilocytose. Ferner zeigen viele Erythrocyten polychromatophile Degeneration (s. unten).

Die Zahl der polynukleären neutrophilen Leukocyten pflegt vermindert zu sein (LAZARUS), diejenige der Lymphzellen vermehrt.

Anämieen entstehen teils durch gesteigerten Blutverlust, teils durch mangelhafte Blutneubildung, teils durch Kombination beider Vorgänge. Wäre in allen Fällen die Aetiologie und die Genese klar, so ließen sich die Anämieen am zweckmäßigsten danach einteilen. Da bei chronischen Anämieen schwerer Art oft **chronische Milzvergrößerungen** vorkommen, so hat man unter den Namen **Anaemia splenica** (GRIESINGER, STRÜMPELL), **Anaemia pseudoleucaemica** (v. JACKSCH), lienale Pseudoleukämie besondere Formen von Anämie aussondern wollen.

Diese Bezeichnungen charakterisieren indessen die Erkrankung nicht hinlänglich. Es hat die Milzvergrößerung nur die Bedeutung einer Begleiterscheinung, die über die Natur der Anämie keinen Aufschluß gibt und selbst wieder durch sehr verschiedene Ursachen (Tuberkulose, Syphilis, Rhachitis, Malaria, Leukämie, Pseudoleukämie, unbekannte Infektionen etc.) bedingt sein kann.

Hämoglobinverlust der roten Blutkörperchen läßt sich schon an ungefärbten Präparaten erkennen. Besser sind mit Farbstoffgemischen (Eosin-Hämatoxylin oder Orange, Säurefuchsin, Methylgrün) gefärbte Trockenpräparate, indem das durch Eosin oder Orange rot gefärbte Hämoglobin in den veränderten Blutkörperchen heller erscheint oder auch sich auf einzelne Teile, insbesondere die Peripherie

der Zellen (Pessarform, LITTEN) beschränkt, auch lassen sich Erscheinungen von Plasmoschise, von einer Sonderung einzelner Teile erkennen.

Sodann nehmen die degenerierten roten Blutkörperchen zum Teil verschiedene Mischfarben (anämische Degeneration EHRLICH; polychromatophile Degeneration GABRITSCHEWSKI; degenerative Polychromasie PAPPENHEIM) an, d. h. sie sind statt rot rotviolett, blaurot bis blau gefärbt. Oft zeigen sich in den roten Blutkörperchen auch Körnchen, die sich mit Methylenblau färben, also basophil sind. Bei der Beurteilung solcher Färbungen ist zu berücksichtigen, daß es auch eine Polychromasie der Jugendformen der roten Blutkörperchen gibt, bei der eine basophil-cyanophile Grundsubstanz zum Ausdruck kommt. PAPPENHEIM betrachtet dieselben als einen Rest des basophilen Cytospongioplasmas von farblosen lymphoiden Markzellen, aus denen hämoglobinhaltige Erythroblasten hervorgehen sollen.

Bei **Hämoglobinämie** und **Methämoglobinämie**, d. h. bei Anwesenheit von Methämoglobin im Blutplasma, können diese Farbstoffe auch in den Urin übergehen und eine blutige (Hämoglobinurie) oder eine braune (Methämoglobinurie) Färbung desselben bedingen. Gesteigerter Blutzerfall hat ferner eine vermehrte Hämosiderinablagerung, eine Siderose der Leber, der Milz, des Knochenmarks und der Nieren zur Folge, die in höheren Graden an einer rostfarbenen Färbung des Parenchyms erkannt werden kann.

Nach Untersuchungen von HEINZ läßt sich durch Vergiftungen mit Phenylhydrazin oder mit p-Amidobenzoësäureester eine sehr weitgehende Schädigung der Blutkörperchen herbeiführen, so daß bei Kaninchen nach 4 Tagen fünf Sechstel der gesamten Blutkörperchen den Kreislauf verlasssen haben. Der **Ersatz der roten Blutkörperchen** beginnt unmittelbar nach der Läsion des Blutes durch das Gift und ist in ca. 20 Tagen vollendet. Beim Huhn verschwinden sämtliche durch das Blut geschädigte Erythrocyten in 6—8 Tagen aus dem Kreislauf und werden in dieser Zeit auch durch neugebildete ersetzt.

Die **Form der roten Blutkörperchen** soll nach WEIDENREICH nicht die einer bikonkaven Scheibe, sondern die einer Glocke sein. Er unterscheidet an diesen Glocken eine Membran und einen flüssigen Inhalt; erstere soll aus einer fettähnlichen Substanz bestehen, die sich weder mit dem Inhalt, noch mit dem umgebenden Medium mischt.

Nach STINTZING und GUMPRECHT beträgt der mittlere **Gehalt des normalen Blutes an Trockensubstanz** beim Manne 21,6, beim Weibe 19,8 Proz. Bei schweren Anämieen kann die Trockensubstanz auf 8,5 Proz. sinken, so daß also Hydrämie besteht. Doch gibt es auch Oligämieen, bei denen die Zusammensetzung des Blutes normal ist. Bei Leukämie (§ 23) ist die Trockensubstanzmenge relativ hoch bei geringem Hämoglobingehalt.

Der **Hämoglobingehalt des Blutes** ist nach dem Lebensalter nicht unerheblichen Schwankungen unterworfen. Am reichhaltigsten ist derselbe zur Zeit der Geburt. Er sinkt in den ersten Lebensjahren auf die Hälfte, um vom 5. Jahre ab bis zum 45. auf etwa $^2/_3$ des ursprünglichen Gehaltes anzusteigen. Von da an nimmt er wieder ab. In der Schwangerschaft nimmt der Hämoglobingehalt ab.

Nach Untersuchungen von BOLLINGER und HEISSLER schwankt bei Tieren der Blutgehalt erheblich, bei Schweinen von 2,25—8,7, beim Rind von 6,03—10,0, beim Hund von 4,4—12,4, beim Pferd von 5,9—13,5 beim Schaf, von 6,56—10,43 Proz. des Körpergewichtes. Fette Schweine sind besonders arm an Blut.

Eine **Vermehrung der roten Blutkörperchen,** eine **Hyperglobulie,** mit gleichzeitiger, wenn auch geringerer Zunahme des Hämoglobins, kann nach REINERT bei Erschwerung der Sauerstoffversorgung der Gewebe, z. B. bei Herzklappenfehlern, als kompensatorische Erscheinung sich einstellen. Sie wird ferner auch bei manchen Individuen nach längerem Aufenthalt im Hochgebirge beobachtet. Fälle von Hyperglobulie (bis 10 000 000 Erythrocyten), verbunden mit Milztumor, sind von OSLER, TÜRK, ROSENGART u. A. beschrieben.

Nach EHRLICH und LAZARUS werden die Normoblasten zu Normocyten durch Kernausstoßung; aus den Megaloblasten werden dagegen Megalocyten durch intracelluläre Kernauflösung.

Der **Gehalt des Blutes an Fett,** der in der Norm sehr gering ist und während der Verdauung etwa 12 $^0/_{00}$ beträgt, kann unter besonderen Bedingungen höhere Grade

erreichen, so daß das Blut durch den Gehalt an kleinen Fetttropfen milchig getrübt ist (Lipämie). Der abnorme Fettgehalt kann zunächst durch reichliche Aufnahme von Fett bedingt sein, doch kann die Ursache auch in einer Störung der physiologischen Lipolyse im Blut (FISCHER) sein. Bei Verletzung fetthaltiger Gewebe geht Fett sehr oft in Form großer Fetttropfen ins Blut über und führt zu Fettembolie.

Der **Gehalt des Blutes an Fibrinferment** ist unter pathologischen Bedingungen erheblichen Schwankungen unterworfen, so daß man bei Sektionen Zustände reichlicher Fibrinbildung oder Hyperinose von Zuständen mangelhafter Fibrinbildung oder Hypinose unterscheiden kann. Ersteres beobachtet man namentlich bei Entzündungskrankheiten, wie krupöser Pneumonie, Gelenkrheumatismus, Scharlach, Peritonitis, Erysipel, letzteres bei Tod durch Erstickung, bei Kloakengas-, Alkohol- und Blausäurevergiftung. Nach SAHLI *(Wesen der Hämophilie, Z. f. klin. Med. 56. Bd. 1905)* ist die Ursache des Ausbleibens der natürlichen Blutstillung bei der **Hämophilie** darin zu suchen, daß die Gefäßwand an der Läsionsstelle nicht die erforderliche Menge zymoplastischer Substanz liefert, um aus dem disponiblen Thrombogen oder Prothrombin Fibrinferment zu erzeugen.

Die **Thrombose** (vergl. § 38 des allg. Tls.) kann, da bei derselben stets Blutkörperchen zu Grunde gehen, als eine besondere Art örtlicher Blutdegeneration angesehen werden, die im wesentlichen von örtlich wirksamen Ursachen abhängt.

Durch **Transfusion von Blut eines Menschen** kann man durch Blutverlust entstandene Anämieen heben, d. h. dem Betreffenden funktionsfähiges Blut zuführen. Transfusion von Tierblut gewährt dagegen keinen Nutzen, verursacht vielmehr Schaden, indem die roten Blutkörperchen des Menschen im Blutserum von Tieren sich auflösen. Ebenso verhält es sich, wenn Blut einer Tierspecies in das Gefäßsytem eines Tieres einer anderen Species injiziert wird.

Literatur über Plethora, Hydrämie, Anämie und Lipämie.

v. Baumgarten, *Hämolyse in heterogenem Serum, Berl. klin. Woch. 1901.*
Bierfreund, *Hämoglobingehalt bei chirurg. Erkrankung, Langenbecks Arch. 41. Bd. 1891.*
Biermer, *Perniciöse Anämie, Korresplbl. f. Schweizer Aerzte II 1872.*
Birch-Hirschfeld u. Ehrlich, *Ueber schwere anämische Zustände, Verh. d. Kongr. f. inn. Med. IX, Wiesbaden 1892.*
Bloch, *Megaloblasten u. Megalocyten, Beitr. v. Ziegler XXXIV 1903; Biermersche progressive Anämie, D. Arch. f. klin. Med. 77. Bd. 1903.*
Boelcke, *Bedeutung d. Veränd. an d. r. Blutkörperchen, V. A. 176. Bd. 1904.*
Bollinger, *Plethora vera, Münch. med. Wochenschr. 1886.*
Borissowa, *Bantische Krankheit, V. A. 172. Bd. 1903.*
Botkim, *Z. Morphologie d. Blutes (Zerfall von Leukocyten), V. A. 145. Bd. 1896.*
Bunting, *Pathogen. of pernicious Anaemia, John Hopkins Hosp. Bull. XVI 1905.*
Daremberg, *De l'action destructive du sérum du sang, Arch. de méd. exp. III 1891.*
Donath u. Landsteiner, *Paroxysmale Hämoglobinurie, Münch. med. Woch. 1904.*
Ehrlich u. Lazarus, *Die Anämie I, Wien 1898 (Lit.).*
Eichhorst, *Chlorosis, Eulenb. Realenzykl. 1894 (Lit.)*
Engel, *Klin. Untersuchung des Blutes, Berlin 1902 u. Z. f. ärztl. Fortbild. 1904.*
Fischer, *Lipämie u. Cholesterämie, V. A. 172. Bd. 1903 (Lit.).*
Gabbi, *Die normale Hämatolyse, Beitr. v. Ziegler XIV 1893.*
Grawitz, *Klin. Pathol. des Blutes, Berlin 1902; Chlorose, Fortschr. d. Med. XVI 1898.*
Grossglick, *Contr. à l'ét. de la pléthore hydrémique, Arch. de phys. II 1890.*
Gulland *and* ***Goodall,*** *Pernicious Anaemia, J. of Path. X 1905.*
Gumprecht, *Ueber Lipämie, D. med. Wochenschr. 1894 (Lit.).*
Hayem, *Du sang et de ses altérations organiques, Paris 1889.*
Heinz, *Ueber Blutdegeneration und -regeneration, Beitr. v. Ziegler XXIX 1901.*
Hofmann, *Die Rolle d. Eisens bei der Blutbildung, V. A. 160. Bd. 1900.*
v. Hösslin, *Hämatin- u. Eiweißausscheidungen bei Chlorose, Münch. med. Woch. 1890.*
Hunter, *Pernicious Anaemia, London 1901.*
Kahane, *Die Chlorose, Wien 1901 (Lit.).*
Krehl, *Pathologische Physiologie, Leipzig 1905.*
Krüger, *Ueb. d. Verh. d. fötalen Blutes im Momente d. Geburt, V. A. 106. Bd. 1886.*
Lazarus, *Die Anämie II, Wien 1900 (Lit.)*
Lehndorf, *Anaemia pseudoleucaemica infantum, Jahrb. f. Kinderheilk. 60. Bd. 1904.*
v. Limbeck, *Grundriß einer klinischen Pathologie des Blutes, Jena 1896 (Lit.).*
Litten, *Basophile Körnungen in r. Blutkörp. (Kerntrümmer), D. med. Woch. 1899.*

Lukjanow, *Grundzüge d. allgem. Pathol. d. Blutes u. d. Lymphe, Leipzig 1892 (Lit.).*
Micheli, *Anemia grave e pseudoleucemia, A. per le Sc. Med. XXVII 1903.*
Müller, Fr., *Ueber perniciöse Anämieen, Charité-Ann. XIV 1889; Die Methoden der Blutuntersuchung, Centralbl. f. allg. Path. III 1892 (Lit.); Atypische Blutbildung bei der progress. perniciösen Anämie, D. Arch. f. klin. Med. 51. Bd. 1893 (Lit.).*
Naegeli, *Anaemia splenica, Fol. haemat. II 1905.*
Pappenheim, *Entstehung der roten Blutkörperchen, V. A. 151. Bd. 1898; Zusammensetzung des roten Knochenmarks, ib. 157. Bd. 1899; Pathol. u. Ther. d. hämorrhag. Diathesen u. Anämieen, Fol. häm. II 1905.*
Peiper, *Symptomatologie d. tier. Parasiten, D. med. Wochenschr. 1897.*
Petrone, *Sur le sang, A. ital. de biol. XXXVI 1901.*
Pfeiffer, *Fibringehalt des menschl. Blutes, Z. f. klin. Med. 33. Bd. 1900.*
Reinert, *Die Zählung der Blutkörperchen, Leipzig 1891 (Lit.); Vermehrung der Blutkörperchen bei Sauerstoffmangel, Münch. med. Wochenschr. 1896.*
Rieder, *Atlas der klinischen Mikroskopie des Blutes, Leipzig 1893.*
Rosengart, *Milztumor u. Hyperglobulie, Mitteil. a. d. Grenzgeb. XI 1903.*
Schaumann. *Zur Kenntn. d. sogen. Bothriocephalen-Anämie, Berlin 1894.*
Schiff, H., *Zahl der r. Blutkörperchen beim neugeb. Kinde u. Säuglinge, Z. f. Heilk. XI 1890.*
Schwalbe *u.* **Solley,** *Veränd. d. Blutkörp. b. Toluylendiaminvergiftung, V. A. 168. Bd. 1902.*
Stintzing *u.* **Gumprecht,** *Wassergehalt u. Trockensubstanz des Blutes, D. A. f. klin. Med. 53. Bd. 1894 (Lit.).*
Sternberg, *Norm. u. path. Morphologie d. Blutes, Ergebnis d. allg. Path. IX 1905.*
Strauss *u.* **Rosenstein,** *Die Blutzusammensetzung bei verschiedenen Anämieen, Berlin 1901.*
Tallqvist, *Ueber experim. Blutgift-Anämieen, Helsingfors 1899.*
Warthin, *Pathol. of pernicious Anaemia, Am. J. of Med. Sc. 1902.*
Weidenreich, *Die roten Blutkörperchen, Ergebn. d. Anat. XIII, Wiesbaden 1904 u. Fol. haem. II 1905.*
Winternitz, *Das Blut neugeb. Tiere, Z. f. phys. Chemie XXII 1899.*
Wuttig, *Fettaufnahme u. Fettablagerung, Beitr. v. Ziegler XXXVII 1905.*
Zypkin, *Anaemia splenica, Berl. klin. Woch. u. Wiener klin. Woch. 1903, ref. Fol. haem. I.*
Literatur über Neubildung roter Blutkörperchen siehe § 84, über Blutgifte § 8, über Verbrennung und Ueberhitzung § 3, über Malaria § 188 des allgemeinen Teils.

§ 23. Die **farblosen Blutkörperchen,** deren Zahl etwa 1 zu 500 bis 1000 roten Blutkörperchen beträgt, lassen, in frischen und gefärbten Trockenpräparaten untersucht, unter normalen Verhältnissen zwei Gruppen erkennen. Zur ersten Gruppe gehören in erster Linie die granulafreien Lymphocyten (22—25 Proz. der farblosen Zellen), Zellen von der Größe roter Blutkörperchen, oder etwas kleiner, deren im Zentrum gelegener Kern relativ groß ist und sich mit kernfärbenden Farben gleichmäßig dunkel färbt. Ihr Entwickelungsort ist das lymphadenoide Gewebe des Körpers.

Den gewöhnlichen Lymphocyten, die auch als kleine Lymphocyten bezeichnet werden, schließen sich die sog. großen Lymphocyten an, die in geringer Zahl vorkommenden Zellen, welche den kleinen Lymphocyten gleichen, nur $1^1/_2$- bis 2mal so groß sind. Es gehören ferner in diese Gruppe die großen mononukleären Leukocyten und die Uebergangsformen Ehrlichs, die einen großen, ovalen, bei den Uebergangsformen eingebuchteten Kern und ein relativ mächtig entwickeltes Protoplasma besitzen, so daß sie die 2—3-fache Größe der Erythrocyten erreichen. Die Zahl der großen mononukleären Zellen beträgt etwa 4—5 Proz. Ihr Entwickelungsort wird teils im Knochenmark, teils auch im lymphadenoiden Gewebe und den vielerorts vorkommenden perivaskulären Zellanhäufungen gesucht.

Die zweite Gruppe stellen die granulaführenden Leukocyten oder Granulocyten vor, deren Bildung im Knochenmark erfolgt. Die Hauptmasse (70—72 Proz.) bilden die polymorphkernigen oder polynukleären neutrophilen Leukocyten, deren Kern aus einer wechselnden Zahl von Teilstücken sich zusammensetzt und

deren Protoplasma neutrophile Granulationen einschließt. Dazu gesellen sich in geringer Zahl (2—4 Proz.) polynukleäre eosinophile Leukocyten mit acidophilen Granulationen und die als Mastzellen bezeichneten polynukleären Zellen mit basophilen Granulationen (0,5 Proz.).

Unter pathologischen Bedingungen gehen aus dem Knochenmark auch mononukleäre Zellen mit neutrophilen Granulationen, Myelocyten (Stammzellen der polynukleären Leukocyten), welche meist größer sind als rote Blutkörperchen, einen relativ großen, schwach färbbaren, wabigen Kern besitzen, ins Blut über, ferner auch mononukleäre eosinophile Zellen.

Die **Zahl der farblosen Blutkörperchen** kann unter pathologischen Bedingungen zunächst **vermindert** sein, ein Zustand, der als **Leukopenie** (Löwit) oder **Hypoleukocytose** bezeichnet wird. Es zeigt sich diese Erscheinung bei einigen Infektionskrankheiten, so namentlich bei Typhus abdominalis und bei Masern, sodann auch in einzelnen Fällen schwerer Anämie. Die Verminderung der Leukocytenzahl in einer Blutprobe kann zunächst durch ungleichmäßige Verteilung der Leukocyten im Blute bedingt sein, und es zeigt sich diese Erscheinung nicht selten im Beginne der Infektionskrankheiten. Wirkliche Abnahme der Leukocytenzahl ist entweder durch Zerstörung eines Teils derselben oder durch mangelhafte Zufuhr derselben (negative Chemotaxis bei Infektionskrankheiten, mangelhafte Leistung des Knockenmarks bei Anämie) bedingt.

Eine **Vermehrung der farblosen Blutzellen, eine Leukocythämie,** kann dadurch zu stande kommen, daß normalerweise ins Blut eintretende farblose Zellen der lymphadenoiden Organe und des Knochenmarks in vermehrter Zahl ins Blut gelangen, oder daß Zellen des Knochenmarks, die normalerweise im Blute nicht vorkommen (Myelocyten mit neutrophilen Granula) ins Blut übergehen und einen dauernden Bestandteil des Blutes (Myelämie) bilden. Die Leukocythämie tritt teils als vorübergehende, teils als dauernde und dann mit hyperplastischer oder auch geschwulstartiger Wucherung der blutbildenden Organe verbundene und auch von ihnen abhängige Erscheinung auf und wird im ersteren Falle als Leukocytose, im letzteren als Leukämie bezeichnet. Ganz vorübergehend kann das Blut auch Zellen aus verschiedenen Organen (z. B. aus Leber, Placenta) und aus Geschwülsten (Sarkom, Krebs) enthalten, allein diese Beimischung führt nicht zu einer allgemeinen Blutveränderung, da diese Zellen in den Kapillaren zurückgehalten werden und entweder zu Grunde gehen (Parenchymzellen), oder sich vermehren (Geschwulstzellen) und Gewebsknoten bilden.

Die **Leukocytose** kann zunächst durch eine Vermehrung der Lymphocyten, so daß sie als **Lymphocytose** zu bezeichnen ist, bedingt sein, doch ist dies im ganzen selten. Sie ist bei einzelnen Infektionen (Keuchhusten) und Vergiftungen (Pilocarpin, Waldstein) beobachtet. Weit häufiger ist die Leukocytose, welche durch einen gesteigerten Uebertritt polynukleärer Leukocyten aus dem Knochenmark zu stande kommt. Sie stellt sich unter verschiedenen Bedingungen ein und tritt auch in verschiedenen Variationen auf.

Die **polynukleäre neutrophile Leukocytose,** die sehr häufig ist und sich mit einer Abnahme der Lymphocyten und der eosinophilen Zellen verbinden kann, kommt physiologisch während der Verdauung, nach körperlicher Anstrengung, nach kalten Bädern und während der

Schwangerschaft vor, pathologisch bei verschiedenen Infektionskrankheiten (krupöser Pneumonie, Diphtherie, Eiterkokkeninfektionen, akutem Rheumatismus, Hundswut), bei Intoxikationen (Kali chloricum, Arsenwasserstoff, Phenacetin), bei posthämorrhagischer Anämie, bei Kachexie (maligne Tumoren, Phthise) vor, und es ist anzunehmen, daß im Blute vorhandene chemotaktisch wirksame Substanzen die neutrophilen polynukleären Leukocyten des Knochenmarks anlocken.

Experimentell kann man Leukocytose durch Injektion von Eiterkokken, sterilisierten Bakterienkulturen, Bakterienproteinen, Pflanzenproteinen, Hemialbumose und Nukleinsäure erhalten. Der Leukocytose geht oft eine Hypoleukocytose voraus.

Die physiologische Leukocytose ist nicht bedeutend (im Mittel 33 Proz., Rieder) und läßt das Zahlenverhältnis zwischen den verschiedenen Leukocytenformen unberührt. Entzündliche Leukocytosen erreichen höhere Grade, namentlich bei Pneumonie, so daß ein Leukocyt auf 100, ja sogar auf 50—20 rote Blutkörperchen kommen kann, und es ist meist die Vermehrung der polynukleären Formen am stärksten, namentlich im Beginn der Erkrankung.

Die **polynukleäre eosinophile Leukocytose,** bei welcher die Zahl der eosinophilen Zellen 10—20 Proz. der farblosen Elemente erreichen kann, ist bei Asthma bronchiale, Pemphigus, Prurigo, Psoriasis, Helminthiasis (Ankylostoma, Trichinella, Oxyuris, Ascaris), bei malignen Tumoren mit Kachexie, auch im Anschluß an neutrophile Leukocytose beobachtet, und es ist anzunehmen, daß hierbei chemotaktische Substanzen auf die wanderungsfähigen eosinophilen Zellen anlockend wirken.

Die **Leukämie** kommt in drei Hauptformen vor, von denen die erste als lymphatische, die zweite als leukocytäre, die dritte als myelogene oder gemischtzellige Leukämie bezeichnet wird.

Alle Formen können sowohl als akute als auch als chronische Erkrankung verlaufen.

Die **Lymphämie** oder **lymphatische Leukämie** ist durch Vermehrung der Lymphocyten im Blute charakterisiert und mit einer hyperplastischen Wucherung des lymphadenoiden Gewebes des Körpers kombiniert und von derselben abhängig. In leichten Graden der Erkrankung braucht die Zahl der farblosen Elemente nicht vermehrt zu sein; es sind nur die Lymphocyten gegenüber den anderen Zellen, besonders den polynukleären Leukocyten vermehrt. Stärkere Erkrankung führt zu hochgradiger Vermehrung der farblosen Zellen, d. h. der Lymphocyten.

Die **akute lymphatische Leukämie** nimmt einen raschen malignen Verlauf. Neben der zuweilen nur geringen, jedoch nur selten fehlenden Lymphdrüsenvergrößerung ist meist auch eine in ihrer Stärke wechselnde Milzschwellung, oft auch eine Vergrößerung der Gaumentonsillen vorhanden. Weiterhin stellt sich auch eine ausgesprochene hämorrhagische Diathese ein, und es tritt auch Fieber auf. Nicht selten kompliziert sich die Erkrankung durch Eiterkokkeninfektion. Die Vermehrung der Zahl der farblosen Blutkörperchen kann bis auf eine halbe Million im Kubikmillimeter und darüber steigen. Da oft gleichzeitig die Zahl der roten Blutkörperchen vermindert ist, so kann das Verhältnis zwischen farblosen und roten von 1 : 3 oder sogar von 1 : 2 sich gestalten, wobei die Zahl der polynukleären Leukocyten normal oder vermindert ist, so daß also ausschließlich die Vermehrung der Lymphocyten die Zunahme der farblosen Zellen bedingt. Die Lymphocyten gehören meist den größeren Lymphocytenformen an.

Die Quelle der Lymphocyten bildet vornehmlich das lymphadenoide Gewebe der Lymphdrüsen, der Schleimhäute, des Knochenmarks und der Milz, indem hier eine stärkere Produktion und eine gesteigerte Ueberführung ins Blut stattfindet. Auch Geschwulstbildung am Knochen (Chlorom) kann zu ähnlichen Blutveränderungen führen. Es kann sich aber auch lymphadenoides Gewebe in anderen Organen bilden, so z. B. in der Leber und der Haut. Auch können die in das Blut übergetretenen Lymphocyten sich durch Teilung vermehren.

Die **chronische lymphatische Leukämie** beginnt allmählich und führt nach einem Verlauf von mehreren Monaten oder Jahren zum Tode. Sie ist fast immer mit mehr oder weniger ausgebreiteten Lymphdrüsenschwellungen verbunden, ebenso fast immer mit mäßigem Milztumor, der bis zum Tode zunimmt. Auch das Knochenmark ist stark verändert, doch tritt dies klinisch nicht hervor.

Die Lymphocytenzahl ist im Blute relativ und absolut vermehrt, und es können schließlich fast alle anderen Leukocytenarten verdrängt werden. Die Lymphocyten gehören meist der kleineren Form an; daneben kommen auch sog. Lymphocytenschatten vor. Die neutrophilen polynukleären Leukocyten sind meist vermindert. Eosinophile Zellen sind in mäßiger, Markzellen in sehr geringer Menge vorhanden. Myelocyten mit neutrophilen Körnern fehlen fast immer. Die Zahl der roten Blutkörperchen ist anfangs normal; mit Eintritt der Kachexie nimmt sie ab. — Abnahme der Lymphocyten kann bei Eintritt von Infektionen erfolgen. Blutungen sind seltener als bei akuter Leukämie.

Die Quelle der Lymphocytenvermehrung im Blute bildet in erster Linie das lymphadenoide Gewebe der Lymphdrüsen, der Schleimhäute, des Knochenmarks und der Milz, das eine entsprechende hyperplastische Wucherung eingeht. Es bilden sich sodann aber auch Herde lymphadenoiden Gewebes in zahlreichen anderen Organen, in der Haut, der Leber, den Nieren, den Bindegewebshüllen des Gehirns und der Nerven, und zwar entweder aus den mit dem Blutstrom zugeführten Lymphocyten oder aus präexistierendem lymphadenoidem Gewebe.

Die **leukocytäre Leukämie** ist durch das Auftreten von großen mononukleären granulafreien Leukocyten ausgezeichnet, die aus dem krankhaft veränderten lymphadenoiden Gewebe der Lymphdrüsen und dem Knochenmark stammen. Sie tritt unter einem ähnlichen Krankheitsbilde wie die lymphatische Leukämie teils als akutes, teils als chronisches Leiden auf. Die Zahl der einkernigen Leukocyten kann sehr bedeutend sein, so daß die anderen Zellformen dagegen ganz zurücktreten.

Akute myelogene oder **gemischtzellige Leukämie**, charakterisiert durch das Auftreten neutrophiler Myelocyten, ist selten, aber durch verschiedene Beobachtungen sichergestellt. Es besteht dabei meist hochgradige Anämie; das Blut enthält auch Normo- und Megaloblasten.

Chronische Myelämie oder **myelogene Leukämie** oder **gemischtzellige Leukämie** ist vor allem durch das Auftreten von Zellen, die dem normalen Blute fehlen, insbesondere von mononukleären Zellen mit neutrophilen Granulationen (Myelocyten) charakterisiert, und es kommen Fälle dieses Leidens vor, in denen die Gesamtzahl der farblosen Blutzellen nicht vermehrt, sondern nur die Art der vorhandenen Zellen eine abweichende ist. Meist ist indessen die Zahl der farblosen Zellen erheblich vergrößert, und es kann die Zahl der mononukleären neutrophilen Zellen 50 000—500 000 und mehr

im Kubikmillimeter erreichen (Ehrlich-Lazarus). Die Zahl der roten Blutkörperchen pflegt vermindert zu sein. Neben den Myelocyten, die für die Erkrankung charakteristisch sind, kommen in wechselnder Zahl noch vor: polynukleäre neutrophile und eosinophile Leukocyten (in vermehrter Menge), mononukleäre eosinophile Leukocyten, Mastzellen (in vermehrter Zahl), atypische Zellformen (Zwergformen der verschiedenen Arten mit Mitosen) und kernhaltige rote Blutkörperchen, letztere zuweilen in großer Zahl.

Der Produktionsort der für myelogene Leukämie charakteristischen Zellen ist zunächst das Knochenmark, allein es kann sich im Verlauf der Erkrankung auch Myeloidgewebe in der Milz und den Lymphdrüsen einnisten, wonach alsdann auch diese Organe an der Produktion dieser Zellen sich beteiligen. Die Milz ist im übrigen stets, meist sehr hochgradig, vergrößert; die Schwellung der Lymphdrüsen pflegt gering zu sein und kann auch fehlen, andererseits kommen auch Fälle mit starker Lymphdrüsenvergrößerung vor. Der Uebertritt der Zellen in das Blut erfolgt wahrscheinlich aktiv, durch Einwanderung in die Blutgefäße.

Die Aetiologie der Leukämie ist unbekannt, wahrscheinlich haben die verschiedenen Formen der Leukämie auch eine verschiedene Aetiologie.

Bei hochgradig entwickelter Leukämie ist das Blut auffallend blaß, hell und dünnflüssig. Das Herz und die großen Gefäßstämme enthalten nach dem Tode oft eigentümlich lehmfarbene, an farblosen Blutkörperchen reiche Gerinnsel statt der speckhäutigen Faserstoffabscheidungen, oder es sind die Gerinnsel mit weißen, rahmigen, eiterähnlichen Auflagerungen aus farblosen Blutkörperchen bedeckt. Geringe Grade der Erkrankung erfordern zur Diagnosestellung eine mikroskopische Untersuchung des Blutes. Bei myeloider Leukämie finden sich im Blute Charcot-Leydensche Kristalle.

Die **Unterscheidung verschiedener farbloser Zellen des Blutes und der blutbildenden Organe** beruht im wesentlichen auf ihren körperlichen Eigenschaften und dem Verhalten gegenüber bestimmten Farbstoffen und Farbstoffgemischen. Ueber die **gegenseitigen Beziehungen der Zellen** bestehen noch starke Kontroversen. Ehrlich betrachtet die granulafreien und die granulaführenden Zellen als ganz getrennte Formen, die nicht ineinander übergehen. Pappenheim, Dominici, Hirschfeld u. A. bringen die verschiedenen Formen in genetische Beziehung zueinander, d. h. sie lassen die verschiedenen Zellformen aus einer den Lymphocyten zugerechneten Stammform hervorgehen. Nach Pappenheim können aus dieser Stammform auch Erythroblasten hervorgehen. Die ausgebildeten Zellformen des Blutes gehen dagegen nicht ineinander über.

Die acidophilen Granulationen färben sich mit Eosin rot. Zum Aufsuchen der basophilen Granulationen benutzt man kernfärbende Anilinfarben (Gentianaviolett, Löfflers Methylenblau, polychromes Methylenblau, Dahlia). Zur Färbung der neutrophilen Granula benutzt man Ehrlichs Triacidlösung, d. h. ein Gemisch von Lösungen von Orange G, Säurefuchsin und Methylgrün. Die Erythrocyten werden dadurch gelborange, die neutrophilen Körner violett, die eosinophilen leuchtend rot. Man kann auch ein Gemisch von wässerigen Lösungen von Säurefuchsin und Methylenblau verwenden. Ob die Granula scharf charakterisierte und konstante Zellprodukte darstellen, ist fraglich. Eine Zelle kann verschiedenartige Granula enthalten, und es kann (Arnold, Hesse) eine Granulation in eine andere übergehen. Nach Ceconi, Schridde u. A. lassen sich durch besondere Färbemethoden Körnelungen auch in den Lymphocyten und mononukleären Leukocyten nachweisen. Bei Romanowski-Färbung zeigen sowohl Lymphocyten als Leukocyten rot und violett gefärbte Granula.

Arneth unterscheidet unter den **polymorphkernigen Leukocyten mit neutrophiler Körnung** (Triacidpräparate) je nach der Reifung, d. h. nach der Beschaffenheit des Kernes, 5 Klassen: 1. solche mit rundem oder eingebuchtetem Kern (Ehrlichs Myelocyten) und reichlichen Granula, 2. Zellen mit zwei, 3. Zellen mit drei, 4. Zellen mit vier, 5. Zellen mit fünf und mehr Kernteilen. Unter normalen Verhältnissen sind die dritte (48 Proz.) und die vierte Art (23 Proz.) am reichlichsten vertreten. Am spärlichsten finden sich die erste und die zweite, die fünfte beträgt ca. 4 Proz.

Bei Infektionskrankheiten ändert sich das Zahlenverhältnis meist in der Weise, daß die reiferen Formen abnehmen, die jüngeren zunehmen. A. unterscheidet Iso-, Hyper-, Normo- und Hypo-Leukocytosen, bei denen das Zahlenverhältnis zwischen den einzelnen Formen normal bleibt und Aniso-, Hyper-, Normo- und Hypo-Leukocytosen, bei denen dieses Verhältnis gestört ist. Anisohypocytose fand er bei letaler Pneumonie, Typhus abdominalis, schwerer Eiterkokkeninfektion, septischer Diphtherie, Miliartuberkulose, schwerer Perityphilitis, also in Fällen, in denen Bakterien im Blute kreisen. Toxinämie verursacht dagegen Aniso-Hyperleukocytose.

Eine Vermehrung der im Blute zirkulierenden Leukocyten kann man bei Versuchstieren auch durch subkutane, intraabdominale und intravaskuläre Parenchymbrei-Injektionen erzielen (Brieger, Uhlenhuth, Lenzmann), und es gehen zum Teil auch Zellen ins Blut über (z. B. mononukleäre Riesenzellen), die sonst nicht ins Blut eintreten. Diese gesteigerte Auswanderung und Ausschwemmung von Zellen des Knochenmarks hat bei den Versuchstieren eine gesteigerte regenerative Wucherung der farblosen Zellen zur Folge.

Die bei Entzündung aus den Blutgefäßen austretenden polynukleären Leukocyten sind einer weiteren progressiven Veränderung nicht fähig. Zellen vom Charakter der mononukleären Lymphocyten und Leukocyten können sich dagegen in epitheloide Zellen, Plasmazellen, Klasmatocyten und bindegewebszellenähnliche Zellen umwandeln (vergl. § 95 der allgem. Pathol.).

Der **Leukämie** zuzuzählende Blutveränderungen kommen nicht nur bei hyperplastischen Wucherungen der blutbildenden Organe, sondern auch bei atypischen Wucherungen der den **Geschwülsten** zugezählten Neubildungen des lymphadenoiden Gewebes, des Knochenmarks und des Periostes, dem Lymphosarkom, dem Leukosarkom (Sternberg) und dem Chlorom vor. Bei den dem Leukosarkom (Sternberg) zugezählten Wucherungen tragen die im Blut in vermehrter Menge auftretenden Zellen vornehmlich den Charakter mononukleärer Leukocyten. Bei Chlorom (vergl. § 28) finden sich meist ebenfalls große mononukleäre Leukocyten oder Lymphoidzellen, doch kommen auch Fälle vor (Türk, Sternberg), in denen Myelocyten im Blut auftreten.

Als **Pseudoleukämie** (Cohnheim) pflegt man su Kachexie führende Erkrankungen zusammenzufassen, bei welchen eine fortschreitende Hyperplasie des lymphadenoiden Gewebes, besonders der Lymphdrüsen und der Milz (Knochenmarksveränderungen fehlen meist) auftritt, während im Blute bei mäßiger Abnahme der Zahl der roten Blutkörperchen keine erhebliche Vermehrung der Lymphocyten eintritt. Durch genauere Untersuchung des Blutes läßt sich indessen feststellen (Pinkus), daß in einem Teil der Fälle eine relative Vermehrung der Lymphocyten besteht. In diesem Falle ist die Erkrankung mit der gewöhnlichen chronischen lymphatischen Leukämie zu vereinigen. Sie kann zum Tode führen, ohne daß die Gesamtzahl der Leukocyten sich wesentlich erhöht, kann aber auch in lymphatische Leukämie mit erheblicher Vermehrung der Leukocytenzahl übergehen.

Daneben gibt es alsdann pseudoleukämieartige Erkrankungen, die ohne Veränderung der Gesamtzahl und des Verhältnisses der einzelnen Leukocytenformen zueinander, mit oder ohne Anämie, verlaufen, in denen die Vergrößerung der Lymphdrüsen und der Milz auf Tuberkulose, vielleicht auch auf andere unbekannte Infektionen oder auf Geschwulstbildung, die man als Lymphosarkom von dem leukämischen Lymphadenom oder Lymphom unterscheidet, beruht.

Als Ursache der Leukämie hat Löwit in den letzten Jahren eigenartige Gebilde, die in den Zellen des leukämischen Blutes vorkommen, beschrieben, die er für Parasiten hält. Er unterscheidet eine Haemamoeba leucaemiae magna als Ursache der myelogenen Leukämie und eine Haemamoeba leucaemiae parva s. vivax als Ursache der lymphogenen Leukämie. Seine Angaben sind bis jetzt von

anderer Seite nicht bestätigt worden. TÜRK erklärt auf Grund eingehender Nachprüfung die Hämamöben für Kunstprodukte, dadurch entstanden, daß die Mastzellengranula durch die wässerigen Lösungen basischer Farbstoffe ausgelaugt werden und durch ihr Zusammenfließen die vermeintlichen Amöben bilden. BLOCH hält sie für Kernbestandteile. LÖWIT hält diesen Angriffen gegenüber an seiner Meinung fest und beschreibt charakteristische Sichel- und Geißelformen. Beim Menschen soll sich der Parasit vorwiegend durch Schizogenie, im Kaninchen (bei intravenöser Injektion von Blut oder Organbrei) durch Sporogonie vermehren. Vor kurzem hat LÖWIT durch GIEMSA-Färbung im myelämischen Blut sichelförmige und amöbenartige Körper nachwiesen.

Literatur über Leukocytose und Leukämie.

Arneth, *Die neutrophilen weißen Blutkörperchen bei Infektionskrankh., Jena 1904 u. D. med. Woch. 1904.*

Askanazy, *Akute Leukämie, V. A. 137. Bd. 1894: Ursprung u. Schicksal der farblosen Zellen, Verh. d. Ges. D. Naturforsch. I, Leipzig 1905.*

Banti, *Die Leukämieen, C. f. a. Path. XV 1904.*

Besredka, *Leukocytose dans la diphtérie, A. de l'Inst. Pasteur 1898.*

Birnbaum, *Leukocytose, Arch. f. Gyn. 74. Bd. 1904.*

Bizzozero, *Natur d. sekundären leuküm. Bildungen, V. A. 99. Bd. 1885.*

Bloch, *Löwitsche Parasiten der lymphat. Leukämie, B. v. Ziegler XXXI 1902.*

Brown, *On Trichinosis, Journ. of exper. Med. III 1898.*

Buchanan, *Leukaemia, Journ. of Path. 1V 1896.*

Ceconi, *Sulla struttura del protoplasma, Riv. Veneta di Sc. Med. XIX 1892.*

Ehrlich *u.* ***Lazarus,*** *Die Anämie I, Wien 1898 (Lit.).*

Ehrlich, Lazarus *u.* ***Pinkus,*** *Leukämie, Pseudoleukämie, Wien 1901 (Lit.).*

Engel, *Leitfaden z. klin. Untersuchung des Blutes, Berlin 1902.*

Fraenkel, *Akute Leukämie, D. med. Woch. 1895.*

Gabritschewski, *Eosinophile Zellen im Blute bei Asthma bronchiale, A. f. exp. Path. 28. Bd. 1890.*

Galland, *On the granular leucocytes, Journ. of Phys. XIX 1896.*

Geigel, *Verh. d. roten Blutkörp. b. Pseudoleukämie, D. A. f. klin. Med. XXXVII 1885.*

Gilbert *et* ***Weil,*** *La leucémie aiguë, A. de méd. exp. 1899; Leucémie aiguë, ib. 1904.*

Glinski, *Akute Lymphämie, V. A. 171. Bd. 1903.*

Goldscheider *u.* ***Jacob,*** *Variationen d. Leukocytose, Zeitsch. f. klin. Med. 25. Bd. 1894 (Lit.).*

Grawitz, *Klin. Pathologie d. Blutes, Berlin 1902; Die farblosen Zellen des Blutes, Verh. d. Ges. D. Naturforsch. I, Leipzig 1905.*

Gümbel, *Chlorom u. seine Bez. zu Leukämie, V. A. 171. Bd. 1903.*

Hayem, *Du sang et de ses altérations organiques, Paris 1889.*

Hesse, *Zur Kenntnis der Granula, Anat. Anz. XX 1902 u. V. A. 167. Bd. 1902.*

Hirschfeld, *Atypische Leukämieen (akute Myelämie), Fol. haem. I 1904 (Lit.).*

Januszkiewicz, *Akute Leukämie, V. A. 173. Bd. 1903.*

Joas, *Ueber entzündliche Leukocytose, B. v. Ziegler X 1891.*

Jolly, *Types des globules blancs, A. de méd. exp. 1898; Leucémie, ib. 1902; Histol. pathol. du sang, Man. d'hist. path. II, Paris 1902 (Lit.).*

Joseph, *Morphologie d. Blutes bei Osteomyelitis, Beitr. v. Bruns 33. Bd. 1902.*

Jousset, *Pathogénie de la leucémie myelogène, A. de méd. exp. 1905.*

Krehl, *Patholog. Physiologie, Leipzig 1904.*

Labadie-Lagrave, *Traité des maladies du sang, Paris 1893.*

Levaditi, *Leukocytengranula, V. A. 180. Bd. 1905.*

v. Limbeck, *Klin. Pathologie des Blutes, Jena 1896.*

Löwit, *Die Leukämie, Wiesbaden 1901; Färbung der Haemamoeb. magna, B. v. Ziegler XXVIII 1900; Parasit. Natur d. Leukämie, Centralbl. f. allg. Path. XII 1901; Leukocytose, Leukämie, Pseudoleukämie, Ergebn. d. allg. Path. VII 1902 (Lit.); Mastzellengranula u. Amöben, B. v. Ziegler XXXIII 1902; Nachweis sichelförm. Gebilde, C. f. Bakt. Orig. XXXIX 1905.*

Maurel, *Rech. expérim. sur les leucocytes, Paris 1891.*

Meyer, *Die klinische Bedeutung der Eosinophilie, Berlin 1905 (Lit.),*

Milchner, *Emigration d. Mastzellen bei Leukämie, Z. f. klin. Med. 37. Bd. 1899.*

Muir, *Observat. on leukocythaemia, Journ. of Path. I 1892; The nature and signification of Leukocytose, Brit. med. Journ. 1898.*

Müller, H. Fr., *Zur Leukämiefrage, D. A. f. klin. Med. 48. Bd. 1891; Ueber Lymphämie, ib. 50. Bd. 1892; Die Morphol. d. leuküm. Blutes etc., C. f. allg. Path. V 1894 (Lit.).*

Neumann, *Myelogene Leukämie, Berl. kl. Woch. 1878; Charcotsche Kristalle bei Leukämie, V. A. 116. Bd. 1889.*

Pappenheim, *Bez. d. versch. farblosen Blutzellen zueinander, V. A. 159. Bd. 1900; Entstehung eosinophiler Zellen, Fol. haem. II 1905 S. 166; Leukämie, ib.; Atlas d. menschlichen Blutzellen, Jena 1905.*
Reinbach, *Verhalten d. Leukocyten b. malignen Tumoren, A. f. klin. Chir. 46. Bd. 1893.*
Rieder, *Beitr. z. Kenntn. d. Leukocytose, Leipzig 1892 (Lit.); Atlas d. klin. Mikroskopie des Blutes, Leipzig 1893.*
Schlesinger, *Leukocytose bei experim. Infektion, Zeitschr. f. Hyg. 35. Bd. 1900.*
Schridde, *Körnelungen der Lymphocyten des Blutes, Münch. med. Woch. 1905 I.*
Schulz, *Experim. Unters. über Leukocytose, A. f. klin. Med. 51. Bd. 1893.*
Schwarz, *Leukämie m. Riesenzellen u. Osteosklerose, Z. f. Heilk. 1901.*
Sternberg, *Norm. u. pathol. Morphol. d. Blutes, Ergebn. d. allg. Path. IX 1905 (Lit.).*
Stiénon, *La leukocytose dans les mal. infect., Ann. de la Soc. des sc. méd. de Bruxelles 1896.*
Tchistovitch, *Ét. sur la pneumonie fibrineuse, Ann. de l'Inst. Pasteur V 1891.*
Türk, *Unters. z. Frage d. paras. Natur d. myeloiden Leukämie, B. v. Ziegler XXX 1901; Vorles. üb. klin. Hämatologie, Wien 1904; Blutzellenbild. u. -benennung, Fol. haem. II 1905.*
Virchow, *Ueber farblose Blutkörperchen u. Leukämie, Ges. Abhandl., Frankfurt 1856.*
Walz, *Leukämie, Centralbl. f. allg. Path. XII 1901 (Lit.).*
Weidenreich, *Blutlymphdrüsen, Anat. Anz. XX 1901; Entsteh. d. eosinophil. Leukocyten, Fol. haem. II 1905.*
Wertheim, *Zur Frage der Blutbildung bei Leukämie, Zeitschr. f. Heilk. XII 1891.*
Westphal, *Charkotsche Kristalle im Gewebssaft d. Lebenden, D. A. f. kl. Med. 47. Bd. 1891.*
Williamson, *Verh. d. Leukocyten beid. Pneumokokkenerkrankung, B. v. Ziegler XXIX 1901.*
Wolff, *Eosinophile Zellen, B. v. Ziegler XXVIII 1900 (Lit.); Lymphoidzellen, Z. f. klin. Med. 45. Bd. 1902.*
Zalenski u. Cybulski, *Markzellen im kindl. Blut, Jahrb. f. Kinderheilk. 1904.*
Zappert, *Die eosinophilen Zellen im Blute, Zeitschr. f. klin. Med. 23. Bd. 1893.*
Zenker, *Charcotsche Kristalle, Arch. f. klin. Med. 18. Bd. 1876.*

§ 24. **Parasiten**, welche teils den **pflanzlichen** (Canon, *Bakteriologie des Blutes, Jena 1905 [Lit.]*), teils den **tierischen Organismen** zugehören, enthält das Blut außerordentlich häufig. Ein Teil derselben (Streptokokken, Staphylokokken, Pneumoniekokken, Tripperkokken, Typhusbacillen, Tuberkelbacillen, Leprabacillen, Trichinenlarven etc.) sind nur vorübergehend im Blute, werden da oder dort im Gewebe abgelagert und gehen erst nach der Ablagerung ein weiteres Wachstum oder eine Vermehrung ein, andere (Distomum haematobium, Filaria sanguinis, Recurrensspirillen) halten sich längere Zeit in der Blutbahn oder treten anfallsweise im Blut auf, noch andere endlich vermehren sich im zirkulierenden Blute (Malariaplasmodien, Trypanosomen), sind also eigentliche Blutparasiten. Von **leblosen** oder wenigstens **nicht vermehrungstähigen Fremdkörpern** kommen vorübergehend im Blute namentlich Staubkörner, Fett, Parenchymzellen und Luft vor. **Lebende vermehrungsfähige Zellen** gelangen aus malignen Geschwülsten in die Blutbahn. Näheres enthält der allgemeine Teil.

II. Pathologische Anatomie der Lymphe.

§ 25. Die Lymphe ist aus den Blutgefäßen abgeschiedene Flüssigkeit, welche innerhalb der Gewebe noch Produkte des Stoffwechsels, an besonderen Stellen auch aus der Außenwelt aufgenommene Substanzen zugefügt erhält. Ferner wird innerhalb des lymphadenoiden Gewebes den spärlichen Zellen, welche sie aus dem Blute erhält, noch eine weitere Zahl lymphatischer Zellen hinzugefügt. Pathologische Zustände des Blutes, sowie Erkrankungen der Gewebe haben sehr gewöhnlich auch eine **Veränderung der Lymphe** zur Folge; ebenso gelangen auch aus der Außenwelt aufgenommene, dem Organismus fremde Substanzen sehr häufig in die Lymphbahnen.

Viele der gesetzten Veränderungen sind physikalisch nicht nachweisbar, da es sich um gelöste Substanzen handelt. Was die morphotischen Bestandteile der pathologisch veränderten Lymphe betrifft, so handelt es sich im wesentlichen um eine Veränderung der Quantität und Qualität der in ihr enthaltenen Zellen, sowie um Beifügung geformter Zerfallsprodukte der Gewebe oder von außen stammender Fremdkörper. So treten z. B. bei hämorrhagischen Degenerationsprozessen im Gehirn in den perivaskulären Lymphgefäßen (Fig. 91 *c*)

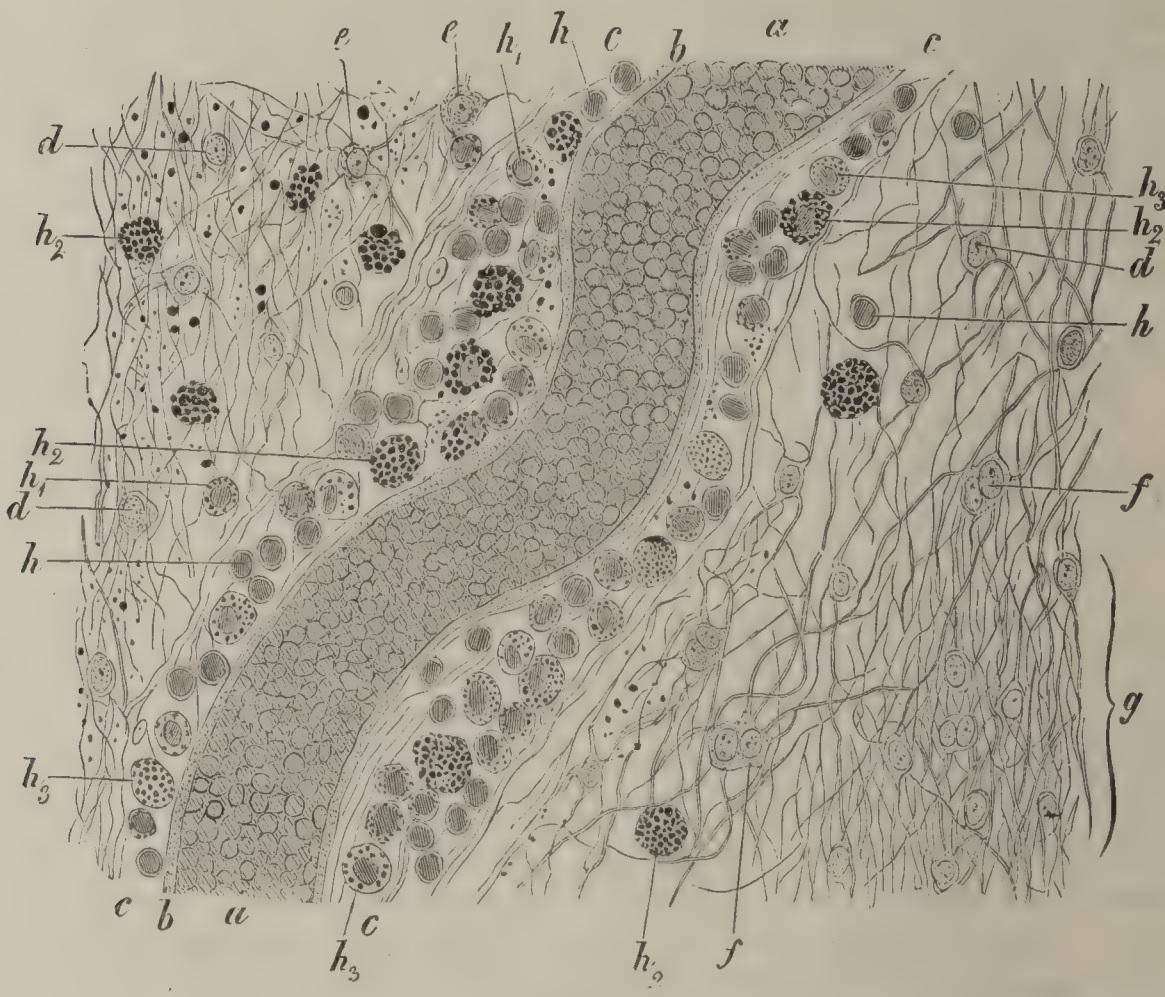

Fig. 91. Degenerationsherd des Gehirns (Zupfpr. in Osmiums.). *a* Blutgefäß mit Blut. *b* Media. *c* Adventitia mit Lymphscheide. *d* Unveränderte Gliazellen. *e* Verfettete Gliazellen. *f* Zweikernige Gliazellen. *g* Sklerotisch aussehendes Gewebe. *h* Rundzellen. h_1 Rundzellen mit einzelnen Fetttröpfchen. h_2 Fettkörnchen-Kugeln. h_3 Pigmentkörnchen-Kugeln. Vergr. 200.

neben unveränderten lymphatischen Elementen Zellen auf, welche teils mit farblosen (h_1, h_2) Zerfallsprodukten des Hirngewebes, teils mit zerfallenen Blutkörperchen (h_3) beladen sind.

In einem Lymphgefäße, welches einem entzündeten Gewebe entstammt, ist die Zahl der zelligen Elemente in der Lymphe sehr bedeutend vermehrt (vergl. § 21). Oft mischen sich der Lymphe auch abgestoßene, teils wuchernde, teils degenerierte Endothelzellen bei. Es kommt ferner auch nicht selten zu Gerinnungen mit Bildung von Fibrin. Ist eine Geschwulst in ein Lymphgefäß eingebrochen, so kann man Geschwulstzellen in der Lymphe finden. Bei Spaltpilzinvasionen können sich Kolonieen dieser Parasiten in den Lymphgefäßen entwickeln.

DRITTER ABSCHNITT.

Pathologische Anatomie der blutbildenden Organe, Knochenmark, Milz, Lymphdrüsen und Thymus.

I. Pathologische Anatomie des blutbildenden Knochenmarks.

§ 26. Das **Knochenmark** kindlicher Individuen bildet ein rot gefärbtes, weiches Gewebe, das in Farbe und Konsistenz am meisten Aehnlichkeit mit der Milzpulpa hat und danach am zweckmäßigsten als **splenoides Mark** bezeichnet wird. Die allgemein übliche Bezeichnung lymphoides Mark ist insofern nicht zutreffend, als nor-

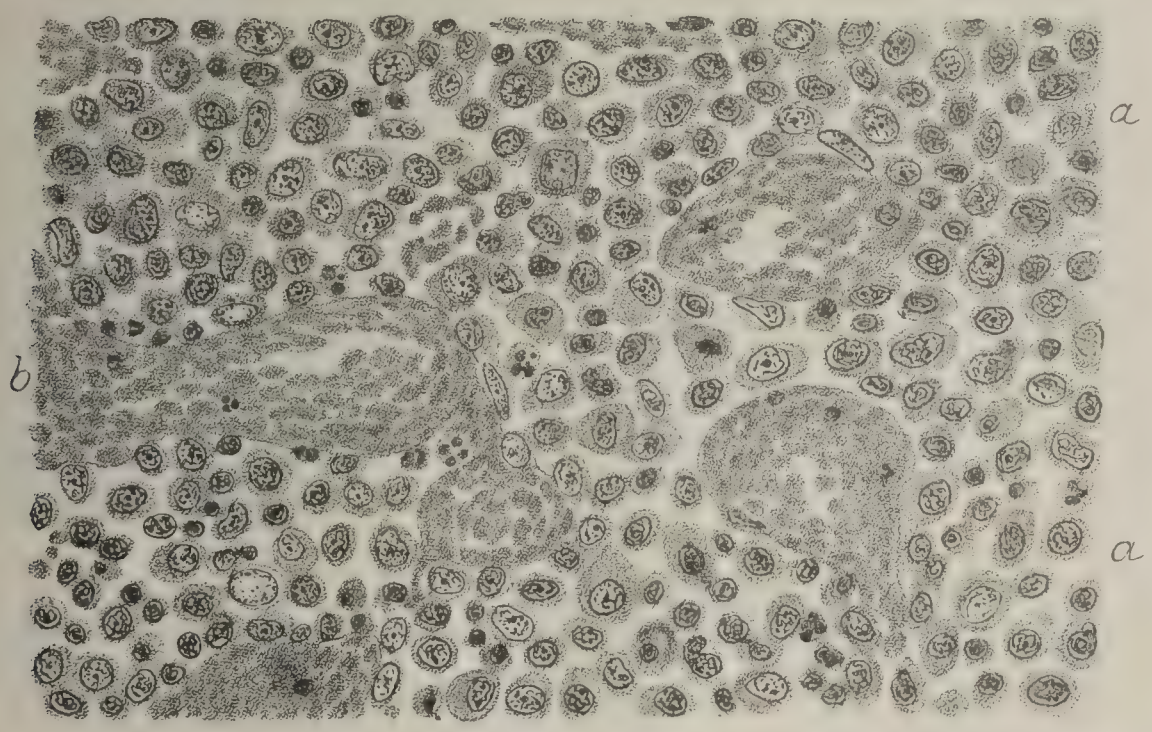

Fig. 92. Splenoides Knochenmark aus der Rippe eines Kindes von 9 Monaten (Formalin, Hämatox., Eosin.). *a* Markzellen. *b* Blutgefäß. Vergr. 500.

male Lymphdrüsen grau oder grauweiß gefärbt sind und auch eine festere Konsistenz besitzen.

Untersucht man das Knochenmark Neugeborener oder wenige Monate alter Kinder an Präparaten, die mit den üblichen Fixations- und Färbemethoden hergestellt sind, so erscheint dasselbe lediglich aus weiten, sehr dünnwandigen Blutgefäßen (Fig. 92 *b*) und aus Zellen (*a*)

zusammengesetzt, die im wesentlichen mononukleäre Zellen verschiedener Größe darstellen, deren Kerne eine verschiedene Intensität der Färbung zeigen (Fig. 92) und teils mehr homogen dunkel gefärbt, teils deutlich bläschenförmig, heller gefärbt und mit Kernkörperchen und Kernfäden versehen sind. In spärlicher Zahl lassen sich sodann anch ein- und mehrkernige Riesenzellen, sowie freies Blutpigment und pigmenthaltige Zellen nachweisen. Stützgewebe ist in dem zellreichen Knochenmark mit den gewöhnlichen Untersuchungsmethoden nur da und dort, oder gar nicht zu erkennen; es wird erst deutlich sichtbar, wenn durch krankhafte Prozesse die freien Zellen verloren gehen, und es lassen sich alsdann als Stützgewebe feinste Fäserchen, die zum Teil von sternförmigen Zellen ausgehen, nachweisen. In den kleinen, dem äußeren Periost näher gelegenen Markkanälchen des Knochens ist der Raum zwischen Blutgefäß und Knochengewebe lediglich von einem zarten Bindegewebe ausgefüllt, und es fehlen Markzellen ganz oder sind nur spärlich vorhanden.

Fig. 93. Einlagerung des Markgewebes in das retikuläre Endost. Kind von 3 Mon. (Form. Alk. Salpeters. Häm. Eos.), *a* Knochenbalken der Corticalis der Femurdiaphyse. *b* Retikuläres Endost ohne Markzellen. *c* In einen kortikaler Markraum eingelagertes Mark. *d* Ausgebildetes Markgewebe. Vergr. 45.

Untersucht man die freien Markzellen mit besonderen Färbemethoden, so zeigt sich, daß sie ein Gemenge verschieden beschaffener Zellen darstellen, die großenteils zur **Blutbildung** in naher Beziehung stehen, d. h. Vorstufen im Blute vorhandener Zellen darstellen.

Eine erste, für das Knochenmark charakteristische Form **farbloser Zellen** stellen die in großer Menge vorhandenen Myelocyten (Ehrlich) dar, mononukleäre Zellen mit neutrophiler Granulation, die nach Ehrlich als Vorstufen der im Blute zirku-

lierenden polynukleären Leukocyten anzusehen sind und durch Uebergangsformen in dieselben übergehen. In geringer Zahl finden sich sodann auch mononukleäre und polynukleäre Zellen mit eosinophilen Körnern, die in der letztgenannten Form auch im Blute vorhanden sind, und endlich in sehr geringer Zahl Zellen mit basophilen Körnern, sog. Mastzellen. Neben diesen gekörnten Zellen enthält das Knochenmark sodann noch verschiedene Typen körnchen- und hämoglobinfreier mononukleärer Zellen, die wahrscheinlich zum Teil in bestimmten Reifestadien ebenfalls ins Blut übergehen. Die Vorstufen aller dieser ins Blut übergehenden farblosen Zellen kann man als **Leukoblasten** zusammenfassen.

Eine zweite Gruppe von Zellen stellen sodann die **Erythroblasten**, d. h. die Vorstufen der roten Blutkörperchen, dar, mononukleäre hämoglobinhaltige Zellen, deren Kern sich mit Kernfarben sehr intensiv färbt. Sie gehen in der Norm erst nach Untergang des Kernes in das zirkulierende Blut über und vermehren sich im Knochenmark durch mitotische Kernteilung.

Die beschriebenen Zellformen, welche die eigentlichen Markzellen darstellen, sind untereinander gemischt, doch läßt sich insofern eine Gruppierung erkennen (Heinz), als dichtere Anhäufungen von Leukoblasten und Erythroblasten miteinander abwechseln.

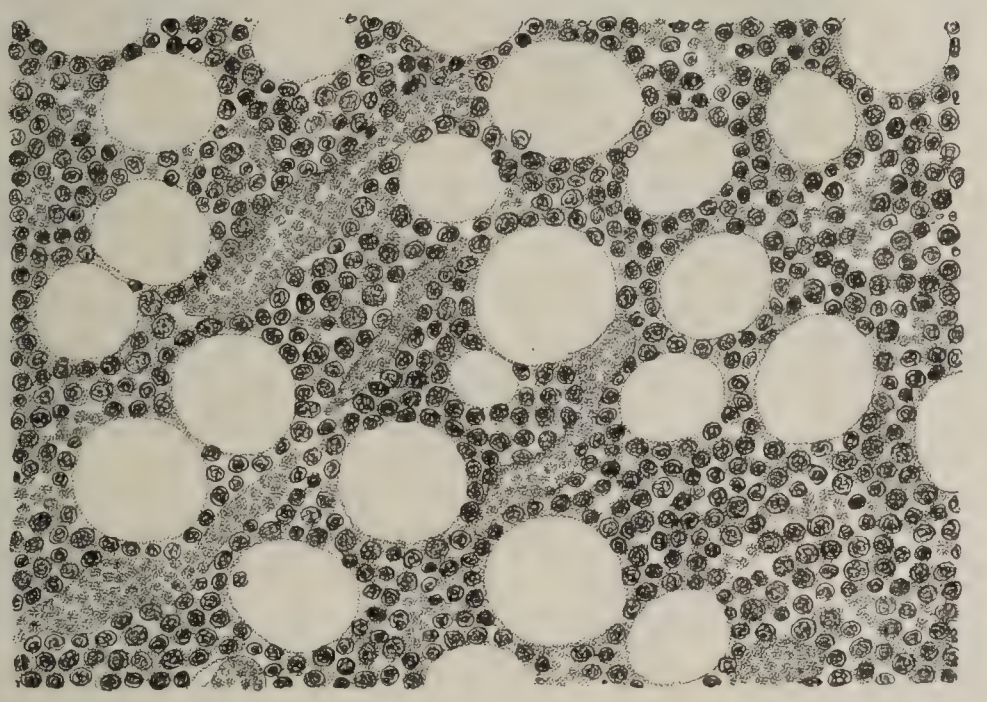

Fig. 94. Gemischtes Knochenmark aus der Rippe eines älteren Individuums (Form. Häm. Eosin). Vergr. 300.

Die freien Markzellen liegen innerhalb eines retikulär gebauten Stützgewebes, des **Endostes** (Fig. 93), welches seinen Halt teils an Knochenbalken, teils an den Blutgefäßen findet und in den oberflächlich gelegenen Markräumen und Haversschen Kanälen mit dem Periost in kontinuierlicher Verbindung steht. Das retikuläre Endost, dessen Zellen die Fähigkeit zukommt, fibrilläres Bindegewebe, Knorpel und Knochen zu bilden, schließt in der Zeit seiner Entwickelung aus dem Periost keine freien Markzellen ein. Dieselben werden vielmehr erst sekundär eingelagert (Fig. 93 *c b*); das Endost enger Knochenkanäle kann auch dauernd von Markzellen frei bleiben, oder es können sich die freien Markzellen auf einen Teil des Markraums beschränken.

Schon innerhalb des 1. Lebensjahres treten im Knochenmark, insbesondere der langen Röhrenknochen, aus den Stützzellen hervorgehende Fettzellen auf und nehmen im Laufe der Zeit an Menge zu. Nach dem 14. bis 16. Jahre pflegt das Mark der großen Röhrenknochen wesentlich aus gelbem oder, bei reichlicherem Blutgehalt, rotgelbem

Fettgewebe, zwischen dessen Fettzellen Markzellen nur spärlich vorhanden sind, zu bestehen und wird danach auch als **Fettmark** bezeichnet. Das Mark der spongiösen Knochensubstanz, das eine rotgelbe Farbe zeigt, enthält ebenfalls mehr oder weniger Fettzellen, behält aber stets freie Markzellen in mehr oder weniger reichlicher Menge und wird danach als **gemischtes Mark** (Fig. 94) bezeichnet. Die Menge des Fettmarks und des splenoiden Markes ist in einem Knochen eine wechselnde. In Zeiten gesteigerter Blutbildung nimmt der splenoide Teil des Markes zu.

In hohem Alter kann das Knochenmark stellenweise den Charakter eines **Gallertmarks** erhalten. Es geschieht dies dadurch, daß die Fettzellen durch Schwund des Fettes sich in gewöhnlich sternförmige Gewebszellen umwandeln, während der dadurch frei werdende Raum nicht durch Markzellen, sondern durch Flüssigkeit eingenommen wird.

Die Bezeichnung „splenoides Mark“ ist zwar nicht üblich, allein es scheint mir dieselbe weit zutreffender zu sein als „lymphoides Mark“. Einmal stimmt die Farbe dieses Markes mit der der Milzpulpa und nicht mit der der Lymphdrüsen überein. Sodann ist auch der Bau des Knochenmarks dem der Milzpulpa ähnlicher als dem der Lymphdrüsen, und es treten im Knochenmark die Zellen, welche den Charakter von Lymphocyten tragen, in den Hintergrund. Die Bezeichnung „lymphoides Mark“ wird danach richtiger für Fälle reserviert (vergl. § 27), in denen das Mark reichlich Lymphocyten enthält.

Literatur über das Knochenmark.

Arnold, *Kernteilungsfiguren in Knochenmarkzellen, V. A. 93. Bd. 1883 u. 97. Bd. 1884; Morphologie der Zellen des Knochenmarks, ib. 140. Bd. 1895; Struktur der hämoglobinhalt. Zellen, ib. 144. Bd. 1896.*

Bizzozero, *Sul midollo degli ossa, Napoli 1869, ref. in V. A. 52. Bd. 1871; Atrophie der Fettzellen des Knochenmarks, Arch. f mikr. Anat. XXXIII 1889.*

Dominici, *Moelle osseuse, Man. d'hist. path (Cornil-Ranvier) II 1902.*

Flemming, *Zellsubstanz, Kern- und Zellteilung, Leipzig 1882.*

Hammar, *Primäres (leukocytenfreies) u. rotes Mark, Anat. Anz. XIX 1901.*

Heinz, *Blutdegeneration u. -regeneration, Beitr. v. Ziegler XXIX 1901.*

Horwitz, *Hist. d. embryonalen Knochenmarks, Wien. klin. Wochenschr. 1904.*

Jackson, *Histologie und Histogenese des Knochenmarks, Arch. f. Anat. 1904.*

Kölliker, *Gewebelehre des Menschen I, Leipzig 1889.*

Marwedel, *Veränd. d. Knochenmarkzellen bei Entzündung, Beitr. v. Ziegler XXII 1897.*

Morat, *Contrib. à l'étude de la moëlle des os, Paris 1873.*

Neumann, *Bedeutung des Knochenmarks für die Blutbildung, Centralbl. f. d. med. Wiss. 1868; Berl. klin. Wochenschr. 1877, 1878, 1880 u. Zeitschr. f. klin. Med. III.*

Roger *et* ***Josué,*** *La moelle osseuse, Paris 1900.*

Schur *u.* ***Löwy,*** *Knochenmark u. Krankheiten, Zeitschr. f. klin. Med. 40. Bd. 1900.*

Schwarz, *Cytogenese d. Zellen d. Knochenmarks, Wien. klin. Woch. 1901.*

Werner, *Teilungsvorgänge an den Riesenzellen des Knochenmarks, V. A. 106. Bd.*

Wolff, *Bewegungsvermögen der Myelocyten, D. med. Woch. 1903.*

Weitere Literatur enthält § 27.

§ 27. **Krankhafte Zustände des Knochenmarks** können zunächst darin bestehen, daß die einzelnen Bestandteile zwar normal, aber in abnormen Mengenverhältnissen vorhanden sind. Zunächst kann die **Menge der freien Markzellen** in einem Knochen **abnorm gering** sein und zwar entweder dadurch, daß eine mangelhafte Zellenbildung eine Hypoplasie oder Aplasie des Markes besteht oder aber dadurch, daß die Markzellen durch krankhafte Prozesse zu Grunde gehen. Ersteres beobachtet man gelegentlich bei marantischen Säuglingen, so daß Markräume, die ganz mit Mark gefüllt sein sollten, ein Aussehen bieten wie *b* in Fig. 93. Bei der als Barlowsche

oder Möllersche Krankheit bezeichneten Knochenaffektion findet wahrscheinlich ein rapider Untergang von Markzellen, vielleicht verbunden mit mangelhafter Neubildung, statt, und es kann stellenweise der Prozeß so weit gehen, daß nur noch vereinzelte freie Markzellen (Fig. 95) vorhanden sind, so daß der Inhalt des Markraumes wesentlich nur aus dem zarten Endost, Blutgefäßen und freier Flüssigkeit besteht und ein durchscheinendes gallertiges Aussehen gewinnt und auch als **Gallertmark** bezeichnet wird. Im übrigen kommt solches Gallertmark namentlich bei senilem Marasmus, Verhungerungstod, chronischen Nierenleiden und Lungenschwindsucht vor, tritt aber bei diesen Krankheiten durchaus nicht immer auf.

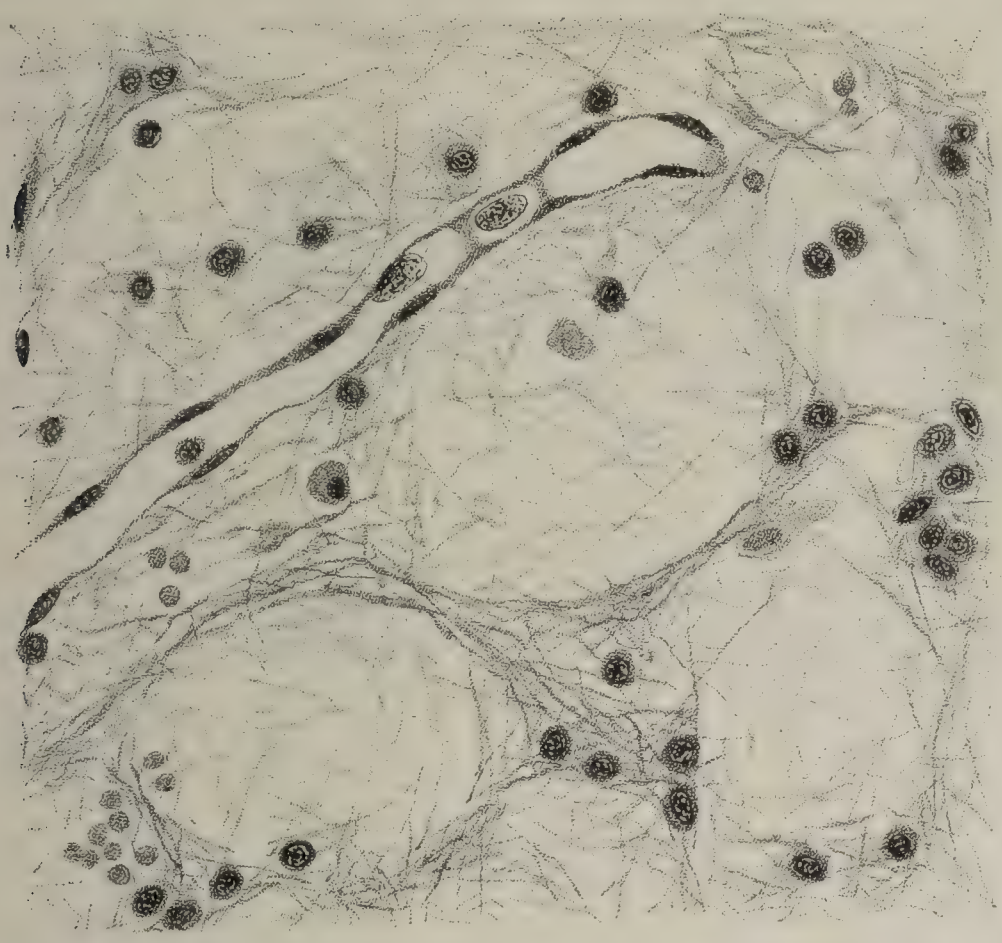

Fig. 95. Schwund des Knochenmarks im Schädeldach eines an Barlowscher Krankheit leidenden Kindes von 2 Jahren (Formalin Häm. Eosin).

Findet bei Hypoplasie und Aplasie des eigentlichen Knochenmarks oder bei physiologischer oder pathologischer Abnahme der Markzellen eine Aufstapelung von Fett in den Endostzellen statt, so kommt es zur Bildung von sog. Fettmark (richtiger als Lipomatose des Endostes zu bezeichnen). Es kann dies schon in den ersten Lebensjahren sich einstellen, sogar an den Diaphysenenden der Röhrenknochen, die normal rein splenoides Mark enthalten und es kann dies so weit gehen, daß die Markräume nur Fettgewebe (Fig. 96) ohne Markzellen enthalten.

Häufiger findet man solche Zustände bei älteren Leuten im Markraum der Röhrenknochen, sodann auch in der Spongiosa atrophischer Kranker bei seniler oder prämaturer Knochenatrophie. Durch Schwund des Fettes kann dieses Fettmark in Gallertmark übergehen.

Unter besonderen Bedingungen kann sich aus Fettmark und gemischtem Mark wieder **splenoides rotes Mark** entwickeln, z. B. bei chronischer Lungenphthise, chronischen Knocheneiterungen, Krebs-

kachexie, ist indessen hier keine konstante Erscheinung. So fand Grohé bei 158 an Lungenphthise Verstorbenen nur 119mal splenoides Mark. Bei Typhus abdominalis (Grohé), bei krupöser Pneumonie und bei septischen Erkrankungen (Golgi, Litten), bei akuter Endocarditis (Ponfick), bei Pocken (Golgi) kommt splenoides Mark namentlich dann vor, wenn die Krankheit erst in spätem Stadium zum Tode geführt hat.

Das Auftreten von splenoidem Mark im Verlauf der Infektionskrankheiten ist meistens teils auf Blutreichtum, teils auf eine Zunahme der farblosen Knochenmarkzellen, der Leukoblasten, zurückzuführen und hängt damit zusammen, daß bei verschiedenen Infektionskrankheiten (vergl. § 23) unter dem Einfluß chemotaktisch wirkender Substanzen eine vermehre Einwanderung farbloser Knochenmarkzellen ins Blut stattfindet. Die danach sich einstellende lebhafte Vermehrung der verschiedenen farblosen Knochenmarkzellen, die mit einer Abnahme der Fettzellen verbunden ist, ist wohl als eine durch den Zellverlust angeregte regenerative Wucherung anzusehen. Manche Autoren sind der Meinung, daß die im Laufe von Infektionskrankheiten auftretenden Toxine die Knochenmarkzellen direkt zur Wucherung reizen.

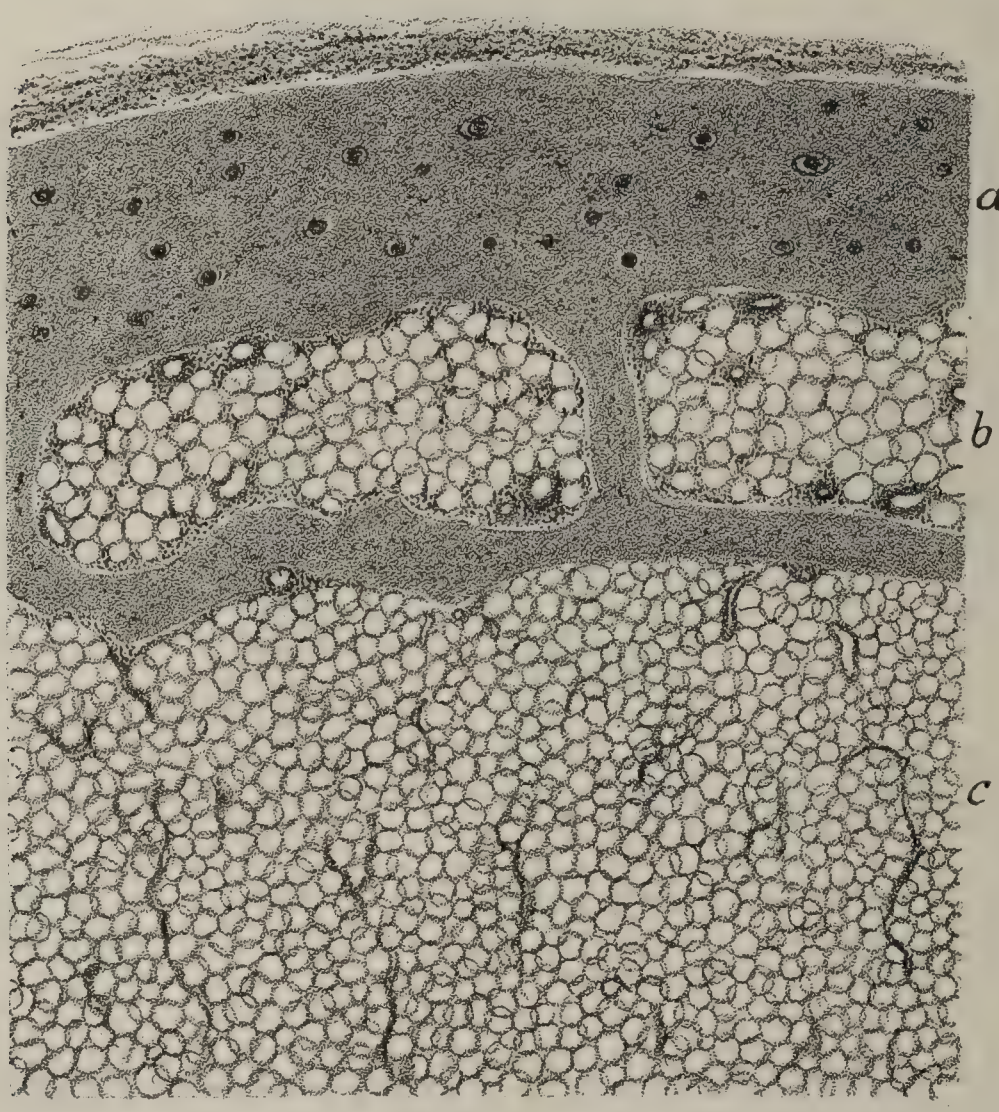

Fig. 96. Lipomatose des Endostes bei Aplasie des Markes, sog. Fettmark, bei einem marantischen 17-monatlichen Kinde. *a* Corticalis. *b c* Fettgewebe. Vergr. 45.

Findet eine stärkere Zerstörung von Blut statt (Blutgifte, Malaria, perniciöse Anämie), oder geht durch Hämorrhagieen dem Gefäßsystem viel Blut verloren (traumatische, infektiöse, toxische Blutungen), so bildet sich in mehr oder weniger ausgebreiteten Bezirken ebenfalls splenoides Mark, das oft dunkelrot, himbeergeleeähnlich aussieht. Die rote Färbung hängt teils vom Schwunde des Fettes, teils von der Hyperämie des betreffenden Markes, teils von einer oft sehr erheblichen Vermehrung der hämoglobinhaltigen Erythroblasten ab. Bei gesteigerter Blutzerstörung kommt dazu noch eine vermehrte Ablagerung von Hämosiderin, eine **Siderosis**. Die Zunahme der Erythroblasten ist als Ausdruck einer durch den Blutverlust ge-

steigerten Regeneration der roten Blutkörperchen im Knochenmark anzusehen. Sie fehlt danach bei Anämieen, welche von einer primären Erkrankung des Markes abhängen, bei welcher es sich um aplastische Anämie handelt, eine Form der Anämie, die sowohl bei Fettmark als auch bei Gallertmark und auch bei lymphoidem Mark (Leukämie und Pseudoleukämie) auftreten kann.

Blutungen kommen im Knochenmark sehr häufig vor, zunächst infolge von Traumen, sodann auch solche, wie sie unter dem Einfluß toxischer und infektiöser Erkrankungen und infolge von Anämie sich einstellen. Besonders ausgedehnt treten Blutungen im Knochenmark bei Morbus Barlowi auf (s. Störungen des Knochenwachstums). **Pigmentvermehrung** (Siderosis) kann sich sowohl an örtliche Blutergüsse als auch an ausgiebigen Blutzerfall und an Resorption von Extravasaten aus anderen Organen, sowie endlich auch an Gallenstauung anschließen.

Bei **Infektionen**, deren Bakterien ins Blut übergehen (Staphylokokken, Streptokokken, Pneumokokken, Typhusbacillen, Tuberkelbacillen, Milzbrandbacillen etc.) findet man die **Bakterien** sehr oft im Knochenmark. Je nach der Art und der Virulenz der Bakterien sind die Veränderungen in ihrer Nachbarschaft bald nur geringfügig, bald hochgradiger und bestehen in Zellnekrosen, Blutextravasaten, Fibrinabscheidungen und Ansammlung von Lymphocyten oder auch polynukleären Leukocyten; auch Vermehrung der Riesenzellen kommt vor. Aehnliche Veränderungen finden sich auch bei Variola und Typhus recurrens, ferner auch bei Arsenik- und Phosphorvergiftungen. Bei hämatogener Miliartuberkulose können sich auch im Knochenmark Tuberkel bilden. Stärkere Wirkung der Parasiten und der Gifte führt zu Entzündungen, die auch den Knochen in Mitleidenschaft ziehen.

Literatur über die Veränderungen des Knochenmarks.

Arnstein, *Melanämie u. Melanose, V. A. 61. Bd. 1874.*
Bettmann, *Einfluß des Arseniks auf d. Knochenmark, Beitr. v. Ziegler XXIII 1898.*
Blechmann, *Zur Pathologie des Knochenmarks, Arch. d. Heilk. XIX 1878.*
Brieger u. Uhlenhuth, *Blut und Organgifte, D. med. Woch. 1898.*
Chiari, *Osteomyelitis variolosa, Beitr. v. Ziegler XIII 1893.*
Cohnheim, *Knochenmark bei perniciöser Anämie, V. A. 68. Bd. 1876.*
Engel, *Perniciöse Anämie mit gelbem Knochenmark, Zeitschr. f. klin. Med. 40. Bd. 1901; Anäm. Blut. u. Zerst. der Bildungsorgane, Münch. med. Woch. 1901.*
De Filippi, *Exper. Untersuch. über das Ferratin, Beitr. v. Ziegler XVI 1894.*
Foà, *Beitr. z. Stud. d. Knochenmarks, Beitr. v. Ziegler XXV 1899.*
Fraenkel, E., *Knochenmark bei akuten Infektionskrankh., Mitteil. a. d. Grenzgeb. XII 1903.*
Geelmuyden, *Das Verh. des Knochenmarks in Krankheiten, V. A. 105. Bd. 1886 (Lit.).*
Golgi, *Pocken, Rivista Clin. di Bologna 1873.*
Grohé, *Knochenmark bei verschied. Krankheiten, Berl. klin. Woch. 1881 u. 1884.*
Gulland *and* ***Goodell,*** *Pernicious Anaemia, J. of Path. X 1905.*
Hammer, *Sarkomatöse Ostitis mit chron. Rückfallfieber, V. A. 137. Bd. 1894.*
Lazarus, *Die Anämie, Wien 1900.*
Lengemann, *Knochenmarksveränder. als Grundlage d. Leukocytose, B. v. Ziegler XXIX 1901.*
Litten, *Blutkörperchenhaltige Zellen im Knochenmark, Centralbl. f. d. med. Wiss. 1881.*
Litten *u.* ***Orth,*** *Verh. d. Knochenmarks bei verschied. Krankheiten, Berl. klin. Woch. 1877.*
Longcope, *Bone-Marrow in Typhoid Fever, Proc. of Path. Soc. of Phil. VIII 1905 und C. f. B. XXXVII Ref. 1905.*
Marwedel, *Veränd. d. Knochenmarkzellen bei d. eiterigen Entzünd., B. v. Ziegl. XXIX 1901.*
Muir, *The Bone-Marrow in pernicious Anaemia, Journ. of Path. II 1894; Relat. of the Bone-Marrow to Leucocyte and Leucocytose, Journ. of Path. VII 1901; The react. of the Bone-Marrow in infections, Trans. of the Path. Soc. of London LIII 1902.*

Ponfick, *Erkrankungen d. Knochenmarks bei inneren Krankheiten, V. A. 56. u. 57. Bd.*
Riess, *Blutkörperchenhaltige Zellen, Centralbl. f. d. med. Wiss. 1881.*
Roger *et* ***Josué,*** *La moelle osseuse à l'état norm. et dans les infections, Paris 1901.*
Senator, *Lymphadenoide u. aplast. Veränd. d. Knochenmarks, Z. f. klin. Med. 54. Bd. 1904.*
Stöcker, *Knochenmarksveränderungen bei fieberhaften Allgemeinerkrankungen, A. f. wiss. Tierheilk. XIII 1887.*
Stockman *and* ***Charteris,*** *The action of poisons, J. of Path. IX 1903.*
Wolowník, *Verh. d. Knochenmarks bei verschied. Krankheiten, Z. f. klin. Med. 56. Bd. 1905.*

§ 28. **Pathologische Vermehrung der freien Knochenmarkzellen** kann von allen Zellformen des Marks ausgehen und tritt sowohl bei Kindern als bei alten Leuten auf. In vielen Fällen tragen sie den Charakter **hyperplastischer Wucherungen**, die sich über einen mehr oder minder großen Teil des Skelettes ausbreitet, oft auch mit entsprechenden Wucherungen in den übrigen blutbildenden Organen, (Lymphdrüsen, lymphadenoides Gewebe der Schleimhäute, Thymus, Milz) verbunden ist, die teils ebenfalls primär, d. h. unter dem Einfluß derselben Krankheitsursachen auftreten, teils sekundär, d. h. als Metastasen, durch Einnistung der wuchernden Markzellen in die genannten Organe sich entwickeln. Nicht selten findet auch eine entsprechende Einlagerung und Wucherung in Organen statt, die normal keine entsprechenden Zellformen besitzen, z. B. in der Leber, den Nieren, der Lunge, der äußeren Haut, dem Herzen. Umschriebenes Auftreten der Wucherung in Form von Knoten, stärkere Atypien der Neubildung, destruktive Wirkung derselben auf die Knochen verleiht der Wucherung den Charkter von **Knochenmarkgeschwülsten**, doch ist es oft nicht zu entscheiden, ob man die krankhafte Wucherung den Hyperplasieen oder den autonomen Neubildungen zuzuzählen berechtigt ist, oder ob vielleicht die Wirkung einer Infektion vorliegt.

Die pathologischen Wucherungen des Knochenmarks und der anderen genannten Organe, und zwar sowohl die diffusen als die geschwulstartigen, verbinden sich zum Teil mit den als **Leukämie** bezeichneten, wobei die im Blute in vermehrter Menge auftretenden Zellen den Zellen der Neubildung entsprechen. Es können die einzelnen Formen der Wucherung indessen auch ohne entsprechende Blutveränderung verlaufen.

Lymphoide Hyperplasie des Marks findet sich als Teilerscheinung der als akute und als chronische lymphatische Leukämie (§ 23) bezeichneten Krankheiten. Sie ist dadurch charakterisiert, daß die in der Norm an Zahl ganz zurücktretenden körnchenfreien Lymphocyten des Knochenmarks sich vermehren, während die Markzellen an Menge abnehmen. Bei der akuten lymphatischen Leukämie werden das Fettmark und das gemischte Mark großenteils in zelliges Mark verwandelt, das meist rot, gallertig, weich, seltener graurot bis grau und etwas fester aussieht, zuweilen auch kleine eiterartige Einsprengungen enthält. Die Hauptmasse der Zellen besteht aus Zellen vom Charakter kleiner und großer Lymphocyten, untermischt mit ausgebildeten und kernhaltigen roten Blutkörperchen. Die neutrophil gekörnten Myelocyten sind stark vermindert, zuweilen bis auf spärliche Reste.

Bei der chronischen lymphatischen Leukämie ist das Knochenmark teils rot, teils grau gefärbt, in wechselnder Kombination, teils gallertartig, teils fester, einer Lymphdrüse ähnlich. Dementsprechend ist auch der Bau des Knochenmarks dem einer Lymph-

drüse ähnlich geworden; ein zartes Retikulum beherbergt reichlich Lymphocyten; der Gefäßapparat, an den sich das Retikulum ansetzt, besitzt engere Gefäße als das normale Knochenmark, so daß das Mark bei schwächerer Vergrößerung nur aus gleichmäßig verteilten, sich dunkel färbenden Lymphocyten zu bestehen scheint (Fig. 97 *a*) und Myelocyten auch nur erst spärlich zu finden sind. Bei hochgradiger lymphatischer Wucherung kann sich die Lymphocytenmasse auch auf die innere Periostschicht (*b*) verbreiten.

Bei lymphatischer Leukämie nimmt meist auch das lymphatische Gewebe außerhalb des Knochenmarks an der Hyperplasie teil oder erkrankt primär, insbesondere in den Lymphdrüsen. Vielfach lagert sich auch Lymphocytenmasse in andere Organe (Leber, Milz, Niere, Haut, Gehirn etc.) ein. Fehlen die charakteristischen Blutveränderungen, so wird die Erkrankung als Pseudoleukämie bezeichnet.

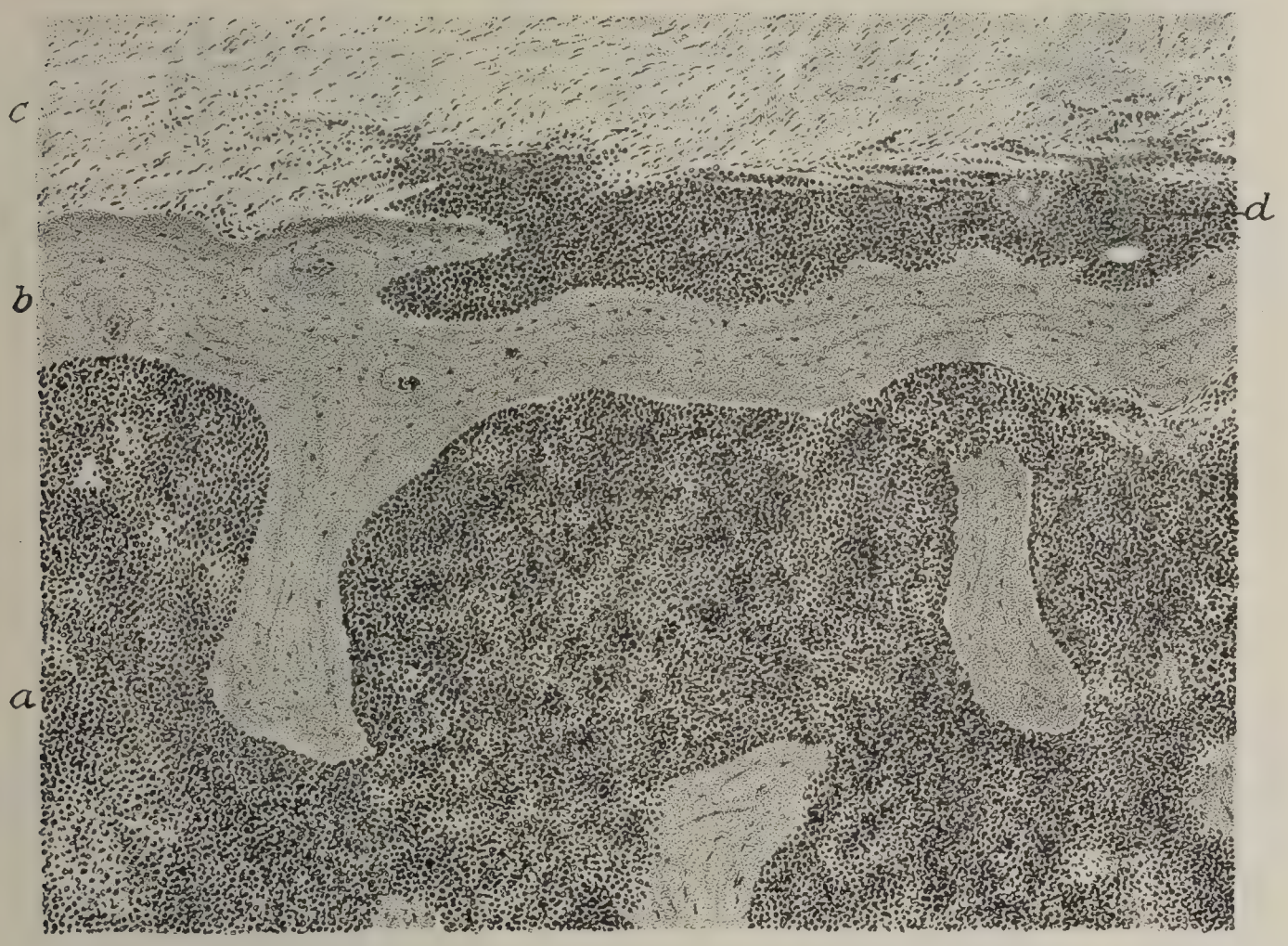

Fig. 97. Lymphoide Hyperplasie des Marks des Sternums von einem 16-jährigen an Leukämie gestorbenen Mädchen (Häm. Eos.). *a* Intraossär, *b c* subperiostal gelegenes Lymphoidgewebe. Vergr. 80.

Hyperplasie der mononukleären ungranulierten Leukocyten tritt im Knochenmark in ähnlicher Weise auf wie die lymphoide Wucherung und kann die übrigen Knochenmarkselemente mehr oder weniger verdrängen. Sie tritt als Teilerscheinung der als leukocytäre Lymphombildung (Leukosarkomatose Sternbergs) bezeichneten Erkrankung der Lymphdrüsen (§ 38) auf und führt zu entsprechender Leukämie.

Hyperplastische Wucherung der Myelocyten bietet sich makroskopisch ähnlich dar wie lymphatische Wucherung (pseudolymphoides Mark). Das Knochenmark ist teils rot oder graurot, teils grau und

grauweiß mit gelbweißen Einsprengungen, zeichnet sich aber histologisch aus durch das wechselnde Aussehen der Zellen, durch deren verschiedene Größe (Fig. 98) und durch die verschiedene Beschaffenheit des Kerns. An der Wucherung können sich zugleich auch die polymorphkernigen Riesenzellen (Fig. 98) beteiligen. Geeignete Färbungsmethoden zeigen, daß die meisten Zellen neutrophile Granula enthalten, daß sie mit den im Blute vorhandenen Myelocyten (§ 23) übereinstimmen. Diese eigenartigen Wucherungen können sich alsdann auch in anderen Organen, in der Milz, den Lymphdrüsen, der Leber und der Lunge entwickeln etc. Ob diese eigentümliche Erkrankung als eine hyperplastische, ob als eine infektiöse Wucherung zu deuten, oder ob sie eher den Geschwülsten zuzurechnen und als Myeloidsarkom zu bezeichnen ist, läßt sich zur Zeit nicht entscheiden. Die Wucherung führt meist zu Myelämie, kann aber auch ohne eine solche verlaufen.

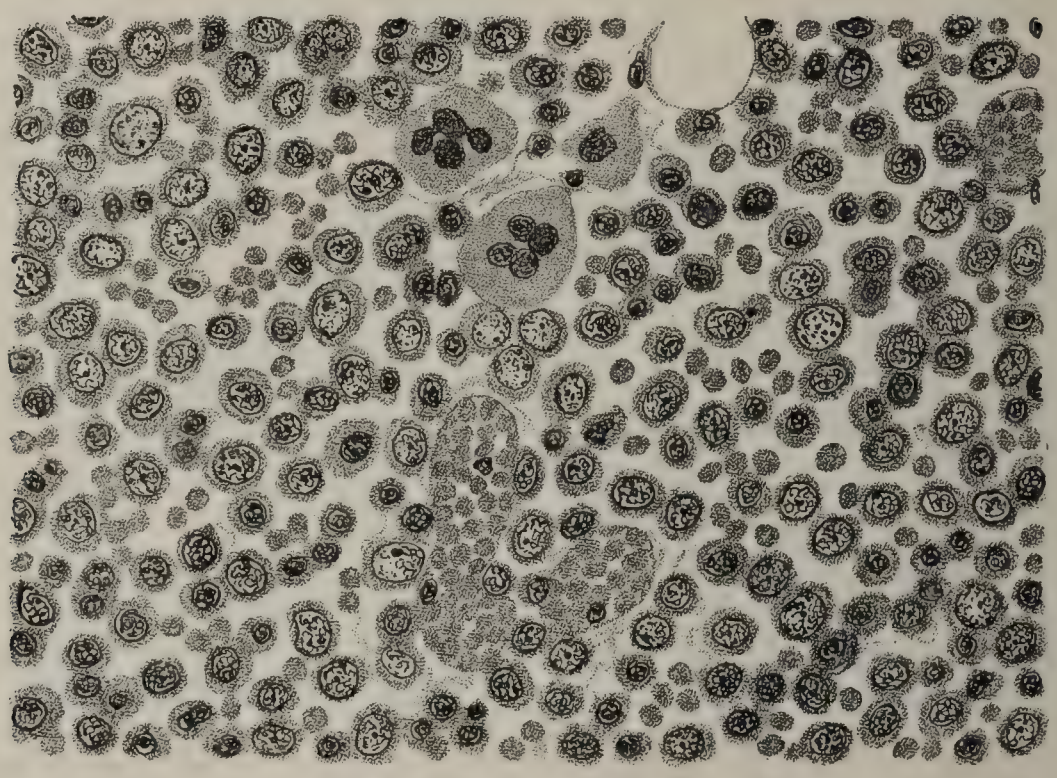

Fig. 98. Hyperplastische Wucherung der Myelocyten bei einem 27-jährigen Manne mit entsprechenden Wucherungen in der Milz, den Lymphdrüsen, der Leber und der Lunge (Form. Häm. Eosin). Vergr. 400.

Unter den **Geschwülsten des Knochenmarks** ist zunächst das **Myelom** zu nennen, das in multiplen knotenförmigen weißlichen Herden, oft über einen großen Teil des Skelettes, besonders des Schädeldaches, der Wirbel und des Brustkorbes, verbreitet, auftritt und zur Zerstörung der im Geschwulstgebiet gelegenen Knochenbalken (Fig. 99) führt, wobei indessen die durch die Corticalis durchbrechenden Knoten gar nicht oder nur wenig über die Oberfläche hervortreten. In großen Knoten können partielle Nekrose, auch Blutungen, vorkommen.

Mikroskopisch besteht die Geschwulst im wesentlichen aus Rundzellen (Fig. 100), die, meist gleichmäßig verteilt, seltener mehr gruppenweise vereinigt, in einem retikulären Stützwerk liegen. Genauere Untersuchung der Zellen ergibt, daß sie nicht immer gleich beschaffen sind, daß vielmehr verschiedene Myelomformen unterschieden werden müssen, indem die Geschwulstzellen bald im wesentlichen aus Myelocyten mit neutrophilen Granulationen, bald aus Lymphocyten,

bald aus großen mononukleären granulafreien Zellen bestehen, die Plasmazellen ähnlich sind und als Vorstufen der Myelocyten oder als mononukleäre Leukocyten aufzufassen sind. Nach RIBBERT können auch kernhaltige Erythroblasten (Megaloblasten) einen wesentlichen Bestandteil der Geschwulst (Erythroblastom) bilden. Das Myelom ist nicht mit bestimmten Blutveränderungen verbunden.

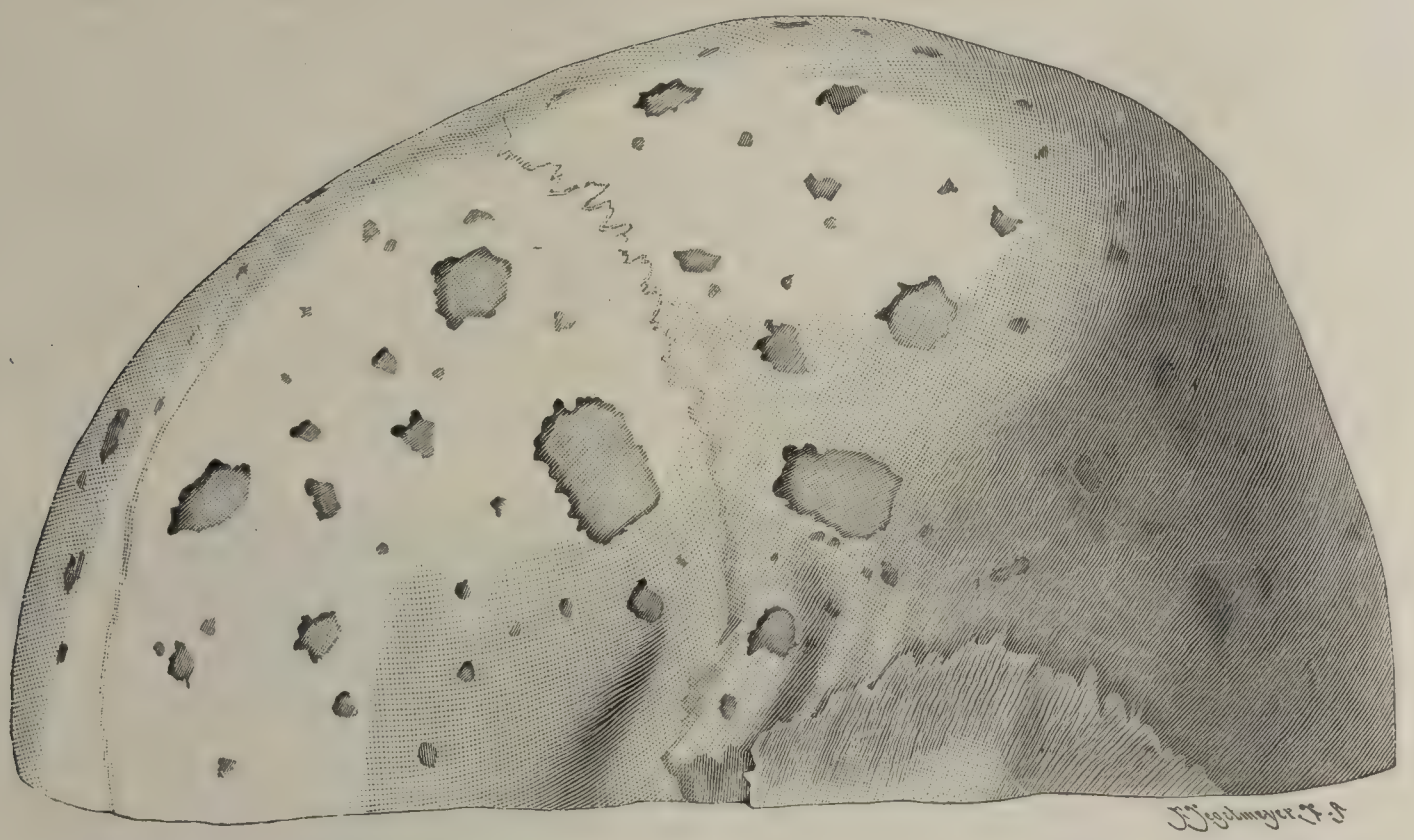

Fig. 99. Multiple Myelome des Schädeldaches. Um $^1/_3$ verkleinert.

Bei der als **Chlorom** bezeichneten Geschwulst bilden sich am Skelett, vornehmlich periostale, grüne oder gelbgrau gefärbte Geschwülste.

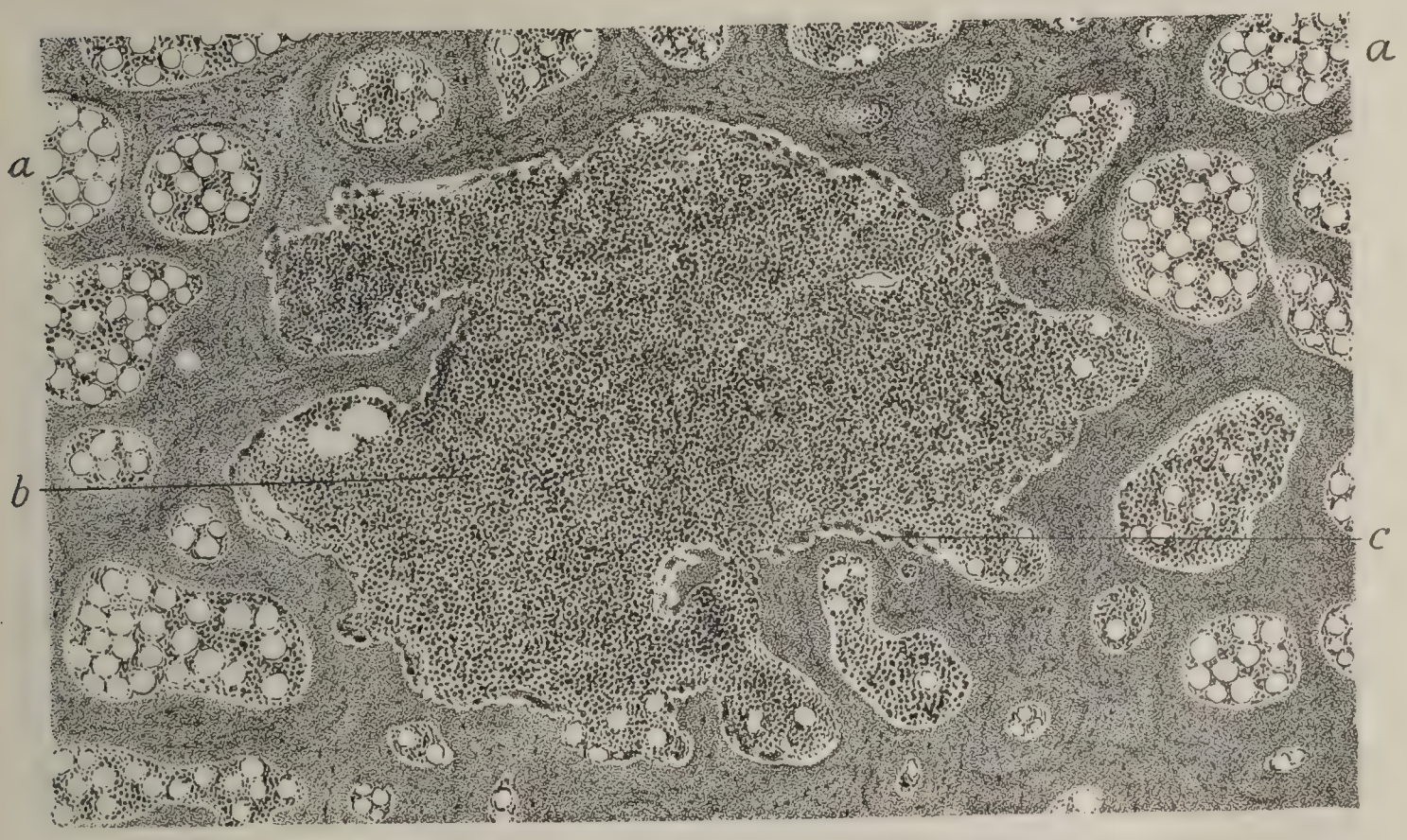

Fig. 100. Myelome des Schädeldaches (Häm.) *a* Gemischtes Mark. *b* Myelom. *c* Lakunäre Knochenresorption mit Osteoklasten. Vergr. 48.

Hauptsitz derselben ist das Periost der Gesichts- und Schädelknochen, doch kommen sie auch an anderen Knochen vor, und es kann auch das Knochenmark an der eigenartigen Wucherung beteiligt sein. Es können ferner auch verschiedene lymphatische Apparate (Lymphdrüsen, Tonsillen, Schleimhautfollikel, Thymus) und auch andere Gewebe (Zahnfleisch, Nasenschleimhaut, Pleura, Leber, Nieren) etc. beteiligt sein. Die eigentlichen Geschwülste sind ziemlich fest, das grün gefärbte Knochenmark dagegen weich, zuweilen eiterähnlich.

Der Bau des Chloroms entspricht meist dem eines Lymphosarkoms, es kann danach dasselbe auch als Chlorolymphosarkom bezeichnet werden. Es können die Zellen indessen auch mehr den Charakter von mononukleären Leukocyten tragen. In seltenen Fällen (Türk, Klein-Steinhaus, Sternberg) gehören die Zellen größtenteils den granulaführenden Myelocyten an.

Fig. 101. Fibröse Wucherung des Endostes und Knochenneubildung im Schenkelhals eines an lymphatischer Leukämie gestorbenen Mädchens von 16 Jahren (Häm. Eosin). *a* Lymphoides Mark. *b* Fibröse Endostwucherung. *c* Neue Knochenbälkchen. *d* Nekrotischer Herd. Vergr. 80.

Gewöhnlich findet eine Ueberführung der betreffenden Zellen ins Blut statt, es besteht also Leukämie.

Die Ursache der grünen Färbung ist nicht sicher bekannt. Möglich, daß dieselbe durch grünlich-glänzende intracellulär gelegene Kügelchen, die Fettreaktion geben, bedingt wird, doch kann es sich auch um eine sog. Parenchymfarbe handeln.

Primäre Lymphosarkome des Knochenmarks, die in ihrem Bau lymphadenoidem Gewebe gleichen, sind selten und von den als Myelom bezeichneten Tumoren schwer abzugrenzen. Es kommen indessen multipel auftretende Tumoren vor, die nach ihrem Bau diesen Namen verdienen.

Sowohl zu lymphoiden als zu myeloiden Wucherungen des Knochenmarks kann sich eine **Osteosklerose** hinzugesellen. Eingeleitet wird dieselbe durch eine stärkere Wucherung des Endostes (Fig. 101), durch welche das zellige Gewebe zunächst durch fibröses Gewebe ersetzt wird, in dem alsdann neue Knochenbalken (*c*) entstehen. Zuweilen scheinen Gewebsnekrosen (*d*) diese Wucherung einzuleiten. Vielleicht daß auch Infektionen (Streptokokken, Staphylokokken, Tuberkelbacillen) vorliegen; doch kann die fibröse Wucherung wohl auch als Folge der bestehenden Knochenmarksveränderung auftreten, ähnlich wie fibröse Wucherungen des Stützgewebes in der leukämisch und pseudoleukämisch erkrankten Milz auftreten.

Bei Myelom findet sich im Urin der sog. BENCE-JONESsche Eiweißkörper (Albumose).

Literatur über hyperplastische Wucherungen und Geschwülste des Knochenmarks.

Abrikossoff, *Multiple Myelome, V. A. 173. Bd. 1902.*
v. Baumgarten, *Myelogene Pseudoleukämie m. Osteosklerose, Arb. a. d. p. Inst. Tübingen II 1889 (Lit.).*
Ehrlich, Lazarus, Pinkus, *Leukämie und Pseudoleukämie, Wien 1901.*
Göppert, *Lymphosarkomatose, V. A. 144. Bd. Suppl. 1896.*
Gümbel, *D. Chlorom u. s. Bez. z. Leukämie, V. A. 171. Bd. 1903.*
Hoffmann, *Ueber das Myelom, Beitr. v. Ziegler XXXV 1904.*
Jellinek, *Path. Anat. d. multiplen Myeloms, V. A. 177. Bd. 1904 (Lit.).*
Klein** u. **Steinhaus, *Chlorom (lymphocytäres und myelocytäres), C. f. a. P. XV 1904.*
Mac Callum, *Multiple Myeloma, Journ. of exper. Med. 1901.*
Nothnagel, *Lymphadenia ossium, Internat. Beitr., Festschr. f. Virchow II, Berlin 1891.*
Ribbert, *Das Myelom. Cbl. f. allg. Path. XV 1904.*
Saltykow, *Myelom, V. A. 173. Bd. 1903.*
Schede** und **Herxheimer, *Multiple Myelome, Z. f. klin. Med. 54. Bd. 1904.*
Sternberg, *Chlorom, Beitr. v. Ziegler XXXVII 1905; Myelom, Leukosarkomatose, Lymphosarkomatose, Ergebn. d. allg. Path. IX, 2, 1905 (Lit.).*
Vignard** et **Gallavardin, *Myélome multiple, Rev. de chir. 1903.*
Weber, *Myelomatosis with Bence-Jones Proteid, J. of Path. IX 1903 (Lit.).*
Wieland, *Primär multiples Lymphosarkom der Knochen, V. A. 166. Bd. 1902 (Lit.).*
Winkler, *Das Myelom, V. A. 161. Bd. 1900 (Lit.).*
Wright, *Multiple Myeloma, J. of the Boston Soc. IV 1900.*
Zahn, *Multiples Myelom, D. Zeitschr. f. Chir. XXII 1885.*
Weitere Literatur enthält § 27.

II. Pathologische Anatomie der Milz.

§ 29. Die **Milz** ist ein Organ, dessen Funktionen bei dem Stoffwechsel des Blutes eine eigenartige und wichtige Rolle spielen, und es findet diese Beziehung zum Leben des Blutes auch in der anatomischen Struktur der Milz und in ihren besonderen Beziehungen zum Zirkulationsapparate ihren Ausdruck. Das für die Milz charakteristische Gewebe ist die rote Milzpulpa; daneben besitzt dieselbe lymphadenoides Gewebe.

Das **Pulpagewebe** (Fig. 102) besteht aus einem zellreichen Gewebe mit einem retikulär gebauten, zarten Stroma, welches durch stärkere, teils von der Milzkapsel, teils von dem Hilus aus eintretende Bindegewebssepten gestützt wird und mit feinen arteriellen Kapillaren (*c*) sowie mit sehr weiten und sehr dünnwandigen venösen Kapillaren oder Venensinus (a, a_1), die sich zu den eigentlichen Venen vereinigen, versehen ist. Kapillaren und Sinus haben sehr durchlässige Wände, so daß Blutkörperchen rasch aus den Gefäßen austreten und auch wieder in dieselben hinein gelangen können. Die Wände der Sinus (a, a_1) und der Kapillaren (*c*) werden durch ein aus platten Spindelzellen (*b*) be-

stehendes Endothelhäutchen hergestellt; in den Sinus springen dessen Kerne stark in das Lumen der Gefäße vor. An die Außenseite der Gefäßwände setzt sich das Pulparetikulum an. Das zwischen den Gefäßen liegende Pulpagewebe enthält vornehmlich den mononukleären Leukocyten entsprechende, sodann auch mehrkernige rundliche Zellen (*d*) freie, farbige Blutkörperchen, blutkörperchenhaltige Zellen (*e*) Pigmentkörnchenzellen (*e*) und freies, gelbes oder rostfarbenes oder braunes Pigment. Das Blut der Sinus ist reich an farblosen Zellen.

Das **lymphadenoide Gewebe** der Milz (Malpighische Körperchen) bildet innerhalb des roten Pulpagewebes weißliche Körner und entsteht durch eine partielle Umwandlung der bindegewebigen Scheiden der Arterien in retikuliertes Bindegewebe. Die lymphadenoiden Herde sitzen den Arterien entweder seitlich auf oder umfassen dieselben und haben durchschnittlich einen Durchmesser von 0,1—0,8 mm. Sie enthalten nur enge Kapillargefäße, welche in die Pulpa eintreten.

Die **Funktionen der Milz** bestehen, soweit bekannt, in einer Zerstörung roter Blutkörperchen in der Pulpa und in einer Bildung farbloser Zellen in den Follikeln.

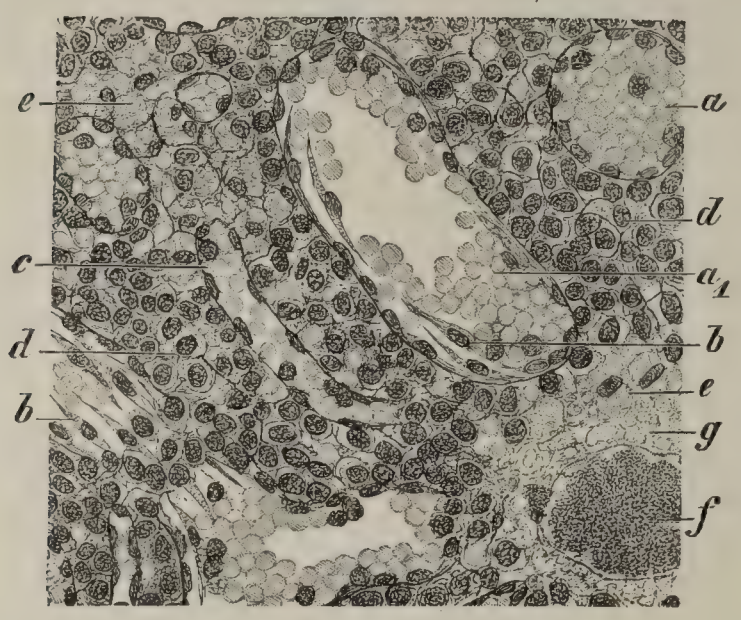

Fig. 102. Durchschnitt durch die dunkelrote Milzpulpa eines an akuter Pyämie verstorbenen Kindes (M. Fl. Gentiana). *a* Querschnitt, a_1 Längsschnitt von venösen Sinus. *b* Sinusendothel. *c* Arterielle Kapillaren. *d* Pulpastränge mit farblosen Zellen und roten Blutkörperchen. *e* Zerfallene rote Blutkörperchen und blutkörperchenhaltige Zellen. *f* Kokkenkolonie in einer Vene. *g* Nekrotisches Gewebe. Vergr. 200.

Die **äußere Form** der Milz zeigt ziemlich erhebliche Variationen. Im allgemeinen ist sie zungenförmig. Häufig ist sie auffallend lappig oder besitzt wenigstens tiefe Einkerbungen. Nicht selten sind eine oder mehrere, selten sehr zahlreiche **Nebenmilzen** von Hirsekorn- bis Haselnußgröße vorhanden. Selten ist auch eine Teilung der Milz in mehrere annähernd gleich große Milzen. Lageveränderungen der Milz sind häufig. Das Gewicht der normalen Milz eines Erwachsenen beträgt 130—250 g.

Vollständiger **Mangel der Milz** ist sehr selten, kommt indessen auch bei Individuen vor, welche im übrigen wohlgebildet sind.

Findet ein **gesteigerter Zerfall roter und farbloser Blutkörperchen** statt, so werden deren Zerfallsprodukte zu einem großen Teil der Milz zugeführt, um dort zerstört, resp. resorbiert zu werden, es kann dadurch zu einer **rostfarbenen Pigmentierung der Milz** kommen, welche durch eine Vermehrung der in geringen Mengen schon normalerweise in einzelnen. Milzzellen vorhandenen **Hämosiderinkörner** und **Schollen** bedingt ist. Gelangen absterbende oder tote Leukocyten in die Milz, so werden auch diese von Pulpazellen aufgenommen und

zerstört. Starke Zufuhr von Zerfallsprodukten kann Milzvergrößerung bedingen.

Fremdkörper, die im Blute zirkulieren, wie z. B. Kohlenstaub, lagern sich ebenfalls mit Vorliebe in der Milzpulpa ab und bleiben dann vornehmlich in den adventitiellen Scheiden der Arterien liegen. Sitzt ein Follikel seitlich einem Gefäß an, so liegt der Kohlenstaub vorwiegend an der follikelfreien Seite (ARNOLD), kann die Arterie aber auch zirkulär umgeben.

Literatur.

Albrecht, *Nebenmilzen, Beitr. v. Ziegler XX 1896 (Lit.).*
Bannwarth, *Unters. über die Milz, Arch. f. mikr. Anat. 38. Bd. 1891.*
Biondi, *Unters. üb. d. Ablagerung v. Eisenpigment, Beitr. v. Ziegler XVIII 1895.*
De Filippi, *Unters. über das Ferratin, Beitr. v. Ziegler XVI 1894.*
Dominici, *Histologie de la rate, A. de méd. exp. 1901.*
Foà u. Carbone, *Histologie und Physiopathologie der Milz, Beitr. v. Ziegler V 1889.*
Gabbi, *Die normale Hämolyse, Beitr. v. Ziegler XIV 1893.*
Heinz, *Funktion der Milz, V. A. 168. Bd. 1902.*
Helly, *Die Blutbahnen der Milz, A. f. mikr. Anat. 61. Bd. 1902 u. Anat. Anz. XXII 1903; Funktionsmechanismus, Beitr. v. Ziegler XXXIV 1903.*
Hodenpyl, *Absence of the spleen, Med. Rec. New York 1898 (Lit.).*
Janošik, *Blutzirkulation in der Milz, Arch. f. mikr. Anat. 62. Bd. 1903.*
Laguesse, *Le tissu splénique, Anat. Anz. VI 1891.*
Laudenbach, *La fonction hématopoétique de la rate, A. de phys. VIII 1896 (Lit.).*
Malinin, *Die Milz in histolog., physiolog. u. patholog. Beziehung, V. A. 115. Bd. 1889.*
Neumann, *Arch. d. Heilk. XX, Berlin. klin. Wochenschr. 1880 u. Zeitschr. f. klin. Med. III.*
Ponfick, *Hämoglobinämie u. ihre Folgen, Verhandl. d. Kongr. f. innere Med. Wiesbaden 1883.*
Pugliese u. Luzzatti, *Fisiol. della milza, A. per le Sc. Med. XXIV 1900.*
Reich, *Entstehung der Milzpigmente, V. A. 160. Bd. 1900.*
Sternberg, *Agenesie der Milz, V. A. 173. Bd. 1903.*
Thoma, *Blutgefäße der Milz, Verh. d. Anat. Gesellsch. 1895 u. A. f. Anat. 1899.*
Thorel, *Pathologie der Milz, Ergebn. d. allg. Path. VII 1902 (Lit.).*
Tomellini, *Natriumnitrit-Vergiftung, Beitr. v. Ziegler XXXVIII 1905.*
Vulpius, *Beitr. z. Chir. u. Physiologie der Milz, Beitr. v. Bruns XII 1894 (Lit.).*
Weidenreich, *Bau der Milz, Arch. f. mikr. An. LVIII u. Anat. Anz. XX 1902 u. XXII 1903.*
Wicklein, *Unters. üb. d. Pigmentgehalt d. Milz, V. A. 124. Bd. 1891.*

§ 30. Einfache **Atrophie der Milz** findet sich namentlich bei Greisen und marantischen Individuen. Die Milz ist dabei klein, die Kapsel runzelig, zuweilen etwas verdickt. Die Pulpa erscheint schlaff, blaß und zäh, ihre Zellen sind vermindert, die Gefäße sind blutarm, und es tritt die Substanz der Trabekel relativ stark hervor. Entzündungen können ebenfalls zu Atrophie führen; schwielige Kapselverdickungen weisen auf voraufgegangene Entzündungen hin.

Amyloidentartung tritt am häufigsten in der als Sagomilz bezeichneten Entartungsform auf, bei welcher Amyloidentartung zunächst im Stützgewebe der periarteriellen Lymphknoten auftritt und von da auf die Pulpa übergreift (Fig. 103 *b*). Die Milz ist meist etwas vergrößert und besitzt eine bedeutendere Festigkeit als gewöhnlich. In der violettroten oder braunroten Pulpa liegen statt der normalen weißlichen Follikel hellbräunliche, hyaline, durchscheinende Körner, die gekochten Sagokörnern ähnlich sehen und an Größe die normalen Follikel bedeutend übertreffen. Die Körner bestehen aus einer hyalinen Substanz (Fig. 103 *b*), innerhalb welcher meist nur noch die Kerne des Stützgewebes und vereinzelte Lymphocyten zu sehen sind. Ergreift die Entartung sekundär auch die Pulpa, oder hat sie von Anfang an in

der Pulpa ihren Sitz, so kommt es zu einer mehr diffusen hyalinen Entartung und Verhärtung der Milz, welche ihr den Namen einer Speckmilz eingetragen hat.

Bei Amyloidentartung der Pulpa sind die Wände der Kapillaren und Venen in erster Linie amyloid degeneriert und dadurch verdickt.

Kleine Rupturen der Milzkapsel entstehen nicht selten bei Milzschwellungen und führen zur Bildung kleiner, rötlicher, knötchenförmiger Prominenzen, die aus Milzgewebe bestehen, sonach als kleine Milzgewebshernien bezeichnet werden können. Sie können in großer Zahl auftreten und sitzen vornehmlich am Milzrande.



Fig. 103. Amyloide Entartung der Milzfollikel und deren Nachbarschaft (M. Fl. Häm. Eosin). *a* Querschnitte von Milzarterien. *b* Amyloide Herde. *c* Pulpa. *d* Trabekel. Vergr. 30.

Größere Rupturen können ebenfalls als Folge von Milzschwellungen, insbesondere entzündlichen, auftreten, werden aber häufiger durch Traumen, die eine gesunde oder auch eine kranke Milz treffen, verursacht. Größere Einrisse haben massige Hämorrhagieen zur Folge. Steht die Blutung durch Bildung eines Thrombus an der Rißstelle, so heilt die Wunde wie in anderen Organen. Das in der Rißstelle gelegene Blut wird resorbiert, es bildet sich an seiner Stelle eine Narbe. Dasselbe gilt auch für andere **Wunden** der Milz.

Stauungshyperämie der Milz und ihre Folgen stellen sich bei allen jenen Zirkulationsstörungen ein, welche die Entleerung der Milzvene behindern. Ist die Stauung frisch, so ist die Milz vergrößert, blutreich, dunkel-schwarzrot, ihre Venen sind erweitert, und es enthält auch die Pulpa mehr rote Blutkörperchen als gewöhnlich. Hat eine Stauung schon lange Zeit bestanden, so ist die Milz entweder normal groß oder mehr oder weniger vergrößert, nach längerem Bestehen allgemeiner Stauung oft auch verkleinert. Die Konsistenz der Milz ist vermehrt, oft ist sie geradezu hart, induriert (cyanotische Induration). Diese Härte wird durch Derbheit der roten Pulpa bedingt.

Die Trabekel treten meist stark hervor, und die Kapsel ist häufig verdickt; es besteht eine Vermehrung des Bindegewebes der Trabekel sowie der Blutgefäßwände und ihrer Umgebung. Mitunter läßt sich auch eine partielle Verdickung des Retikulums der Pulpastränge nachweisen.

Thrombose der Milzvene oder ihrer Aeste führt zu bedeutender Schwellung der Milz, zu Blutungen und Gewebsnekrose. Durch Verkalkung von Thromben in erweiterten Aesten der Milzvene bilden sich Konkremente, welche verkalkten Parasiten (Pentastoma) ähnlich sind.

Anämie der Milz, die man namentlich nach starken Blutverlusten sowie bei Kompression der Milz durch die Nachbarorgane trifft, gibt sich durch eine blasse Farbe der Pulpa zu erkennen.

Embolische Infarkte der Milz sind hauptsächlich Folgezustände der Losreißung von Herz- oder Aortenthromben und sind meist von Anfang an blaß, anämisch, können aber auch zunächst eine schwarzrote hämorrhagische Beschaffenheit zeigen und erst sekundär abblassen. Es finden sich danach in der Milz entweder einfarbig fahlgelbe Herde (Fig. 104), oder es ist das Zentrum fahlgelb oder graugelb, oder auch rotbraun, die Mantelzone dunkelrot. Kleine Infarkte sind etwa kirschengroß, große Infarkte können einen ganzen Abschnitt, ja die Hälfte der Milz und mehr einnehmen.

Fig. 104. Ischämische gelbweiße Milzinfarkte im Durchschnitt. Nat. Größe.

In roten Infarkten sind Venen und Kapillaren sowie die Milzpulpa mit Blut dicht gefüllt. Die Follikel sind meist nur an ihrer Peripherie hämorrhagisch infiltriert, ihr Zentrum pflegt frei zu bleiben. In blassen Infarkten sind die roten Blutkörperchen teils in körnige Massen zerfallen, teils difformiert, blaß, entfärbt. Die Kerne der freien Zellen und der Stützzellen sind nicht mehr sichtbar, die Balken selbst mit Fetttröpfchen besetzt und gequollen.

An die Nekrose schließt sich eine Entzündung und Wucherung der Umgebung an, während gleichzeitig die nekrotischen Massen resorbiert werden. Nach einer gewissen Zeit hat sich an Stelle des Infarktes eine tief eingezogene, strahlige, oft teilweise pigmentierte **Bindegewebsnarbe** gebildet. Werden von Infarkten die eingedickten zentralen Teile nicht resorbiert, so entstehen Narben, welche einen nekrotischen, käsigen Herd einschließen.

Gelangen in den embolischen Herd Bakterien, so kann statt der eben beschriebenen Veränderungen eiterige Entzündung oder Verjauchung eintreten. Größere Verflüssigungshöhlen können sequestrierte Teile des nekrotischen Milzgewebes einschließen.

Literatur.

Bonne, *Zur Kenntnis der Thrombose der Vena lienalis, Göttingen 1884.*
Christomanow, *Vollständige Milznekrose, Beitr. v. Ziegler XXIV 1898.*
Guillebeau, *Die Histologie der hämorrhagischen Infarkte, Bern 1880.*
Litten, *Infarkte, Zeitschr. f. klin. Med. I 1880.*
Nikoloides, *Histol. Veränderungen der Stauungsmilz, V. A. 82. Bd. 1880.*
Pilliet, *Altérations séniles de la rate, Arch. de méd. exp. V 1888.*
Sokoloff, *Die venöse Hyperämie der Milz, V. A. 112. Bd. 1888.*
Stilling, *Amyloide und hyaline Degeneration der Milz, V. A. 103. Bd. 1886.*
Weigert, *Ueber patholog. Gerinnungsvorgänge (Infarkte), V. A. 79. Bd. 1880.*

§ 31. Eine pathologische **kongestive Hyperämie** kommt am häufigsten bei Infektionskrankheiten, welche mit Verunreinigung des Blutes durch Parasiten oder durch Gifte verbunden sind, vor und bedingt eine **akute Schwellung der Milz,** die oft sehr bedeutende Grade erreicht. Kapillaren und Venen erfahren dabei eine beträchtliche Erweiterung ihres Lumens, und es nimmt zugleich auch das Pulpagewebe mehr Blutelemente als normal in sich auf. Die Pulpa ist intensiv rot gefärbt, dabei weich, so daß sich von der Schnittfläche ziemlich leicht Pulpagewebe mit dem Messer abstreichen läßt. Die Lymphknötchen sind bald deutlich als weiße Knötchen zu sehen, bald schwer oder auch gar nicht zu erkennen.

Die kongestive Hyperämie kann ein rasch vorübergehender Zustand sein, nicht selten indessen hält sie längere Zeit an, und es kommt zu weiteren Veränderungen. Dies gilt namentlich für jene Milzschwellungen, welche bei Typhus abdominalis, Pyämie, Typhus recurrens, Wechselfieber, akuter Nephritis, Scharlach etc. auftreten. Hat die Schwellung eine Zeit lang angehalten, so ist die Pulpa oft nicht mehr dunkelrot, sondern mehr graurot oder blaß-graurötlich und zugleich äußerst weich, mitunter fast zerfließend. Meist hat mit dem Abblassen der Farbe die Schwellung noch zugenommen, so daß das Volumen der Milz das Doppelte bis das Vierfache der Norm beträgt. Unter Umständen kann es sogar zur Berstung der Kapsel und damit auch zu einer Zerreißung des Gewebes kommen.

Milzschwellungen, welche durch eine graurote oder graue weiche Pulpa charakterisiert sind, sind als **Entzündungen** zu beurteilen und der Prozeß danach als eine **Splenitis** zu bezeichnen. Oft finden sich auch in roten Milzen histologische Veränderungen, welche den Prozeß als einen entzündlichen charakterisieren; Hyperämie und Entzündung gehen ineinander über. Bei Entzündungen kann auch die Milzkapsel an der Erkrankung beteiligt und mit fibrinösem oder eiterig-fibrinösem oder eiterigem Exsudat bedeckt sein, so daß man von einer **Perisplenitis** sprechen kann.

Die bei Infektionen auftretende Hyperämie und die Entzündung der Milz werden teils durch die in dem Milzgewebe zurückgehaltenen **Parasiten**, teils durch die von denselben gebildeten **toxischen Produkte** verursacht, und es lassen sich demgemäß auch bei zahlreichen Infektionen (Eiterkokkeninfektionen, Typhus abdominalis, Typhus recurrens, Milzbrand, Malaria) Parasiten teils in den Blutgefäßen (Fig. 102 *f*), teils im Pulpagewebe oder auch in den Follikeln (Fig. 106) nachweisen. Bei Eintritt von stärkerem Blutzerfall können auch die daraus hervorgehenden Zerfallsprodukte sich in der Milz ablagern.

Die der Milz zugeführten Mikroparasiten und die von ihnen gebildeten Toxine verursachen nicht selten mehr oder weniger ausge-

breitete **Gewebsnekrosen**, welche bald die Follikel, bald die Pulpa betreffen. Bei Infektionen durch Eiterkokken stellen sich Nekrosen in der Umgebung der in der Milz sich entwickelnden Bakterienkolonieen (Fig. 102 *g*) ein. Bei Diphtherie, bei welcher die Pulpa meist nur wenig geschwellt und ziemlich fest ist, während die Follikel durch ihre Größe und mattweiße Färbung deutlich hervortreten, findet man oft eine Nekrose zahlreicher Lymphzellen in den Follikeln, wobei die Kerne unter gleichzeitiger Auflösung des Protoplasmas zerfallen, so daß man im Innern der Follikel (Fig. 105) oft nur noch Kerntrümmer (*a*) findet, während zugleich das retikuläre Stützgewebe sich in Form eines Netzwerkes geschwollener Zellen mit blassen Kernen darstellt.

Bei Typhus recurrens kommen in der stark geschwellten, roten oder rotbraunen Milz sowohl größere, ischämischen Infarkten gleichende, blaßgelbe nekrotische Herde, als auch kleine, auf die Follikel beschränkte Nekrosen vor, innerhalb welcher (Nikiforoff) die Zellen alle abgestorben und kernlos sind. In der Nachbarschaft der Nekrosen lassen sich auch Herde nachweisen, innerhalb welcher nur ein Teil der Zellen kernlos ist (Fig. 106 *c*), und welche zugleich mehr oder weniger zahlreiche Recurrensspirillen enthalten, die teils frei (*a*), teils in kernhaltigen, teils in kernlosen Zellen (*b*) liegen.

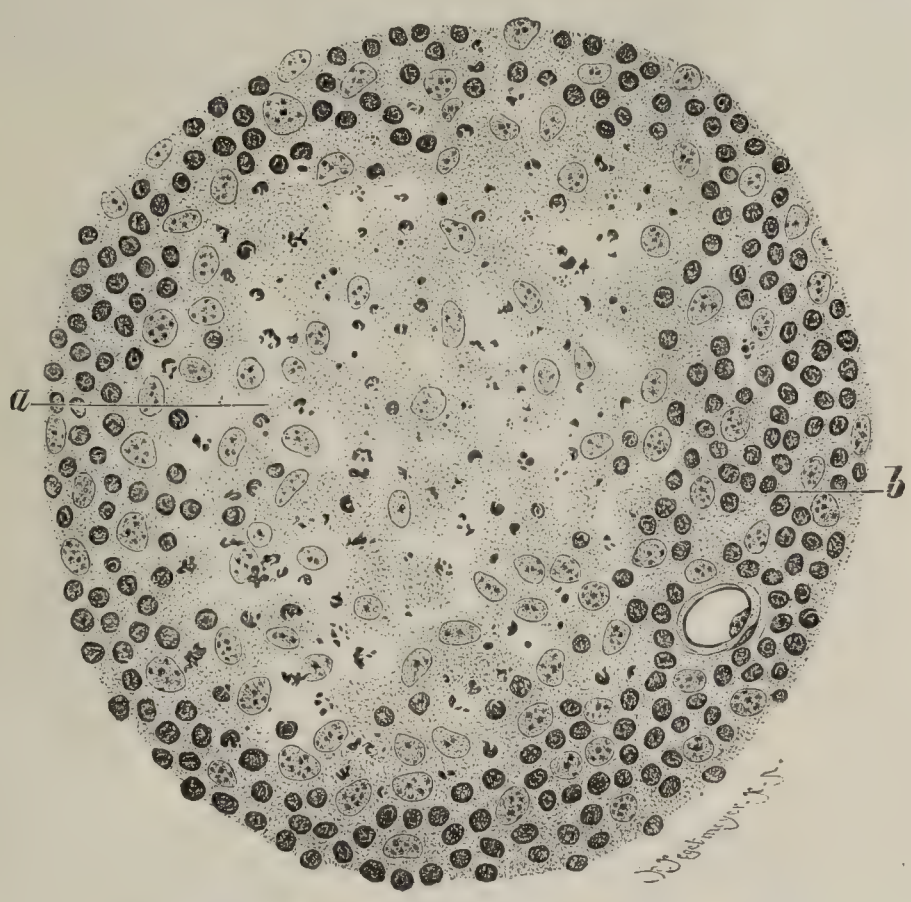

Fig. 105. Lymphfollikel der Milz mit zentraler Nekrose bei Diphtherie (Flemm. Safr.). *a* Zentraler Teil des Follikels, in welchem zahlreiche kleine Kerntrümmer und ein protoplasmatisches Netz mit schwach gefärbten chromatinarmen Kernen zu sehen sind. *b* Periphere leukocytenhaltige Zone. Vergr. 300.

Bei Typhus abdominalis können sich in der geschwellten Milz ebenfalls größere blaßgelbe, nekrotischen anämischen Infarkten gleichende Herde bilden. Bei Pest kommen ebenfalls Nekrose und Blutungen vor.

Außer den erwähnten Gewebsdegenerationen und Gewebsnekrosen, welche nur einem Teil der Infektionen zukommen, zeigen geschwellte Milzen eine mehr oder minder starke Vermehrung der zelligen Elemente der Pulpa, bei roten Milzen namentlich der roten, bei blassen vornehmlich der farblosen Elemente, und es können darunter auch zahlreiche polynukleäre Leukocyten sein. Es werden die bei Infektionen dem Blute aus dem Knochenmark in vermehrter Menge zugeführten Zellen (§ 23) in der Milz zum Teil zurückgehalten. Zuweilen kommt es auch zur Abscheidung von Fibrin, so namentlich in Fällen, die mit Nekrose verbunden sind. Des weiteren findet man je nach der Besonderheit der Infektion und der Zeit des Stadiums der Erkrankung

zerfallende und verfettete Leukocyten und größere Pulpazellen, welche Bakterien oder andere Parasiten (Malariaplasmodien) einschließen, ferner große, mononukleäre Zellen (Fig. 106 *f*), welche rote Blutkörperchen oder Trümmer von solchen, d. h. Hämosiderin, oder Leukocyten oder Reste von solchen enthalten, und es können alle diese Zellen sowohl in den weiten Gefäßen als auch in der Pulpa liegen. Die Endothelien der Venen sind ferner zuweilen geschwollen oder in größerer Zahl abgestoßen, ebenso auch die Zellen des Stützgewebes der Pulpa. Es zeigen sich ferner auch mehr oder weniger Kernteilungsfiguren, und zwar sowohl in den Follikeln als in der Pulpa.

Der weitere **Verlauf** und die **Folgen der kongestiven Hyperämieen** und **Entzündungen** können sich verschieden gestalten.

Mit dem Ablauf der Krankheit pflegt meist auch die infiltrative Schwellung der Pulpa zurückzugehen. Rote und farblose Blutkörperchen, die in der Pulpa in abnormer Zahl staken, werden wieder abgeführt oder zerstört und die Milz ad integrum restituiert. Es kommt indessen auch vor, daß nach Entzündungen die Milz dauernd verändert bleibt.

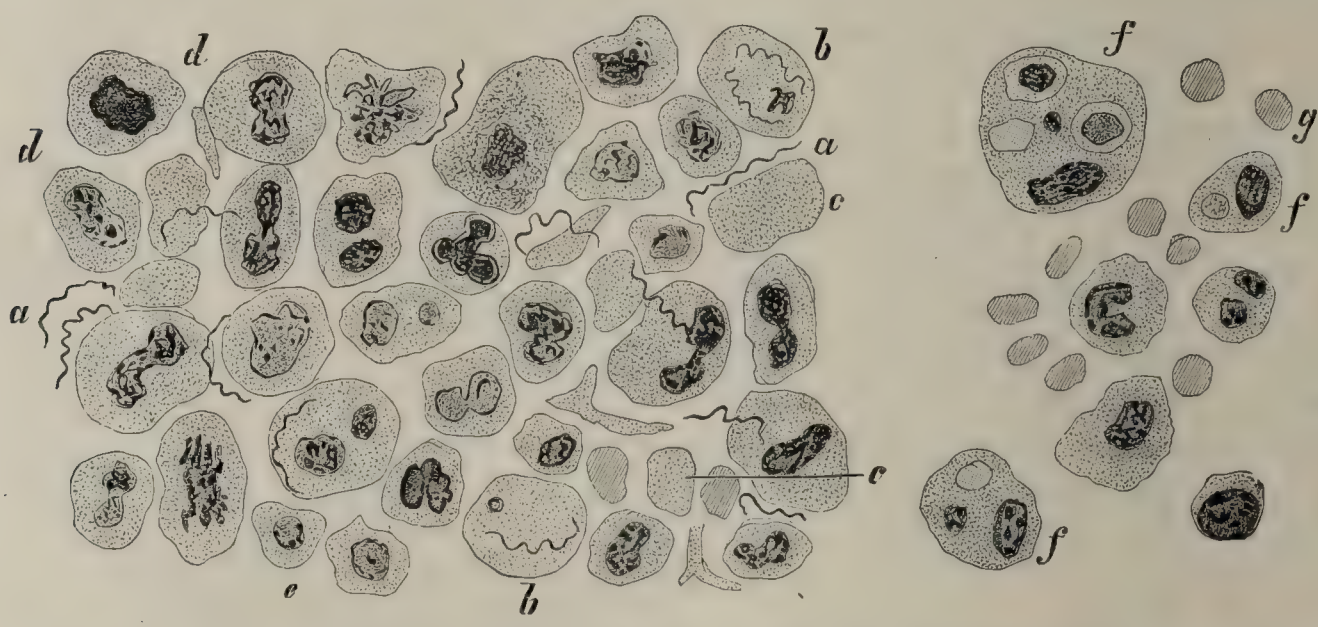

Fig. 106. Gewebspartie und isolierte Zellen aus einem Milzfollikel mit partieller Nekrose bei Typhus recurrens (Kali bichrom. + Sublim. Methylenbl. nach NIKIFOROFF). *a* Freie Spirillen. *b* Lymphocyten mit Spirillen. *c* Kernlose Lymphocyten. *d* Große, *e* kleine einkernige Pulpazellen. *f* Phagocyten, welche Leukocyten und rote Blutkörperchen und deren Reste einschließen. *g* Freie rote Blutkörperchen. Vergr. ca. 600.

Zunächst bilden sich nicht selten **Kapselverdickungen**, bald in Form diffuser Dickenzunahme, bald in Form umschriebener, flacher schwieliger Knötchen und großer Platten, und es entstehen diese Bindegewebsneubildungen jeweilen dann, wenn die Milz von fibrinösem Exsudat überdeckt ist, dessen Resorption sich nur langsam unter Substitution der Auflagerung durch Granulationsgewebe vollzieht. Häufig kommt es hierbei auch zu **Verwachsungen** der Milz mit der Umgebung.

Die Milz selbst kann im Anschluß an Entzündungen einer mehr oder minder erheblichen **Atrophie** verfallen, indem die Masse des Pulpagewebes abnimmt, und es kommt dies namentlich dann vor, wenn schwielige Verdickung der Kapsel die Ausdehnung der Milz hindert. Die Trabekel sind dabei bald unverändert, bald verdickt.

Vergrößerung und **Induration des Milzgewebes** kommen namentlich nach andauernden oder häufig wiederholten Hyperämieen und Ent-

zündungen vor und beruhen teils auf einer Zunahme des Pulpagewebes, teils auf Bindegewebsneubildung, welche das Stützgewebe betrifft. Ablagerung von Hämosiderin oder Pigment, wie es die Malariaplasmodien bilden, kann gleichzeitig zu einer Pigmentierung der Milz führen, und es kann das Pigment alsdann sowohl in den freien Pulpazellen als in den Bindegewebszellen der Trabekel und in den Gefäßwänden liegen.

Ein Ausgang der Entzündung in **Vereiterung** kommt am häufigsten in umschriebenen Bezirken der Milz vor und führt zur Bildung von **Abscessen**; es kann sich indessen auch ereignen, daß die Milz zur Zeit des Todes an den verschiedensten Stellen eine eiterige Einschmelzung erkennen läßt, so daß man von einer allgemeinen Milzvereiterung sprechen kann. Kleinere Abscesse können heilen und durch Bindegewebe substituiert werden; größere können durch Resorption von Eiter verkleinert und durch Granulations- und Narbengewebe abgeschlossen werden und danach verkalken. Oft stellt sich indessen ein Durchbruch der Kapsel ein, welcher bei unverwachsener Milz tödliche Peritonitis verursacht, nach Eintritt von Verwachsungen dagegen in Nachbarorgane, Magen, Darm, Pleura, Lunge, einbrechen kann.

Literatur über akute Milzschwellung.

Bardach, *Rech. sur le rôle de la rate dans les maladies infectieuses, A. d. l'Inst. Past. 1889.*
Besanzon, *De la rate dans les maladies infectieuses, Paris 1895.*
Bignami, *Pathol. Anatomie der chron. Malaria, Centralbl. f. allg. Path. V 1894.*
Blumreich *u.* ***Jacoby,*** *Die Milz bei Infektionen, Zeitschr. f. Hyg. 29. Bd. 1898.*
Courmont *et* ***Duffan,*** *Rôle de la rate dans les infections, A. de méd. exp. 1898.*
Dominici, *Hist. de la rate au cours des états infectieux, A. de méd. exp. 1900.*
Ehrlich, *Zur Kenntnis des akuten Milztumors, Charité-Ann. IX 1884.*
Ferrier, *De la rate paludéenne, Arch. de méd. exp. IX 1897.*
Fränkel, *Typhus abdom. (Milzabsceß), Jahrb. d. Hamb. Krankenanstalt. I, Leipzig 1891.*
Gerhardt, *Ueber Milzschwellung bei Lungenentzündung, Charité-Ann. XIII 1888.*
Hess, *Vermehrungs- u. Zerfallsvorgänge an d. großen Zellen d. akut hyperplastischen Milz, Beitr. v. Ziegler VIII 1890.*
Jawein, *Ursachen des akuten Milztumors, V. A. 161. Bd. 1900.*
Litten, *Die Krankheiten der Milz, Wien 1898.*
Lübimoff, *Die path.-anat. Veränderungen bei Typhus biliosus, V. A. 98. Bd. 1884.*
Martinotti *u.* ***Barbacci,*** *Akute Milzschwellung bei Infektionen, Ctbl. f. allg. Path. I 1890.*
Metschnikoff, *Phagocytenkampf bei Rückfalltyphus, V. A. 109. Bd. 1887.*
Müller, *Beitr. z. Kenntn. d. Histologie der akuten Milzschwellung, I.-D. Freiburg 1890.*
Nikiforoff, *Zur path. Histologie d. Milz bei Recurrens, Beitr. v. Ziegler XII 1892.*
Ponfick, *Anatom. Studien über den Typhus recurrens, V. A. 60. Bd. 1874.*
Sokoloff, *Zur Pathologie des akuten Milztumors, V. A. 66. Bd. 1876.*
Soudakewitsch, *Rech. sur la fièvre récurrente, Ann. de l'Inst. Pasteur 1891.*
Thorel, *Pathologie der Milz, Ergebn. d. allg. Path. VII 1902.*
Waschkewitsch, *Großzellige Herde in d. Milzfollikeln bei Diphtherie, V. A. 159. Bd. 1900.*
Weigert *(Nekrotische Herde), Beitr. z. Lehre v. d. Pocken II 1875.*

§ 32. **Tuberkeleruptionen** sind in der Milz sehr häufig. Bei allgemeiner Miliartuberkulose enthält meistens auch die Milz Miliartuberkel, und zwar sowohl im Parenchym als in der Kapsel. Treten Tuberkel im Verlauf chronischer Tuberkulose in der Milz auf, so bilden sich unter allgemeiner Größenzunahme meist käsige Knoten verschiedener Größe (Fig. 107 *a*), doch kommen auch chronische Tuberkulosen der Milz vor, bei denen es nicht zur Bildung käsiger Knoten kommt, so daß die Milz sich nur vergrößert und etwas verhärtet, dabei aber ihre rote Farbe beibehält, nur etwas heller aussieht als gewöhnlich oder vielleicht auch etwas heller rote Flecken zeigt. Es führt also dies zu einer bleibenden

Splenomegalie, die bald mit, bald ohne erkennbare Verkäsung verläuft. Im letztgenannten Falle kann die Veränderung zu einer fortschreitenden fibrösen Induration (Fig. 108) führen, die sowohl die Follikel als auch die Pulpa ergreift und nur stellenweise durch Bildung von riesen-

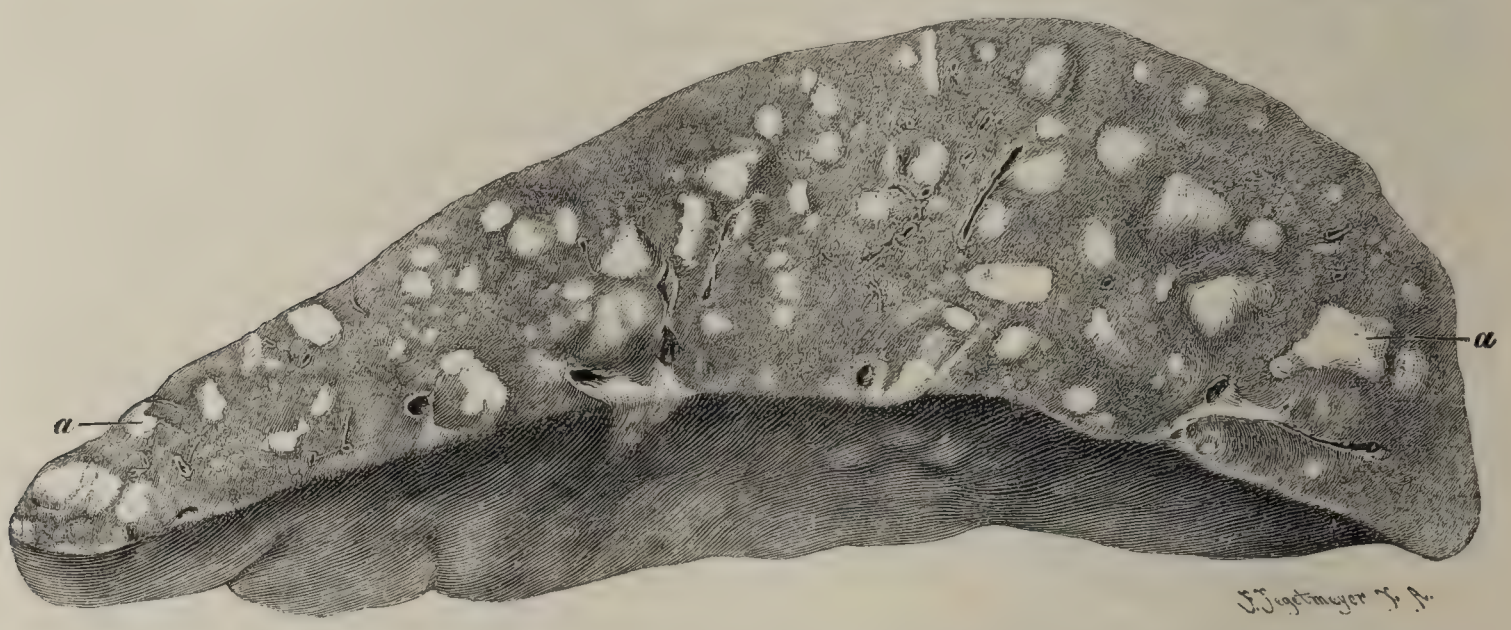

Fig. 107. Chronische Tuberkulose (tuberkulöse Splenomegalie) mit Bildung großer Käseknoten (*a*) bei einem Kinde. Nat. Größe.

zellenhaltigen, großzelligen Knötchen oder auch nur durch Einlagerung vielkerniger Riesenzellen, stellenweise auch leichter Verkäsungsvorgänge mit Kernschwund gekennzeichnet ist. Es kann endlich die Tuberkulose auch nur durch eigenartige zellige Wucherung mit sehr ungleich ge-

Fig. 108. Tuberkulöse Splenomegalie mit fibröser Gewebsinduration (Form. Häm. Eos.). *a* Kapsel. *b* Rest des Pulpagewebes. *c* Fibröses Gewebe. *d* Riesenzellen. Vergr. 45.

formten Zellen verschiedener Größe, darunter auch solchen mit Riesenkernen oder mit zahlreichen Kernen, sowie durch herdweise, makroskopisch nicht erkennbare Verkäsung gekennzeichnet sein. Ist solche tuberkulöse Splenomegalie mit entsprechenden Veränderungen in Lymphdrüsen verbunden, so kann die Erkrankung klinisch und anatomisch das Bild der Pseudoleukämie bieten.

Bei **Lepra** können sich auch in der Milz bacillenhaltige zellige Herde entwickeln.

Syphilis kann zunächst akute Milzschwellungen verursachen, und es treten dieselben vornehmlich vor Ausbruch der Sekundärerkrankungen auf.

Syphilitische Gummiknoten entwickeln sich in der Milz nicht häufig, kommen aber sowohl bei acquirierter als bei hereditärer Syphilis vor. Sie treten einzeln oder in größerer Zahl auf und bilden grau durchscheinende, in älteren Stellen opak-gelbweiße Knoten mit grauweiß durchscheinendem Hofe.

Syphilitische Splenomegalie, d. h. dauernde hyperplastische Milzvergrößerung, kommt namentlich bei hereditärer Syphilis vor. Während die Milz des Neugeborenen im Mittel 9 g oder 0,3 Proz. des Körpergewichtes beträgt, erreicht das mittlere Gewicht der Milz bei syphilitischen Neugeborenen etwa 14 g oder 0,8 Proz. des Körpergewichtes und kann unter Umständen bis 100 g betragen.

Infektion der Milz mit **Aktinomyces** führt zu Eiterung und Induration.

Literatur.

Arnold, *Tuberkulose, V. A. 87. Bd. 1882.*
Bärensprung, *Die hereditäre Syphilis, Berlin 1864.*
Baumgarten, *Miliare Gummigeschwülste der Milz, V. A. 97. Bd. 1884.*
Beer, *Die Eingeweidesyphilis, Tübingen 1884.*
Collet e Gallervadin, *Tuberculose massive prim. de la rate, A. de méd. exp. 1901.*
Colombini, *Verh. d. Milz bei Syphilis, A. f. Derm. 51. Bd. 1900.*
Gold, *Syphilis, Vierteljahrsschr. f. Derm. u. Syph. 1880.*
Lang, *Vorles. über Syphilis II, Wiesbaden 1896.*
Still, *Gumma of the spleen in children, Trans. of the Path. Soc. London 1897.*
Thorel, *Pathologie der Milz, Ergebn. d. allg. Path. VII 1902 (Lit.).*
Virchow, *Die krankh. Geschwülste II 1865.*
Wagner, *Das Syphilom, Arch. d. Heilk. IV 1863.*

§ 33. **Chronische Milztumoren**, unbekannter Aetiologie, die man nach ihrem Bau teils als **hyperplastische**, teils als **heteroplastische Splenomegalieen** bezeichnen kann, kommen zunächst als Begleiterscheinung pathologischer Wucherungen des Knochenmarks, der Lymphdrüsen, des lymphadenoiden Gewebes der Schleimhaut, eventuell auch der Thymus vor. In einem Teil der Fälle besteht zugleich Leukämie, in anderen nur Anämie oder auch keine Blutveränderung, so daß man eine **leukämische** und eine **aleukämische Splenomegalie** unterscheiden kann.

Die Vergrößerung, welche die Milz bei diesen Zuständen zeigt, kann eine sehr bedeutende sein. Ein Gewicht von 1 bis 3 kg wird nicht selten erreicht, und es kommen Kolossaltumoren von 8 bis 10 kg vor. Bei kürzerer Dauer der Erkrankung ist die Milz weich, mit der längeren Dauer der Vergrößerung stellt sich eine Erhärtung ein, und man kann danach weiche und harte Milztumoren unterscheiden. Die weichen Formen zeigen meist eine rote Milzpupa, und es sind die

Follikel wenig hervortretend, doch kommen auch Formen vor, bei denen schon frühzeitig an Stelle der Follikel größere weißliche Knoten verschiedener Größe (Fig. 109 *a*) sich vorfinden. Es können ferner auch gelbe nekrotische Herde (*b*) vorhanden sein. Mit der zunehmenden Verhärtung pflegt auch die Struktur der Milz sich stärker zu verändern. Sie kann zwar auch jetzt noch in der Hauptmasse aus einem roten oder braunroten, fester gewordenen Pulpagewebe bestehen, doch haben häufig die weißen, knotigen Herde zugenommen und das Pulpagewebe teilweise verdrängt, oder es ist das ganze Milzgewebe blasser geworden oder auch außerordentlich bunt gefärbt, indem weiße, grauweiße, gelbe und nekrotische Flecken und Streifen von verschiedener Größe in die meist stark reduzierte, rotviolette oder rotbraune oder schwarzrote, hämorrhagisch aussehende Pulpa eingesprengt sind. In diesen Fällen besteht meist auch eine gleichmäßig ausgebreitete oder mehr fleckige, zuweilen recht hochgradige fibröse Kapselverdickung.

Fig. 109. Splenomegalie mit Hypertrophie der Milzfollikel in einem Falle von lymphatischer Leukämie bei einem Kinde. *a* Weißer Lymphknoten. *b* Gelblicher ischämischer Infarkt. Nat. Größe.

Die **leukämischen Splenomegalieen** lassen je nach der Art der Leukämie Verschiedenheiten in dem Aufbau der Pulpa erkennen. Bei lymphatischer Leukämie finden sich in der Pulpa und den Pulpagefäßen vornehmlich Lymphocyten, wenig einkernige, ungranulierte große Zellen, zuweilen auch spärliche neutrophile und eosinophile Myelocyten. Bei leukocytärer Leukämie finden sich fast ausschließlich großkernige ungranulierte Leukocyten. Bei der gemischtzelligen, myelogenen Leukämie überwiegen in der zellreichen Pulpa einkernige Myelocyten mit neutrophiler Granulation; in geringerer Menge finden sich eosinophile Leukocyten, Lymphocyten, einkernige ungranulierte Leukocyten, polynukleäre Leukocyten, kernhaltige rote Blutkörperchen und Knochenmarksriesenzellen. Die vergrößerten Follikel können neben Lymphocyten auch Myelocyten enthalten.

Bei **aleukämischer** oder **pseudoleukämischer Splenomegalie** entspricht der Befund meist demjenigen der lymphatischen, seltener der gemischtzelligen Splenomegalie, doch fehlt die Vermehrung der betreffenden Zellen innerhalb der Blutgefäße.

Bei Splenomegalie, die durch Gewebsverhärtung, Kapselverdickung und bunte Färbung der Schnittfläche ausgezeichnet ist, finden sich: Bindegewebswucherung, die sowohl von den Follikeln als der Pulpa ausgehen kann, Blutungen, Gewebsnekrosen, Hämosiderinablagerungen, so daß vielerorts die freien Zellen stark vermindert sind oder ganz fehlen.

Eine zweite Form von chronischer Milzhyperplasie bilden jene **Milzvergrößerungen**, welche bei **Lebercirrhose** vorkommen, und zwar sowohl bei jener, welche mit Verkleinerung, als auch bei jener, welche mit Vergrößerung der Leber verbunden ist. Auch hier kann die Milz sehr bedeutende Dimensionen erreichen, so daß ihr Gewicht 500 bis 1200 g und mehr beträgt und das Gewicht der Leber unter Umständen übersteigt. Die Follikel sind dabei nicht vergrößert.

Ist die Milz weich und rot, so ist auch die Struktur wenig verändert. Die Pulpagefäße sind weit, die Pulpa selbst stark entwickelt und zellreich. Bei derberer Beschaffenheit der Milz ist die Struktur der Pulpa mehr oder weniger verwischt, das retikuläre Gewebe zum Teil durch ein großes zellenreiches Bindegewebe mit streifiger Grundsubstanz ersetzt.

Die **Beziehungen zwischen der Splenomegalie und der Lebercirrhose** sind zum Teil nicht mit Sicherheit zu beurteilen, doch ist wohl sicher, daß die Milzschwellung nicht lediglich als die Folge der Blutstauung in der Milzvene angesehen werden kann. Die Schwellung kann gleichzeitig mit oder auch vor der Lebercirrhose auftreten und findet sich auch bei chronischer Hepatitis, die ohne Stauung im Pfortadergebiet verläuft; es ist danach wahrscheinlich, daß die Splenomegalie eine Parallelerscheinung der Lebercirrhose ist oder der letzteren voraufgeht. Nach Banti soll es eine besondere chronische Erkrankung (Bantische Krankheit) geben, die mit Splenomegalie beginnt, weiterhin zu Anämie und schließlich zu Lebercirrhose führt; es läßt sich indessen bei Lebercirrhose mit Splenomegalie dieser Krankheitsverlauf meist nicht feststellen, und wo er festzustellen ist, kann es sich um die Folgen verschiedener Schädlichkeiten handeln. Auch der Versuch, besondere Beziehung zwischen Anämie und einer bestimmten Form der Splenomegalie festzustellen und eine **Anaemia splenica** von anderen Anämieen auszuscheiden, ist schwer durchzuführen, indem die Milzschwellung bei anämischen Zuständen sehr verschiedene Ursachen (Malaria, Leukämie, Pseudoleukämie, Tuberkulose, hereditäre Syphilis etc.) haben kann. Immerhin ist zu beachten, daß bei vorhandenem Bantischen Symptomenkomplex die Splenektomie günstig wirkt, indem (Umber) Anämie, Leberschwellung und Ikterus verschwinden können.

Nach Leishman, Donovan, Marchand und Ledingham ist die sog. tropische Splenomegalie durch Ablagerung von Trypanosomen in der Milz verursacht (vergl. allg. Path. S. 733).

Literatur über Splenomegalie.

Alba, *Die Bantische Krankheit, D. med. Woch. 1904.*
Arnold, *Zellteilung bei Hyperplasie der Milz, V. A. 95. Bd. 1884.*
Banti, *Splenomegalie mit Lebercirrhose, Beitr. v. Ziegler XXIV 1898.*
Benda, *Pseudoleukämische Geschwülste, Verh. d. D. path. Ges. VII 1904.*
Borissowa, *Bantische Krankh. u. Splenomegalie, V. A. 172. Bd. 1903.*
Bovaird, *Primary Splenomegaly, Americ. Journ. of Med. Sc. 1900.*
Chiari, *Morbus Bantii, Prag. med. Woch. 1902.*
Dominici, *Sur l'histologie de la rate, A. de méd. exp. 1901.*
Ehrlich, Lazarus, Pinkus, *Leukämie, Pseudoleukämie, Wien 1901.*
Ferrarini, *Splenomegalia con cirrosi, Lo Sperim 1904.*
Gilbert *et* ***Lereboullet,*** *La mal. de Banti n'existe pas, Rev. de méd. 1904.*
Grohé, *Primäres Sarkom der Milz, V. A. 150. Bd. 1897.*
Herrmann, *Die Beziehungen der Milz zur Lebercirrhose, I.-D. München 1901.*
Langhans, *Das maligne Lymphosarkom, V. A. 54. Bd. 1872.*
Lassen, *Bantischer Symptomenkomplex, Mitt. a. d. Grenzgeb. XIII 1904.*

Litten, *Die Krankheiten der Milz, Wien 1898.*
Marchand, *Bantische Krankh. u. Anaemia splenica, Münch. med. Woch. 1903.*
Naegeli, *Anaemia splenica, Fol. haem. II 1905.*
Oestreich, *Milzschwellung bei Lebercirrhose, V. A. 142. Bd. 1895.*
Picou *et* ***Ramond,*** *Splénomégalie primitive, A. de méd. exp. VIII 1896.*
Senator, *Anaemia splenica u. Bantische Krankheit, Z. f. ärztl. Fortbild. I 1904.*
Sternberg, *Erkr. d. lymphat. u. hämatopoët. App., Ergebn. d. a. P. IX, 2, 1905 (Lit.).*
Strümpell, *Anaemia splenica, A. d. Heilk. XVII 1876.*
Trousseau, *De l'adénie, Clinique méd. III.*
Umber, *Bantische Krankh. u. Splenektomie, Z. f. klin. Med. 55. Bd. 1904.*
Virchow, *V. A. 5. Bd., und Gesamm. Abhandl. 1856.*
Westphal, *Beitr. z. Kenntn. d. Pseudoleukämie, D. A. f. klin. Med. 51. Bd. 1893 (Lit.).*
Yamasaki, *Hodgkinsche Krankheit, Z. f. Heilk. XV 1904.*

§ 34. **Primäre Geschwulstbildungen** sind in der Milz selten. Beobachtet sind Fibrome, Sarkome, Hämangiome und Lymphangiome. In einem von LANGHANS mitgeteilten Falle von einem pulsierenden, kavernösen Angiom der Milz fanden sich Metastasen in der Leber. Das Angiom selbst nahm neun Zehntel der erheblich vergrößerten Milz ein.

Häufiger als primäre kommen in der Milz **metastatische Geschwülste** vor, namentlich Carcinome und Sarkome. Sie bilden beide meist rundliche Knoten.

Cysten, die etwa 1 cm Durchmesser erreichen, meistens aber nur sehr klein sind, kommen namentlich an den Rändern, selten an den Flächen der Milz vor und bilden flachhalbkugelige, durchscheinende Prominenzen, welche nicht selten gruppen- und reihenweise nebeneinander gelagert sind. Auf dem Durchschnitt können Konglomerate von kleinen Cystchen bis 1 cm in die Tiefe reichen (SCHMIDT), und das Verhalten ist oft so, daß ein größeres Cystchen von kleineren Cystchen umgeben ist. Große Cysten sind sehr selten.

Von **tierischen Parasiten** kommen Pentastomen, Echinokokken und Cysticerken vor.

Nach BENEKE und RAMDOHR entstehen die **Cysten** aus Milzgewebshernien (§ 30) dadurch, daß Teile des Peritonealepithels durch überhängende Milzpulpastückchen überdeckt und weiterhin bei der Ueberdeckung der Hernien mit Bindegewebe neuer Bildung von der Bauchhöhle abgetrennt werden. Nach SCHMIDT sitzen die Cystchen großenteils innerhalb von Kapsel- und Trabekelgewebe und reichen von da stellenweise ins Milzgewebe hinein; er ist danach der Meinung, daß sie erweiterte Abschnitte des Lymphgefäßsystems darstellen. Auch OTTO läßt sie aus Lymphgefäßen entstehen. Die Auskleidung der Cysten besteht aus einer einfachen Zelllage, die an das Peritonealepithel erinnert; der Inhalt ist meist klares Serum, das abgestoßene verfettete Wandzellen und Leukocyten enthält.

Literatur über Geschwülste und Cysten der Milz.

Barbacci, *Lymphangiom, Lo Sperimentale 1891.*
Fink, *Fibrom und Lymphangiom, Zeitschr. f. Heilk. VI 1885.*
Grohé, *Primäres Sarkom der Milz, V. A. 150. Bd. 1897.*
Langhans, *Kavernöse Geschwulst, V. A. 75. Bd. 1879.*
Monnier, *Milzcysten, Beitr. v. Bruns 41. Bd. 1903 (Lit.)*
Otto, *Cysten, Arb. a. d. path. Inst. Tübingen V 1904*
Picou *et* ***Ramond,*** *Splénomégalie, épithéliome prim., A. de méd. exp. 1896.*
Ramdohr, *Milzcysten u. ihre Bez. z. Ruptur d. Kapsel, V. A. 164. Bd. 1901.*
Renggli, *Multiple Cysten der Milz, I.-D. Zürich 1894.*
Schmidt, *Milzcysten und Milzgewebshernien, V. A. 164. Bd. 1901.*
Spillmann, *Hématome kystique, Arch. de phys. 1876.*
Theile, *Angiome und sarkomatöse Angiome, V. A. 178. Bd. 1904.*
Thorel, *Pathologie der Milz, Ergebn. d. allg. Path. VII 1902 (Lit.).*
Weichselbaum, *Sarkome und Lymphome, V. A. 85. Bd. 1881.*

III. Pathologische Anatomie der Lymphdrüsen.

§ 35. Die Lymphdrüsen sind in das Lymphgefäßsystem eingeschaltete eigenartige Bildungen, an welchen man einerseits die Lymphbahnen (Fig. 110 *b* und Fig. 113 *b*), andererseits Lymphknötchen (Fig 110 *a* und Fig. 114 *a*) und Lymphstränge unterscheiden kann. Die letzteren enthalten nur enge Blutgefäße, während in den Lymphbahnen weite und sehr erweiterungsfähige Blutgefäße (Fig. 114 *d*) liegen. Das Stützgewebe beider Gewebsformationen ist ein retikuläres Bindegewebe, dessen Balken in den Knotenpunkten Kerne besitzen und mit Endothelzellen bedeckt sind, und dessen Maschenräume freie Lymphzellen einschließen. In den Lymphknötchen läßt sich ein zentrales Gebiet erkennen, dessen Zellen zum Teil größer sind und sich weniger intensiv färben als die übrigen Lymphocyten, und unter denen stets eine größere Zahl Kerne in Teilung enthalten, so daß diese Gebiete die Keimzentren (Fig. 114 *a*) der Lymphdrüsen darstellen, von denen aus stets neue Zellen produziert und dem Lymphstrom zugeführt werden. Variationen in dem Bau der Lymphdrüsen sind dadurch gegeben, daß einander benachbarte Knötchen untereinander verschmelzen und daß auch die Markstränge zu großen, gleichmäßig retikulär gebauten Gewebsbezirken sich vereinigen. Das zarte retikuläre Gewebe findet seinen Stützpunkt in einem derben fibrillären Kapselgewebe, von dem aus Balken nach dem Innern abgehen, welche sich am Hilus der Drüse vereinigen und das Lymphdrüsengewebe in einzelne Abschnitte zerlegen.

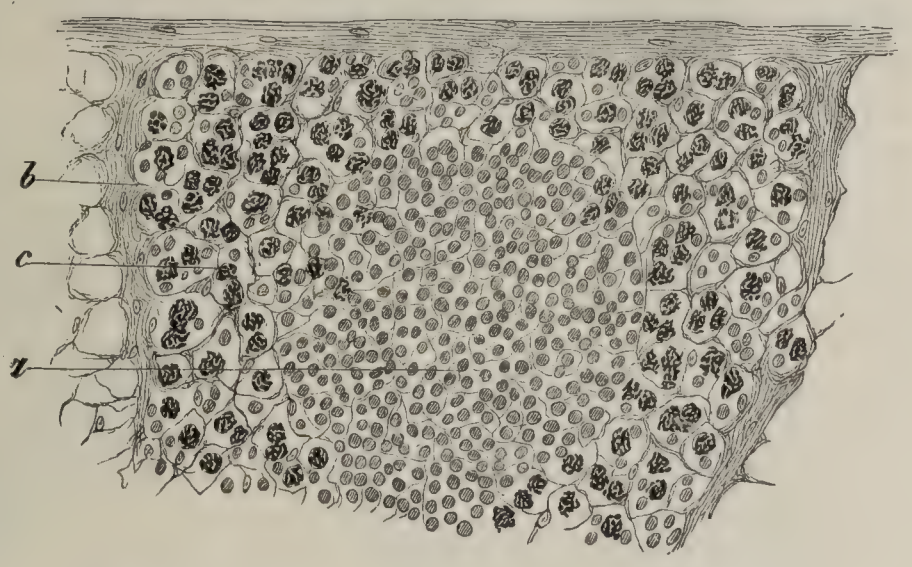

Fig. 110. Ablagerung von Pigmentkörnchenzellen in den Lymphdrüsen nach Resorption eines Blutextravasates (M. Fl. Karm.). *a* Rindenknoten. *b* Lymphsinus. *c* Pigmentkörnchenzellen. Vergr. 100.

Einfache Atrophie der Lymphdrüsen stellt sich im höheren Alter ein, infolge deren die Lymphdrüsen und auch die Lymphfollikel der Schleimhäute kleiner werden. In erster Linie nehmen dabei die lymphatischen Elemente ab, namentlich in der Marksubstanz. Bei hochgradiger Atrophie verschwinden sie vollkommen, und das restierende Bindegewebe wandelt sich vom Hilus der Lymphdrüse aus in Fettgewebe um. Es kommt dies am häufigsten in den Mesenterialdrüsen zur Beobachtung.

Amyloidentartung der Lymphdrüsen kommt meist neben Amyloidentartung anderer Organe, selten ohne eine solche vor. Im letzteren Falle sind meist chronische tuberkulöse Eiterungen innerhalb des Gebietes, aus welchem die erkrankten Lymphdrüsen ihre Lymphe beziehen, die Ursache der Entartung; zuweilen sind die Lymphdrüsen zugleich von Tuberkeln durchsetzt. Höhere Grade der Erkrankung lassen sich an der matt-grauweißen Farbe und der festen Beschaffenheit der Lymph-

drüsen zuweilen ohne weitere Hilfsmittel erkennen; meist jedoch ist es nötig, zur Sicherung der Diagnose die Jod- oder die Methylviolettreaktion vorzunehmen, oder die Lymphdrüsen mikroskopisch zu untersuchen. Zuweilen sind hauptsächlich die Lymphsinus affiziert, in anderen Fällen dagegen, und zwar häufiger, die Lymphknoten und die Stränge.

Die Degeneration beginnt mit einer hyalinen Verdickung der Balken des Retikulums. Weiterhin werden die verdickten Balken varikös und bilden schließlich aneinander gereihte Schollen. Die Lymphkörperchen nehmen in dem Maße, wie sich das Retikulum verdickt, an Zahl ab und können stellenweise ganz verschwinden.

Hyaline Entartung kommt innerhalb der Lymphdrüsen, namentlich an den Gefäßen vor (Fig. 111); doch können sich auch andere Bestandteile der Lymphdrüsen in hyaline Massen umwandeln.

Gelangen **kleine Fremdkörper** auf dem Lymphwege **in die Lymphdrüsen,** so werden sie zum Teil vorübergehend oder dauernd in denselben zurückgehalten. **Pigmentablagerungen** kommen zunächst dadurch zu stande, daß bei Resorption von Blutextravasaten **Zerfallsprodukte der roten Blutkörperchen,** d. h. Hämosiderin, den Lymphdrüsen zugeführt werden und sich in denselben, in Zellen eingeschlossen, anhäufen.

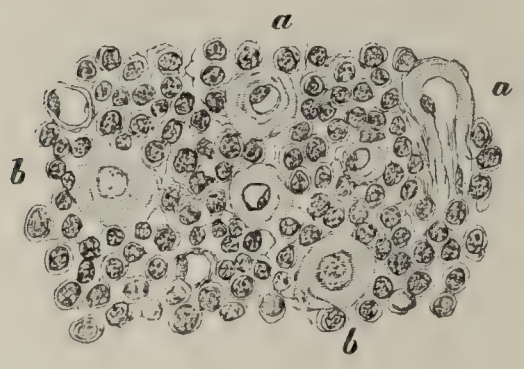

Fig. 111.

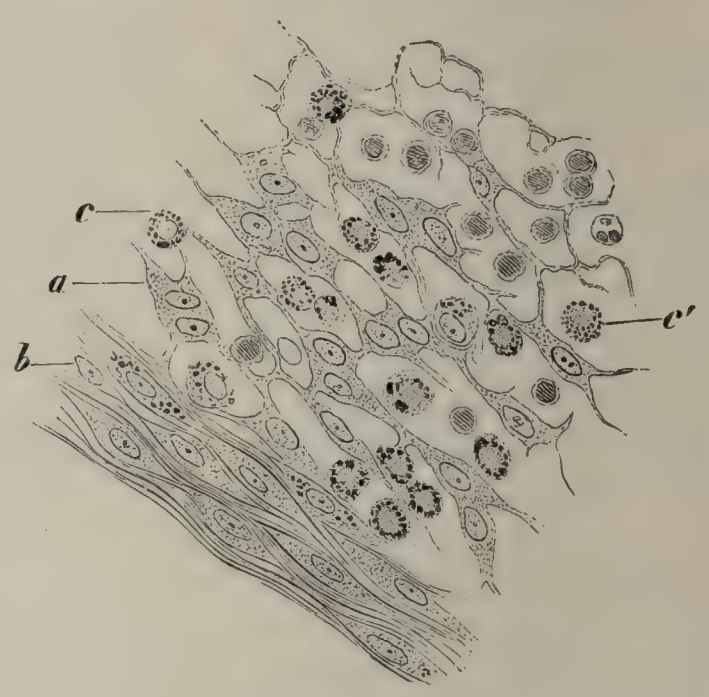

Fig. 112.

Fig. 111. Hyaline Degeneration der Blutgefäße einer atrophischen Lymphdrüse (Alk. Karm.). *a* Hyalin entartetes Gefäß mit offenem Lumen. *b* Hyalin entartetes und obliteriertes Gefäß. Vergr. 200.

Fig. 112. Schnitt aus einer schiefrig gefärbten Lymphdrüse der Lunge (Alk. Karm.). *a* Aus großen Zellen gebildetes Retikulum. *b* Fibrilläres Bindegewebe. *c* und *c'* Pigmenthaltige Rundzellen. Vergr. 250.

Im Beginn liegen die pigmenthaltigen Zellen namentlich innerhalb der Lymphbahnen (Fig. 110 *b*); später auch in den Lymphknoten (*a*) und Strängen. Ist ihre Zahl sehr bedeutend, so können die Lymphdrüsen ein dunkelbraunrotes oder rostfarbenes Aussehen gewinnen. Aehnliche Veränderungen können auch dadurch entstehen, daß **Blutungen in den Lymphdrüsen** selbst auftreten, oder daß eine Schädigung der Blutkörperchen durch Gifte in der Blutbahn stattfindet, Lymphocyten und sich abstoßende Endothelien sich durch Phagocytose der Blutkörperchen bemächtigen, so daß blutkörperchen- und pigmenthaltige Zellen entstehen.

Eine weitere Form von Pigmentablagerung bilden **gefärbte Staubpartikel**, insbesondere **Ruß-** und **Kohlenstaub**, welche aus der Lunge, sowie **körnige Farbstoffe**, welche aus tätowierter Haut nach den

Lymphdrüsen verschleppt werden. Bei Entzündungen der Haut kann auch Hautpigment nach den Lymphdrüsen verbracht werden.

Geringe Mengen von Staub- und Farbstoffpartikeln rufen nur unerhebliche Texturveränderungen hervor. Bei Zufuhr größerer Massen kommt es zu einer **Schrumpfung** und **Induration** der Lymphdrüsen. Die lymphatischen Elemente nehmen ab und verschwinden endlich ganz, während sich die Maschenräume des Retikulums mit Pigmentkörnchenzellen (Fig. 112 *c*, *c'*) und freiem Pigment füllen. Das Retikulum selbst bleibt zum Teil unverändert, zum Teil wird es hypertrophisch (*a*) und besteht in letzterem Falle aus protoplasmareichen, verzweigten, untereinander anastomosierenden Zellen. Oft bildet sich stellenweise auch dichtes fibrilläres Bindegewebe (*b*), das ebenfalls Pigment enthält.

Bei sehr bedeutender Zufuhr von Staub können sich auch **Erweichungsprozesse**, sowie **periglanduläre Entzündungen** und **Gewebswucherungen** einstellen, die zu Verwachsungen mit der Umgebung, nicht selten auch zu einer Ulceration benachbarter Gewebe führen.

Eine andere Wirkung haben selbstverständlich **chemisch wirksame Fremdkörper**, sowie lebende Organismen, die sich in den Lymphdrüsen weiter entwickeln. Ihrer Invasion pflegt eine mehr oder minder heftige Entzündung oder lebhafte Zellwucherung nachzufolgen.

Nach Untersuchungen von Warthin, Dayton, Weidenreich, Helly u. A. kommen neben den gewöhnlichen Lymphdrüsen noch **Blut-** oder **Hämolymphdrüsen** vor, die, ähnlich wie die Milz, in die Blutbahn eingeschaltet sind. Es tritt aus den durchlässigen Kapillaren Blut in das lymphocytenhaltige Maschenwerk über und sammelt sich dann wieder in einer kanalisierten venösen Blutbahn. Ein Teil der Erythrocyten wird auf diesem Wege durch Phagocyten, Lymphocyten und Endothelien zerstört. Ueber die Verbreitung solcher Drüsen beim Menschen fehlt es noch an hinlänglichen Untersuchungen. Beim Schaf finden sie sich namentlich im retroperitonealen Fettgewebe und bilden erbsengroße rote Knötchen.

Literatur.

Arnold, *Staubinhalation und Staubmetastase, Leipzig 1885.*
Dayton, *Haemolymph Nodes, Am. J. of the Med. Sc. 1904.*
De Filippi, *Unters. üb. das Ferratin, Beitr. v. Ziegler XVI 1894.*
Gabbi, *Die normale Hämatolyse, Beitr. v. Ziegler XVI 1893.*
Grohé, *Zur Geschichte der Melanämie, V. A. 20. Bd. 1861.*
Helly, *Hämolymphdrüsen, Ergebn. d. Anat. XII 1903.*
Hindenlang, *Pigmentinfiltrat. v. Lymphdrüsen b. Morb. macul. Werlhofii, V. A. 79. Bd. 1880.*
Oekonomides, *Ueb. chron. Bronchialdrüsenaffektionen, I.-D. Basel 1882.*
Orth, *Verh. der Lymphdr. bei Resorption von Blutextravasaten, V. A. 56. Bd. 1872.*
Riehl, *Pigment in den Lymphdr. bei Bronzekrankheit, Zeitschr. f. klin. Med. X.*
Saltykow, *Bluthaltige Lymphdrüsen, Z. f. Heilk. XXI 1900.*
Schmorl, *Pigmentverschleppung aus der Haut, Centralbl. f. allg. Path. IV 1893.*
Tomellini, *Natriumnitrit-Vergiftung, Beitr. v. Ziegler XXXVIII 1905.*
Warthin, *Haemolymph Nodes, Trans. of the Chicago Path. Soc. V 1903; Am. J. of Anat. I 1902; Proc. of the Path. Soc. of Philadelphia VI 1903.*
Weidenreich, *Blutlymphdrüsen, A. f. mikr. Anat. 65. Bd. 1904.*

§ 36. Die **Entzündung der Lymphdrüsen**, die **Lymphadenitis**, ist in den meisten Fällen eine **lymphogene Erkrankung**, kann indessen auch durch Schädlichkeiten zu stande kommen, welche den Lymphdrüsen durch den Blutstrom zugetragen werden. Die häufigste Ursache der Entzündung sind Bakterien oder die von denselben produzierten degenerierend wirkenden chemischen Substanzen.

Das Hauptsymptom **akuter Entzündungen** bilden Schwellungen der Lymphdrüsen (bei den Lymphknoten der Leistengegend als Bubo bezeichnet), welche zunächst durch eine starke Blutfülle der einer enormen Erweiterung fähigen Blutgefäße der Lymphdrüsen verursacht, weiterhin aber auch durch die Ansammlung von Exsudat in dem Lymphdrüsengewebe bedingt sind. Das Gewebe der entzündeten Lymphdrüsen ist je nach der Gefäßfüllung und der Beschaffenheit bald graurot bis dunkelrot, bald blaßgrau oder grauweiß, dabei meist weich und feucht. Bei schwereren und bereits etwas längere Zeit dauernden Entzündungen lassen sich nicht selten kleinere (Diphtherie) oder größere (Abdominaltyphus, Pest), trüb-grauweiß aussehende nekrotische Herde oder auch in Einschmelzung begriffene gelblichweiße Eiterherde (Infektion mit Eiterkokken und Schankergift) erkennen. Meist ist alsdann auch das periglanduläre Gewebe entzündet, ödematös, oder von eiterigem oder eiterig-fibrinösem oder hämorrhagischem Exsudat (Pest) durchsetzt.

Die Schädlichkeiten, welche die Lymphadenitis verursachen, können schon primär Gewebsnekrosen oder wenigstens Gewebsdegenerationen in den Lymphdrüsen verursachen. So stellen sich bei Eiterinfektionen in der Umgebung der Bakterienansiedelungen mehr oder weniger umfangreiche Nekrosen ein, und bei Diphtherie bilden sich im Keimzentrum der Lymphknötchen, ähnlich wie das für die Lymphknötchen der Milz beschrieben und abgebildet (Fig. 105, S. 127) wurde, Herde, innerhalb welcher die Kerne der Lymphocyten und des Stützgewebes zum Teil zerfallen oder ihre Färbbarkeit verlieren, während an Stelle des Retikulums sich eine eigenartige, je nach der Behandlung körnige oder homogene Masse bildet. Diese Veränderungen kommen bei Diphtherie besonders in den Mandeln und den Balgdrüsen sowie in den zum Gebiet der entzündeten Schleimhäute gehörenden Lymphdrüsen vor, lassen sich indessen auch in anderen Lymphknötchen, z. B. in den Mesenterialdrüsen und in den Knötchen der agminierten und solitären Darmfollikel, nachweisen. Zuweilen finden sich ähnliche, wenn auch nicht so ausgesprochene Veränderungen auch bei anderen Lymphdrüsenentzündungen, z. B. bei solchen, die sich in den Mesenterialdrüsen nach akuten Darmentzündungen einstellen. In anderen Fällen wieder findet man Zustände fettiger Entartung, teils an den Zellen der Lymphknötchen und Stränge, teils an den Zellen der Lymphbahnen.

Das Exsudat, das in das Gewebe tritt, besteht oft zunächst wesentlich aus Flüssigkeit, welche sich hauptsächlich in die Lymphbahnen ergießt und oft zu einer partiellen Ausspülung der Lymphbahnen führt (Fig. 113 *b*), so daß dieselben zunächst zellarm werden. In der Folge kommt es alsdann oft zu einer Desquamation des Endothels der Lymphbahnen, so daß in denselben große Zellen (Fig. 113 *d*) liegen, und man von einem desquamativen Katarrh sprechen kann.

Bei stärkerer Entzündung trägt das Exsudat sehr oft einen krupösen, oder krupös-hämorrhagischen, oder rein hämorrhagischen Charakter, und es ist die Beimischung einzelner roter Blutkörperchen zu dem Inhalt der Lymphbahnen schon bei dem katarrhalischen Prozeß und dem entzündlichen Oedem sehr häufig. Die Fibrinabscheidung erfolgt am häufigsten in den Lymphbahnen (Fig. 114 *b*, *c*), und es können dieselben zu einem Teil stark erweitert und von einem Fibrinnetz, das Leukocyten und rote Blutkörperchen

einschließt, durchsetzt sein. Bei Diphtherie scheiden sich innerhalb der Mandeln, der Zungenbalgdrüsen und der Halslymphdrüsen Fibrinfäden vornehmlich in den Lymphknötchen ab, wo sich kleine nekrotische Herde finden. Bei Typhus abdominalis können diese nekrotischen Herde, welche sich in den Mesenterialdrüsen bilden,

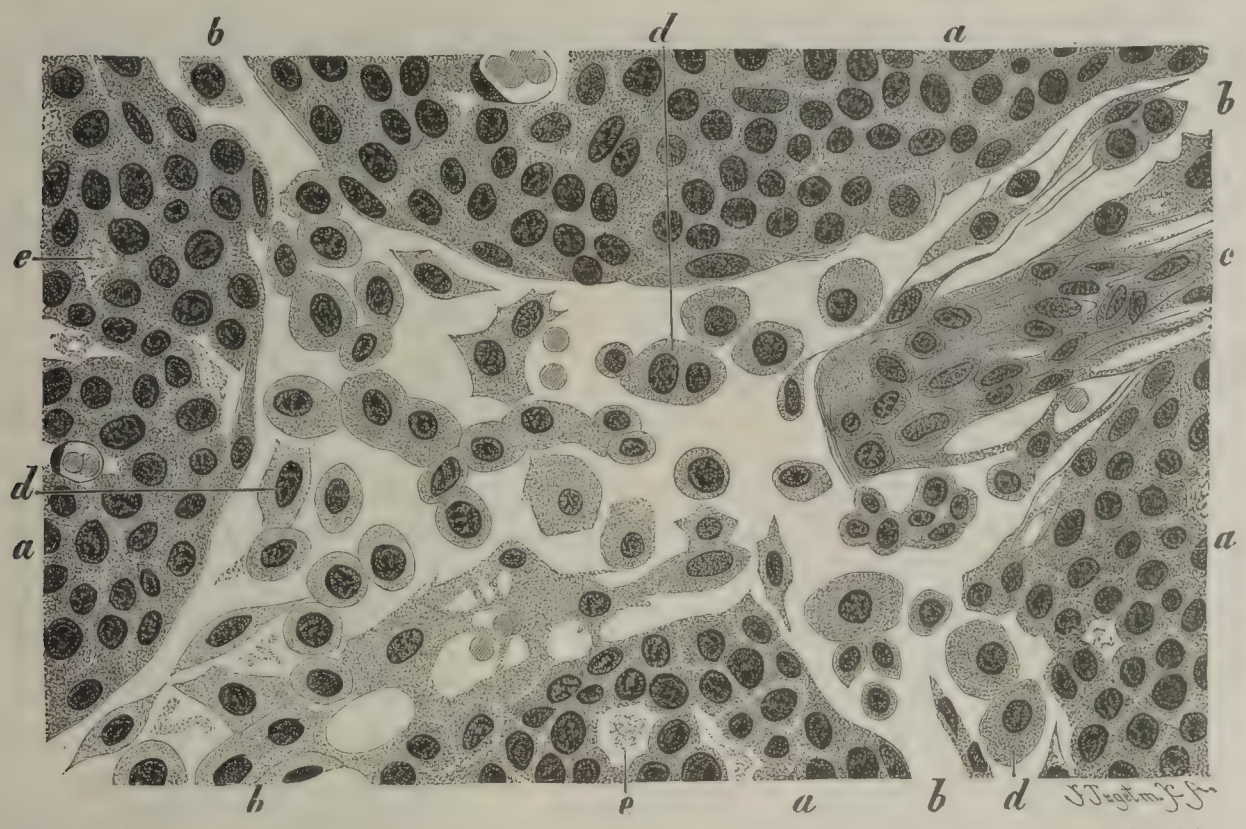

Fig. 113. Katarrhalische Desquamation der Endothelien der Lymphbahnen in einer entzündlich geschwellten Lymphdrüse bei Scharlach (M. Fl. Häm.). *a* Lymphstränge. *b* Lymphbahnen. *c* Bindegewebstrabekel. *d* Desquamierte Endothelien. *e* Durch Flüssigkeitsansammlung bedingte helle Lücke. Vergr. 300.

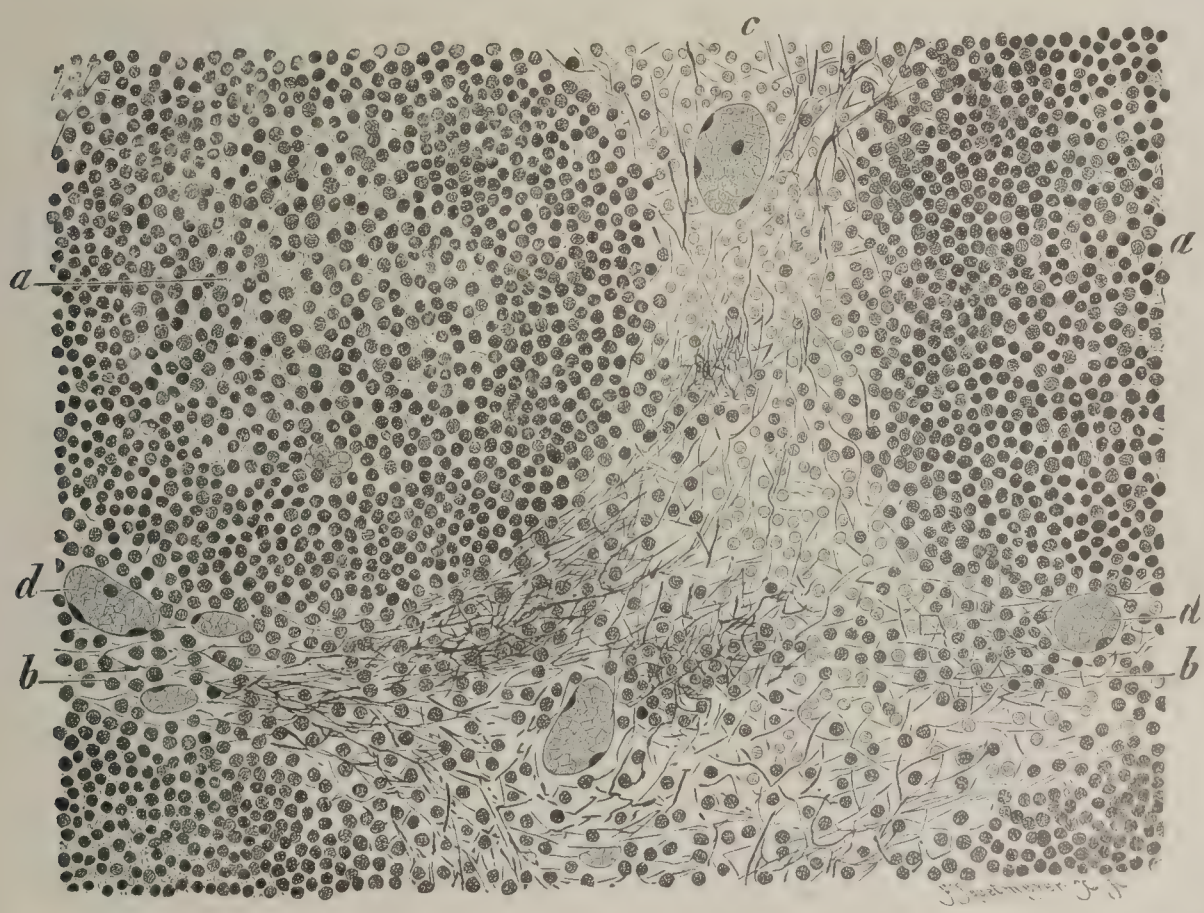

Fig. 114. Krupös-hämorrhagische Lymphadenitis bei krupöser Laryngitis und Tracheitis (M. Fl. Häm. Eos.). *a* Lymphknötchen mit deutlich ausgebildeten Keimzentren. *b*, *c* Lymphbahnen mit hämorrhagisch-fibrinösem Exsudat. *d* Stark gefüllte Blutgefäße. Vergr. 200.

von Fibrinfäden dicht durchsetzt sein (Fig. 115). Die Blutgefäße zeigen bei diesen Entzündungen oft hyaline Verdickungen.

Die bei der Pest auftretenden Lymphdrüsenschwellungen, unter denen man primäre Bubonen erster Ordnung, die die Bacillen durch den Lymphstrom erhalten, und Bubonen zweiter Ordnung, die Bacillen durch den Blutstrom erhalten, versteht, sind zu Beginn durch Hyperämie und Exsudatansammlung bedingt und verbinden sich (primäre Bubonen) meist mit periglandulären serösen, oft auch hämorrhagischen leukocytären Exsudaten. Bacillen finden sich meist in ungeheuren Mengen, jedoch nicht immer. Bei starker Bakterienwirkung kommt es zu Gewebsnekrose und Blutung, oft auch zu Fibrinabscheidung (Fig. 116). Bei leichter Wirkung gesellt sich zur Exsudation Desquamation des Endothels.



Fig. 115. Diphtheritische Nekrose innerhalb einer geschwellten mesenterialen Lymphdrüse bei Abdominaltyphus (Alk. Fibrinfärb.). Fibrinnetz zwischen nekrotischen Zellen. Vergr. 300.

Führen Entzündungen zur Vereiterung, so sammeln sich in den Lymphdrüsen reichlich polynukleäre Leukocyten an, und es bilden sich Abscedierungen, welche einen mehr oder minder großen Teil der Lymphdrüsen zur Verflüssigung und Zerstörung bringen und

Fig. 116. Schnitt durch einen Pestbubo. *a* Kapsel der Lymphdrüse. *b* Hämorrhagieen. *c* Erweiterte Blutgefäße. *d* Exsudative Entzündung.

alsdann nicht selten auch auf die Nachbarschaft übergreifen, so daß eine vereiternde Periadenitis sich hinzugesellt.

Die **Heilungsvorgänge** nach Entzündungen bestehen im wesentlichen in der Wegschaffung des Exsudates, wobei das Fibrin und die Exsudatzellen zerfallen und sich auflösen, letztere oft unter Quellungs- und Verfettungserscheinungen. Die Trümmer des Exsudates, namentlich der roten Blutkörperchen, sowie polynukleäre Leukocyten, werden dabei von mononukleären Lymphocyten (Polyblasten), wuchernden Endothelzellen vielfach durch Phagocytose aufgenommen und zerstört oder weggeführt.

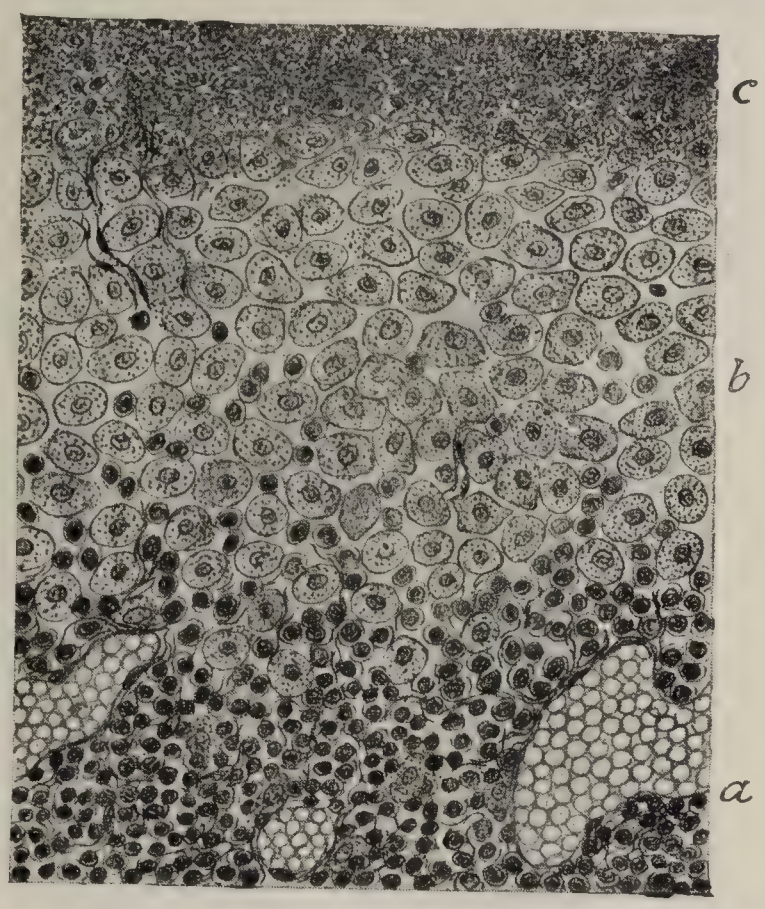

Fig. 117. Wucherung in der Umgebung eines nekrotischen Herdes in einer Mesenterialdrüse; Typhus von 27 Tagen (Form. VAN GIESON). *a* Drüsengewebe mit Blutgefäßen. *b* Großzellige Wucherung. *c* Nekrotisches Gewebe. Vergr. 300.

Wucherungserscheinungen treten an den freien und den seßhaften Zellen schon sehr bald auf, und zwar nicht nur innerhalb der Lymphknötchen, sondern auch im übrigen Drüsengewebe. Enthält eine Lymphdrüse größere nekrotische Herde (Fig. 117 *c*) oder Abscesse (Fig. 118 *a*), so stellt sich in der Nachbarschaft eine längere Zeit anhaltende proliferierende Entzündung, eine **Lymphadenitis proliferans** oder **indurativa** ein, welche zunächst großzelliges Keimgewebe (Fig. 117 *b* und Fig. 118 *b*) produziert, welches die Abscesse, resp. die nekrotischen Herde allmählich substituiert und so die Erkrankung zum



Fig. 118. Eiterige Lymphadenitis (Bubo) in Heilung (Alk. Häm. Eos.). *a* Eingedickter Eiterherd. *b* Wucherndes Granulationsgewebe. *c* Lymphdrüsengewebe. Vergr. 50.

Abschluß bringt und an Stelle des untergegangenen Gewebes Narbengewebe setzt. Können größere nekrotische oder vereiterte Herde nicht resorbiert werden, so wandeln sie sich im Laufe der Zeit in eine trockene Masse um, die verkalkt, so daß alsdann die Lymphdrüse **von Bindegewebe umgebene Kalkherde** einschließt oder auch in ihrer ganzen Ausdehnung in einen eingekapselten Kalkknoten umgewandelt wird.

Fig. 119. Fibröse Hyperplasie der Lymphdrüsen (Alk. Häm.). *a* Verdickte Kapsel. *b* Züge fibrösen Gewebes innerhalb der Lymphdrüse. *c* Reste des lymphadenoiden Gewebes. Vergr. 15.

Chronische Entzündungen der Lymphdrüsen, welche nicht durch die Anwesenheit von eiterigen oder nekrotischen Herden bedingt sind, werden, sofern man von Tuberkulose, Syphilis und Lepra absieht, am häufigsten durch fortgesetzte Staubzufuhr (vergl. § 35, Fig. 112) unterhalten. Es können indessen auch chronische Entzündungen der Gewebe, von denen die Lymphdrüsen ihre Lymphe beziehen, z. B. der Haut oder des Darms, einen andauernden Reizzustand und damit auch eine andauernde Drüsenschwellung unterhalten und zu bindegewebiger Verhärtung des Drüsengewebes (Fig. 119 *a*, *b*) führen.

Literatur über die Lymphdrüsenentzündung.

Adrian, *Venerischer Bubo, Arch. f. Derm. 29. Bd. 1899.*
***Albrecht** u. **Ghon,** Ueber die Beulenpest in Bombay i. J. 1897, Wien 1898 u. 1900.*
***Besançon** et **Labbé,** Réact. des gangl. lymphat. dans les infections, A. de méd. exp. 1898.*
***Bertherand,** Traité des adénites, Paris 1852.*
***Buchbinder,** Lage u. Erkrankung d. Wangenlymphdrüsen, Beitr. v. Bruns XXV 1899.*
***Bulloch** u. **Schmorl,** Lymphdrüsenerkrankungen bei Diphtherie, B. v. Ziegler XVI 1894.*
***Dürck,** Beitr. z. pathol. Anat. d. Pest, B. v. Ziegler, Suppl. VI 1904.*
***Gallois,** La scrofule et les infections adénoïdiennes, Paris 1900.*
***Hamdi,** Die histol. Veränd. d. Lymphdrüsen bei der Pest, I.-D. Leipzig.*
***Kälble,** Keimgehalt normaler Bronchiallymphdrüsen, Münch. med. Wochenschr. 1899.*
***Oekonomides,** Ueber chronische Bronchialdrüsenaffektionen, I.-D. Basel 1882.*
***Oertel,** Pathogenese der epidemischen Diphtherie, Leipzig 1887.*
***Peters,** Die hyaline Entartung bei der Diphtherie, V. A. 87. Bd. 1887.*
***Ribbert,** Regeneration u. Entzündung d. Lymphdrüsen, B. v. Ziegler VI 1889.*
***Rollet,** Dictionn. encyclop. des sc. méd., art. Bubon, Paris 1870.*
***Roux** et **Lannois,** Adénie infectieuse due au Staphylococcus pyog. aur., Rev. de méd. X 1890.*
***Spietschka,** Aetiologie des Schankerbubo, A. f. Derm. 28. Bd. 1894.*
***Thorel,** Pathol. d. Lymphome, Ergebn. d. allg. Path. VII 1902 (Lit.).*
***v. Zeissl,** Bubo, Eulenburgs Realenzyklop. 1894 (Lit.).*

§ 37. Die **Tuberkulose der Lymphdrüsen,** die oft als skrofulöse Lymphadenitis bezeichnet wird, wird meistens durch Einschleppung von Bacillen mit der Lymphe, seltener durch Infektion vom

Blute aus verursacht. Ist sie eine lymphogene Erkrankung, so zeigen die Organe, aus denen die infizierte Lymphe stammt, häufig ebenfalls tuberkulöse Herde, doch kann die Eintrittspforte der Bacillen auch frei von Tuberkulose bleiben, so daß die Lymphdrüsen (Halsdrüsen, Mesenterialdrüsen, Bronchialdrüsen) die erste Lokalisation der Tuberkulose bilden.

Die Tuberkelbildung beginnt am häufigsten in den Lymphknoten und Lymphsträngen und ist durch das Auftreten ein- und zweikerniger epitheloider Zellen (Fig. 120 *a*), späterhin auch von Riesenzellen (*c*) charakterisiert, welche, sich aneinander lagernd und die ursprünglich vorhandenen Lymphocyten verdrängend, schließlich die bekannten großzelligen Tuberkelknötchen (Fig. 120 *a*) bilden. Führt die Erkrankung zu erheblicher Vergrößerung der Lymphdrüsen, so bezeichnet man dieselben oft als **tuberkulöse Lymphome.**

Die Eruption von Tuberkeln kann mit mehr oder weniger intensiven exsudativen Entzündungserscheinungen verbunden sein, denen zufolge die Lymphdrüsen geschwellt und gerötet erscheinen. Sind bereits ausgebildete (*a*) und verkäste (a_1) Tuberkel vorhanden, so erkennt man auf der Schnittfläche hellgraue und weißliche käsige Knötchen.

Im weiteren Verlaufe des Prozesses entstehen in den geschwellten Lymphdrüsen durch fortgesetzte Bildung verkäsender Tuberkel oft größere, gelblichweiße Käseherde, welche weiterhin untereinander konfluieren, und es kann nach einiger Zeit die ganze Lymphdrüse oder wenigstens ein großer Teil derselben in eine käsige Masse umgewandelt werden, welche später erweicht oder verkalkt. Bleibt die Verkäsung aus, so können sich auch taubenei-, ja sogar hühnereigroße Knoten bilden, die auf der Schnittfläche ein sarkomähnliches, markiges Aussehen bieten.

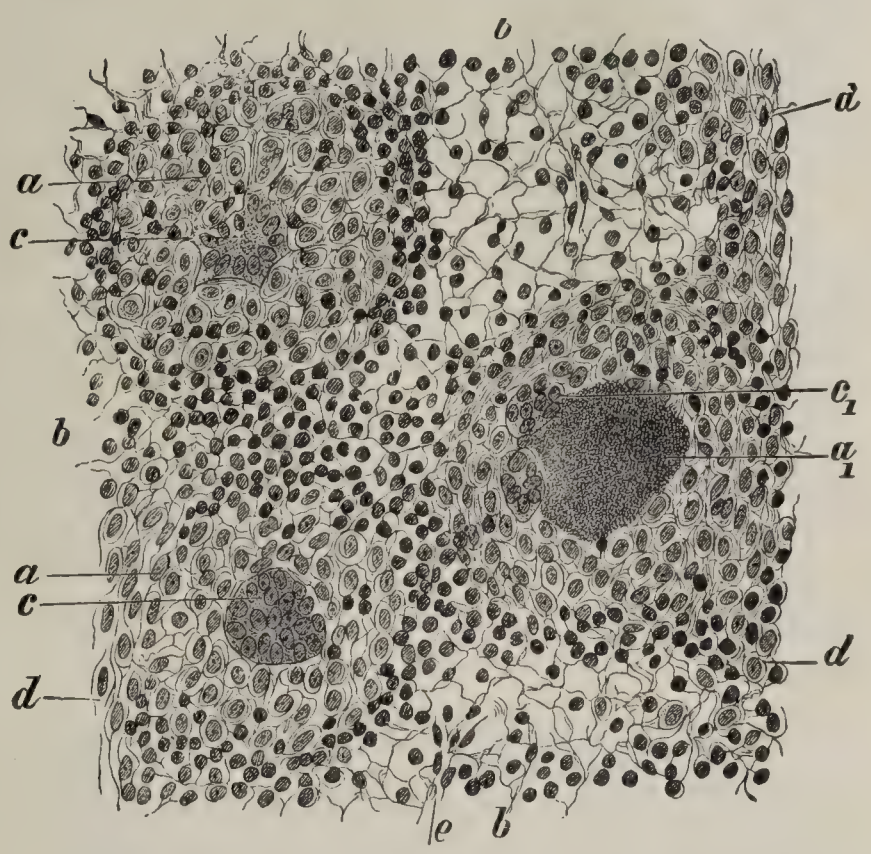

Fig. 120. Frische Lymphdrüsentuberkulose (M. Fl. Häm.). *a* Frischer Tuberkel mit Riesenzellen (*c*). a_1 Verkäster Tuberkel mit zwei Riesenzellen (c_1). *b* Lymphdrüsengewebe. *d* Großzelliges Gewebe. *e* Blutgefäß. Vergr. 150.

Sind bei Entwickelung der Lymphdrüsentuberkel die entzündlichen Erscheinungen im Drüsenparenchym geringfügig, so besteht die ganze Erkrankung wesentlich in einer fortschreitenden Neubildung von epitheloiden Zellen, welche kleine, knötchenförmige Herde bilden, die späterhin konfluieren (Fig. 121 *b c*), so daß das lymphadenoide Gewebe (*a*) mehr und mehr verringert und auf einzelne Stränge reduziert wird, während das übrige Gewebe aus großen rundlichen (*b*) und sternförmigen oder spindeligen (*c*) Zellen besteht, welche sich auffällig von den Lymphkörperchen unterscheiden. Verkäsungsprozesse pflegen hier-

bei lange auszubleiben, doch kann sich das großzellige Gewebe nach einiger Zeit da und dort in eine gleichmäßig hyaline oder aus glänzenden Schollen zusammengesetzte kernlose Masse umwandeln.

Die geschilderten Wucherungsvorgänge, welche anatomisch zu einer großzelligen Hyperplasie des Lymphdrüsengewebes führen, sind ebenfalls mit einer Vergrößerung der Lymphdrüsen verbunden, und es wachsen dieselben dabei zu taubenei- bis hühnereigroßen Tumoren heran, welche meist ziemlich derb und fest sind und auf der Schnittfläche entweder gleichmäßig grau durchscheinend aussehen oder aus kleinen grauen Körnern zusammengesetzt erscheinen. Längere Zeit der Luft ausgesetzt, pflegt sich die Schnittfläche etwas zu bräunen; sind Verkäsungen aufgetreten, so enthält das Gewebe gelbliche, dem Gewebe einer Kartoffel ähnliche Herde.

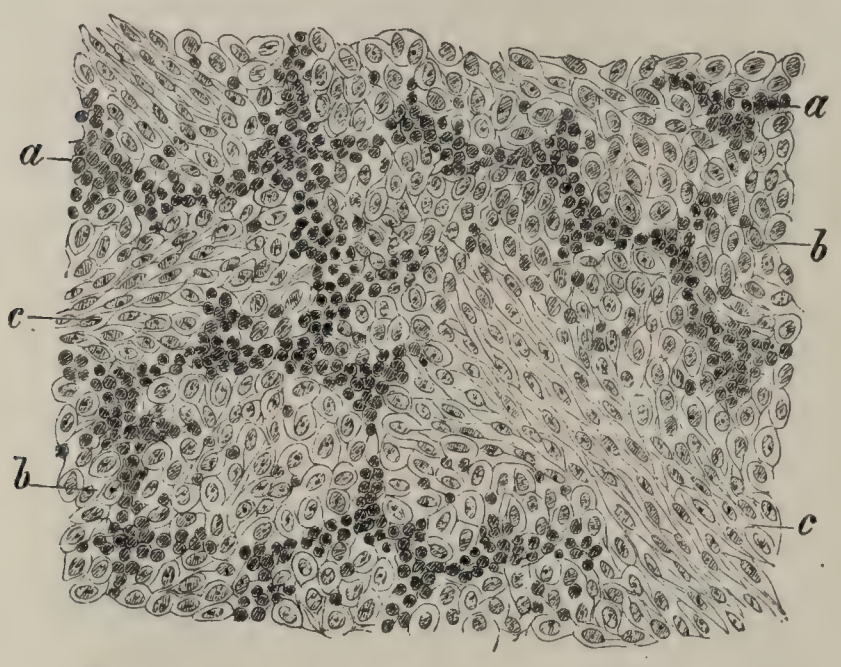

Fig. 121. Tuberkulöse großzellige Lymphdrüsenhyperplasie (M. Fl. Alaunkarm.). *a* Reste lymphadenoiden Gewebes. *b* Großzelliges Rundzellengewebe. *c* Spindelzellengewebe. Vergr. 150.

Nicht selten zeigt endlich die Lymphdrüsentuberkulose einen indurativen Charakter und führt unter zunehmender Vergrößerung der Drüsen zur Bildung fibrösen Bindegewebes (Fig. 122 *c*), das nur stellenweise da, wo der Prozeß im Fortschreiten begriffen ist, durch Bildung riesenzellenhaltiger Knötchen (*b*) seine tuberkulöse Natur erkennen läßt.

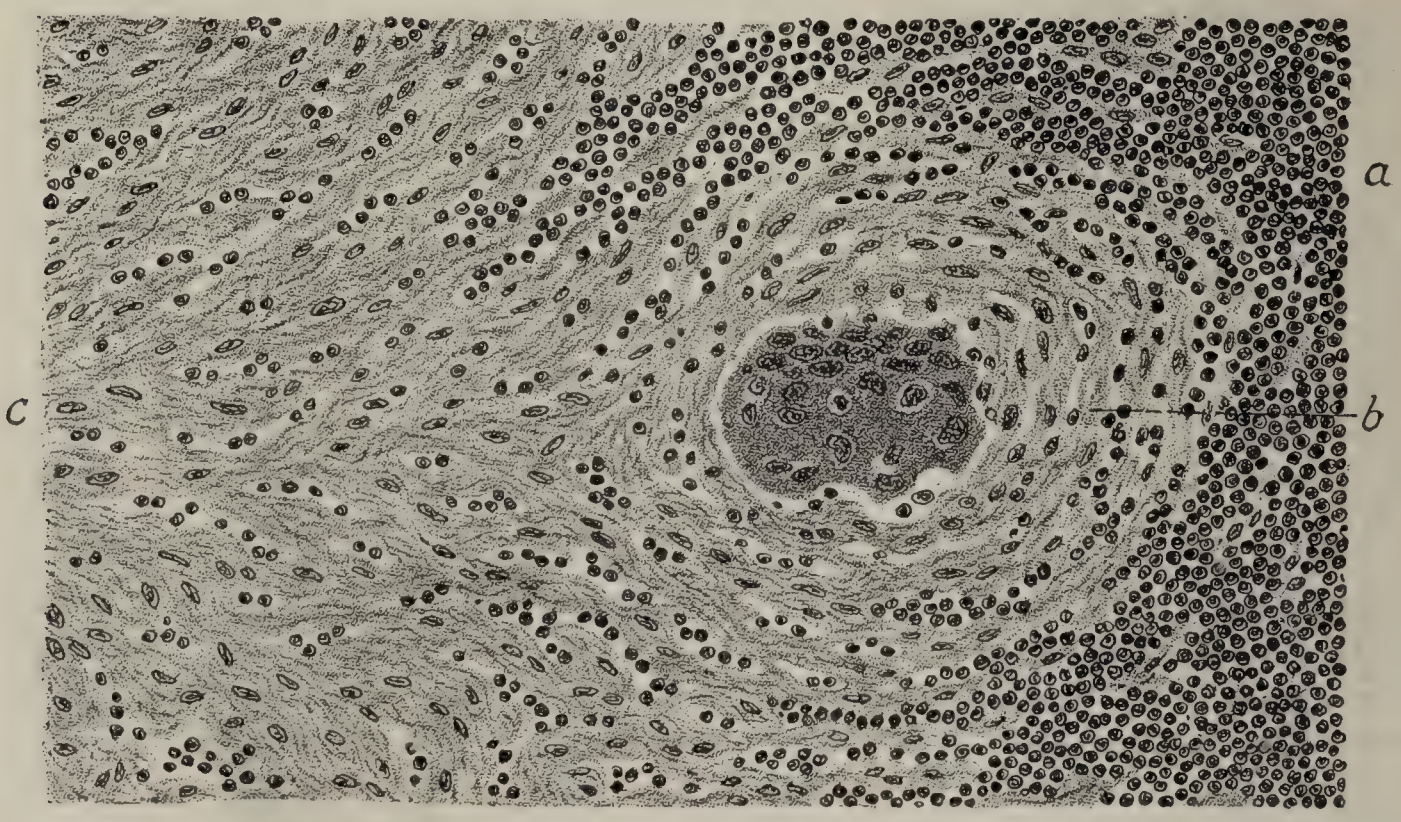

Fig. 122. Indurative Tuberkulose einer Bronchialdrüse (Form. Häm. Eosin.). *a* Lymphdrüsengewebe. *b* Fibröser Tuberkel. *c* Fibröses Gewebe. Vergr. 100.

Die großzellige und die fibröse tuberkulöse Wucherung mit geringfügiger oder fehlender Verkäsung sind als gutartige Formen der Tuberkulose anzusehen, welche lange auf die Lymphdrüsen beschränkt zu bleiben pflegen. In den peribronchialen Lymphdrüsen verbindet sich die Tuberkulose häufig mit Pigmentinduration.

In verhärteten tuberkulösen Lymphdrüsen eingeschlossene Käseherde gewinnen durch Verkalkung sehr oft ein kreidiges Aussehen. Neben diffuser Verkalkung kommen auch geschichtete Konkretionen, zum Teil von Riesenzellen umschlossen, vor. Ferner bildet sich nicht selten von dem angrenzenden fibrösen Gewebe Knochengewebe.

In manchen Fällen, welche namentlich bei Kindern zur Beobachtung kommen, ist die Vermehrung der Tuberkelbacillen in den Lymphdrüsen und die daran sich anschließende zellige Wucherung und Entzündung sehr rasch von Verkäsung gefolgt, so daß die Lymphdrüsen, kaum daß sie etwas vergrößert sind, auch schon käsige Einschlüsse enthalten und bei stärkerer Vergrößerung im wesentlichen aus einer weichen, später sich teilweise verflüssigenden Käsemasse bestehen, welche nach außen nur durch eine dünne Lage nicht verkästen, verhärteten Gewebes abgegrenzt ist. Bei fortschreitender Verkäsung und Erweichung kann der Prozeß auch auf die benachbarten Gewebe übergreifen und so zu einer indurativen oder auch zu einer käsig-eiterigen Periadenitis führen. Subkutane Lymphdrüsenverkäsungen können demzufolge durch die Haut nach außen durchbrechen. Bei tiefliegenden Lymphdrüsen erfolgt nicht selten ein Einbruch in benachbarte Höhlen und Kanäle, z. B. in den Herzbeutel, in Venen, in Bronchien, oder auch in den Oesophagus oder in den Darm. Nach v. Brunn ist die Vereiterung tuberkulöser Lymphdrüsen meist durch die Einnistung von Streptokokken bedingt.

Syphilitische Infektionen der Lymphdrüsen kommen namentlich durch spezifische Verunreinigung der ihnen zuströmenden Lymphe, seltener durch Blutmetastasen zu stande, und es pflegt schon der syphilitischen Initialsklerose eine wenig empfindliche Schwellung der nächstgelegenen Lymphdrüsen, welche als indolente Bubonen bezeichnet werden, nachzufolgen. Im weiteren Verlauf schließen sie sich an die verschiedensten sekundären syphilitischen Entzündungsprozesse an und können auch einen gummösen Charakter tragen.

Die infizierten Lymphdrüsen sind mehr oder weniger geschwellt und können die Größe einer Walnuß erreichen. Die Schwellung ist meist wesentlich durch eine Vermehrung der Lymphocyten verursacht, doch kann es auch zu einer großzelligen endothelialen Wucherung kommen. Bei tertiären oder gummösen Lymphomen verlieren nach Löwenbach die Lymphdrüsen ihre Struktur ganz und gleichen mehr einem großzelligen Sarkom mit derbem, bindegewebigem Stroma. Nach kürzerem oder längerem Bestande, welcher die Primäraffektion nicht selten erheblich überdauert und Monate, ja sogar Jahre betragen kann, pflegen sich die vergrößerten Lymphdrüsen gewöhnlich durch Verminderung der in ihrem Gewebe enthaltenen Rundzellen wieder zurückzubilden, doch kommt es vor, daß der Prozeß zu fibröser Induration oder auch zu fettiger Degeneration und Verkäsung der erkrankten Lymphdrüsen führt.

Bei **Lepra** enthalten die affizierten Lymphdrüsen meist reichlich große bacillenhaltige Zellen und freie Bacillen.

Literatur über Tuberkulose und Syphilis.

Arnold, J., *Tuberkulose d. Lymphdrüsen u. d. Milz, V. A. 87. Bd. 1882.*
Baumgarten, *Samml. klin. Vortr. v. Volkmann No. 218, u. Zeitschr. f. klin. Med. IX 1885.*
v. Brunn, *Vereiterung tuberkulöser Gewebe, D. Z. f. Chir. 75. Bd. 1904.*
Cordua, *Tuberkul. u. lymph. Veränd. d. Lymphknoten, A. a. d. path. Inst. z. Göttingen 1893.*
Ebbinghaus, *Regionäre Achseldrüsentuberkulose, V. A. 171. Bd. 1903.*
Cornil, *Syphilis, Journ. de l'anat. et de la phys. 1878.*
Gallois, *La scrofule et les infections adénoïdiennes, Paris 1900.*
Hitschmann u. Stross, *Tuberkulose d. lymphat. Apparates, D. med. Woch. 1903.*
Jesionek, *Z. Pathol. d. sekundär-luetischen Erkrankung der Lymphdrüsen, München 1901.*
Koch, *Aetiologie der Tuberkulose, Berl. klin. Wochenschr. 1882.*
Lang, *Vorles. üb. Pathol. u. Ther. der Syphilis, Wiesbaden 1896.*
Loomis, *Prim. Tub. of the Bronch. Glands, Rec. of the Loomis Lab. II, New York 1892.*
Lubarsch, *Knochenbildung in Lymphknoten, V. A. 177. Bd. 1904.*
Lustgarten, *Subk. Drüsenerkrankungen i. Spätstadium d. Syphilis, Wien. med. Presse 1890.*
Löwenbach, *Gummöse Lymphome, Arch. f. Derm. 48. Bd. 1899.*
Moore, *Scrofulous Lymphadenitis, Journ. of Path. VI 1899.*
Neumann, *Bronchialdrüsentuberkulose im Kindesalter, D. med. Wochenschr. 1893.*
Oekonomides, *Ueber chron. Bronchialdrüsenaffektionen, I.-D. Basel 1882.*
Pollack, *Zur Metaplasiefrage, Arb. a. d. path. Inst. z. Posen 1901.*
Poscharissky, *Heteroplastische Knochenbildung, Beitr. v. Ziegler XXXVIII 1905.*
Schüppel, *Unters. über Lymphdrüsentuberkulose, Tübingen 1871.*
Thorel, *Pathologie der Lymphdrüsen, Ergebn. d. allg. Path. VII 1902 (Lit.).*
Virchow, *Die krankhaften Geschwülste II 1865.*
Wadja, *Syphilis, Vierteljahrsschr. f. Derm. u. Syph. II 1875.*
Walsham, *Tuberculosis of Lymphatic Glands, Journ. of Path. VII 1901.*
Wyssokowitsch, *Ueber die Beziehungen der Skrofulose zur Tuberkulose, Wiesbaden 1890.*
Weitere Literatur über Tuberkulose s. § 38.

§ 38. Als **progressive Lymphdrüsenhyperplasie und Heteroplasie** kann man eine Gruppe eigenartiger, in ihrer Aetiologie noch vollkommen dunkler Lymphdrüsenerkrankungen zusammenfassen, deren gemeinsamer Charakter darin besteht, daß eine fortschreitende Zunahme des Drüsengewebes stattfindet, so daß einesteils die einzelnen Drüsen sich bedeutend vergrößern und sich zu bohnen- bis walnuß-, ja sogar bis hühnereigroßen Tumoren umgestalten (Fig. 123), während zugleich auch fortgesetzt neue Drüsen in den Wucherungsprozeß hineingezogen werden. Der Prozeß kann in jeder Lymphdrüsengruppe beginnen und sich auch auf diese beschränken, greift indessen häufiger auf andere Lymphdrüsengruppen über und kann auch sämtliche Gruppen umfassen. Zugleich können auch die Lymphfollikel der Milz sowie das lymphadenoide Gewebe der Schleimhäute und der Mandeln in Wucherung geraten. Ferner finden sich oft auch im Knochenmark entsprechende Wucherungen, und es können auch in Geweben lymphadenoide Wucherungen auftreten, die lymphadenoides Gewebe (Leber, Niere, Lunge, Haut, Speicheldrüsen, Tränendrüsen) gewöhnlich nicht enthalten.

Die anatomische Untersuchung der vergrößerten Lymphdrüsen ergibt meist eine weiße oder grauweiße, seltener eine graurote Schnittfläche. Nach der Konsistenz lassen sich weiche und harte Formen voneinander unterscheiden, doch sind dieselben durch Zwischenformen verbunden, und es können in einem gegebenen Falle die einzelnen Drüsenknoten verschiedene Härtegrade besitzen.

Die histologische Untersuchung läßt in einem Teil der Fälle die Zusammensetzung der Lymphdrüsen aus Lymphknötchen, Lymphsträngen und Lymphbahnen noch deutlich erkennen, und es ist die Vergrößerung im wesentlichen auf eine Vergrößerung der ersteren zurückzuführen, so daß man die Bildung als einen hypertrophischen Zustand der Drüse bezeichnen kann. In anderen Fällen

weicht der Bau insofern von demjenigen normaler Drüsen ab, als eine Unterscheidung der einzelnen Lymphdrüsenbestandteile nicht mehr möglich ist, so daß der ganze Knoten aus

Fig. 123. Maligne Lymphome der Lymphdrüsen des Halses, der Axillargegend und des Mediastinum (s. DIETRICH l. c.).

einem vollkommen gleichmäßig gebauten lymphadenoiden Gewebe besteht, dessen Retikulum außerordentlich zahlreiche freie Zellen einschließt. Hierbei ist alsdann auch das Gewebe der Bindegewebstrabekel und der Kapsel, unter Umständen sogar auch das an die Kapsel anstoßende Gewebe dicht von rundlichen Zellen durchsetzt.

In einem Teil der Fälle tragen die Zellen den Charakter von Lymphocyten, sind aber nicht alle gleich groß und gleich beschaffen (Fig. 124), können auch mit eosinophilen Zellen und

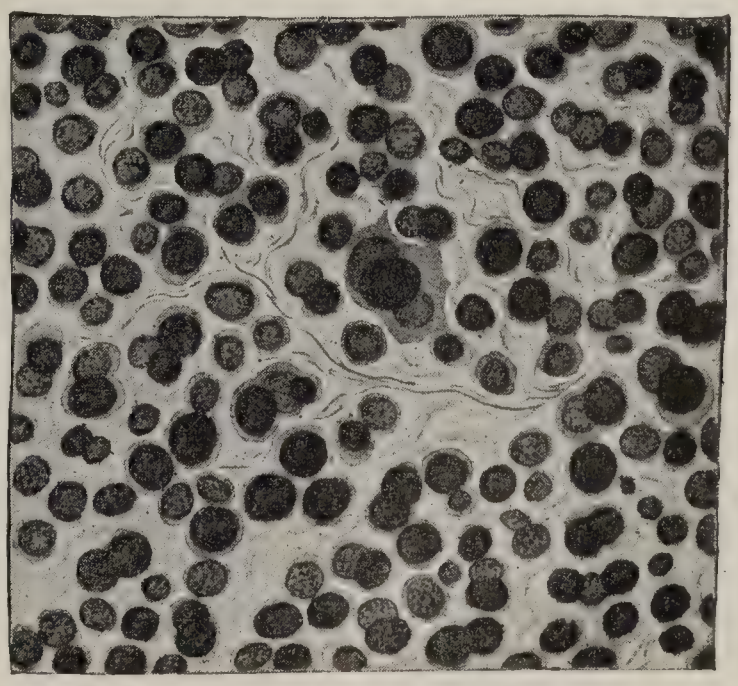

Fig. 124. Lymphatisches leukämisches Lymphom. Schnitt aus einer haselnußgroßen Lymphdrüse bei lymphatischer Leukämie. M. Fl. Häm. Eos.). Vergr. 500.

vereinzelten mono- und polynukleären Riesenzellen (Fig. 124) untermischt sein. Eine weitere Gruppe von Fällen ist dadurch ausgezeichnet, daß die Hauptmasse der Zellen den mononukleären granulafreien Leukocyten gleicht. In einer dritten Gruppe finden sich als Hauptbestandteil mononukleäre Zellen mit neutrophilen Granulationen, die den Myelocyten entsprechen, zugleich variieren die Zellen nach Größe und Beschaffenheit des Kerns und des Zellleibs sehr stark und sind mit mono- und polynukleären Riesenzellen untermischt (Fig. 125).

Endlich kann auch das retikuläre Stützgewebe einen pathologischen Bau zeigen, indem es ebenfalls hypertrophisch, d. h. mächtiger als normal entwickelt und zum Teil sogar in ein faseriges Bindegewebe verwandelt ist, das sich in seinem Bau sehr bedeutend von dem Typus des Retikulums des normalen lymphadenoiden Gewebes entfernt und so zur Bildung harter Knoten führt.

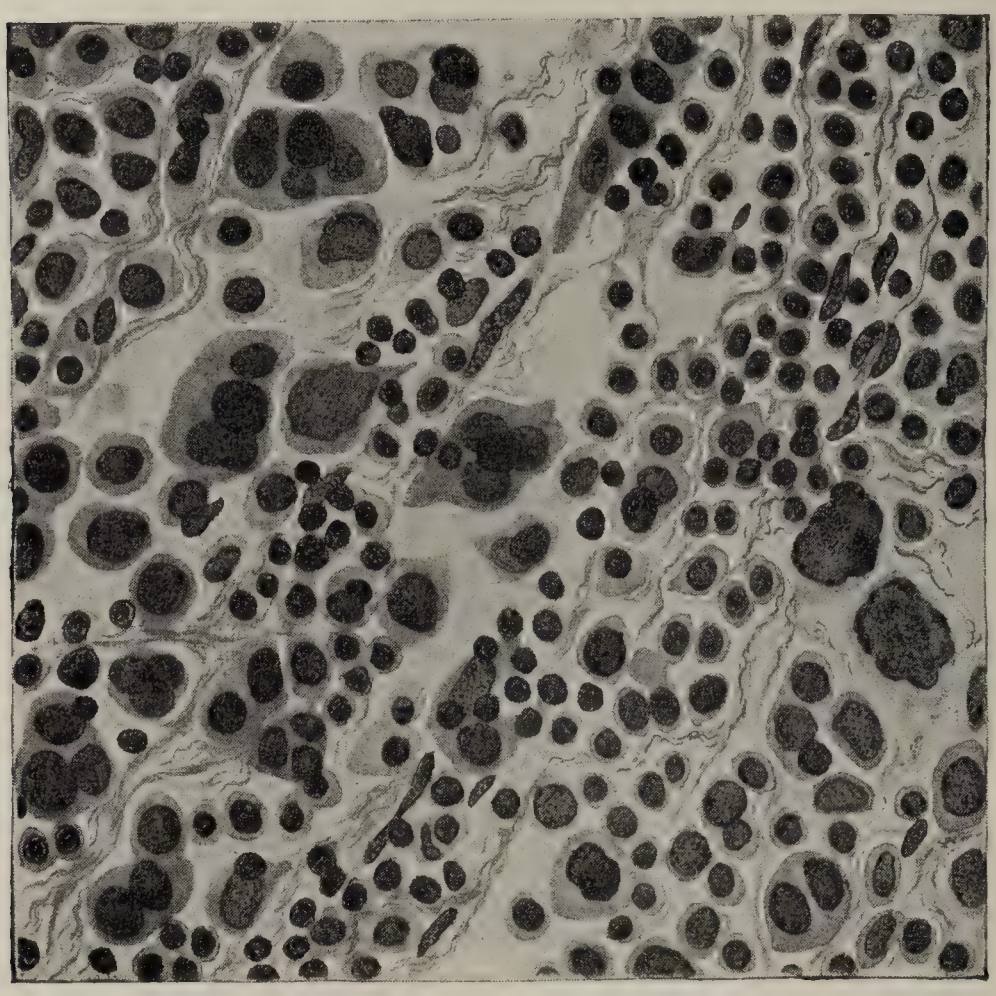

Fig. 125. Malignes myeloides polymorphzelliges Lymphom, über sämtliche Lymphdrüsen verbreitet und mit reichlicher weißer Knotenbildung in der Milz, sowie mit Knoten- und Schwielenbildung in der Leber verbunden (Mann von 29 Jahren) (M. Fl. Häm. Eos.). Vergr. 500.

Will man allen diesen Drüsenwucherungen einen gemeinsamen Namen geben, so kann man sie als **maligne Lymphome** unbekannter Aetiologie bezeichnen. Manche Autoren (Trousseau, Langhans) nennen die Krankheit **Adenie**. Ist die Lymphdrüsenstruktur noch erhalten, so daß man die einzelnen Bestandteile der Lymphdrüse, Lymphknoten, Lymphstränge und Lymphbahnen noch erkennen kann, so kann man die Knoten als **Lymphadenome** bezeichnen. Geht die Struktur verloren, so kann man sie auch **Lymphosarkome** (Virchow) nennen, namentlich dann (Kundrat, Paltauf), wenn die Wucherung die Grenzen der Lymphdrüsen überschreitet und nach Art der gewöhnlichen malignen Geschwülste Metastasen macht und wenn auch der retikuläre Bau des Gewebes sich ändert oder ganz verloren geht. Da in einem gegebenen Fall die einzelnen Drüsen sich verschieden verhalten, so hält es schwer, eine Grenze zwischen Lymphadenom und Lymphosarkom zu ziehen. Am ehesten ist dies noch dann möglich, wenn man nur jene Bildungen den Lymphosarkomen zuzählt, bei denen die Wucherung

die Drüsenkapsel durchbricht und durch Verschmelzung der einzelnen Drüsenknoten zu umfangreicher Geschwulstbildung führt.

Nach der in den Knoten dominierenden Zellform kann man **lymphocytäre, leukocytäre** und **myelocytäre Lymphome** unterscheiden. Sie können sich alle mit entsprechender **Leukämie** (§ 23) verbinden, doch kann letztere auch fehlen, so daß also auch **aleukämische Formen** vorkommen, bei denen das Blut unverändert ist oder nur Anämie besteht (aleukämische Adenie, Pseudoleukämie, Hodgkinsche Krankheit).

Finden sich in Lymphdrüsen Zellen, welche Myelocyten entsprechen, so ist dies dadurch zu erklären, daß aus dem Knochenmark stammende Zellen sich in den Lymphdrüsen eingenistet und sich vermehrt haben.

Die maligne Lymphombildung führt nach einem Verlauf von wenigen Wochen bis zu mehreren Jahren zum Tode. Die **Ausbreitung der Erkrankung** kann sich dabei verschieden verhalten. In einem Teil der Fälle kommt es nur zu **regionärer Lymphombildung**, es ist nur eine beschränkte Anzahl von Drüsen betroffen. Die eigentlichen Lymphosarkome bleiben auf bestimmte Gruppen beschränkt. In anderen Fällen kommt es zu **allgemeiner Lymphombildung**; es werden successive die meisten Lymphdrüsen oder auch alle ergriffen, ebenso auch das lymphoide Gewebe der Milz, des Knochenmarks, der Schleimhäute. Ferner kommt es auch zu entsprechender Wucherung in Organen, welche die betreffende Zellart nicht besitzen, in Haut, Leber, Niere, Eierstock, Lunge etc. Diese Erscheinung kann sowohl bei leukämischer als bei aleukämischer Lymphombildung sich einstellen.

Lymphombildung kann sich mit Tuberkulose der Lymphdrüsen kombinieren. Auch kann die Lymphdrüsentuberkulose unter ähnlichen klinischen Erscheinungen verlaufen wie die Pseudoleukämie.

Das Wesen und die Aetiologie der malignen Lymphombildung sind noch dunkel, doch ist es wahrscheinlich, daß Infektionen bei manchen Formen eine wichtige Rolle spielen. Andererseits ist aber auch wieder Anschluß an wahre Geschwülste gegeben. Löwit glaubt bei leukämischen Formen Amöben, resp. Flagellaten als die Ursache anschuldigen zu können (vergl. § 23). Beachtenswert ist, daß Tuberkulose der Lymphdrüsen unter dem Bilde einer aleukämischen Adenie oder Pseudoleukämie verlaufen kann. Die Lymphdrüsen können dabei typische Tuberkel enthalten, doch bestehen die vergrößerten Lymphdrüsen großenteils nur aus einem zellig-fibrösen Gewebe mit sehr verschiedenen einkernigen und auch vielkernigen Zellformen, wie sie in dem oben abgebildeten polymorphzelligen Lymphom (Fig. 125) vorkommen. Es ist danach schwer zu entscheiden, ob nur eine besondere Tuberkuloseform vorliegt oder eine Kombination von maligner Lymphombildung mit Tuberkulose.

Literatur über maligne Lymphome.

Arnold, *Kern- u. Zellteilung bei akut. Hyperplasie d. Lymphdrüsen, V. A. 95. Bd. 1884.*

Benda, *Histologie der pseudoleukäm. Geschwülste, Verh. d. D. path. Ges. VII 1904.*

Beyer, *Bezieh. zw. Pseudoleukämie u. Lymphosarkom, I.-D. Rostock 1904 u. Fol. haem. I S. 746.*

Brentano *u.* ***Tangl,*** *Aetiologie d. Pseudoleukämie, D. med. Wochenschr. 1891.*

Brigidi *u.* ***Piccoli,*** *Adenia simplex u. Thymushyperplasie, Beitr. v. Ziegler XVI 1894.*

v. Brunn, *Schwellung der Tränen- und Mundspeicheldrüsen und ihre Beziehungen zur Pseudoleukämie, Beitr. v. Bruns 45. Bd. 1905 (Lit.).*

Clarke, *On Lymphadenoma, Brit. Med. Journ. II p. 701, 1901.*

Cohnheim, *Pseudoleukämie, V. A. 33. Bd. 1865; Allgem. Path. I 1882.*

Combemale, *A propos d'un cas d'adénie, Rev. de méd. XII 1892.*

Dietrich, *Bezieh. d. malignen Lymphome z. Tuberkulose, B. v. Bruns XVI 1896.*
Dreschfeld, *Beitr. z. Lehre v. Lymphosarkom, D. med. Wochenschr. 1891.*
Ehrlich, Lazarus, Pinkus, *Leukämie u. Pseudoleukämie, Wien 1901.*
Fischer, *Malignes Lymphom (Impfversuche), Langenbecks A. 55. Bd. 1897.*
Gilbert *et* ***Weil,*** *Tuberculisation secondaire des ganglions néoplasiques, A. de méd. exp. 1900.*
Goldmann, *Beitr. z. Lehre v. malignen Lymphosarkom, Centralbl. f. allg. Path. III 1892.*
Göppert, *Lymphosarkom, V. A. 144. Bd. Suppl. 1896 (Lit.).*
Hodgkin, *On some morb. appearances of the absorbent glands and spleen, Med.-chir. Trans. XVII 1892.*
Jamasaki, *Hodgkinsche Krankheit, Zeitschr. f. Heilk. XVI 1904.*
Kelch *et* ***Vaillard,*** *Tumeurs lymphadéniques avec leucémie, Ann. de l'Inst. Pasteur IV 1890.*
Kundrat, *Ueber Lymphosarcomatosis, Wien. klin. Wochenschr. 1893.*
Langhans, *Das maligne Lymphosarkom (Pseudoleukämie), V. A. 54. Bd. 1872.*
Longcope, *Histol. of Hodgkin's Disease. Bull. of the Ayer Clin. Lab. I, Philad. 1903.*
Paltauf, *Lymphosarkom, Ergebn. d. allg. Path. III. Jahrg., Wiesbaden 1897.*
Reed, *Path. Changes in Hodgkin's Disease, Johns Hopkins Hosp. Rep. X 1902.*
Rieker, *Beziehung zwischen Lymphosarkom u. Tuberkulose, Langenbecks A. 50. Bd. 1895.*
Schlagenhaufer, *Lymphosarkom d. Bronchialdrüsen, V. A. 164. Bd. 1901.*
Sternberg, *Tuberk. d. lymphat. Appar. u. Pseudoleukämie, Zeitschr. f. Heilk. XIX 1898; Primärerkrankung d. lymphatischen Apparates, Ergebn. d. allg. Path. IX 1905 (Lit.).*
Türk, *System der Lymphomatose, Wien. klin. Wochenschr. 1903.*
Virchow, *Die krankhaften Geschwülste II 1865.*
Warnecke, *Hodgkinsche Krankheit, Mitt. a. d. Grenzgeb. XIX 1905.*
Weishaupt, *Pseudoleukämie u. Tuberkulose, Arb. a. d. p. I zu Tübingen I 1891.*
Westphal, *Zur Kenntn. d. Pseudoleukämie, D. Arch. f. klin. Med. 51. Bd. 1893 (Lit.).*
Winiwarter, *Lymphadenom, v. Langenbecks Arch. XVIII 1875.*
Zuppinger, *Als Pseudoleukämie verlauf. Tuberkulose, Jahrb. f. Kinderheilk. 59. Bd. 1904.*

§ 39. Die **primären Geschwülste der Lymphdrüsen** sind durch **Sarkome** vertreten, welche meist solitär, seltener gleichzeitig in mehreren Lymphdrüsen einer Gruppe zugleich auftreten, die sich zu einer knotigen Geschwulstmasse vereinigen. Bei ihrem Wachstum können sie die Grenzen der Drüsen überschreiten, in die Nachbarschaft

Fig. 126. Schnitt aus einer vergrößerten, in der Achselhöhle gelegenen Lymphdrüse mit beginnender Krebsentwickelung (Alk. Häm.). *a* Keimzentrum eines Lymphknotens. *b* Lymphbahnen. *c* Arterie. *d* Krebszellennester. Vergr. 60.

einbrechen und bei subkutaner Lage mit der Haut verwachsen. Ebenso bilden sich auch Metastasen in verschiedenen Organen, wobei aber im Gegensatz zu den Lymphosarkomen die nächstgelegenen Lymphdrüsen meist freigelassen werden. Es kommen sowohl weiche, kleinzellige Rundzellensarkome, als auch Spindelzellensarkome, Fibrosarkome und Alveolärsarkome oder alveoläre Angiosarkome vor.

Nach den Angaben der Autoren nimmt die Sarkomentwickelung von verschiedenen Gewebspartieen ihren Ausgang. So soll bei dem Alveolärsarkom die Umgebung der Gefäße wesentlich der Entwickelungsboden sein (Putiata). In anderen Fällen, namentlich bei den Spindelzellensarkomen, soll das Bindegewebsgerüst in Wucherung geraten (Winiwarter). Von anderen (Putiata) wird wieder angegeben, daß die lymphatischen Elemente zu Geschwulstzellen werden.

Cysten können in den Lymphdrüsen durch Erweiterung der im Innern gelegenen Lymphgefäße entstehen, wobei das Lymphdrüsengewebe in der Wand der sich vergrößernden Cyste allmählich sklerosiert.

Unter den **metastatischen Geschwülsten** kommt am häufigsten der **Krebs** vor und führt zu einer Umwandlung der Lymphdrüsen in Tumoren verschiedener Größe, welche im allgemeinen den Charakter der primären Geschwulst deutlich ausgeprägt zeigen.

Die Entwickelung des Krebses erfolgt innerhalb der Lymphbahnen, und es entstehen aus den eingeführten Krebszellen durch Vermehrung zunächst Haufen und Stränge großer Krebszellen (Fig. 126 *d*), welche die Lymphocyten verdrängen. Weiterhin bildet sich aus dem Gewebe der Lymphdrüsen ein Bindegewebsstroma, welches die sich vergrößernden Krebszellennester einschließt.

Literatur über Lymphdrüsengeschwülste.

Affanasiew, *Krebsentwickelung, Centralbl. f. d. med. Wiss. 1876.*
Billroth, *Beitr. z. pathol. Histologie, Berlin 1858; Beobachtungen üb. d. feinere Struktur pathol. veränderter Lymphdrüsen, V. A. 21. Bd. 1861.*
Bozzolo, *Verbreitung d. Krebsneubildung in den Lymphdrüsen, Ctbl. f. d. med. Wiss. 1876.*
Gussenbauer, *Entwickelung sekund. Lymphdrüsengeschwülste, Prag. Zeitschr. f. Heilk. II 1881.*
Keresztszeghy, *Retroperitoneale Sarkome, Beitr. v. Ziegler XII 1892.*
Küttner, *Wangenlymphdrüsen und ihre Bez. z. Nasenkrebs, B. v. Bruns XXV 1899.*
Merkel, *Knochenbildung bei Krebs in den Lymphdrüsen, Münch. med. Wochenschr. 1905.*
Neelsen, *Unters. über den Endothelkrebs, D. Arch. f. klin. Med. 31. Bd. 1882.*
Odenius, *Cystische Degeneration d. Lymphdrüsen, V. A. 155. Bd. 1899.*
Putiata, *Ueber Sarkom der Lymphdrüsen, V. A. 69. Bd. 1877.*
Soupault et Labbé, *Gangl. lymph. dans le cancer épithélial, Rev. de méd. 1900.*
Winiwarter, *Lymphadenome, v. Langenbecks Arch. XVIII 1875.*
Zahn, *Sarcoma alveolare epithelioides, Arch. d. Heilk. 1874.*
Zehnder, *Ueber Krebsentwickelung in Lymphdrüsen, V. A. 119. Bd. 1890.*

IV. Pathologische Anatomie der Thymusdrüse.

§ 40. Die **Thymus** ist ein Organ, welches während der Fötalzeit und in den zwei ersten Lebensjahren eine erhebliche Ausbildung erlangt, von da an in seinem Wachstum stillsteht und vom 10. Jahre ab sich wieder zurückbildet und durch Bindegewebe und Fettgewebe substituiert wird. Nach Waldeyer erhält sich ein Rest der Thymus in Form eines aus Fettgewebe und Herden lymphoiden Gewebes bestehenden Gebildes, das man als retrosternalen thymischen Fettkörper bezeichnet, bis ins hohe Alter.

Die Thymus liegt im vorderen oberen Mediastinalraum, hinter dem oberen Teil des Sternums, reicht bis nahe an die Schilddrüse und besteht aus zwei länglichen flachen Lappen, welche mit ihrem medialen Rande einander berühren oder an dieser Stelle untereinander verschmolzen und von Bindegewebe umschlossen sind.

Die einzelnen Lappen werden durch Bindegewebszüge in Läppchen abgegrenzt. Die von Bindegewebe mehr oder weniger vollkommen abgegrenzten Acini besitzen einen Bau, welcher an denjenigen der Lymphdrüsen erinnert, indem ein lockeres, spärlich entwickeltes, gefäßhaltiges, retikuläres Bindegewebe indifferente, lymphatischen Elementen gleichende Zellen und große, zum Teil mehrkernige Zellen einschließt.

Das Gewicht der Thymus beträgt bei Neugeborenen durchschnittlich 24, bei Kindern von 2 Jahren 26 g, ist indessen erheblichen Schwankungen unterworfen.

Schon in der späteren Fötalzeit, reichlicher jedoch im extrauterinen Leben enthält die Thymus homogene, in der Peripherie oft konzentrisch geschichtete, zum Teil verkalkte Körper, welche als Hassalsche Körperchen bezeichnet werden; sie sind aus Epithelzellen zusammengesetzt, die zwiebelschalenartig aneinander gelagert sind. Ferner kommen sowohl neben als innerhalb der Thymus mit kubischem Epithel ausgekleidete Drüsengänge vor.

Sowohl verkalkte als unverkalkte konzentrische Körper können bei der Rückbildung der Drüse, die wesentlich durch einen Schwund der Zellen bedingt ist, zerfallen und schwinden, doch finden sich solche in dem thymischen Fettkörper bis ins hohe Alter.

Zuweilen bilden sich kleine accessorische Drüsen, welche meist oberhalb der Hauptdrüse in der Nähe der Schilddrüse liegen. Mangel der Thymus kommt bei hochgradiger Körpermißbildung, sehr selten bei sonst normalen Früchten vor.

Unter den **pathologischen Veränderungen der Thymus** ist zunächst eine abnorme Größe derselben in den ersten Lebensjahren, sowie eine mangelhafte Rückbildung derselben nach dem 10. Lebensjahre zu nennen. Unter Umständen kann sie sich bis in die dreißiger und vierziger Jahre in erheblicher Größe erhalten. Bei Säuglingen, die an Marasmus zu Grunde gegangen sind, ist sie gewöhnlich klein, atrophisch.

Hämorrhagieen kommen namentlich bei Tod durch Asphyxie sowie bei hämorrhagischer Diathese vor.

Cysten können sich innerhalb der Thymus oder in deren Nachbarschaft durch zentralen Zerfall von Hassalschen Körperchen oder durch Dilatation von drüsengangartigen Bildungen bilden. Der Inhalt derselben ist bald klar, flüssig oder kolloid, bald mehr eiterähnlich, und ist in letzterem Falle auch als Absceß (Dubois) angesehen worden. Am häufigsten sind solche Pseudoabscesse bei kongenitaler Syphilis beobachtet worden.

Hämatogene eiterige Entzündungen kommen namentlich bei Pyämie vor und können zu multipler Absceßbildung oder zu totaler Vereiterung führen. Nach Ribbert und Eberle kann sich Eiter auch in den ursprünglich epithelialen Räumen ansammeln.

Tuberkulose tritt sowohl in Form disseminierter Knötchen als auch in großen verkäsenden Granulationsherden auf.

Gummöse syphilitische Entzündungen sind mehrfach beschrieben.

Lymphadenom- und Lymphosarkombildungen, welche mit den in den Lymphdrüsen (§ 38) vorkommenden übereinstimmen, schließen sich am häufigsten den Lymphdrüsenwucherungen an, können aber auch primär in der Thymus auftreten und produzieren weiche, markige oder derbere Tumoren, die zuweilen eine beträchtliche Größe erreichen und auf die Respirationswege und die angrenzenden Gefäße und das Herz drücken und die Lunge nach außen drängen. Ist die Thymus nur vergrößert, aber in ihrer Form erhalten, so macht die Wucherung den Eindruck der Hypertrophie. Kontinuierliches Einwachsen in die Nachbarschaft und Metastasenbildung schließt die Wucherung den Sarkomen an.

Die **Thymus** ist nach ihrer Anlage ein **epitheliales Organ**, das von dem Entoderm der Visceralspalten stammt. Nach der Mehrzahl der Autoren wird der epitheliale Körper später durch Lymphocyten, die aus der Umgebung eindringen, substituiert, die Reste des Epithels bilden die Hassalschen Körper oder auch mit Epithel ausgekleidete Gänge. Andere (Beard) nehmen an, daß die Lymphocyten und auch das Zellretikulum (Hammar) Abkömmlinge des Epithels selbst sind. Nach Stöhr ist die Thymus kein lymphatisches, sondern ein epitheliales Organ. Die lymphocytenähnlichen Zellen sind kleine Epithelzellen, die zu den größeren Zellen der Hassalschen Körperchen sich ausgestalten können.

Manche Autoren (Grawitz, Nordmann u. A.) nehmen an, daß eine vergrößerte Thymus sowohl bei Kindern als bei Erwachsenen plötzlichen Tod durch Erstickung infolge von Kompression der Trachea herbeiführen könne. Paltauf und Andere bestreiten die Richtigkeit dieser Annahme und erklären den in Frage stehenden Todesfall durch Herzlähmung. Die hypertrophische oder abnorm lange erhaltene Thymus ist nach Paltauf nicht die Ursache des Todes, sondern nur ein Teilsymptom jener allgemeinen Ernährungsstörung, die auch durch Vergrößerung der Tonsillen und der Lymphdrüsen gekennzeichnet ist und auch zu Ernährungsstörungen des Herzens und der die Herzbewegung regelnden Zentren führt.

Literatur über die Thymus.

Amann, *Beitr. z. Anat. d. Thymus, I.-D. Basel 1882.*
Bienwald, *Beitr. zur Kenntnis der Thymusgeschwülste, I.-D. Greifswald 1889.*
Chiari, *Ueber Cystenbildung in der Thymus, Zeitschr. f. Heilk. XV 1894.*
Dadgeon, *Path. of the Thymus Gland, Journ. of Path. X 1905.*
Dubois, *Entzündung, Gaz. méd. de Paris 1850.*
Eberth, *Gumma, V. A. 40. Bd. 1867.*
Erdheim, *Menschliche Kiemenderivate, Beitr. v. Ziegler XXXV 1904.*
Göppert, *Lymphosarkomatose, V. A. 144. Bd. Suppl. 1896.*
Grawitz, *Ueber plötzliche Todesfälle im Säuglingsalter (Erstickung durch Druck der Thymus), Dtsch. med. Wochenschr. 1888.*
Hammar, *Histogenese und Involution der Thymus, Anat. Anz. XXVII 1905 (Lit.).*
His, *Zeitschr. f. wissensch. Zool. X u. XI, u. Menschliche Embryonen I, Leipzig 1890.*
Klein, *Neuere Arbeiten üb. d. Glandula thymus, C. f. a. P. IX 1898 (Lit.).*
Lochte, *Epitheloide Umwandlung d. Thymus, C. f. a. P. X 1899.*
Paltauf, *Bez. der Thymus zum plötzl. Tode, Wien. klin. Woch. 1889.*
Roger et Ghike, *An. norm. et path. du thymus, J. de phys. II 1900.*
Schambacher, *Persistenz von Drüsenkanälen in der Thymus, V. A. 172. Bd. 1903.*
Steudener, *Sarkom, V. A. 59. Bd. 1874.*
Stieda, *Unters. üb. die gland. thymus, gl. thyr. u. gland. carotica, Leipzig 1881.*
Stöhr, *Ueber die Thymus, Sitzber. d. Phys.-med. Ges. zu Würzburg 1905.*
Sultan, *Involution der Thymus, V. A. 144. Bd. 1896 (Lit.).*
Virchow, *Geschwülste II, und sein Arch. 3. Bd. 1851.*
Waldeyer, *Rückbildung der Thymus, Centralbl. f. d. med. Wiss. 1890.*
Watney, *Philos. Transact. of the Roy. Soc. III 1882.*
Wittich, *Hypertrophie u. Vereiterung der Thymusdrüse, V. A. 8. Bd. 1855.*

VIERTER ABSCHNITT.

Pathologische Anatomie des Knochensystemes.

I. Pathologische Anatomie der Knochen.

1. Durch Entwickelungs- und nicht entzündliche Wachstumsstörungen bedingte Knochenveränderungen.

§ 41. Die das **Skelett** zusammensetzenden Knochen entstehen teils aus einer wenig differenzierten bindegewebigen, teils aus einer knorpelig präformierten Anlage. Die ersteren sind vorwiegend durch die platten Schädelknochen repräsentiert und werden, da sie aus einer Ossifikation teils des Integumentes, teils der Auskleidung der Kopfdarmhöhle sich ableiten lassen, als Hautknochen bezeichnet. Die aus den knorpeligen Anlagen entstehenden Knochen bilden den übrigen Teil des Skelettes und werden als inneres Skelett dem äußeren Integumentalskelett gegenübergestellt.

Die **Knochenbildung in den bindegewebigen Anlagen der Hautknochen** erfolgt im allgemeinen dadurch, daß in einem Keimgewebe aus Zellen und aus mehr oder weniger reichlich entwickelter homogener oder fibrillärer Grundsubstanz Knochenbälkchen mit Knochenkörperchen und Knochenzellen sich herausdifferenzieren und später durch Anlagerung neuen Keimgewebes (Osteoblasten) sich verdicken. Hat sich einmal eine Knochenplatte gebildet, so erfolgt deren Dickenzunahme durch eine Knochenbildung von seiten der an dieselbe angrenzenden Bindegewebslage, welche von dieser Zeit ab als Periost bezeichnet wird.

Genau in derselben Weise tritt auch die erste **Ossifikation an den knorpelig präformierten Skelettteilen** auf, indem an bestimmten Stellen des den Knorpel umgebenden Gewebes, des Perichondrium, Knochenbälkchen sich bilden. Diese Ossifikationsform, welche sonach mit der aus dem Periost der platten Knochen erfolgenden übereinstimmt, erhält sich während der ganzen Zeit des Lebens und wird als **periostale Ossifikation** bezeichnet. Zu ihr gesellt sich noch eine zweite Form, die endochondrale, welche dadurch eingeleitet wird, daß das Markgewebe der Knochenlagen, welche die knorpelige Anlage der Knochen umgeben, in den im Innern verkalkenden Knorpel hineinwächst und denselben an den betreffenden Stellen nahezu vollständig zerstört. Von dem Moment ab, in dem auf diese Weise Markräume im Knorpel vorhanden sind, beginnt auch die **endochondrale Ossifikation**, welche, solange sie besteht, durch eigenartige Vorgänge gekennzeichnet ist.

In der Nähe der gegen den Knorpel andrängenden Markräume stellt sich zunächst eine Wucherung (Fig. 127 *b*) ein, durch welche sich an Stelle der vereinzelten Knorpelzellen kleine Gruppen von solchen bilden. Bei fortgesetzter Vermehrung und nachfolgender Größenzunahme der Zellen werden auch die Haufen größer und strecken sich gleichzeitig in die Länge (*c d*). Da hierbei die Streckung in einer der Längs-

achse des Knochens parallelen Richtung erfolgt und gleichmäßig durch die ganze Dicke der knorpeligen Anlage auftritt, so entsteht aus der Wucherungszone (*b*) eine Zone der gerichteten Knorpelzellensäulen (*c*), deren dem bereits gebildeten Knochen zu gelegener Teil die größten Zellen besitzt und danach als hypertrophische Zone (*d*) unterschieden wird.

Durch diese Vorgänge wird eine Verlängerung des Knorpels in der Längsachse bewirkt, und es beruht auch das Längenwachstum der knorpelig präformierten Knochen auf einem stetig fortschreitenden Wachstum des Knorpels. Dasselbe ist danach am stärksten bei Knochen, denen ein bedeutendes Längenwachstum zukommt, gering dagegen bei Knochen, welche keine erhebliche Länge erreichen.

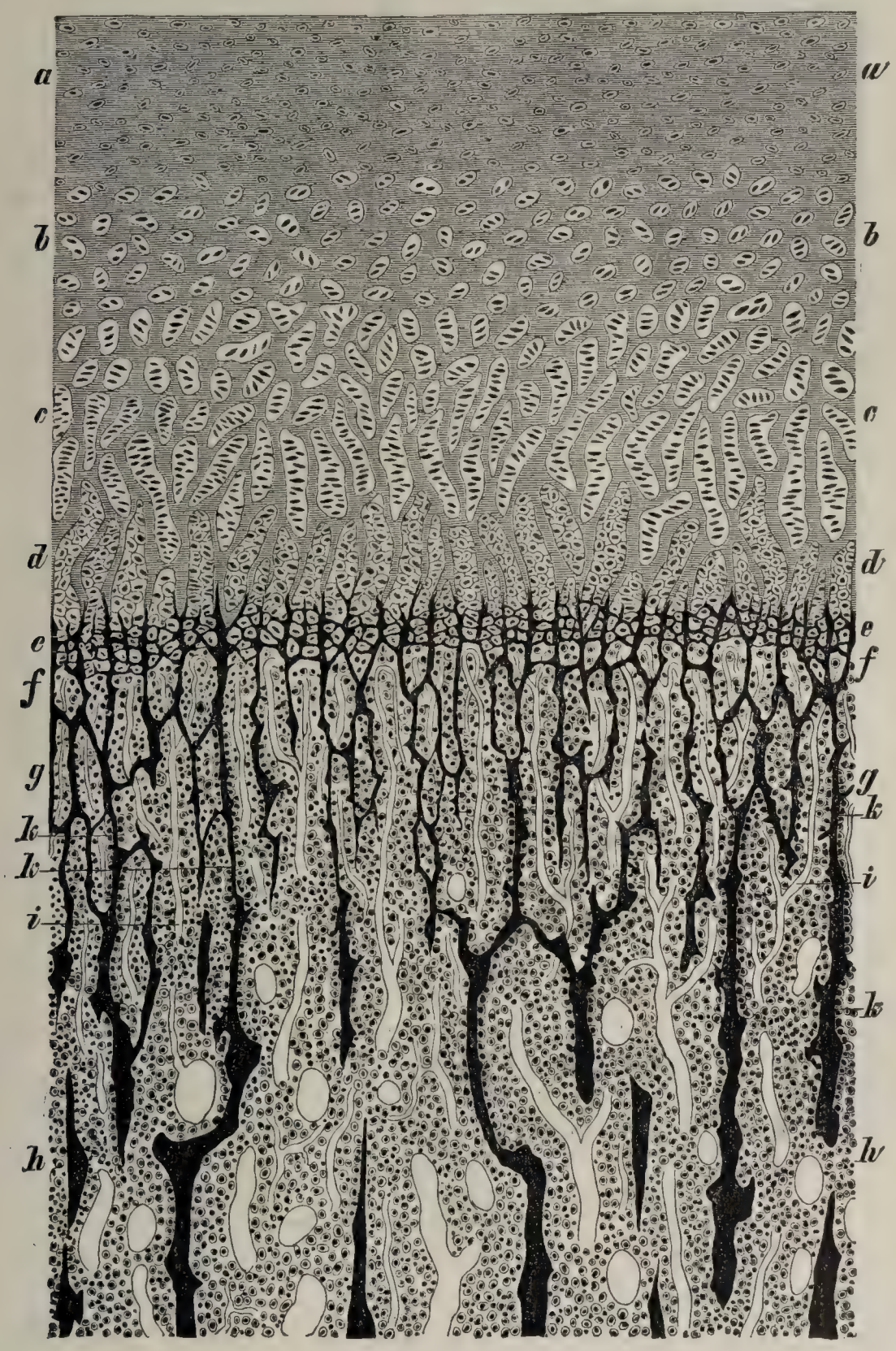

Fig. 127. Normale endochondrale Ossifikation. Längsdurchschnitt durch die Ossifikationsgrenze des oberen Diaphysenendes des Femur eines Neugeborenen (M. Fl. Pikrins. Häm. Karm.). *a* Hyaliner Knorpel. *b* Zone der beginnenden Knorpelwucherung. *c* Knorpelzellensäulen. *d* Säulen hypertrophischer Zellen. *e* Zone der vorläufigen Verkalkung. *f* Zone der ersten Markräume. *g* Zone der ersten Knochenbildung. *h* Ausgebildete Spongiosa. *i* Blutgefäße. *k* Osteoblastenlager. Vergr. 55.

Haben die Zellensäulen eine gewisse Größe erlangt, so stellt sich in der Grundsubstanz und den Kapseln der Knorpelzellen eine Verkalkung (*e*) ein, welche durch die Ablagerung feiner Kalkkrümel eingeleitet wird.

Damit ist das weitere Wachstum des Knorpels sistiert. Die Zone des verkalkten Knorpels (*e*) erreicht niemals eine große Ausdehnung, sondern bildet nur einen schmalen, weiß aussehenden Saum.

Nach kurzem Bestande wird sie zerstört, indem das angrenzende gefäßreiche Mark (*f*) gegen den Knorpel vordringt, die verkalkte Grundsubstanz bis auf wenige Reste auflöst und in die aufgebrochenen Knorpelhöhlen einwächst. Von der Knorpelgrundsubstanz bleiben nur wenige schmale, vielfach ausgezackte Bälkchen (*f*) übrig, welche gewöhnlich keine Knorpelzellen einschließen. Die Knorpelzellen werden wahrscheinlich zu Markzellen.

Die Zone der primären Markräume (*f*) enthält zum Teil Bälkchen der stehengebliebenen Knorpelgrundsubstanz, welche sich durch einen eigenartigen Umwandlungsprozeß von der Peripherie her bis auf geringe Reste in Knochengewebe umwandeln. Ein anderer Teil dieser Bälkchen geht durch Auflösung zu Grunde, so daß die primären Markräume, deren Breitendurchmesser der Breite von 1—3 Knorpelzellensäulen entspricht, zu größeren Markräumen konfluieren. An den stehenbleibenden Bälkchen stellen sich die eigentlichen ossifikatorischen Vorgänge (*b*) ein, wesentlich dadurch charakterisiert, daß sich aus dem Stützgewebe des Marks, dem Endost, Osteoblasten entwickeln, welche sich den Bälkchen der stehengebliebenen Knorpelgrundsubstanz anlagern und weiterhin neuen Knochen bilden.

Nach dem Angegebenen wird also der Knorpel durch den Knochen substituiert, und seine Bedeutung für das Knochenwachstum liegt wesentlich darin, daß er die Form des Knochens und den Grad des Längenwachstums bestimmt. Bis zu einem gewissen Grade hängt auch die Architektur des neuen Knochens von ihm ab, indem die stehenbleibenden Bälkchen der Knorpelgrundsubstanz zur Grundlage der Knochenbälkchen werden.

Die endochondrale Knochenneubildung erfolgt sowohl in proximaler als in distaler Richtung, und der Knochenschaft, dessen axial gelagerter Teil aus derselben hervorgeht, wird als Diaphyse, die knorpeligen Endstücke werden als Epiphysen bezeichnet. Gegen das Ende der Schwangerschaft wird der untere Epiphysenknorpel des Femur vom Perichondrium her von Gefäßen durchzogen, welche im Zentrum desselben ein dichteres Netzwerk bilden. Nach voraufgegangener Knorpelverkalkung bildet sich an letztgenannter Stelle ein neuer Knochenkern, von dem aus alsdann die Epiphyse in radiärer Ausbreitung verknöchert. In den anderen Röhrenknochen treten die Epiphysenkerne erst später auf. Da hierbei der Verknöcherung ebenfalls Knorpelwucherung vorausgeht, so wächst der Epiphysenknochen nach allen Richtungen aus eigenen Mitteln. Hat die Knochenbildung das Perichondrium erreicht, so ist das Längenwachstum der knöchernen Epiphyse nur noch gering und sistiert an der gegen die Diaphyse gerichteten Seite ganz.

Die dem Gelenk zunächst gelegene Knorpellage erhält sich dauernd als Gelenkknorpel. Der an die Diaphyse angrenzende Teil des Epiphysenknorpels erhält sich nur bis zum Ende der Wachstumsperiode, also bis zum 20.—27. Jahre. Nach Ausbildung der knöchernen Epiphyse produziert er nur noch an seiner der Diaphyse zugekehrten Seite Knorpelzellensäulen. Mit seinem Untergange hört das Längenwachstum der Diaphyse auf, und sie tritt mit der Epiphyse in kontinuierliche knöcherne Verbindung.

§ 42. Gelangt die Anlage eines Teiles des Skelettes aus irgend einem Grunde nicht zur Ausbildung, oder wird ein bereits angelegter Teil durch krankhafte Prozesse, z. B. durch Ischämie oder durch Entzündung, wieder zerstört, so bleibt weiterhin auch die Bildung des betreffenden Skelettabschnittes aus, und es kommt zu einem **Mangel ganzer Knochen.** Eine solche Mißbildung wird sowohl am Kopf (Mangel von Knochen des Schädeldaches, des Unterkiefers) und am Rumpf (Mangel der Claviculae, von Wirbeln oder Wirbelbögen) als auch an den Extremitäten (totaler Mangel einer oder mehrerer Extremitäten,

Mangel einzelner Knochen) beobachtet, wobei die umgebenden Weichteile bald ebenfalls fehlen, bald teilweise oder ganz entwickelt sind. **Partielle Defekte an einzelnen Knochen**, wie sie namentlich an den Kopfknochen (Fig. 128) vorkommen, beruhen auf Entwickelungshemmungen, welche erst zu einer Zeit eingetreten sind, als die betreffenden Knochen bereits angelegt und in fortschreitendem Wachstum begriffen waren. Defekte an den distalen Enden der Tibia, der Fibula und des Radius kommen bei Mißbildungen der Füße und Hände vor.

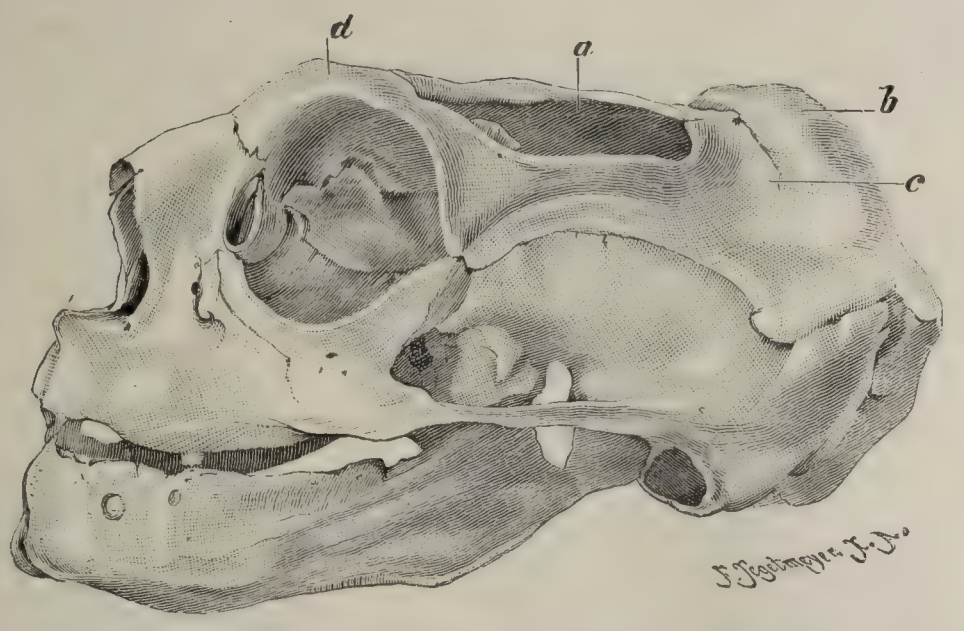

Fig. 128. Partielle Agenesie der Knochen des Schädeldaches bei Anenkephalie. *a* Stirnbein. *b* Scheitelbein. *c* Hinterschuppe. Um $^1/_3$ verkleinert.

(Weiteres über Hemmungsmißbildungen des Knochensystems enthalten § 133—135 und § 138 des allgemeinen Teils.)

Sind die einzelnen Teile des Skelettes in normal gestalteter Anlage vorhanden, so kann sich im Verlaufe der Entwickelung **ein gegen die Norm im Rückstand bleibendes Wachstum der Knochen** einstellen, welches bei Röhrenknochen zu einer abnormen Kürze oder einem zu geringen Dickenumfang, bei platten Knochen zu einer Verkleinerung der Flächenausdehnung oder auch zu einer abnormen Dünnheit führt. In einzelnen Fällen kann sich die Störung des Knochenwachstums auch in einer abnormen Dünnheit der einzelnen Knochenbälkchen äußern.

Die Hemmung des Knochenwachstums kann schon intrauterin beginnen und zu einer Mißbildung des Skelettes des Neugeborenen (Fig. 129) führen. In anderen Fällen beginnt die Wachstumsstörung erst im extrauterinen Leben und führt erst später zu einer Verkümmerung des Skelettes.

Betrifft die Wachstumsstörung das ganze Skelett in gleichmäßiger Weise, so kommt es zu einem **allgemeinen Zwergwuchs** (Fig. 130) oder **Mikro-** oder **Nanosomie**, bei welchem die einzelnen Teile des Skelettes zueinander in normalen Größenverhältnissen stehen oder

Fig. 129. Neugeborener Mikromelos. $^1/_4$ der nat. Gr.

wenigstens nur geringe Abweichungen von der Norm erkennen lassen.

Beschränkt sich die Wachstumsstörung auf bestimmte Abschnitte des Skelettes, so bleiben auch nur diese im Wachstum zurück, und es werden dadurch die Größenverhältnisse der einzelnen Teile zueinander in mehr oder minder hohem Grade verändert (Fig. 131).

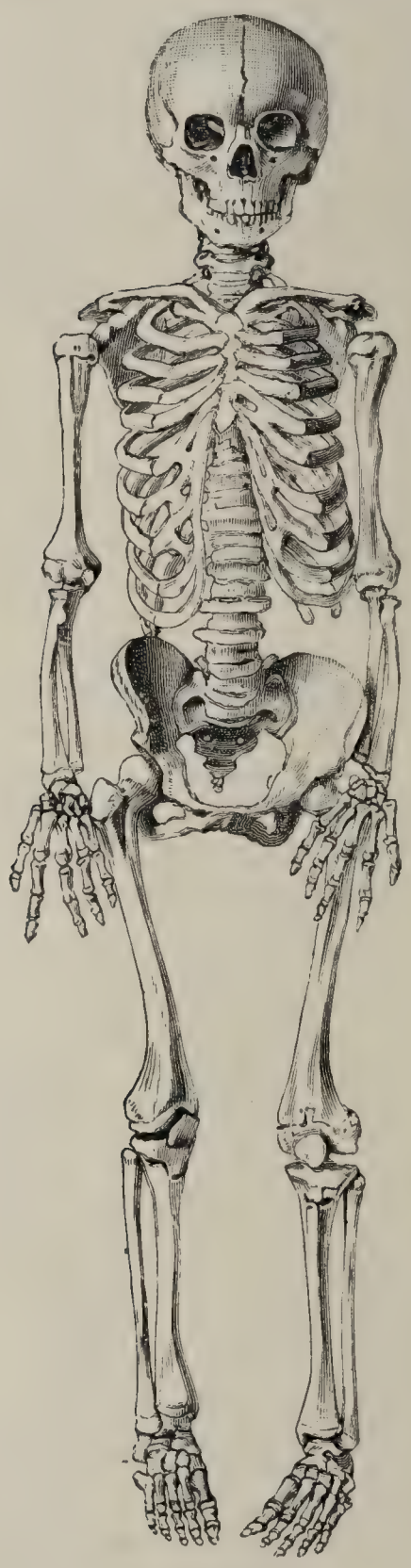

Fig. 130.

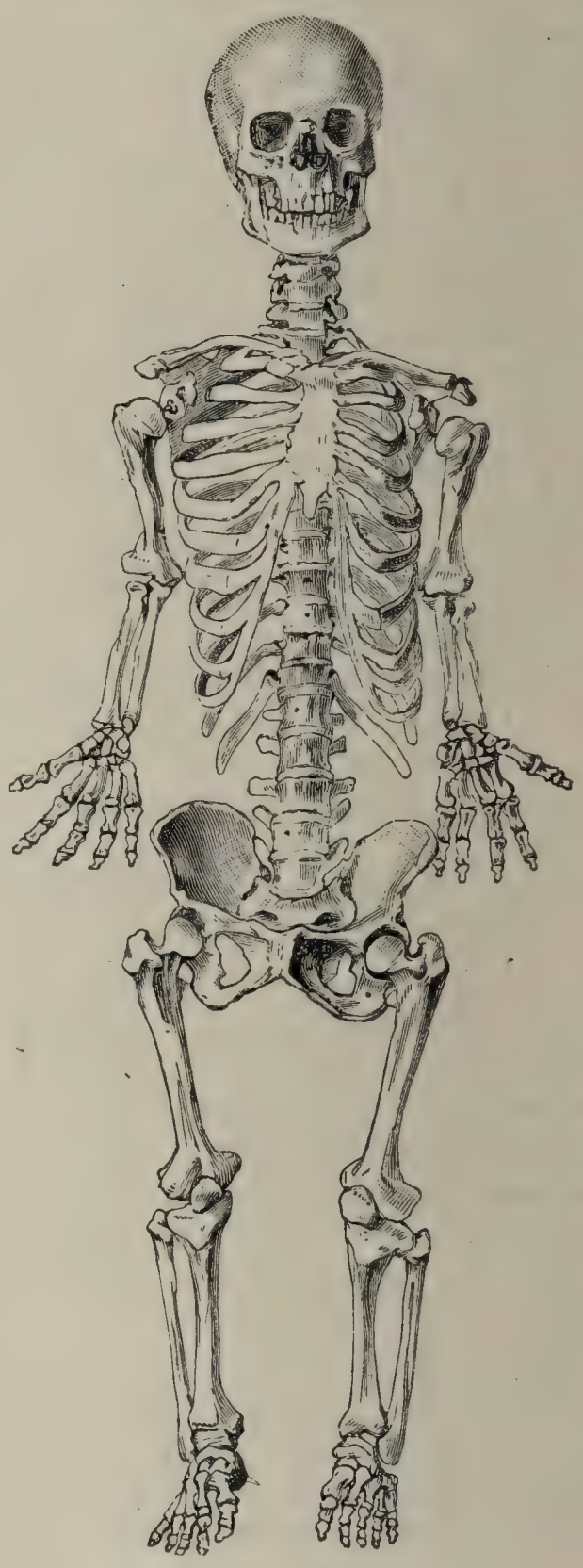

Fig. 131.

Fig. 130. Skelett eines 31-jährigen kretinistischen weiblichen Zwerges von 118 cm Höhe mit klinokephalem Schädel. Sämtliche Knorpelfugen an den Diaphysenenden der Röhrenknochen und der Beckenknochen sind noch erhalten; ebenso auch die Stirnnaht. Die einzelnen Skelettteile stehen zueinander im allgemeinen im richtigen Verhältnis, nur die oberen Extremitäten sind relativ kurz.

Fig. 131. Skelett eines 58 Jahre alten weiblichen Zwerges von 117 cm Körperlänge mit sehr kurzen Extremitätenknochen und langem Rumpf. Die Knorpelfugen sind nicht erhalten; die Gelenkenden der Knochen dick.

Bleiben wesentlich nur die Extremitäten in ihrem Längenwachstum zurück, so kommt es zur **Mikromelie** (Fig. 129 und 131). Verkleinerung der Flächenausdehnung der Schädelknochen führt zur **Mikrokephalie** oder **Nanokephalie** (Fig. 132). Bei Verkürzung der Schädelbasis erscheint die Ansatzstelle der Nase eingezogen, oder es tritt die ganze Nase zurück und ist platt. Mangelhafte Ausbildung der Kreuzbeinflügel führt zu einer Verengerung des Beckens im Querdurchmesser (Fig. 136).

Bleibt ein Skelettabschnitt in seinem Wachstum zurück, so pflegen auch die zugehörigen Weichteile ein geringeres Wachstum einzugehen, doch kommt es auch nicht selten vor, daß sie für das betreffende Skelett relativ zu groß werden und alsdann durch Bildung von Falten und Wülsten verunstaltet erscheinen.



Fig. 132. Kopf der mikrokephalen Helene Becker im Alter von 5 Jahren (nach einer von A. Ecker i. J. 1868 aufgenommenen Photographie).

Die **Ursache der allgemeinen und der lokalen Wachstumshemmungen des Skelettes** ist in einem Teil der Fälle zweifellos schon **in der Anlage gelegen** und ist alsdann entweder von der Ascendenz ererbt oder tritt als neue Variation aus inneren Ursachen auf. In anderen Fällen handelt es sich dagegen um ein **erworbenes Leiden**, welches auf die Wirkung intrauteriner oder extrauteriner Schädlichkeiten zurückzuführen ist. In vielen Fällen liegt die Ursache des verminderten Wachstums des Skelettes in einer **mangelhaften Funktion der Schilddrüse**, wie sie teils durch Aplasie und Hypoplasie, teils durch Erkrankungen (Kretinismus), teils endlich durch operative Entfernung der Schilddrüse bedingt sein können (vergl. § 25 des allgemeinen Teils). Im übrigen sind uns die Ursachen der erworbenen Hemmungen des Knochenwachstums unbekannt.

Die **anatomische Grundlage des verringerten Längenwachstums** der knorpelig angelegten Knochen und der **geringeren Flächenausdehnung** der platten Bindegewebsknochen beruht entweder in einer mangelhaften Anbildung von neuem Knochen an der Wachstumsgrenze oder auf einer abnorm früh eintretenden knöchernen Vereinigung, auf einer prämaturen Synostose der längere Zeit durch Knorpel- oder Bindegewebsfugen untereinander verbundenen Knochen. **Verkleinerung der Dickendurchmesser** der Knochen beruht auf einer Verringerung der periostalen Auflagerung, **zarter Bau der Knochenbälkchen** auf einer allzu geringen Anlagerung von Knochengewebe an die endochondral und periostal entstandenen Bälkchen von seiten des Endostes und Periostes.

Das **Zurückbleiben des Längenwachstums knorpelig angelegter Knochen** ist in vielen Fällen lediglich durch eine **mangelhafte Proliferation des Knorpels** an der Ossifikationsgrenze verursacht, indem sich statt einer ganzen Reihe von Knorpelzellensäulen mit zahlreichen Knorpelzellen entweder gar keine oder nur kleine Zellensäulen mit spärlichen Zellen bilden (vergl. Fig. 127 *b*, *c*, *d*, *e* mit Fig. 133 *b*, *c*, *d*, *e*).

Bei starker Wachstumshemmung erreichen die Knorpelzellensäulen (*b*) selbst an den großen Röhrenknochen keine erhebliche Höhe und bleiben unter Umständen sogar hinter dem normalen Wachstum des Knorpels der Fingerphalangen zurück. Man kann danach die Erscheinung als **Chondrodystrophia hypoplastica** (Kaufmann) oder als Achondroplasia (Parrot) bezeichnen.

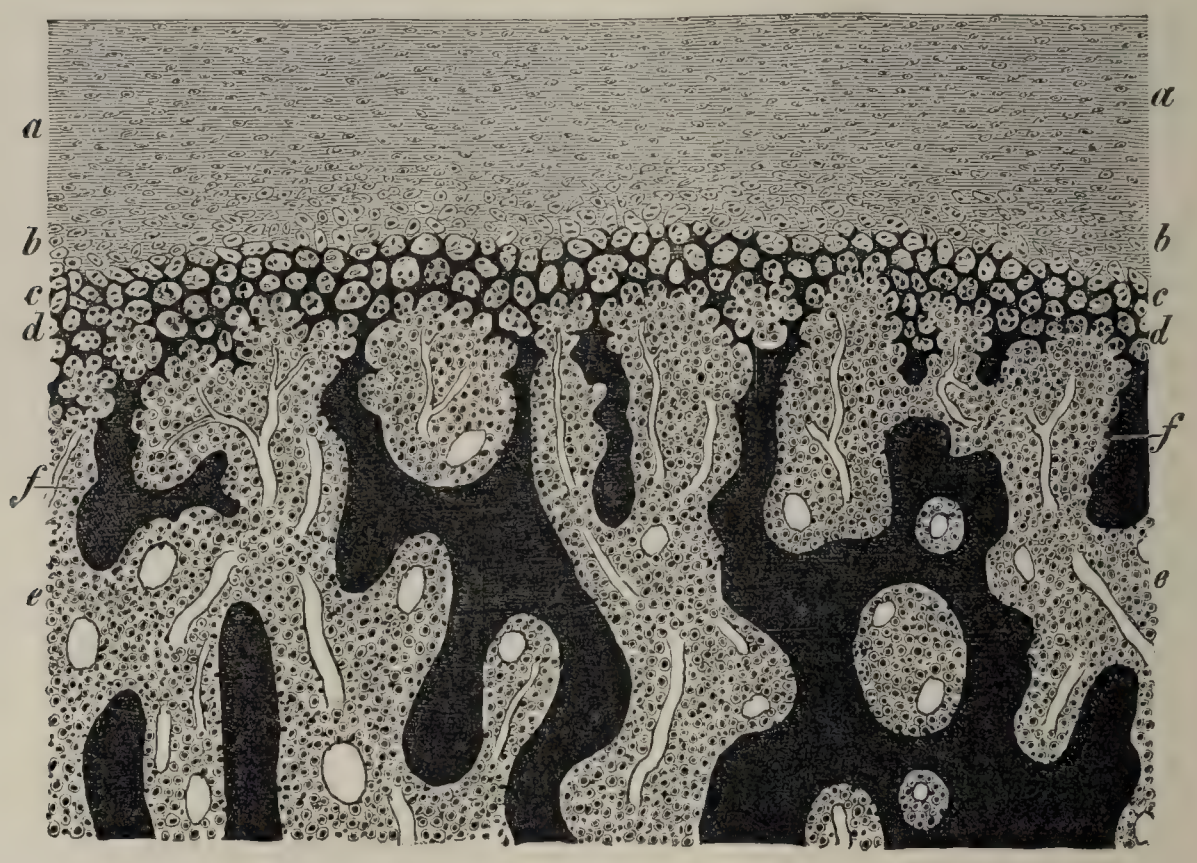

Fig. 133. Endochondrale Ossifikation bei einem Neugeborenen mit abnorm kurzen Extremitäten. Längsschnitt durch die obere Ossifikationsgrenze der Diaphyse des Femur (Alk. Pikrins. Häm. Karm.). *a* Hyaliner Knorpel. *b* Zone des wuchernden Knorpels. *c* Zone der Knorpelverkalkung. *d* Zone der ersten Markräume. *e* Spongiosa des Femur. *f* Osteoblastenlager. Vergr. 55.

Die an die Auflösung des Knorpels sich anschließende Knochenneubildung weicht in ihrem histologischen Geschehen (*f*) nicht von der Norm ab, und ebenso erfolgt auch die periostale Neubildung in der gewohnten Weise. Allein da die stehenbleibenden Reste der verkalkten Knorpelgrundsubstanz eine andere Anordnung und Konfiguration besitzen als in der Norm, so wird auch die Architektur der endochondral entstandenen Spongiosa (vergl. Fig. 127 *h* mit Fig. 133 *e*) eine andere, und gleichzeitig wird der ganze Knochen im Verhältnis zur Länge abnorm dick.

Wird im Laufe der Entwickelung die endochondrale Ossifikation ganz eingestellt, so hört auch das Längenwachstum ganz auf. Sind in dieser Zeit die Knorpelfugen, welche im Laufe des Wachstums verschwinden sollen, noch vorhanden, so können sie nunmehr auch dauernd bestehen bleiben, und so kommt es, daß ein Teil der Zwerge auch nach dem fünfundzwanzigsten Jahre noch Knorpelfugen (Fig. 130) be-

sitzt, und zwar sowohl an den Diaphysenenden der großen und kleinen Röhrenknochen (Fig. 134) als auch zwischen den einzelnen Beckenknochen und den einzelnen Teilen des Brustbeins. Ferner können auch Nähte, welche sonst frühzeitig zu verschwinden pflegen, wie z. B. die Stirnnaht (Fig 130), sich dauernd erhalten.

Neben diesen einfachen Hemmungen des Längenwachstums durch mangelhafte Wucherung der Knorpelzellen, welche sowohl bei kurzgliederigen Neugeborenen als auch bei den thyreogenen Kachexieen, also auch bei Kretinismus nachzuweisen sind, kommen als intrauterin beginnende Erkrankungen auch noch eigentümliche Störungen der endochondralen Ossifikation vor, welche makroskopisch neben der Kürze der Diaphysen (Fig. 135 *a*) durch eine mehr oder minder erhebliche Verdickung der Diaphysenenden (*b*). mikroskopisch durch Unregelmäßigkeiten in der Knorpelwucherung und der Knorpelverkalkung und damit auch der Ossifikation ausgezeichnet sind.

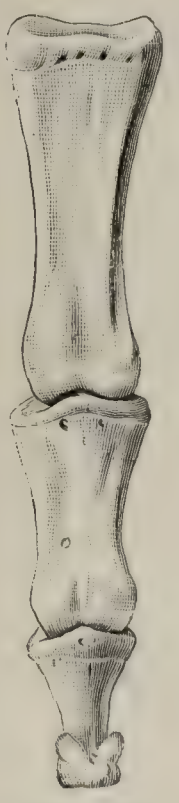

Fig. 134.

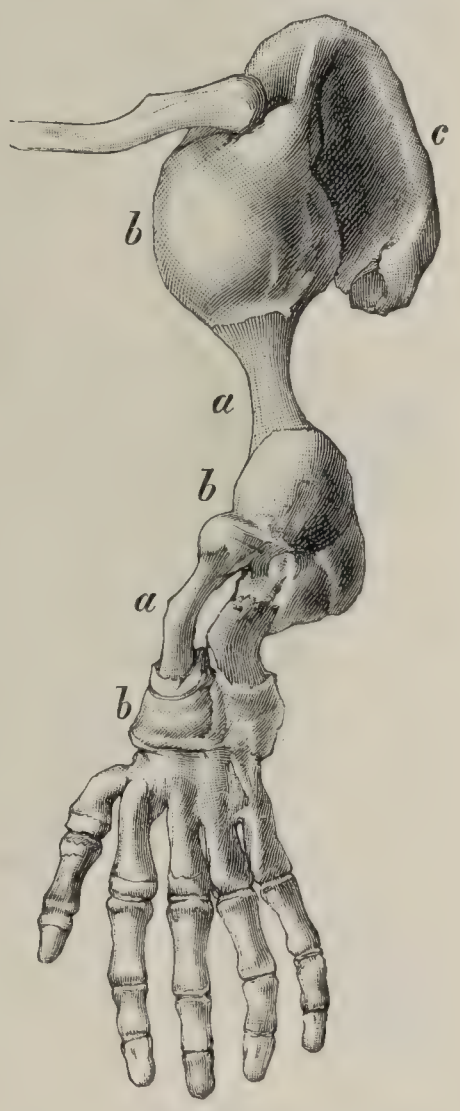

Fig. 135.

Fig. 134. Knochen des Mittelfingers der rechten Hand des Zwerges Fig. 130 mit erhaltenen Knorpelfugen an den Diaphysenenden. Nat. Gr.

Fig. 135. Chondrodystrophia hypertrophica. Obere Extremität. *a* Diaphysen, *b* Epiphysen der Armknochen. *c* Schulterblatt. $^4/_5$ der nat. Gr.

Zunächst kommt es vor, daß der Knorpel zwar wuchert, aber keine Zellensäulen bildet und danach teils erweicht, teils in unregelmäßiger Weise verkalkt und verknöchert, so daß man für den Zustand die Bezeichnung **Chondrodystrophia malacica** (Kaufmann) oder **Micromelia chondromalacica** eingeführt hat. Weiterhin kann es aber auch zu einer stärkeren allseitigen Wucherung des Knorpels, welche die starken Verdickungen der Diaphysenenden bedingt, verbunden mit starken Unregelmäßigkeiten der Ossifikation, unter Umständen auch noch mit einem Einwachsen des Periostes in das Grenzgebiet zwischen Knorpel und Knochen kommen, so daß eine völlige Sistierung des Längenwachstums eintritt. Da hierbei die abnorme Wucherung des Knorpels die auffälligste Veränderung bildet, so kann man diese Form der Wachstumsstörungen als **Chondrodystrophia hyperplastica** bezeichnen.

Die **prämature Synostose** kann sowohl an Stellen auftreten, welche normalerweise gar nicht verknöchern, als auch an solchen, welche erst im höheren Alter oder wenigstens später, als es jetzt geschieht, zu verknöchern pflegen.

Unter den Synchondrosen kommen die Knorpelverbindungen zwischen dem vorderen und hinteren Keilbeinkörper und zwischen

diesem und der Pars basilaris des Hinterhauptbeins vornehmlich in Betracht, von denen die erstere zur Zeit der Geburt, die letztere im 12. bis 13. Jahre zu verknöchern beginnt. Prämature Synostose derselben (Virchow) hat ähnlich wie mangelhafte Knorpelwucherung eine Verkürzung der Schädelbasis zur Folge, und diese kann hinwiederum die Ursache der tiefen Lage der Nasenwurzel sein.

Ebenso hat auch an der Articulatio sacro-iliaca nicht nur ein Zurückbleiben des distalen Wachstums der Massae laterales des Kreuzbeins, sondern auch eine prämature Synostose mit dem Hüftbein (Fig. 136) eine Verminderung der seitlichen Massenzunahme zur Folge. Bei doppelseitiger Synostose entsteht ein gleichmäßig, bei einseitiger ein ungleichmäßig quer verengtes Becken. Unter Umständen kann auch eine mangelhafte Entwickelung des Kreuzbeins selbst (Litzmann) eine Verengerung des Beckens in der Quere bedingen.

Unter den Syndesmosen nehmen die wichtigste Stelle die normalerweise bis ins höhere Alter persistierenden Nähte zwischen den platten Schädelknochen ein. Da die Flächenvergrößerung der letzteren durch Knochenapposition von den Nähten aus erfolgt, so bedingt deren frühzeitige Verknöcherung eine Hemmung des Schädelwachstums, eine Kraniostenose.

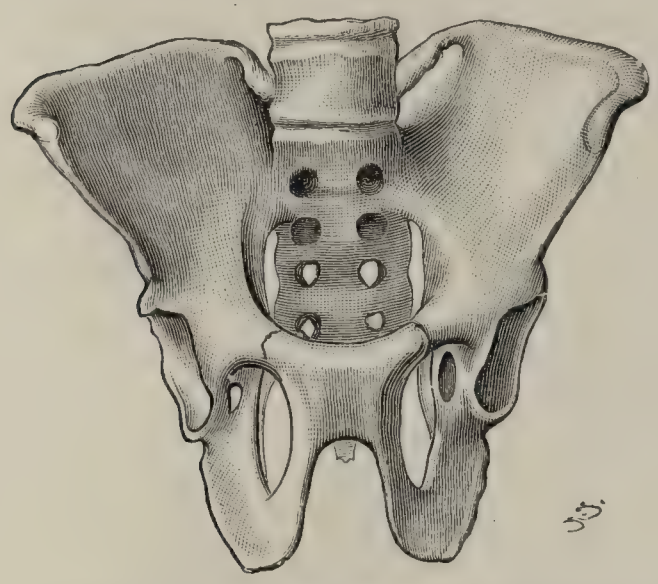

Fig. 136. Agenesie der Kreuzbeinflügel mit Hüftkreuzbeinankylose. Ankylotisch quer verengtes Becken.

Bei prämaturer Synostose sämtlicher Nähte bleibt der Schädel in allen seinen Dimensionen klein, es kommt zu Mikrokephalie. Frühzeitige Verknöcherung der Coronar- und Lambdanaht hemmt die Längenausdehnung, diejenige der Sagittal-, der Sphenoparietal-, der Schuppen und der Frontalnaht die Breitenzunahme des Schädels. Nimmt das Gehirn nach Eintritt partieller Synostosen noch erheblich an Masse zu, so kann an den unverknöcherten Nähten eine kompensatorische Knochenbildung sich einstellen und auf diese Weise für das Gehirn Raum geschaffen werden. Die Folge dieser lokalen Hemmungen und der kompensatorischen Steigerungen des Wachstums sind verschiedene Schädelformen, welche mehr oder weniger von der dem betreffenden Individuum nach seiner Rasse zukommenden Schädelform abweichen und nicht selten auch von jedem normalen Typus verschieden sind.

Hemmung des endochondralen Längenwachstums kann sich mit prämaturer Synostose der Synchondrosen und Syndesmosen verbinden, doch geschieht dies durchaus nicht immer. Es können bei ersterem prämature Synostosen vollkommen fehlen, und andererseits können letztere namentlich im Gebiete des Schädels auftreten, ohne daß irgend welche Störungen des endochondralen Längenwachstums vorhanden sind.

Störungen des Dickenwachstums, die als **Osteogenesis imperfecta (congenita)** bezeichnet werden, sind dadurch charakterisiert, daß bei normalem Verlauf der präparatorischen Vorgänge bei der endo-

chondralen Ossifikation und bei normaler Kalkablagerung und Markraumbildung im Knorpel eine Störung der endostalen und periostalen Knochenneubildung besteht, in dem Sinne, daß einesteils eine gesteigerte Resorption der Reste der verkalkten Knorpelgrundsubstanz, sowie späterhin auch der endostal gebildeten Knochenbalken, sodann aber auch eine mangelhafte Bildung neuer Knochenbalken aus den bald nur spärlich, bald reichlich vorhandenen Osteoblasten des Endostes und des Periostes erfolgt. Da mit dieser Störung sich eine mangelhafte äußere Resorption an den typischen Resorptionsstellen verbinden kann (BUDAY), so kann der Knochen dick und plump werden, ist aber zugleich wegen der Weite der Markhöhle und der Porosität und mangelnden Festigkeit der Corticalis brüchig (Osteoporosis congenita KUNDRAT, Fragilitas congenita KLEBS), und es entstehen an den Röhrenknochen und den Rippen mehr oder weniger zahlreiche Infraktionen und Frakturen, teils schon intrauterin, teils bei der Geburt, die dann ihrerseits wieder zu Callusbildungen und damit zu Knochenverdickungen führen.

Infolge der mangelhaften Knochenbildung sind auch die Knochen des Schädels und des Gesichtes unvollkommen entwickelt, zum Teil häutig, und es können auch die Wirbelsäule und das Becken Zeichen mangelhafter Ausbildung, Verbiegungen und Knickungen zeigen.

Die als **Osteogenesis imperfecta tarda** bezeichnete Wachstumsstörung der Knochen macht sich erst in der Zeit des Wachstums, bis zum Abschluß desselben, geltend und bedingt eine **Osteopsathyrosis**, eine **Knochenbrüchigkeit**, die zur Entstehung von Frakturen nach den geringfügigsten Einwirkungen führt, so daß bei solchen Individuen im Laufe der Kinderjahre 20—30 und mehr Frakturen, die wieder heilen, aber das Skelett mehr und mehr verunstalten, auftreten. Nach LOOSER ist bei diesen Individuen sowohl die periostale als die endostale Knochenapposition eine mangelhafte und bedingt danach eine schwache Ausbildung der Knochenbalken, die Knochenresorption hält sich in normalen Grenzen. Das Auftreten des Leidens als vererbbare Familienerkrankung weist auf kongenitale Anlage hin.

Die **intrauterinen Hemmungen des Längenwachstums** sind von den Autoren meistens unter dem Namen Rachitis foetalis micromelica beschrieben worden, und es existiert eine sehr große, namentlich kasuistische Literatur über diesen Gegenstand. Die Bezeichnung Rachitis ist für den Prozeß indessen nicht zutreffend, da die Wachstumsstörungen in ihrem Wesen mit denjenigen der Rachitis nicht übereinstimmen. Ob wahre Rachitis intrauterin vorkommt, ist noch streitig.

Die Gestaltung des Schädels zeigt schon innerhalb derselben Rasse erhebliche individuelle Verschiedenheiten. Noch größer werden dieselben, wenn verschiedene Rassen untereinander verglichen werden. Für den Hirnteil des Schädels sind die Dimensionen der Länge, Höhe und Breite maßgebend. Das Verhältnis der Länge = 100 zur Breite und zur Höhe bildet den Breiten- und Höhenindex; das Verhältnis der Breite = 100 zur Höhe gibt den Breitenhöhenindex. Als Horizontale dient eine Linie, welche vom oberen Rande des äußeren Gehörganges zum Infraorbitalrande zieht.

Je nach der Größe des Breitenindex unterscheidet man dolichokephale und brachykephale Formen; bei ersteren bleibt er unter 75, bei letzteren steigt er über 80. Der dazwischen liegende Schädel wird als mesokephal bezeichnet, Schädel mit einem Breitenhöhenindex unter 70 nennt man platykephale, solche von 70—75 orthokephale, darüber hinaus hypsokephale. Die Beschaffenheit des Antlitzteils des Schädels wird wesentlich durch den CAMPERschen Gesichtswinkel bestimmt, d. h. durch den Winkel, welchen eine vom äußeren Gehörgange durch den Boden der Nasenhöhle gelegte Linie mit einer anderen bildet, welche von der Mitte der Stirn auf

den Alveolarteil des Oberkiefers gezogen wird. Als orthognath wird ein Schädel bezeichnet, wenn dieser Winkel 80° und mehr, als prognath, wenn er 80° bis 65° beträgt (GEGENBAUR). Die Kapazität des Binnenraumes des Schädels beträgt beim Manne durchschnittlich 1450, beim Weibe 1300 ccm (WELCKER).

Von pathologischen, z. B. durch prämature Synostose bedingten Schädelformen werden (VIRCHOW, *Ges. Abhandl., Frankfurt a. M. 1856*) folgende Typen unterschieden: Hydrocephali oder Wasserköpfe, Kephalones oder Großköpfe, Microcephali oder Zwergköpfe, Dolichocephali oder Langköpfe, Sphenocephali oder Keilköpfe (kompensatorische Entwickelung der großen Fontanelle), Leptocephali oder Schmalköpfe, Klinocephali oder Sattelköpfe, Trigonocephali oder Kielköpfe (Verschmälerung des Stirnbeins durch fötale Synostose der Stirnbeinhälften), Brachycephali oder Kurzköpfe, Pachycephali oder Dickköpfe, Oxycephali oder Spitzköpfe, Platycephali oder Flachköpfe, Trochocephali oder Rundköpfe, Plagiocephali oder Schiefköpfe.

Literatur über angeb. Störungen des Knochenwachstums und über prämature Synostose.

Aeby, *Schädelformen der Menschen und Affen, Leipzig 1862.*
Bode, *Ueber sog. fötale Rachitis, V. A. 93. Bd. 1883.*
***Breus** u. **Kolisko,** Die pathologischen Beckenformen, Leipzig 1900.*
Buday, *Osteogenesis imperfecta, Sitzber. d. K. Akad. CIV, Wien 1895.*
Dolega, *Kretinismus beruh. auf Hemmung d. Knochenwachstums, B. v. Ziegler IX 1891.*
Eberth, *Die fötale Rachitis, Leipzig 1878.*
Feldmann, *Wachstumsanomalieen der Knochen, Beitr. v. Ziegler XIX 1896.*
Fridolin, *Studien über frühzeitige Schädeldifformitäten, V. A. 100. Bd. 1885.*
Grawitz, *Fötales kretinistisches Knochenwachstum, V. A. 100. Bd. 1885.*
Grundler, *Zur Cachexia strumipriva, Mitt. a. d. chir. Klin. v. Bruns I, Tübingen 1884.*
Harbitz, *Osteogenesis imperfecta, Beitr. v. Ziegler XXX 1901 (Lit.).*
Hildebrandt, *Osteogenesis imperfecta, V. A. 158. Bd. 1899 (Lit.).*
Hofmeister, *Exp. Unters. üb. d. Folgen d. Schilddrüsenverlustes, Beitr. v. Bruns XI 1894.*
Joachimsthal, *Zwergwuchs, D. med. Woch. 1899.*
Johannessen, *Chondrodystrophia hyperplastica, Beitr. v. Ziegler XXIII 1898.*
Kaufmann, *Unters. üb. die sog. fötale Rachitis, Berlin 1892; Chondrodystrophia hyperplastica, Beitr. v. Ziegler XIII 1893.*
***Kirchberg** u. **Marchand,** Mikromelia chondromalacica, Beitr. v. Ziegler V 1889.*
Klebs, *Beobachtungen üb. Kretinismus, Arch. f. exp. Path. II 1874.*
Klein, *Fötale Rachitis, Cbl. f. allg. Path. XII 1901 (Lit.).*
Küstner, O., *Trigonocephalie, V. A. 83. Bd. 1881.*
Langhans, *Zur Kenntnis der Kretinen, V. A. 149. Bd. 1897.*
Litzmann, *Querverengung d. Beckens, A. f. Gyn. XXV 1884.*
Looser, *Osteogenesis imperfecta congenita et tarda, Mitt. a. d. Grenzgeb. XV 1905 (Lit.).*
Megnier, *Acondroplasia, A. per le Sc. Med. XXVIII 1904.*
Michel, *Osteogenesis imperfecta, V. A. 173. Bd. 1903.*
Mori, *Intrauterine Rachitis, Centralbl. f. allg. Path. IV 1893.*
Müller, H., *Ueber die sog. fötale Rachitis, Würzburger med. Zeitschr. I 1860.*
Paltauf, *Ueber den Zwergwuchs, Wien 1891.*
Rohrer, *Ein Fall von Zwerghaftigkeit, V. A. 101. Bd. 1885.*
Salvetti, *Ueb. d. sog. fötale Rachitis, Beitr. v. Ziegler XVI 1894.*
Schauta, *Die Beckenanomalieen, Müllers Handb. d. Geburtshilfe 1888.*
Scheib, *Osteogenesis imperfecta, Beitr. v. Bruns XXVI 1900.*
Schmidt, *Allgem. Entwickelungshemmungen, Ergebn. d. a. P. IV, Wiesbaden 1899 (Lit.).*
Schwalbe, *Ueber die Fontanella metopica, Z. f. Morphol. III 1901.*
Seligman, *Congen. albinism in calves, Trans. of the Path. Soc. LV, London 1904.*
Sonntag, *Pathologie des Beckens, Handb. d. Gebh., Wiesbaden 1905.*
Sternberg, *Vegetationsstörungen u. Systemerkrankungen der Knochen, Wien 1899.*
Stilling, *Osteogenesis imperfecta, V. A. 115. Bd. 1889.*
Tschistowitsch, *Zur Frage v. d. angeb. Rachitis, V. A. 148. Bd. 1897.*
Urtel, *Fötale Rachitis, I.-D. Halle 1873.*
Virchow, *Kretinismus, Ges. Abhandl., Frankf. 1856; Entwickl. d. Schädelgrundes, Berlin 1857; Würzburger Verhandl. VII 1857, sein Arch. 13. Bd. 1855 u. 94. Bd. 1883.*
Weygand, *Virchows Kretinentheorie, Neurol. Cbl. 1904; Kretinismus, Verh. d. Phys.-med. Ges. zu Würzburg XXXVII 1904.*
Winkler, *Fötale Rachitis mit Mikromelie, Arch. f. Gyn. II 1871.*

§ 43. Die **Eigentümlichkeiten der Knochen- und Gelenkformen** beruhen teils auf ererbten Eigenschaften der Skelettanlage, teils auf Einflüssen, welche zur Zeit der Entwickelung und des Wachstums auf das Skelett von der Umgebung ausgeübt werden. Die Gelenkenden bilden sich, ehe die Gelenkhöhle entwickelt ist und ehe die Knochen sich gegeneinander bewegen, und an den Knochen entstehen einzelne Vorsprünge für Muskelinsertionen, ehe eine Muskelwirkung vorhanden ist. Dieser Teil der Ausbildung der Formen beruht auf Vererbung. Die feinere Ausbildung der Knochenformen, wie sie sich teils intrauterin, teils erst im postembryonalen Leben zur Zeit des Wachstums, zum Teil noch später einstellt, die weitere Entwickelung der bereits angelegten oder die Bildung neuer Höcker und Leisten, welche Sehnen und Bändern zum Ansatz dienen, die Vertiefungen und die Furchen an Stellen, wo Blutgefäße oder sonst irgendwelche Weich-

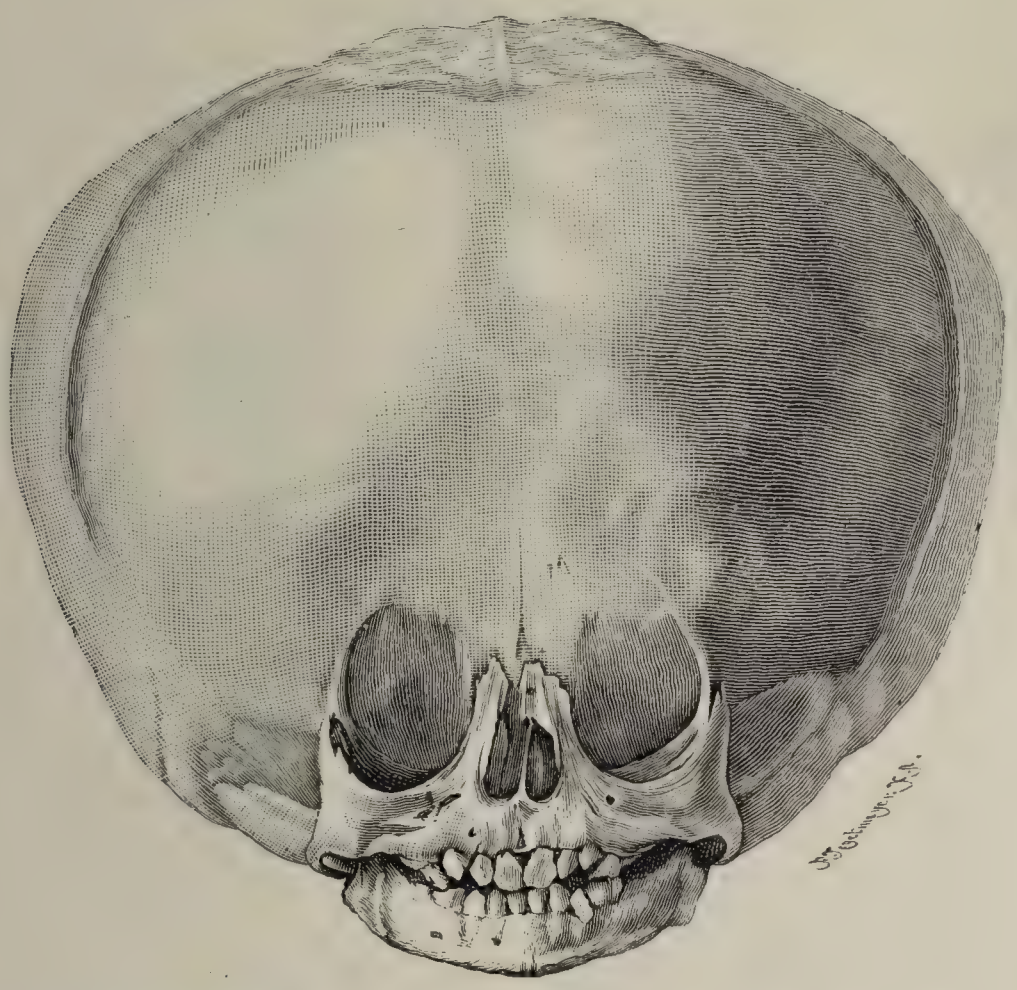

Fig. 137. Hydrocephalus congenitus von einem ca. 1 Jahr alten Kinde. Kopfumfang 63 cm. $^2/_5$ der nat. Gr.

teile sich anlagern, sind in der Ontogenese durch die Beziehung zu der Umgebung erworben. Sie sind es, welche hauptsächlich die individuellen Verschiedenheiten bedingen.

Wird das in der Entwickelung oder im Wachstum befindliche Skelett von **abnormen statischen und mechanischen Einwirkungen** getroffen, so können dadurch **Formveränderungen** herbeigeführt werden, welche nicht mehr in das Gebiet der individuellen Verschiedenheiten gehören, sondern als **pathologische** angesehen werden müssen. Kommen die Schädlichkeiten intrauterin zur Einwirkung, so können die Kinder schon mit mehr oder minder hochgradigen Difformitäten des Skelettes geboren werden, und es kommt der Effekt solcher Wirkungen namentlich in abnormen Stellungen der Füße und Hände, im angeborenen Klumpfuß (Pes equino-varus), Plattfuß (Pes valgus),

Hakenfuß (Pes calcaneus) und in der Klumphand (Talipomanus) zum Ausdruck (vergl. § 139 des allg. Teils).

Am Schädelteil des Kopfes kann eine abnorme Zunahme des Schädelinhalts, die meistens durch Flüssigkeitsansammlung in den Ventrikeln bedingt ist (Hydrocephalus ventricularis), zu einer pathologischen Größenentwickelung des Schädels (Fig. 137) führen, welche schon intrauterin beginnt, aber nach der Geburt sich oft weiter entwickelt und nicht selten außerordentliche Dimensionen annimmt, so daß schließlich die Ossifikation mit der Ausdehnung des Schädels nicht mehr Schritt halten kann und die Fontanellen und die Nähte klaffen und Lücken in der Knochenschale entstehen. Umgekehrt kann auch eine abnorme Kleinheit des Gehirns oder des Auges ein Zurückbleiben des Umfangs der knöchernen Hülle im

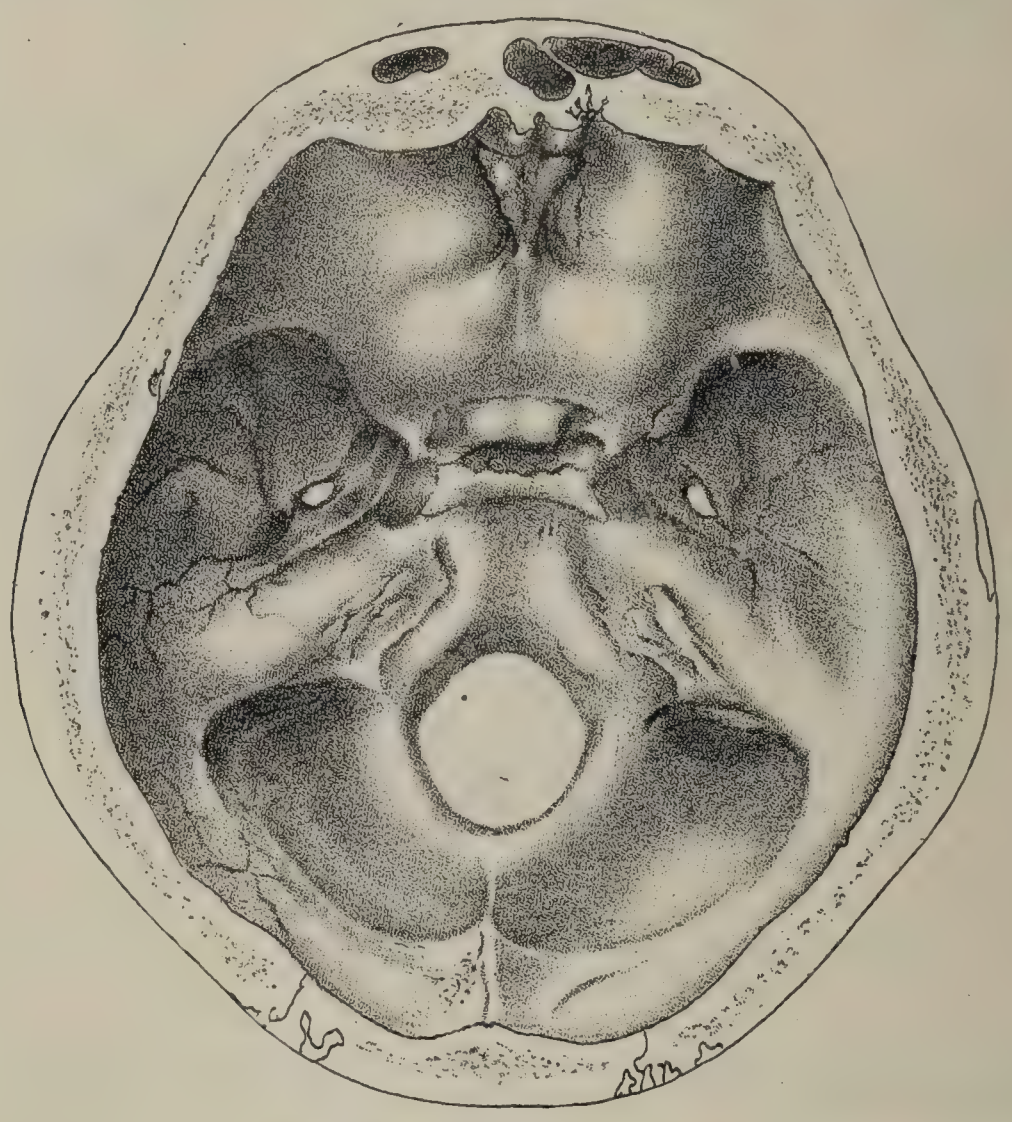

Fig. 138. Hyperostose des Schädeldaches und der Schädelbasis von einem Idioten mit mangelhaft entwickeltem Gehirn. $^1/_2$ der nat. Gr.

Wachstum nach sich ziehen. Sie kann zugleich aber auch eine innere Apposition von Knochen zur Folge haben, so daß z. B. das Schädeldach abnorm dick wird (Fig. 138) und die Innenfläche der Schädelbasis eine mangelhafte Modellierung zeigt. Da entzündliche Veränderungen fehlen, so scheint das mangelhafte Wachstum des Gehirns die Ursache zu sein, daß Resorptionsvorgänge am Knochen fehlen oder hinter der Norm zurückbleiben und Appositionsvorgänge statt dieser sich einstellen. Hypoplasie einer Gehirnhälfte kann danach auch halbseitige Hyperostose der Schädelbasis zur Folge haben.

Sind zur Zeit der Geburt Knochen und Gelenke normal ausgebildet, so können Difformierungen bei weiterem Wachstum dann ent-

stehen, wenn **bestimmte Stellen zur Zeit des Wachstums andauernd in abnormer Weise belastet** sind, während andere entlastet werden. Es können dadurch auch ganz gesunde Knochen in ihrer Form verändert werden, doch wird das noch weit leichter geschehen, wenn die Knochen abnorm weich und nachgiebig sind, wie dies z. B. bei Rachitis der Fall ist. Einseitiger anhaltender Druck bewirkt eine Verlangsamung, unter Umständen sogar einen Stillstand des Wachstums oder auch Resorption der Knochen; an der entlasteten Stelle kann dagegen die Apposition verstärkt werden oder ist wenigstens nicht behindert. Gleichzeitig stellt sich an der belasteten Seite eine Schrumpfung und Verkürzung der Bänder wie auch der Muskeln ein, während an der entlasteten gezerrten Seite die Bänder sich verlängern.

Zu den häufigsten durch ungleichmäßige Belastung bewirkten Difformitäten des Skelettes gehört die **Skoliose** (Fig. 139), eine seitliche Ausbiegung der Wirbelsäule, wobei am häufigsten eine Ausbiegung des Brustteils nach rechts und eine kompensatorische Verbiegung der Lenden-, oft auch der Halswirbelsäule nach links sich einstellt. Die abnormen statischen Verhältnisse können durch abnorme Ausdehnung einer Brusthälfte durch pleuritische Exsudate, durch einseitig entwickelte mächtige Geschwülste, einseitige Schrumpfung des Thorax nach Resorption pleuritischer Exsudate oder bei Lungencirrhose, durch Fixierung des Beckens in schiefer Stellung etc. bedingt sein, sind aber noch häufiger durch wiederholt angenommene und schließlich habituell werdende schlechte Körperhaltungen, durch andauerndes Stehen auf einem Bein, oder durch Sitzen auf einem Sitzhöcker, durch Hochstellung der rechten Schulter, durch Auflegen des rechten Armes auf den Tisch etc. gegeben.

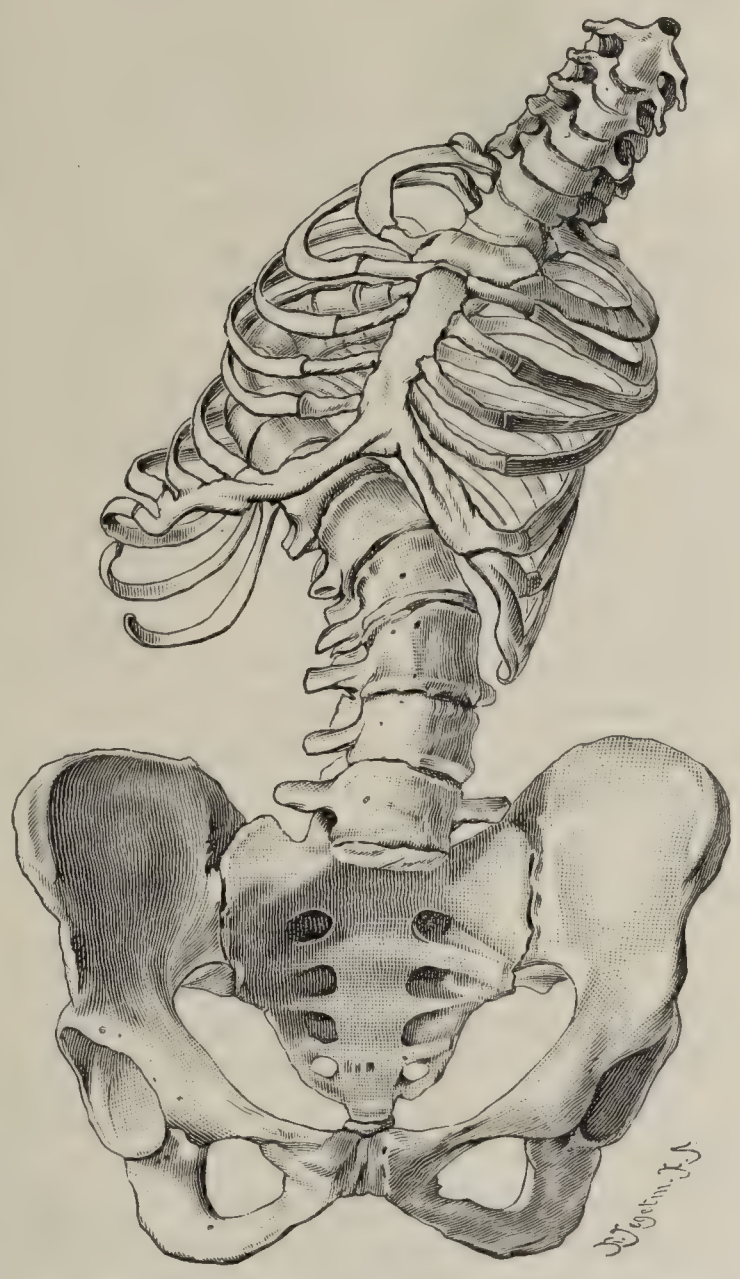

Fig. 139. Skoliose und Kyphose der Wirbelsäule.

Besitzen die Knochen eine gewisse Nachgiebigkeit (Rachitis), so kommt es auf der Seite des Druckes zu einer Abflachung der Knochen und Bänder. Ist einmal eine gewisse stabile Verbiegung vorhanden, und hat sich dadurch die Schwerpunktslage des Rumpfes und des Kopfes geändert, so nimmt die Krümmung rasch zu, und es kommt zu einer starken seitlichen Deviation, zur **Skoliose**, meist auch noch zu einem Vortreten der Brustwirbelsäule nach hinten, zu einer **Kyphose** (Fig. 139). Infolge einer Rotation der Bestandteile der Wirbelsäule um ihre vertikale Achse erscheint die skoliotische Wirbelsäule gewunden, und man erhält den Eindruck (ALBERT), als ob das System der Dorn-

fortsätze (von hinten gesehen) einen Bogen bilden würde, um welchen sich das System der Wirbelkörper herumwindet. Bei starker Krümmung werden die Wirbel vollkommen keilförmig. Zuweilen treten Verknöcherungen der Bänder ein, und an den Wirbeln bilden sich Osteophyten.

Eine zweite Form von Belastungsdifformität ist die **Coxa vara**, d. h. die infolge abnormer Nachgiebigkeit des Knochens bei Kindern und in der Pubertätszeit auftretende Abbiegung des Schenkelhalses nach unten und die damit gegebene Verkleinerung seines Neigungswinkels, welche in verschiedenen Graden auftreten kann. In der Jugend ist es namentlich Rachitis, die eine solche Schwäche bedingt, doch kommt eine solche Nachgiebigkeit des Schenkelhalses auch bei Nichtrachitischen vor. In späteren Jahren können Osteomalacie, senile Knochenatrophie, Ostitis deformans, Osteomyelitis, Tuberkulose, Traumen die Ursache sein. Steilere Stellung des Schenkelhalses, die als **Coxa valga** (s. Collum valgum) bezeichnet wird, kann sich infolge von Paralyse oder von vermindertem Gebrauch des Beins entwickeln, sodann auch bei Rachitis, Osteomalacie und bei Genu valgum. Das **Genu valgum**, das ebenfalls durch abnorme Belastung sich entwickeln kann, ist eine bald einseitig, bald doppelseitig auftretende Difformität des Kniegelenkes, bei welcher der Unterschenkel mit dem Oberschenkel einen nach außen offenen stumpfen Winkel bildet. Sie tritt ebenfalls in der Wachstumsperiode, und zwar im 2. bis 4. (Genu valgum infantum), oder zur Zeit der Pubertät, im 14. bis 17. Jahre (Genu valgum adolescentium) auf, in letzterem Falle vornehmlich bei Leuten, welche viel stehen, so z. B. bei Bäckern, Schlossern und Tischlern und bei Kellnern.

Die Ursache der Winkelstellung liegt entweder darin, daß die äußeren Gelenkflächen der Tibia und des Femur infolge abnormer Belastung und abnormer Nachgiebigkeit in ihrer Entwickelung zurückbleiben oder sogar niedriger werden, oder aber darin, daß die Epiphysenenden der Tibia und des Femur eine Abbiegung nach außen erfahren. Unter Umständen kann Genu valgum auch nach traumatischer Epiphysenablösung mit Dislokation der Fragmente, sowie infolge schiefer Anheilung abgesprengter Condylen (G. v. traumaticum), endlich auch durch kariöse Zerstörung des Condylus externus femoris (G. v. inflammatorium) und durch Arthritis deformans zu stande kommen.

Eine weitere Belastungsdifformität bildet der **erworbene Plattfuß** oder **Pes valgus acquisitus**, eine meist in der Wachstumsperiode auftretende Gestaltsveränderung des Fußes, bei welcher die Knochen, welche am inneren Fußrande das Gewölbe bilden, sich senken, während zugleich der ganze Fuß nach außen gedreht wird. Es können danach alle jene Momente, welche eine Valgusstellung des Fußes begünstigen und welche das Gewölbe anhaltend stark belasten und die Sohlenmuskeln und den Musculus tibialis posticus übermüden, einen Plattfuß herbeiführen, falls Bänder und Knochen gegen diese Einflüsse nicht widerstandsfähig sind. In ersterer Hinsicht wirken namentlich langes Stehen (Kellner, Schlosser Tischler) und das Tragen schwerer Lasten, in letzterer Valgusstellung des Kniees, rachitische Verkrümmungen der Unterschenkel, sowie Stelzenlaufen und langes Stehen auf schmalen Sprossen von Leitern etc., falls dabei nicht der vordere Teil des Fußes, sondern die Stelle vor dem Absatz des Stiefels, also der vordere Teil des Calcaneus als Stütze benutzt wird, so daß der Fuß, der auf der inneren Seite keine Stütze hat, sich nach außen dreht.

Als Druckdifformität ist auch der **Hallux valgus** aufzufassen, welcher dadurch zu stande kommt, daß die große Zehe durch das Tragen vorn spitz zulaufender Stiefel nach außen abgebogen und oft sogar unter die zweite Zehe geschoben wird.

Sehr oft kommen endlich **Difformitäten der Gelenkflächen der Knochen durch Kontrakturen** oder **Lähmungen von Muskeln** oder **Muskelgruppen** zu stande, wobei es sich entweder um primäre Myopathieen oder um ursprüngliche Störungen an den nervösen Apparaten, um neuropathische Kontrakturen handelt. Am häufigsten kommt es zu Difformitäten infolge von Lähmungen, Veränderungen, die man dann gewöhnlich schlechthin als **paralytische Kontrakturen** bezeichnet. Die Lähmungen treten am häufigsten infolge von Erkrankungen des Zentralnervensystems, so z. B. nach Poliomyelitis anterior, nach Caries der Wirbelsäule mit Kompression des Rückenmarks auf, können indessen auch von Erkrankungen der peripheren Nerven, z. B. von Verletzungen derselben, herrühren.

Sind die Muskeln einer Extremität gelähmt, so bleibt das Glied jeweilen in der Lage, in welche es durch seine Schwere gebracht wird. Ein Fuß, dessen Muskeln gelähmt sind, liegt bei Rückenlage des Patienten in Plantarflexion und ist etwas nach innen gerichtet, nimmt also eine Equino-varus-Lage an. Bleibt der Fuß in dieser Stellung, und ist das betreffende Individuum noch jung, so bildet sich die Plantarflexion und die Senkung und Rotation des äußeren Fußrandes immer mehr aus. Die Plantarfascie, die Achillessehne und die Wadenmuskeln verkürzen sich, die Gelenkflächen, konstant an bestimmten Stellen gedrückt, an anderen entlastet, ändern ihre Form, und schließlich wird der Fuß in der betreffenden Lage fixiert; es bildet sich ein Klumpfuß oder Pes equino-varus paralyticus.

Dasselbe kann auch geschehen, wenn nur die Wadenmuskeln gelähmt sind, da der Kranke die Extensoren nicht in Aktion zu setzen pflegt.

In ähnlicher Weise wie der paralytische Klumpfuß kann sich auch ein paralytischer Plattfuß oder ein Hakenfuß, ferner eine paralytische Skoliose, ein paralytisches Genu valgum oder ein Genu recurvatum bilden. Das letztere entsteht dadurch, daß der Kranke, um zu verhindern, daß das schwache Glied in der Beugung zusammenknickt, die Gelenke in die äußerste Extension bringt und in dieser durch die Körperschwere fixiert.

Was für eine Difformität im Einzelfalle aus der Lähmung entspringt, das hängt jeweilen davon ab, welche Lage das gelähmte Glied einnimmt, und in welcher Weise die eigene Schwere und die Last des Körpers auf dasselbe einwirken.

Denselben Effekt wie Muskelkontrakturen und Lähmungen haben auch **primäre Schrumpfungen**, **Narbenkontraktionen der Fascien** und **Bänder**, sobald sie ein Gelenk dauernd in einer bestimmten Lage fixieren. Ferner läßt sich durch äußere, **willkürlich angebrachte Druckwirkungen** die Form der Knochen, z. B. des Schädels oder auch der Füße (Chinesenfuß), verändern.

Durch die Valguslage wird das Ligamentum laterale internum, eventuell auch das Lig. talo-calcaneum gedehnt. Durch das Einsinken des Gewölbes verlängern sich die Fascien und Bänder der Plantarfläche, besonders das Lig. calcaneo-naviculare plantare. Bei hochgradigem Plattfuße wird das Gewölbe ganz flach oder sogar nach unten konvex, das Os naviculare liegt beim Stehen auf der Unterlage auf, der Sprungbeinkopf tritt nach innen vor, und der Talus erscheint auf der inneren Seite des

Calcaneus herabgeglitten. Die Fußwurzelknochen und deren Gelenkflächen werden mehr oder weniger in ihrer Form geändert. Die oberen Gelenkkanten des Os calcaneum, des Os naviculare und des Os cuboides sind mangelhaft ausgebildet. Letzteres zeigt auch eine zu geringe Entwickelung von vorn nach hinten. Der abwärts gewandte Kopf des Talus liegt oft ganz frei, indem er statt von dem verschobenen Naviculare nur von dem verlängerten und verdickten Lig. talo-naviculare getragen wird.

Bei der als Trichterbrust bezeichneten Formveränderung des Thorax ist der untere Teil der Sternocostalgegend trichterförmig eingezogen. Die Affektion ist angeboren oder erworben und wird von den Autoren im ersteren Fall teils auf eine primäre Entwickelungsstörung des Sternum und der Rippen, teils auf einen intrauterin durch den Unterkiefer des gebeugten Kopfes oder durch die am Rumpf anliegenden Beine ausgeübten Druck zurückgeführt. Extrauterin entsteht sie als Folge von Rachitis.

Literatur über Wachstumsstörungen, welche durch statische und mechanische Einflüsse bedingt werden.

Adams, W., *Club-foot etc., London 1866.*

Albert, *Der Mechanismus der skoliot. Wirbelsäule, Wien 1890; Z. Lehre von der Coxa vara u. C. valga, Wien 1899.*

Bähr, *Die Entstehung der Belastungsdifformitäten, Klin. Vortr. No. 194, Leipzig 1887.*

Bessel-Hagen, *Pathologie des Klumpfußes I, Heidelberg 1889.*

Breus u. Kolisko, *Die patholog. Beckenformen III, Wien 1900.*

Coën, *Trichterbrust, Bull. d. Scienze Med. di Bologna XIV 1884.*

Dolega, *Pathologie der kindlichen Skoliose, Leipzig 1897.*

Drachmann, *Mechanik u. Statik d. habituellen Skoliose, Berl. klin. Wochenschr. 1885.*

Ebstein, *Trichterbrust, D. Arch. f. klin. Med. XXX u. XXXIII 1883.*

Flesch, *Trichterbrust, V. A. 57. Bd. 1873.*

Herbst, *Trichterbrust, D. Arch. f. klin. Med. XLV 1887.*

Hesse, *Schenkelhalsbrüche im jugendl. Alter, B. v. Ziegler Suppl. VII 1905.*

Hoffa, *Lehrb. d. orthopäd. Chir., Stuttgart 1905; Angeb. Coxa vara, D. med. Woch. 1905.*

Hofmeister, *Coxa vara, Beitr. v. Bruns XII 1894 u. XIII 1895.*

Joachimsthal, *Schenkelhalsverbiegung, Eulenburg's Jahrb. IX 1900; Belastungsdifformitäten d. unt. Extremität., Dtsch. Klinik VIII 1904.*

Klemperer, *Trichterbrust, D. med. Wochenschr. 1888.*

Kocher, *Aetiologie des Pes varus congenitus, Dtsch. Zeitschr. f. Chir. IX 1878.*

Kölliker, Th., *Coxa valga, Münch. med. Woch. 1905.*

Küstner, O., *Angeb. Plattfuß u. angeb. Genu valgum, Langenbeck's Arch. XXV 1880.*

v. Lesser, *Cubitus valgus, V. A. 92. Bd. 1888; Skoliose, ib. 113. Bd. 1888.*

Lorenz, *Die Lehre vom erworb. Plattfuß, Stuttgart 1883; Pathologie u. Ther. d. seitlichen Rückgratverkrümmungen, Wien 1886; Entstehung der Knochendifformitäten, Wien. klin. Wochenschr. 1896; Rückgratsverkrümmung, Eulenburgs Realenzyklop. XXI 1899.*

Maas, *Mechan. Störungen des Knochenwachstums, V. A. 163. Bd. 1901.*

Manz, *Ursachen der statischen Schenkelverbiegung, Beitr. v. Bruns XXVIII 1900.*

Marchand, *Makrokephalie, Eulenburg's Realenzyklop. 1897.*

Meyer, H. v., *Statik u. Mechanik d. menschl. Knochengerüstes, 1873; Ursache u. Mechanismus d. Entstehung d. erworb. Plattfußes, Jena 1883; Kontroversen d. Plattfußfrage, D. Z. f. Chir. XXI 1884; Der Klumpfuß und seine Folgen für das übrige Knochengerüst, Jena 1890.*

Michaud, *Angeb. Klumpfuß, Arch. de phys. III 1870.*

v. Mikulicz, *Genu valgum, A. f. Anat. u. Phys. 1878 u. Langenbecks A. 23. Bd. 1879.*

Müller, *Verbiegung des Schenkelhalses, Beitr. v. Bruns IV 1888.*

Nicoladoni, *Die Architektur d. skoliotischen Wirbelsäule, Wien 1889; Architektur d. kindlichen Skoliose, Wien 1893; Die Skoliose des Lendensegments, Wien 1894.*

Payr, *Pathologie des Hallux valgus, Wien 1894.*

Sonnenburg, *Klumpfuß, Eulenburgs Realenzyklop. XII 1896 (Lit.).*

Staffel, *Statische Ursache des Schiefwuchses, D. med. Wochenschr. 1885.*

Sudeck, *Coxa vara adolescentium, Langenbecks Arch. 59. Bd. 1899.*

Tornier, *Das Entstehen d. Gelenkformen, Arch. f. Entwickelungsmechanik I 1894.*

Volkmann, *Samml. klin. Vortr. No. 1; Handb. d. Chir. v. Pitha u. Billroth II 1872.*

Völcker, *Caput obstipum, eine Belastungsdifformität, Beitr. v. Bruns XXXIII 1902.*

Walkoff, *Architekturveränd. d. Knochensystems bei pathol. Bedingungen, 1903.*

Wolff, *Das Gesetz d. Transformation d. Knochen, Berlin 1892; Funktionelle Knochengestalt, V. A. 155. Bd. 1899.*

2. Der pathologische Schwund der Knochensubstanz. Atrophie, Caries und Nekrose des Knochens.

§ 44. Das **Knochengewebe des Stützapparates**, welches zur Zeit der Fötalentwickelung und des extrauterinen Wachstums gebildet wird, ist größtenteils ein Zeitgewebe, dessen Lebensdauer nur auf kurze Zeit bemessen ist. Die Knochenmasse, welche das neugeborene Kind besitzt, geht im Laufe der Jahre wieder verloren und wird durch neue, anders gestaltete ersetzt.

Wiederauflösung und Resorption fertiger Knochensubstanz gehört auch unter pathologischen Verhältnissen zu den häufigsten Vorkommnissen. In der Regel erfolgt dabei der Schwund in einer Weise, welche sich der normalen Knochenresorption durchaus anschließt, und welche man als **lakunäre Resorption des Knochens** bezeichnet.

An der Stelle, wo der Knochen resorbiert werden soll, erscheinen im Knochenmark oder im Periost gewöhnlich mehrkernige Zellen, **Myeloplaxen** oder **Ostoklasten** (Fig. 140 *d*), welche sich der Oberfläche der Knochenbalken anlegen und in einer nicht näher gekannten Weise die Bildung grubiger Vertiefungen bewirken, welche gemeiniglich als

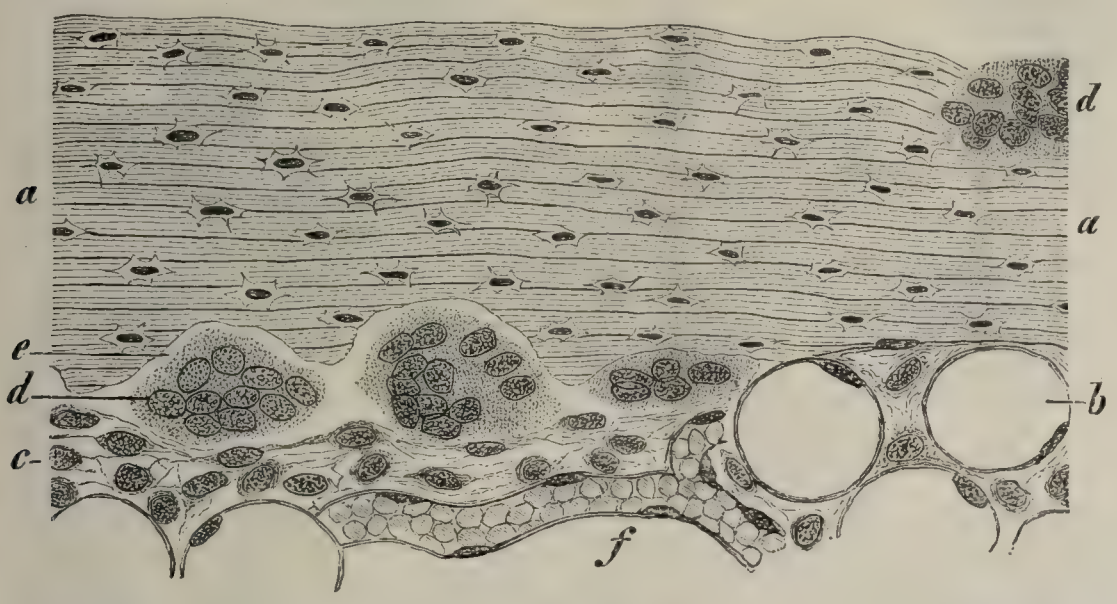

Fig. 140. Knochenresorption (M. Fl. Pikrins. Karm.) Schnitt durch einen Knochenbalken in der Nähe des resezierten Endes eines Femur. *a* Knochenbalken. *b* Fettzellen des Markes. *c* Inneres Periost. *d* Ostoklasten. *e* Howshipsche Lakunen. *f* Blutgefäß. Vergr. 200.

Howshipsche Lakunen (Fig. 140 *e*) bezeichnet werden. Liegen solche Gruben dicht nebeneinander, so erhält die Oberfläche des Knochens eine rauhe, zerfressene Beschaffenheit.

Solange die Resorption des Knochens fortschreitet, ist die Oberfläche mit Gruben besetzt. Hört die Resorption auf, so glättet sich dieselbe durch Auflösung der vorstehenden Knochenleisten oder durch Anlagerung neuer Knochensubstanz in den ausgefressenen Gruben.

Die Herkunft der vielkernigen Ostoklasten, die in der Zeit der Knochenresorption erscheinen, ist nicht festgestellt, doch darf man wohl annehmen, daß sie von den Zellen stammen, die Bestandteile des Periostes und des Endostes (vergl. § 27) sind. Es ist wahrscheinlich, daß die lakunäre Knochenresorption eine Funktion dieser Zellen ist, doch kommt diese Funktion nicht ihnen ausschließlich zu, indem unter verschiedenen Bedingungen, z. B. bei entzündlichen Wucherungen des Endostes und des Periostes oder bei Geschwulstbildungen, ein **lakunärer**

Knochenschwund auftreten kann, **ohne daß mehrkernige Zellen sich bilden**, so daß also die Fähigkeit, Knochen aufzulösen, auch einkernigen Periost- und Endostzellen, wahrscheinlich auch Geschwulstzellen zukommt. Sodann kann es auch vorkommen, daß Knochen schwindet unter Erhaltung eines geradlinigen Verlaufes des Resorptionsrandes, so daß man von einer **glatten Knochenresorption** sprechen kann. Es kann sodann Knochen auch dadurch zerstört werden, daß **perforierende Kanäle** (v. Volkmann) auftreten, d. h. Kanäle, welche sich von den mit Lamellen umgebenen Haversschen Kanälen dadurch unterscheiden, daß sie die vorhandenen Lamellensysteme in beliebiger Richtung durchziehen und dieselben unterbrechen. Soweit erkennbar, sind es Gefäßsprossen (Pommer), welche in den Knochen eindringen, sich dann zu Kapillaren ausgestalten und unter Auflösung des angrenzenden Knochengewebes sich mit zelligem oder zellig-fibrösem Gewebe umgeben.

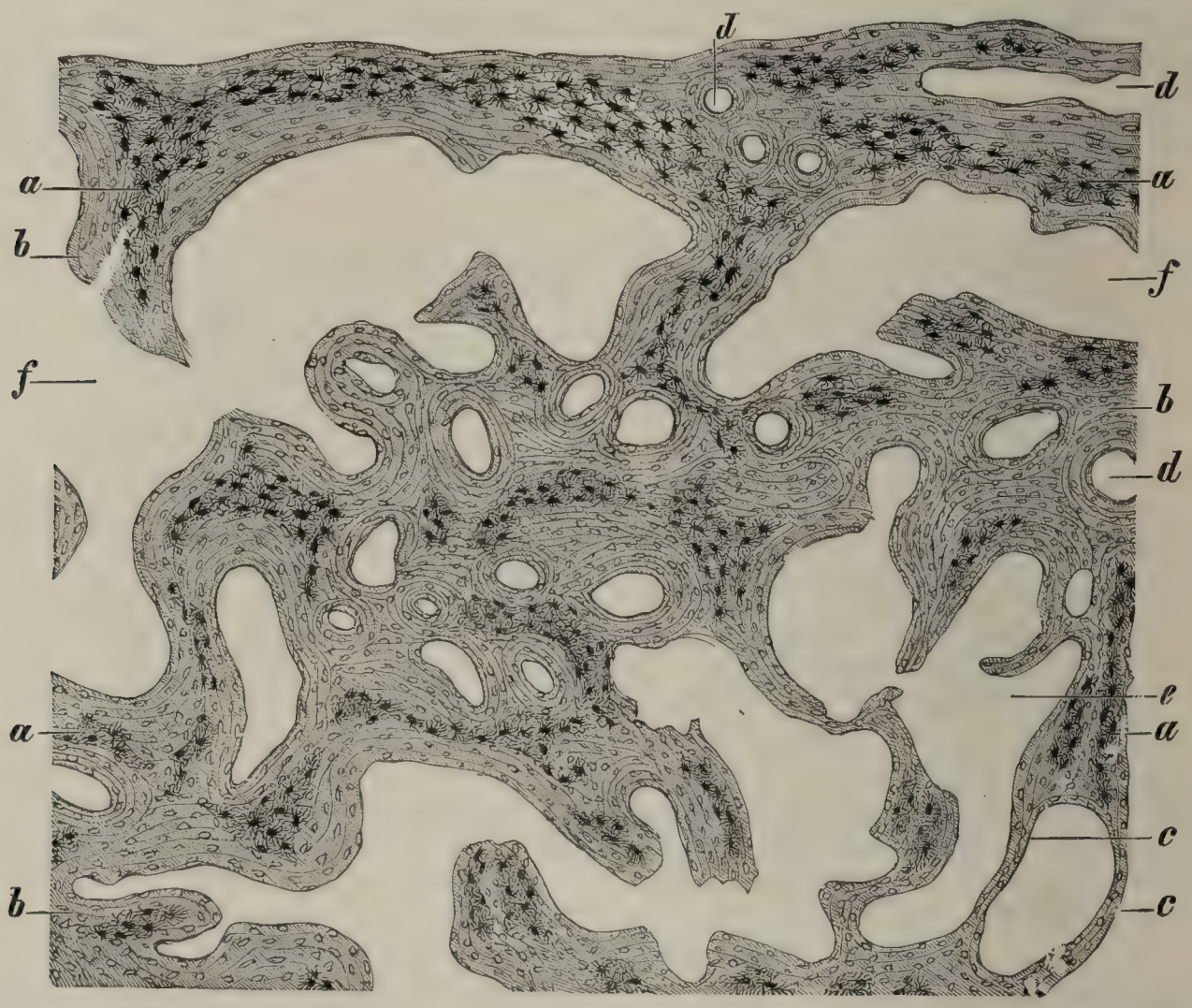

Fig. 141. Halisterese der Wirbelknochen (Alk. Eos.). *a* Reste kalkhaltiger Knochensubstanz. *b* Entkalkte Knochensubstanz. *c* Kalklose verdünnte Knochenbalken. *d* Haversssche Kanäle. *e* Größere Markräume. *f* Durch Schwund von Knochenbalken entstandene größere Räume. Vergr. 45.

Endlich kommt auch noch eine eigenartige Form des Knochenschwundes vor, die als **Halisteresis ossium** bezeichnet wird. Sie ist dadurch ausgezeichnet, daß zunächst nur eine Auflösung der Kalksalze stattfindet, während die Grundsubstanz des Knochens sich noch eine gewisse Zeit lang, wenn auch verändert, erhält.

Die Auflösung der Kalksalze beginnt an der Peripherie der Knochenbalken (Fig. 141 *b*) und schreitet von da successive nach den tieferen Schichten vor. Der Grenzkontur des noch kalkhaltigen Teiles (*a*) verläuft bald der Oberfläche des Balkens parallel, bald ist er unregel-

mäßig gestaltet und zeigt den Howshipschen Lakunen ähnliche Vertiefungen. Zuweilen tritt zwischen den unentkalkten und den völlig entkalkten Teilen eine Zone auf, in welcher ähnlich wie bei beginnender Kalkablagerung kleinere und größere Kalkkrümel sichtbar werden.

Die Grundsubstanz des völlig entkalkten Knochens erscheint bald homogen, bald fein- oder grobfaserig. Nicht selten ist auch noch die lamellöse Schichtung deutlich zu erkennen und setzt sich kontinuierlich in die Schichtung des unentkalkten Teiles fort. Ein Teil der Knochenkörperchen ist noch erhalten, andere sind verschwunden oder bilden nur kleine ovale Lücken ohne erkennbare Ausläufer.

Die Breite des entkalkten Gebietes kann natürlich eine sehr verschiedene sein. Bei hochgradiger Halisterese ist die Masse der kalkhaltigen Knochensubstanz nur gering, und zahlreiche Knochenbalken sind völlig entkalkt. Die kalklose Knochensubstanz kann sich lange Zeit erhalten und sich wahrscheinlich bei Heilung des Prozesses durch Aufnahme von Kalksalzen wieder in festen Knochen umwandeln. Bei dauernder Entkalkung, resp. bei weiterem Fortschritt des Leidens erfolgt allmählich eine Auflösung der Grundsubstanz.

Die lakunäre Knochenresorption ist eine Erscheinung, welche sowohl bei senilem als bei prämaturem Knochenschwund, der durch Entzündung, Geschwulstbildung, Druckwirkung etc. verursacht wird, auftritt. Halisterese tritt vornehmlich im hohen Alter, sowie als charakteristische Teilerscheinung jener schon in früheren Lebensjahren vorkommenden Erkrankung auf, welche als Osteomalacie (s. diese) bezeichnet wird.

Nach Untersuchungen von v. Recklinghausen und Apolant läßt sich bei halisterischem Knochenschwund neben Erweiterungen der präformierten Knochenkanälchen (Knochenkörperchen) eine Bildung neuer Kanälchen und Spalträume in der Grundsubstanz des Knochens nachweisen, welche an geeigneten Präparaten (Gasinjektion) eigenartige federfahnenartige oder auch gitterförmige Zeichnungen der in mikroskopischen Schnitten betrachteten Knochensubstanz bedingen. Nach v. Recklinghausen entstehen diese Bilder durch eine Zerfaserung der kalklosen Intercellularsubstanz, sind im Leben mit Flüssigkeit gefüllte Interfibrillärspalten, welche an Stelle der früher vorhandenen verkalkten Kittsubstanz liegen; ihr Auftreten soll ein sicherer Beweis der eingetretenen Entkalkung sein. Sie entstehen unabhängig von den Ausläufern der Knochenkörperchen, treten aber mit deren Kanälchen in Verbindung.

§ 45. Findet die Resorption wesentlich vom Marke aus statt, so kommt es zu **exzentrischer Atrophie** (Fig. 142), wobei die äußere Konfiguration des betreffenden Knochens nicht verändert wird, sondern nur dessen Höhlen und Ernährungskanäle weiter, die Knochenbalken dünner werden. Bei äußerer Resorption stellt sich dagegen eine **konzentrische Atrophie** (Fig. 143 und 144) ein, oder es entstehen lokale **Defekte**. Wird die kompakte Knochensubstanz durch Erweiterung der Haversschen Kanäle porös (Fig. 142), so bezeichnet man dies als **Osteoporose**. Bei hochgradiger Atrophie in höherem Alter besteht das Gewebe des erweiterten Markraumes oft aus reinem Fettgewebe, eine Erscheinung, die fälschlicherweise dazu geführt hat, von einer fettigen Atrophie des Knochens zu sprechen. Wird bei starker Resorption die Masse des Knochens so gering, daß er leicht bricht, so bezeichnet man den Zustand als **symptomatische Osteopsathyrosis** oder **Knochenbrüchigkeit**.

Ueber größere Strecken des Skelettes oder über das ganze Skelett verbreitet kommt die Knochenresorption zunächst im höheren Alter vor

Fig. 142. Exzentrische Atrophie des unteren Endes der Tibia und der Fibula mit Osteoporose. Nat. Größe.

und wird danach als **senile Atrophie** bezeichnet. Sie stellt sich zuweilen in besonders starker Entwickelung an den platten Knochen des Körpers, am Schädeldach (Fig. 143), am Schulterblatt und am Becken ein, und zwar namentlich an solchen Stellen, welche nicht von Muskeln bedeckt werden. Am Schädeldach kann die Resorption der Scheitelbeine (Fig. 143) so weit gehen, daß die ganze äußere Tafel und die Diploë zerstört und schließlich auch noch Teile der inneren Tafel und stellenweise sogar der ganze Knochen resorbiert werden. Nächst dem Scheitelbein erkrankt am häufigsten die Hinterhauptschuppe, selten das Stirnbein. Da hierbei der Schwund nicht gleichmäßig erfolgt,

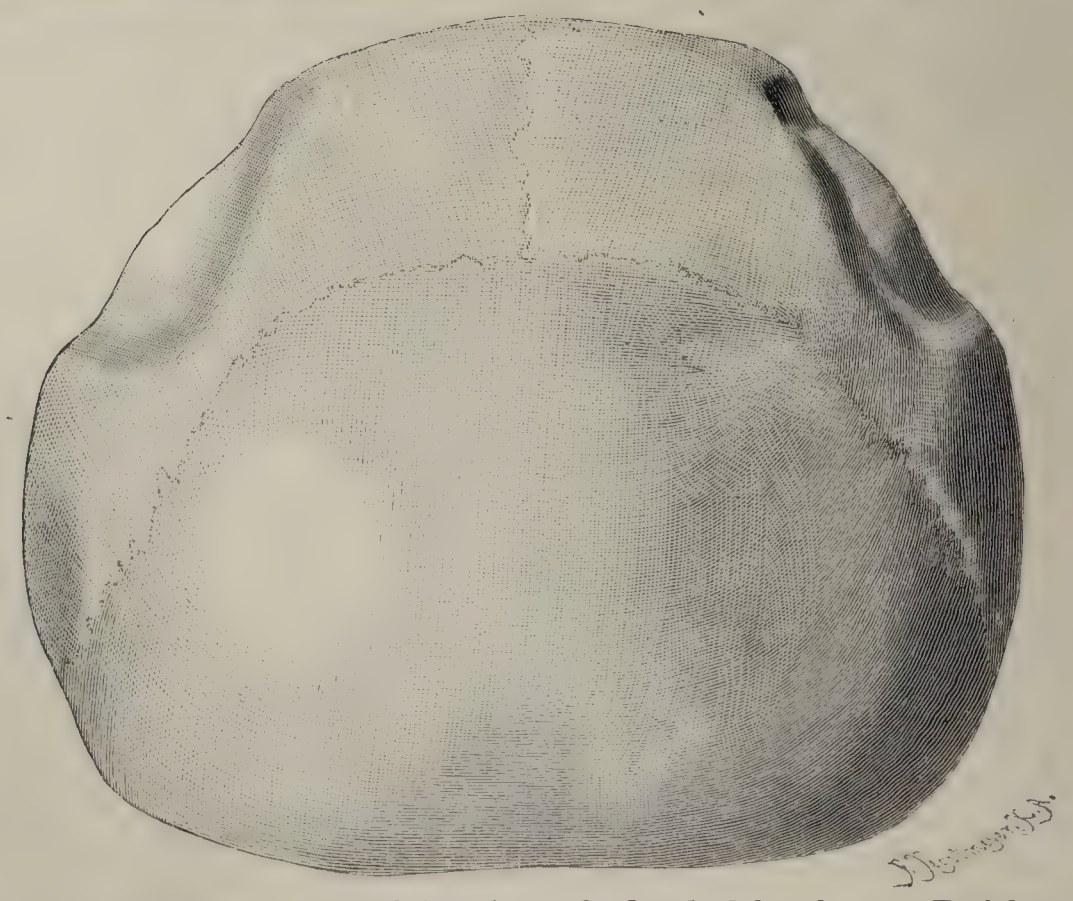

Fig. 143. Senile Atrophie des Schädeldaches. Defekt der Tabula externa und der Spongiosa in den mittleren Teilen der Scheitelbeine. Um $^1/_3$ verkleinert.

so entstehen an der Außenfläche des Schädels seichte Gruben. Die Resorptionsstellen erscheinen zugleich matt, fast rauh, und man sieht an der Oberfläche zahlreiche kleine bluthaltige Markräume.

In der Diploë stellt sich vor dem Schwund meist eine Verdichtung des Knochens durch Apposition neuer Knochenlagen an die alten ein. Ferner finden sich auch Knochenauflagerungen an der Innenfläche des Schädeldaches, namentlich am Stirnbein.

Am Gesichtsschädel verfällt im höheren Alter besonders der Ober- und Unterkiefer der Atrophie, und es können ihre Alveolarfortsätze vollkommen schwinden.

An den Wirbeln und den Extremitätenknochen kommt es bald mehr zu einem äußeren, bald mehr zu einem inneren Knochenschwunde, durch welchen die Knochenbälkchen verdünnt und schließlich da und dort ganz resorbiert werden können. Wird in einem Bezirke die Hauptmasse der Balken zerstört, so daß ihr kontinuierlicher Zusammenhang unterbrochen wird, so kann der Knochen an den betreffenden Stellen einsinken (vergl. Osteitis deformans).

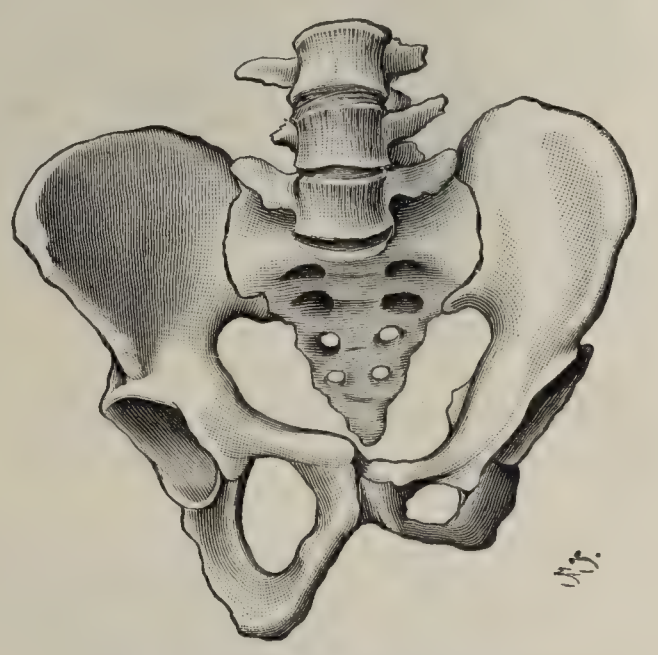

Fig. 144. Atrophie (Hypoplasie) des Schambeins, des Sitzbeins und des Darmbeins der linken Seite, aufgetreten infolge einer Coxitis, welche bereits in der Jugend den Gebrauch des linken Beines verhindert hatte. Das rechte Acetabulum ist etwas nach innen gerückt, das Becken dadurch schräg verengt.

Inaktivitätsatrophie kommt sowohl dann vor, wenn ganze Gliedmaßen oder Teile von solchen außer Tätigkeit gesetzt werden, als auch dann, wenn innerhalb eines Knochens einzelne Teile für die stützende Funktion des Knochens bedeutungslos geworden sind.

Atrophieen ersterer Art stellen sich namentlich an den Knochenstümpfen amputierter Glieder, sowie an den Knochen außer Gebrauch gesetzter Extremitäten ein (Fig. 144), während jene der letztgenannten Art namentlich an frakturierten Knochen, welche mit Verschiebung der Bruchenden zusammengeheilt sind, zur Beobachtung kommen und im Innern der Knochen jene Balken betreffen, welche infolge der veränderten Verhältnisse nicht mehr den früheren Stoßwirkungen ausgesetzt sind. In der Zeit des Wachstums auftretende Inaktivität kann auch den appositionellen Vorgang herabsetzen (Fig. 144).

Als **neuropathische Atrophieen** bezeichnet man solche, welche nachweislich im Anschluß an Erkrankungen des Nervensystems vorkommen. Stellen sich dieselben in gelähmten Gliedern ein, so liegt es nahe, sie auf die Inaktivität zurückzuführen. Es kommt indessen auch nicht selten vor, daß Rückenmarks- und Gehirnleiden, z. B. Hinterstrangsklerose und progressive Paralyse, mit auffälligem Schwunde und Brüchigkeit der Knochen, häufig auch mit Gelenkveränderungen (vergl. chronische Arthritis) verbunden verlaufen.

Druckatrophie entsteht durch einen andauernden örtlichen Druck auf den Knochen. Liegen marantische Kinder andauernd auf dem Rücken, so können durch Resorptionsvorgänge so tiefe Impressionen über den Hirnwindungen entstehen, daß das bereits vorhandene

Schädeldach stellenweise wieder häutig (Fig. 145) wird. Mangelhafte äußere Apposition dieser als **Craniotabes** bezeichneten Knochenaffektion wird natürlich die Erweichung des Schädeldaches begünstigen. Vermehrung des Schädelinhaltes kann bei Erwachsenen eine solche Atrophie der Schädelknochen herbeiführen, daß die ganze Innenfläche rauh wird, die Tabula vitrea mehr oder weniger schwindet, das Tegmen tympani sich verdünnt und Lücken erhält. Werden die Windungen des Gehirns gegen den Knochen gedrängt, so

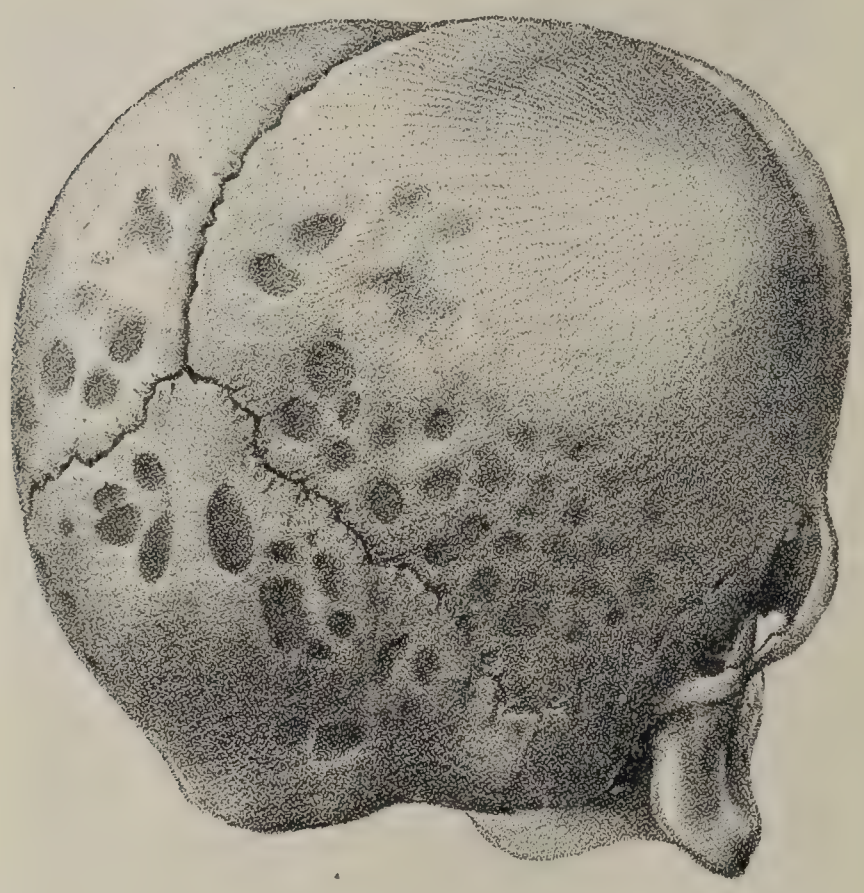

Fig. 145. Druckschwund der Schädelknochen eines Kindes. Resorption des Knochens von innen. $^1/_2$ der nat. Gr.

können, ihrem Verlauf entsprechend, die schon normal vorkommenden Impressionen sich vertiefen (Fig. 146), während den Sulci entsprechend

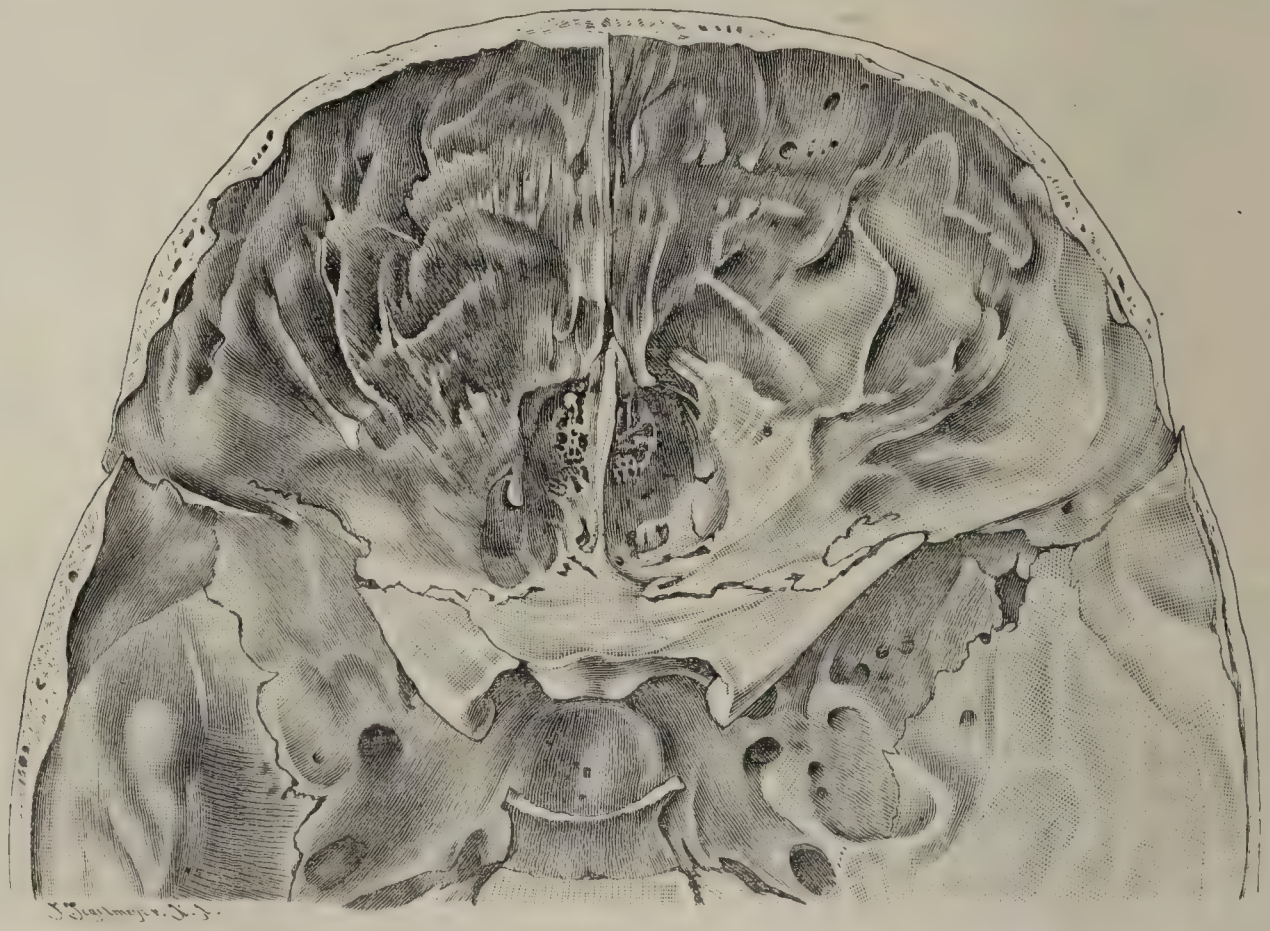

Fig. 146. Hochgradige innere Druckatrophie der Schädelknochen, bedingt durch Wachstumsdruck des Gehirns. Der Lage der Hirnwindungen entsprechend finden sich tiefe Impressionen, während, dem Verlauf der Hirnfurchen folgend, sich scharfkantige Knochenkämme erheben. Das Siebbein ist stark nach unten ausgebuchtet, die Keilbeinflügel und der untere Rand der Felsenbeinschuppe sind nach unten vorgedrängt. (Brachykephalie und Hypsokephalie. Prämature Synostose des seitlichen und unteren Teiles der Coronarnaht mit kompensatorischem Höhenwachstum im Gebiet der Scheitelbeine und der Sagittalnaht.) $^5/_7$ der nat. Gr.

sich Leisten und Kämme von Knochen erhalten. Die PACCHIONIschen Granulationen der weichen Hirnhaut verursachen an der Schädeldecke grubige Vertiefungen, die mitunter bis in die äußere Tafel hineinreichen. Durch Ansammlung von Flüssigkeit oder durch Geschwülste können auch die Stirn- und Oberkieferhöhlen erweitert werden.

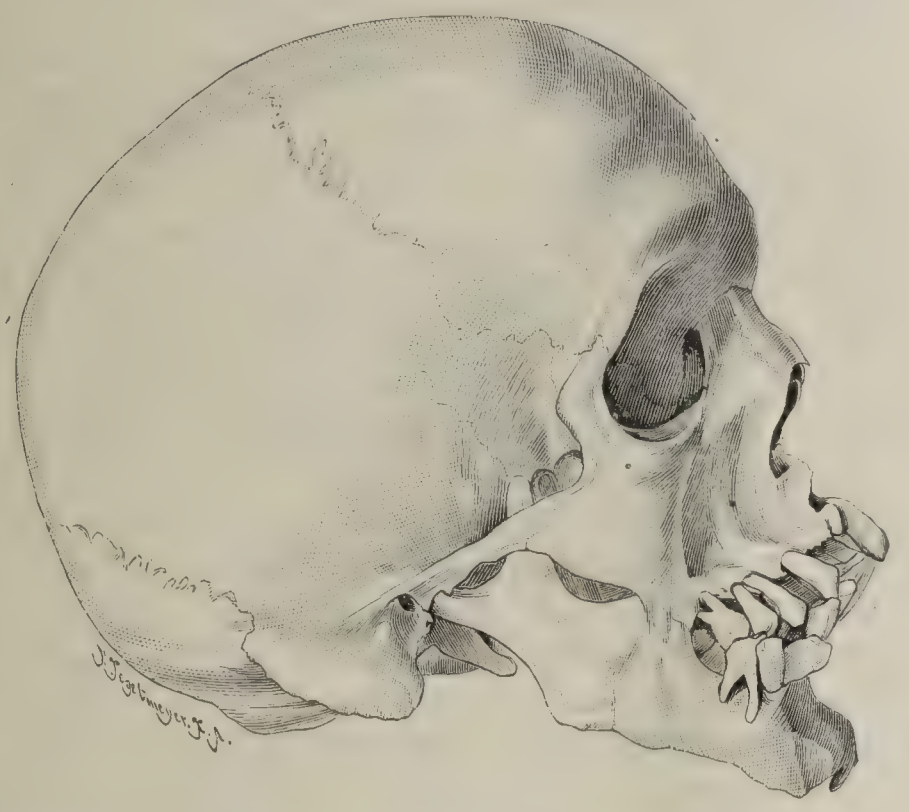

Fig. 147. Verunstaltung des Unter- und Oberkiefers und deren Zahnfortsätze durch Verbrennungsnarben. Tiefe Einbuchtung der Vorderfläche des Oberkiefers. Nahezu horizontale Stellung des Zahnfortsatzes, Verschmälerung des Unterkiefers und fast vollständige Ausgleichung des Winkels zwischen dem horizontalen und dem aufsteigenden Teil. Knöcherne Ankylose zwischen Ober- und Unterkiefer.

Narben mit starken Retraktionen, welche gelegentlich nach Verbrennungen entstehen, können da, wo sie auf den Knochen drücken, ausgebreiteten Schwund verursachen (Fig. 147) und dadurch ganz bedeutende Verunstaltungen hervorrufen. Aneurysmen der Aorta, welche gegen die Wirbelsäule oder das Sternum und die Rippen andrängen, bewirken in den betreffenden Knochen mehr oder minder tief reichende Defekte (Fig. 148) und können sie schließlich am Orte der Druckwirkung ganz zerstören. Eine ähnliche Wirkung haben oft auch Geschwülste der Weichteile, welche auf den anliegenden Knochen einen Druck ausüben.

Fig. 148. Durch Andrängen eines Aortenaneurysma verursachte Atrophie des untersten Brustwirbels und der obersten Lendenwirbel. Um $^2/_5$ verkleinert.

Endlich hat auch jede **Entzündung des Periostes** oder **des Endostes**, falls sie eine gewisse Intensität erreicht und eine Zeitlang anhält, ebenso jede **Geschwulstentwickelung** im Knochen eine Knochenresorption zur Folge.

Druck, Entzündung und Geschwulstentwickelung bewirken meistens nur einen **örtlichen Knochen-**

schwund, doch kommt es auch vor, daß **zu lokalen Entzündungen**, z. B. zu destruierenden Gelenkentzündungen oder zu Tuberkulose, sich eine **über den ganzen Knochen verbreitete Resorption** hinzugesellt und so zu **Osteopsathyrose** führt.

Entstehen örtlich kleine, makroskopisch sichtbare oberflächliche Defekte, so bezeichnet man dies als **Knochenusuren**, werden größere Bezirke zerstört oder wenigstens stark verändert und rarefiziert, als **Knochencaries**. Wird durch irgend eine Schädlichkeit das Knochengewebe nicht nur arrodiert, sondern in größeren Stücken abgetötet, so nennt man dies eine **Knochennekrose**. Kombination von Caries und Nekrose führt zu **Caries necrotica**.

Sowohl bei hochgradigem lakunären Knochenschwund als auch bei weit vorgeschrittener Halisterese können sich im Innern der Knochen **Cysten** mit flüssigem, klarem oder trübem oder hämorrhagisch gefärbtem Inhalt bilden. Sie entstehen in diesen Fällen durch eine totale Auflösung und Verflüssigung sämtlicher Gewebsbestandteile und können unter Umständen eine erhebliche Größe erreichen, so daß sie sich nahezu über den ganzen Querdurchmesser des Knochens erstrecken. Unter Umständen kann der Knochen durch eine sekundäre Flüssigkeitsansammlung sogar aufgetrieben werden. Häufiger entstehen Cysten im Innern der Knochen auch aus Neubildungen, namentlich aus Enchondromen, Myxomen und Sarkomen, welche sich verflüssigt haben. Endlich kommen Cysten auch vor, ohne daß ein Zusammenhang mit einer Neubildung oder mit ausgebreiteten Resorptionsprozessen nachweisbar ist.

Nach Angabe verschiedener Autoren (LOBSTEIN, *Traité d'anat. pathol., Paris 1833*, GURLT, *Lehre von Knochenbrüchen, Berlin 1862*, VOLKMANN, *Handbuch der Chirurgie II, 1872*, ENDERLEN, *Osteopsathyrosis, Virch. Arch. 131. Bd.*) soll es auch eine idiopathische Knochenbrüchigkeit geben, bei welcher eine Rarefizierung des Knochengewebes nicht vorhanden sein soll. Es ist das Leiden aber auf eine mangelhafte Knochenbildung infolge besonderer Anlage zurückzuführen (vergl. § 42, S. 163).

Literatur über Knochenschwund.

Anschütz, *Seltene Formen der Knochenatrophie, Mitt. a. d. Grenzgeb. 1902.*
Apolant, *Resorption u. Apposition v. Knochengewebe b. Knochentumoren, V. A. 131. Bd. 1893.*
Boström, *Knochencysten, Festschr. d. Naturforschervers. in Freiburg 1883.*
Bruns, *Spontanfrakturen bei Tabes, Berl. klin. Wochenschr. 1882 (Lit.).*
Gudden, *Rippenbrüche bei Geisteskranken, A. f. Psych. II 1870.*
Kölliker, *Die normale Resorption des Knochengewebes, Leipzig 1873.*
Lieberkühn u. Bermann, *Ueber Resorption d. Knochensubstanz, Frankfurt a. M. 1877.*
Matzuoka, *Knochenresorption durch Geschwülste, A. f. Chir. 73. Bd. 1904.*
v. Muralt, *Ueber verschied. Formen d. Knochenresorption durch Tumoren, I.-D. Zürich 1901.*
Nasse, *Nervendurchschneidung, Pflügers Arch. XXIII 1880.*
Poensgen, *Atrophie ausgewachsen. Knochen b. Pseudarthrosen, Berl. klin. Wochenschr. 1896.*
Pommer, *Ueber die Ostoklastentheorie, V. A. 92. Bd. 1883.*
v. Recklinghausen, *Fibr. od. deformierende Ostitis, Festschr. d. Assist. f. Virch., Berlin 1891.*
Roux, *Dicke der statischen Elementarteile d. Spongiosa, Z. f. orthopäd. Chir. IV 1896.*
Rüdinger, *Tabische Gelenkserkrankungen, Wien 1896 (Lit.).*
Schmidt, *Knochenresorption, Ergebn. d. allg. P. IV, Wiesbaden 1899 (Lit.).*
Schuchart, *Die Krankheiten der Knochen und Gelenke, Stuttgart 1899.*
Steiner, *Bildung u. Erweiterung d. Stirnhöhlen, v. Langenbecks Arch. XIII 1871.*
Steudener, *Beitr. z. Lehre v. d. Knochenentwickelung u. d. Knochenwachstum, Halle 1875.*
Sudeck, *Akute Knochenatrophie nach Entzündung u. Traumen, Langenb. A. 62. Bd. 1900 u. D. med. Woch. 1902.*

Wegener, *Myeloplaxen u. Knochenresorption, V. A. 56. Bd. 1872; Norm. u. path. Resorpt. der Röhrenknochen, ib. 61. Bd. 1874.*
Wolff, *Ueber troph. Störungen bei prim. Gelenkleiden, Berl. klin. Wochenschr. 1883; Das Ges. d. Transformation d. Knochen, Berlin 1892, ref. C. f. a. P. V 1894.*
Ziegler, *Subchondrale Veränd. bei Arthritis deformans u. Knochencysten, V. A. 70. Bd. 1877; Proliferation, Metaplasie u. Resorption des Knochengewebes, V. A. 73. Bd. 1878.*

3. Pathologische Neubildung von Knochengewebe, Heilung von Frakturen, Bildung von Pseudarthrosen.

§ 46. Der **knöcherne Teil des Stützapparates**, welcher seine vollkommene Ausbildung erlangt hat, bildet ein Gewebe, welches einer Massenzunahme durch Einschiebung neuer Elemente zwischen die alten nicht mehr fähig ist. Die von manchen Autoren auch noch in der Neuzeit vertretene Lehre, wonach die Knochensubstanz durch expansives Wachstum sich vergrößern soll, kann nur für den im Werden begriffenen Knochen zugelassen werden. Der fertige Knochen wächst lediglich durch Anlagerung neuer Knochenteile an die alten, und wenn dabei die Markräume der Knochen sich erweitern, so hat dies seinen Grund nur darin, daß sich mit der äußeren Anlagerung ein Knochenschwund im Innern verbindet.

Die **Bildner des neuen Knochengewebes** sind das **Periost**, das **Endost** und der **Diaphysen-** und **Epiphysenknorpel**. Das Endost der subperiostal gelegenen Markräume und Knochenkanäle steht mit den inneren Periostlagen in engster Verbindung und stellt auch ein denselben ähnliches und gleichwertiges Gewebe dar. Es besteht aus Bindegewebe von retikulärem Bau, das in den größeren Markräumen freie Markzellen einschließt. Schon frühzeitig nehmen die Zellen des Endostes Fett auf (vergl. § 26).

Der im Endost und im Periost normalerweise sich bildende Knochen entsteht entweder aus einer rein zelligen Anlage oder aber aus einem Gewebe, das schon vor der Verknöcherung aus Zellen und aus hyalin erscheinender oder deutlich faseriger Grundsubstanz zusammengesetzt ist. Der Vorgang ist wesentlich dadurch charakterisiert, daß die zu Knochengrundsubstanz werdenden Teile sich in ein dichtes Gewebe umwandeln und Kalksalze erhalten, während die Zellen, welche unverbraucht bleiben, von der Grundsubstanz in eigentümlich zackig gestaltete, mit Ausläufern versehene Höhlen, welche als Knochenkörperchen bezeichnet werden, eingeschlossen werden. Bei der Bildung von Knochen aus dem Diaphysen- und Epiphysenknorpel wird der Knorpel durch das einwachsende gefäßreiche Gewebe bis auf geringe Reste aufgelöst und die neue Knochensubstanz wesentlich aus den endostalen Zellen gebildet (vergl. § 41).

Die unter pathologischen Verhältnissen auftretende Knochenneubildung schließt sich den normalen Ossifikationsprozessen in engster Weise an. Am häufigsten vollzieht sich die Knochenneubildung unter Vermittelung von **Osteoblasten**, d. h. von Knochenbildungszellen, welche Abkömmlinge von Zellen des Endostes sind und sich unter Bildung von Karyomitosen vermehren.

Sollen durch die Knochenneubildung nur alte Knochenbalken verstärkt werden, so lagern sich durch ihre Größe und ihren hellen, bläschenförmigen Kern charakterisierte Osteoblasten der Oberfläche in Form eines Zellbesatzes auf (Fig. 149 *c*) und bilden alsdann unter Verwertung eines großen Teils ihres Protoplasmas eine dichte, fein-

faserige, bindegewebige Grundsubstanz (*b*), in welcher kleine, zackig gestaltete Höhlen mit Ausläufern als sog. Knochenkörperchen ausgespart bleiben und von den Resten der nicht vollständig zur Bildung der Grundsubstanz verbrauchten Osteoblasten eingenommen werden. Durch Einlagerung von Kalksalzen erhält das neugebildete Gewebe die für den Knochen charakteristische Beschaffenheit, und es hat sich somit eine neue Knochenlamelle (*h*) gebildet, deren Zellen die Reste der Osteoblasten darstellen.

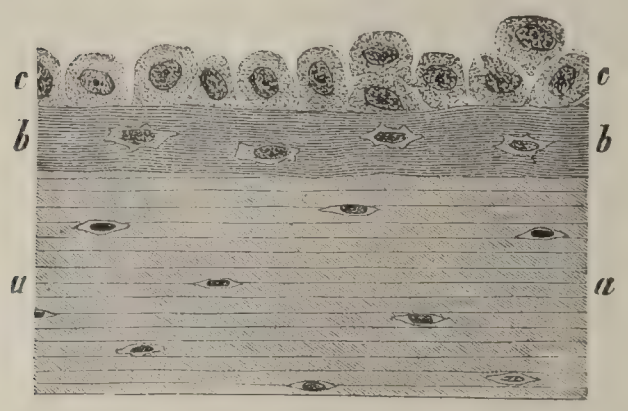

Fig. 149. Knochenbildung durch Auflagerung von Osteoblasten auf alten Knochen (M. Fl. Pikrins. Häm. Karm.). *a* Alter Knochen. *b* Neugebildeter Knochen. *c* Osteoblasten. Vergr. 300.

Sollen im Periost oder im Endost neue Knochenbälkchen gebildet werden, und befindet sich das Gewebe in Wucherung, so gruppieren sich innerhalb des Keimgewebes Osteoblasten zu kleineren und größeren Bälkchen, wonach zwischen den Zellen eine dichte, faserige, mit Karmin sich rot färbende Grundsubstanz (Fig. 150 *e f* und Fig 151 *c*) auftritt, welche die Reste der Osteoblasten in zackig gestaltete Höhlen einschließt und dadurch mehr und mehr das Aussehen von Knochen erhält und demgemäß auch als **osteoides**

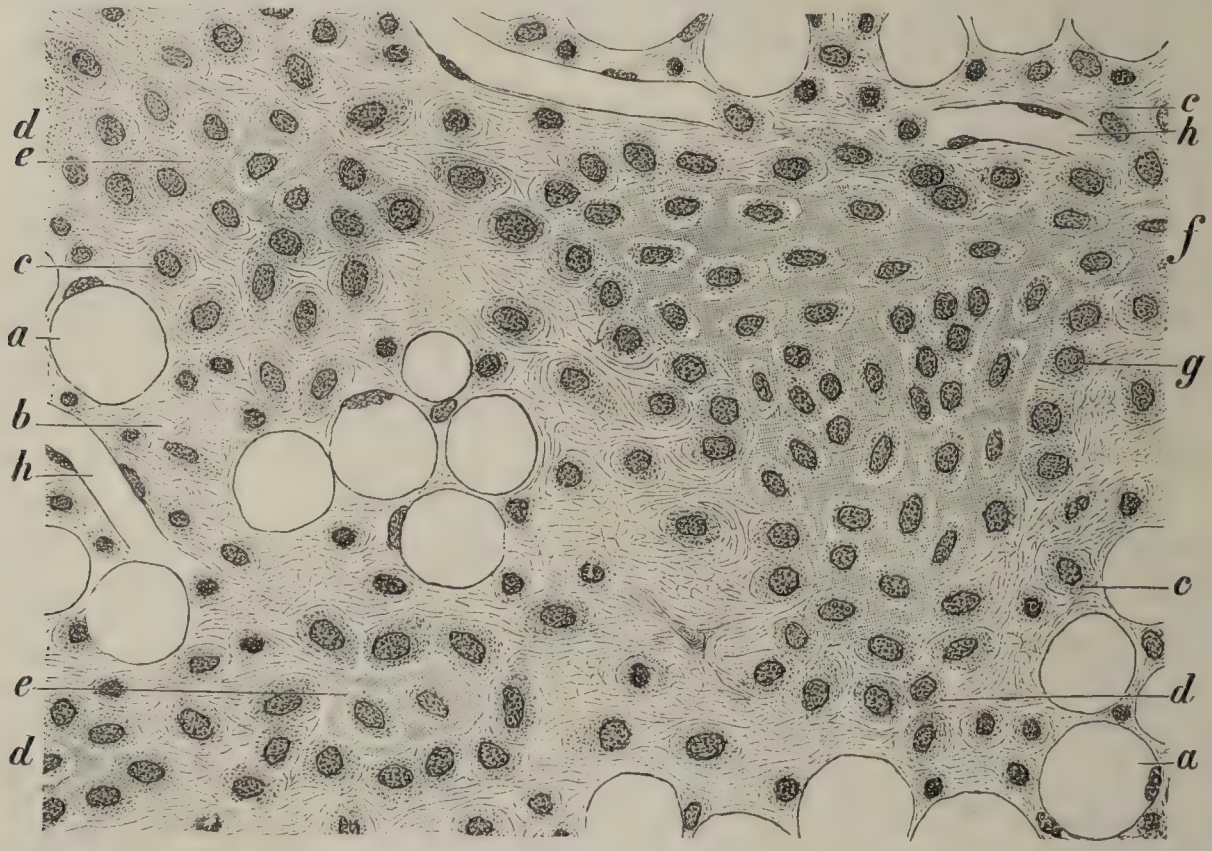

Fig. 150. Endostale Knochenbildung aus Osteoblastenhaufen (M. Fl. Pikrins. Häm. Karm.). Präparat aus dem inneren Callus einer 14 Tage alten Fraktur der Fibula eines 25-jährigen Mannes. *a* Fettzellen. *b* Endostales Bindegewebe. *c* Vereinzelte Osteoblasten. *d* Gruppen von Osteoblasten. *e* Erste Anlage der Knochen-Grundsubstanz. *f* In Ausbildung begriffener Knochenbalken. *g* Dem neugebildeten Knochenbälkchen aufliegendes Osteoblastenlager. *h* Blutgefäß. Vergr. 150.

Gewebe bezeichnet wird. Durch Aufnahme von Kalksalzen geht dasselbe in **Knochengewebe** über, welches weiterhin durch Apposition von Osteoblasten (Fig. 149 *g*) von neuem eine Größenzunahme erfahren kann.

Das aus dem wuchernden Periost oder Knochenmark hervorgehende Gewebe bildet nicht selten auch zunächst ein knorpelähnliches, **chondroides Gewebe**, welches weiterhin entweder in osteoides Gewebe übergeht oder aber zur Bildung wohl charakterisierten **Knorpels** (Fig. 152 *b*) führt.

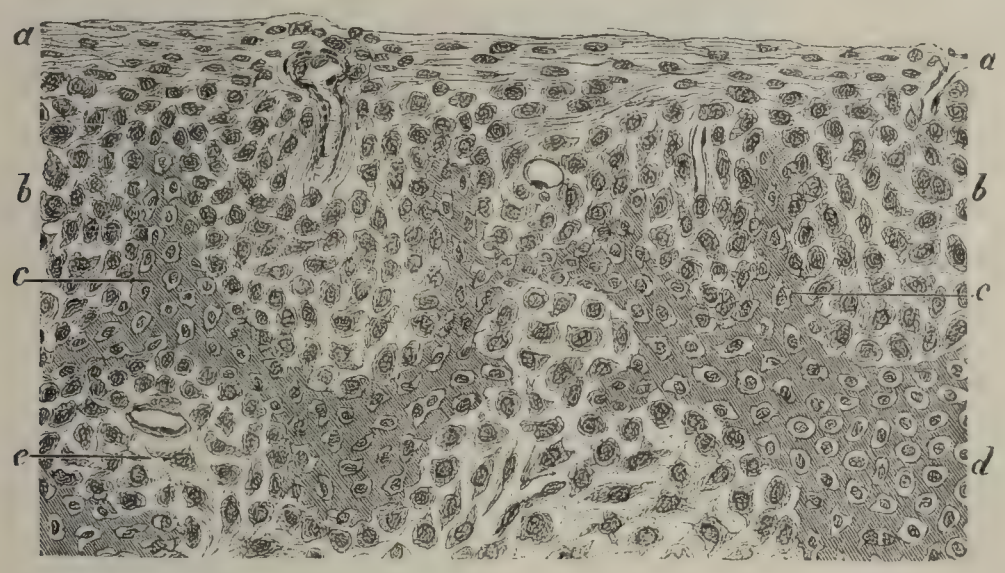

Fig. 151. Bildung osteoider Bälkchen aus dem wuchernden Periost (M. Fl. Pikrins. Häm.). *a* Dem äußeren Periost angehörige Faserlage. *b* Keimgewebe. *c* Osteoides Gewebe. *d* Knorpelgewebe. *e* Markgewebe. Präparat aus einer 14 Tage alten Fraktur. Vergr. 50.

Die Bildung von Knorpel (*b*) aus wucherndem Keimgewebe ist im allgemeinen dadurch charakterisiert, daß zwischen den Bildungszellen, den **Chondroblasten**, eine hyaline, mit Hämatoxylin sich rotviolett bis

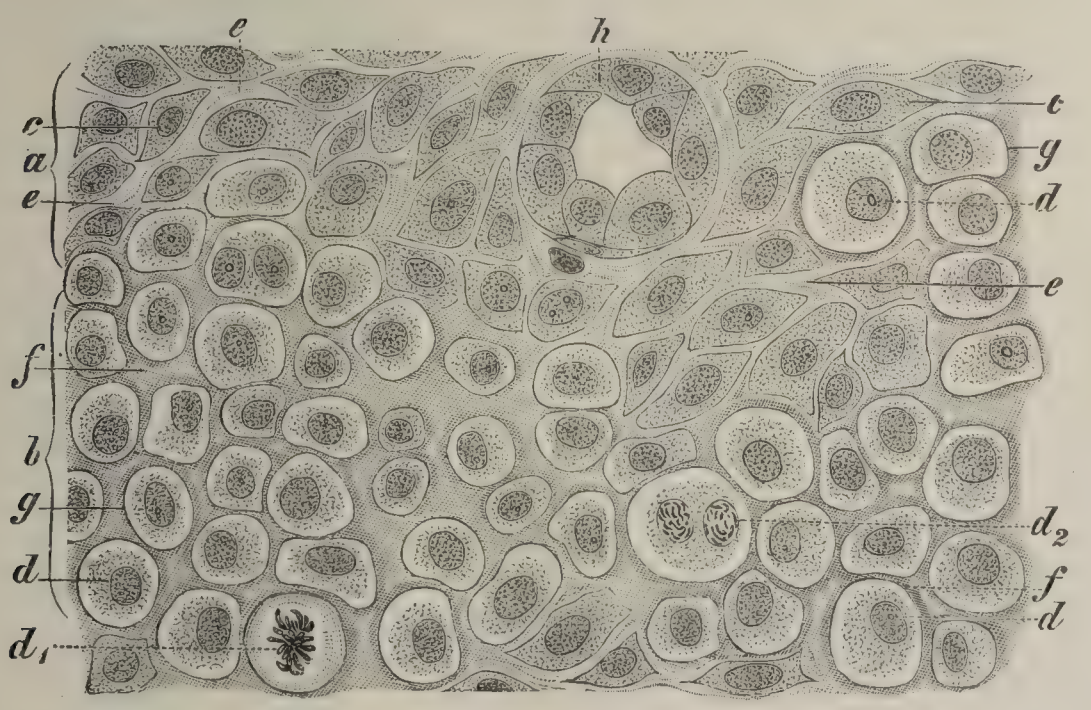

Fig. 152. Periostale Knorpelbildung in einer 5 Tage alten Fraktur (Flemm. Häm.). *a* Zelliges Keimgewebe. *b* Knorpelgewebe. *c* Gewucherte periostale Bildungszellen. *d* Knorpelzellen. d_1, d_2 Kernteilungsfiguren in Knorpelzellen. *e* Grundsubstanz des Keimgewebes. *f* Grundsubstanz des Knorpels. *g* Knorpelzellenkapseln. *h* Gewucherte Endothelien eines Blutgefäßes. Vergr. 250.

blauviolett färbende Grundsubstanz (Fig. 152 *f*) auftritt, und daß die Reste der Chondroblasten (*d*) in rundliche Höhlen zu liegen kommen, deren Umgrenzung oft eine dichtere Beschaffenheit annimmt und so eine Art Kapsel bildet.

Handelt es sich nicht um Knorpelgeschwülste, so pflegt der neugebildete **Knorpel** nur ein kurzlebiges Gewebe darzustellen, indem er teils **in Knochengewebe**, teils **in Bindegewebe übergeht.** Diese Umwandlung wird stets dadurch eingeleitet, daß Gefäße in den Knorpel eindringen (Fig. 153 *c*), und daß in deren Umgebung auch Bindegewebe (*d e*) auftritt, dessen Zellen teils das einwachsende Gefäß begleiten, teils aus dem in der Nachbarschaft des Gefäßes sich auflösenden Knorpel (*i k*), der in Wucherung gerät, stammen. Wird der Knorpel nicht ganz aufgelöst, so wandelt sich der auf Balken reduzierte Rest des Knorpelgewebes in osteoides (Fig. 153 *f*) und weiterhin in wirkliches Knochengewebe um, dessen Balken alsdann durch Anlagerung von Osteoblasten (*g*) ein appositionelles Wachstum eingehen können.

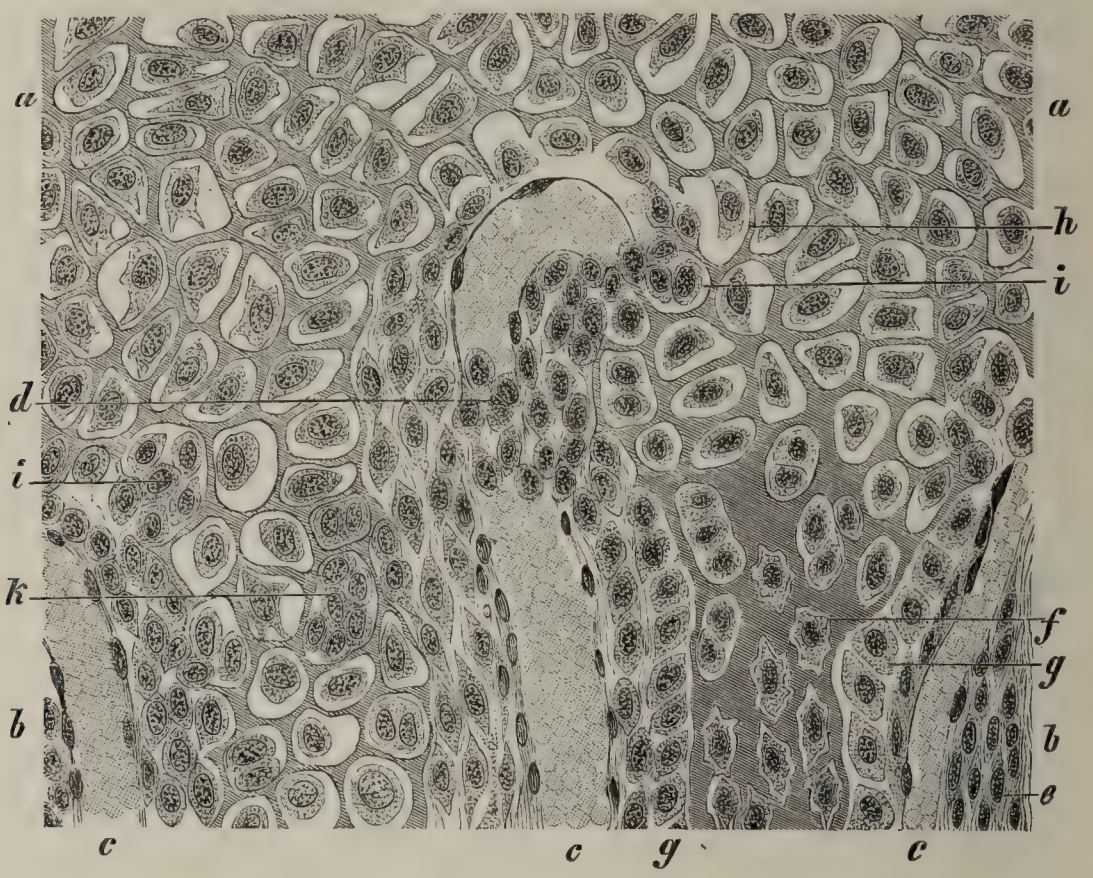

Fig. 153. Knochenbildung aus Knorpel in einem Callus von 14 Tagen (M. Fl. Pikrins. Häm. Karm.). *a* Hyaliner Knorpel. *b* Markräume. *c* Blutgefäße. *d* Zelliges, *e* zellig-fibröses Markgewebe. *f* Osteoides Gewebe. *g* Osteoblasten. *h* Durch Schwund der Grundsubstanz frei gewordene Knorpelzellen. *i* Gewucherte Knorpelzellen in eröffneten Kapseln. *k* Gewucherte Knorpelzellen in geschlossenen Kapseln. Vergr. 200.

In ähnlicher Weise wie aus neugebildetem Knorpel kann sich **Knochen** auch aus dem nicht mehr in physiologischem Wachstum befindlichen **epiphysären Knorpel** entwickeln, indem auch hier der Knochenbildung eine Markraumbildung vorangeht, welche entweder durch das Einwuchern von Endost- und Markgewebe oder aber durch einen primären Zerfall des Knorpelgewebes eingeleitet wird. Der Knorpel kann vor dem Eintritt der Markraumbildung in Wucherung geraten.

Knochen- und **Knorpelbildung** erfolgen endlich auch nicht selten in der Weise, daß ein bereits **ausgebildetes, nicht mehr in Wucherung befindliches Gewebe metaplastische Umwandlungen** erfährt. Wandelt sich **Bindegewebe in Knochengewebe** um, so vollzieht sich dies in der Weise, daß in dem betreffenden Gebiet das fibrilläre Ge-

webe (Fig. 154 *a* und Fig. 155 *a*) eine dichtere Beschaffenheit erhält (*b*), während die Bindegewebszellen in zackige Höhlen zu liegen kommen (*c*) und damit zu Knochenzellen werden. Das zuerst entstehende, dichtere Bindegewebe bezeichnet man als proosteoides, das Knochen-

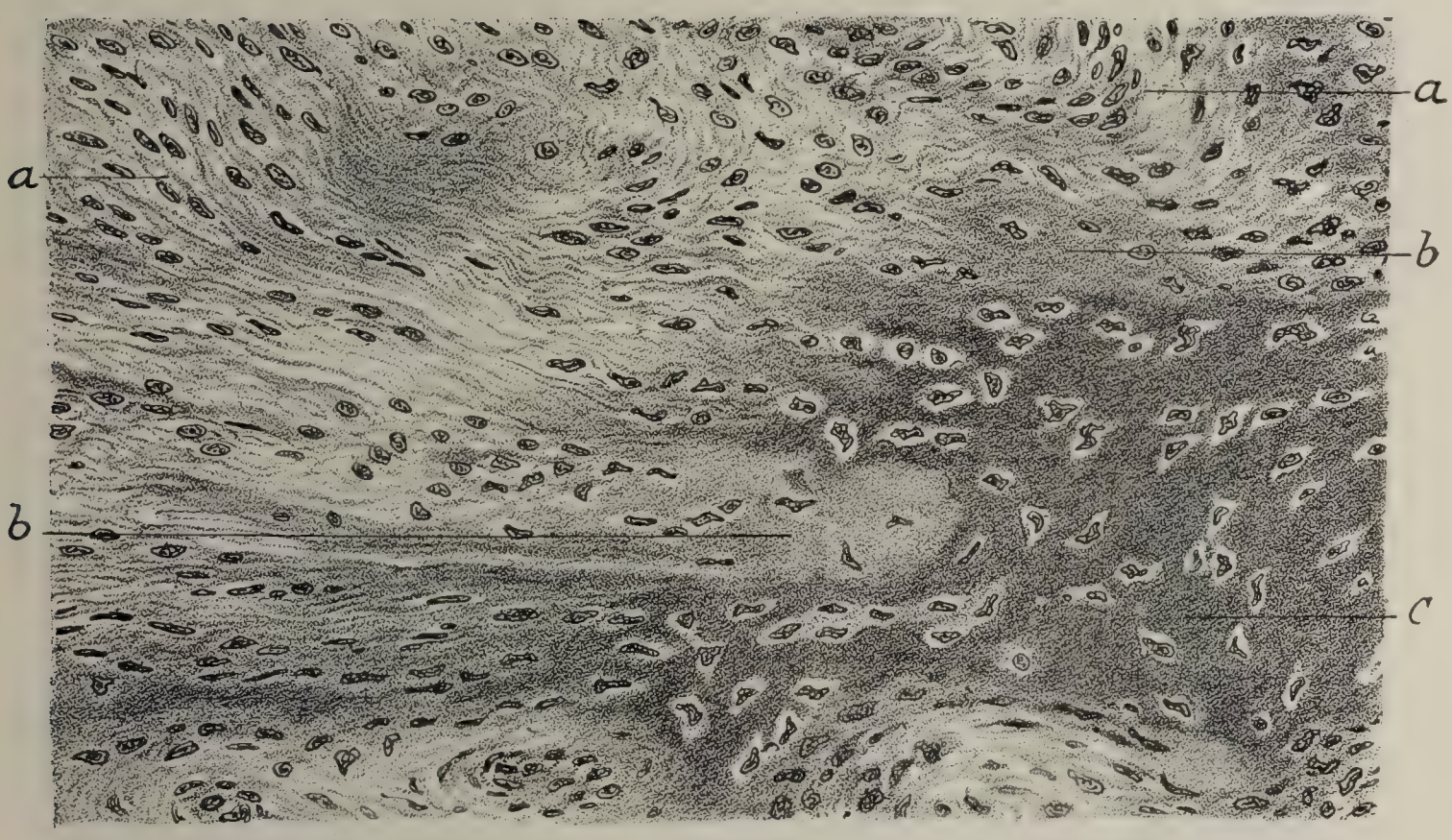

Fig. 154. Periostale Knochenbildung bei Rippencarcinose (Häm. Pikrins. Fuchsins.). *a* Fibrilläres Bindegewebe. *b* Sich verdichtendes Bindegewebe. *c* Ausgebildetes Knochengewebe. Vergr. 300.

struktur zeigende kalklose Gewebe als osteoides Gewebe. Durch Ablagerung von Kalksalzen (Fig. 155 *c*) geht das letztere in fertigen Knochen über.

Geht **fibrilläres Bindegewebe in Knorpel** über, so findet zunächst ebenfalls eine Verdichtung der Grundsubstanz (Fig. 156 *b*) statt.

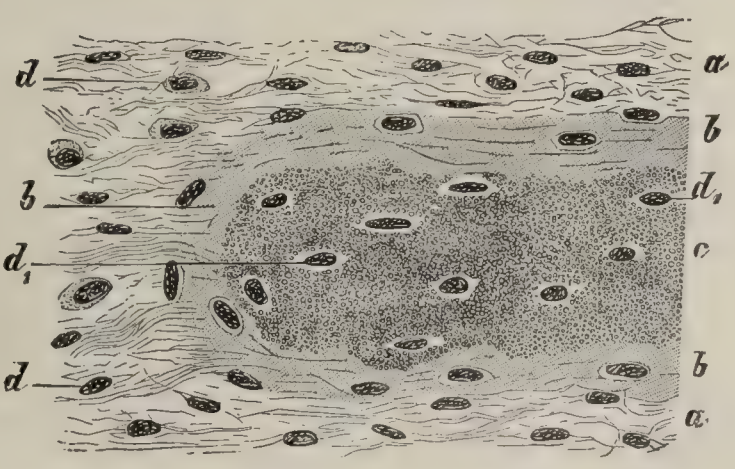

Fig. 155. Knochenbildung aus Bindegewebe (Alk. Häm.). Durchschnitt durch einen in Bildung begriffenen Knochenbalken aus einem ossifizierenden Fibrom des Oberkieferperiostes. *a* Bindegewebe. *b* Verdichtetes, die Grundlage des neuen Knochens bildendes Gewebe. *c* Kalkablagerungen. *d* Bindegewebszellen. d_1 Knochenzellen. Vergr. 200.

Weiterhin stellen sich sowohl in den Zellen als in der Grundsubstanz Veränderungen ein, an letzterer in dem Sinne, daß sie unter Massenzunahme ein hyalines Aussehen gewinnt (*c*) und zugleich auch sich gegen Farbstoffe anders verhält, an ersteren in dem Sinne, daß sie größer und rundlicher werden und in rundliche Höhlen zu liegen kommen.

Nach KÖLLIKER kann man am Skelett dreierlei Knochen unterscheiden, nämlich echten lamellösen Knochen in den HAVERSschen Lamellensystemen, lamellösen Knochen mit SHARPEYschen Fasern in den Grundlamellen der Röhrenknochen und echten Faserknochen in den platten Schädelknochen.

Der lamellöse Knochen wird von Osteoblasten abgesondert und besteht ganz aus leimgebender, verkalkter, fibrillärer Substanz ohne Kittsubstanz. Die Fibrillenbündel bilden durch Aneinanderlagerung Blätter und liegen in benachbarten Blättern einander parallel oder kreuzen sich.

Der lamellöse Knochen mit SHARPEYschen Fasern oder der lamellöse Faserknochen besteht aus echtem, von Osteoblasten gebildetem, lamellösem Knochengewebe und aus größtenteils unverkalkten Bindegewebsbündeln oder SHARPEYschen Fasern, welche vom Periost abstammen. Die kompakte Substanz der Röhrenknochen von Embryonen und Kindern enthält ungemein viele verästigte und geflechtartig verbundene SHARPEYsche Fasern und wird danach geflechtartige Knochensubstanz (EBNER) genannt. Echter Faserknochen geht aus Bindegewebe und Zellen hervor, wobei das Bindegewebe ganz und gar verkalkt.

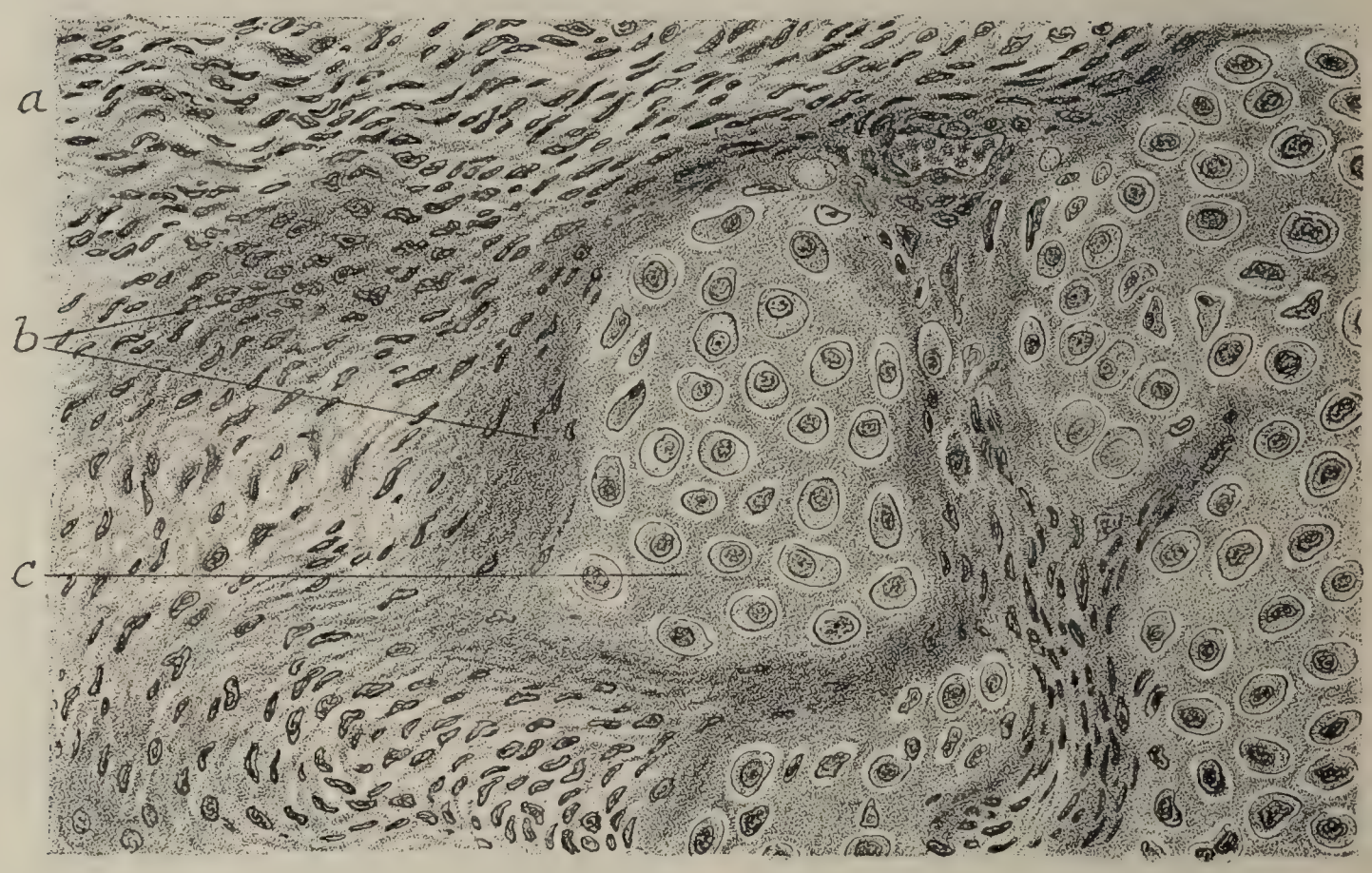

Fig. 156. Periostale Knorpelbildung bei Rippencarcinose (Häm. Pikrins. Fuchsins.). *a* Fibrilläres Bindegewebe. *b* Sich verdichtendes Bindegewebe. *c* Ausgebildetes Knorpelgewebe. Vergr. 300.

Der pathologisch neugebildete Knochen läßt ebenfalls diese drei Varietäten erkennen.

Nach Untersuchungen von GIERKE *(Virchows Archiv 167. Bd. 1902)* und SCHMORL *(Verh. d. path. Ges. VIII 1904)* findet in der Zeit der Kalkablagerung auch eine Einlagerung von Eisen in die Knochengrundsubstanz statt, die sich mikrochemisch nachweisen läßt. Bei völliger Verkalkung tritt eine Eisenreaktion nicht mehr ein.

§ 47. Wird die Kontinuität eines Knochens durch irgend eine traumatische Einwirkung unterbrochen, so daß ein **Bruch**, eine **Fraktur**, oder eine **Spalte**, eine **Fissur**, entsteht, so stellen sich, falls nicht eine Infektion der Wunde und damit auch Eiterung erfolgt, sehr bald Wucherungen des Periostes und des Endostes ein, welche im Verlaufe von einigen Wochen zur **Heilung des Knochenbruches** führen. Die

neugebildete Knochenmasse, welche die Bruchstücke des Knochens wieder vereinigt, wird als **Callus** bezeichnet und je nach der Genese ein äußerer periostaler, ein innerer endostaler und ein intermediärer Callus unterschieden. Unmittelbar nach dem Trauma, durch welches der Knochen bald quer, bald schief gebrochen oder zersplittert worden ist, pflegen die Bruchenden (Fig. 158) sowie allfällig davon abgesprengte Knochensplitter (*b*) mehr oder weniger gegeneinander verschoben zu sein. Das Periost ist an der Bruchstelle meist zerrissen, oft auch eine Strecke weit abgelöst, die angrenzenden Weichteile sind ebenfalls zerrissen und mehr oder minder gequetscht. Im Knochenmark und in der Umgebung liegt ein größeres oder geringeres Blutextravasat.

Zufolge aller der genannten Läsionen stellt sich unmittelbar nach dem Trauma eine Entzündung ein, so daß das Gewebe zunächst von flüssigem und weiterhin auch von zelligem Exsudat durchsetzt wird. Infolgedessen erscheint das Periost in den ersten Tagen nach der Fraktur gerötet und gequollen. Seine Faserlagen sind durch eiweißhaltige Flüssigkeit auseinandergedrängt, und da und dort liegen kleine Rundzellen (Fig. 157 *g*). Aehnlich sind die Veränderungen in dem an

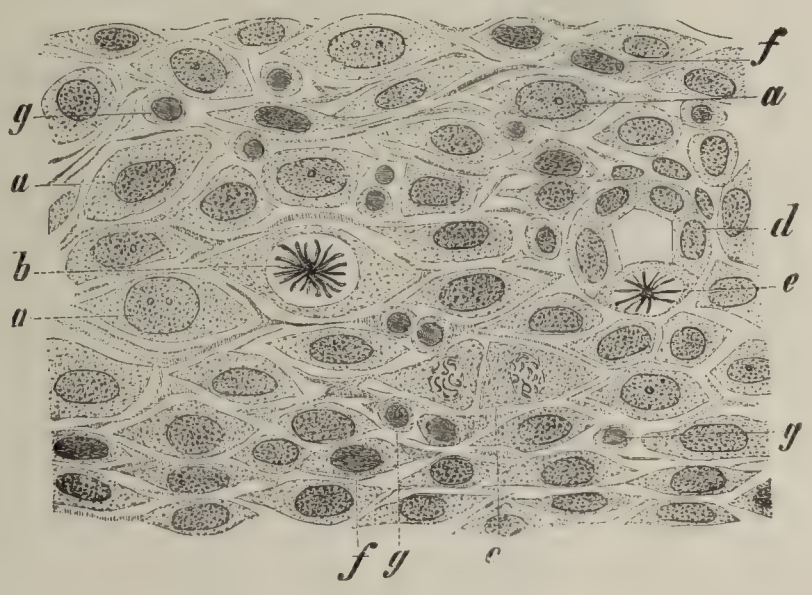

Fig. 157. Gewuchertes Periost 4 Tage nach Bruch eines Knochens (Flemm. Häm.). *a* Großkernige blasse Bildungszellen. *b* Osteoblast mit Kernteilungsfigur. *c* Zwei Zellen kurz nach der Teilung mit Fadenknäueln im Kern. *d* Blutgefäß mit gewucherten Endothelien. *e* Endothelzelle mit Kernteilungsfigur. *f* Kleine, dunkel gefärbte Bildungszellen. *g* Leukocyten. Vergr. 250.

das Periost angrenzenden Gewebe, sowie in den Rißstellen des knochenmarkhaltigen Endostes. Vom 2. Tage ab erscheinen auch Zellen, welche in ihrem Inneren Bruchstücke von zerfallenen Blutkörperchen, von Leukocyten und Gewebstrümmern enthalten.

Bei unkomplizierten Frakturen erreicht die Entzündung zu keiner Zeit einen hohen Grad. Nach wenigen Tagen nehmen die Entzündungserscheinungen gewöhnlich ab, schon am 5.—6. Tage ist die Zahl der im Gewebe liegenden Leukocyten gering, und in den nächstfolgenden Tagen pflegen sie, falls nicht besonders starke Gewebszertrümmerung stattgefunden hat, ganz zu verschwinden.

Am 2. Tage nach Entstehung der Fraktur stellen sich an den Zellen des Periostes und des Endostes die ersten Zeichen eintretender Wucherung ein. Da und dort schwellen die Zellen und die Kerne (Fig. 157 *a*) an, und es erscheinen in der bekannten Reihenfolge die verschiedenen Figuren (*b*, *c*) karyokinetischer Kernteilung. In den nächsten Tagen nimmt die Zahl der sich vergrößernden und sich teilenden Zellen zu, und gleichzeitig geraten auch die Endothelien der Blutgefäße (*d*) in lebhafte Wucherung. Schon am 3. und 4. Tage ist die innere osteoblastische Schicht des Periostes in ein gefäßreiches

Fig. 158. Längsschnitt durch eine 14 Tage alte Fraktur der Fibula eines 25 Jahre alten Mannes (M. Fl. Pikrins. Häm. Karm.). *a* Corticalis der Fibula. *b* Abgesprengte Stücke der Fibula. *c* Fettreiches Knochenmark. *d* d_1 Periostale Osteophyten. *e* e_1 Balken von Osteoblasten und osteoidem Gewebe. *f* Neugebildeter Knorpel. *g* Endostale Knochenbälkchen. *h* Endostale Bälkchen aus Osteoblasten und aus osteoidem Gewebe. *i* Die Frakturenden überziehendes Bindegewebe. *k* Ostoklasten. *l* Aeußere faserige Periostlage. Vergr. 7.

Keimgewebe (Fig. 157) aus vielgestaltigen größeren, zum Teil mit Kernteilungsfiguren versehenen Zellen umgewandelt, welche in einer teils homogenen, teils faserigen Grundmasse lagern, die da und dort noch einzelne Leukocyten einschließt. Die Blutgefäße sind durch die gewucherten Endothelien nicht selten nahezu verschlossen.

Auch in den äußeren Schichten des Periostes sind die Zellen erheblich gewuchert, doch bleibt hier die faserige Struktur des Periostes zu allen Zeiten kenntlich.

Vom 4. Tage ab beginnt das Keimgewebe sich zu differenzieren. In den dem Knochen zunächst gelegenen Schichten erscheinen da und dort kleine Herde und weiterhin ganze Bälkchen osteoiden, zum Teil auch chondroiden Gewebes (Fig. 151 *c*, *d* und Fig. 152), welche sich nach kurzer Zeit in Knochengewebe umwandeln. Das dazwischen gelegene gefäßreiche Keimgewebe behält seinen lockeren Bau bei und übernimmt weiterhin die Rolle des Endostes. Im Laufe der nächsten Tage nimmt die Zahl der der Oberfläche sich auflagernden osteoiden Bälkchen stetig zu, und nach Ablauf der 1. Woche sind die Bruchenden bereits mit einer großen Anzahl von jungen Osteophyten (Fig. 158 *d* d_1) und osteoiden Bälkchen (*e* e_1) bedeckt.

Das Gebiet der periostalen Osteophytenbildung erstreckt sich bei Röhrenknochen stets weit gegen die Epiphysen hin, und zwar so, daß die Intensität der Wucherung in nächster Nähe der Fraktur am stärksten ist und mit zunehmender Entfernung von derselben allmählich abnimmt.

In der Nähe der Bruchenden kann das periostale Keimgewebe sich in größerer oder geringerer Ausdehnung zunächst in hyalinen Knorpel (Fig. 158 *f*) umwandeln, welcher eine Zeitlang besteht, um dann ebenfalls in spongiösen Knochen überzugehen. Zuweilen bildet sich stellenweise auch ein faseriges Bindegewebe, welches sich später in Knochengewebe differenziert.

Das neue Gewebe, welches sich an der inneren Schicht des Periostes entwickelt, bedingt zunächst eine im allgemeinen spindelförmige Anschwellung des Periostes an den Bruchenden. Bald früher, bald später, meist wohl schon im Laufe der 2. oder 3. Woche, werden die Bruchenden durch die periostale Wucherung überbrückt, und in demselben Maße, wie sich an der Bruchstelle feste Knochenbälkchen bilden, werden die getrennten Bruchstücke wieder untereinander vereinigt. Hatten sich Splitter (Fig. 158 *b*) gebildet, waren sie aber nicht abgetötet, so werden dieselben durch dazwischen sich schiebende oder dieselben überlagernde Knochenbälkchen wieder mit den Bruchenden vereinigt.

Während der äußere periostale Callus sich entwickelt, pflegt im Knochenmarke auch ein innerer endostaler Callus (Fig. 158 *g*) sich zu bilden. Es geschieht dies in der Weise, daß die wuchernden Osteoblasten sich zu Bälkchen (*h*) gruppieren, welche sich in osteoides Gewebe und schließlich in Knochengewebe umwandeln. Die Entwickelung der Knochenbälkchen beginnt in den Markräumen dicht am Knochen (Fig. 158 *g*), wo das Endost am deutlichsten ausgebildet ist, und verbreitet sich von da auf innere Teile des Markraumes. An Mächtigkeit pflegt der innere Callus gegen den äußeren erheblich zurückzutreten und kann unter Umständen sich auf die Bildung weniger, dem alten Knochen anliegender Knochenbälkchen beschränken.

Der zwischen die Bruchenden sich einschiebende intermediäre Callus ist meistens ausschließlich ein Produkt des von außen hereinwachsenden Periostes.

Sehr frühzeitig pflegen sich sowohl an dem alten als an dem neugebildeten Knochen **Resorptionsprozesse** einzustellen. An ersterem werden zunächst namentlich die Bruchenden (*k*) und allfällig abgesprengte Bruchstücke (*b*) resorbiert. Nach Konsolidierung der Fraktur wird im Laufe von Monaten auch ein Teil des Callus wieder zerstört, und zwar derjenige, welcher für die Funktion des Knochens ohne Nutzen ist. Es findet also eine **Rückbildung des Callus** statt. Gleichzeitig werden diejenigen Balken, welche in besonderem Maße Stoßwirkungen ausgesetzt sind, durch Apposition verdickt. Auch an dem alten Knochen werden diejenigen Teile, welche zufolge der Aenderung der statischen Bedingungen überflüssig geworden sind, resorbiert. Auf diese Weise geschieht es, daß nach Monaten und Jahren die Beschaffenheit des gebrochenen Knochens sich mehr und mehr wieder den ursprünglichen Verhältnissen nähert und die Grenze zwischen altem und neuem Knochen sich verwischt, so daß man in Fällen, in denen nur eine geringe Verschiebung der Bruchenden stattgefunden hatte, die Bruchstelle nur noch durch eine unerhebliche Verdickung (Fig. 159 *a*, *b*) angedeutet findet. Bei starker Dislokation der Bruchenden bleiben natürlich auch stärkere Difformitäten zurück.

Fig. 159. Mit Synostose der beteiligten Knochen geheilte Fraktur der Tibia und Fibula. *a* Frakturstelle in der Tibia, *b* in der Fibula. *c* Knöcherne Verbindung zwischen Tibia und Fibula. $^1/_2$ der nat. Gr.

Mit der Resorption der äußeren Callusschichten findet zugleich auch eine Rückbildung der schwieligen Verdickung des Bindegewebes statt, welche sich zur Zeit der Frakturheilung in den angrenzenden Weichteilen einzustellen pflegt.

Die **Größe der Callusmasse** ist in den einzelnen Fällen sehr wechselnd und hängt, von individuellen Verschiedenheiten abgesehen, teils von der Beschaffenheit der Knochensubstanz an der Frakturstelle und von der Größe des Knochens, teils von der Form des Bruches ab. Der stärkste Callus bildet sich an den Diaphysen der großen Röhrenknochen. Weit geringer wird die Callusmasse an den Epiphysenenden der Röhrenknochen, an den kleinen spongiösen Knochen und an den platten Knochen des Schulter- und Beckengürtels und des Schädels. An letzterem ist namentlich der äußere Callus sehr klein und erhebt sich kaum etwas über die Oberfläche; später kann er wieder ganz resorbiert werden. Die Spalte zwischen den Bruchenden wird oft nur mangelhaft von Knochenspangen überbrückt. Bei Brüchen, welche von den Diaphysen auf das Gelenk übergreifen, ist der extrakapsuläre Teil des Callus mächtig, der intrakapsuläre Teil nur schwach entwickelt. Unter Umständen kann durch den extrakapsulären Callus eine Ueberbrückung des Gelenkes mit Osteophyten zu stande kommen.

Bei **unvollständigen Brüchen**, d. h. solchen, bei welchen nur ein

Teil der Kontinuität des Knochens getrennt und kein Teil aus seinem Zusammenhang ganz gelöst wurde, ist auch die Callusbildung beschränkt. Es gilt dies sowohl für die Knickbrüche der Röhrenknochen, die Impressionen der platten Knochen und die Kompressionen oder Quetschungen der spongiösen Knochen als auch für die Fissuren oder Spalten in den verschiedenen Knochen.

Bei **vollständigen Brüchen**, bei welchen eine vollständige Trennung der Bruchstücke eintritt, hängt die Stärke der Callusbildung unter

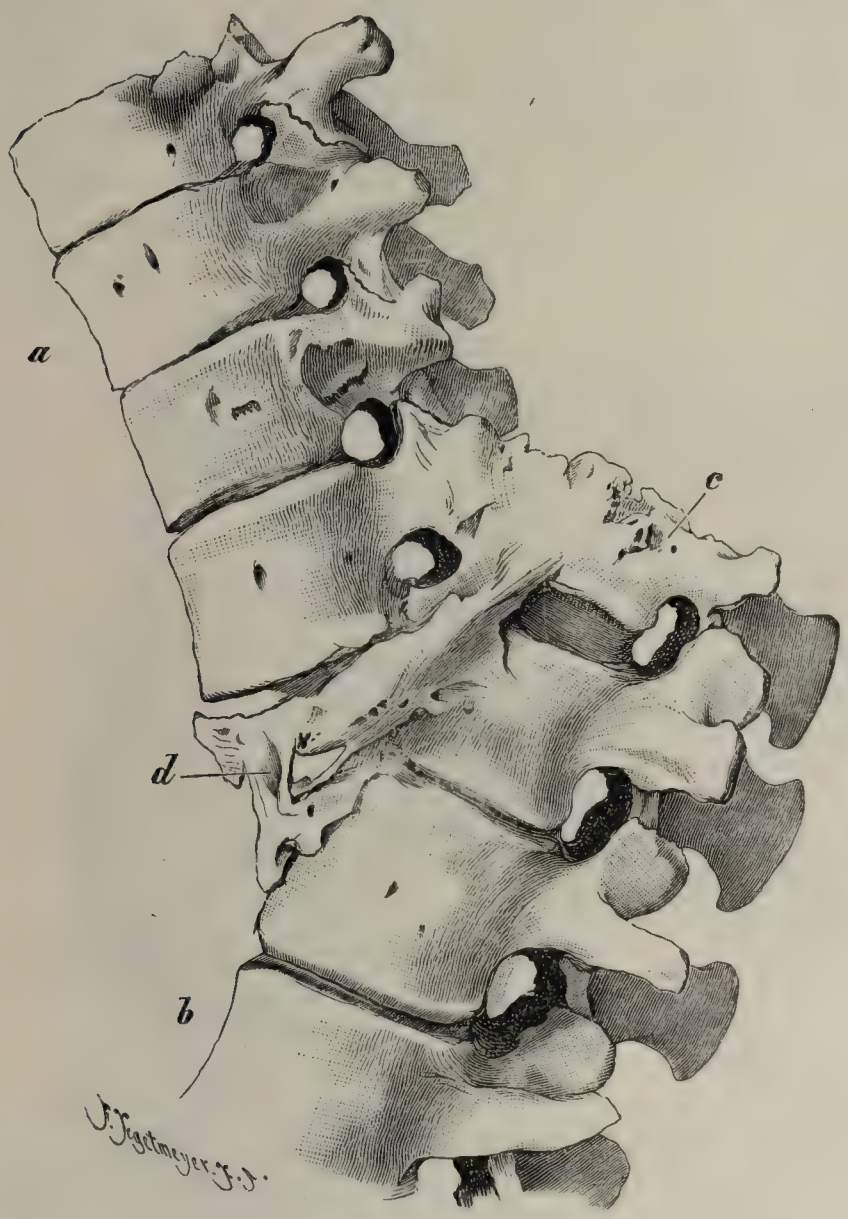

Fig. 160.

Fig. 161.

Fig. 160. Neun Monate alte, mit starker Dislokation der Wirbel geheilte Fraktur der Wirbelsäule. *a* Brustwirbelsäule. *b* Lendenwirbelsäule. *c* Callus, welcher sich der unteren Hälfte des frakturierten ersten Lendenwirbels aufgelagert hat. *d* Obere, abgerissene und nach vorn und unten dislocierte Hälfte des ersten Lendenwirbels, welche durch Knochenspangen mit der Vorderfläche des zweiten und dritten Lendenwirbels verbunden ist. Um $^1/_2$ verkleinert.

Fig. 161. Mit Syndesmose geheilte Fraktur der Fibula. *a* Unteres, *b* oberes Bruchstück. $^2/_3$ der nat. Gr.

sonst gleichen Bedingungen von dem Grade der Dislokation und der Zahl der Fragmente ab. Am kleinsten wird der Callus, wenn die Dislokation so gering ist, daß das Periost nicht eingerissen wird. Erheblich größer wird er bei bedeutenden Verschiebungen nach der Seite oder in der Längsachse mit Uebereinanderschiebung der Bruchenden, sowie bei Winkelstellung der letzteren (Fig. 160). Ein Splitterbruch mit Bildung verschiedener Fragmente erfordert zur Wiederherstellung eine größere Callusmasse als ein einfacher Quer- und Schrägbruch.

Werden Fragmente abgesprengt und erheblich dislociert, so kann eine Wiedervereinigung der Splitter mit dem Knochen ausbleiben. Nekrotische Splitter unterhalten einen Entzündungsreiz, der so lange andauert, bis der Splitter resorbiert ist. Mit Periost bedeckte lebende Splitter können sich zunächst durch Knochenapposition vergrößern, später werden sie resorbiert. Splitter, welche in die Callusmasse eingeschlossen werden, werden je nach ihrer Verwendung für die Leistungen des neuen Knochens teils durch Apposition verstärkt, teils durch Resorption rarefiziert.

Bei Bruch einander benachbarter Knochen kann eine Verschmelzung der einander benachbarten periostalen Wucherungen und damit eine **Synostose** der Knochen (Fig. 159 *c*) eintreten.

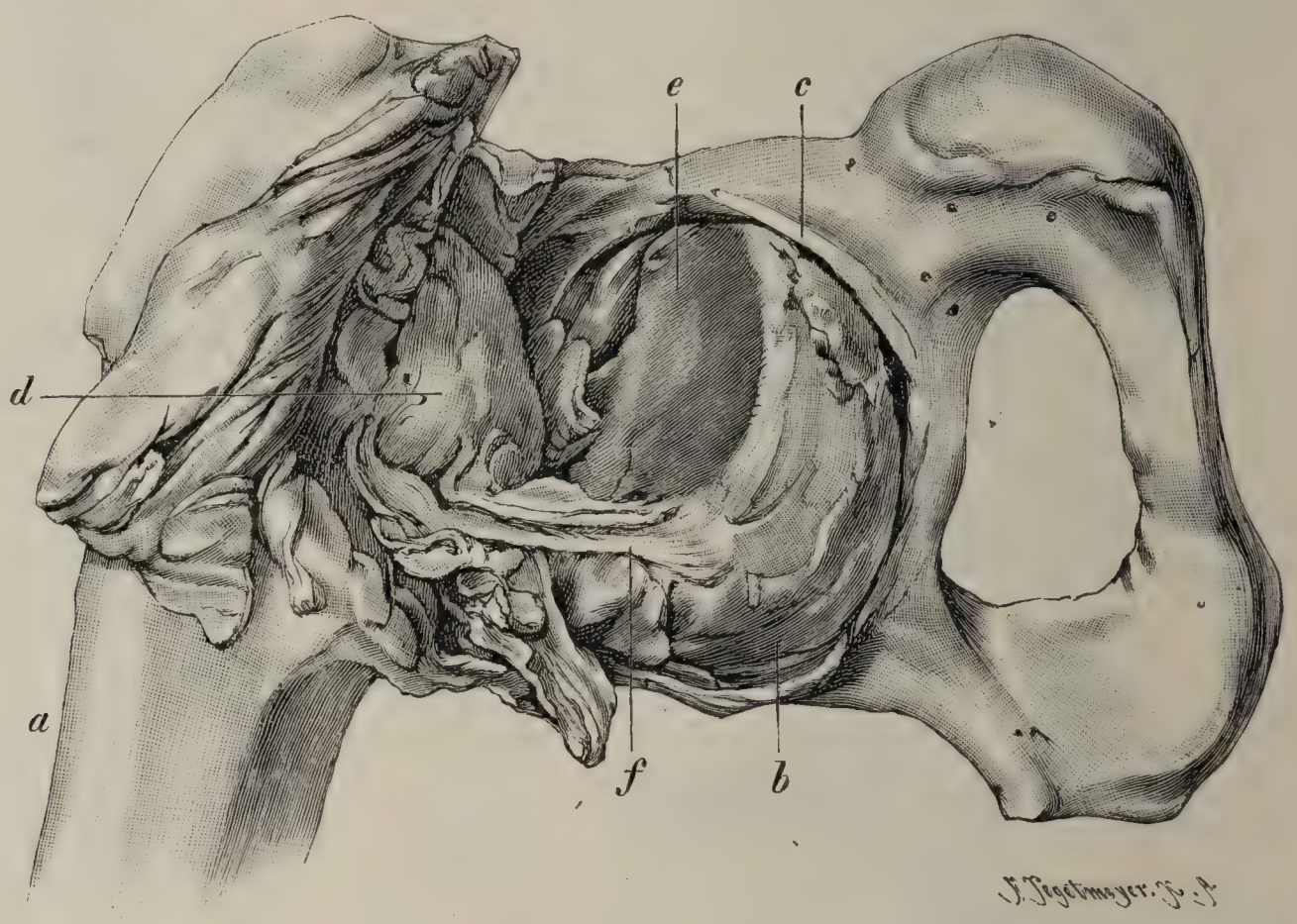

Fig. 162. Pseudarthrosenbildung nach Fraktur des Schenkelhalses. *a* Schaft des Femur. *b* Schenkelkopf. *c* Pfanne. *d* Abgeglättete konvexe Bruchstelle des Schenkelhalses. *e* Konkave abgeglättete Bruchstelle des Schenkelkopfes. *f* Fibröse Gewebsstränge. $^{6}/_{10}$ der nat. Gr.

Werden die Bruchenden durch Muskelzug (Querfraktur der Patella, Absprengung des Olecranon) oder durch irgend eine andere Einwirkung weit voneinander entfernt, oder findet eine beständige gegenseitige Verschiebung statt, so kann eine knöcherne Vereinigung ausbleiben. Dasselbe kann geschehen, wenn, wie das namentlich am oberen Ende des Humerus und des Femur vorkommt, Weichteile zwischen die Bruchenden gelagert sind, oder wenn das eine Knochenstück schlecht ernährt ist und wenig osteoplastisches Gewebe besitzt. Letzteres kommt namentlich bei intrakapsulären Frakturen und hier wieder am häufigsten bei intrakapsulären Brüchen des Schenkelhalses (Fig. 162) vor. Auch senile, marantische Zustände des Körpers können einer Callusbildung hinderlich sein. Endlich kommt es auch vor, daß bei vollkommen gesunden Individuen eine knöcherne Wiedervereinigung gebrochener Knochen ausbleibt.

Werden Bruchenden statt durch Knochen durch straffes Bindegewebe unbeweglich untereinander verbunden (Fig. 161 *c*), so bildet sich eine **pathologische Syndesmose**; findet dagegen nur eine lockere, mehr oder weniger ausgiebige Bewegungen gestattende Vereinigung der Bruchenden statt, so entsteht ein falsches Gelenk (Fig. 162) oder eine **Pseudarthrose**. Die Pseudarthrosen bestehen in vielen Fällen aus einer lockeren Bandmasse, welche die Bruchenden vereinigt; es kann sich indessen durch Umgestaltung der Bruchenden auch ein neues Gelenk, eine **Nearthrose**, bilden, an welcher sich ein Kopf (Fig. 162 *d*) und eine Pfanne (*e*) unterscheiden läßt, welche beide an den gegenseitigen Berührungsflächen durch ein dichtes Bindegewebe, teilweise auch mit Knorpel bedeckt, und an ihrer Peripherie mit einer Art Gelenkkapsel (*f*) untereinander verbunden sind. Bei intrakapsulärer Schenkelhalsfraktur ist die Ernährung des Schenkelkopfes eine sehr schlechte, und es zeigen danach nach längerem Bestande die Knochen

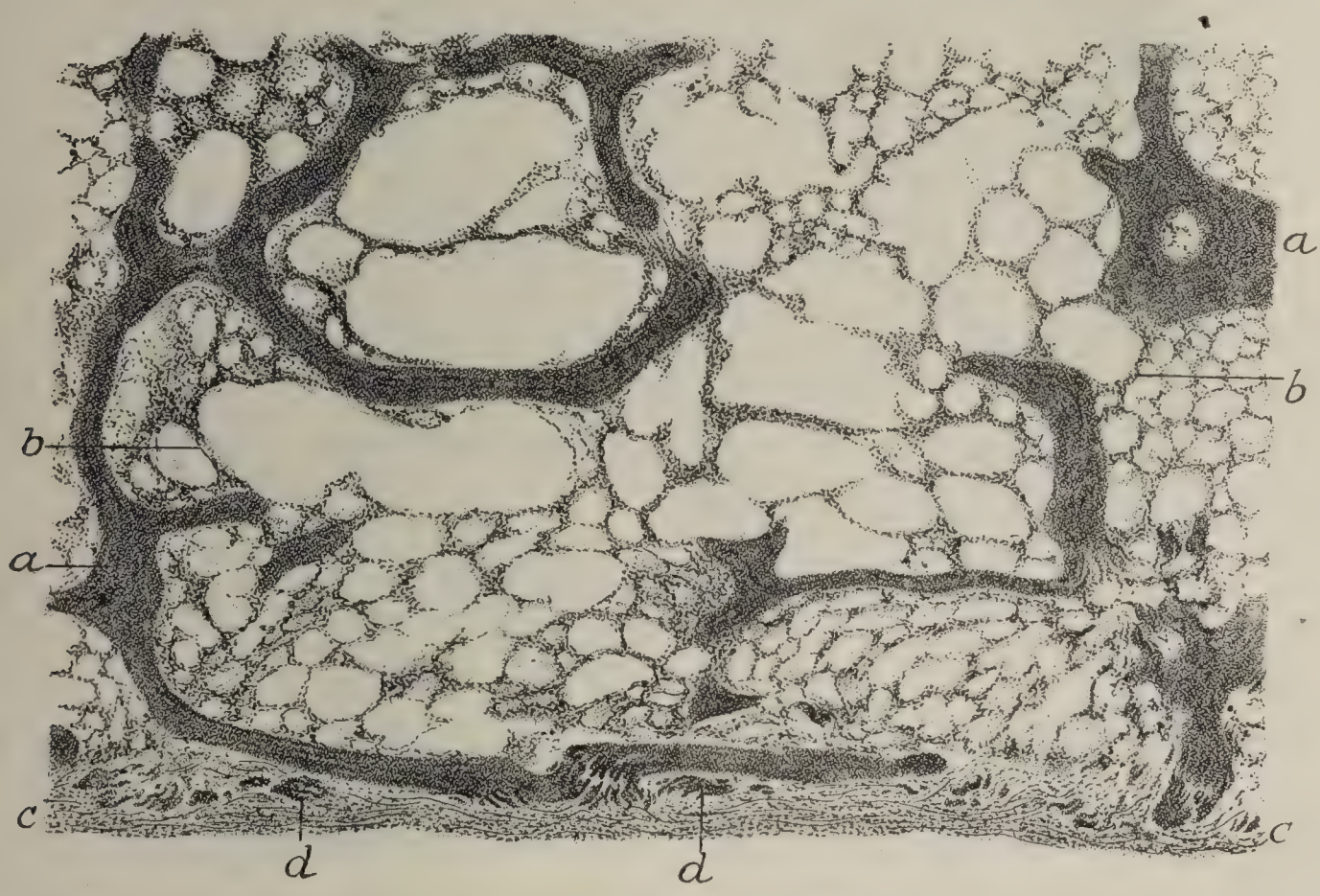

Fig. 163. Schnitt aus dem Oberschenkelkopf bei Nearthrosenbildung nach intrakapsulärer Schenkelfraktur (Alk. Form.-Salpeters. Häm. Eos.). *a* Alter kernloser Knochen. *b* Degeneriertes Fettmark. *c* Neugebildetes faseriges und faserknorpeliges Gewebe an der Gelenkfläche. *d* Zerfaserte, losgescheuerte Knochensplitter.

Absterbeerscheinungen, indem (Fig. 163 *a*) die Knochenzellen verschwinden, während zugleich auch das Mark sich verflüssigt (*b*) und seine Zellen verliert. An der neuen Gelenkfläche findet ferner eine eigenartige Zerfaserung des der Reibung ausgesetzten Knochens (*d*) statt, doch kann derselbe mit der Zeit durch die Entwickelung einer dünnen Bindegewebslage (*c*) geschützt und das Mark dadurch gegen die neue Gelenkhöhle abgeschlossen werden.

Im Halsteil der Fraktur, der besser ernährt ist, fehlen Absterbeerscheinungen. Es stellt sich vielmehr eine lebhafte Wucherung des an der Bruchstelle angrenzenden Endostes und Periostes ein. Das Gewebe (Fig. 164 *b*) der benachbarten Markräume wird fibrös, periost-

artig, und an der Oberfläche der Bruchstelle bildet sich eine mächtige Bindegewebslage (*b c*), in welcher sich sowohl Knorpel (*f*) als auch proosteoides, osteoides Gewebe und Knochen (*d e*) entwickelt.

Die **Dauer des Heilungsverlaufes** bei den einzelnen Knochenbrüchen hängt bei sonst gleichen Verhältnissen von der Größe des Knochens ab. Nach GURLT ist durchschnittlich eine gebrochene Fingerphalanx in 2, eine Rippe in 3, ein Vorderarm in 5, ein Oberarm in 6, eine Tibia in 7, ein Oberschenkel in 10, ein Schenkelhals in 12 Wochen konsolidiert. Bei Kindern erfolgt die Heilung erheblich rascher. Bei Kindern unter 2 Jahren heilen die meisten Brüche in 2—3 Wochen. Zuweilen verzögert sich die Heilung bei gesunden Individuen aus unbekannten Gründen.

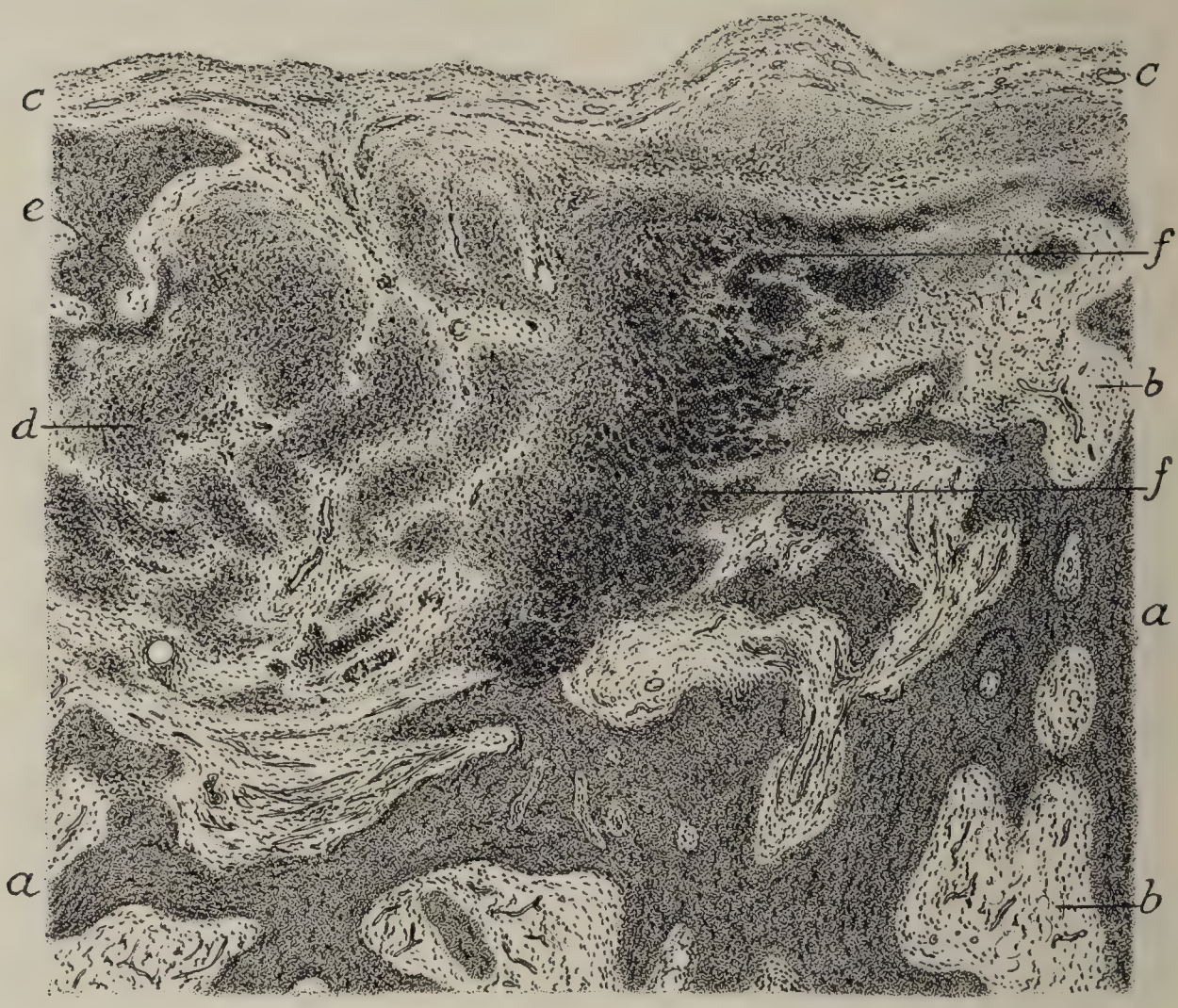

Fig. 164. Schnitt aus dem Schenkelhals bei Nearthrosenbildung nach intrakapsulärer Schenkelhalsfraktur (Alk. Form.-Salpeters. Häm. Eos.). *a* Alter kernhaltiger Knochen. *b* Gefäßreiches bindegewebiges Knochenmark. *c* Neugebildetes Bindegewebe an der Gelenkfläche. *d* Proosteoides, *e* osteoides Gewebe und fertiger Knochen. *f* Neugebildeter Knorpel. Vergr. 40.

Werden auf operativem Wege Stücke in der Kontinuität eines Knochens entfernt oder einander gegenüberliegende Gelenkenden abgetragen und die **Resektionsenden** einander adaptiert, so läßt sich entweder eine **knöcherne Vereinigung** oder eine **neue Gelenkverbindung** erzielen.

Literatur über Neubildung von Knochen- und Knorpelgewebe und Heilung von Knochenbrüchen.

Askanazy, *Beitr. z. Knochenpathologie, Festschr. f. Jaffe, Braunschweig 1901; Das basophile Protoplasma d. Osteoblasten, Cbl. f. allg. Path. XIII 1902.*

Barth, *Histol. Untersuch. üb. Knochenimplantation, Beitr. v. Ziegler XVII 1895.*

Berezowsky, *La dure mère—mère organe ossificateur, Trav. d. neur. chir. 1899.*

v. Bergmann, *Die Lehre v. d. Kopfverletzungen, Deutsche Chir. 30. Lief. 1880.*
Bonome, *Histogenese d. Knochenregeneration, V. A. 100. Bd. 1885.*
v. Bruns, *Transplantation v. Knochenmark, Langenbecks Arch. XXVI 1881; Die Lehre von den Knochenbrüchen, Stuttgart 1886.*
v. Bruns u. Hensel, *Osteomyelitis im Geb. d. Fußgelenke, Beitr. v. Bruns XXIV 1899.*
Busch, *Knochenneubildung, Arch. f. klin. Chir. XXI 1872; D. Zeitschr. f. Chir. X 1878.*
Cornil et Condray, *Du cal, Journ. de l'anat. 1904; Fractures mobilisées, Rev. de chir. 1904; Fractures au point de vue expér. et histol., A. de méd. exp. 1904.*
Enderlen, *Exper. erz. Osteomyelitis, D. Z. f. Chir. LII 1899.*
Flourens, *Théorie expér. de la format. des os, Paris 1847.*
Fujinami, *Gewebsveränder. b. Heilung v. Knochenfrakturen, Beitr. v. Ziegler XXIX 1901.*
Grohe, *Die elast. Fasern bei d. Knochenregeneration, A. f. klin. Chir. 72. Bd. 1904.*
Gross, *Der osteomyelitische Absceß, Beitr. v. Bruns XXX 1901.*
Gudden, *Experim. Unters. über das Schädelwachstum, München 1874.*
Gurlt, *Handb. der Lehre v. d. Knochenbrüchen I, Berlin 1862.*
Haab, *Wachstum d. Knochen, Unters. a. d. pathol. Inst. z. Zürich III, Leipzig 1875.*
Hahn, *Infekt. Osteomyelitis der Wirbel, Beitr. v. Bruns XXV 1899.*
Kassowitz, *Die normale Ossifikation etc., Wien 1881.*
Kirchhoff, *Ostitis, Eulenburgs Realenzyklop. 1898 (Lit.).*
v. Kölliker, *Die normale Resorption des Knochengewebes, Leipzig 1873; Bau des Knochengewebes, Sitzungsber. d. Würzburger phys.-med. Ges. 1886 u. Zeitschr. f. wiss. Zool. XLIV 1887; Gewebelehre d. Menschen I 1889.*
Krafft, *Histogenese des periostalen Callus, Beitr. v. Ziegler I 1886.*
Kurpjuweit, *Entzündungsversuche am Knochen, V. A. 163. Bd. 1901.*
Laurent, *Rech. sur la greffe osseuse, Bruxelles 1893.*
Malgaigne, *Traité des fractures et luxations. Paris 1855.*
Mossé, *Rech. sur la greffe osseuse hétéroplastique, Arch. de méd. exp. 1894.*
Ollier, *Traité de la régén. des os, Paris 1867; De la greffe osseuse, Arch. de phys. 1889; De l'ostéogénèse chirurgicale, Verh. d. X. internat. med. Kongr. III, Berlin 1891.*
Rigal et Vignal, *Formation du cal etc., Arch. de phys. 1881.*
Roux, *Kniegelenksankylose, Arch. f. Anat. u. Phys. 1885.*
Sacerdotti, *Sulla struttura degli osteoblasti, Anat. Anz. XXII 1902.*
Schaffer, *Knorpelkapseln und Chondrinballen, Anat. Anz. XXIII 1903.*
Schmidt, *Knochen, Ergebn. d. a. P. IV, Wiesbaden 1899; Callusbildung, ib. 1900.*
Schreiber, *Vitale Kruppfärbung, Arb. a. d. p. Inst. zu Tübingen IV 1904.*
Schuchardt, *Krankheiten der Knochen u. Gelenke, Stuttgart 1899.*
Stimson, *A treatise on fractures, London 1883.*
Valan, *Importanza dei sali di calce nella riparaz. dell' osso, A. per le Sc. Med. 1900.*
Virchow, *sein Arch. 13. Bd.; Die Cellularpathologie, IV. Aufl. 1871; Berl. klin. Wschr. 1875, und Die krankh. Geschwülste II 1865.*
Weber, *Ueber Wiedervereinigung und Heilung gebr. Röhrenknochen, 1825.*
Wolff, *Arch. f. klin. Chir. IV u. XIV, V. A. 50., 61., 64. u. 101. Bd. und Berl. klin. Wochenschr. 1875 u. 1884; Das Gesetz d. Transformation d. inneren Architektur d. Knochen bei path. Veränd. d. äuß. Knochenform, 1881; Das Gesetz d. Transformation d. Knochen, Berlin 1892.*

§ 48. In vielen Fällen hat die Neubildung von Knochengewebe durchaus die Bedeutung eines **regenerativen Prozesses**, so namentlich nach Frakturierung oder nach Resektion eines Knochens, wo die neue Knochensubstanz die getrennten Knochenstücke wieder in feste Vereinigung bringt. In anderen Fällen führt die Knochenneubildung zu einer **Hypertrophie des Knochengewebes**. Es sind dies vornehmlich Wucherungsprozesse, welche sich an Entzündungen (vergl. Kap. 4) anschließen. Bei wachsenden Knochen kann eine übermäßige Knochenbildung unter Umständen auch ohne erkennbare Ursachen sich einstellen. Häufig ist endlich auch eine Knochenneubildung im Innern oder in der Umgebung von Geschwülsten, welche sich im Knochenmark oder im Periost entwickeln, oder es bestehen die Geschwülste im wesentlichen aus Knochen.

Gewinnt ein Knochen durch längere Zeit fortgesetzte periostale und endostale Knochenproduktion merklich an Masse, so wird dies als eine **Hyperostose** (Fig. 165 A) bezeichnet. Werden die Markräume des

spongiösen Knochens durch Auflagerung von Knochensubstanz auf die alten Knochenbälkchen oder durch die Bildung neuer Bälkchen verengt, so daß die spongiöse Substanz ein dichtes Gefüge erhält und die großen Markhöhlen kleiner werden, so bezeichnet man den Zustand als **Osteosklerose** (Fig. 165 B). Zirkumskripte, im Innern von Knochen gelegene Knochenneubildungen werden **Enostosen**, zirkumskripte kleinere periostale Auflagerungen **Osteophyten**, größere dagegen **Exostosen**

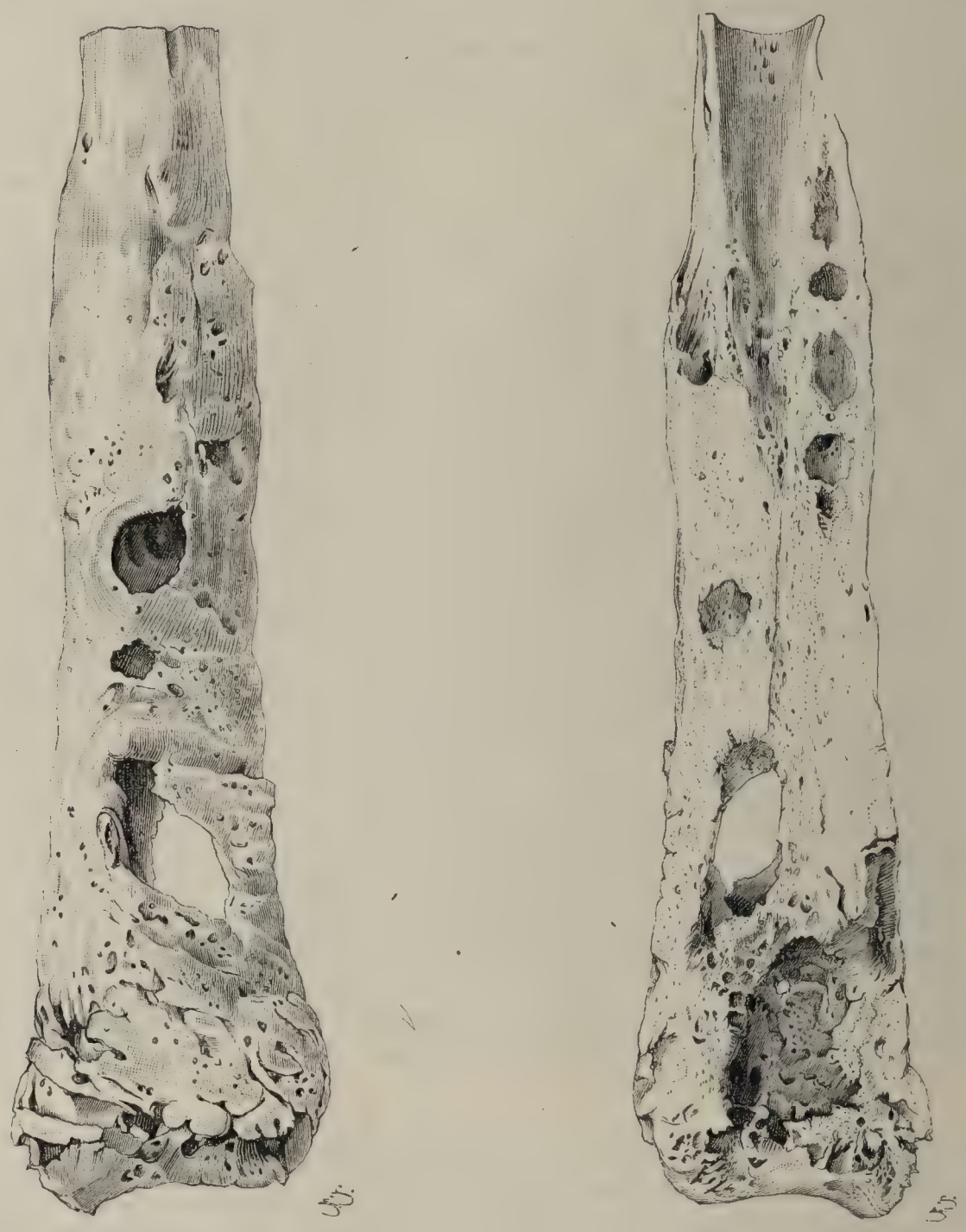

A B

Fig. 165. Hyperostose und Sklerose der Tibia, verursacht durch multipel aufgetretene tuberkulöse Entzündungsprozesse. Mazerationspräparat. A Ansicht von außen, B im Durchschnitt. Die Höhlen entsprechen dem Sitz der Entzündungsherde. $^1/_2$ der nat. Gr.

genannt. Die letzteren entwickeln sich namentlich an Ansatzstellen von Sehnen und in der Nähe von Knorpelfugen. Sind sie mit dem Knochen nicht fest verbunden, haben sie sich also im äußeren Periost entwickelt, so bezeichnet man sie als **bewegliche Exostosen**. Bei ausgebreiteter Knochenbildung im Umfang eines Knochens spricht man von **Periostose**.

Alle diese Bildungen entstehen namentlich im Anschluß an Ent-

zündungen; sie können sich indessen auch ohne erkennbare Veranlassung, nicht selten infolge besonderer Anlage, entwickeln.

Bilden sich knöcherne Auswüchse aus einer knorpeligen Anlage, so werden sie als **knorpelige Exostosen** bezeichnet. Diejenigen, welche ohne knorpeliges Vorstadium sich entwickeln, gehen unter dem Namen **bindegewebige Exostosen.**

Lokale Steigerung des Längenwachstums kann bei jugendlichen Individuen neben Hyperostose dann zu stande kommen, wenn sich die Diaphyse eines Röhrenknochens zufolge der Anwesenheit eines tuberkulösen Herdes oder eines nach akuter Osteomyelitis zurückgebliebenen nekrotischen Knochenstückes im Zustande einer **anhaltenden Entzündung** befindet und die entzündete Stelle nicht zu nahe an der epiphysären Knorpelfuge gelegen ist. Das nämliche kann geschehen, wenn das Periost und das Knochenmark der Diaphyse durch irgend eine andere Schädlichkeit, z. B. durch ein Hautgeschwür oder durch eingeschlagene Metall- oder Elfenbeinstifte, in einen Reizzustand versetzt werden, doch ist dazu nötig, daß der Reiz einerseits nicht zu geringfügig, andererseits aber auch nicht zu stark, ist, und daß die Entzündung sich nicht auf die Enden der Diaphysen erstreckt. Endlich kann auch kongenitale Syphilis in diesem Sinne wirken.

In seltenen Fällen kann auch eine Gelenkentzündung ein pathologisches Wachstum eines angrenzenden Knochens nach sich ziehen. Nach Beobachtungen von Ollier, v. Langenbeck, v. Bergmann, Haab, Weinlechner, Schott und Anderen kann unter Umständen mit der entzündlichen Verlängerung eines Knochens auch noch eine Mitverlängerung eines benachbarten Knochens auftreten.

Sitzen die Herde nicht zu nahe an der Knorpelfuge, so scheint das gesteigerte Längenwachstum in regelmäßiger Weise vor sich zu gehen. Liegen die Entzündungsherde näher, so stellen sich leicht **Unregelmäßigkeiten in der Markraumbildung** ein, welchen auch eine **unregelmäßige Ossifikation** folgt. Es kann dies sowohl am intermediären Knorpel als am Gelenkknorpel geschehen und an beiden Stellen dahin führen, daß der Knorpel mehr oder minder vollkommen zerstört wird. Wird das **Wachstum der intermediären Knorpelscheibe aufgehoben**, so kann das betreffende Knochenende nur noch unerheblich an Länge zunehmen, da der Gelenkknorpel selbst bei sehr jungen Individuen nur wenig Knochen produziert.

Am raschesten wird der **Fugenknorpel zerstört**, wenn er im Gebiete eines Entzündungsherdes selbst liegt. Bei eiteriger Osteomyelitis wird er zuweilen in toto nekrotisch (Epiphysenablösung), und damit wird natürlich dem Knochenwachstum an der betreffenden Stelle rasch ein Ende bereitet.

Allgemeine Steigerung des Längenwachstums der Röhrenknochen stellt sich in mäßigem Grade bei Individuen ein, die in der Jugend kastriert worden sind.

Ueberaus häufig stellt sich eine **Kombination von Knochenresorption und Knochenapposition** ein, und zwar sowohl in der Weise, daß letztere ersterer nachfolgt, als umgekehrt.

Wird z. B. durch eine im Innern eines Knochens sich entwickelnde Geschwulst (Fig. 166 *f g*) die angrenzende Knochensubstanz durch lakunäre Resorption (*e*) zum Schwunde gebracht, so pflegt sich in den weiter nach außen gelegenen Havers'schen Kanälchen sowie im Periost eine Knochenapposition einzustellen, und zwar entweder in der Weise,

daß sich dem alten Knochen Osteoblasten (*d*) auflagern, oder aber so, daß sich neue, periostale Knochenbälkchen bilden. Die Folge ist, daß auch dann, wenn bei weiterer Entwickelung der Geschwulst der alte Knochen vollkommen schwindet und die Geschwulst sich schließlich über die Oberfläche erhebt, das Geschwulstgewebe doch dauernd von einer Knochenschale umgeben bleibt.

In ähnlicher Weise kann auch bei Zerstörung eines Röhrenknochens durch tuberkulöse Wucherungen sich an der Außenfläche neuer Knochen anlagern. Wird weiterhin auch dieser wieder zerstört, während außen fortgesetzt eine neue Apposition stattfindet, so gewinnt es den Anschein, als ob der Knochen aufgetrieben und dadurch gleichzeitig verdünnt würde.

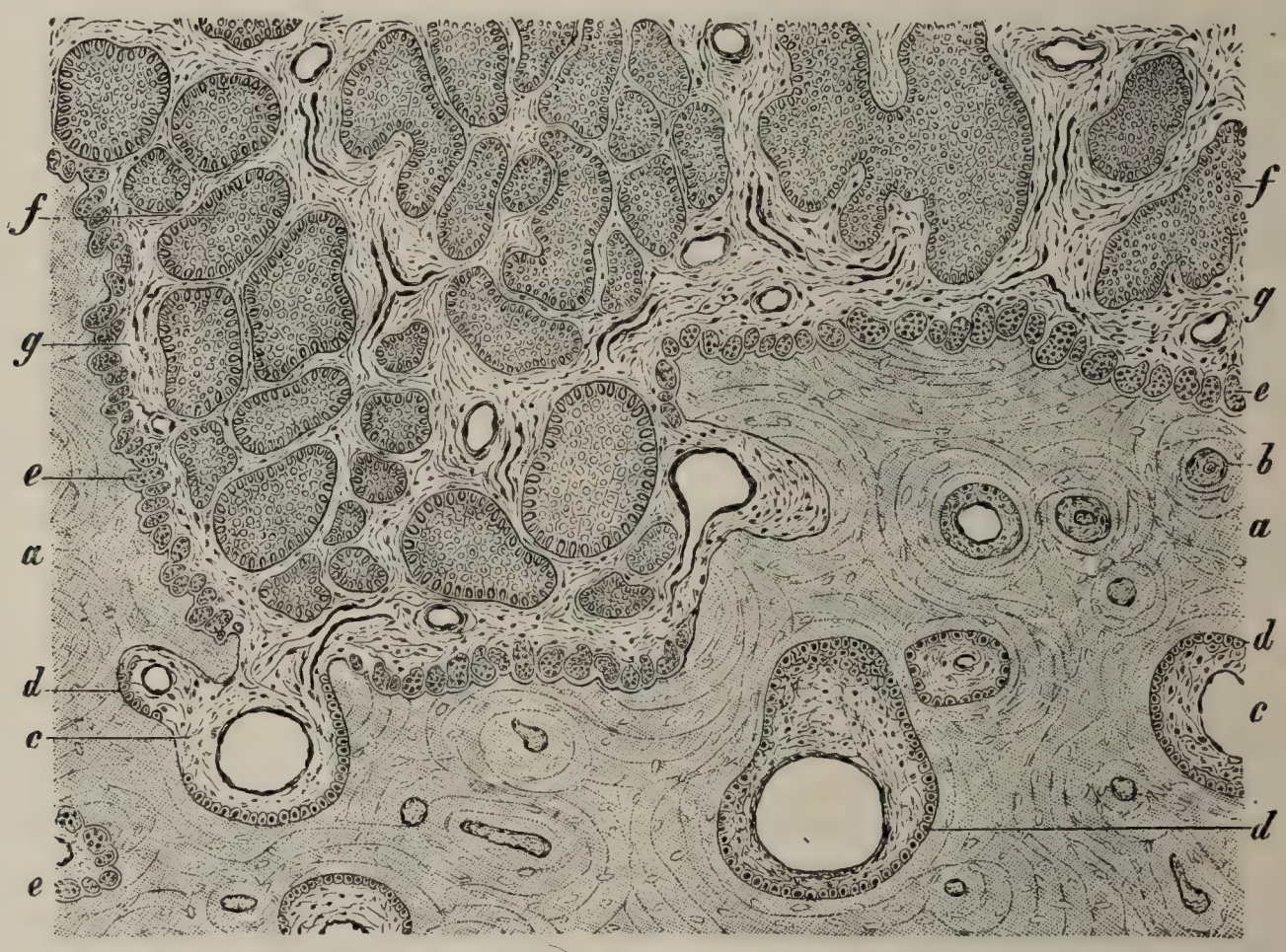

Fig. 166. Knochenresorption und -Apposition in der Umgebung eines metastatischen Krebsknotens in der Humerusdiaphyse (M. Fl. Pikrins. Häm.). *a* Corticalis humeri. *b* Normale HAVERSsche Kanälchen. *c* Erweiterte HAVERSsche Kanälchen mit weiten Blutgefäßen. *d* Osteoblasten. *e* Ostoklasten und HOWSHIPsche Lakunen. *f* Krebszapfen. *g* Stroma des Krebses. Vergr. 50.

Wird ein Knochen amputiert oder reseziert, so stellen sich an der abgesägten oder abgemeißelten Stelle stets sowohl Resorptions- als auch Appositionsprozesse ein, und wenn sich an einer Stelle aus irgend einer Veranlassung Knochen neu gebildet hat, so bleiben Resorptionsvorgänge an demselben in späterer Zeit wohl niemals aus. Auf diese Weise können vorstehende Osteophyten verschwinden und Rauhigkeiten der Knochenoberfläche sich wieder glätten.

Nach Mitteilungen von WEGNER (*Einfluß des Phosphors auf den Organismus, Virch. Arch. 55. Bd. 1872*) **steigern kleine Gaben von Phosphor die Knochenapposition,** und es hat GIES (*Einfluß d. Arsens auf den Organismus, Arch. f. exper. Path. VIII 1877*) dem Arsen einen ähnlichen Einfluß zugeschrieben. KISSEL (*Veränd. d. Knochen unter dem Einfluß kleiner Phosphordosen, Virch. Arch. 144. Bd. 1896*) bestreitet auf Grund experimenteller Untersuchung die Richtigkeit der WEGNER-

schen Angaben, v. STUBENRAUCH (*Langenbecks Arch. 61. Bd. 1900*) und MIWA und STOELZNER (*Hat die Phosphorbehandlung der Rachitis eine wissenschaftliche Begründung? Zeitschr. f. Kinderheilk. 1898*) erhielten dagegen positive Resultate.

Literatur über entzündliche Störung des Längenwachstums.

v. Bergmann, *Pathologische Längszunahme der Knochen, Petersb. med. Zeitschr. XIV 1868.*
Bidder, *Hemmung des Längenwachstums, Arch. f. exp. Path. 1873, u. Arch. f. klin. Chir. XVIII 1875.*
Böckel, *Des effets de la coxalgie sur la croissance du membre, Arch. de phys. 1870.*
Haab, *Unters. a. d. path. Inst. zu Zürich, 3. H., Leipzig 1875.*
Jahn, *Beitr. z. Kenntn. d. histol. Vorg. b. Wachstumsbehinderung d. Röhrenknochen durch Verletzung des Intermediärknorpels, I.-D. Straßburg 1891.*
Maas, *Ueber Knochenwachstum, Langenbecks Arch. XIV 1872.*
Ollier, *Traité de la rég. des os I, und Gaz. hebd. de méd. et de chir. 1873.*
Schmidt, *Lokale Steigerung des Längenwachstums, Ergebn. d. Path. V, Wiesb. 1900 (Lit.).*
Schüller, *Künstliche Steigerung des Knochenwachstums, Berl. klin. Wochenschr. 1899.*
Weinlechner u. Schott, *Verlängerung u. Verkürzung d. Knochen bei Frakturen, Caries u. Nekrose u. Entzündung d. Gelenke, Jahrb. f. Kinderheilk. II 1869.*

4. Die akuten und die chronischen infektiösen Entzündungen der Knochen.

§ 49. **Die akuten infektiösen Entzündungen der Knochen** werden am häufigsten durch den Staphylococcus pyogenes aureus, citreus und albus (Fig. 167 *d*) und den Streptococcus

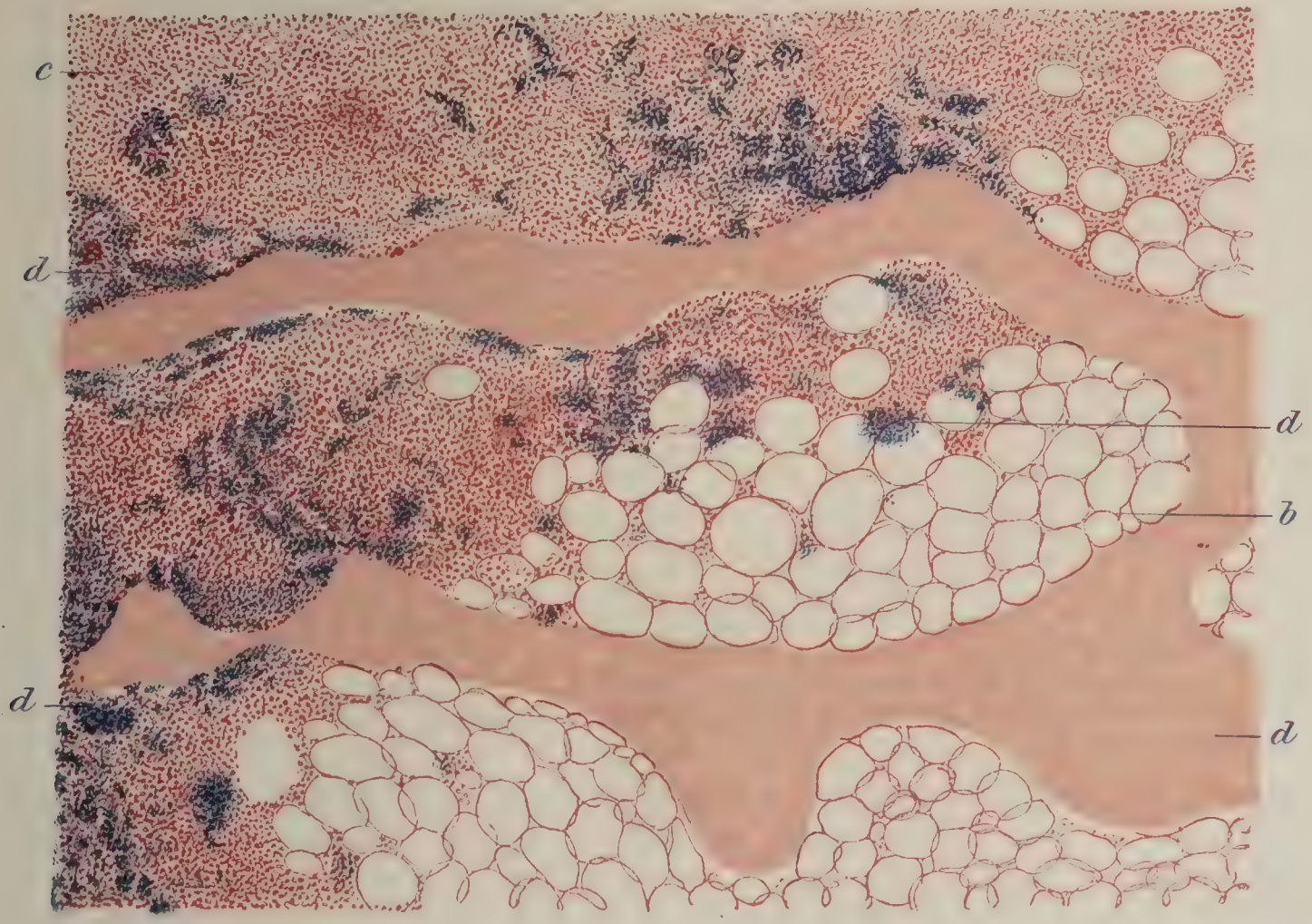

Fig. 167. Staphylokokken-Osteomyelitis des Calcaneus (Alk. GRAM Karm.). *a* Knochenbalken. *b* Fettmark. *c* Eiterherd. *d* Kokken. Vergr. 100.

pyogenes (Fig. 168 *a b*) verursacht, doch können auch Typhusbacillen, Bacterium coli, Tripperkokken und Recurrensspirillen Gewebsdegenerationen und Entzündungen hervorrufen und

es treten auch im Verlaufe von Pocken, Scharlach, Masern, Ruhr und Parotitis epidemica Knochenentzündungen auf, welche entweder durch das Virus der betreffenden Krankheit selbst oder durch Sekundärinfektionen mit Eiterkokken verursacht werden.

Ektogene und lymphogene Formen schließen sich namentlich an Verletzungen der Knochen oder deren Umgebung an, doch können auch anders entstehende Gewebsinfektionen auf benachbarte Knochen übergreifen, so z. B. eiternde Geschwüre der Kopfhaut oder der Nasenschleimhaut, Entzündungen der Zahnpulpa, des Zahnsäckchens, des Mittelohres (Fig. 168), Eiterungen im Beckenzellengewebe. An Fingern, deren Haut verletzt und infiziert wird, kann sich eine periostale Entzündung, ein **Panaritium periostale**, einstellen u. s. w. Die Eintrittspforte für Mikroorganismen, welche **hämatogene Entzündungen** verursachen, kann natürlich an den verschiedensten Stellen gelegen sein, im Rachen, an den Mandeln, in Darmgeschwüren, in der Lunge, in äußeren Hautverletzungen, in Hautfurunkeln etc. Sie tragen danach



Fig. 168. Fortgeleitete Streptokokkeninfekfion der Pars petrosa des Schläfenbeins bei einem Kinde von 8 Monaten (Form. Salpeters. Karm. Methylviol.). *a* Mit Streptokokken ganz erfüllte Markräume. *b* Beginnende Invasion von Streptokokken. *c* Knochenmark. *d* Knochenbalken. Vergr. 300.

meist den Charakter von **Metastasen**, doch sind auch **kryptogenetische Infektionen** nicht selten, indem bei dem Manifestwerden der Knochenentzündung die Eintrittspforte der Bakterien nicht mehr festgestellt werden kann, so daß die Knochenentzündung als primäre Erkrankung auftritt.

Der **Sitz der entzündlichen Erscheinungen** ist stets in erster Linie das gefäßhaltige Gewebe des Knochens, das Knochenmark und das Periost, und man unterscheidet je nach der Lokalisation der Entzündung eine **Periostitis** und eine **Osteomyelitis**; Entzündungen des Markes der spongiösen Knochen oder der kortikalen Substanz werden

oft auch als **Ostitis** bezeichnet. **Kleine Entzündungsherde** im Periost oder im Knochenmark (vergl. § 27) können den **Knochen unverändert** lassen, **stärkere Entzündungen von größerer Ausbreitung** führen zu **Caries** und **Nekrose von Knochensubstanz.**

Hämatogene akute eiterige Osteomyelitis und Periostitis kommen am häufigsten bei jugendlichen Individuen vor und lokalisieren sich mit Vorliebe an den großen langen Röhrenknochen, sind indessen auch an den kurzen spongiösen Knochen (Fig. 167) nicht selten und verschonen auch die platten Schädelknochen nicht. Der Sitz **fortgeleiteter** (Fig. 168) resp. **lymphogener Infektionen** richtet sich natürlich nach dem Orte der ektogenen Infektion. Bei periostaler Infektion sitzt die sich einstellende Infiltration teils im Periost selbst, teils in dem angrenzenden lockeren Bindegewebe und ist frisch durch Rötung und Schwellung, zuweilen auch durch Hämorrhagieen, später durch graugelbe Färbung und schließlich durch Gewebsvereiterung charakterisiert. Das mit Kokken (Fig. 167 *d* u. Fig. 168 *a b*) infizierte Knochenmark ist zu Beginn hyperämisch, zuweilen hämorrhagisch infiltriert, später bilden sich gelbe oder graue mißfarbige Eiterherde, welche innerhalb der Röhrenknochen hauptsächlich in der Diaphyse, zuweilen indessen auch in den Epiphysen liegen. Bei schweren Infektionen kann das ganze Mark der Diaphyse vereitern, und es können auch die Haversschen Kanäle der Corticalis sich mit Eiter füllen. Es können sich ferner größere Mengen von Eiter zwischen Periost und Knochen ansammeln. Sitzen Entzündungsherde in der Nähe eines Gelenkes, so gerät auch dieses in Entzündung, wobei sich seröse und eiterige Flüssigkeit in dasselbe ergießt.

Die Erkrankung führt häufig unter schweren Fiebererscheinungen zum Tode. Zuweilen bilden sich von den infizierten und entzündeten Venen des Knochenmarkes aus metastatische Eiterungen. Subperiostale Abscesse können auch nach außen durchbrechen.

Bei **schwereren Formen** hängt der Verlauf wesentlich von der Größe und der Zahl der **nekrotischen Herde** ab. Bei Vereiterung des ganzen Knochenmarkes der Diaphyse mit gleichzeitiger totaler Abhebung des Periostes kann die ganze Diaphyse nekrotisch werden. Eine geringere Ausbreitung der Eiterung wird natürlich auch nur eine kleinere partielle Nekrose verursachen, welche je nach dem Sitz der Eiterung entweder subperiostal oder in der Tiefe des Knochens liegt.

Schon bald nach dem Eintritt der Eiterung stellt sich in deren Umgebung eine entzündliche Gewebswucherung ein, welche teils zur Bildung von Bindegewebe und Knochengewebe, teils auch zu einer Resorption der Knochenbalken an der Grenze von lebendem und totem Gewebe führt. In der Nachbarschaft **kleinerer Abscesse** tritt an Stelle des Knochenmarks durch Wucherung des Endostes ein zellig-fibröses Gewebe (Fig. 169 *d*). In der nächsten Nähe des Eiterherdes treten in dem wuchernden Endost (*c*) vielkernige Ostoklasten (*e*) auf, welche den Knochen durch lakunäre Resorption zum Schwunde bringen. In etwas weiterer Entfernung treten dagegen Osteoblasten (*f*) auf, welche sich der Oberfläche der noch lebenden Knochenbälkchen (*g*) anlagern.

Durch diese Vorgänge wird in der Umgebung von Eiterherden, die kleinere oder größere Nekrosen einschließen können, ein **Umbau des Knochens** herbeigeführt in dem Sinne, daß die alten Knochen-

Fig. 169. Rand eines kleinen, 4 Wochen alten Eiterherdes im Innern der Spongiosa tibiae (Alk. Pikrins. Häm. Eosin). *a* Fettmark. *b* Eiterherd. *c* Gewuchertes Endost. *d* Fibröses Endostgewebe. *e* e_1 Ostoklasten. *f* Osteoblasten. *g* Alte Knochenbalken. Vergr. 100.

Fig. 170. Rand und Umgebung eines 2 Monate alten Abscesses (Staphylokokken) des oberen Diaphysenabschnittes der Tibia (Form. Häm. Eos.). *a* Eiter. *b* Endostale fibröse Wucherung mit neugebildeten Knochenbälkchen. Vergr. 100.

balken ganz oder teilweise resorbiert werden und neue, anders gebaute und anders angeordnete (Fig. 169 *b*) an deren Stelle treten. Sind dieselben sehr zahlreich, so gewinnt der Knochen in der Umgebung des Eiterherdes eine **sklerotische Beschaffenheit**.

Reicht ein Eiterherd in einem Röhrenknochen bis an die Corticalis, so findet im Gebiet der letzteren zunächst Knochenresorption statt, so daß es zu **kortikaler Osteoporose** (Fig. 171 *a*) kommt. Gleichzeitig gerät aber auch das Periost in Wucherung und produziert neuen Knochen, so daß neue Knochenbalken in wechselnder (*b*), oft radiärer (*c*) Anordnung der rarefizierten Corticalis sich auflagern, so daß es zur Bildung von Exostosen, zu einer **periostalen Hyperostose** kommt, durch welche der Umfang des erkrankten Knochens mehr oder weniger zunimmt.

Fig. 171. Kortikale Osteoporose und periostale Hyperostose der Humerusdiaphyse nach 6 Wochen dauernder Osteomyelitis und Periostitis (Häm. Eos.). *a* Reste der alten Corticalis. *b c* Neugebildeter Knochen. *d* Periost. *e* Knochenmark. *f* Endost des neugebildeten Knochengewebes. *g h* Einlagerung von Markzellen in das Endost.

Sowohl im Gebiet der endostalen, als in dem der periostalen Knochenneubildung liegen die neuen Knochenbalken zunächst in einem fibrillären Bindegewebe (Fig. 170 *b* und Fig. 171 *c*), das aus dem wuchernden Endost und Periost hervorgegangen ist. Weiterhin kann sich aber in demselben eine Auflockerung und zugleich auch eine **Einlagerung von freien Markzellen** einstellen (Fig. 171 *g*, *h*), so daß das Gewebe der Markräume mehr und mehr die Charaktere eines **splenoiden Marks** erhält und tatsächlich auch als solches fungiert. Durch Aufnahme von Fett in das Stützgewebe kann dasselbe späterhin auch in gemischtes Mark übergehen.

Die Einlagerung von Markzellen vollzieht sich im allgemeinen in der Richtung von innen nach außen (Fig. 171) im Zusammenhang mit präexistierendem Mark, doch nimmt das Mark nicht von allen Markräumen Besitz; es bleiben vielmehr die engen Knochenkanäle der aus den periostalen Auflagerungen neu sich bildenden Corticalis von Markzellen frei.

Schließt ein im Innern eines Knochens liegender Eiterherd keinen nekrotischen Knochen ein, so ist seine Ausheilung, d. h. sein Ersatz durch Bindegewebe und weiterhin durch Knochen- und Markgewebe bald beendet.

Knochennekrosen verursachen dagegen eine länger dauernde Erkrankung, indem der Prozeß nicht zum Abschluß kommt, bis der tote Knochen resorbiert ist. Diese Auflösung erfolgt zunächst an der Grenze von Lebendem und Totem und wird, wie bereits erwähnt, durch lebendes wucherndes Bindegewebe meist unter Bildung von Ostoklasten bewirkt. Eiter kann Knochen nicht auflösen. Es entsteht sonach im Innern des Knochens, oder auch an dessen äußerem Umfang ein von Knochen produzierenden Granulations- oder Bindegewebswucherungen umgebener Eiterherd, ein **Absceß** oder eine **Kloake**, welche ein von Eiter durchtränktes, vom übrigen Knochen losgelöstes totes Knochenstück, einen **Sequester** einschließt. **Heilung** ist hier nur dadurch möglich, daß im Laufe von Wochen und Monaten das wuchernde endostale oder periostale Gewebe den Sequester durchwächst, auflöst und durch lebendes Gewebe ersetzt, oder daß der Sequester ausgestoßen oder auf operativem Wege entfernt wird und die danach zumeist bleibende Höhle mit lebendem Gewebe ausgefüllt wird. In dieser langen Zeit erleidet natürlich der Knochen starke Umgestaltung, der spongiöse Knochen wird sklerotisch, größere Markräume füllen sich mit Knochen, die Rinde wird oft porotisch, durch äußere Knochenauflagerung wird der Knochen verdickt (Fig. 171).

Ist ein Knochenabschnitt in seiner ganzen Dicke der Nekrose verfallen, handelt es sich also um eine **Totalnekrose** eines ganzen Knochens oder eines größeren Teiles desselben (Fig. 172 *a* und Fig. 173 *a*), so findet eine knochenbildende Wucherung von seiten des durch Eiter vom toten Knochen abgehobenen Periostes statt, die zur Bildung einer mehr oder weniger vollkommenen **Knochenlade** (Fig. 173 *b c* und Fig. 174 *b*) führt, welche den im Innern liegenden Sequester (*a*) umgibt. Da in solchen Fällen eine Substitution des Sequesters durch lebendes Gewebe nicht möglich ist, so dauert der krankhafte Zustand Jahre an. Der in der Kloake sich ansammelnde, von der Granulationswucherung stammende Eiter findet dabei durch Fistelgänge, welche die Totenlade und die benachbarten Weichteile durchbrechen, seinen Abfluß. Heilung kann in solchen Fällen nur operative Entfernung des Sequesters, die meist eine Eröffnung der Totenlade nötig macht, bringen.

Findet bei jugendlichen Individuen eine Lösung des Diaphysenknorpels und eine Zerstörung des letzteren statt, so daß die Epiphyse (Fig. 173 *c*) abgelöst wird, so ist späterhin, auch bei Eintritt von Heilung, ein Längenwachstum des Knochens nicht mehr möglich.

Nach Abheilung schwererer osteomyelitischer und periostitischer Prozesse finden in dem veränderten Knochen, namentlich im Gebiete der Osteosklerosen und Hyperostosen noch längere Zeit Umgestaltungen statt, indem überschüssiger Knochen resorbiert, funktionell stärker in Anspruch genommene Balken verstärkt werden.

Ist mit einer **traumatischen Knochenverletzung**, z. B. einer Fraktur, gleichzeitig eine perforierende Hautwunde entstanden (komplizierte Fraktur), durch welche der Knochen der Außenwelt zugänglich wird, und findet zu irgend einer Zeit eine **Verunreinigung der Wunde durch pathogene Mikroorganismen** statt, so stellen sich heftigere **Entzündungen** ein, durch welche der Heilungsverlauf vollkommen abgeändert wird.

Fig. 172.

Fig. 173.

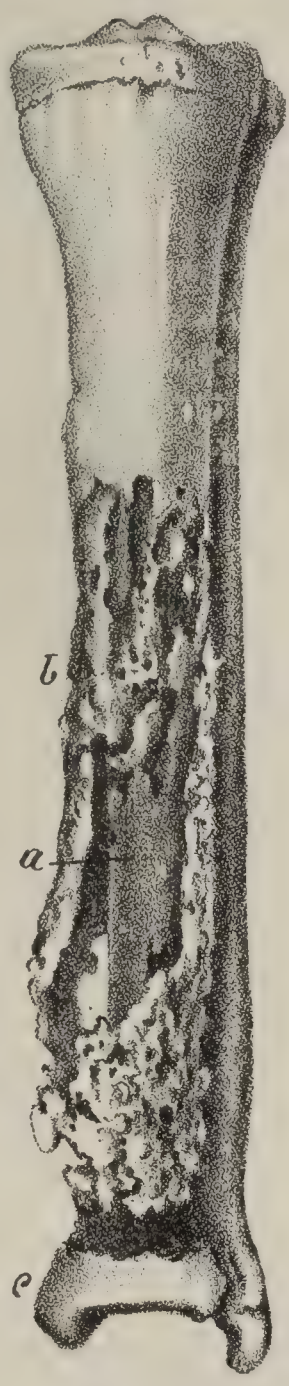

Fig. 174.

Fig. 172. Osteosklerose und Hyperostose der Femurmitte nach Osteomyelitis und Periostitis septica. $^1/_4$ der nat. Gr.

Fig. 173. Sequestrierte Nekrose im unteren Teile der Diaphyse des Oberschenkels, umgeben von einer Totenlade. Ankylose des Kniegelenks. $^1/_3$ der nat. Gr.

Fig. 174. Nekrose des unteren Teiles der linken Tibia und periostale Knochenwucherungen nach akuter Osteomyelitis. *a* Sequester. *b* Totenlade. *c* Abgelöste Epiphyse. $^1/_3$ der nat. Gr.

In den günstig verlaufenden Fällen bilden sich in der Wunde mehr oder weniger **eitersecernierende Granulationen**, welche die freiliegenden Knochen bedecken und sich zwischen die Bruchenden schieben. Nach einiger Zeit wird alsdann in der periostalen Granulationswucherung Knochen gebildet, und es kann Heilung ohne Nekrose erfolgen.

Häufiger führt indessen die Verunreinigung zu **Eiterung**, und überall, wo größere Eiterherde sich bilden, geht das Gewebe verloren, und es pflegen danach kleinere oder größere Teile des Knochens abzusterben.

Unter Umständen vereitert ein großer Teil des Knochenmarkes des gebrochenen Knochens, und auch das Periost geht in mehr oder minder großer Ausdehnung verloren. Vom Knochen kann die Eiterung auch auf das benachbarte Gelenk, das intermuskuläre Bindegewebe u. s. w. übergreifen. Durch diese Komplikationen schließt sich der Verlauf mehr und mehr demjenigen der hämatogenen eiterigen Periostitis und Osteomyelitis an, führt also zur Bildung von **Knochensequestern**, welche nur durch langdauernde Resorptionsprozesse gelöst und aus dem Körper entfernt werden können. Die Callusbildung tritt vornehmlich an dem an das nekrotische Knochenstück angrenzenden Periost auf.

Ein solcher Verlauf kommt namentlich bei Verletzungen durch Geschosse vor, welche eine offene Wunde und starke Zersplitterung des Knochens herbeizuführen pflegen. Er kann sich indessen auch an Amputationsstümpfen einstellen, wenn Amputationswunden durch bakteritische Infektion in Entzündung geraten.

Leichte Formen der Osteomyelitis und Periostitis, welche teils durch wenig virulente Eiterkokken, teils durch Variolagift, Typhusbacillen, Recurrensspirillen, Tripperkokken, teils auch durch andere nicht näher gekannte Infektionen und Intoxikationen verursacht werden, können lediglich durch kleine Nekrosen und Entzündungsherde im Knochenmark, welche keine Knochennekrose verursachen, charakterisiert sein, sodann auch durch periostale Schwellungen (Tripperkokken, Staphylokokken), die vorübergehen, ohne bleibende Veränderungen zu hinterlassen. Ollier, Schlange, Riedinger, Roser und Andere haben solche leichte Entzündungsformen mit Anhäufung eines albuminösen, transparenten, fadenziehenden, synoviaähnlichen Exsudates als Periostitis albuminosa bezeichnet. Bei etwas schwereren und länger dauernden Entzündungen können sich im Knochen teils Resorptions-, teils auch Knochenneubildungsvorgänge anschließen, die zur Rarefizierung oder zu leichter Sklerose oder zu Hyperostose und Osteophytenbildung führen.

Literatur über Osteomyelitis und Periostitis.

Chiari, *Osteomyelitis variolosa, Beitr. v. Ziegler XIII 1893.*
Colzi, *Sulla etiologia dell' osteomielite acuta, Firenze 1890.*
Dmochowski u. Janowski, *Wirkung d. Typhusbacillus, B. v. Ziegler XVII 1895.*
Finger, *Die Blennorrhöe der Sexualorgane, Wien 1896.*
Fischer u. Levi, *Bakterien bei Osteomyelitis u. Periostitis, Z. f. Chir. 36. Bd. 1893.*
Fröhner, *Akute Osteomyelitis d. kurzen u. platten Knochen, Beitr. v. Bruns V 1889.*
Funke, *Akute Osteomyelitis (660 Fälle), Z. f. Heilk. XVI 1895.*
Gangolphe, *Maladies infectieuses et parasitaires des os, Paris 1893.*
Garrè, *Seltene Formen d. akuten infektiösen Osteomyelitis, Festschr. f. Kocher, Wiesbaden 1891; Besond. Formen d. akuten infektiösen Osteomyelitis, B. v. Bruns X 1893.*
Haaga, *Beitr. d. Statistik d. akuten spontanen Osteomyelitis, Beitr. v. Bruns V 1889.*
Jaboulay, *Le microbe de l'ostéomyélite aiguë, Thèse de Lyon 1885.*
Jordan, *Die akute Osteomyelitis, Beitr. v. Bruns X 1893.*
Ivanoff, *De l'ostéomyélite subaiguë ou insidieuse pendant la croissance, Thèse de Paris 1885.*
Klebs, *Beitr. z. patholog. Anat. d. Schußwunden, Leipzig 1872.*
Klemm, *Knochenerkrankungen im Typhus, Arch. f. klin. Chir. 46. Bd. 1893.*
Kraske, *Aetiologie u. Pathogenese d. akuten Osteomyelitis, Langenb. Arch. XXXIV 1892.*
Kurpjuweit, *Entzündungsversuche am Knochen, V. A. 163. Bd. 1903.*
Küster, *Fibröse Ostitis (Lokalerkrank. d. Femur b. Kindern), Langenb. Arch. 55. Bd. 1897.*
Lannelongue et Achard, *Ét. exp. des ostéomyélites, Ann. de l'Inst. Pasteur V 1891.*
Lexer, *Die Entstehung entzündlicher Knochenherde, A. f. klin. Chir. 71. Bd. 1903.*
Mallory, *Osteomyelitis variolosa, Z. f. Heilk. XV 1894.*
Marwedel, *Veränd. d. Knochenmarkzellen b. Entzünd., Beitr. v. Ziegler XXII 1897.*

Ogston, *Journ. of Anat. and Phys. XVII 1882.*
Riedinger, *Periostitis albuminosa, Festschr. f. Kölliker 1887.*
Rosenbach, *Mikroorganismen bei den Wundinfektionskrankheiten, Wiesbaden 1884.*
Roser, *Periostitis albuminosa, Ctlbl. f. Chir. 1887.*
Schmidt, *Lokale Knochenentzündungen, Ergebn. d. a. P. V, Wiesbaden 1900 (Lit.).*
Schuchardt, *Krankheiten d. Knochen u. Gelenke, Stuttgart 1899.*
Singer, *Aetiologie u. Klin. d. akuten Gelenkrheumatismus, Wien 1898.*
Trendel, *Infektiöse Osteomyelitis, Beitr. v. Bruns 41. Bd. 1904.*
Ullmann, *Beitr. z. Lehre v. d. Osteomyelitis acuta, Wien 1893.*
Vollert, *Ueber die sog. Periostitis albuminosa, Samml. klin. Vortr. No. 351, 1890.*
Witzel, *Die Gelenk- u. Knochenentzündungen b. akut. infektiösen Erkrankungen, Bonn 1890.*

§ 50. Die **infektiösen chronischen Knochenentzündungen** sind, wenn man von den tuberkulösen, syphilitischen, leprösen und aktinomykotischen Formen absieht, größtenteils **Folgezustände akuter Entzündungen**, durch welche Bedingungen gesetzt werden, die einen länger dauernden Reizzustand schaffen. Es gilt dies zunächst für alle hämatogenen, traumatischen und fortgeleiteten Entzündungen, welche zu Knochennekrose führen. Die der chronischen Entzündung des Periostes und des Knochenmarkes zukommenden Veränderungen ergeben sich aus dem bereits Mitgeteilten. Am Orte der Nekrose bilden sich eitersecernierende Granulationen, welche den zentral oder peripher gelegenen Sequester umschließen. Von dieser als Kloake bezeichneten Höhle aus gehen mit Granulationen bekleidete Fistelgänge nach außen, welche dem Eiter den Abfluß ermöglichen. In dem übrigen Knochen wechseln Resorptions- und Appositionsvorgänge mitein-



Fig. 176.

Fig. 175.

Fig. 175. Phosphornekrose des Unterkiefers (nach v. SCHULTHESS-RECHBERG). Der nekrotische Kiefer ist von einer neuen Knochenlage umschlossen.

Fig. 176. Periostale Hyperostose der Tibia im Grunde eines Ulcus chronicum cruris. Um $^1/_3$ verkleinert.

ander ab und führen teils zu **Osteoporose**, teils zu **Hyperostose** des Knochens.

Eine besondere Erwähnung verdient die **Phosphornekrose**, eine Affektion, welche bei Arbeitern in Phosphorzündholzfabriken vorkommt und fast ausschließlich an den Kieferknochen (Fig. 175), sehr selten an anderen Knochen des Gesichts auftritt. Sie ist ein Effekt des in den Mund gelangenden gelben Phosphors. Zum Zustandekommen der destruktiven örtlichen Wirkung auf den Kieferknochen ist die Verletzung des Zahnfleisches oder die Zerstörung eines Zahnes, welche dem Mundspeichel und damit auch Mikroorganismen den Zutritt gestattet, notwendige Voraussetzung (Kocher). Zunächst pflegt sich eine leichte Entzündung des Periostes einzustellen, infolge deren das Periost und das Knochenmark wuchern und neuen Knochen produzieren, so daß die Kieferknochen sich verdicken und sklerotisch werden. Später stellt sich im Periost, zuweilen auch im Knochenmark Eiterung ein, worauf kleinere oder größere Stücke des Kieferknochens nekrotisch werden und sich mit der Zeit exfoliieren. Unter Umständen kann der ganze Unterkiefer verloren gehen. Bleiben die Patienten den Phosphordämpfen ausgesetzt, so kann auch die um die Nekrose sich bildende Knochenlade wieder nekrotisch werden.

Zuweilen stellt sich schon von Anbeginn an eine akute Periostitis ein, welche sofort, also ohne daß ossifikatorische Prozesse auftreten, zu Eiterung und Knochennekrose führt.

Chronische Entzündungen kommen alsdann **durch Uebergreifen chronischer Entzündungen der Nachbarschaft auf den Knochen** zu stande, so z. B. bei chronischen Unterschenkelgeschwüren (Fig. 176). Hier führt der Entzündungsprozeß zu **schwieligen Verdickungen des Periostes**, unter denen der Knochen teils **Usuren**, teils **Osteophyten** und **diffuse Hyperostose** zeigen kann, welche unter Umständen eine ganz bedeutende Mächtigkeit erlangen (Fig. 176).

Literatur über Phosphornekrose.

***Bibra** u. **Geist**, Die Krankh. d. Arbeiter in Phosphorzündholzfabriken, 1847.*
***Geist**, Die Regeneration des Unterkiefers, Erlangen 1852.*
***Häckel**, Die Phosphornekrose, Langenbecks Arch. 39. Bd. 1890.*
***Hervieux**, Rech. s. l. mal. d. ouvriers empl. à la fabric. d. alumettes, Paris 1846.*
***Jost**, Phosphornekrose, Beitr. v. Bruns XII 1894.*
***Kleinmann**, Die Phosphornekrose, Leipzig 1893.*
***Kocher**, Zur Kenntnis der Phosphornekrose, Biel 1894.*
***Riedel**, Phosphornekrose, Langenbecks Arch. 53. Bd. 1896.*
***v. Schulthess-Rechberg**, Ueber Phosphornekrose, I.-D. Zürich 1871.*
***v. Stubenrauch**, Zur Lehre v. d. Phosphornekrose, Samml. klin. Vortr. No. 303, Leipzig 1901.*
***Trélat**, De la nécrose causée par le phosphore, Paris 1857.*
***Wegner**, Der Einfluß des Phosphors auf den Organismus, V. A. 55. Bd. 1872.*

§ 51. Die **Tuberkulose des Knochensystems** kann sowohl im Knochenmark als im Periost oder auch in irgend einem Gelenke beginnen und ist die häufigste chronische Knochenerkrankung.

Sie tritt meist bei jüngeren Individuen auf, kann indessen auch noch im hohen Alter sich einstellen. In den meisten Fällen dürfte die Infektion auf dem Blutwege erfolgen, doch sind auch Fälle denkbar, in welchen die Bacillen durch die Lymphbahnen dem Knochensystem zugeführt werden oder aus benachbarten Herden in den Knochen hineingeraten.

Der **Beginn der Tuberkulose** ist durch die Bildung eines grauen oder grauroten Granulationsherdes, zuweilen wohl auch mehrerer Herde, gegeben, welche anatomisch durch graue und gelbe Tuberkel (Fig. 177 *f*)

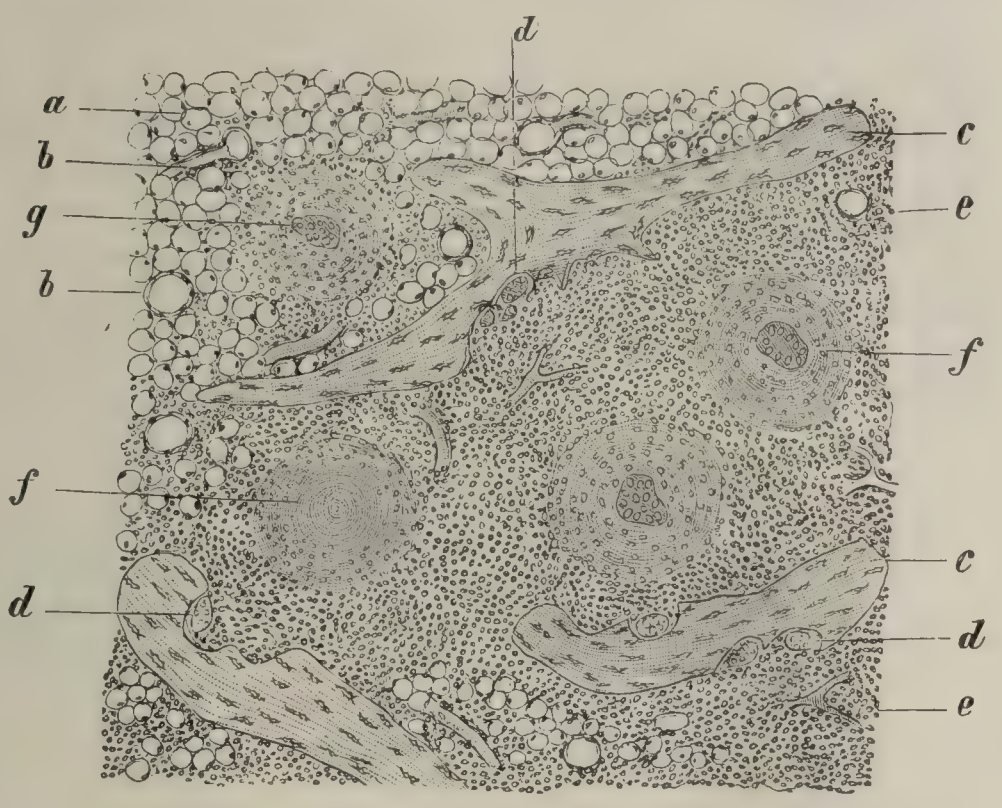

Fig. 177. Fungöse Granulation mit Tuberkeln aus der Spongiosa des Calcaneus (M. Fl. Pikrins. Häm.). *a* Fetthaltiges Knochenmark. *b* Blutgefäße. *c* Knochenbalken. *d* Ostoklasten. *e* Granulationsgewebe. *f* Tuberkel innerhalb des Granulationsgewebes. *g* Isolierter Tuberkel. Vergrößerung 60.

gekennzeichnet sind. Sitzt der **primäre tuberkulöse Herd im Innern eines Knochens**, z. B. in einem Wirbelkörper oder in einem Fußwurzelknochen oder in der Diaphyse oder Epiphyse eines großen Röhren-

Fig. 178. Verkäster tuberkulöser Herd aus einem Wirbelkörper (Form. Alk. Salpeters. Häm. Eosin). *a* Käsiger Herd. *b c* Fibröse Endostwucherung mit Tuberkeln (*b*). *d* Gemischtes fibröses Mark. Vergr. 45.

knochens, und liegt er dabei zentral und entfernt von einem Gelenk, so können sich die weiteren Veränderungen eine Zeitlang ohne Beteiligung des Periostes und der Gelenke abspielen.

Am Orte des tuberkulösen Granulationsherdes kann sich eine lakunäre Knochenresorption (Fig. 177 *d*) einstellen, während der tuberkulöse Entzündungsherd früher oder später in seinen zentralen Teilen der Verkäsung verfällt (Fig. 178 *a*). Sind in dieser Zeit die Knochenbälkchen noch nicht zerstört, so werden sie im Verkäsungsbezirke nekrotisch (Fig. 178 *b*).

Der einmal entstandene Herd vergrößert sich durch peripheres Randwachstum (Fig. 178), sowie durch Auftreten neuer tuberkulöser Herde in der Nachbarschaft. Das Charakteristische ist auch hierbei die Bildung von Tuberkeln (Fig. 178), die bald in unverändertem Markgewebe liegen, bald auch von Granulationsgewebe oder auch von fibrösem, durch Endostwucherung entstandenem Gewebe (Fig. 178) umgeben sind. Oft fehlen indessen Tuberkel, und es findet sich eine verkäsende Granulationszone oder endostale Bindegewebswucherung. Je rascher die Granulationsbildung fortschreitet, desto eher werden sich größere käsige Herde entwickeln (Fig. 178), welche zahlreichere nekrotische Knochenbälkchen einschließen. Bei langsamem Wachstum können die Knochenbälkchen im Granulationsherde ganz resorbiert werden.

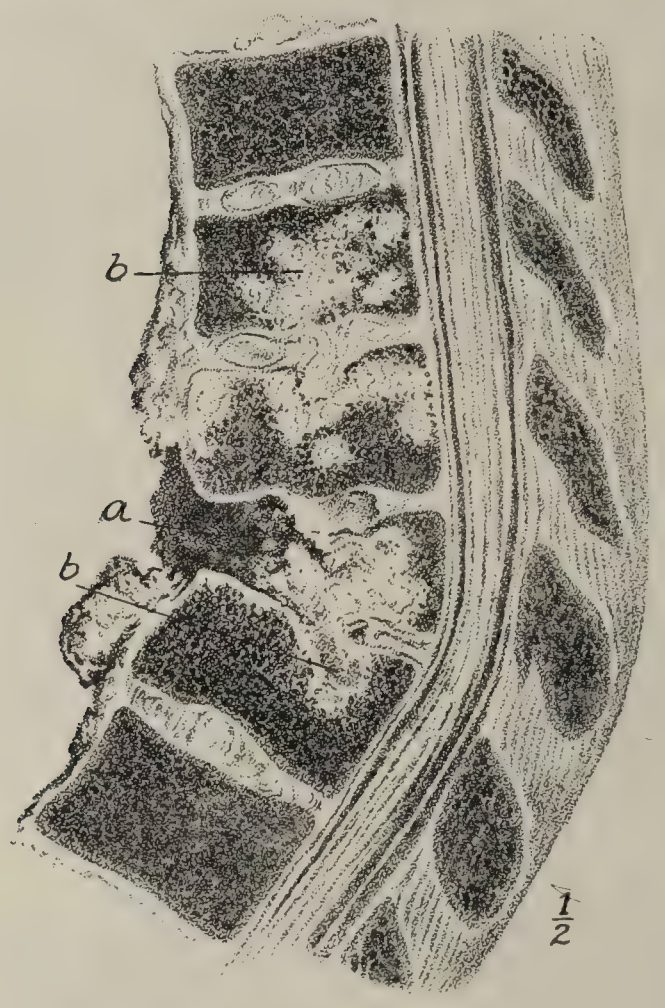

Fig. 179. Sagittalschnitt durch die Brustwirbelsäule mit tuberkulösen Herden. *a* Defekt im 7. Brustwirbelkörper, umgeben von verkästem Granulationsgewebe. *b* Käsig nekrotische Herde in den angrenzenden Wirbelkörpern. $^1/_2$ der nat. Gr.

Hat der Prozeß eine gewisse Höhe erreicht, so findet man im Knochengewebe rundliche oder längliche, von einem grauen oder graurötlichen Granulationssaum umgebene **käsige Herde** (Fig. 179 *b*) von Erbsen- bis Haselnußgröße, welche kariöse und nekrotische Knochenbälkchen einschließen oder aber größere, meist länglich gestaltete, von verkästem Granulationsgewebe durchwachsene **nekrotische Knochenstücke** enthalten, welche durch einen grauen, tuberkelhaltigen Granulationssaum von der Umgebung abgegrenzt sind. Solche käsige Herde können sich sehr lange erhalten, ohne daß eine Sequestrierung stattfindet, in anderen Fällen sind die Herde erweicht und verflüssigt, die Knochenbälkchen größtenteils zerstört, so daß sich eine von Granulationen umsäumte, käsigen Eiter und Knochentrümmer enthaltende Höhle oder **Kaverne** (Fig. 179 *a*, Fig. 180 *h* u. Fig. 181 *a*) gebildet hat. In größeren Herden ist das nekrotische Knochenstück zum mehr oder weniger vollkommen gelösten **Sequester** (Fig. 180 *f*) geworden, welcher von käsig-eiterigen Massen umspült wird und in einer Höhle oder **Kloake** liegt, welche vom Granulationsgewebe (*e*) umschlossen ist.

Die erwähnten Herde treten einzeln oder wenigstens nur in geringer Zahl auf. Nur selten bilden sich rasch hintereinander oder zu nämlicher Zeit mehrere Herde, welche sich in langen Röhrenknochen über einen größeren Teil des Markgebietes verbreiten. Es sind dies Formen, bei welchen die Entzündungsherde sehr rasch einen käsig-eiterigen Zerfall eingehen, so daß sich keine Granulationsherde von Bestand bilden.

Wie groß in den einzelnen Fällen der Herd wird und welchen Verlauf er nimmt, hängt von Bedingungen ab, welche zu übersehen unsere heutigen Kenntnisse nicht hinreichen. Kleine Herde können zweifellos heilen, wobei die nekrotischen Massen verflüssigt und resorbiert und durch Bindegewebe und Knochengewebe wieder ersetzt

Fig. 180. Zentrale Knochentuberkulose in vorgeschrittenem Stadium. Querschnitt durch den unteren Teil der Diaphyse der Tibia (Alk. Pikrins. Häm. Karm.). *a* Periost. *b* Rarefizierte Corticalis. *c* Periostale Knochenauflagerung. *d* Fibröses Gewebe an der Innenfläche der Corticalis. *e* Tuberkelhaltiges Granulationsgewebe. *f* Von Granulationen durchwachsener Sequester mit spärlichen Knochenbälkchen. *g* Verbindung der Granulationen mit dem Sequester. *h* Mit Eiter und Käsemassen gefüllt gewesene Kaverne. Vergr. 5.

werden. Große Herde machen in ihrem Fortschreiten sichtliche Stillstände, und die Kavernen (Fig. 180 *h*) werden von einer Gewebslage, welche aus dichtem Bindegewebe (*d*) und tuberkelhaltigem Granulationsgewebe (*e*) besteht, gegen das übrige Markgewebe abgeschlossen.

Enthält ein Knochen einen tuberkulösen Herd, so fehlen Wucherungsvorgänge in der Umgebung desselben wohl niemals ganz. Bei größeren, lange bestehenden Herden erstrecken sich dieselben zuweilen über ein großes Gebiet des Knochens und führen teils zu ausgebreiteter

Knochenresorption, teils zu Knochenapposition. Findet im Innern eine fortgesetzte Resorption statt, während vom Periost aus neuer Knochen angelagert wird, so können sich Auftreibungen entwickeln, bei denen ein ganzer Knochen an Umfang gewinnt, während zugleich die Markhöhle sich ausweitet (Fig. 183). Ist die Resorption nur eine beschränkte (Fig. 181 *a*), findet aber gleichwohl eine äußere Apposition statt, so kann sich der Knochen durch eine Auflagerung zahlreicher Lamellen (*b*), die untereinander durch Querbalken verbunden sind, verdicken und dadurch an Masse gewinnen. Treten in einem Knochen tuberkulöse Herde mehrfach auf, so entstehen oft starke Verunstaltungen der Knochen, indem die im Innern liegenden Höhlen von hyperplasiertem, aber an manchen Stellen durchbrochenem Knochengewebe umgeben werden (Fig. 182), welches sich teils aus dem Periost, teils aus Endost gebildet hat. Der verdickte Knochen zeigt bald eine poröse und spongiöse, bald auch eine sklerotische (Fig. 165, S. 194) Beschaffenheit.

Das **Periost** kann sowohl primär als auch sekundär vom Knochen oder einem benachbarten Gelenke oder einer Synarthrose aus infiziert werden. Der Verlauf der danach sich einstellenden **tuberkulösen Periostitis** gestaltet sich etwas verschieden, je nachdem der

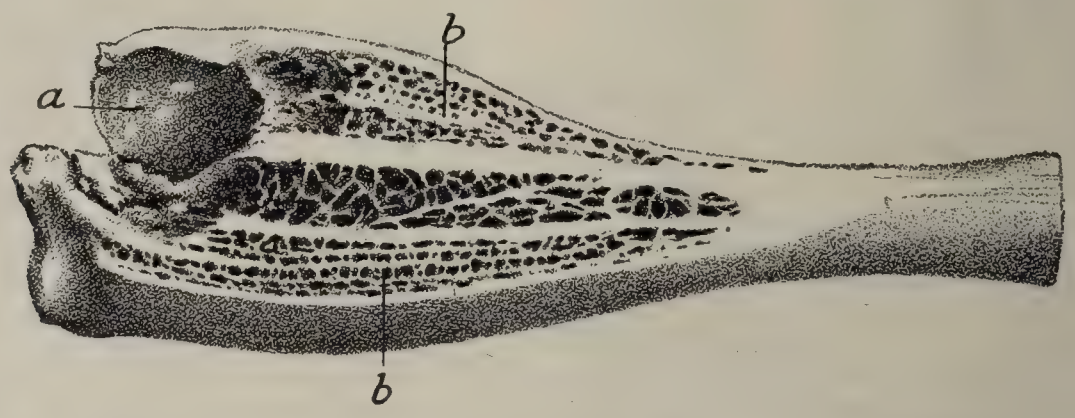

Fig. 181. Periostale Knochenauflagerung auf der unteren Hälfte des rechten Humerus eines Kindes in der Nachbarschaft einer tuberkulösen Kaverne. *a* Kaverne. *b* Lamellös geschichtete Knochenauflagerungen. Natürl. Größe.

Prozeß rein lokal bleibt oder sich über größere Gebiete der Knochenoberfläche verbreitet. Im ersteren Falle bilden sich mehr oder weniger scharf abgegrenzte tuberkelhaltige Granulationsherde, in deren Umgebung der Knochen resorbiert wird. Der Effekt ist eine **periphere Caries** (Fig. 183 *d e*). Ist die Periostitis sekundär zu einer primären Knochen- oder Gelenkerkrankung hinzugetreten, so bestehen daneben auch die entsprechenden Veränderungen in der Tiefe, und es ist der periostale Herd oft in kontinuierlichem Zusammenhang mit dem in der Tiefe sitzenden.

Die periostalen tuberkulösen Herde pflegen früher oder später, falls sie nicht zur Abheilung gelangen, zu verkäsen und späterhin zu erweichen, und so bilden sich, ähnlich wie im Knochenmark, **käsige**, von einem Granulationshof und verhärtetem Bindegewebe umgebene **Knoten** oder größere abgesackte **kalte Abscesse** (Fig. 183 *f*), deren Membran aus Bindegewebe und tuberkelhaltigem Granulationsgewebe besteht, welches durch Absonderung von Eiterkörperchen und durch Abstoßung der verkästen Granulationsbezirke für stete Zunahme des Inhalts sorgt.

Vom Orte ihrer Entstehung können sich die Abscesse in benachbarte Teile vorschieben und so **Kongestionsabscesse** bilden; oder sie brechen frühzeitig nach außen oder auch in ein inneres Organ durch, worauf sich **Fistelgänge** bilden, in deren Umgebung das Gewebe sich verhärtet und mit tuberkulösen Granulationen bedeckt. Mitunter wuchern diese Granulationen so üppig, daß sie sich über die Fistelöffnungen in Form hutpilzähnlicher Bildungen erheben.

Während am Orte der tuberkulösen Knochenhautentzündung die Caries im Laufe der Zeit an Ausdehnung gewinnt, pflegt sich in der

Fig. 182.

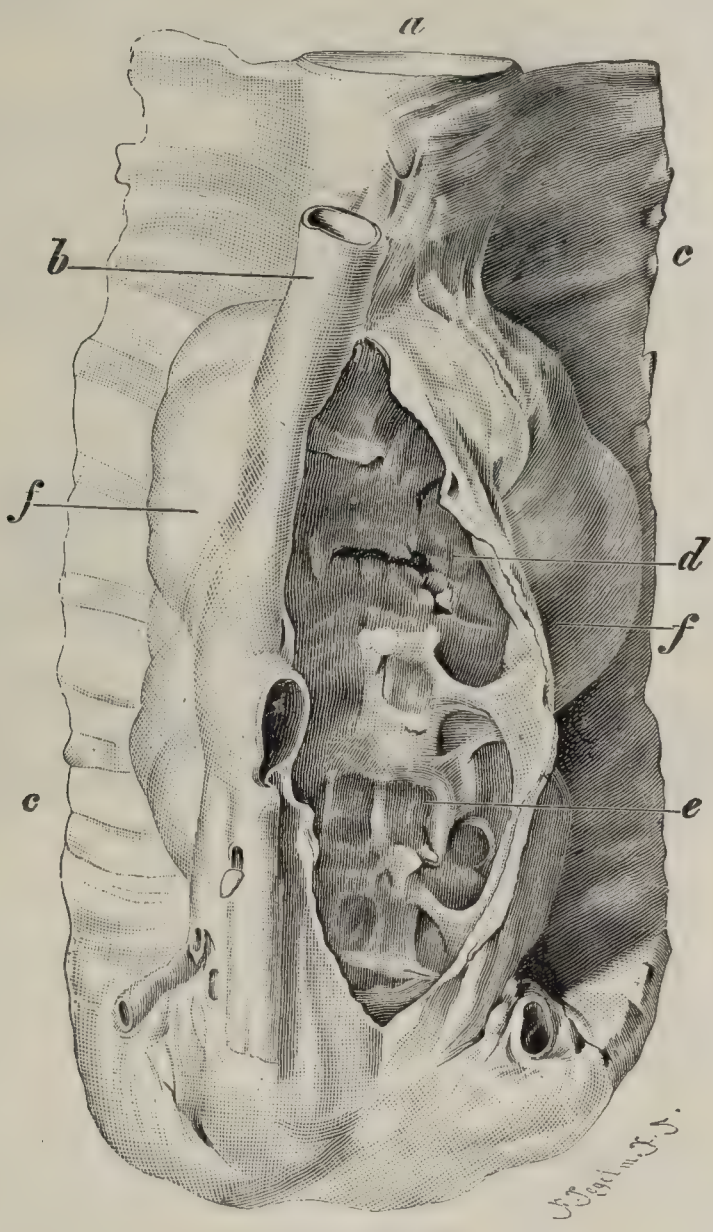

Fig. 183.

Fig. 182. Zentrale Zerstörung und periostale Hyperostose der ersten Phalanx der großen Zehe, durch Tuberkulose verursacht (Spina ventosa). Nat. Größe.

Fig. 183. Tuberkulose der Wirbelsäule mit Bildung eines kalten Abscesses. *a* Wirbelsäule. *b* Aorta. *c* Rippenkorb. *d* Durch Caries großenteils zerstörter Wirbelkörper. *e* Oberflächlicher Defekt in verschiedenen Wirbelkörpern. *f* Absceßmembran. $^1/_2$ der nat. Gr.

Nachbarschaft eine Wucherung des Periostes einzustellen, welche oft zu nicht unerheblicher Knochenneubildung führt, doch kommen auch Fälle vor, in denen die Knochenneubildung sehr geringfügig ist oder auch fast ganz ausbleibt. Es gilt dies namentlich für die Schädelknochen.

In einzelnen Fällen tritt nach Infektion des Periostes sehr rasch ein über einen großen Teil des erkrankten Knochens sich er-

streckender Knochenschwund ein, dem alsdann wieder eine periostale Knochenneubildung nachfolgen kann.

Der Schwund der Corticalis großer Röhrenknochen, z. B. des Femur, kann dabei so weit gehen, daß dieselben nur noch die Dicke eines Papiers besitzt und nur noch aus einer einzigen Lage Havers'scher Lamellensysteme besteht. Bildet sich danach wieder ein neuer Knochen, so bedeckt sich die Oberfläche mit Osteophyten, welche schließlich eine ganz kontinuierliche Lage eines schwammigen, gefäßreichen, nach außen von den faserigen Teilen des Periostes bedeckten Knochens bilden.

Bei allgemeiner Miliartuberkulose können Tuberkel auch im Knochensystem auftreten; doch ist über die Häufigkeit und über die Verbreitung derselben nichts Näheres bekannt.

Die **Tuberkulose der großen Röhrenknochen** hat ihren Sitz mit Vorliebe an den spongiösen Endteilen der Knochen (Fig. 181), während der Schaft der Knochen seltener erkrankt; auch die periostalen Prozesse sitzen am häufigsten an den Gelenkenden und deren Nachbarschaft. An den **kleinen Röhrenknochen** erkranken häufig das ganze Knochenmark und das ganze Periost (Fig. 182), und ebenso greift auch bei den

Fig. 184. Caries tuberculosa der Fußwurzelknochen mit Osteoporose der Metatarsalknochen und der Phalangen. *a b c* Kariöse Fußwurzelknochen, der Calcaneus (*a*) zugleich mit Osteophyten besetzt. *d* Metatarsalknochen. *e* Phalangen. $^2/_5$ der nat. Gr.

kurzen spongiösen Knochen der osteomyelitische Prozeß sehr häufig auf das angrenzende Periost über. Es ist danach auch eine überaus häufige Erscheinung, daß von den osteomyelitischen und periostalen Herden aus die benachbarten Gelenke in Mitleidenschaft gezogen werden, daß eine Arthritis tuberculosa (siehe diese) sich hinzugesellt. Es geschieht dies in der Weise, daß entweder subchondral im Knochen oder neben der Gelenkkapsel im Periost sitzende Herde direkt, in kontinuierlicher Ausbreitung, durch das zwischen ihnen und dem Gelenk liegende Gewebe durchdringen, oder aber so, daß auf dem Lymphwege Bacillen in die Gewebe des Gelenkes verschleppt werden und dort eine Wucherung erregen.

Bei **Tuberkulose der Hand-** und **Fußwurzelknochen** werden meist mehrere Knochen und mehrere Gelenke ergriffen, und es können ganze Knochen durch Caries und Nekrose verloren gehen, so daß sich statt ihrer Granulationsherde vorfinden, die nur noch kleine kariöse Sequester einschließen. In ähnlicher Weise gehen ganze Phalangen der Finger oder Zehen zu Grunde.

An der **Wirbelsäule** kann sich unter Umständen der Prozeß auf einzelne Teile eines Wirbels beschränken und nur oberflächliche Caries oder umschriebene tiefgreifende Defekte hinterlassen; häufig kommt es indessen zu weitgehender Zerstörung der Wirbelkörper und Wirbelbögen (Fig. 179 *a*, Fig. 183 *d* u. Fig. 185 *d*), sowie auch der Intervertebralscheiben, und es können unter Umständen ganze Wirbelkörper (Fig. 185) oder auch ganze Wirbelbögen verloren gehen.

Vermag der zerstörte Wirbelkörper die auf ihm ruhende Last nicht mehr zu tragen, so sinkt die Wirbelsäule zusammen und knickt sich nach vorn ab (Fig. 185 u. Fig. 186), so daß sie einen nach vorn offenen Winkel bildet, und jenes Leiden sich einstellt, welches man als Pottschen Buckel oder Gibbus bezeichnet. Springen Reste kariöser Wirbelkörper stark nach hinten vor oder verschieben sie sich nach dieser oder jener Richtung, so kann das Rückenmark komprimiert und zur Degeneration gebracht werden.

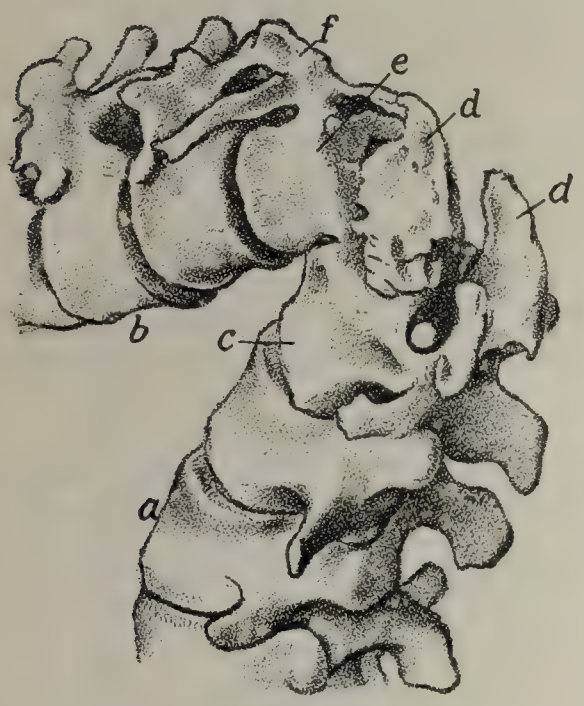

Fig. 185.

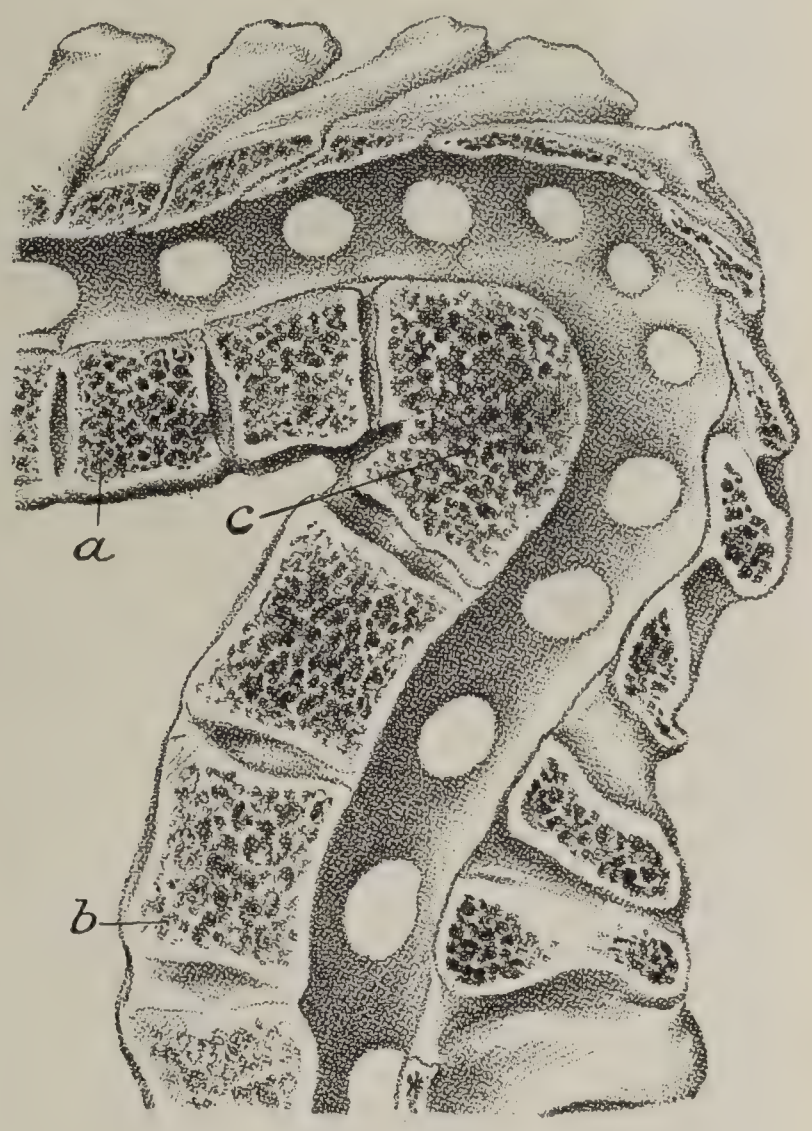

Fig. 186.

Fig. 185. Knickung der Wirbelsäule nach Zerstörung des ersten Lendenwirbels. *a* Lendenwirbelsäule. *b* Brustwirbelsäule. *c* Zweiter Lendenwirbel. *d* Knochenplatten, teils Ueberreste der Bögen und Fortsätze des ersten Lendenwirbels, teils neugebildet. *e* Zwölfter Brustwirbel. *f* Difformierte Bögen des zwölften und des elften Brustwirbels. Um $^1/_3$ verkleinert.

Fig. 186. Knickung der Wirbelsäule mit knöcherner Ankylose des VII.—XII. Brustwirbelkörpers nach partieller Zerstörung derselben durch tuberkulöse Prozesse. *a* Fünfter Brustwirbel. *b* Zweiter Lendenwirbel. *c* Durch Verschmelzung des VII.—XII. Brustwirbelkörpers entstandene Knochenmasse. Um $^2/_5$ verkleinert.

Bei tuberkulöser Caries der Wirbelkörper bilden sich vor der Wirbelsäule meist **Kongestionsabscesse** (Fig. 183 *f*), welche sich mehr oder minder weit nach abwärts erstrecken. Bei Erkrankung des unteren Teiles der Wirbelsäule kann sich der Abceß längs des Iliopsoas

bis zum Pecten ossis pubis ziehen und schließlich unter dem POUPART-schen Bande hervortreten.

Tuberkulose der Rippen verläuft meist periostal und führt zu peripherer Caries unter Ansammlung von käsigem Eiter unter der äußeren Periostschicht.

Tuberkulose der Beckenknochen führt zu umfangreicher Caries mit Bildung von Kongestionsabscessen. Es können ferner die Symphysis pubis und die Symphysis sacro-iliaca zerstört werden.

Bei **Tuberkulose der platten Schädelknochen** bilden sich sowohl im Knochenmark als auch unter dem Periost käsige Massen, wobei der Knochen gelblichweiß wird und nekrotisiert oder kariös wird, während das Periost durch mehr oder minder große Mengen käsigen Eiters abgehoben und zugleich von käsigen Massen durchsetzt wird. An der Pars petrosa des Schläfenbeins verursacht die Tuberkulose oft ausgedehnte Caries.

Tuberkulöse Caries des Atlas, des Epistropheus und **der Schädelbasis** kann zu einer Lockerung der Verbindung der Wirbelsäule mit dem Kopfe und damit zur Verschiebung des letzteren und zur Quetschung der Medulla oblongata durch den Processus odontoides führen.

Die einzelnen tuberkulösen Herde können heilen. Vorhandene Defekte werden durch Bindegewebe, sowie durch Knochengewebe ausgefüllt. Wird eine geknickte Wirbelsäule nicht geradegestreckt, so wird sie in der angenommenen Lage durch neu sich bildendes Knochen- und Bindegewebe fixiert, und es können dabei die Reste mehrerer Wirbelkörper zu einem einfachen Knochen verschmelzen (Fig. 186 *c*), in welchem man die Grenze der ursprünglich vorhandenen Knochenstücke nicht mehr erkennen kann. Das kariöse Gewebe der Gelenkenden der Knochen wird häufig durch Bindegewebe und durch Knochenbälkchen in feste Verbindung gebracht. Enthält das Gelenk stellenweise noch Knorpel, so wandelt sich derselbe häufig in Faserknorpel und Bindegewebe um.

Häufig genug ist die Heilung nur eine unvollkommene. Wenn auch im größten Teil des erkrankten Bezirkes sich ein tuberkelfreies Gewebe entwickelt, so bleiben doch da oder dort Tuberkel bestehen, und von ihnen aus kann der Prozeß von neuem sich verbreiten.

Die der Tuberkulose der Knochen und der Gelenke zukommenden Veränderungen sind in den Handbüchern der Chirurgie und der pathologischen Anatomie früher unter verschiedenen Namen abgehandelt worden, so namentlich unter den Bezeichnungen: malacische oder fungöse Caries (Caries mollis s. fungosa), skrofulöse Caries, tuberkulöse Caries, Knochennekrose, Knochenabsceß, fungöse Arthritis, Synovitis hyperplastica granulosa, Fungus articuli, Gliedschwamm, skrofulöse Gelenkentzündung, Gelenkcaries, Arthrocace, Tumor albus, Caries sicca, kalter Gelenkabsceß etc.

Literatur über Knochentuberkulose.

Cheyne, *Tuberculous disease of bones and joints, London 1895.*
Francoz, *La tuberculose osseuse, Rev. de la tub. II 1905.*
Kiéner *et* ***Poulet,*** *De l'ostéo-périostite tuberculeuse, Arch. de phys. I 1883.*
König, *Die Tuberkulose der Knochen und Gelenke, Berlin 1884.*
Krause, *Die Tuberkulose der Knochen und Gelenke, Stuttgart 1899 (Lit.).*
Lannelongue, *Tuberculose vertébrale, Paris 1888.*
Mögling, *Ueber chir. Tuberkulosen, Mitteil. a. d. chir. Klinik zu Tübingen 1884.*
Nélaton, *Rech. sur l'affect. tub. des os, Paris 1837.*

Ranvier, *Ostéite, carie, tubercules des os, A de phys. 1868.*
Schmidt, *Die tuberkulösen Knochenentzündungen, Ergebn. d. a. P. VII 1902 (Lit.).*
Virchow, *Die krankh. Geschwülste II 1865.*
Volkmann, *Samml. klin. Vortr. No. 168—169 und Handb. der Chir. von v. Pitha und Billroth II 1873.*

§ 52. Die **syphilitischen Erkrankungen der Knochen** sind Erscheinungen, welche meistens erst in den späteren Stadien der Syphilis, sodann auch bei ererbter Syphilis auftreten und teils zu Caries und Nekrose, teils zu Neubildung von Knochengewebe führen.

Die für Syphilis charakteristische Bildung ist der **Gummiknoten**, ein lokaler Entzündungsherd, welcher am Knochensystem am häufigsten im Periost, selten im Knochenmark auftritt.

Fig. 187. Syphilis des Schädeldaches. *a* Periost. *b* Knochenbalken. *c* Eiterige Infiltration des Markes. *d* Abgestorbenes infiltriertes Markgewebe. *e* In die Knochen einwucherndes Periost. *f* Fibröses Endost. *g* Ostoklasten und Howship'sche Lakunen. Vergr. 40.

Die frischen periostalen Gummiknoten bilden flache Anschwellungen von elastischer Konsistenz und zeigen auf dem Schnitt eine gallertige Beschaffenheit. Weiterhin kommt es teils zur Gewebsvereiterung, teils zur Bildung von Granulations- und Narbengewebe, welches auch käsige Reste des nekrotisch gewordenen Gewebes einschließen kann.

An Orten der eiterigen Infiltration (Fig. 187 *c d*) verfällt das Gewebe der Nekrose. Wo sich eine Bindegewebswucherung einstellt (*e f*), da kommt es zunächst zu lakunärer Knochenresorption unter Bildung

von Ostoklasten und Howshipschen Lakunen (*g*). Solche Herde kommen am häufigsten an der knöchernen Nase, am harten Gaumen, am Schädeldach (Fig. 188 *a* und Fig. 189) vor, können indessen die verschiedensten Knochen des Skelettes, Tibia, Sternum, Clavicula, Vorderarmknochen, Phalangen etc. betreffen. Bei Sitz im äußeren Periost des Schädels wird zuerst die äußere Tafel (Fig. 188) kariös, doch pflegt die Entzündung bald auf die Diploë überzugreifen und kann schließlich bis unter die Dura mater sich erstrecken.

Fig. 188. Syphilis des Schädeldaches im Fortschreiten begriffen. *a* Kariöse Stelle. *b* Nekrotische Knocheninseln. *c* Defekt im Schädeldach. $^1/_3$ der nat. Gr.

Der einzelne Herd kann klein und unscheinbar sein und macht dann natürlich auch nur kleine Defekte. Mit dem Wachstum des Herdes vergrößert sich auch der Knochendefekt, und wenn sich zahlreiche Herde bilden, so kann das Schädeldach in großer Ausdehnung von unregelmäßig gestalteten Grübchen und Gruben durchsetzt werden. Dringen die Entzündungsprozesse in die Tiefe (Fig. 188) und wird auch die Dura mater in Mitleidenschaft gezogen, so wird der zwischen den Defekten vorhandene Knochen mehr und mehr von der Zirkulation abgeschnitten, und so geschieht es, daß sich zur Caries (*a*) noch eine mehr oder minder umfangreiche Knochennekrose (*b*) hinzugesellt. Es kommen Fälle vor, in denen durch Kombination von Caries und Nekrose der größte Teil des Schädeldaches verloren geht.

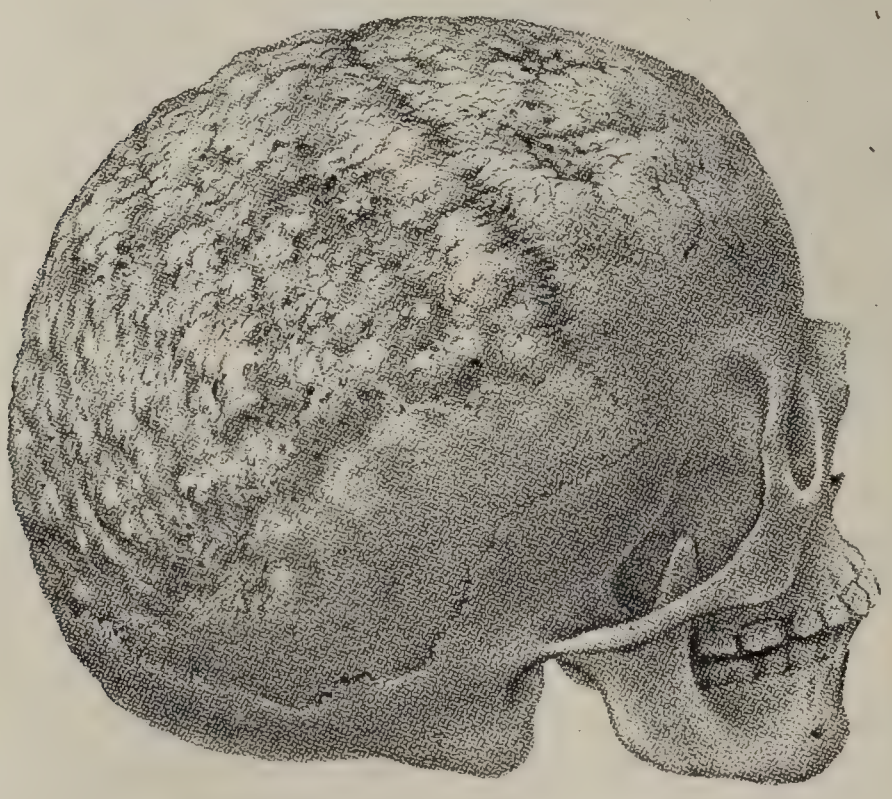

Fig. 189. Syphilis des Schädeldaches im Abheilen begriffen. Hyperostose. $^1/_3$ der nat. Gr.

In ähnlicher Weise entstehen auch an anderen Knochen kleinere und größere Defekte, so z. B. an den Nasen- und Gaumenknochen und den Fingerphalangen.

Osteomyelitische Gummiknoten kommen nur an den Phalangen und der Diploë des Schädels etwas häufiger vor, während sie an den großen Röhrenknochen selten sind, doch können sie an letzteren in großer Zahl auftreten. Sie bilden gallertige oder gallertig-fibröse oder mehr eiterige, graulichgelbe oder auch käsige Herde (Chiari), innerhalb welcher das Knochengewebe kariös und nekrotisch wird, während das übrige Knochengewebe der Sitz einer mehr oder minder starken Hyperostose ist.

Schon zur Zeit der gummösen periostalen Entzündung bilden sich in der Nachbarschaft der gummösen Herde oft mehr oder weniger zahlreiche **Osteophyten**, welche namentlich an den Röhrenknochen eine nicht unerhebliche Größe (Fig. 190) erreichen können. Es findet indessen auch an dem platten Knochen des Schädels in der Zeit der Heilung eine Knochenneubildung statt, so daß die kariösen Stellen wieder mit Knochen bedeckt und dadurch abgeglättet (Fig. 189) werden. Es kann ferner auch zu einer diffusen Hyperostose des Schädeldaches (Fig. 189), auch anderer platter Knochen kommen. Allfällig vorhandene Nekrosen unterhalten dabei so lange eine Entzündung, bis sie resorbiert oder sequestriert und ausgestoßen sind.

Fig. 190. Syphilitische Hyperostose des linken Oberschenkels. $^2/_5$ der nat. Gr.

Syphilitische hyperplastische Periostitis und **Osteomyelitis**, bei denen es nicht zur Bildung eigentlicher gummöser Herde kommt, führen teils zu **Osteoporose**, teils zu **Exostosenbildung**, zu **Hyperostose** und **Osteosklerose**, wobei im allgemeinen die Knochenbildung gegenüber der Resorption überwiegt. Sie kommen namentlich an den langen Röhrenknochen (Fig. 190) und der Clavicula (am häufigsten an der Tibia) vor, treten indessen auch an den übrigen Knochen auf und stellen sich mitunter fast über das ganze Skelett verbreitet ein.

Bei **kongenitaler Syphilis** (Syphilis tarda) kommen am Knochensystem zunächst dieselben Veränderungen vor wie bei erworbener Syphilis, und es sind die Zerstörungen, welche am knöchernen Teil der Nase auftreten und ein Einsinken der Nase bewirken, oft sehr auffallend, ebenso auch die Caries necrotica und noch mehr die Hyperostose des Schädeldaches, der Tibia, Ulna, Radius, Femur. Humerus (bei Syphilis tarda). An der Tibia kommen nicht nur hyperostotische Verdickungen in der ganzen Länge, sondern auch Verlängerungen und seitliche Ausbiegungen infolge hereditärer Syphilis vor. Häufig findet sich sodann eine schon bei der Geburt manifeste Erkrankung an der endochondralen Ossifikationsgrenze, eine **Osteochondritis syphilitica.**

In ihren leichteren Formen sind eigentliche Entzündungsherde nicht

vorhanden, und die Erkrankung besteht wesentlich in einer Unregelmäßigkeit der Kalkablagerung und der Markraumbildung; in ihrer schwereren Form finden sich in der Nähe des Gelenkknorpels graurote, später zerfallende gelbweiße oder auch gelbgrünliche osteomyelitische Herde von verschiedener Größe, innerhalb welcher die Knochenbälkchen nekrotisch sind oder auch zum Teil fehlen. Am häufigsten erkranken das untere Ende des Femur, sodann die distalen Enden der Unterschenkel und Vorderarmknochen, seltener die übrigen Teile des Knochensystems.



Fig. 91. Osteochondritis syphilitica. Durchschnitt durch die obere Diaphysengrenze der Tibia eines hereditär syphilitischen Neugeborenen (M. Fl. Häm. Karm.). *a* Gewucherter hypertrophischer Knorpel. *b* Vorgeschobene Verkalkungsherde. *c* Vorgeschobene Markräume. *d* Unverkalkte Knorpelinseln. *e* Verkalkter Knorpel. *f* Zone der Markraumbildung und der Knorpelauflösung. *g* Reste verkalkten Knorpels. *h* Fertiger Knochen. Vergr. 50.

Die Störungen der Kalkablagerung bestehen darin, daß die makroskopisch weiß aussehende Verkalkungszone (Fig. 191 *e*) vielfach durch kalkfreie (*d*) oder wenigstens kalkarme Stellen unterbrochen ist, während an anderen Stellen Kalkherde (*b*) weit in den Knorpel hinein vorgeschoben sind.

Mit der Unregelmäßigkeit der Kalkablagerung geht die Unregelmäßigßeit der Markraumbildung parallel, indem auch von dieser die

Grenze nicht regelmäßig gestaltet ist und einzelne Markräume (*c*), die an frischen Präparaten rot aussehen, weit in die Masse des gewucherten Knorpels hineinreichen.

Der Knorpel selbst ist zuweilen unverändert, zeigt indessen häufig eine abnorm starke Wucherung, so daß die Zone der gewucherten und hypertrophischen Knorpelzellensäulen vergrößert ist.

Entsprechend den Veränderungen im Knorpel ist auch die Uebergangszone (*f*) zwischen Knorpel und fertigem Knochen, welche aus Markgewebe und den Resten der verkalkten Knorpelgrundsubstanz besteht, verbreitert und unregelmäßig ausgebildet, die Bälkchen sind teils spärlich und zart, teils reichlich und breit und dann nicht selten knorpelzellenhaltig (*g*).

Die Ausbildung von Knochenlagen von seiten des Knochenmarkes ist mehr oder weniger verzögert, so daß die Uebergangszone zwischen fertigem Knochen und Knorpel (*f*) verbreitert ist.

Bei Bildung von zerfallenden Granulationsherden werden die stehen gebliebenen Reste der Knorpelgrundsubstanz sowie auch fertige Knochenbälkchen in mehr oder minder großer Ausdehnung zerstört, und es können auch Knorpelteile nekrotisch werden. Zuweilen wird dadurch schließlich die Epiphyse abgelöst.

Die syphilitische Osteochondritis ist bei hereditärer Syphilis der Neugeborenen ein häufiger, jedoch kein konstanter Befund.

Bei **Lepra** können sich auch im Knochenmark und im Periost bacillenhaltige Granulationsherde bilden.

Die **aktinomykotische Entzündung** führt, sofern sie das Periost erreicht, zu peripherer Caries, gelegentlich auch zu Nekrose. Am häufigsten werden die Kiefer, die Wirbelsäule und die Knochen des Brustkorbes ergriffen, und es können unter Umständen sehr bedeutende Zerstörungen zu stande kommen. An die Zerstörung kann sich Knochenneubildung anschließen.

Bei **Rotz** sind sowohl im Periost als in der Synovialis verkäsende Knoten und Eiterherde beobachtet worden.

Haab und Veraguth haben bei totgeborenen syphilitischen Kindern Epiphysenablösungen beschrieben, bei welchen die Lösung im Epiphysenknorpel erfolgte und durch Zerfall, Zerfaserung und Zerklüftung des Knorpels eingeleitet wurde. Nach ihren Angaben handelt es sich um Fäulnisprozesse, die wahrscheinlich auch bei nicht syphilitischen faultoten Früchten vorkommen.

Nach Untersuchungen von Hochsinger kommen bei syphilitischen Neugeborenen Störungen der endochondralen Ossifikation auch an den Knochen der Hand und des Fußes vor, zum Teil verbunden mit Veränderungen im Perichondrium und Periost.

Literatur über Syphilis und Lepra der Knochen.

Chiari, *Syphilis der Knochen, Vierteljahrsschr. f. Derm. u. Syphilis 1882.*
Finckh, *Säbelscheidenf. Tibia bei Syph. hereditaria, Beitr. v. Bruns 44. Bd. 1904.*
Fischer, *Heredit. Syphilis des Knochensystems, Münch. med. Wochenschr. 1890.*
Haab, *Syphilitische Epiphysenablösung, V. A. 65. Bd. 1875.*
Hochsinger, *Studien über hereditäre Syphilis II, Wien 1904 (Lit.).*
Jasinski, *Syphil. Erkrankungen d. Wirbelsäule, Arch. f. Derm. 23. Bd. 1891.*
Karvonen, *Dactylitis syphilitica, Arb. a. d. Inst. zu Helsingfors I 1905.*
Kassowitz, *Die normale Ossifikation u. s. w., Wien 1881.*
Lancereaux, *Traité hist. et prat. de la syphilis, 1874.*
Lang, *Vorl. über Path. u. Ther. d. Syphilis, Wiesbaden 1896.*
Moses, *Cong. syph. Tibia en lame du sabre, B. v. Bruns 44. Bd. 1904.*
Müller, *Z. pathol. Anat. d. Syphilis hereditaria, V. A. 92. Bd. 1883.*

Parrot, *Altér. du syst. osseux chez les nouveaunés att. de syphilis, A. de phys. IV 1872.*
Sawtschenko, *Osteomyelitis leprosa, Centralbl. f. Bakt. V 1889; Ueber die Veränderungen der Knochen bei Aussatz, Beitr. v. Ziegler IX 1891.*
Schmidt, *Knochensyphilis, Ergebn. d. allg. Path. VII 1902 (Lit.).*
Soloweitschik, *Syphilitische Schädelaffektionen, V. A. 48. Bd. 1869.*
Stilling, *Ueber syphilitische Osteochondritis, V. A. 88. Bd. 1882.*
Sybel, *Syphilis der Extremitäten, Beitr. v. Ziegler XXVIII 1900.*
Tschistowitsch, *Z. Frage v. d. angeb. Rachitis, V. A. 147. u. 148. Bd. 1897.*
Ullmann, *Syphilis der Knochen, Ergebn. d. path. Anat. III 1897.*
Veraguth, *Epiphysenablösung bei heredit. Syphilis, V. A. 84. Bd. 1881.*
Virchow, *sein Arch. 15. Bd., und Die krankh. Geschwülste II 1865.*
Waldeyer u. Köbner, *Hereditäre Knochensyphilis, V. A. 55. Bd. 1872.*
Wegner, *Ueber hereditäre Knochensyphilis bei jung. Kindern, ib. 50. Bd. 1870.*

5. Barlowsche Krankheit, Rachitis, Osteomalacie, Ostitis deformans und akromegalische Knochenhypertrophie.

§ 52. Die **Barlowsche** oder **Möllersche Krankheit** ist eine bei Kindern im Alter von $^1/_4$—2 Jahren auftretende Erkrankung, welche nach ihren klinischen Erscheinungen große Aehnlichkeit mit dem Skorbut der Erwachsenen aufweist und danach vielfach auch als **Säuglingsskorbut** bezeichnet wird. Als Ursache wird monatelang fortgesetzte unzweckmäßige Ernährung mit qualitativ ungenügenden Nahrungsmitteln, auch milchhaltigen, die durch lange und starke Erhitzung verändert

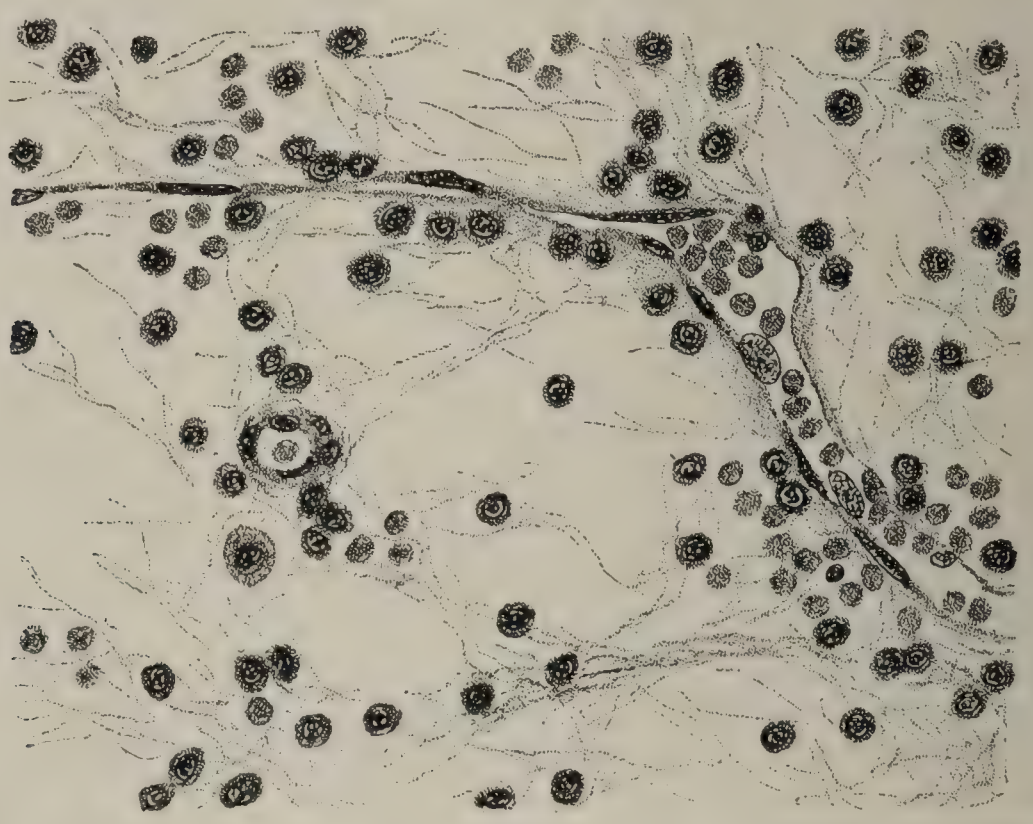

Fig. 192. Hochgradiger Schwund der Markzellen von der Rippe eines an Barlowscher Krankheit gestorbenen Kindes von 2 Jahren (Form. Häm. Eosin.). Kleine Blutung in der Umgebung des Blutgefäßes. Vergr. 400.

sind, angeschuldigt. Schmerzhaftigkeit und Schwellungen von Knochen, die am häufigsten meist an den großen Röhrenknochen der Beine beginnen, sich alsdann auch auf andere Knochen, insbesondere der Rippen, ausbreiten können, gehören zu den ersten Erscheinungen des Leidens, das im übrigen durch Anämie, Zahnfleischschwellungen und -blutungen, durch Blutungen in die Haut und das Unterhautgewebe und in Schleimhäute, oft auch aus den Nieren ausgezeichnet ist. Wird nicht durch Aenderung der Ernährungsweise dem Leiden Einhalt geboten, so kann der Tod in etwa 2—4 Monaten eintreten.

Fig. 193. Durchschnitt durch die Rippe eines an BARLOWscher Krankheit gestorbenen Kindes von 2 Jahren (Form. Häm. Eosin.) *a* Gallertmark, Defekt der Knochenbalken. *b c* Rest des Knochengewebes. Vergr. 10.

Den Hauptbefund bei der Sektion bilden Knochenveränderungen, zunächst Blutungen im Mark und auch unter dem Periost der erkrankten Knochen, oft auch Knochenfrakturen, namentlich in der Nähe der Diaphysenknorpel, sodann aber auch tiefgreifende Veränderungen im Knochenmark und exzentrische Atrophie und Porose der Knochensubstanz, so daß man das Leiden auch als **Osteotabes infantum** bezeichnen kann.

Die Erkrankung des Knochenmarks besteht zunächst wesentlich in einem **Schwund der freien Markzellen**, so daß schließlich fast nur noch die Blutgefäße und das endostale Stützgewebe übrig bleiben (Fig. 192) und statt des Knochenmarkes ist ein durchscheinend aussehendes Endostgewebe vorhanden. Durch

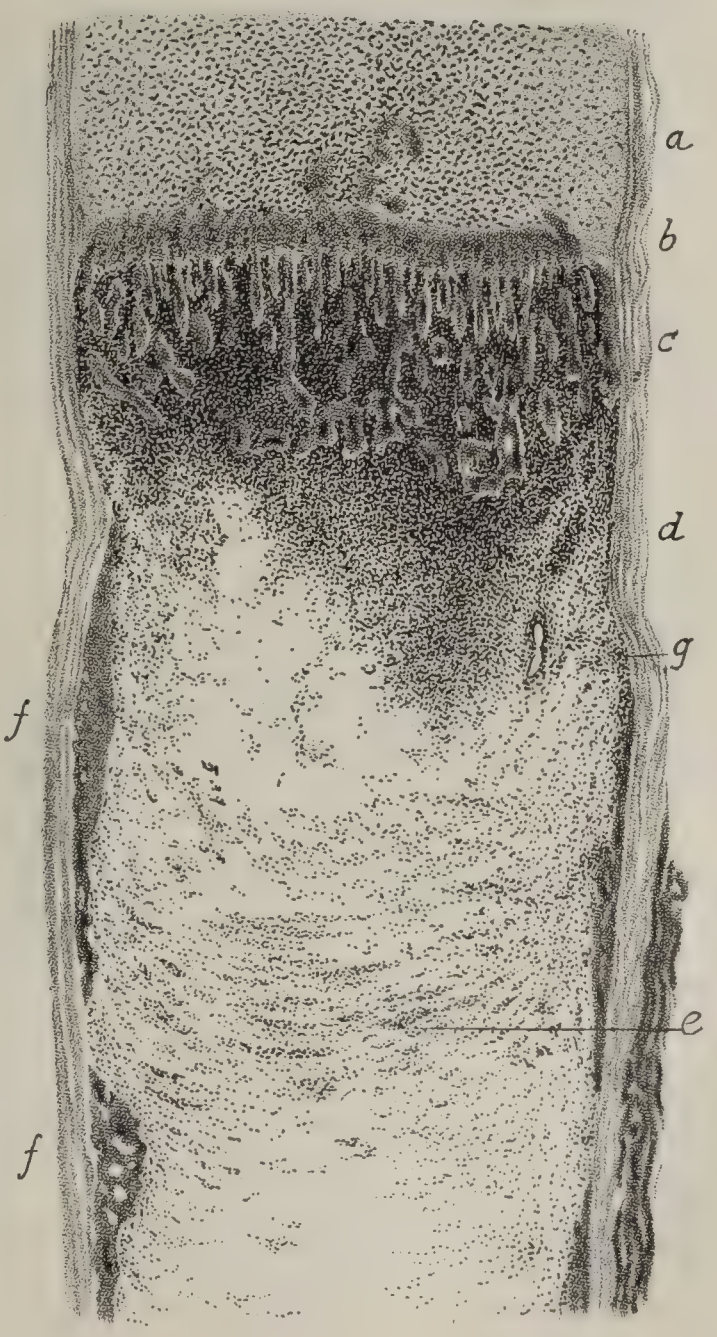

Fig. 194. Längsschnitt durch die Knorpelknochengrenze einer Rippe eines an BARLOWscher Krankheit gestorbenen Kindes von 2 Jahren (Form. Häm. Eosin). *a* Hyaliner Knorpel. *b* Wuchernder Knorpel. *c* Spongiosa mit normalem Mark. *d e* Gallertmark, in dessen Gebiet die Knochenbalken ganz geschwunden sind. *f* Reste der Corticalis. *g* Totaler Knochenschwund. Vergr. 8.

Blutungen, die gewöhnlich auftreten, gewinnt das Gallertgewebe ein hämorrhagisches Aussehen. Am ausgesprochensten sind diese Veränderungen in den Diaphysenenden der Röhrenknochen und in den Rippen zu beobachten (Fig. 193 *a* und Fig. 194 *e*), bei denen das Mark in großer Ausdehnung fast vollkommen geschwunden sein kann, so daß das endostale Stützgewebe nur Flüssigkeit, eventuell auch Blut enthält. In schwereren Fällen können sich indessen solche Herde auch in anderen Knochen, z. B. im Schädeldach (Fig. 195 *d*), finden.



Fig. 195. Durchschnitt durch das Schädeldach eines an Barlow-scher Krankheit gestorbenen Kindes von 2 Jahren (Form. Häm. Eosin). *a* Normales Mark. *b c* Beginnender, *d* hochgradiger Schwund des Markes und Erweiterung der Markräume durch Knochenschwund. *e* Knochensubstanz. *f* Totaler Defekt der Tabula externa. Vergr. 8.

Mit diesem Schwunde des Knochenmarks verbindet sich eine gesteigerte Knochenresorption, die in spongiösen Knochen zu völligem Schwunde der Spongiosabalken (Fig. 193 *a*, Fig. 194 *d e* und Fig. 195 *d*) führen kann. Es kann ferner auch die Corticalis hochgradig atrophisch (Fig. 193 *c* und Fig. 194 *f*) werden, schließlich stellenweise ganz verschwinden (Fig. 194 *g* und Fig. 195 *f*). Am Schädeldach kann es dadurch zu multipler Lückenbildung in dem äußeren Knochenlager (Fig. 196) kommen. Mangelhafte Ausbildung von Knochen unterstützt dabei die zunehmende Verdünnung der Knochen, und so ist es nicht zu verwundern, wenn in Knochen, die äußeren Einwirkungen ausgesetzt sind, häufig Infraktionen und Frakturen, namentlich in der Nähe des Knorpels, entstehen und damit auch wieder zu Blutungen, welche nicht selten das Periost in großer Ausdehnung abheben, führen. Die Rippen können durch Frakturen in größerer Zahl ihre feste Verbindung mit dem Rippenknorpel und damit auch mit dem Sternum verlieren (C. Fraenkel). Ist das Knochenmark in einem größeren Abschnitt des Knochensystems zu Grunde gegangen, so muß dies auch mangelhafte Blutbildung und damit Anämie nach sich ziehen.

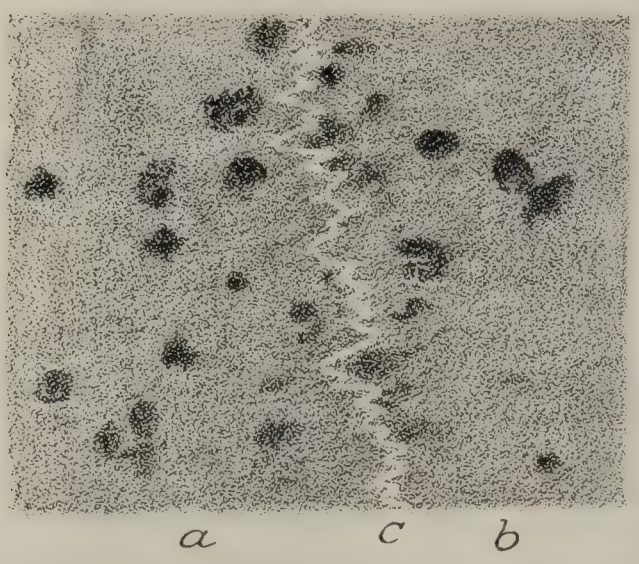

Fig. 196. Craniotabes infantum bei einem Kinde von 2 Jahren. *a* Scheitelbein. *b* Stirnbein. *c* Koronarnaht. Nat. Gr.

Solange die Markerkrankung das Diaphysenende eines Knochens nicht erreicht hat, sind auch die endochondralen Ossifikationsvorgänge nicht gestört. Mit der Verbreitung der Erkrankung auf dieses Gebiet können dieselben dagegen mehr oder minder erhebliche Veränderungen

erleiden, und zwar in dem Sinne, daß die Grenzlinie des Diaphysenmarks gegen den Knorpel unregelmäßig wird, daß das gefäßhaltige Bindegewebe in unregelmäßiger Weise in den Knorpel vordringt, daß das subchondrale Balkenwerk aus verkalktem Knorpel da und dort unterbrochen wird und die Knochenneubildung mangelhaft bleibt. Es können danach Epiphysenablösungen entstehen, deren Trennungslinie teils im subchondralen Knochengewebe liegt, teils in den Knorpel reicht.

Das endostale Stützgewebe des Marks ist bei Eintritt des Markschwundes nur zart und wenig hervortretend, kann aber weiterhin eine Wucherung eingehen, so daß ein retikulär gebautes oder auch mehr fibrilläres Gewebe mit großen sternförmigen und spindelförmigen Zellen entsteht (Fig. 197), letzteres namentlich in den dem Periost nahe gelegenen Teilen. Diese Wucherung kann ferner auch zu Bildung von Knochenbälkchen führen (*b*), deren Form und Lagerung von der typischen Balkenstruktur des subchondralen Ossifikationsgebietes abweicht. Es kann durch diese Vorgänge ein den rachitischen Knochenveränderungen ähnliches Bild entstehen, doch unterscheidet sich dasselbe von der rachitischen Knochenerkrankung dadurch, daß die vorläufige Verkalkung des gewucherten Knorpels wie in der Norm erfolgt, nur etwas unregelmäßig wird, und daß auch die neugebildeten Knochenbalken nicht kalklos, osteoid, bleiben, sondern in normaler Weise Kalksalze erhalten. Bildet sich in der Umgebung von Infraktionen und Frakturen ein Callus, so zeigt auch dieser einen dem Callus gesunder Knochen entsprechenden Aufbau. Wo Blutungen stattgefunden hatten, findet sich eine Zeitlang Hämosiderin ins Gewebe eingelagert.

Fig. 197. Subchondrale Wucherung des Endostes mit Knochenneubildung bei Barlowscher Krankheit. *a* Zellig-fibröses Gewebe. *b* Neues Knochengewebe. *c* Blutgefäße. Vergr. 300.

Die **Barlowsche Krankheit** ist eine eigenartige Erkrankung, welche zwar keine spezifischen Ursachen hat, vielmehr als eine Folge ungeeigneter Ernährung anzusehen ist, aber doch nach dem klinischen Verlauf und der eigenartigen Knochenveränderung hinlänglich gegen andere Erkrankungen des Säuglingsalters abzugrenzen ist. Sie als **Säuglingsskorbut** zu bezeichnen, halte ich für zutreffend; doch darf man damit nicht die Anschauung verbinden, daß die Erkrankung mit dem Skorbut der Erwachsenen zu identifizieren sei. Von großem Interesse ist, daß es Bartenstein gelungen ist, bei jungen Meerschweinchen durch Fütterung mit einer qualitativ nicht genügenden Nahrung (Sahnemilchmischung von ungefähr 8—12 Proz. Fettgehalt mit etwas Weizenkleie und Heu), bei der aber doch die Tiere längere Zeit am Leben blieben, Degeneration des Knochenmarks, Atrophie der Knochen durch gesteigerte Resorption und mangelhafte Knochenneubildung, namentlich an der endochondralen Ossifikationsgrenze,

Spontanfrakturen, endlich auch fibröse Hyperplasie des Endostes zu erzeugen, also alles Veränderungen, wie sie der BARLOWschen Krankheit zukommen. Ich habe seinerzeit die Knochenveränderungen bei der BARLOWschen Erkrankung als **Osteotabes infantum** bezeichnet und bin auch heute der Meinung, daß dieser Name die Erkrankung richtig charakterisiert. Um diese Form des Mark- und Knochenschwundes von der durch Druckschwund des Knochens marantischer Säuglinge (Fig. 145, S. 176) bedingten Craniotabes zu unterscheiden, könnte man sie als **„scorbutica"** bezeichnen.

Verschiedene Autoren (NAUWERCK, SCHOEDEL, C. FRAENKEL) haben die BARLOWsche Krankheit in nähere Beziehung zur Rachitis gebracht. C. FRAENKEL betrachtet sie als eine Krankheit, welche sich in der Mehrzahl der Fälle auf dem Boden einer bereits bestehenden Rachitis entwickelt. Dieser Anschauung kann ich nicht beipflichten. Eine Kombination mit Rachitis (SCHMORL) halte ich zwar für möglich aber es besteht dabei kein pathogenetischer Zusammenhang. Nach den gegebenen Beschreibungen glaube ich auch annehmen zu dürfen, daß Veränderungen, die der BARLOWschen Krankheit zukommen, z. B. die Wucherung des Endostes in späteren Stadien, als rachitische Gewebsveränderung gedeutet worden sind. Wenn dieselbe subchondral sehr stark wird, auch in den Knorpel und auf das Perichondrium übergreift und neue Knochenbälkchen in unregelmäßiger Anordnung bildet, so wird das mikroskopische Bild demjenigen von Präparaten rachitischer Knochen sehr ähnlich. Es besteht aber, wie dies auch HOFFMANN angibt, ein bedeutsamer Unterschied darin daß die neuen Bälkchen schon bald Kalksalze enthalten, und daß ein osteoider Besatz der alten Knochenbalken fehlt.

Literatur über Säuglingsskorbut oder BARLOWsche Krankheit.

Barlow, *On cases described as „acute Rachitis", which are probably a combination of scurvy and rickets, the scurvy being an essential and the rickets a variable element, Med.-chir Trans. LXVI 1883 u. Centralbl. f. inn. Med. XVI 1891.*
Bartenstein, *Künstlicher Morbus Barlow bei Tieren, Jahrb. f. Kinderheilk. 61. Bd. 1905.*
Butzke, *Z. path. Anat. d. Möller-Barlowschen Krankheit, I.-D. Leipzig 1904.*
Fraenkel, C., *Möller-Barlowsche Krankheit, Fortschr. a. d. Geb. d. Röntgenstrahlen 1904.*
Fürst, *Die Barlowsche Krankheit, A. f. Kinderheilk. XVIII 1895.*
Hoffmann, *Barlowsche Krankheit, Beitr. v. Ziegler Suppl. VII 1905.*
Jakobsthal, *Knochenerkrank. bei Barlowscher Krankheit, B. v. Ziegler XXVII 1899.*
Klein, *Ueber Barlowsche Krankheit, Cbl. f. allg. Path. VIII 1897 (Lit.).*
Naegeli, *Wesen des Morbus Barlow, C. f. Path. VIII 1897.*
Neumann, *Säuglingsskorbut, Dtsch. Klinik 7. Bd. 1905.*
Schmorl, *Knochenveränd. bei Morbus Barlow, Festschr. z. 50-jähr. Feier d. Stadtkrankenh. Dresden 1899; Path. Anat. der Barlowschen Krankheit, B. v. Ziegler XXX 1901.*
Schoedel u. Nauwerck, *Unters. üb. die Möller-Barlowsche Krankheit, Jena 1900 (Lit.).*
Steudener, *Pseudorachit. Skeletterkrankungen beim Hunde, V. A. 177. Bd. 1904.*
Stross, *Barlowsche Krankheit, Korrespbl. f. Schweizer Aerzte 1903.*
Ziegler, *Osteotabes infantum u. Rachitis, Cbl. f. allg. Path. XII 1901.*

§ 53. Die **Rachitis**, auch englische Krankheit oder Zwiewuchs genannt, ist eine eigenartige, chronisch verlaufende Erkrankung des wachsenden Knochens, die am häufigsten im Alter von $^1/_2$ Jahr bis 2 und 3 Jahren auftritt, nur selten auch noch in späteren Jahren (18—21 Jahren SCHMORL) vorkommt und, in höheren Graden ausgebildet, eine außerordentlich weitgehende Umgestaltung des Knochenbaues bewirkt.

Die krankhaften Veränderungen gehen vom **Endost** und **Periost** aus, ziehen aber auch die Proliferationszone des die endochondrale Ossifikation vorbereitenden Knorpels in Mitleidenschaft und treten sogar mit Vorliebe zuerst in diesen Gebieten des Knochenmarks und des Periostes auf. An der Erkrankung können alle Knochen teilnehmen, doch führt die Erkrankung namentlich an Orten stärkeren Knochenwachstums zu besonders starken Veränderungen. Die endo-

chondrale Ossifikation wird besonders stark an den Rippenenden und dem unteren Diaphysenende des Femur gestört; diesen folgen mit abnehmender Intensität der Erkrankung (SCHMORL) die Tibia, die Fibula,

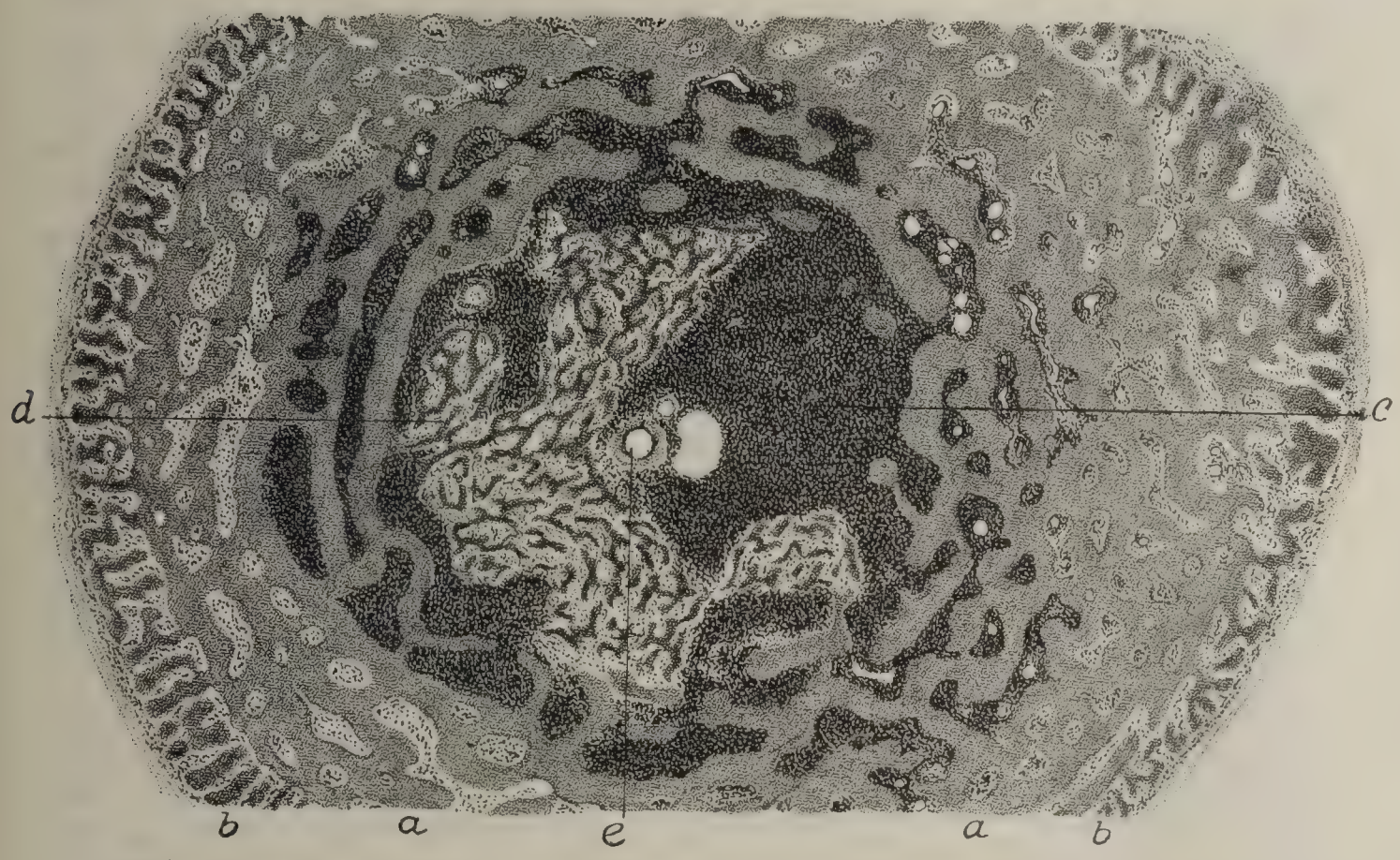

Fig. 198. Rachitis incipiens. Querschnitt durch die Diaphysenmitte des Femur; Kind von 9 Monaten (Form. Häm. Eosin.). *a* Corticalis. *b* Periostale Knochenauflagerung. *c* Normales Knochenmark. *d* Gewuchertes Endost mit osteoiden Balken. *e* Arterie. Vergr. 10.

oberes Humerus-, unteres Radius- und Ulnaende, während an den langsamer wachsenden Knochenenden, oberes Femur-, unteres Humerus-, oberes Ulna- und Radiusende, an den Epiphysenkernen, den Wirbelkörpern und der Scapula die endochondrale Ossifikation bei leichten und mittelschweren Rachitisfällen normal sein kann, auch wenn kalklose Säume an den Knochenbalken vorhanden sind.

Die äußere periostale Knochenneubildung der Röhrenknochen ist in verschiedenem Grade beteiligt. Die platten Knochen des Schädels bleiben in leichteren Erkrankungs-

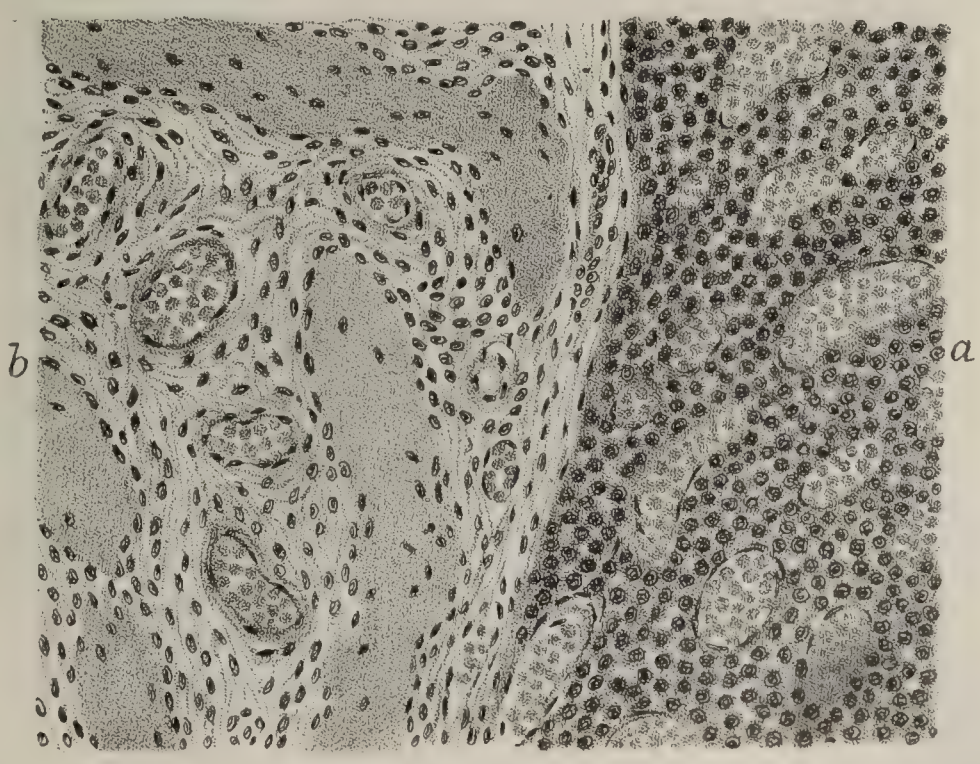

Fig. 199. Rachitis incipiens. Inneres Periost und Knochenmark aus Fig. 198 *c d*. *a* Normales splenoides Mark. *b* Gewuchertes inneres Periost mit osteoiden Balken. Vergr. 100.

fällen meist verschont, bei schwereren Formen können sie hochgradige Veränderungen zeigen, und zwar in ihrer ganzen Flächenausdehnung, Die **Störung der endostalen Ossifikation** wird durch eine **abnorme Wucherung des Endostes** eingeleitet.

Fig. 200. Rachitis incipiens, Teil aus einem Längsschnitt der unteren Ossifikationsgrenze der Femurdiaphyse; Kind von 10 Monaten (Form. Häm. Eosin). *a* Ruhender, *b* wuchernder Knorpel. *c* Vordringende Gefäße, umgeben von osteoid verändertem Knorpel. *d* Dunkel gefärbte Reste hypertrophischen Knorpels. *e* Fibröses Mark mit osteoidem Gewebe. *f* Normales Mark. *g* Beginnende fibröse Wucherung des inneren Periosts mit osteoiden Bälkchen. Vergr. 10.

Liegt die Wucherungsstelle im Gebiet des großen Markraumes eines langen Röhrenknochens, so tritt an der betreffenden Stelle ein **zelligfibröses Gewebe** (Fig. 198 *d* u. Fig. 199 *b*) auf, welches das splenoide Knochenmark verdrängt und sehr bald nach seiner Ausbildung in seinem Innern auf metaplastischem Wege **osteoides Gewebe** (Fig. 199 *b*) produziert. Dieselben Erscheinungen können sich, herdweise auftretend, auch an den Balken spongiöser Knochensubstanz (Fig. 200 *g*) zeigen, wobei die endostale Neubildung bald den Knochenbälkchen flach anliegt, bald sich von denselben wie eine Exkreszenz erhebt. Entwickelt sich derselbe Vorgang innerhalb engerer Knochenräume, so werden dieselben durch die Wucherung zunächst ausgeweitet, der angrenzende Knochen wird durch das wuchernde Endost unter Bildung von Ostoklasten resorbiert. Später findet alsdann wieder eine Apposition von osteoidem Gewebe an

die alte, noch erhalten gebliebene Knochensubstanz statt, und es entstehen zugleich auch innerhalb des erweiterten Markraumes neue Balken osteoiden Gewebes.

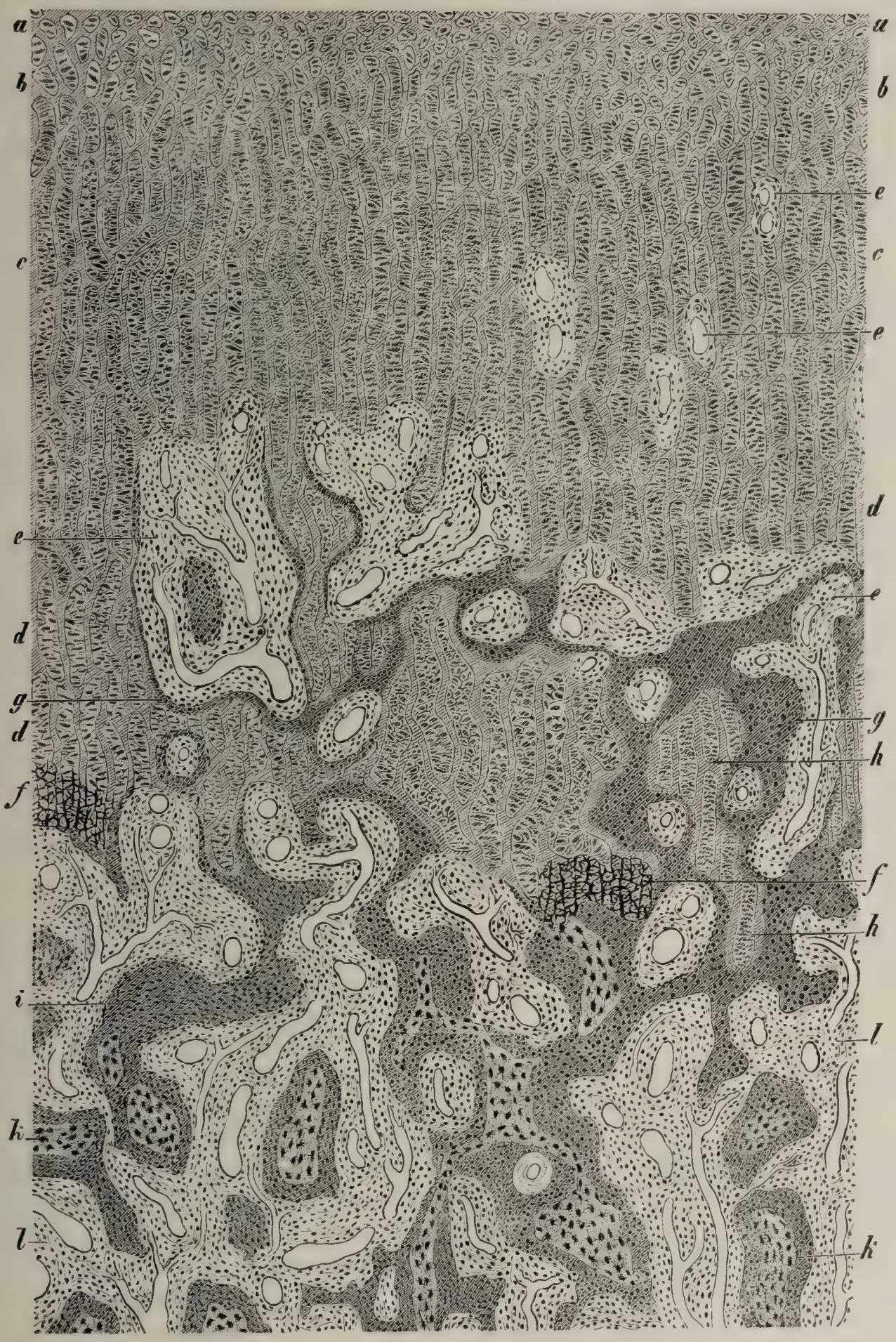

Fig. 201. Rachitis. Längsschnitt durch die Ossifikationsgrenze des oberen Diaphysenendes des Femur eines 1-jährigen, an Rachitis mäßigen Grades leidenden Kindes (M. Fl. Alk. Häm. Karm.). *a* Unveränderter hyaliner Knorpel. *b* Knorpel in den ersten Stadien der Wucherung. *c* Zone der gewucherten Knorpelzellensäulen. *d* Säulen gewucherter hypertrophischer Zellen. *e* Im Gebiete des Knorpels gelegene Gefäße mit fibrösem Markgewebe. *f* Verkalktes Knorpelgewebe. *g* Osteoides Gewebe. *h* Reste von Knorpelgewebe in osteoidem Gewebe. *i* Balken von osteoidem, kalklosem Gewebe. *k* Balken aus osteoidem und fertigem, kalkhaltigem Knochengewebe. *l* Zellig-fibröses Markgewebe.

Im Bezirk der **endochondralen Ossifikation** äußert sich die eingetretene Störung vornehmlich in der Verdrängung des splenoiden Markes durch ein gefäßreiches fibröses Gewebe (Fig. 200 *e*), in dem sich alsbald ein Netzwerk osteoider Balken entwickelt, und durch ein äußerst unregelmäßiges Einwachsen der von fibrösem Gewebe umgebenen Gefäße (Fig. 200 *c* und Fig. 201 *e*) in den wuchernden Knorpel (Fig. 200 *b* und Fig. 201 *c*, *d*). Dieses Einwachsen der Gefäße des durch fibröses Gewebe ersetzten Knochenmarks, das auch noch von einem Einwachsen von Gefäßen des Perichondriums in den Knorpel begleitet ist, zieht alsbald auch eigenartige Veränderungen im Knorpel nach sich. Zunächst pflegt sich eine stärkere Wucherung des Knorpels einzustellen, und es ist namentlich das Gebiet des sog. hypertrophischen Knorpels (Fig. 200 *d*) vergrößert, der mit Hämatoxylin eine tiefblaue Farbe annimmt. Sodann wird die Zone der vorläufigen Verkalkung vielfach unterbrochen und auf einzelne Restbezirke (Fig. 201 *f*) reduziert. Bei reichlichem Einwachsen von Gefäßen verschwindet sie sogar ganz. Der an das eingewucherte Bindegewebe angrenzende Knorpel (Fig. 201 *g*) geht eine eigenartige Veränderung ein in dem Sinne, daß er mehr und mehr das Aussehen von osteoidem Gewebe (Fig. 202 *d*) gewinnt und sich auch bei Doppelfärbung mit Hämatoxylin und Karmin oder Eosin nicht mehr bläulich oder blauviolett, sondern intensiv rot färbt.

Fig. 202. Rachitis. Markraumbildung im Epiphysenknorpel (M. Fl. Alk. Häm. Karm.). *a* Knorpel. *b* Markgewebe. *c* Gefäßsprossen. *d* Osteoides Gewebe. Vergr. 130.

Sind die zwischen den neugebildeten Markräumen verbleibenden Knorpelbalken schmal, so wandeln sie sich ganz in osteoides Gewebe um (Fig. 201 *i*); sind sie dicker, schließen sie größere Knorpelreste ein (Fig. 200 *d* u. Fig. 201 *h*), so bleiben diese längere Zeit als solche erhalten, und man kann danach Knorpelherde verschiedener Größe innerhalb des Gebietes der osteoiden Gewebsbalken finden.

Die an der Knorpelknochengrenze sich vollziehenden Vorgänge bedingen, falls sie etwas stärker ausgebildet sind, Veränderungen, welche schon makroskopisch leicht erkennbar sind.

Zunächst können die stärkeren Wucherungen eine Verdickung des Knorpels an der Ossifikationsgrenze verursachen. Sie zeigt sich am ausgesprochensten an den Rippenknorpeln, namentlich wenn man dieselben von innen betrachtet. Nicht selten springen sämtliche Rippenknorpelenden als Buckel nach innen, gegen den Thoraxraum vor

(rachitischer Rosenkranz), doch hängt das nicht nur von der Verdickung, sondern mehr noch von einer Abknickung des Rippenknochens gegen den Rippenknorpel im Gebiete der Uebergangsstelle ab, die zur Bildung eines nach außen offenen Winkels an der betreffenden Stelle, zuweilen auch zu einer Vortreibung des Brustbeins (Pectus carinatum s. gallinaceum, Hühnerbrust) führt. In seltenen Fällen kann das Brustbein auch hohlrinnenartig nach innen einsinken (Trichterbrust).

Auf dem Durchschnitt zeigt der gewucherte Knorpel ein stärker durchscheinendes, oft ein gequollenes Aussehen, die scharfe Grenze zwischen dem grauen Knorpel und dem roten Knochenmark, die in der Norm noch durch einen feinen weißen Saum, die vorläufige Verkalkungszone, hervorgehoben wird, fehlt. Rote Streifen und Scheibchen, mit Blut gefüllte Gefäße, durchziehen, bald im Längs-, bald im Querschnitt getroffen, in wechselnder Menge und verschiedener Ausbreitung den grau durchscheinenden Knorpel. Der weiße Grenzsaum ist verschwunden. In unregelmäßig verlaufender Grenzlinie grenzt sich der vaskularisierte Knorpel von einem spongiösen, hellrot oder gelbrot gefärbten Knochengewebe ab, das dem Druck des Fingernagels wie ein Stück Kautschuk nachgiebt und erst allmählich in ein festeres Knochengewebe übergeht.

Die **periostale Knochenneubildung an der Außenfläche der Knochen** zeigt die der inneren Knochenproduktion durchaus entsprechenden Veränderungen. Das stärker als normal wuchernde Periost bildet ebenfalls zunächst nur **osteoides Gewebe**, das an Orten geringer Apposition sich dem alten Knochen anlagert, an Orten stärkerer Wucherung in Form selbständiger Osteophyten sich von der Außenfläche erhebt, bald mehr Arkaden bildend (Fig. 198 *b*), bald unregelmäßig gebautes spongiöses Gewebe der Außenfläche des Knochens aufsetzend (Fig. 203 *b f*). Zuweilen entwickeln sich Knorpelherde. Auch hier läßt sich die pathologische Ossifikation, stärker entwickelt, mit bloßem Auge erkennen, insbesondere an platten Knochen, indem ein schwammiges, durch reichlich entwickelte Blutgefäße rot gefärbtes Gewebe, dessen Balkenwerk durch den Fingernagel leicht eingefurcht werden kann, dem Knochen aufliegt.

Die endostal und periostal gebildeten **osteoiden Gewebsbalken verharren längere Zeit in kalklosem Zustande,** und so erklärt sich die beschriebene Nachgiebigkeit und die leichte Schneidbarkeit des Gewebes. Stellt sich früher oder später Verkalkung ein und wird dadurch das Gewebe in fertiges Knochengewebe übergeführt, so geschieht das immer zuerst in den zentralen Teilen der Balken (Fig. 201 *k* und Fig. 203 *m*). Erreicht die Verkalkung größere Ausdehnung, so gewinnt der Knochen allmählich wieder die ihm zukommende Festigkeit und Härte. Damit ist zunächst für die Knochensubstanz der Ablauf des Prozesses gegeben. Für den Inhalt der Markräume ist die Heilung dann gegeben, wenn das Endost wieder auf die ihm normal zukommende Ausdehnung rückgebildet ist und die Markräume wieder normales Knochenmark enthalten. Es ist genauer nicht untersucht, wie lange dieser Heilungsvorgang dauert, doch ist zu bemerken, daß man schon bei Kindern unter 2 Jahren, die noch osteoides Gewebe in reichlicher Menge haben, eine Auflockerung einzelner Teile des gewucherten Periostes und herdweise Einlagerung von Markzellen finden kann.

Die rachitische Wachstumsstörung ist für **den Bau und die Archi-**

tektur der Knochen von einschneidendster Bedeutung. Ein großer Teil des alten, in typisch gelagerten Lamellen angeordneten Knochens geht verloren, so daß oft nur noch geringe Reste übrig bleiben (Fig. 203 *i*), und es tritt an seine Stelle ein System zu einem spongiösen Gewebe vereinigter, aber regellos gelagerter Balken von geflechtartigen Faserknochen (Fig. 203 *h* h_1 *m*). Zugleich nehmen diese Knochenbalken auch noch Markraumgebiete (Osteosklerose) ein (h_1), welche sonst



Fig. 203. Rachitis. Durchschnitt durch das Os parietale eines 2 Jahre alten rachitischen Kindes (M. Fl. Alk. Karm.). *a* Aeußeres Periost. *b* Aeußere periostale Knochenlage. *c* Gebiet der Tabula externa. *d* Gebiet der Spongiosa. *e* Gebiet der Tabula vitrea. *f* Gebiet der inneren periostalen Osteophytenlage. *g* Inneres Periost. *h* und h_1 Balken osteoiden Gewebes. *i* Reste des alten Knochens. *k* Auflagerungen osteoiden Gewebes auf dem alten Knochen. *l* Resorptionsstelle mit Ostoklasten. *m* Neuentstandener fertiger Knochen innerhalb eines Balkens aus osteoidem Gewebe. *n* Zellig-fibröses Markgewebe im Gebiete des alten Knochens. *o* Zellig-fibröses, aber gefäßreiches Markgewebe im Gebiete des periostalen osteoiden Gewebes. Vergr. 30.

von Knochenbalken frei bleiben, sie lagern sich ferner auch noch der Außenfläche auf (*h*), so daß sowohl auf Durchschnitten von Röhrenknochen als auch von platten Knochen die Architektur des Knochens (Fig. 203) von den normalen Verhältnissen in hohem Maße abweicht. Der typische Knochen ist da, wo die Rachitis in schwerer Form auftrat, durch einen atypischen er-

setzt. Es bedarf späterhin starker Umbildungen, um ihn in seinem Bau dem normalen wieder zu nähern.

In der **äußeren Form der Knochen** prägt sich die Rachitis zunächst durch eine abnorme Dicke (Schädel, Becken) und Plumpheit aus, jedoch nur dann, wenn die periostalen Auflagerungen einen erheblichen Grad erreichten. Nicht selten kommt es auch zu einer mangelhaften Längenentwickelung, insbesondere der großen Extremitätenknochen (kurzgliedrige Zwerge), und zwar dann, wenn die

Fig. 204. Fig. 205.

Fig. 204. Oberschenkel eines Erwachsenen mit rachitischer Verkrümmung der Diaphyse. Auf $^1/_3$ verkleinert.

Fig. 205. Oberschenkel eines Erwachsenen mit rachitischer Abbiegung des unteren Teiles der Diaphyse. Auf $^1/_3$ verkleinert.

Störung sich vornehmlich an der Knorpelknochengrenze lokalisiert hatte. Als Folge der unregelmäßigen Wucherung des Knorpels und der Weichheit der Diaphysenenden kommt es oft auch zu einer abnormen Dicke der Gelenkenden (Zwiewuchs). Der Schluß der Fontanellen (im 15.—18. Monat) ist verzögert, die Nähte erscheinen breit, weich, membranartig, von weichen Knochenrändern begrenzt. Reichliche Bildung osteoiden Gewebes gibt der Oberfläche des Schädels ein

schwammiges Aussehen. Späterhin bleibt eine Hyperostose des Schädeldaches. Der Zahndurchbruch ist bei Rachitis verspätet. Zu dieser unmittelbar durch die rachitischen Ossifikationsvorgänge bewirkten Formveränderung gesellen sich als Folge der zu Zeiten der Erkrankung bestehenden Weichheit der Knochen noch Veränderungen, die in **Knickungen, Brüchen** und **Verbiegungen** ihren Ausdruck finden. Abgesehen von der bereits erwähnten Knickung

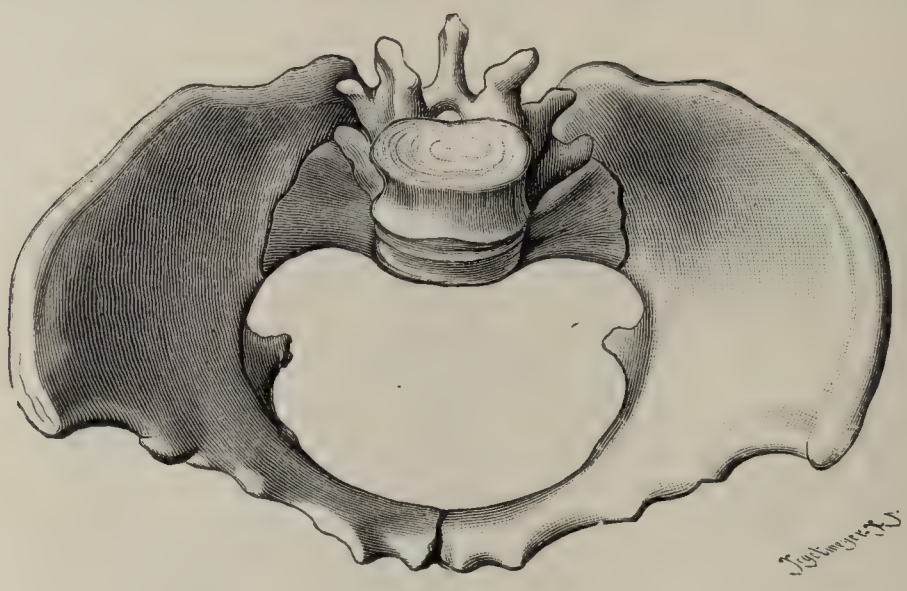

Fig. 206. Plattes rachitisches Becken. Kreuzbeinfläche weit in das Becken hineinragend; Spinae posteriores danach weiter als normal über die hintere Kreuzbeinfläche hervortretend. Darmbeinschaufeln klein, vorn auseinanderklaffend. Acetabula nach vorn gerichtet.

an der Knorpelknochengrenze der Rippen entstehen nicht selten Frakturen und Infraktionen auch im Gebiet der weich gewordenen Teile der Diaphysen der großen Extremitätenknochen, an den Rippen- und Beckenknochen, die alsdann wieder stärkere Knochenproduktion auslösen. In anderen Fällen kommt es wenigstens zu Biegungen der betreffenden Knochen (Fig. 204 und Fig. 205), und es kann an den großen Röhrenknochen diese Biegung sowohl im Mittelstück der Diaphysen (Fig. 204) als auch an deren Endteilen (Fig. 205), im Gebiet der endochondralen Ossifikation erfolgen. Findet weiterhin an den gebogenen Knochen auf der Seite der Konkavität eine stärkere äußere Knochenanbildung statt, was gewöhnlich der Fall ist, so wird der Knochen nach dieser Richtung verbreitert und gewinnt ein säbelscheidenförmiges Aussehen, eine Erscheinung, die besonders deutlich an Tibia und Fibula hervortritt.

Fig. 207. Rachitisches Becken mit nach vorn gesunkenem Promontorium. Gelenkpfanne nach innen gedrückt, besonders die linke, Darmbeinschaufeln klein. Pseudo-osteomalacisches Becken.

Häufig sind auch Ausbiegungen der Wirbelsäule nach den Seiten (Skoliose), nach hinten (Kyphose), nach vorn (Lordose), die durch ungleichmäßige Höhe der Wirbelkörper bedingt sind.

Das Becken wird bei mäßig stark entwickelter Rachitis meist platt (Fig. 206), das Kreuzbein sinkt stärker in das Becken hinein und bildet mit seinen Flügeln eine geradlinige statt einer bogenförmigen

hinteren Begrenzung des Beckeneinganges. Gleichzeitig ist der untere Teil des Kreuzbeins stärker nach vorn gekrümmt, die Darmbeinschaufeln sind klein und klaffen nach vorn auseinander, der Schambogen ist weit, die Acetabula sind mehr nach vorn gerichtet als in der Norm. Bei hochgradiger Rachitis, bei welcher die Beckenknochen sehr weich werden (Fig. 207), sinkt das Promontorium stark nach vorn und springt über die Kreuzbeinflügel nach innen vor, die Pfannengegend wird nach innen gedrückt, die Symphyse nach vorn gedrängt, so daß der Beckeneingang ähnlich wie bei Osteomalacie kartenherzförmig wird, und man das Becken auch als ein pseudo-osteomalacisches bezeichnet.

Verursacht werden diese Frakturen, Infraktionen und Verbiegungen teils durch Belastung des betreffenden Knochens, teils durch Wirkungen des Muskelzuges, teils durch direkten Druck auf die Knochen.

Die **Aetiologie der Rachitis** ist unbekannt. Ihr **Wesen** besteht in einer eigenartigen Erkrankung des Endostes und des Periostes, die sich in einer pathologischen Wucherung desselben äußert. Diese Wucherung führt unter Verdrängung des Knochenmarks durch zellreiches Bindegewebe zur Bildung eines atypischen Knochens, welcher längere Zeit kalklos bleibt. Der Abbau des alten Knochens vollzieht sich zunächst in normaler Weise durch lakunäre Resorption. Ob dabei auch ein Abbau durch Halisterese vorkommt (vergl. § 54), ist streitig. v. Recklinghausen ist der Ansicht, daß im Laufe der Rachitis diese Halisterese oder Osteomalacie eine große Rolle spielen und auch ohne die sonstigen rachitischen Erscheinungen als reine Osteomalacie im Kindesalter auftreten kann. Was den Anstoß zu der pathologischen Wucherung des Periostes und des Endostes bildet, wissen wir nicht. Vielleicht ist es eine Infektionskrankheit, vielleicht eine Intoxikation. Stoeltzner sucht die Ursache in der Insufficienz eines der Schilddrüse analogen Organs. Für die Annahme einer Infektion sprechen namentlich experimentelle Untersuchungen von Morpurgo, der bei jungen Ratten durch Impfungen mit Diplokokken, die er aus dem Organismus von Ratten, die an Osteomalacie erkrankt waren, gezüchtet hatte (vergl. § 54), Knochenveränderungen erhielt, welche die größte Aehnlichkeit mit der Rachitis der Menschen zeigen. Sie sprechen zugleich auch für nahe Beziehungen zwischen Rachitis und nicht senilen Formen der Osteomalacie. Im übrigen ist darauf hinzuweisen, daß Wucherungen, wie sie der Rachitis zukommen, auch in der Nachbarschaft von Entzündungsherden, ferner auch im Gebiet metastatischer Krebsentwickelung, wo wahrscheinlich chemisch wirksame Substanzen ihr Auftreten bewirken, vorkommen.

Die meisten Autoren sehen die Rachitis als eine Ernährungsstörung an und legen den Hauptnachdruck auf den Mangel einer hinreichenden Nährsalzzufuhr zum Knochen, insbesondere an Kalk- und Magnesiumphosphaten (Zweifel). Die Ursache des Mangels an Kalksalzen sucht man entweder in einem mangelhaften Kalkgehalt der Nahrungsmittel oder in einem Unvermögen des Darmes, die Salze aufzunehmen oder die aufgenommenen Salze richtig zu verwenden. Nach Riedel ist indessen bei gleicher Ernährung die Kalkaufnahme und Kalkabscheidung bei rachitischen Kindern gleich wie bei gesunden, und es kann danach das Wesen der Rachitis kaum in einem mangelhaften Resorptionsvermögen des Organismus für Kalksalze liegen.

Der Versuch, die Rachitis durch Kalkmangel zu erklären, ist nicht mehr aufrecht zu erhalten; abgesehen davon, daß bei wachsenden Tieren Aufhebung und starke Verminderung der Kalkzufuhr nicht Rachitis, sondern Bildung von Osteoporose (Stoeltzner) zur Folge hatte, spricht auch das ganze Wesen des krankhaften Prozesses gegen diese Annahme. — Milzschwellung, Leberschwellung, Darmkatarrhe, die man bei Rachitis beobachtet, sind eher ein Symptom als die Ursache der Erkrankung. Die Anämie läßt sich durch die Verdrängung des Marks erklären.

Heubner ist der Meinung, daß es sich bei der Rachitis nur um eine Hemmung, einen Stillstand, ein Ausbleiben der zu erwartenden Fortschritte im Knochenwachstum handle, daß also eine wesentliche Abweichung von dem normalen Vorgang des Knochenwachstums nicht gegeben sei. Diese Ansicht ist vollkommen falsch und wird durch jede geeignete Untersuchung rachitischer Knochen widerlegt.

Die Angabe, daß die Rachitis häufig mit Veränderungen des Schädeldaches beginne und daß sie durch zunehmende Verdünnung des Schädeldaches, die am Hinterkopf bis zur Bildung von Lücken im Knochen (Craniotabes rachitica, weicher Hinterkopf) führt, gesteigert werde, ist ebenfalls falsch. Dieser Knochenschwund, dieses Häutigwerden der Knochen des Hinterkopfes hat mit Rachitis nichts zu tun (vergl. § 45 S. 176, Fig. 145), und es bleiben bei Kindern mit solchen Schädelveränderungen rachitische Erscheinungen auch oft genug aus. Von einer Rachitis des Schädeldaches kann man erst dann sprechen, wenn Periost und Endost in Wucherung geraten und osteoides Gewebe produzieren.

Bei Rachitis tarda finden sich (Schmorl) sowohl osteoide Säume an den Knochenbalken als auch charakteristische Veränderungen an der Knorpelknochengrenze.

Literatur über Rachitis.

Baginsky, *Zur Pathologie der Rachitis, V. A. 87. Bd. 1882.*
Bruning, *Rohe oder gekochte Milch, Münch. med. Woch. 1905.*
v. Brunn, *Coxa vara nach Ostitis fibrosa, Beitr. v. Bruns 45. Bd. 1905.*
Elsässer, *Der weiche Hinterkopf, Stuttgart 1843.*
Fleischmann, *Rachitis des Unterkiefers, Wien. med. Presse 1877.*
Glissonius, *De rachitide, London 1650.*
Grandis e Mainimi, *Alteraz. che il rach. determina, A. per le Sc. Med. 1900.*
v. Hansemann, *Die Rachitis des Schädels, Berlin 1901; Rachit. Veränd. d. Schädels, Z. f. Ethnologie 1904.*
Henoch, *Kinderkrankheiten, Berlin 1895.*
Huschke, *Ueber Craniosclerosis totalis rachitica, Jena 1858 (Lit.).*
Kassowitz, *Die normale Ossifikation etc. II, Wien 1882—85; Aetiologie d. Rach. (chron. Ammoniakvergiftung durch Zersetzung des Urins), D. Aerzte-Zeitung 1902.*
Mayor, *Das Wesen der Rachitis, Fortschr. d. Med. 1903.*
v. Mikulicz, *Genu valgum (Spätrachitis), Langenb. A. XXIII 1879.*
Morpurgo, *Malacische u. rachitische Skelettveränderungen, Cbl. f. allg. Path. XIII 1902.*
Müller, *Palpable Milzschwellung bei Rachitis, Char.-Ann. XXII 1897.*
Netter, *Behandl. d. Rachitis m. Nebennierensubstanz, Jahrb. f. Kinderheilk. LII 1900.*
Pommer, *Unters. über Osteomalacie und Rachitis, Leipzig 1885 (Lit.).*
v. Recklinghausen, *Erweichungsvorg. bei Rachitis, Wien. klin. Woch. 1898; Thioninfärbungen an rach. Knochen, Verh. d. D. path. Ges. IV 1902.*
Rehn, *Gerhardts Handb. d. Kinderkrankh. III und Jahrb. f. Kinderheilk. XII u. XIX.*
Riedel, *Resorption und Ausscheidung v. Kalksalzen b. rach. Kindern, Arch. f. exp. Path. 33. Bd. 1893.*
Roos, *Späte Rachitis, Z. f. klin. Med. 48. Bd. 1903; Rachitis, ib. 50. Bd. 1903.*
Roloff, *Osteomalacie und Rachitis, Arch. f. wiss. u. prakt. Tierheilk. II 1876.*
Sasuchin, *Die Rachitismilz (Bindegewebszunahme), Jahrb. f. Kinderheilk. 51. Bd. 1900.*
Schmidt, *Rachitis, Ergebn. d. allg. Path. IV, Wiesbaden 1899 (Lit.).*
Schmorl, *Barlowsche Krankh., B. v. Z. XXX 1901; Rachitis tarda, D. A. f. kl. Med. 85. Bd. 1905.*
Seemann, *Pathogenese u. Aetiologie d. Rachitis, V. A. 77. Bd. 1879.*
Starck, *Bedeutung der Milzschwellung b. Rachitis, D. A. f. klin. Med. 57. Bd. 1896.*
Stiebel, *Rachitis, Virchows Handb. d. spez. Pathol. I 1854.*
Stoeltzner, *Pathologie u. Ther. d. Rachitis, Berlin 1904; Metallfärbung verkalkter Gewebe, V. A. 180. Bd. 1905.*
Stoeltzner u. Salge, *Beitr. z. Pathologie d. Knochenwachstums, Berlin 1901.*
Virchow, *Norm. Knochenwachstum u. rachit. Störung desselben, sein Arch. 5. Bd. 1853.*
Zander, *Aetiologie, Pathogenie u. Therapie d. Rachitis, V. A. 83. Bd. 1881.*
Zappert, *Rachitis, Deutsche Klinik VII 1904.*
Zippelius, *Phosphorkrankheiten, Dtsch. Zeitschr. f. Tiermed. II 1876.*
Zweifel, *Aetiologie, Prophylaxe u. Therapie d. Rachitis, Leipzig 1900.*

§ 54. Als **Osteomalacie** bezeichnet man eine über einen mehr oder minder großen Teil des Skelettes sich ausbreitende Knochenerkrankung, welche in erster Linie durch **Halisterese**, d. h. durch eine **Entkalkung der Außenteile der Knochenbalken**, charakterisiert ist (Fig. 141 S. 172, Fig. 208 *a* und Fig. 209 *b c*). Die Breite dieser Entkalkungszone ist eine wechselnde, und bei höheren Graden der Erkrankung kann es stellenweise zu einer völligen Entkalkung von Balken

kommen. Die des Kalkes beraubte Knochengrundsubstanz kann sich sehr lange erhalten; wahrscheinlich kann sie auch wieder Kalksalze erhalten und dadurch fest werden. Es kann indessen mit der Zeit auch zu einer Zerfaserung und Auflösung der Grundsubstanz kommen. Bei hochgradiger Erkrankung kommt es zuweilen zu Nekrosen und Verflüssigungsvorgängen im Knochenmark, so daß Cysten mit flüssigem Inhalt entstehen. Die Ursache der Erkrankung läßt sich histologisch nicht feststellen. Das Mark zeigt im allgemeinen die dem betreffenden Knochen zukommende Beschaffenheit. Befunde starker Hyperämie geben keinen Aufschluß über die Ursache des Knochenschwundes.

Nach der Zeit des Auftretens dieser Erkrankung kann man eine senile und eine in jüngeren Jahren auftretende Form unterscheiden, von denen die letztere am häufigsten bei Frauen in der Zeit der Schwangerschaft oder im Wochenbett sich einstellt. Die letztgenannte Form pflegt an den Beckenknochen zu beginnen und erreicht oft nur in diesen und den daran angrenzenden Bezirken höhere

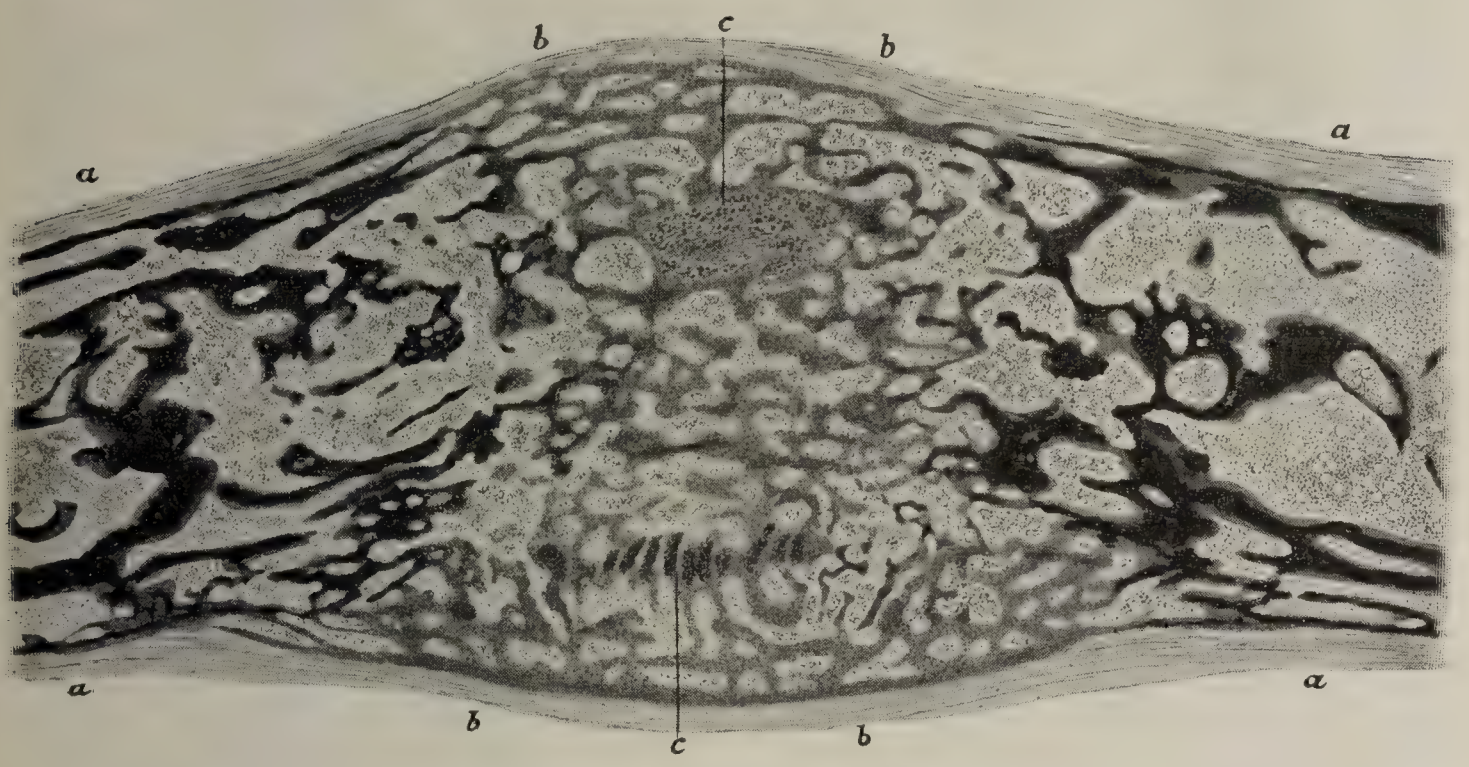

Fig. 208. Osteomalacische Rippe mit geheilter Infraktion (Alk. Häm. Eos.). *a* Osteomalacischer Rippenknochen. *b* Osteoider Callus. *c* Knorpelherde im Callus. Vergr. 9.

Grade, kann indessen auch auf einen großen Teil des Skelettes übergreifen, und zwar namentlich dann, wenn die betreffenden Frauen nach dem Beginn des Leidens noch mehrfache Schwangerschaften durchmachen. Die nicht mit Schwangerschaft zusammenhängende Form, die auch bei Männern vorkommt, beginnt am häufigsten an der Wirbelsäule und dem Thorax und verbreitet sich von da auf das Becken, die Extremitäten und schließlich auch auf die Kopfknochen. Das Auftreten der Krankheit ist wesentlich an gewisse Gegenden gebunden, in Deutschland namentlich an das Stromgebiet des Rheins.

Hochgradig durch Halisterese veränderte Knochen verlieren stets erheblich an Festigkeit und lassen sich danach leicht brechen oder biegen und eindrücken, und das Sektionsmesser dringt oft mit Leichtigkeit durch die ganze Dicke des Knochens durch. In den langen Röhrenknochen erhält mitunter nur noch eine papierdünne Rindenschicht die Form des Knochens, es entstehen danach sehr leicht Ver-

biegungen, Knickungen und vollkommene Brüche des Knochens, oder es wird der Knochen einem häutigen Rohr mit harten Einlagerungen ähnlich. Die fast völlig entkalkten Wirbelkörper lassen sich wie ein Schwamm auspressen. Es stellen sich danach an der Wirbelsäule je nach der Belastung derselben und nach der Weichheit und Nachgiebigkeit der einzelnen Abschnitte verschiedene Krümmungen und Verbiegungen, sowie auch eine Verkürzung der Gesamtlänge ein. Eine Krümmung nach vorn wird als Lordosis, eine solche nach hinten als Kyphosis, eine solche nach der Seite als Scoliosis bezeichnet. Bei Kyphosis der Brustwirbelsäule werden die Rippen zusammengeschoben, das Brustbein eingeknickt. Die Seitenteile der Rippen werden überdies durch den Druck der Körperlast bei seitlicher Lage nach innen gedrängt, zuweilen eingeknickt. Am Becken (Fig. 209) gibt unter dem Druck des Femurkopfes die knöcherne Grundlage der Pfanne nach und wird nach dem Beckeninnern geschoben, während die Schambeinfuge nach vorn gedrängt wird. Bei aufrechtem Gang senkt sich das Promontorium nach unten, und die Darmbeinschaufeln werden durch den Zug der an ihnen sich ansetzenden Muskeln verbogen. Verengte, difformierte Becken mit kartenherzförmig gestaltetem Ein-

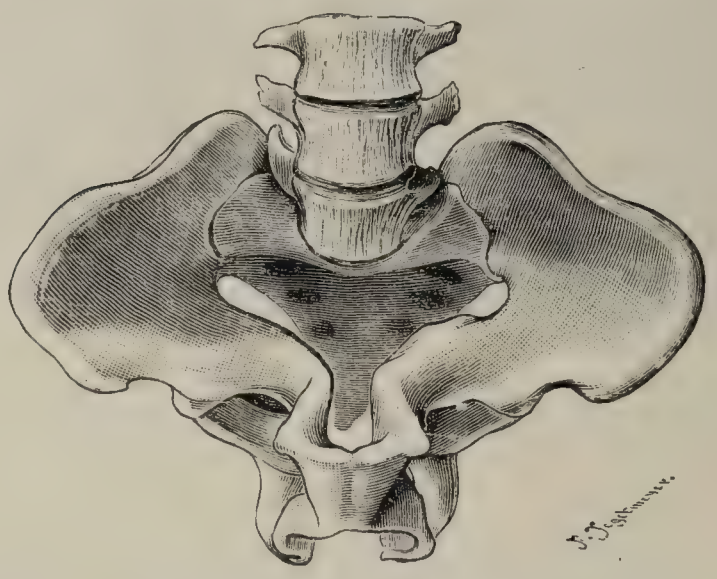

Fig. 209.

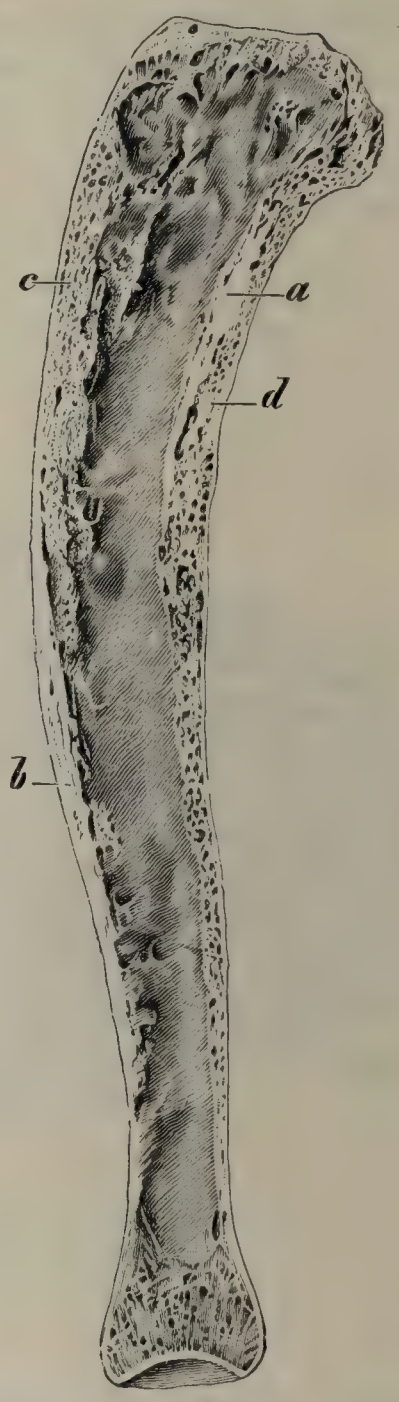

Fig. 210.

Fig. 209. Durch Osteomalacie verunstaltetes weibliches Becken.

Fig. 210. Osteomalacie. Frontaler Durchschnitt durch eine infolge von Osteomalacie von innen ausgebogene linke Tibia. *a b* Relativ gut erhaltene Corticalis. *c* Rarefizierte Corticalis. *d* Neugebildetes osteoides Gewebe. $^1/_2$ der nat. Gr.

gang sind die Folgen dieser Verbiegungen, zu denen oft noch eine Verschrumpfung und damit eine Verkleinerung der einzelnen Knochen hinzutritt.

Führen Belastungen des Knochens oder Traumen zu Verbiegungen oder Knickungen und Brüchen, so stellt sich neben der Halisterese auch eine Knorpel- und Knochenneubildung ein, und es können Frakturen durch eine wohlausgebildete Callusmasse (Fig. 208 *b*)

wieder konsolidiert werden. Bei Verbiegungen stellt sich an den konkaven Teilen des Knochens oft eine ganz bedeutende Knochenneubildung (Fig. 210 *d*) ein. Ein Unterschied gegenüber der Knochenneubildung bei Gesunden besteht indessen darin, daß dieses neugebildete Gewebe nur teilweise, d. h. nur im Zentrum der neuen Knochenbalken verkalkt und lange Zeit im Zustande des osteoiden Gewebes (Fig. 208 *b*) verharrt.

Fibröse Hyperplasie des Periostes und des Endostes, die sich mit Bildung von osteoidem Gewebe verbindet, stellt sich nicht selten auch schon dann ein, wenn von Brüchen oder Verbiegungen nichts zu sehen ist, und kann auch in Knochen, z. B. in der Diploë des Schädeldaches, auftreten, in denen solche Veränderungen ganz sicher auszuschließen sind.

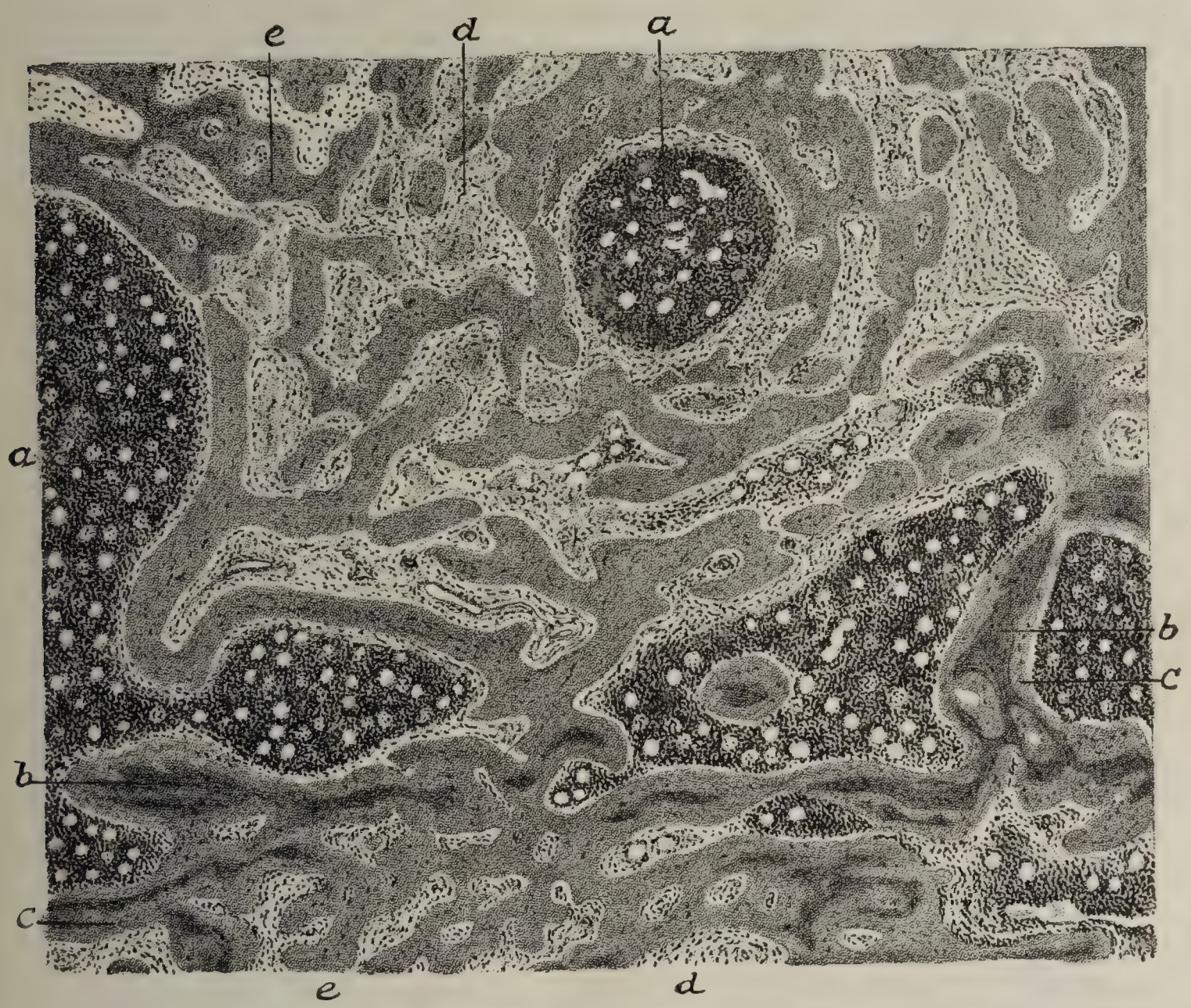

Fig. 211. Bildung von osteoidem Gewebe in einer Rippe bei Osteomalacie. Frau von 50 Jahren (vergl. Tashiro, l. c.). *a* Gemischtes Knochenmark. *b c* Alte Knochenbalken mit Entkalkungssaum. *d e* Endostale fibröse Wucherung mit neugebildetem osteoiden Gewebe. Vergr. 45.

Es gibt also neben der lediglich durch Halisterese charakterisierten Erkrankung, die man als **Osteomalacia simplex** bezeichnen kann, eine solche, bei der sich schon in den ersten Stadien der Erkrankung zu der Halisterese eine hyperplasierende Peri- und Endostitis (Fig. 211 *d*) hinzugesellt, die zur Bildung von osteoidem Gewebe (*e*) führt, so daß man den Prozeß als **Osteomalacia hyperplastica** be-

zeichnen kann. Bestände nicht zugleich halisterischer Knochenschwund, so würde man von einer Peri- und Endostitis fibrosa hyperplastica sprechen. Der starke Umbau und die Veränderung der äußeren Form der Knochen, die dabei oft dick und plump werden und Verbiegungen erleiden, berechtigen dazu, die Erkrankung der Ostitis deformans (§ 55) zuzuzählen. Im Gegensatz zur einfachen Osteomalacie wird der Knochen im Gebiete der osteoiden Gewebsneubildung dichter als normal, ist aber weich und nachgiebig und läßt sich stellenweise mit dem Messer ohne Schwierigkeit schneiden.

Die **Ursache der Osteomalacie** ist nicht bekannt. Für die Annahme, daß eine abnorme Säurebildung im Knochenmark stattfinde (Milchsäure, Kohlensäure), lassen sich keine Beweise erbringen. Auch die Hypothese von Fehling, daß es sich um eine von den Generationsorganen, hauptsächlich dem Ovarium, ausgehende Trophoneurose handle, läßt sich nicht festhalten (dagegen sprechen: senile Osteomalacie, Osteomalacie bei Männern, Ausbleiben einer günstigen Einwirkung der Kastration, geographische Verbreitung des Leidens). Auch für die Annahme von Hoennicke, daß sie der Ausdruck einer Schilddrüsenerkrankung sei, lassen sich geeignete Anhaltspunkte nicht beibringen.

Soweit bei Osteomalacie spontan fibröse Endost- und Periostwucherungen mit Bildung von osteoidem Gewebe auftreten, scheinen nahe Beziehungen zu Rachitis gegeben zu sein. Es würde dies noch mehr der Fall sein, wenn es sich bestätigen sollte, daß (Rehn, v. Recklinghausen) halisterischer Knochenschwund (Osteomalacie) bei Kindern mit oder ohne Neubildung von osteoidem Gewebe (Rachitis) häufiger vorkommt und auch im gewöhnlichen Verlauf der Rachitis eine wichtige Teilerscheinung darstellt. Collez, Meslay, Perzon und Siegert (s. Siegert) beschreiben Fälle von Osteomalacie bei Kindern im Alter von 10—15 Jahren, die in den ersten Jahren an Rachitis gelitten hatten. Anschütz deutet einen Fall progressiver Knochenerweichung, der vom 9. bis zum 18. Jahre zu den verschiedensten Verbiegungen und Brüchen führte, als eine Osteomalacie des jugendlichen Alters.

Morpurgo beobachtete als Stallepidemie eine zu hochgradiger Verunstaltung des Skelettes führende, schleichend sich entwickelnde Osteomalacie bei Ratten. Die noch vorhandenen Knochenbalken zeigten eine typische Entkalkungszone. Er konnte aus den Organen der erkrankten Tiere einen Diplococcus züchten. Ferner gelang es ihm, sowohl mit Organstückchen der erkrankten Tiere als mit Reinkulturen gesunde Tiere mit Erfolg zu impfen. Nach seinen Mitteilungen gleicht die Erkrankung teils der gewöhnlichen menschlichen Osteomalacie, teils der Ostitis fibrosa hyperplastica. Nach Impfung neugeborener Ratten stellte sich eine Erkrankung ein, welche zu Störungen der Ossifikation führte, die den bei der Rachitis des Menschen vorkommenden (s. diese) sehr nahe stehen.

Nach Moussu und Charrin soll sich durch Ueberimpfen von Knochenmarkemulsion osteomalacischer Tiere (Schweine, Pferde, Kühe, Ziegen) bei Ziegen, Schweinen und Kaninchen typische Osteomalacie hervorrufen lassen.

Literatur über Osteomalacie.

Anschütz, *Selt. Formen der Knochenatrophie u. Osteomalacie, Mitt. a. d. Grenzgeb. IX 1902.*
Apolant, *Resorpt. u. Appos. v. Knochengewebe bei Knochentumoren, V. A. 131. Bd. 1893.*
Beylard, *Du rachitisme, de la fragil. d. os, de l'ostéomalacie, Paris 1852.*
Bouley *et* ***Hanot,*** *Cas d'ostéomalacie, Arch. d. phys. I 1874.*
Charcot, *Sur l'ostéomalacie sénile, Oeuvr. compl. VII, Paris 1890.*
Davidsohn, *Knochenerweichung, Charité-Ann. XXVIII, 1904.*
Eisenhart, *Aetiol. d. puerp. Osteomalacie, Arb. a. d. med. Inst. zu Münch. III 1893 (Lit.).*
Fehling, *Wesen u. Behandlung d. puerperalen Osteomalacie, Arch. f. Gyn. 39. Bd. 1890.*
Hanau, *Ueber Osteomalacie, Korrespbl. f. Schweizer Aerzte 1892.*
Hart, *Osteomalacie mit Riesenzellensarkomen, Beitr. v. Ziegler XXXVI 1904.*
Hermann, *Zur Frage d. infantilen Osteomalacie, Beitr. v. Ziegler II 1886.*
Hirschberg, *Z. Kenntn. d. Osteomalacie u. Ostitis malacissans, B. v. Ziegler VI 1889.*
Hoennicke, *Ueber das Wesen der Osteomalacie, Halle 1905.*
Moussu *et* ***Charrin,*** *Ostéomalacie expérimentale, Compt. rend. de la Soc. d. biol. 1904.*

Kassowitz, *Die normale Ossifikation etc. II. Teil, Wien 1882—85.*
Kilian, *Das halisterische Becken, Bonn 1857.*
Litzmann, *Die Formen des weibl. Beckens, Berlin 1861.*
Meslay, *Contrib. à l'ét. anat. clin. de l'osteomalacie, Paris 1896.*
Mommsen, *Zur Kenntn. d. Osteomalacie, V. A. 69. Bd. 1877.*
Morpurgo, *Infektiöse Osteomalacie bei weißen Ratten, Beitr. v. Ziegler XXVIII 1900.*
Petrone, *Il microorganismo della nitrificazione e l'osteomalacia, Rif. Med. 1892.*
Pommer, *Unters. über Osteomalacie u. Rachitis, Leipzig 1885.*
v. Recklinghausen, *Die fibröse oder deformierende Ostitis, die Osteomalacie und das osteoplastische Carcinom in ihren gegens. Bezieh., Festschr. d. Assistenten f. Virchow, Berlin 1891; Osteomalacische Knochenstruktur., Verh. d. Ges. D. Naturforsch. 1897.*
Rehn, *Infantile Osteomalacie, Jahrb. f. Kinderheilk. XII 1878 u. XIX 1882.*
Ribbert, *Senile Osteomalacie u. Knochenresorption, V. A. 80. Bd. 1880; Anat. Unters. über Osteomalacie, Cassel 1893 (Lit.).*
Schmidt, *Osteomalacie, Ergebnisse d. allg. Path. IV, Wiesbaden 1899 (Lit.).*
Schönenberger, *Osteomalacie mit Riesenzellensarkom, V. A. 165. Bd. 1901.*
Siegert, *Osteomalacie im Kindesalter, Münch. med. Wochenschr. 1898.*
***Stilling** u. **v. Mehring,** Exper. Erzeugung v. Osteomalacie, Ctlbl. f. d. med. Wiss. 1889.*
Tashiro, *Untersuch. an osteomalacischen Knochen, B. v. Ziegler XXXIV 1903.*
Weitere Literatur enthält § 55.

§ 55. Unter der Bezeichnung **Ostitis deformans** werden verschiedene Formen chronischer Knochenerkrankungen zusammengefaßt, welche das Gemeinsame haben, daß im Verlaufe des Prozesses Verunstaltungen des Knochens eintreten.

Die erste Form (PAGETsche Knochenkrankheit) ist die Folge einer über einen mehr oder weniger großen Teil des Skelettes ausgebreiteten **Osteomalacie**, bei welcher neben halisterischem Knochenschwunde zugleich auch eine verhältnismäßig reichliche Neubildung von Knochensubstanz vorkommt, die eine Zeitlang im Zustande des osteoiden Gewebes verharrt. Da bei dieser Erkrankung das Endost im Gebiete der Knochenneubildung reichlich fibröses Gewebe und osteoide Balken bildet, so kann man den Prozeß als **Endostitis hyperplastica** (Osteomyelitis fibrosa v. RECKLINGHAUSEN) bezeichnen, doch ist diese fibröse Wucherung nicht etwas dieser Erkrankung Eigentümliches, kommt vielmehr auch sonst sehr oft (bei örtlicher Osteomyelitis, bei Rachitis, bei der nicht malacischen Ostitis deformans) vor. Beteiligung des Periostes führt zu **Periostitis fibrosa hyperplastica.**

Die Veranlassung, die in Rede stehende Erkrankung von der gewöhnlichen Osteomalacie (§ 54) abzutrennen und mit einem besonderen Namen zu belegen, hat zunächst die äußere Konfiguration der Knochen geboten, indem dieselben verdickt hypertrophisch erscheinen, sodann aber auch die Kombination des Knochenschwundes mit Knochenneubildung. Am häufigsten zeigt die Tibia

Fig. 212. Ostitis deformans osteomalacica hyperplastica. Fibula und verlängerte gebogene Tibia, von vorn gesehen. $^1/_4$ der nat. Gr. (cf. TASHIRO).

eine Verdickung, oft auch eine Verlängerung (Fig. 212); es kommen aber entsprechende, auf einzelne Knochen beschränkte Verdickungen auch an anderen Röhrenknochen, an der Clavicula, am Schädelknochen,

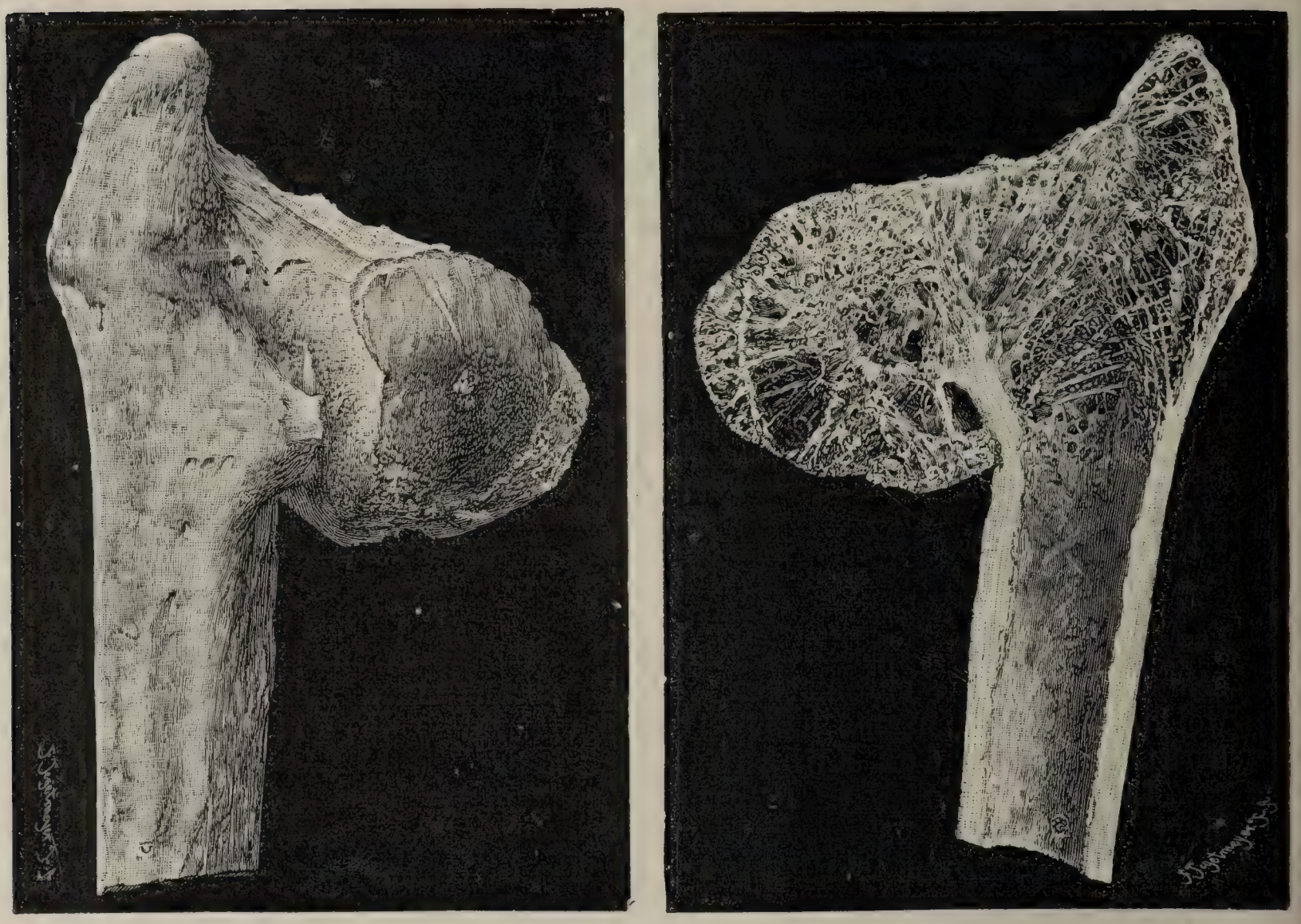

a b

Fig. 213. Ostitis deformans des Schenkelkopfes und des Schenkelhalses, a von außen, b im Durchschnitt. $^4/_5$ der nat. Gr.

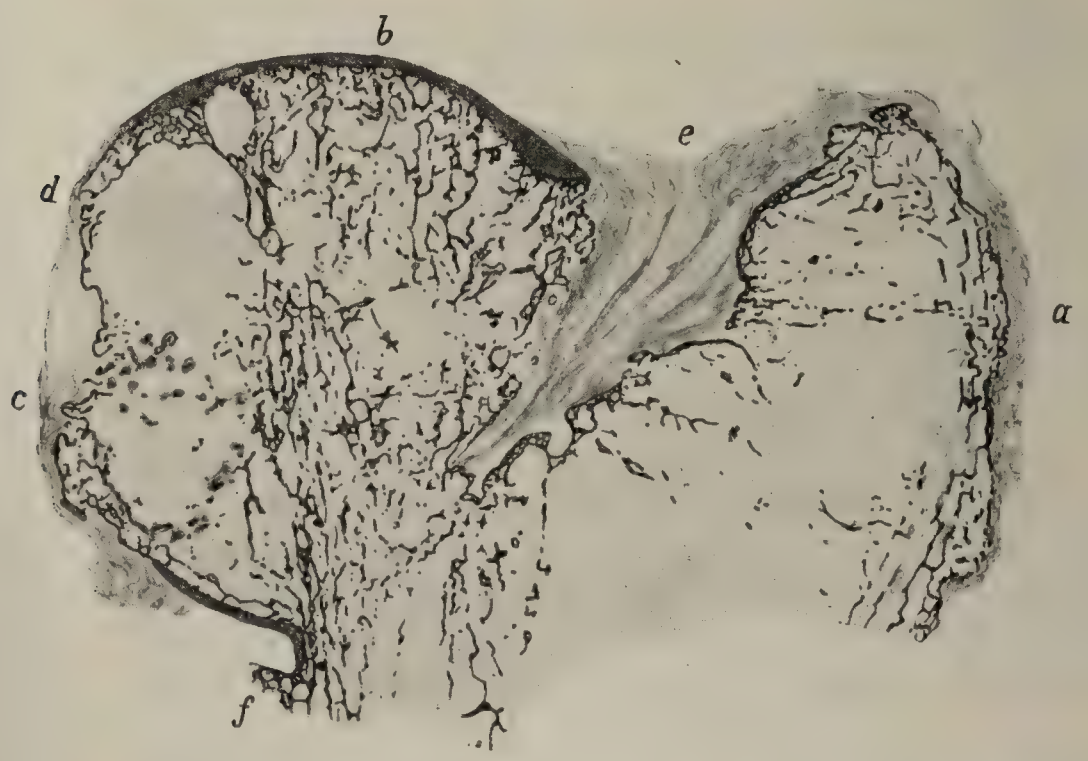

Fig. 214. Ostitis deformans femoris, Coxa vara (vergl. KIMURA, l. c.). Frontale Schnittfläche des oberen rechten Femurendes nach einem mikroskopischen Schnitte (Alk. Salpeters. Karm. Eos.). *a* Trochanter major mit stark rarefizierter Spongiosa. *b* Schenkelkopf. *c d* Ansatzstelle des Ligamentum teres, darunter zwei Defekte in der Spongiosa; nach unten von *c* ist der Schenkelkopf mit Bindegewebe überdeckt. *e* In den Schenkelhals hineingestülptes Kapselband. *f* Trochanter minor. Nat. Gr.

am Unterkiefer, an den Wirbelkörpern, am Becken etc. vor. Sind die Knochen im ganzen hinlänglich weich geworden, so bestehen zugleich auch die in § 54 beschriebenen Verbiegungen, Kartenherzform des Beckens, Verkrümmungen der Wirbelsäule, der Rippen, des Brustbeins, Abbiegung des Schenkelhalses nach unten (Coxa vara) etc.

Mikroskopisch untersucht, zeigt der Knochen oft einen weitgehenden Umbau seiner Struktur, Osteoporose der Corticalis, Anbau von Knochengewebe oder osteoidem Gewebe an der Oberfläche und in den spongiösen Gebieten und den Markräumen. Verflüssigung des Markes kann zu Cystenbildung führen.

Die zweite Form der **Ostitis deformans** tritt vornehmlich an den Gelenkenden in die Erscheinung und verbindet sich hier mit Arthritis deformans, kann aber auch Difformierungen ganzer Knochen bewirken, so namentlich an der Wirbelsäule (Spondylitis deformans, Fig. 215). Ihrem Wesen nach ist diese Form eine im höheren Alter oder auch prämatur auf einzelne Knochen, z. B. den Oberschenkel, beschränkte, oder über einen großen Teil des Skelettes verbreitete **progressive Atrophie, verursacht durch lakunären Knochenschwund**, doch gesellen sich dazu, wohl als Folgen von örtlichen Defekten, Einknickungen, Verbiegungen und Knochenverschiebungen, auch **Neubildungsvorgänge**, und zwar sowohl im Innern des Knochens als auch im Periost. **Der Schwund** kann sowohl an der Oberfläche (Fig. 214 *e*) als im Innern des Knochens auftreten und führt an letzterer Stelle sehr oft örtlich zu totalem Untergang der Spongiosabalken (Fig. 214 *a c d*).

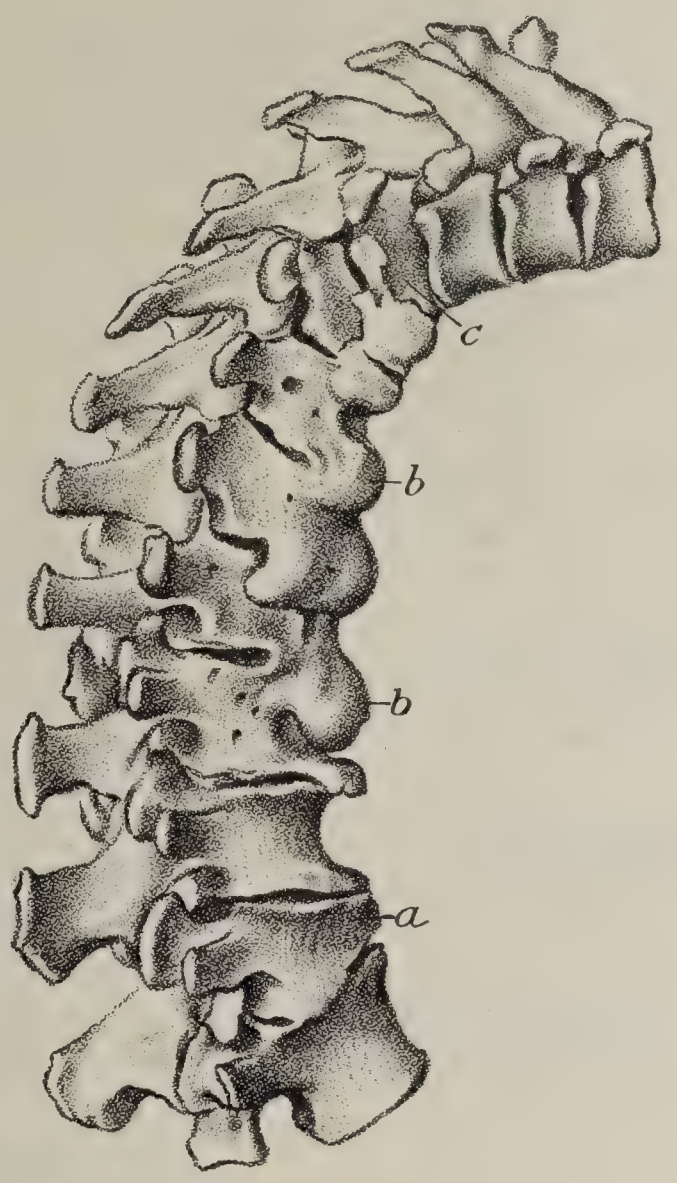

Fig. 215. Spondylitis deformans. *a* Lendenwirbelkörper, dessen Höhe vorn bedeutend erniedrigt ist. *b* Knotige Knochenwucherungen, welche benachbarte Wirbelkörper untereinander verbinden. *c* Zusammengesunkener Körper eines Brustwirbels. $^1/_3$ der nat. Gr.

Dieser Schwund der Knochensubstanz bewirkt, in höherem Grade entwickelt, nicht selten sehr erhebliche Knochenverunstaltungen, welche, abgesehen von vollkommenen Frakturen, die unter relativ geringfügigen Gewalteinwirkungen zu stande kommen, durch ein Einsinken und Zusammensinken von Knochenteilen, sowie durch Knickung bedingt sind. Besonders auffällig gestalten sie sich am Schenkelhals (Fig. 213 *a b*), der teils verkürzt wird (Fig. 214), teils seine Stellung zum Oberschenkelschaft in dem Sinne verändert, daß der Schenkelhals eine horizontale Lage gewinnt (Coxa vara) oder sogar nach abwärts gerichtet ist (Fig. 213), während der in seiner Gestalt veränderte Schenkelkopf über den noch festgebliebenen untersten Kortikalteil des Schenkelhalses hinunterhängt.

An der Wirbelsäule (Spondylitis deformans) macht sich vornehmlich das Zusammensinken der Wirbelkörper (Fig. 215 *a c*) geltend, welches, da es in den vorderen Teilen am bedeutendsten zu sein pflegt, eine kyphotische, d. h. nach vorn gerichtete Krümmung der Wirbelsäule bedingt.

Die **Knochenneubildung**, welche die Atrophie begleitet und wohl wesentlich als eine Folge der durch den Knochenschwund bedingten Veränderungen anzusehen ist, kann sowohl innerhalb der Markräume, als im äußeren Periost auftreten und bewirkt an erster Stelle lokale Osteosklerose, an letzterer flache glatte oder höckerige Auflagerungen (Fig. 215 *b*). In anderen Fällen kann die Knochenneubildung mehr an den Massae laterales, namentlich in den Querfortsätzen der Wirbel, auftreten.

Das Knochenmark ist, da es sich um ältere Individuen handelt, im allgemeinen Fettmark, allein da, wo reger Knochenschwund, und besonders wo Knochenneubildung stattfindet, zeigt sich ein faseriges Bindegewebe, dessen Entwickelung vom Endost ausgeht, und man kann danach, falls man den Prozeß den Entzündungen zuzählen will, von einer Endostitis und einer Periostitis fibrosa hyperplastica sprechen. Die neuen Knochenbalken, die eine gewisse Zeit lang osteoid bleiben, entwickeln sich innerhalb dieses Gewebes vornehmlich durch metaplastische Vorgänge, durch örtliche Verdichtung des Bindegewebes und Umgestaltung in osteoides Gewebe. Auch die vom Periost ausgehende Knochenneubildung vollzieht sich vornehmlich durch chondroide und osteoide Metaplasie des Bindegewebes.

Durch Verflüssigung des faserigen Gewebes können auch bei dieser Erkrankung Cysten im Innern des Knochens entstehen, und es können dieselben von neugebildeter osteoider oder von fertiger Knochensubstanz umgeben sein.

Weiteres über Ostitis deformans siehe unter Arthritis deformans.

Es ist eine auffällige Tatsache, daß bei Ostitis deformans der langen Röhrenknochen, namentlich der Tibia, sehr oft eine Verlängerung des erkrankten Knochens nachweisbar ist. Es kann dies seine Erklärung zunächst darin finden, daß der Beginn der Erkrankung in die Wachstumszeit zurückreicht, und es ist dies namentlich bei jener Form der Fall, die auf kongenitale Syphilis zurückzuführen ist und im Laufe der Wachstumsperiode zu einem gesteigerten Längenwachstum der Fugenknorpel führt. In späteren Jahren ist Längenzunahme nur durch sehr starken Umbau des Knochens möglich, der am ehesten sich bei starkem malacischen Knochenschwund einstellen kann.

Literatur über Ostitis deformans.

Albert, *Coxa vara und Coxa valga, Wien 1899.*
Askanazy, *Ostitis deformans, Arb. a. d. path. Inst. z. Tübingen IV 1904.*
Beneke, *Zur Lehre von der Spondylitis deformans, Braunschweig 1897.*
v. Brunn, *Coxa vara nach Ostitis fibrosa, Beitr. v. Bruns 45. Bd. 1905.*
Goldmann, *Ueber Ostitis deformans, Münch. med. Woch. 1902.*
Hoffa, *Chron. ankylosierende Entzündung d. Wirbelsäule, Samml. klin. Vortr. No. V 247, Leipzig 1899 (Lit.).*
Kimura, *Knochenatrophie, Coxa vara, Ostitis deformans, B. v. Ziegler XXVII 1900.*
Lunn, *Four Cases of Ostitis deformans, Clinical Soc. Transact. XVIII 1885.*
Moizard *et* ***Bourges,*** *Ostéite déformante, Arch. de méd. exp. IV 1892.*
Paget, *On a Form of chronic Inflammation of Bones (Ostitis deformans), Med.-chir. Trans. LX 1877 und LXV 1882.*
Pearce, *Rarefying ostitis deformans, Trans. of the P. Soc. of Phil. XVIII 1898.*
Pitts *and* ***Shattock,*** *Non calcifying plastic ostitis (Chronische Entzündung der Tibia mit Bildung kalklosen Knochens), Trans. of the Path. Soc. of London XLVIII 1897.*

Prince, *Ostitis deformans and hyperostosis cranii, Am. J. of Med. Sc. XXXIV 1902.*
v. Recklinghausen, *Die fibröse oder deformierende Ostitis, die Osteomalacie und die osteoplastische Carcinose, Festschr. d. Assistenten f. Virchow, Berlin 1891.*
Richard, *Contribution à l'ét. de la maladie osseuse de Paget, Paris 1887.*
Schmidt, *Ostitis deformans, Ergebn. d. allg. Path. V, Wiesbaden 1900.*
Schmieden, *Osteomalacia chronica deformans hypertrophica (Paget), D. Z. f. Chir. 70. Bd. 1903.*
Stilling, *Ueber Ostitis deformans, V. A. 119. Bd. 1890.*
Stroelz, *Wirbelsäule, Handb. d. Path. d. Nervensystems, Berlin 1903.*
Vincent, *Maladie osseuse de Paget, Paris 1904 (Lit.).*
Waston, *Ostitis deformans, Johns Hopkins Hosp. Bull. IX 1898.*
Ziegler, *Subchondrale Veränd. d. Knochen b. Arthritis deformans, V. A. 70. Bd. 1877; Ueber Proliferation, Metaplasie u. Resorption d. Knochengew., ib. 73. Bd. 1878.*
Weitere Literatur enthalten § 54; vergl. auch bei Arthritis deformans.

§ 56. Die **akromegalische** oder **pachyakrische Knochenhypertrophie** tritt in typischer Form bei jenen eigenartigen krankhaften Prozessen auf, welche als Akromegalie (Marie), Pachyakrie (v. Recklinghausen) und Ostéoarthropathie hypertrophiante pneumique (Marie) beschrieben worden sind und in jüngeren und mittleren Lebensjahren Veränderungen setzen, welche wesentlich durch eine Vergrößerung der Endteile der Extremitäten und der Gesichtsteile des Kopfes, oft auch verbunden mit Deformitäten der Wirbel-

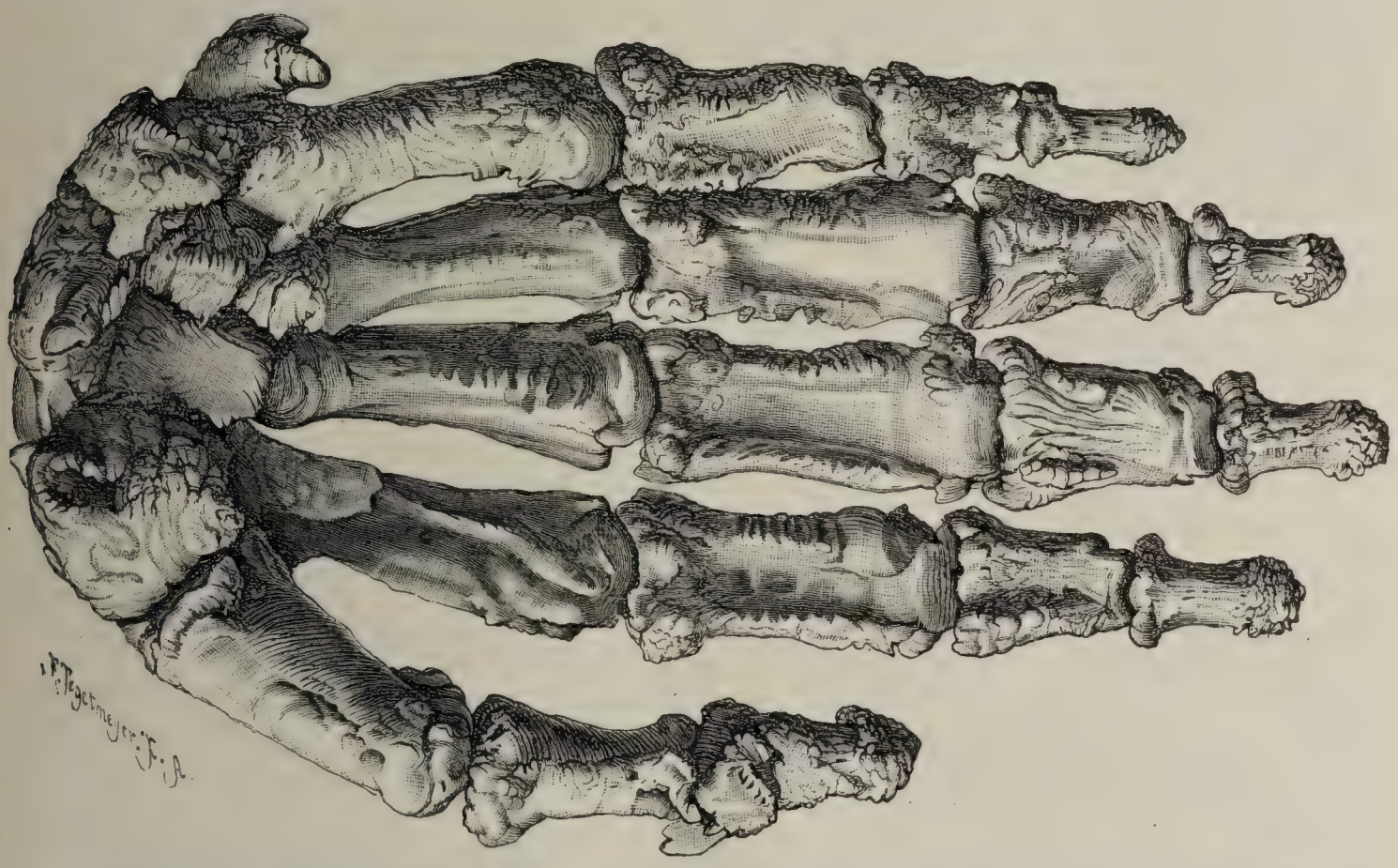

Fig. 216. Handskelett mit Hyperostose der Knochen von einem Falle von Akromegalie (nach Arnold).

säule, charakterisiert sind (vergl. § 77 der allgem. Pathol., wo auch die Literatur angegeben ist). Nach anatomischen Untersuchungen von Arnold, Marie, Thomson und Anderen ist die Massenzunahme der Knochen (Fig. 216), durch **periostale Wucherungen** bedingt, bei welchen sich Osteophyten in Form knolliger und spitziger Exkreszenzen den Knochen auflagern und deren Oberfläche verunstalten. Ihre Entwickelung, die auf eine chronische Reizung des Periostes zurückzuführen ist, beschränkt sich nicht nur auf die Spitzenteile der Extremitäten,

kann sich vielmehr auf einen großen Teil des Skelettes verbreiten und z. B. auch an den Oberschenkeln und dem Becken zur Bildung zahlreicher Osteophyten führen.

Als charakteristisch für Akromegalie gilt eine Gestaltveränderung des Unterkiefers, die ein Vorspringen des Kinns und Verlängerung des Gesichtes nach unten bedingt. Durch Erweiterung der pneumatischen Räume der Stirn- und Oberkieferhöhlen und der Cellulae mastoideae bei äußerer Knochenapposition kommt es zur Prominenz der betreffenden Teile. Ferner sind die Hände und Füße vergrößert, plump, tatzenartig, eine Erscheinung, die indessen nicht lediglich auf Knochenverdickungen zurückzuführen ist, sondern zum Teil auf Rechnung einer Zunahme der Weichteile kommt und danach auch an knochenlosen Teilen, Lippen, Ohren, Nase, Zunge sich zeigen kann. An den größeren Röhrenknochen treten die Stellen der Muskelansätze stärker hervor; an der Clavicula findet man namentlich Verdickung des inneren Endes. Nicht selten besteht eine leichte Kyphose.

Die **Aetiologie der Akromegalie** ist dunkel. Relativ häufig beobachtete Tumoren, insbesondere Adenome, der Hypophysis lassen an Beziehung zu Erkrankungen dieser Drüse denken, doch ist der Befund kein ständiger. Da in einzelnen Fällen gleichzeitig Riesenwuchs bestand, so hat man die Erkrankung an diese anschließen wollen, doch besteht mit demselben nur insofern ein Zusammenhang, als entweder bei Riesenwuchs eine Disposition zu Akromegalie vorhanden ist oder bei frühzeitig auftretender Erkrankung neben der Dickenzunahme der Knochen auch ein gesteigertes Längenwachstum auftreten kann. Beachtenswert ist, daß bei chronischen Lungenleiden, wie fötider Bronchitis und bronchiektatischem Emphysem, Phthise (Ostéoarthropathie hypertrophiante pneumique MARIE), bei chronischen Zirkulationsstörungen infolge von Herzfehlern (Trommelschlägerfinger), bei chronischem Ikterus, bei Syringomyelie mit Innervationsstörungen an den Extremitäten ähnliche Erscheinungen auftreten können, und es läßt sich danach auch nicht genau abgrenzen, was man der eigentlichen Akromegalie, was anderen Erkrankungsformen zuzählen soll. Ein Teil der erwähnten ossifizierenden chronischen Periostitisformen darf wohl als toxische Erkrankung aufgefaßt werden, die sich in ihren Aeußerungen an die syphilitische ossifizierende Periostitis anschließt.

Literatur über akromegalische Knochenhypertrophie.

Arnold, *Akromegalie, Pachyakrie oder Ostitis? B. v. Ziegler X 1891 u. V. A. 135. Bd. 1894.*
Bamberger, *Knochenveränd. b. Lungen- u. Herzkrankheiten, Z. f. klin. Med. XVIII 1891.*
Erb, *Akromegalie, D. Arch. f. klin. Med. 42. Bd. 1888.*
Friedreich, *Hyperostose des ganzen Skelettes, V. A. 43. Bd. 1868.*
v. Hansemann, *Akromegalie, Berl. klin. Woch. 1897.*
Kossel, *Veränd. wachsender Knochen durch Phosphor, V. A. 144. Bd. 1896.*
Marie, *Akromégalie, Rev. de méd. 1886 u. 1890; A. de méd. exp. 1891.*
Obermayer, *Knochenveränd. bei chron. Ikterus, Wien. klin. Rundschau 1897.*
v. Recklinghausen, *Ueber Akromegalie, V. A. 119. Bd. 1890.*
Schmidt, *Akromegalie, hyperplast. Periostitis, Ergebn. d. a. P. V, Wiesbaden 1900 (Lit.).*
Schulz, *Ein Fall v. Akromegalie mit Sektionsbefund, I.-D. Königsberg 1905.*
Souza-Leitz, *De l'acromégalie, Paris 1890.*
Sternberg, *Die Akromegalie, Wien 1897; Vegetationsstörungen und Systemerkrankungen der Knochen, Wien 1899.*
v. Strümpell, *Path. u. path. Anat. d. Akromegalie, D. Z. f. Nervenheilk. XI 1897.*
Virchow, *Akromegalie, Berl. klin. Woch. 1889 u. 1895.*
Wegner, *Einfluß d. Phosphors auf d. Organismus, V. A. 55. Bd. 1872.*

6. Riesenwuchs, autochthone Hyperostose und geschwulstartige Exostose.

§ 57. **Exzessives Längenwachstum der Knochen** hängt von einer Steigerung der Knorpelwucherung bei der endochondralen Ossi-

fikation, **vermehrtes Dickenwachstum** von einer verstärkten periostalen Apposition ab. Beide Prozesse führen, falls sie sich über das ganze Skelett verbreiten, zu einer Hypertrophie des Skelettes, zum **allgemeinen Riesenwuchs.**

Das über das Maß der einem Individuum nach seiner Rassen- und Familienabstammung zukommenden Größe hinausgehende Knochenwachstum kann sich schon bei der Geburt bemerkbar machen, stellt sich indessen häufiger erst zur Zeit des extrauterinen Wachstums oder sogar erst später nach Ablauf der Wachstumsperiode ein. Die Zunahme der einzelnen Skelettteile kann eine vollkommen gleichmäßige sein, häufig ist indessen die Hypertrophie eine ungleiche, so daß die Proportionalität der einzelnen Teile verloren geht. Gleichzeitig können die stärker wachsenden Teile durch ungleichmäßige Zunahme mehr oder minder verunstaltet werden. Am häufigsten scheint dies an den Knochen des Kopfes (Fig. 217) vorzukommen, sodann an den Enden der Extremitäten.

Fig. 217. Leontiasis ossea (Beobachtung von Buhl).

Die Ursachen dieses exzessiven Knochenwachstums sind noch dunkel. Für die in der ersten Entwickelungszeit auftretenden Formen liegt es am nächsten, an eine ererbte Anlage zu denken. Stellt sich das gesteigerte Wachstum erst in der extrauterinen Wachstumsperiode ein, so ist es möglich, daß auch äußere Einflüsse eine gewisse Rolle spielen. Es findet z. B. bei Individuen, die in der Jugend kastriert werden, ein gesteigertes Längenwachstum der Röhrenknochen, insbesondere der unteren Extremitäten statt, und es bleiben die Suturen länger erhalten (Sellheim).

Das abnorme Knochenwachstum kann bis zum tödlichen Ausgang zunehmen oder, nachdem es eine Zeitlang, z. B. einige Jahre gedauert, wieder aufhören.

Hypertrophie einzelner Skelettabschnitte oder **partieller Riesenwuchs** kommt namentlich am Kopfe (Kephalomegalie) vor (Fig. 217), und zwar sowohl an den Knochen des Gehirnteils, als an denjenigen des Gesichtes, welche sich dabei teils gleichmäßig, teils ungleichmäßig verdicken und dann zuweilen eine knollig-lappige Oberfläche erhalten, so daß Virchow den Zustand als Leontiasis ossea bezeichnet hat. Es kommen Fälle vor, in denen das Gewicht des Schädels gegen 5 kg beträgt.

Bei Riesenwuchs der Extremitäten, z. B. des Fußes oder einer Zehe oder eines Fingers, ist meist auch der zugehörige Knochen im entsprechenden Grade hypertrophiert.

Von **hypertrophischer Entwickelung einzelner Knochenteile** und **Bildung neuer Knochen** sind namentlich hervorzuheben: die Vergrößerung des vorderen Schenkels des Querfortsatzes des Processus costarius des 7. Halswirbels zu einer Rippe, die Verlängerung der 12. Rippe, sowie die Bildung einer rudimentären 13. Rippe, abnorm starke Entwickelung der Anfügestellen von Sehnen, welche als Apophysen, Tubera, Tubercula, Spinae und Cristae bezeichnet werden.

Geschwulstartige Knochenneubildungen an Stellen, wo normalerweise keine Auswüchse bestehen, kommen sowohl am Kopfe als an den übrigen Skelettabschnitten vor, sind bald aus dichtem, elfenbeinernem, bald aus spongiösem Knochengewebe zusammengesetzt und treten zuweilen in großer Zahl auf (vergl. Osteome, § 58). So ist eine große Zahl von Fällen beobachtet, in denen sich, über das ganze Skelett oder wenigstens über einen großen Teil desselben verbreitet, mehr oder minder große, teils knollige, teils auch mehr spangenartige, knöcherne, meist an ihrer Wachstumsgrenze von einer Knorpellage bedeckte Auswüchse bildeten. An den großen Röhrenknochen sitzen sie mit Vorliebe an den Gelenkenden und im Gebiete der zwischen Diaphyse und Epiphyse gelegenen Knorpelfuge, können indessen auch überall sonst, z. B. an den Rändern und Flächen der Darmbeine, den Sitz- und Schambeinen, sitzen.

Die Genese und die Bedeutung der genannten und anderer ähnlicher Bildungen ist eine sehr verschiedene. Die Bildung überzähliger Rippen weist darauf hin, daß in der Ahnenreihe des Menschen die Zahl der Rippen früher eine größere war, und es lassen sich darin Anschlüsse an das Verhalten der anthropoiden Affen erkennen. Die Vergrößerung der Tubera, Cristae etc. ist als eine individuell stärkere Entwickelung in ihrer Ausbildung erheblichen Schwankungen unterworfener Teile anzusehen.

Die Ursachen der riesenhaften Entwickelung, des Riesenwuchses einzelner Teile, der diffusen Hyperostose des Schädels, der geschwulstartigen zirkumskripten Knochenneubildungen sind wahrscheinlich großenteils auf besondere Anlagen zurückzuführen. Einmalige Traumen können den Eintritt der hyperplastischen Wucherung veranlassen. So sind Fälle beobachtet, in denen ein Hufschlag ins Gesicht (Buhl) oder eine Operation (Jourdain) im Gesicht eine Hyperostose am ganzen Kopfe zur Folge hatte. Multiple Exostosen beginnen ihre Entwickelung meist schon in der Wachstumszeit und werden nicht selten vererbt.

Literatur über Riesenwuchs, Leontiasis ossea und Exostosen.

Ahlfeld, *Die Mißbildungen I 1880.*

Bessel-Hagen, *Ueber Knochen- und Gelenkanomalieen, insbes. bei part. Riesenwuchs und bei multiplen kartilaginösen Exostosen, Langenbecks Arch. 41. Bd. 1891.*

Buhl, *Ein Riese mit Hyperostose der Gesichts- und Schädelknochen, Mitteil. a. d. pathol. Inst. zu München, Stuttgart 1878.*

Fischer, *Hyperostose d. Schädel- u. Gesichtsknochen, D. Zeitschr. f. Chir. XII 1880.*

Fränkel, M., *Allgem. Hypertrophie oder scheinbare Elephantiasis, V. A. 46. Bd. 1869.*

Friedreich, *Hyperostose des ganzen Skeletts, ib. 43. Bd. 1868.*

Fritzsche u. Klebs, *Ein Beitr. z. Path. des Riesenwuchses, Leipzig 1884.*

Heymann, *Hereditäre multiple Exostosen, V. A. 104. Bd. 1886.*

Kessler, *Ueber einen Fall von Makropodia lipomatosa, I.-D. Halle 1869 (Lit.).*

Laburthe, *Les exostoses de développement, Paris 1871.*

Poore, *Hereditäre Exostosen, The Lancet 1873.*

Reich, *Multiple Exostosen, D. Zeitschr. f. Chir. 43. Bd. 1896.*

Schmidt, *Riesenwuchs, Ergebnisse d. a. P. V 1900.*
Sellheim, *Kastration und Knochenwachstum, Beitr. v. Hegar II 1899.*
Sternberg, *Vegetationsstörung und Systemerkrankung d. Knochen, Wien 1899.*
Virchow, *Die krankh. Geschwülste II 1865.*
Weber, C. O., *Die Exostosen, Bonn 1856.*
Wittelshöfer, *Riesenwuchs d. Finger, Langenbecks Arch. XXIV 1879.*

7. Geschwülste, Cysten und tierische Parasiten der Knochen.

§ 58. Die **primären Geschwülste des Knochensystems** gehören sämtlich in die Gruppe der **Bindesubstanzgeschwülste.** Die Matrix für die Geschwulstentwickelung bilden das Periost, das Endost und das Knochenmark, und die Gewebe, welche aus ihrer Wucherung entstehen, entsprechen den verschiedenen Formen der Bindesubstanzgewebe, sind also Bindegewebe oder Schleimgewebe oder Fettgewebe, oder Knorpel- oder Knochen- oder zellreiches Sarkomgewebe mit mehr oder minder reichlich entwickeltem Gefäßsystem. Von **sekundären Geschwulstbildungen** können alle jene Formen vorkommen, welche Metastasen machen. Weitaus am häufigsten sind **Carcinome.** Nach E. Fraenkel kommen bei 20 Proz. der Krebse Metastasen im Knochen vor.

Fig. 218. Skelett eines myelogenen Osteosarkoms der Tibia. Um $^2/_5$ verkleinert.

Je nach ihrem Sitz unterscheidet man periostale, endostale und myelogene Geschwülste, sowie Formen, welche gleichzeitig im Periost und Endost sich entwickeln. Die **periostalen Formen** entstehen am häufigsten aus der osteoplastischen Schicht des Periostes und liegen danach zwischen dem Knochen und der äußeren Faserlage des Periostes, so daß sie nach außen scharf abgegrenzt sind. In anderen Fällen ergreift die Wucherung die äußeren Periostlagen, so namentlich bei der Entwickelung zellreicher Sarkome, und kann danach auch auf das angrenzende Gewebe übergreifen. Die periostalen Geschwülste sitzen dem Knochen meist seitlich auf, können indessen Röhrenknochen auch vollkommen umfassen.

Der Knochen ist unter dem Geschwulstgewebe zuweilen unverändert, häufiger wird er indessen in mehr oder minder großem Umfange zum Schwunde gebracht, namentlich dann, wenn die Geschwulst auch in die Havers'schen Kanäle hineinwächst, resp. auch aus deren Gewebe sich entwickelt.

Die **myelogenen** und **endostalen Geschwülste** bilden teils scharf abgegrenzte, teils allmählich in das normale Gewebe übergehende, zu-

weilen auch das Knochenmark in diffuser Ausbreitung infiltrierende Tumoren, welche stets einen mehr oder minder umfangreichen Knochenschwund verursachen.

Wird im Innern der Knochen durch die Geschwulst zerstört, so wird oft gleichzeitig in der Nachbarschaft derselben von seiten des Knochenmarks oder des Periostes Knochen produziert. Schwindet bei weiterem Wachstum der Geschwulst der alte Knochen in seiner ganzen Dicke, so kann es sich ereignen, daß gleichwohl die knöcherne Schale der Geschwulst sich erhält (Fig. 218), indem sich in demselben Maße, wie im Innern Knochen zerstört wird, vom Periost aus neuer Knochen an der Außenfläche anlagert. Der Knochen gewinnt dabei an Umfang, er „bläht sich“; die Knochenschale bleibt erhalten, nur wird sie bei starkem Wachstum des Tumors mit der Zeit dünner. Ob ein myelogener, resp. endostaler Tumor, wenn er in seinem Durchmesser die Dicke des Knochens überschreitet, den Knochen durchbricht oder nicht,

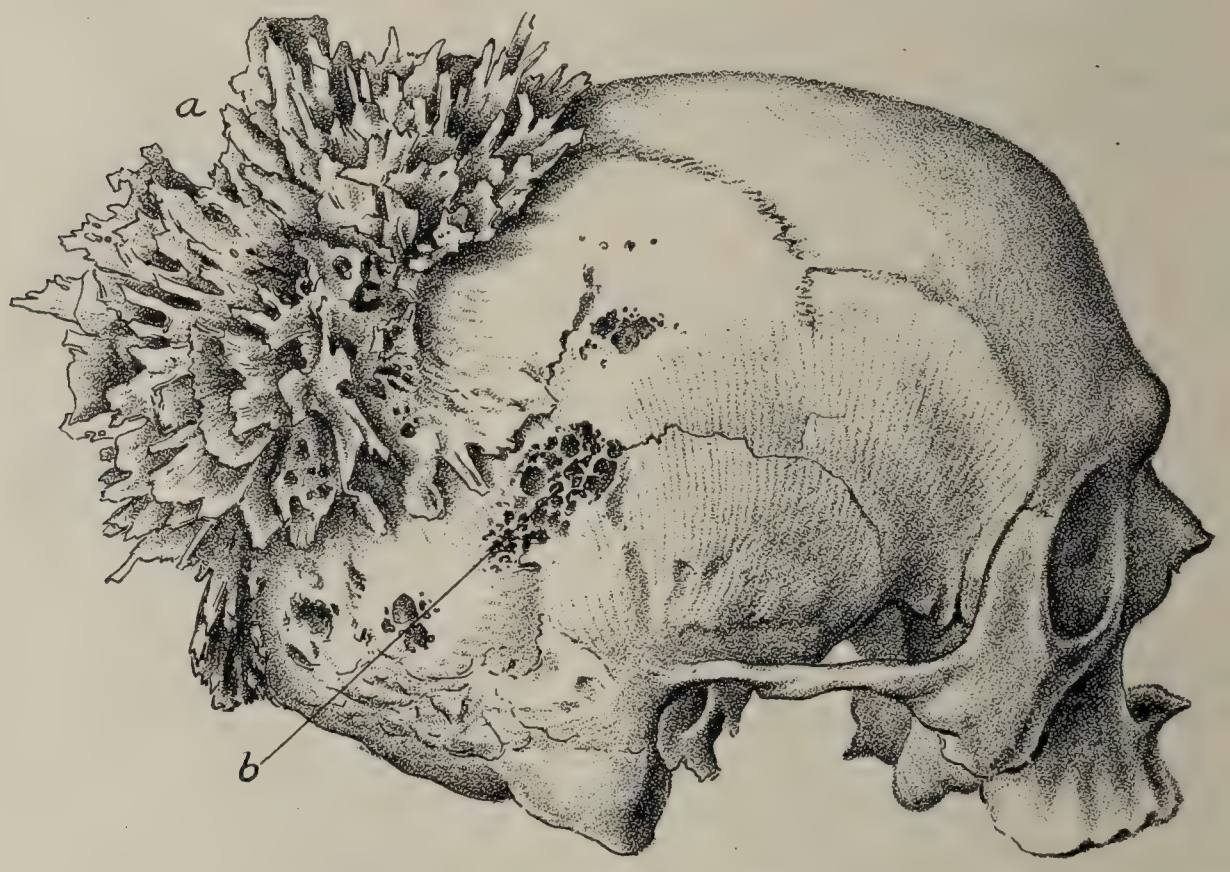

Fig. 219. Skelett eines Osteosarkoms des Schädeldaches. *a* Skelett der Hauptgeschwulst. *b* Kariöse, mit Knochenspicula besetzte Stelle, an welcher eine sekundäre Geschwulst saß. Um die Hälfte verkleinert.

hängt einesteils von der Beschaffenheit des Periostes, anderenteils von der Raschheit des Wachstums des Tumors ab. Das Periost der großen Röhrenknochen vermag in dieser Hinsicht viel zu leisten (Fig. 218) und bedeckt oft sogar rasch wachsende Tumoren mit knöcherner Schale; nur ereignet es sich dann häufig, daß die Schale unvollkommen und da und dort von der wachsenden Geschwulstmasse durchbrochen wird. Das Periost der platten Knochen, namentlich des Schädels, leistet dagegen sehr wenig, und es fehlt danach den über die Oberfläche sich erhebenden myelogenen Geschwülsten dieser Knochen fast immer eine knöcherne Hülle.

Ueberaus häufig produziert auch das Geschwulstgewebe selbst Knochen (Fig. 219), und zwar in einer Weise, welche durchaus mit jenen Vorgängen übereinstimmt, welche bei regenerativer und hyperplastischer Knochenneubildung auftreten. Immer-

hin existiert gegenüber letzterer insofern ein Unterschied, als eine metaplastische Entstehung des Knochengewebes aus einem bereits ausgebildeten Gewebe hier in größerer Verbreitung und häufiger vorkommt als bei den regenerativen Prozessen. Am häufigsten gehen Bindegewebe und Knorpelgewebe (Fig. 220 *a*) in Knochengewebe (*b*, *c*) über,

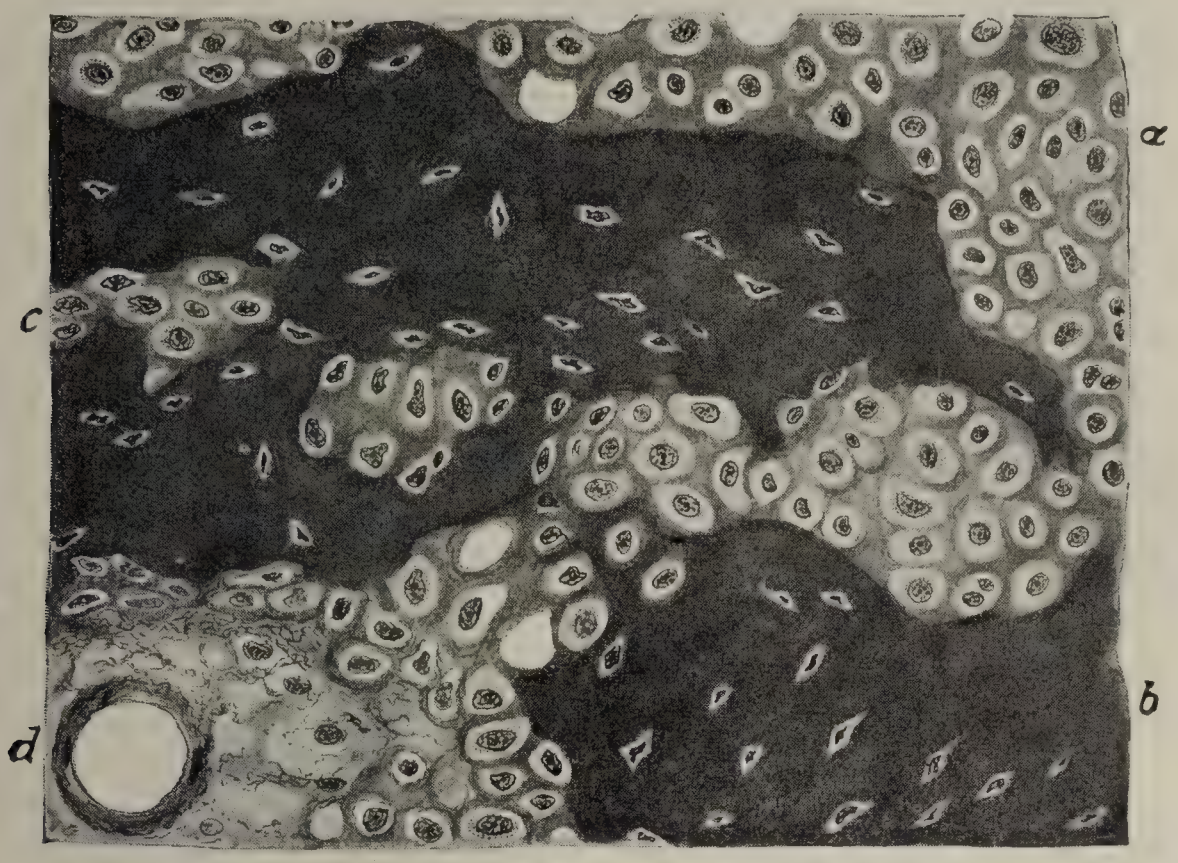

Fig. 220. Osteochondrom des Humerus (Alk. Pikrins. Häm. Karm.). *a* Hyaliner Knorpel. *b* Knochen. *c* In Knochen sich umwandelnder Knorpel. *d* Blutgefäß. Vergr. 250.

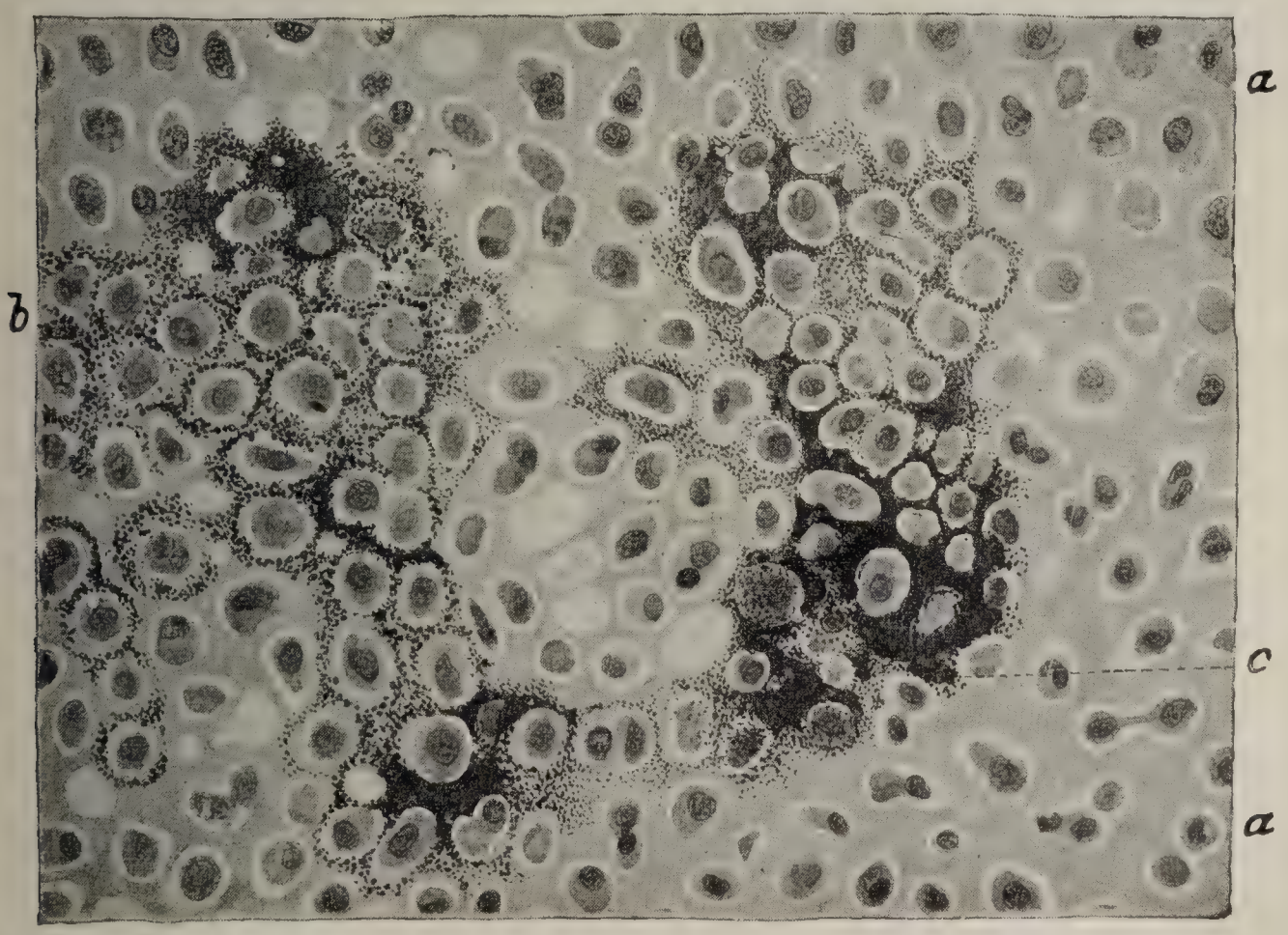

Fig. 221. Partiell verkalktes periostales Chondrom des Calcaneus (Alk. Häm.). *a* Hyaliner Knorpel. *b c* Verkalkter Knorpel. Vergr. 250.

doch können auch im zellreichen Sarkomgewebe (Fig. 228 *c* c_1) Knochenbälkchen sich bilden. Oft bildet sich auch nur osteoides Gewebe (vergl. Fig. 308, S. 460 der allgem. Path.). Es kommt ferner auch vor, daß das Grundgewebe durch Einlagerung von Knochensalzen (Fig. 221 *b*, *c*) petrifiziert.

Fig. 222. Elfenbeinerne Exostose des Schädeldaches. Nat. Gr.

Geschwülste, bei welchen die knöcherne Substanz ganz in den Vordergrund tritt, so daß die weichen Bestandteile nur die Rolle eines Knochenmarks spielen, werden als Osteome bezeichnet. Bildet das weiche Gewebe einen wesentlichen Bestandteil einer knochenhaltigen Geschwulst, so betrachtet man dieselbe als eine Mischgeschwulst und bringt dies auch in der Bezeichnung zum Ausdruck.

Die Knochengeschwülste treten meist solitär auf, doch können sowohl Fibrome, Myxome, Osteome und Enchondrome als auch manche Formen der Sarkome primär in mehreren Herden sich entwickeln.

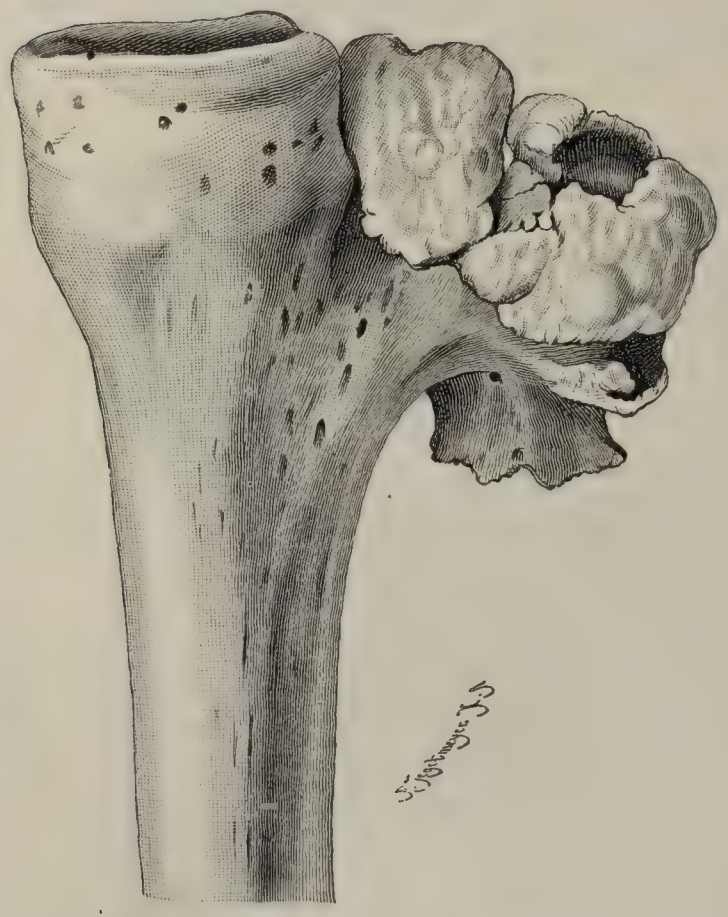

Fig. 223. Exostosis cartilaginea des oberen Diaphysendes der Tibia. Um $^1/_3$ verkleinert.

Hinsichtlich der Aetiologie ist bemerkenswert, daß die Knochengeschwülste zuweilen im Anschluß an Traumen (Callustumoren) und Entzündungen entstehen. Ferner können sie von Stellen ausgehen, an welchen Unregelmäßigkeiten der Ossifikation stattgefunden haben und Teile des Bildungsgewebes, namentlich Knorpel, bei der Ossifikation unverbraucht geblieben sind; so z. B. an den Diaphysenenden der Röhrenknochen. Von Interesse ist auch das relativ häufige Auftreten von Sarkomen in malacischen Knochen.

Die **Osteome** bilden sich meistens im Periost, seltener im Endost und werden im ersteren Falle als Exostosen (Fig. 222 u. Fig. 223), im letzteren als Enostosen bezeichnet. Entstehen erstere direkt aus dem Periost, so nennt man sie bindegewebige Exostosen (Fig. 222), wird zuerst Knorpel und erst aus diesem Knochen gebildet, knorpelig Exostosen (Fig. 223 und Fig. 224). Ist bei letzteren das Knorpel-

gewebe noch in erheblicher Menge vorhanden, so kann man den Tumor auch als ossifizierende Ekchondrose (Fig. 224 *b c d*) bezeichnen.

Je nachdem die Geschwülste aus kompaktem oder spongiösem Knochengewebe bestehen, unterscheidet man kompakte oder elfenbeinerne Osteome (Fig. 222 und Fig. 225) und spongiöse Osteome (Fig. 223). Enthalten sie größere, dem Markzylinder der Röhrenknochen entsprechende Markhöhlen, so nennt man sie medullöse Osteome.

Kleinere Osteome sind entweder kegelförmig oder rundlich, knopf- oder pilzartig gestaltet. Größere bilden knollige, höckerige, oder aber dornige, kammähnliche Auswüchse. Letztere entstehen meist an den Ansatzstellen der Sehnen, Bänder und Fascien. Die bindegewebigen Exostosen kommen hauptsächlich am Kopfe und den platten Knochen des Rumpfes, die knorpeligen dagegen an den Diaphysenenden der großen Röhrenknochen vor und können sowohl aus dem Periost (Fig. 224) als auch aus Knorpelfugen und aus stehengebliebenen Knorpelinseln

Fig. 224. Periostale ossifizierende Ekchondrose (knorpelige Exostose) der Tibia eines 15-jährigen Knaben. *a* Alter Knochen. *b c* Knorpel. *d* Neugebildeter Knochen. Vergr. 16.

entstehen. Sie sind zuweilen kongenitale Bildungen. Knorpelige Exostosen in der Nähe der Gelenke besitzen über der Knorpellage zuweilen eine Kapsel, die in ihrem Bau mit der Synovialmembran der Gelenke übereinstimmt und in seltenen Fällen freie knorpelige Körper enthalten kann. Die Bildung wird als Exostosis bursata bezeichnet und entwickelt sich wahrscheinlich aus dem Gelenkknorpel (v. Bergmann) oder aus einer embryonalen Anlage, die dem Gelenk angehört (Fehleisen).

Die Enostosen kommen am häufigsten in der Diploë der Schädelknochen, sowie in den Knochen des Gesichtes vor. Zuweilen vollzieht sich die Knochenneubildung sowohl im Endost als im Periost (Fig. 225).

Die Osteome entwickeln sich vornehmlich in der Wachstumsperiode. Multiple Exostosenbildungen sind mehrfach bei Neugeborenen oder bei jungen Kindern beobachtet und können vererbt werden.

Fibrome sind meist periostale, seltener endostale Tumoren. Sie kommen am häufigsten an den die Mund- und Nasenrachenhöhle be-

grenzenden Gesichts- und Schädelknochen, seltener an den Knochen des Rumpfes und der Extremitäten vor. Sie bilden knotige Tumoren; der Zellreichtum und die Derbheit des Gewebes sind in den einzelnen

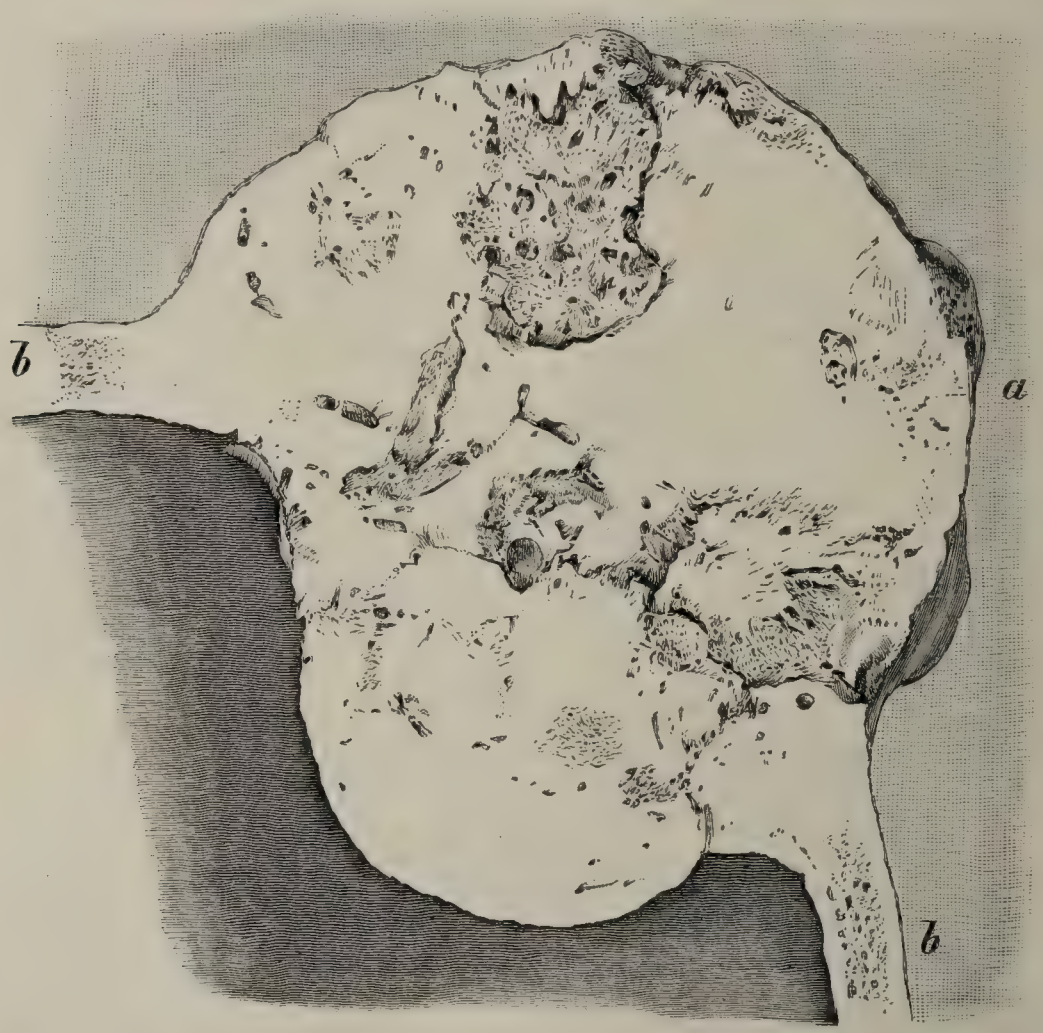

Fig. 225. Elfenbeinernes Osteom des Scheitelbeins im frontalen Durchschnitt. *a* Osteom. *b* Schädeldach. $^{8}/_{9}$ der nat. Gr.

Fällen sehr verschieden, und es läßt sich eine scharfe Grenze gegen die Sarkome nicht ziehen. Zuweilen sind sie gefäßreich, so z. B. die periostalen Polypen der Nasenrachenhöhle, und man kann danach teleangiektatische Formen unterscheiden. Produziert das Geschwulstgewebe Knochenbälkchen, so entstehen **Osteofibrome.**

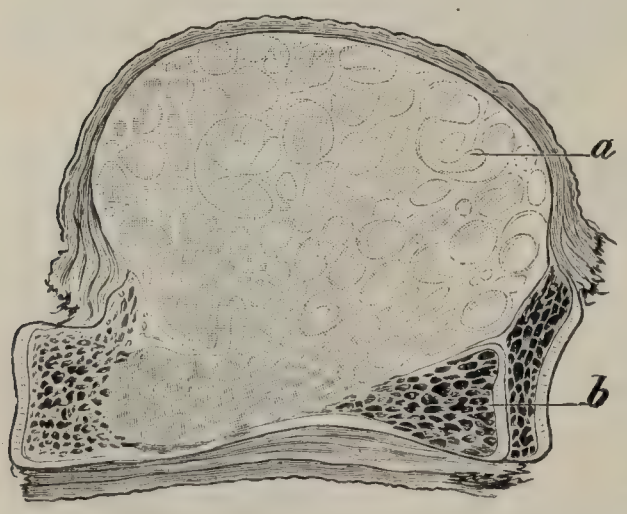

Fig. 226. Periostales Chondrom einer Fingerphalanx im Längsschnitt. *a* Chondrom. *b* Phalanx. Nat. Gr.

Die **Chondrome** entwickeln sich entweder im Periost oder im Innern der Knochen, wo sie aus dem Endost oder aus Knorpelresten entstehen. Am häufigsten kommen sie an den Knochen der Hand (Fig. 226 *a*), seltener an denjenigen des Fußes und der übrigen Teile der Extremitäten sowie des Rumpfes, noch seltener am Schädeldache vor. Sie treten öfters multipel auf, namentlich an Hand und Fuß, und entwickeln sich mit Vorliebe bei Kindern und jugendlichen Individuen. In einzelnen Fällen sind sie kongenital. Entstehen sie zentral, so besitzen sie eine knöcherne Schale, können dieselbe indessen durchbrechen und dann aus den Knochen herauswachsen. Sie bilden

höckerige, knollige Tumoren, die namentlich an den größeren Röhrenknochen, den Rippen, der Scapula und den Darmbeinen einen bedeutenden Umfang erlangen können.

Sie gehen überaus häufig degenerative Veränderungen, wie Verfettung, Verkalkung und Verschleimung bis zur völligen Auflösung der Grundsubstanz und der Zellen ein, so daß sich cystische, mit Flüssigkeit gefüllte Hohlräume bilden. Stellt sich in einer knorpeligen Wucherung durch metaplastische Vorgänge Knochenbildung ein (Fig. 227 *f h k*), so bildet sich ein **Osteochondrom**, eine Geschwulst, die sowohl im Periost als im Endost sich entwickeln kann (*a b c*) und bei reichlicher Entwickelung von Knochenbälkchen eine außerordentlich harte Beschaffenheit erlangt.

Myxome und **Myxofibrome** kommen sowohl im Periost als im Knochenmark vor, sind indessen im ganzen selten.

Im Periost bilden sie kugelige Tumoren, die nach außen durch eine derbere Bindegewebslage abgegrenzt werden. Im Endost sich entwickelnd, zerstören sie den Knochen und können bei totaler Verflüssigung der Gewebe zur Bildung von Cysten führen.

Sie kommen sowohl solitär als auch in mehrfacher Zahl vor und können gleichzeitig im Periost und im Innern eines Knochens, z. B. des Femur, auftreten.

Lipome sind sehr selten.

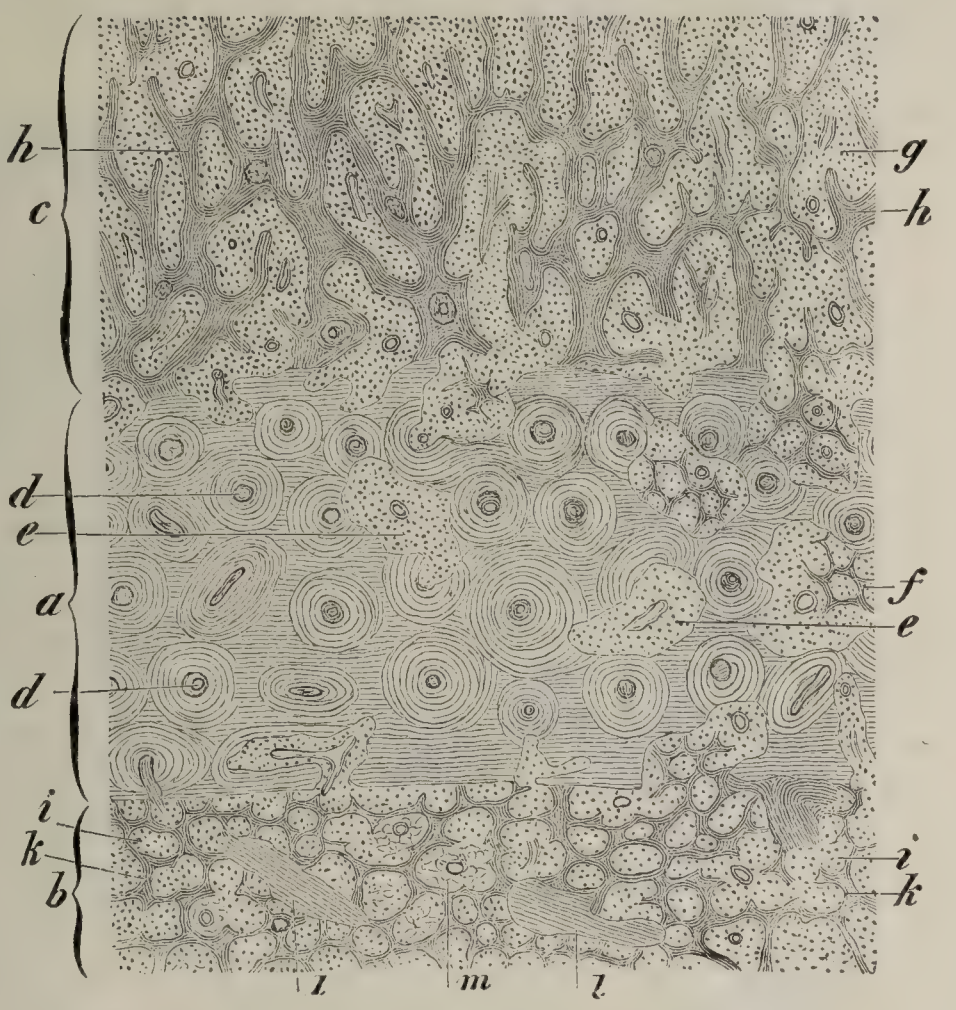

Fig. 227. Osteochondrom des Humerus (Alk. Pikrins. Häm. Karm.). *a* Corticalis humeri. *b* Markhöhle. *c* Periostale Auflagerung. *d* Normale Haversssche Kanäle. *e* Erweiterte Haversssche Kanäle mit Knorpel gefüllt, der bei *f* neugebildeten Knochen enthält. *g* Aus dem Periost gebildeter Knorpel mit Knochenbälkchen *h*. *i* Aus dem Markgewebe entstandener Knorpel mit neugebildeten Knochenbälkchen *k*. *l* Alte Knochenbalken. *m* Reste von Markgewebe. Lupenvergrößerung.

Die **Sarkome** sind die häufigsten Knochengeschwülste und kommen in verschiedenen Formen vor. Zunächst gibt es eine **Gruppe endostal entstehender Sarkome**, welche entweder von den **Endostzellen** oder von den **Markzellen** aus sich entwickeln und dann als **myelogene Sarkome** im engeren Sinne bezeichnet werden müssen. Zeigen die Geschwulstzellen noch Charaktere, wie sie den im Mark vorhandenen Zellen zukommen, so lassen sich myelogene Tumoren auch als solche erkennen. Es gehören hierher die bereits in § 28 beschriebenen **Myelome**, vielleicht auch die im Periost der Gesichtsknochen sich entwickelnden Chlorome: Ob auch noch andere Geschwülste, läßt sich

zur Zeit nicht entscheiden, da weiche, markige Rundzellengeschwülste wohl auch von Endostzellen ausgehen können. Von den festeren, derberen Sarkomen ist dies wohl als sicher anzunehmen. Die erste Entwickelung erfolgt ohne äußere Knochenveränderung und führt nur zu einer kariösen Zerstörung der Spongiosa, die unter Umständen Spontanfrakturen herbeiführen kann. Im weiteren Verlauf stellen sich Knochenauftreibungen ein, welche schließlich zur Bildung einer umfangreichen, von einer knöchernen Schale und Bindegewebe umgebenen Geschwulst (Fig. 218) führen. Nicht selten wird auch die Schale durchbrochen, und das weiche Geschwulstgewebe tritt frei zu Tage.

Man kann unter den endostalen Sarkomen Rundzellen-, Spindelzellen- und polymorphzellige Sarkome unterscheiden. Manche

Fig. 228. Endostales Osteosarkom des Humerus (Form. Salpeters. Häm. Eosin). *a* Alte Knochenbalken der Spongiosa. *b* Aus dem Endost hervorgegangene sarkomatöse Wucherung. *c* c_1 Neugebildetes Knochengewebe. *d* Blutgefäße.

enthalten Riesenzellen, und man hat danach die Geschwülste Riesenzellensarkome oder Tumeurs à myéloplaxes (Nélaton) genannt. Häufig ist die ganze Geschwulst oder ein Teil derselben auffallend reich an weiten Gefäßen, so daß man von teleangiektatischem Gewebe sprechen kann. Es produziert ferner die Geschwulst zuweilen kleine Bälkchen oder große Balken von osteoidem Gewebe oder von Knochengewebe, so daß man sie als Osteoidsarkome und Osteosarkome (Fig. 228) bezeichnet. Durch partielle Verkalkung der Grundsubstanz (Fig. 229 *c d*) entstehen petrifizierende Sarkome.

Erreichen die Tumoren, wie dies namentlich an den größeren Röhrenknochen und an den Beckenknochen geschieht, einen erheblichen

Umfang, so treten regressive Veränderungen, wie Verfettung, Blutungen, hämatogene Pigmentierungen, Erweichungen, Verflüssigungen und Cystenbildungen, ein. Unter Umständen geht der größte Teil der Geschwulst verloren, und es bleiben nur die knöcherne Schale sowie eine spärliche Menge von knochenfreiem oder knochenhaltigem Geschwulstgewebe übrig, welches teils der Innenwand der Schale anhängt, teils anastomosierende Balken und Scheidewände bildet, welche trübe oder geklärte, weißliche oder hämorrhagisch gefärbte, mit Zerfallsmassen untermischte Flüssigkeit einschließen.

Eine besondere Gruppe myelogener Sarkome bilden Alveolärsarkome, charakterisiert durch die Bildung eines alveolär gebauten Bindegewebsstromas, in welchem Nester relativ großer Zellen liegen. Eine Form des Alveolärsarkoms, die namentlich an den Knochen des Rumpfes und des Kopfes vorzukommen scheint, besitzt ein derbes, stark entwickeltes Stroma, eine andere, die namentlich in den großen Röhrenknochen beobachtet und als Hämangioendotheliom beschrieben

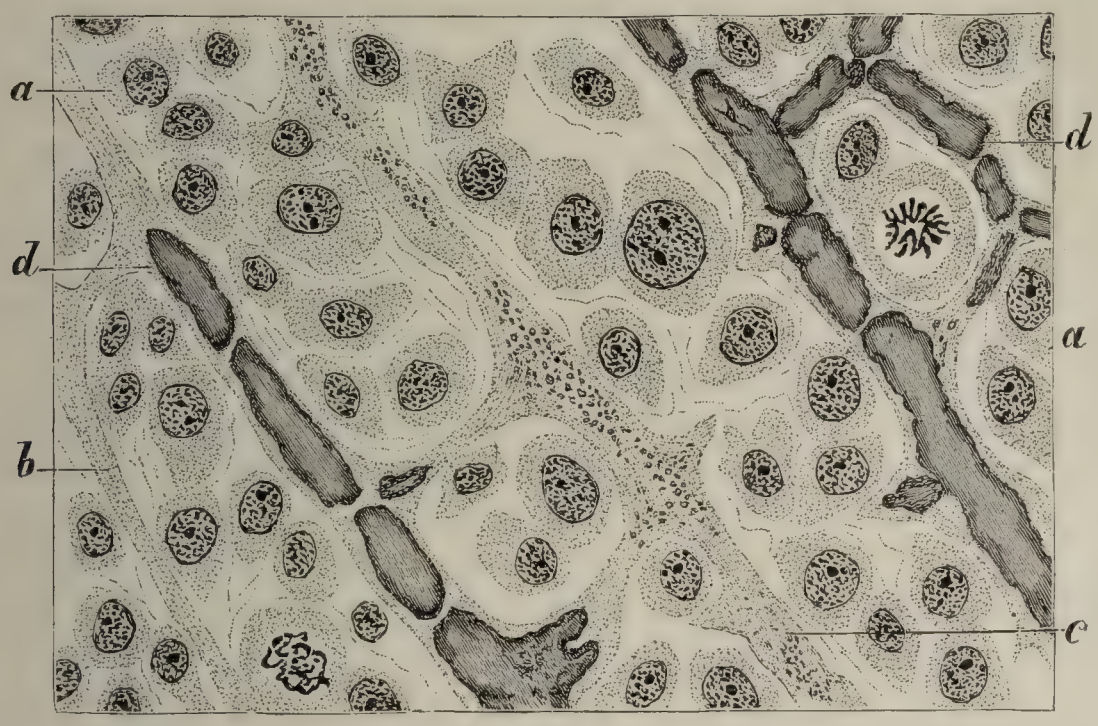

Fig. 229. Petrifizierendes großzelliges Sarkom der Tibia (M. Fl. Alk. Häm. Eos.). *a* Polymorphe Geschwulstzellen. *b* Alveolär gebautes Stroma. *c* Stromabalken mit kleinen Kalkkörnern. *d* Petrifizierte Stromabalken. Vergr. 365.

ist, hat ein zart gebautes alveoläres Stützgewebe. Die kleinen Knoten sind im Innern der Knochen verborgen. Größere bilden über die Oberfläche der betreffenden Knochen polsterartig hervorragende, von Periost bedeckte Knoten.

Die **periostalen Sarkome** sind teils weiche, teils festere Neubildungen und gehören teils zu den Rundzellen-, teils zu den Spindelzellen-, teils zu den polymorphzelligen Sarkomen. Eine eigenartige Form des kleinzelligen Rundzellensarkoms, das lymphoiden Bau zeigt und sich durch grüne oder graugelbe Färbung des Gewebes auszeichnet, wird als **Chlorom** oder **Chlorolymphom** bezeichnet. Die Geschwulstbildung tritt primär im Periost des Schädels und Gesichtes auf, mit Bevorzugung der Knochen der Augenhöhle, und kann auch die Knochen des Rumpfes und schließlich auch die Extremitäten ergreifen. Sie kann ferner auch auf das Knochenmark übergreifen, das danach eine grüne Färbung erhält (vergl. § 28 S. 119).

Die periostalen Sarkome können an allen Stellen der Knochen vor-

kommen; die derberen sitzen mit Vorliebe da, wo die Fibrome vorkommen, und gehen auch ohne bestimmte Grenze in letztere über. Sie sitzen den Knochen meist seitlich auf, können indessen Röhrenknochen allseitig umfassen. Knochenproduktion führt zum **Osteosarkom.** Die Knochenbälkchen liegen namentlich in den dem alten Knochen zunächst gelegenen Teilen, doch kann unter Umständen auch die ganze Geschwulst von solchen durchsetzt sein.

Die **Knochensarkome** können **Metastasen im Knochen** selbst sowie auch in **anderen Organen** machen, namentlich die weichen, zellreichen Formen.

Chondromatöse und sarkomatöse Wucherungen können sich untereinander kombinieren und **Chondrosarkome** bilden. Kombination von Knorpel-, Knochen- und Sarkomgewebe führt zur Bildung von **Chondro-Osteosarkomen.**

Reine **Hämangiome** sind im Knochen selten, bevorzugt scheint das Schädeldach zu sein. Manche Sarkome enthalten teleangiektatische Stellen, so namentlich die myelogenen. Bei großem Gefäßreichtum kann die Geschwulst im Leben Pulsation zeigen. Durch Blutungen im Geschwulstgewebe oder in Erweichungscysten können **Hämatome** entstehen.

Krebse kommen im Knochen häufig **sekundär** vor. Die einen entstehen durch direktes Uebergreifen krebsiger Wucherung von den angrenzenden Weichteilen auf den Knochen oder auch durch Krebsentwickelung in einem überhäuteten Fistelgang oder innerhalb von in den Knochen verlagerten Epithelien, die anderen sind Metastasen.

Die krebsigen Wucherungen bilden entweder zirkumskripte Knoten oder mehr diffuse Infiltrationen und können im letzteren Falle sehr umfangreiche Zerstörungen herbeiführen resp. den Knochen unter Erhaltung der äußeren Form durch Krebsgewebe substituieren.

Die krebsige Infiltration ist oft von einer starken Wucherung des Endostes oder auch des Periostes begleitet, während die Knochensubstanz durch lakunären Schwund zu Grunde geht. Es wird dadurch der Knochen mehr und mehr durch ein Krebsgewebe substituiert, dessen Eigenschaften im allgemeinen mit denjenigen der ursprünglichen Geschwulst übereinstimmen, welches indessen auch von dem Boden, in dem es sich entwickelt, eigenartige Charaktere erhält. Bei den derben Carcinomen bilden sich in dem zellig-fibrösen Stroma, das aus dem Periost und dem Endost entsteht, nicht selten zahlreiche Bälkchen von kalkfreiem, osteoidem Gewebe, zum Teil auch von kalkhaltigem Knochengewebe. Es entsteht danach an Stelle des alten Knochens Osteoidgewebe, oder auch sklerotisches kalkhaltiges Knochengewebe, welches Krebszellennester in seinen Markräumen enthält (osteoplastische Carcinome). Nehmen die neuen Balken zunächst keine Kalksalze an, so wird der Knochen einem osteomalacischen Knochen ähnlich, und man hat danach von carcinomatöser Osteomalacie gesprochen, doch ist dies insofern nicht richtig, als es sich nicht um entkalkten alten Knochen, sondern um osteoides Gewebe handelt. Bei medullären Carcinomen fehlt gewöhnlich eine Knochenneubildung, und es bildet sich nur eine carcinomatöse Caries.

Eine besondere Erwähnung verdient, daß bei anscheinend gutartigen, adenomatös aussehenden Schilddrüsentumoren nicht selten im Knochensystem destruierende Tumoren von Schilddrüsenbau mit Kolloidsekretion auftreten.

Literatur über Knochengeschwülste.

Baumgarten, *Sarkom, V. A. 76. Bd. 1879.*
Beck, *Endotheliom des Humerus, Beitr. v. Ziegler XXV 1899.*
Benda, *Periostales Rundzellensarkom, Z. f. Chir. 63. Bd. 1902.*
v. Bergmann, *Exostosis bursata, Petersburg. med. Woch. 1876.*
Billroth, *Sarcoma alveolare, Langenbecks Arch. XI 1869.*
Bouisson, *Sur les tumeurs pulsatiles, Thèse de Paris 1857.*
Deganello, *Chondrosarkom der Scapula. V. A. 168. Bd. 1902. (Lit.).*
Driessen, *Endotheliom d. Knochen, Beitr. v. Ziegler XII 1893 (Lit.).*
Eckert, *Osteome des Unterkiefers, B. v. Bruns XXIII 1899.*
Erbslöh, *Osteoplastische Carcinome, V. A. 163. Bd. 1901.*
Fehleisen, *Exostosis bursata, Arbeit. a. d. chir. Klinik v. C. v. Bergmann, Berlin 1886.*
Fittig, *Scheinbar primäres Cancroid d. Ulna, B. v. Bruns XXIX 1901.*
François, *Contrib. à l'ét. de l'enchondr. du bassin, Thèse de Paris 1876.*
Gentilhomme, *Rech. s. l. nat. des tum. puls. des os, Thèse de Paris 1863.*
Gierke, *Knochentumoren mit Schilddrüsenbau, V. A. 170. Bd. 1902.*
Grawitz, *Sarkom bei pernic. Anämie, V. A. 76. Bd. 1879.*
Hammer, *Primäre sarkomatöse Ostitis, V. A. 137. Bd. 1894 (Lit.).*
Hildebrand, *Endotheliom des Knochens, Zeitschr. f. Chir. 13. Bd. 1891.*
Höring, *Chlorom. Arb. a. d. path. Inst. zu Tübingen I 1891.*
v. Karwowski, *Über Callustumoren, I.-D. Freiburg i. Br. 1895.*
Läwen, *Enchondrom u. kartilagin. Exostosen, D. Z. f. Chir. 75. Bd. 1904.*
Lücke, *Angioma ossificans, Dtsch. Zeitschr. f. Chir. XXX 1889.*
Maier, *Primärer Plattenepithelkrebs der Ulna, B. v. Bruns XXVI 1900 (Lit.).*
Markwald, *Multiple Endotheliome, V. A. 141. Bd. 1895.*
Müller, Fr., *Über die erektilen Knochentumoren, Freiburg 1855.*
Muthmann, *Gefäßgeschwulst der Wirbelsäule, V. A. 172. Bd. 1903.*
Nasse, *Sarkom, V. A. 94. Bd. 1883.*
Nauwerck, G., *Zentrales hyperplast. Angiom d. Oberschenkels. V. A. 111. Bd. 1888.*
Nehrkorn, *Multiple Knochenenchondrome, B. v. Bruns XXII 1898.*
Nélaton, *D'une esp. de tum. à myéloplaxes, Paris 1860.*
Neufeld, *Angeborene Schädelgeschwülste, Beitr. v. Bruns XIII 1895.*
Nothnagel, *Lymphadenia ossium, Internat. Beitr., Festschr. f. Virchow 1891.*
Orlow, *Die Exostosis bursata, Dtsch. Zeitschr. f. Chir. 31. Bd. 1890.*
Pujo, *Des tumeurs prim. des os, Montpellier 1871.*
v. Recklinghausen, *Multiple Enchrondrome, V. A. 118. Bd. 1889; Die fibröse od. deform. Ostitis, die Osteomalacie u. die osteoplast. Carcinose, Festschr. d. Assist. f. Virchow, Berlin 1891; Chlorom, Tagebl. d. Naturforschervers. in Straßburg 1885.*
Riethus, *Exostosis bursata mit freien Knorpelkörpern, B. v. Bruns, 37. Bd. 1903.*
Ritter, *Endotheliom der Knochen, Z. f. Chir. 50. Bd. 1899.*
Rustizky, *Multiples Myelom, Dtsch. Zeitschr. f. Chir. III 1873.*
Saurel, *Mém. sur l. tum. des gingives connues sous le nom d'épulis, Paris 1858.*
Schläpfer, E., *Das Rippenchrondrom, Leipzig 1881.*
Schmidt, *Knochengeschwülste, Ergebn. d. allg. Path. III 1902 (Lit.).*
Schöne, *Myelogenes Hämangiom des Os occipitale, B. v. Ziegler Suppl. VII 1905.*
Schuchardt, *Krankheiten der Knochen und Gelenke, Stuttgart 1899 (Lit.).*
Senftleben, *Fibrom und Sarkom, Langenbecks Arch. I 1861.*
Spiegelberg, *Z. Kenntnis d. multipl. auftret. Knochensarkome, I.-D. Freiburg 1894.*
Sternberg, *Multiples Endotheliom d. Knochenmarks, Z. f. a. P. XII 1901.*
Sternberg, *Vegetationsstörungen und Systemerkrankungen der Knochen, Wien 1899.*
Steudel, *Multiple Enchondrome, Beitr. v. Bruns VIII 1891.*
Villy, *The bone marrow of cancer patients, Journ. of Path. V 1898.*
Virchow, *Chondrom, Monatsber. d. K. Akad. d. Wiss. Berlin 1875; Die krankhaften Geschwülste, 1863—65.*
Wartmann, *Rech. sur l'enchondrome, Paris 1880. (Lit.).*
Weber, *Multiple myeloma, Journ. of Phat. V 1898.*
Weber, C. O., *Die Exostosen u. Enchondrosen, Bonn 1856, u. V. A. 35. Bd. 1866.*
Weisflog, *Callustumoren, Beitr. v. Bruns X 1893.*
Wieland, *Primär multiple Sarkome d. Knochen, I.-D. Basel 1893 u. V. A., 166. Bd. 1902.*
Ziegler, *Myxom und Chondrom, V. A. 73. Bd. 1878.*
Literatur über Myelom und Chlorom s. § 28.

§ 59. Die **Cysten,** welche im Knochen vorkommen, sind nahezu durchgehends **Erweichungscysten,** welche durch eine Auflösung und

Verflüssigung der Knochenbalken und des Knochenmarks oder eines in letzterem neugebildeten Gewebes entstehen. Zu den ersteren gehören jene bereits erwähnten Cysten, welche im Knochengewebe bei Osteomalacie und Ostitis deformans auftreten, zu letzteren die in Geschwülsten vorkommenden.

In myelogenen Tumoren, Fibromen, Osteofibromen und Chondromen, Myxomen und Sarkomen, stellen sich leicht Gewebsverflüssigungen und Erweichungen ein, die zur Bildung von Cysten führen, welche entweder trübe, mit Zerfallsmassen oder mit Blut und dessen Zerfallsprodukten gemischte, oder aber klare, schleimähnliche oder mehr seröse Flüssigkeit enthalten. Durch Zerfall großer Sarkome können in verschiedenen Knochen umfangreiche, mit einer knöchernen Schale und Periost bedeckte, multilokuläre Cystoide entstehen. Die Scheidewände bestehen teils aus Sarkom- und Bindegewebe, teils aus Knochengewebe.

Eine besondere Form von Cysten bilden die im Processus alveolaris des Ober- und Unterkiefers vorkommenden **Kiefercysten,** welche bei der pathologischen Anatomie des Mundes ihre Besprechung finden werden.

Cholesteatome (Epidermoide) sind mehrfach in den Schädelknochen beobachtet.

Von **tierischen Parasiten** kommen in den Knochen der Echinokokkus und der Cysticercus cellulosae (sehr selten) vor.

Der Echinokokkus hat seinen Sitz am häufigsten in den großen Röhrenknochen, ist indessen auch in Becken-, Schädel- und Wirbelknochen, sowie in den Fingerphalangen beobachtet.

Er tritt sowohl in Form einfacher Blasen, als auch mit Bildung von inneren oder äußeren Tochterblasen auf. Bei Bildung exogener Blasen kann ein Knochen, z. B. ein Femur oder eine Tibia, ganz mit Bläschen durchsetzt werden, und auch unter dem Periost können sich Bläschen entwickeln. Durch die Blasenentwicklung wird der Knochen verdrängt und schwindet. Bei multipler Blasenbildung verfällt der zwischen den Blasen liegende Knochen vielfach der Nekrose. Knochenneubildung findet meist nur in geringem Grade statt. Frakturen treten danach leicht ein.

Literatur über Cysten und Echinokokkus der Knochen.

Blecher, *Cholesteatom der Schädelknochen, Zeitschr. f. Chir. 70. Bd. 1904.*
Boström, *Cysten, Festschr. d. Naturforschervers. in Freiburg 1883.*
Deetz, *Knochencysten der Tibia, subperiostales Hämatom, B. v. Bruns XXVI 1900.*
Doebbelin, *Echinokokken des Beckens, D. Z. f. Chir. 48. Bd. 1898. (Lit.).*
Froriep, *Cysten, Chirurg. Kupfertafeln, Tab. 438—440 u. 474.*
Haberer, *Knochencysten (aus Sarkom entst.), Langenbecks A. 76. Bd. 1905.*
Hahn, *Echinokokkus, Berl. klin. Wochenschr. 1884.*
Heinecke, *Multiple Knochencysten, Beitr. v. Bruns 40. Bd. 1903 (Lit.).*
Mönckeberg, *Cystenbildung bei Endostitis fibrosa, Verh. d. D. path. Ges. VII 1904.*
König, *Cystisches Enchondrofibrom d. Röhrenknochen, Langenbecks A. 56. Bd. 1898.*
Müller, *Echinokokkus, Beitr. z. klin. Chir. v. P. Bruns II 1886.*
Neisser, *Die Echinokokkenkrankheit, Berlin 1877.*
Nové-Josseraud, *Myxome kystique du tibia, Rev. de chir. 1895.*
Reszey, *Echinokokkus, Dtsch. Zeitschr. f. Chir. VII 1877.*
Schlange, *Knochencyste d. Tibia, Arch. f. klin. Chir. XXXVI 1887.*
Schmidt, *Knochenparasiten u. Cysten, Ergebn. d. allg. Path. VII. 1902.*
Schneider, *Zur Lehre v. d. Knochencysten, I.-D. Berlin 1886.*
Schnitzler, *Knochenechinokokkus, Internat. klin. Rundschau 1892.*
Schuchardt, *Die Krankheiten der Knochen und Gelenke, Stuttgart 1899.*
Virchow, *Cysten, Monatsber. d. Berl. Akad. d. Wiss., Phys.-math. Kl. 1876; Echinokokkus, sein Arch. 79. Bd. 1880.*

Volkmann, *Handb. von v. Pitha u. Billroth II 1872.*
Wilms, *Echinococcus multilocularis d. Wirbelsäule, B. v. Bruns XXI 1898.*
Ziegler, *Subchondr. Veränd. bei Arthritis def. u. Knochencysten, V. A. 70. Bd. 1877.*

II. Pathologische Anatomie der Diarthrosen und Synarthrosen.

1. Anatomische Vorbemerkungen. Mißbildungen.

§ 60. Die ursprüngliche Art der Verbindung der einzelnen Knochen ist die **Synarthrose,** bei welcher die beiden Skeletteile durch ein anders beschaffenes, aber in beide übergehendes Gewebe verbunden werden, welches aus dem nicht zum Aufbau des Knochens verbrauchten Keimgewebe entstanden ist. Bestehen die Verbindungen aus Bindegewebe, so werden sie als Syndesmosen bezeichnet, und man unterscheidet unter denselben je nach ihrer Form und Ausbildung Ligamente, Zwischenknochenmembranen und Suturen oder Nähte. Ist das verbindende Gewebe Knorpel, so nennt man dies eine wahre Synchondrose; besteht es teils aus Knorpel, teils aus Bindegewebe, eine falsche Synchondrose. Greift in späterer Zeit die Knochenbildung auch auf die Syndesmose und Synchondrose über, so daß getrennte Knochen durch Knochensubstanz verbunden werden, so bezeichnet man dies als eine Synostose.

Bildet sich zwischen zwei aneinander liegenden Skeletteilen eine Höhle, in der Weise, daß die gegeneinander stoßenden Knochenenden durch einen Spaltraum getrennt und nur nach außen durch Bindegewebe verbunden sind, so bezeichnet man dies als eine **Diarthrose** oder als ein **Gelenk.** Der an die Gelenkhöhle angrenzende Teil des Knochens ist stets mit Knorpel bedeckt. Die bindegewebige Verbindung der Knochen, die Gelenkkapsel, besteht aus einer äußeren derben, fibrösen Membran, dem Kapselbande, und aus einer dünnen, weichen und gefäßreichen Bindegewebslage, der Synovialmembran, welche an ihrer Innenfläche mit einer Lage platter Zellen bekleidet ist und eine Flüssigkeit, die Synovia, abscheidet. An manchen Stellen bildet die Synovialmembran Falten und Zotten.

Unter den mit **Mißbildung der Gelenkenden der Knochen** im Zusammenhang stehenden Veränderungen sind die wichtigsten die **kongenitalen Luxationen,** die am häufigsten am Hüftgelenk (meist bei Mädchen) seltener am Ellbogen, Humerus und Kniegelenk vorkommen. Mangelhafte Ausbildung der Pfanne verbunden mit Kleinheit des Schenkelkopfes begünstigt den Austritt des Schenkelkopfes entweder schon intrauterin oder nach der Geburt. Am Hüftgelenk tritt meist eine Verlagerung nach hinten ein (Luxatio iliaca). Das Ligamentum teres ist bei der Geburt noch erhalten, der Gelenkkopf noch innerhalb der Gelenkkapsel gelegen. Nach längerem Gebrauch der unteren Extremität können das Ligamentum teres durchtrennt, die Gelenkkapsel, da wo sie gegen das Becken gedrückt wird, durchscheuert werden. Am Orte der Verlagerung kann sich ein neues Gelenk bilden. (Vgl. § 63).

Mit Mißbildungen der Gelenkflächen sind auch die kongenitalen abnormen Stellungen der Hände und Füße (vgl. § 139 der allg. Path.) verbunden.

Die dem Coxarthrolisthesis-Becken oder Pelvis Chrobak (Eppinger) eigne Veränderung, die darin besteht, daß der Kuppelabschnitt der Hüftgelenkspfanne stark in das Innere des Beckens vorragt, ist nach Eppinger darauf zurückzuführen, daß das Knorpelfeld des Pfannenknorpels knorpelig weich und nachgiebig bleibt und

danach durch den wachsenden Oberschenkelkopf ausgeweitet und in die Beckenhöhle vorgeschoben wird. Es können indessen auch pathologische Vorgänge, die im späteren Leben sich einstellen, so die der Arthritis deformans zugehörigen Umgestaltungen des Knochens (KULIGA) zu ähnlichen Zuständen führen.

Literatur über Gelenkmißbildungen.

Eppinger, *Coxarthrolisthesis-Becken, Beitr. z. Gebh. Festschr. f. Chrobak 1903.*
Hirsch, *Die Entstehung der angeb. Hüftverrenkung, Virch. Arch. 148. Bd. 1897.*
Holzmann, *Entstehung der congenitalen Luxationen, Virch. Arch. 140. Bd. 1895.*
Joachimsthal, *Angeb. Hüftverrenkung, Encyklop. Jahrb. v. Eulenburg II 1904 (Lit.).*
Kuliga, *Über Chrobaksche Becken, Beitr. v. Ziegler Suppl. VII 1905.*
Lorenz, *Pathologie und Ther. der angeborenen Hüftverrenkung Wien 1895.*
Müller, *Kongen. Luxation im Knie, Arch. a. d. chir. Universitätspoliklin. Leipzig 1888.*

2. Die regressiven und die metaplastischen Veränderungen des Knorpels der Gelenke und Synchondrosen.

§ 61. Der **Skeletknorpel** geht verhältnismäßig häufig **regressive Veränderungen** ein, welche teils als selbständige Erkrankungen des Knorpels verlaufen, teils krankhafte Prozesse der Nachbarschaft, insbesondere Entzündungen der Gelenke, begleiten.

Die wichtigsten Veränderungen bilden die **Zerfaserung,** die **Zerklüftung** und der **Zerfall des Knorpels,** welche teils als senile Erscheinung, teils im Verlauf von chronischen Entzündungen der Gelenke, teils auch infolge von Nichtgebrauch derselben auftreten und zum Untergang mehr oder minder umfangreicher Knorpelteile führen.

An den Rippenknorpeln haben diese **Erweichungsprozesse** ihren Sitz meistens im zentralen Teil, in der Nähe der Rippenknochen. Vor der eigentlichen Erweichung gewinnt der Knorpel ein stärker durchscheinendes und zugleich bräunliches Aussehen.

Mit dem Eintritt der eigentlichen Zerfaserung zeigen sich auf dem Querschnitt asbestartig glänzende weiße Flecken. Bei vollständigem

Fig. 230. Senile Knorpelerweichung im Innern eines Rippenknorpels (M. Fl. Pikrokarm.). *a* Hyaliner Knorpel. *b* Faserig aussehende Grundsubstanz. *c* Gruppe gewucherter Knorpelzellen. *d* Trüb und körnig aussehende Grundsubstanz. *e* Reste der verflüssigten Knorpelgrundsubstanz. ff_1 Frei gewordene Knorpelzellen. *g* Zu Schollen zerfallene Knorpelgrundsubstanz. Vergr. 200.

Zerfall kommt es zur Höhlenbildung. An den Gelenkflächen erhält der degenerierende Knorpel ein rauhes, oft filziges Aussehen.

Mit dem Auftreten der äußerlich erkennbaren Veränderungen treten im Knorpel feine Fibrillen auf (Fig 230 *b*), und es ist diese Erscheinung darauf zurückzuführen, daß die Knorpelfibrillen durch Lösung der Kittsubstanz sichtbar werden. Sind die Fibrillen auf dem Querschnitt getroffen, so zeigt die Grundsubstanz ein trübes, feinpunktiertes Aussehen (*d*). Im Gebiet filzigen Gelenkknorpels sieht man teils Auffaserungen der Oberfläche (Fig. 231 *c*), teils in die Tiefe greifende Spalten. Die im Gebiet der Degeneration liegenden Knorpelzellen sind teils unverändert, teils in Degeneration, teils auch wieder in Wucherung (Fig. 230 *c* und Fig. 231 *c*).

An der Oberfläche der Gelenkhöhlen geht der degenerierte Knorpel durch Abreibung verloren. Im Innern der Rippenknorpel und im Innern der Gelenkknorpel bilden sich Zerfallshöhlen, welche zunächst noch die

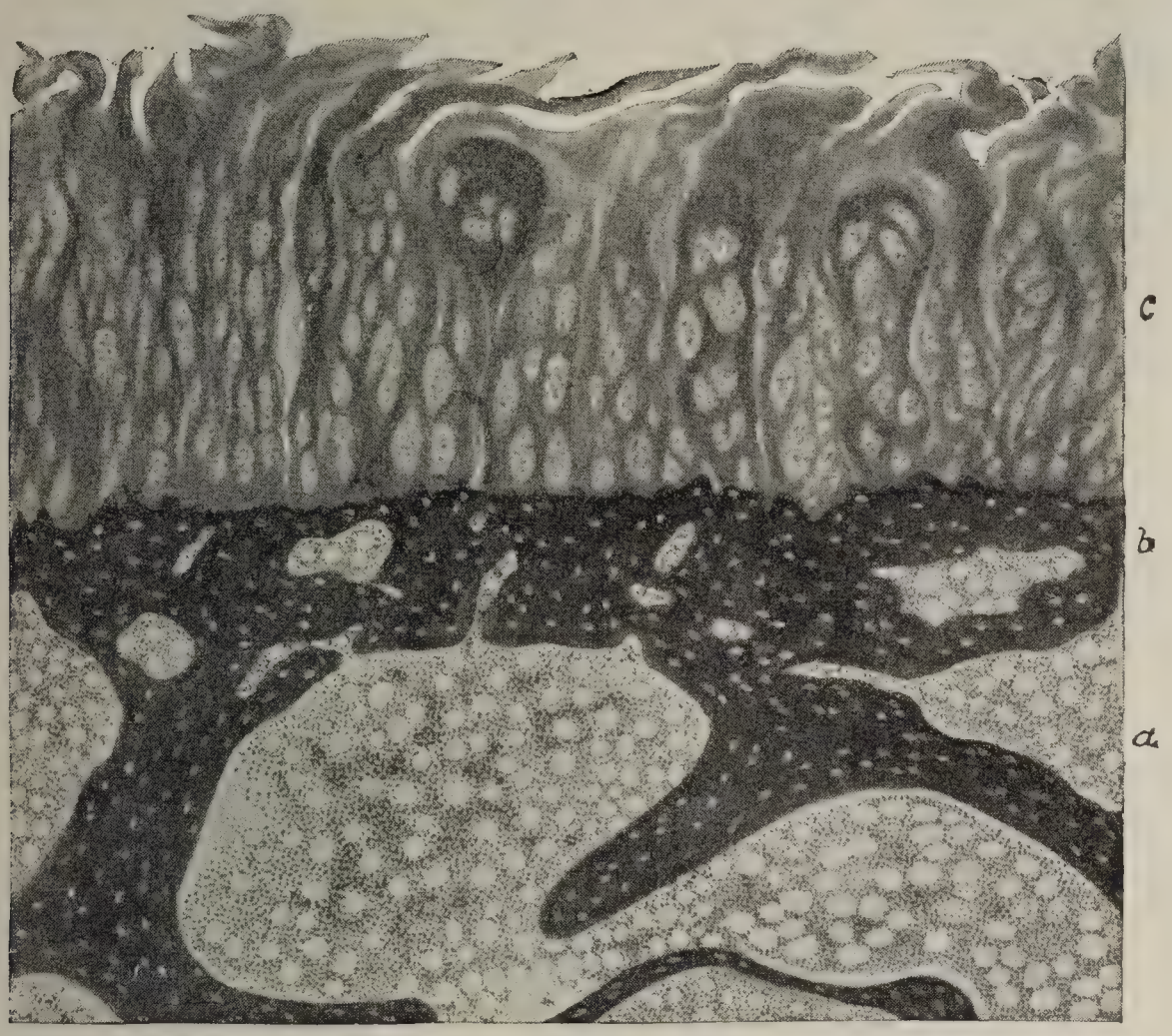

Fig. 231. Senile Zerfaserung und Zerklüftung des Hüftgelenkknorpels (M. Fl. Pikrins. Häm.-Eosin). *a* Knochenmark. *b* Knochenbalken. *c* Knorpel. Vergr. 40.

Reste des zerfallenen Knorpels (Fig. 230 *e f* f_1 *g*) enthalten. Liegt die Zerfallshöhle in der Nähe eines Markraumes, so pflegt gefäßhaltiges Markgewebe von derselben Besitz zu ergreifen, und es bildet sich alsdann an **Stelle des früheren Knorpels markhaltiges Knochengewebe** (Fig. 232 *c*). Der Knochen selbst entsteht entweder durch Metaplasie der stehenbleibenden Knorpelreste oder aber durch Neubildung aus dem Gewebe der vordringenden Markhöhle. Sowohl an den Rippenknorpeln als an den Gelenkknorpeln können ausgedehnte Teile auf diese Weise verknöchern.

Liegt erweichender Knorpel in der Nähe des Perichondriums oder einer Synovialmembran, so kann auch von dieser aus eine Vaskularisation stattfinden.

Spielen sich in der Nähe der Gelenkknorpel mit Gewebswucherungen verbundene Entzündungsvorgänge ab, bei denen das Markgewebe gegen das Knorpelgewebe vorzudringen sucht oder Granulationsgewebe und Bindegewebe die Knorpeloberfläche überzieht, so wird der Knorpel

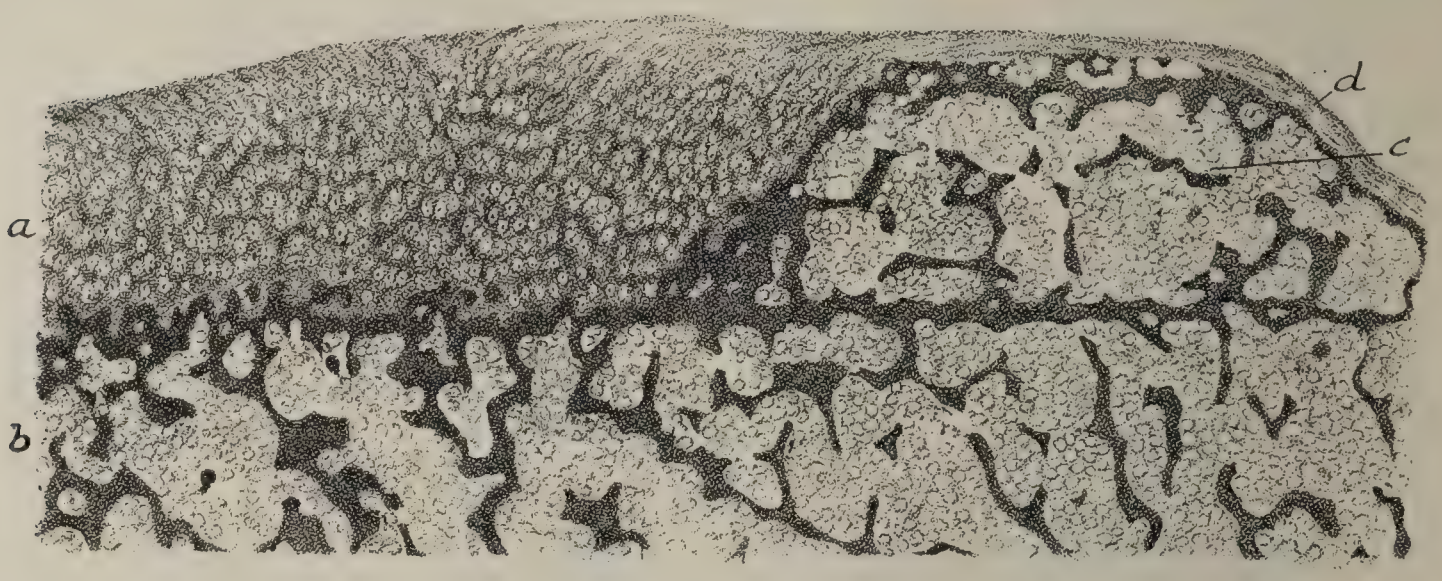

Fig. 232. Substitution des Gelenkknorpels durch Knochen bei Arthritis deformans. Querschnitt durch den Condylus externus femoris. Mann von 64 Jahren. *a* Knorpel. *b* Knochen mit Fettmark. *c* Endochondral entstandener Knochen. *d* Faseriger Knorpelrest. Vergr. 16.

Fig. 233. Metaplasie des Knorpels in Schleimgewebe bei Arthritis tuberculosa (M. Fl. Häm.). *a* Hyaliner Knorpel. *b* Aus verzweigten Zellen bestehendes Gewebe. *c* Durch Auflösung der Knorpelgrundsubstanz frei gewordene Knorpelzellen, welche in Schleimgewebszellen übergehen. Vergr. 400.

entweder durch ein anderes Gewebe substituiert oder wandelt sich selbst unter Erhaltung seiner Zellen in ein anderes Gewebe um. Auch Geschwulstgewebe kann in den Knorpel eindringen.

Bei **Metaplasie des Knorpels in Schleimgewebe** (Fig. 233) verflüssigt sich die Grundsubstanz, während die Zellen (*b c*) sich erhalten und Fortsätze aussenden und nunmehr die feste Substanz des neuen Gewebes darstellen.

Bei **Metaplasie des Knorpels in Bindegewebe** (Fig. 234) geht der Knorpel (*a*) in ein faseriges Gewebe (*b*, *c*) über, dessen Zellen zum Teil zunächst noch die Charaktere von Knorpelzellen behalten (Faserknorpel), weiterhin aber zu gewöhnlichen Bindegewebszellen werden.

Vom Mark aus vaskularisiertes, aus Knorpel entstandenes Schleimgewebe kann weiterhin durch Aufnahme von Lymphzellen zu lymphoidem Markgewebe, oder durch Aufnahme von Fett auch zu Fettgewebe werden.

In seltenen Fällen treten am Knorpel diffuse braune bis schwarze Färbungen auf, welche als **Ochronose** bezeichnet werden und durch die Durchsetzung mit einem Farbstoff bedingt sind, welche der Gruppe der Melanine zuzuzählen ist. Bei Blutungen in der Nachbarschaft eines Knorpels können sich von nahegelegenen Knorpelzellen Körner und Kristalle von Hämatoidin ablagern. Fett läßt sich in den Knorpelzellen häufig nachweisen, hat aber meist nicht die Bedeutung einer fettigen Entartung.

Im höheren Alter finden sich bisweilen im Knorpel auch Kalkablagerungen, ähnlich wie in Chondromen.

Bei Gicht lagern sich in dem Knorpel sehr oft Urate in Form nadelförmiger Kristalle ab (s. Arthritis urica).

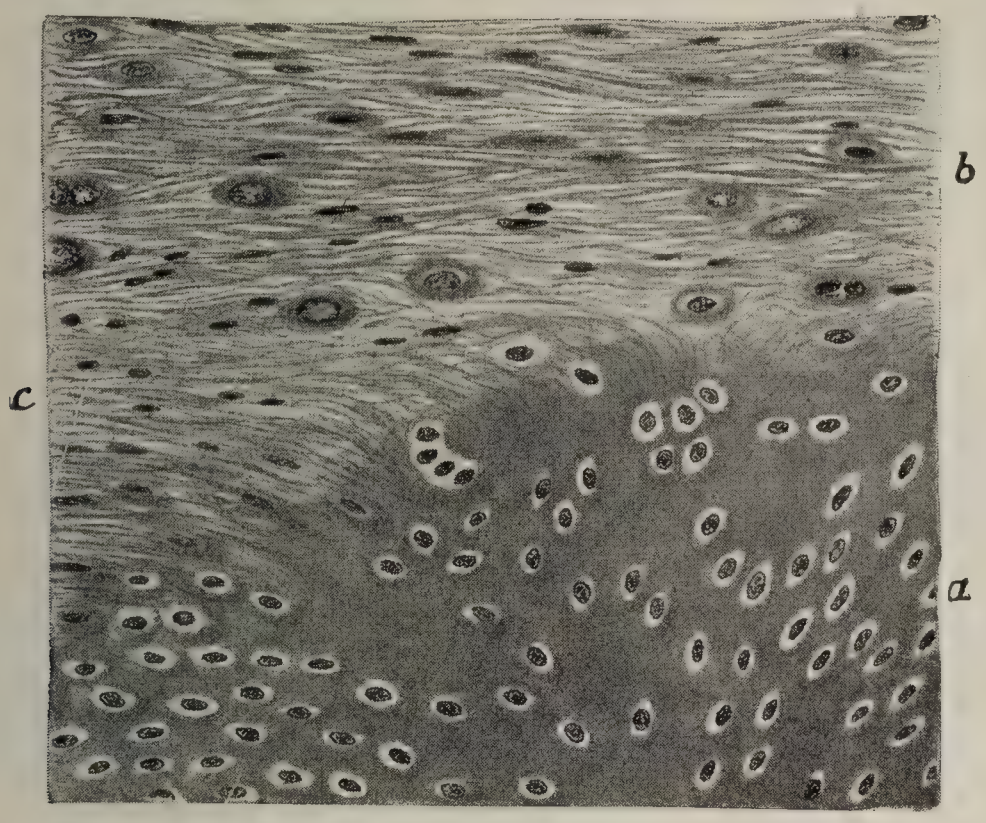

Fig. 234. Umwandlung des Gelenkknorpels in Bindegewebe bei chronischem Gelenkrheumatismus (M. Fl. Häm.-Eosin). *a* Hyaliner Knorpel. *b* Bindegewebe, das z. T. noch Knorpelzellen enthält. *c* Aufgefaserter Knorpel. Vergr. 260.

Literatur über Degeneration und Metaplasie des Knorpels.

Boström, *Üb. d. Ochronose d. Knorpel, Internat. Beitr., Festschr. f. Virchow II 1891.*
Ecker, *Abnutzung und Zerstörung d. Gelenkknorpel, Arch. f. phys. Heilk. II 1843.*
Flesch, *Unters. über die Grundsubstanz des hyalinen Knorpels, Würzburg 1880.*
Moll, *Exper. Unters. üb. d. Zustand d. Gelenke bei andauernder Immobilisation, Berlin 1885.*
Redfern, *Develop. and nutrition of cartilage, J. of Anat. XXXII 1897.*
Sacerdotti, *La graisse du cartilage, A. ital. de biol. XXXII 1899.*
Solger, *Opt. Verhalten d. Gelenkknorpels nach Einwirkung von Alkohol, V. A. 102. Bd. 1885; Perizellulüre u. interzell. Ablag im Knorpel, Arch. f. mikr. Anat. 34. Bd. 1889.*
Tillmans, *Struktur des Knorpels, Arch. f. Anat. 1877.*
Virchow, *Knorpelerweichung, sein Arch. 4. Bd. 1852; Ochronose, ib. 35. Bd. 1866.*
Zahn, *Pigmentablagerung im Knorpel, Virch. Arch. 72. Bd. 1878.*
Ziegler, *Veränd. d. Knochen bei Arthritis deformans, Virch. Arch. 70. Bd. 1877.*
Weitere Literatur enthält § 68.

3. Neubildung von Knorpelgewebe, Heilung von Knorpelfrakturen.

§ 62 **Regenerative Wucherungen des Knorpelgewebes** bleiben nach Verletzung des Knorpels entweder ganz aus oder halten sich in so bescheidenen Grenzen, daß sie praktisch nicht in Betracht kommen. Es kann dagegen das **Perichondrium** in Wucherung geraten und neues Gewebe bilden.

Ist ein **Rippenknorpel gebrochen,** so findet eine Wiedervereinigung der Bruchenden durch eine Wucherung statt, welche vom Perichondrium, eventuell auch von benachbarten Weichteilen ausgeht und zur Bildung eines Keimgewebes führt, aus dem sich neben Bindegewebe Knochen entwickelt, so daß also ein **knöcherner Callus** (Fig. 235 *b*) entsteht.

Setzt sich ein Knochenbruch in den **Gelenkknorpel** fort, oder wird ein **Knorpelstück abgesprengt,** so wird der Defekt oder die Spalte von dem angrenzenden Synovial- oder Markgewebe mit **Bindegewebe** oder **Markgewebe** ausgefüllt oder wenigstens teilweise ausgekleidet. Unter Umständen kann sich auch Knochengewebe bilden. Abgesprengte Knorpel- oder Knorpel-Knochenstücke bilden zunächst freie Gelenkkörper, können aber auch mit der Synovialmembran an irgend einer Stelle verwachsen, wobei eine Membran aus Bindegewebe über den freien Körper hinüberwuchern kann.

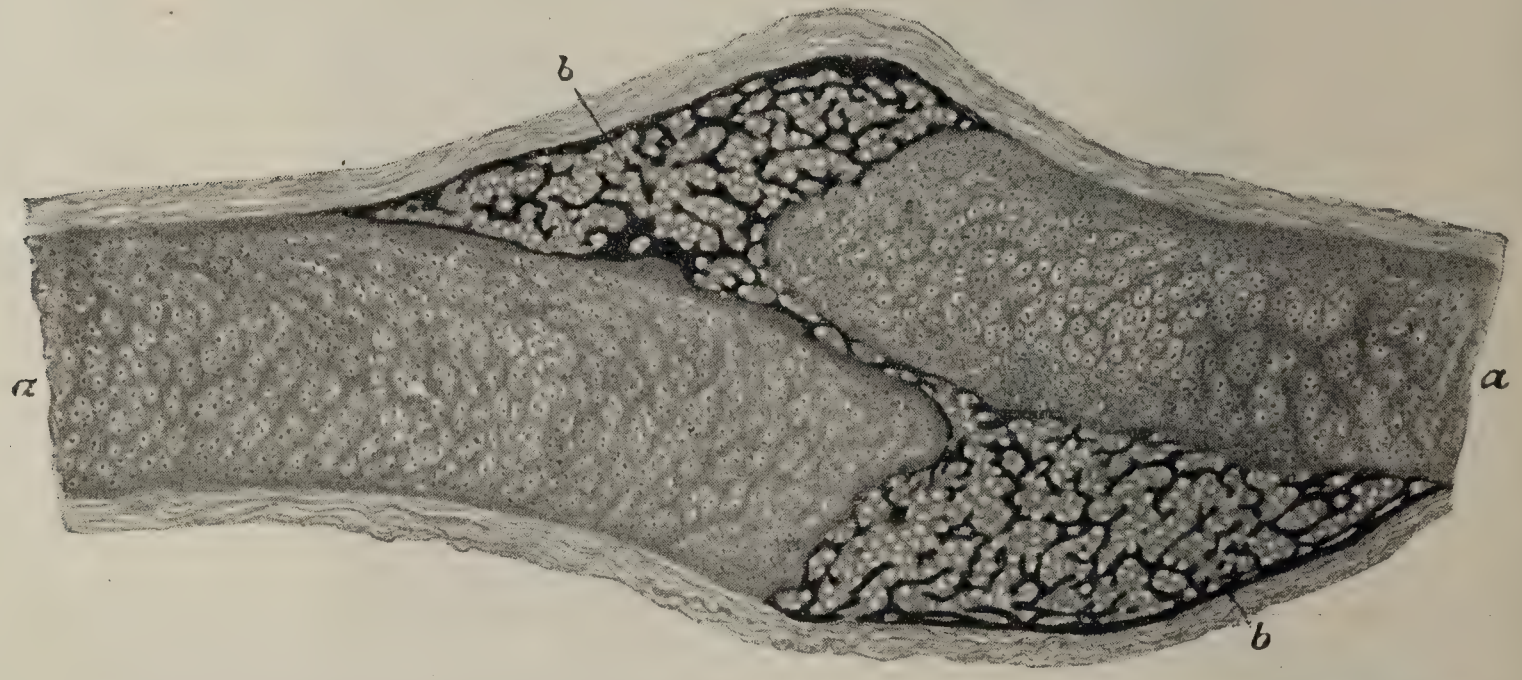

Fig. 235. Geheilte Rippenknorpelfraktur (M. Fl. Pikrins. Häm. Karm.). *a* Knorpel. *b* Knochen. Vergr. 3,5.

Hypertrophische Wucherungen des Skeletknorpels kommen namentlich als Begleiterscheinungen chronischer Gelenkerkrankungen (s. Arthritis deformans) vor und begleiten oft auch die Erweichungsvorgänge im Knorpel. Sie führen ferner oft zu höckerigen Verdickungen des Knorpels, und es können sich ihnen Ossifikationsprozesse anschließen.

Literatur über Heilung von Knorpelverletzungen.

Ewetzky, *Entzündungsvers. am Knorpel, Arb. a. d. path. Inst. in Zürich, Leipzig 1875.*
Cornil u. Condray, *Fractures des cartilages de conjugaison, A. du méd. exp. 1904.*
Fasoli, *Sul composti delle cartilagini nelle facte, A. pour le Sc. med. XXIX 1905.*
Gies, *Heilung von Knorpelwunden, D. Zeitschr. f. Chir. XVIII 1882.*

Genzmer, *Vernarbung von Knorpelwunden, Virch. Arch. 67. Bd. 1876.*
Peyrand, *Ét expér. sur la régén. du tissu cartilagineux et osseux 1889.*[1]
Spite, *Contrib. à l'ét. des fractures compl. des cartil. diarthrod., Paris 1881.*
Tizzoni, *Sulla istologia patol. delle cartilagini, A. pour le Sc. med. II 1877.*
Vollbrecht, *Binnenverletzung d. Kniegelenkes, B. v. Bruns XXI 1898 (Lit.).*

4. Verletzungen der Gelenkkapsel, Distorsionen und Luxationen.

§ 63. Wird ein **Gelenk** von einem Trauma getroffen, so kommt es in der Kapsel teils zu **Quetschungen** und **Zerrungen,** teils zu mehr oder minder umfangreichen **Kontinuitätstrennungen.**

Bei den sog. **Distorsionen** werden die Gelenkbänder übermäßig gezerrt und gedehnt, und teilweise auch zerrissen. Bei den als **traumatische Luxation** oder **Verrenkung** bezeichneten Läsionen werden die verschiedenen Knochenenden entweder vollständig oder nur zum Teil (Subluxation) aus ihrer gegenseitigen Lage oder ihrer typischen physiologischen Anordnung gebracht. Diese Lageveränderungen sind natürlich nur durch eine erhebliche Gewebszerreißung möglich; bei vollkommenen Luxationen ist dieselbe so bedeutend, daß der Gelenkkopf durch den Riß in der Gelenkkapsel nach außen tritt. Zuweilen werden gleichzeitig auch die Gelenkknorpel und der Knochen verletzt (komplizierte Luxationen).

Die nächsten **Folgen der Verletzung** sind, ähnlich wie bei der Knochenfraktur, mehr oder minder starke Blutungen aus den zerrissenen Gefäßen und weiterhin Entzündungen, welche zu einer Ansammlung von Blut und Exsudat in den Gelenken und zu einer Infiltration der Gelenkkapsel und deren Umgebung führen. Gesellt sich zu der Verletzung keine Infektion (eine Komplikation, die namentlich bei Gelenkverletzungen und Luxationen mit perforierenden Hautwunden eintritt), so pflegt die Entzündung zu keiner Zeit einen hohen Grad zu erreichen und wird früher oder später wieder rückgängig; die Extravasate und Exsudate werden wieder resorbiert. Es ist indessen zu bemerken, daß Blutextravasate in Gelenken sich oft sehr lange unverändert erhalten. In seltenen Fällen kommt es auch vor, daß in den Gelenkhöhlen kleine Reste der Extravasate und Exsudate liegen bleiben, welche später durch Einwanderung von Zellen zu bindegewebsähnlichen freien Gelenkkörpern werden. Ferner können geronnene Blut- und Exsudatmassen auch eine fibröse Verwachsung der Gelenkflächen (vergl. § 68) verursachen.

Wird bei Luxationen das verrenkte Glied wieder in die richtige Lage gebracht, so stellen sich sehr bald in der Kapsel regenerative Wucherungen ein, durch welche der Kapselriß wieder geschlossen und die zerrissenen Bänder wieder vereinigt werden. Das neue Gewebe ist ein zelliges Keimgewebe, welches im Laufe der Zeit in ein Bindegewebe übergeht, das dem alten Kapselgewebe sehr ähnlich ist. Zuerst wird Gewebe im Überschuß gebildet. Nach Monaten und Jahren kann die Kapsel wieder ein normales Aussehen zeigen. In ähnlicher Weise heilen auch Gewebsläsionen, welche durch Distorsionen, Quetschungen, Stichwunden usw. entstanden sind; ebenso auch zerrissene Synarthrosen. Allfällig mortifizierte Gewebe werden resorbiert. Gleichzeitig vorhandene Fissuren und Frakturen der periartikulär gelegenen Knochen heilen in der in § 47 angegebenen Weise.

Wird eine **Luxation nicht reponiert,** so daß das verrenkte Glied

dauernd in einer abnormen Lage bleibt, so stellen sich an den betroffenen Gelenkteilen Veränderungen ein, welche je nach der Lage und den Verhältnissen, unter denen sich der Gelenkteil befindet, ein verschiedenes Ergebnis liefern.

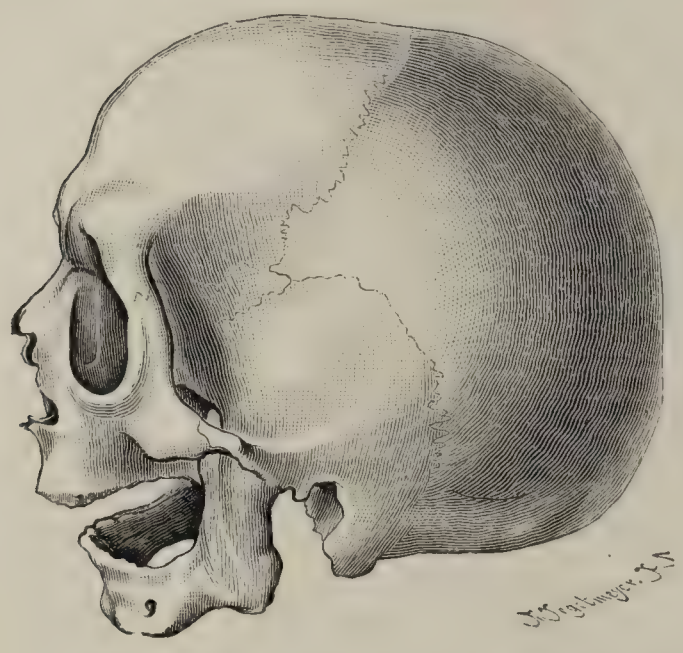

Fig. 236. Knöcherne Ankylose des Gelenkfortsatzes des Unterkiefers mit dem Tuberculum articulare, entstanden nach einer unreponiert gebliebenen traumatischen Luxation des Unterkiefers.

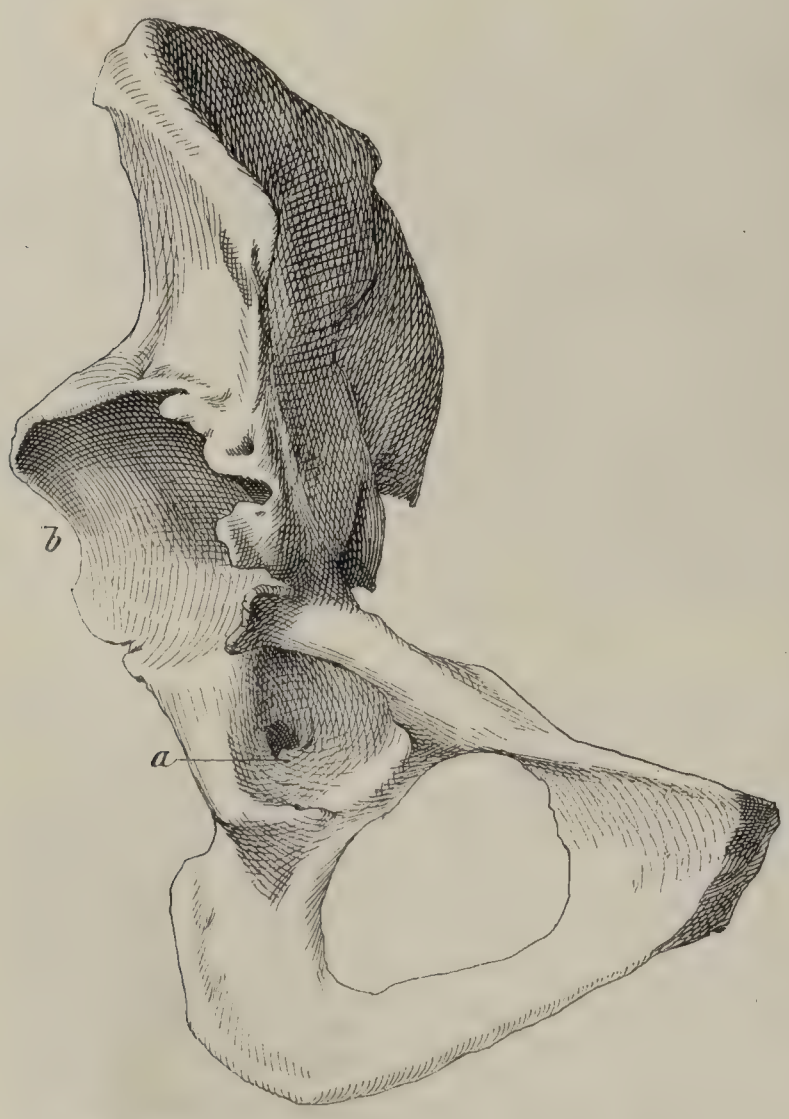

Fig. 237. Neubildung eines Hüftgelenks. Atrophie der alten Pfanne nach angeborener Luxation des Oberschenkels. *a* Verkleinerte alte Pfanne. *b* Neugebildete Pfanne. Auf die Hälfte verkleinert.

Die Pfanne oder das Gelenkende, welches außer Verbindung mit einem distal gelegenen Knochen gesetzt ist, bedeckt sich mit Bindegewebe, welches größtenteils von der zerrissenen Gelenkkapsel, zum Teil auch von den Weichteilen der Nachbarschaft stammt und sich der Oberfläche des Knorpels anlegt. Der letztere selbst erleidet im Laufe der Zeit eine Auffaserung und wandelt sich in seinen oberflächlichen Lagen in Bindegewebe um, welches mit dem darüber liegenden Gewebe verwächst. Durch Knochenneubildung wird gleichzeitig die Pfanne verkleinert (Fig. 237 *a*).

Ein ähnliches Schicksal kann auch das proximale Ende des verrenkten Gliedes erleiden, falls dasselbe frei in den Weichteilen liegt und nicht an der Oberfläche irgend eines Knochens eine Stütze erhält. Ist dagegen letzteres der Fall, so können sich Wucherungen einstellen, die entweder zu einer **Ankylose** (Fig. 236) oder zur **Bildung eines neuen Gelenkes** (Fig. 237 *b*) führen.

Am Orte, wo die luxierten Knochen sich anstemmen, pflegt zunächst eine grubige Vertiefung im gedrückten Knochen sich zu bilden, welche als eine Druckatrophie anzusehen ist. Sie ist indessen meist gering und kann auch vollkommen fehlen.

Schon bald nach Anlagerung des verrenkten Gliedes geginnt das Periost in der nächsten Nachbarschaft der bedrückten Stelle zu wuchern, und nach Wochen bildet sich um den angelagerten Gelenkkopf ein knöcherner Wall (Fig. 237 *b*), eine Art Pfanne, welche nach außen von der Faserschicht des Periostes bedeckt ist.

Während dies am stützenden Knochen geschieht, entsteht um das Gelenkende des verrenkten Gliedes eine Bindegewebshülle, welche teils von den Resten der alten Kapsel, teils von den umgebenden Weichteilen gebildet wird, sich mit der Oberfläche des wuchernden Periostes verbindet und so zu einer neuen Gelenkkapsel sich gestaltet.

Bleibt der verrenkte Knochen in der Zeit, in welcher sich die eben geschilderten Vorgänge abspielen, unbewegt, so pflegt sich zwischen seinem Gelenkende und dem stützenden Knochen eine feste fibröse oder auch knöcherne Verbindung (Fig. 236) herzustellen, und es geht ein Teil des Gelenkknorpels in Bindegewebe oder auch in Knochen über. Es bildet sich also eine **Ankylose,** d. h. eine feste Vereinigung der aneinander stoßenden Knochen.

Wird in der Zeit der Heilung das verrenkte Glied bewegt, so kann sich ein mehr oder minder vollkommenes neues Gelenk, eine **Nearthrose** (Fig. 237 *b*) bilden. In diesem Fall bleibt die Gelenkfläche des alten Gelenkendes und der neuen Pfanne frei von Verwachsungen, oder es sind wenigstens die Verwachsungen nur partiell und locker genug, um eine Bewegung des verrenkten Gliedes zu gestatten. Gleichzeitig wird die Oberfläche des frei bleibenden Teiles der Pfanne glatt, während der frei bleibende Teil des alten Gelenkknorpels sich erhält, oder in sklerotischen Knochen umgewandelt wird. Zwischen beiden bildet sich eine nach außen von der neuen Gelenkkapsel begrenzte Höhle, welche mit flachen Bindegewebszellen ausgekleidet ist und eine zähe, fadenziehende Flüssigkeit, Synovia, enthält. Mitunter bildet sich weiterhin im Bindegewebe der Pfanne Knorpel, so daß das neue Gelenk in seiner Zusammensetzung sich einem normalen Gelenke in hohem Maße nähert. Der Gelenkkopf erleidet indessen durch Apposition- und Resorptionsvorgänge mehr oder weniger erhebliche Verunstaltungen, wie sie der Arthritis deformans (vergl. § 67) zukommen.

Fig. 238. Spondylolisthesis. Sagittaler Durchschnitt durch die Wirbelsäule (nach KLEINWÄCHTER).

Luxationen der Wirbel kommen zunächst durch traumatische Einwirkung, z. B. Sturz auf den Kopf oder auf das Gesäß, zustande, sind indessen auch Folge von Quetschung von Wirbelteilen im Verlaufe von Wirbeltuberkulose, durch welche die Verbindung der einzelnen Teile untereinander gelockert wird. Luxationen mit starker Verlagerung der Knochen heilen oft unter Fixierung der Wirbelkörperbogen in der abnormen Stellung.

Eine besondere Erwähnung verdient die **Spondylolisthesis des fünften Lendenwirbels,** eine Veränderung, bei welcher der fünfte Lendenwirbelkörper mit dem darüber gelegenen Abschnitt der Wirbelsäule unter der Einwirkung der Rumpflast sich gegen-

über der Basis des Kreuzbeins nach vorne vorschiebt (Fig. 238). Zu Beginn handelt es sich um eine translatorische Verschiebung des fünften Lendenwirbelkörpers parallel der Ebene der lumbosakralen Bandscheibe. Mit zunehmender Verschiebung gleitet der Lendenwirbelkörper mehr und mehr ins kleine Becken, und es kann schließlich seine basale Fläche an der ventralen des Kreuzbeins anliegen, während seine dorsale annähernd in der gleichen Flucht mit der Kreuzbeinbasis liegt.

Trotz dieser Verschiebung des fünften Lendenwirbelkörpers ist der Kontakt seiner unteren Gelenkfortsätze mit den oberen Fortsätzen des ersten Sakralwirbels nicht aufgehoben, und die untere Querspange des Wirbelringes mit dem Dornfortsatze nimmt an der Olisthesis nicht teil, es ist also nur die vordere Hälfte des Wirbels, der Wirbelkörper, verschoben. Die Verschiebung desselben ist durch eine Verlängerung der Interartikularportion des fünften Lendenwirbels ermöglicht, und diese selbst erfolgt unter dem Einfluß der Schwere des Körpers bei aufrechter Haltung.

Nach den bisherigen Beobachtungen kann die sagittale Verlängerung der Interartikularportion des fünften Lendenwirbels sowohl ohne als auch mit einer Unterbrechung der knöchernen Verbindung auftreten und wird in einem Teil der Fälle durch Traumen, Frakturen und Entzündungen (Strasser) verursacht, während in anderen Fällen Entwicklungsanomalien des Bogens und der Interartikularportion des letzten Lendenwirbels (Neugebauer, Chiari) prädisponierende Ursachen der Spondylolisthesis bilden. Oft läßt sich indessen an zur Untersuchung gelangenden Präparaten die Entstehung nicht erkennen.

Literatur über Spondylolisthesis

Chiari, *Spondylolisthesis, Z. f. Heilk. XIII 1892. Prag. med. Woch. XXX 1905.*
Kleinwächter, *Becken, Eulenburgs Realenzyklop. 1894.*
Krukenberg, *Spondylolisthesis, Arch. f. Gyn. XXV 1884.*
Neugebauer, *Spondylolisthesis, Arch. f. Gyn. XXIX u. XX. Zur Entwicklungsgesch. des spondylolisth. Beckens. Halle 1882.*
Strasser, *Spondylolisthesis, Bresl. ärztl. Zeitschr. 1882.*
Swedlin, *Spondylolisthesis, A. f. Gyn. XXII 1883 (Lit.).*
Williams, *Spondylolisthesis, Gyn. Trans. XXIV. Baltimore 1899.*

5. Die akuten und die chronischen Gelenkentzündungen.

§ 64. Die **akuten Entzündungen der Gelenke** sind teils traumatische, teils hämatogene, teils sekundär an Erkrankungen der Nachbarschaft sich anschließende Affektionen und sind im letzteren Falle am häufigsten Folgezustände von infektiösen Knochenerkrankungen.

Die **hämatogenen Entzündungen** sind infektiöser oder infektiös-toxischer Natur und treten entweder im Verlauf bekannter Infektionen, wie Pyämie, Erysipel, Pneumonie, Tripper, Dysenterie, Scharlach, Masern, Typhus abdominalis auf, oder stellen die erste uns erkennbare Lokalisation der betreffenden Infektion (kryptogenetische Infektion) dar, wobei meist mehrere Gelenke gleichzeitig oder nacheinander ergriffen werden. Die kryptogenetische Infektion wird gewöhnlich als **akuter polyartikulärer Gelenkrheumatismus** den sekundären Infektionen, die als Metastasen aufgefaßt und wohl auch als Rheumatoide bezeichnet werden, gegenübergestellt und als eine besondere Infektion angesehen. Es ist indessen zu bemerken, daß der akute Gelenkrheumatismus sehr oft bei genauerer Nachforschung sich als eine Metastase einer anderswo lokalisierten Infektion, einer Angina, einer Furunkulose, einer eiterigen Bronchitis oder Rhinitis usw. ausweist, und es ist wahrscheinlich, daß er, ähnlich wie die septisch-pyämische Periostitis und Osteomyelitis, meist nur eine besondere Form der Infektion durch Streptokokken, seltener durch Staphylokokken, dar-

stellt, die sich teils in der Synovialmembran, teils in den Kapselbändern, teils in der Umgebung der Gelenke lokalisiert hat. Für diese Anschauung spricht auch der vielfach nachgewiesene Befund der genannten Mikroorganismen im Gelenkinhalt, in den Geweben des Gelenkes, sowie im Blute und im Harn (SINGER) der Erkrankten, ferner auch der Nachweis dieser Mikroorganismen in den Herzklappen, im Perikard, in der Pleura, in Fällen, in denen der Gelenkrheumatismus mit Endokarditis, Perikarditis und Pleuritis sich verbindet. Ob indessen die am häufigsten nachgewiesenen Streptokokken dem Streptococcus pyogenes zuzurechnen sind (SINGER), oder ob sie eine besondere Art von Streptokokken darstellen (MEYER, v. LEYDEN, WASSERMANN), darüber wird noch gestritten. Auch fehlt es nicht an Autoren, die ihn als eine Krankheit sui generis mit unbekannter Ätiologie ansehen.

Die **Gelenkentzündungen,** welche **im Verlaufe anderer Infektionen** auftreten, sind entweder die Folge sekundärer Lokalisation des betreffenden Infektionsstoffes selbst (Tripper, Eiterung in irgend einem Organ, Pneumonie) oder Sekundärinfektionen (Diphtherie, Scharlach, Dysenterie) durch Eiterkokken.

Die **traumatische Arthritis** wird zunächst durch alle jene in § 63 erwähnten Traumen verursacht, kann sich sodann aber auch mit Infektion verbinden. Eine besondere Form derselben wird durch Quetschung vergrößerter Gelenkzotten zwischen den Gelenkflächen, sowie durch Zwischenlagerung von freien Gelenkkörpern zwischen die Gelenkflächen, wodurch bei Bewegungen der Knochen Zerrungen der Gelenkkapsel und Bänder entstehen, verursacht.

An der entzündlichen Erkrankung ist zunächst das gefäßreiche Gewebe der Synovialmembran beteiligt, sie ist also in erster Linie eine **Synovitis;** es werden indessen auch die Gelenkbänder und die Umgebung der Gelenke, ferner auch der Gelenkknorpel in Mitleidenschaft gezogen und man kann danach auch von **Panarthritis, Periarthritis** und **Chondritis** sprechen.

Die **Arthritis** oder **Synovitis serosa** oder der **Hydrops articulorum acutus** ist durch die Ausschwitzung einer serösen Flüssigkeit ausgezeichnet, wodurch die Gelenkkapsel mehr oder weniger ausgedehnt wird. Abscheidung von Fibrin verleiht der Entzündung einen serös-fibrinösen, Blutung einen hämorrhagischen Charakter. Die Synovialmembran und ihre Zotten sind mehr oder weniger gerötet und geschwellt. Daneben kann auch Schwellung der Kapselbänder und der Umgebung des Gelenkes bestehen, und es kann letztere sogar auch die Hauptveränderung bilden.

Die **Arthritis** s. **Synovitis acuta purulenta** ist durch eiterige Beschaffenheit des mehr oder weniger vermehrten Gelenkinhalts charakterisiert. Eiterigseröse und eiterigfibrinöse Formen entstehen bei beschränkter Anhäufung von Leukocyten in der Gelenkflüssigkeit, resp. durch Bildung von Fibrinniederschlägen. Rötung und Schwellung der Synovialmembran sind in der Zeit der Untersuchung verschieden; erstere kann auch fehlen, namentlich bei eiteriger Infiltration. Bei schwerer Erkrankung kann sich Eiterung auch in den Kapselbändern und der Umgebung des Gelenkes einstellen und hier zu Gewebsvereiterung führen.

Der sog. polyartikuläre Gelenkrheumatismus tritt meist in leichteren Formen mit serösem Erguß, dessen Menge wechselt, auf. Im Verlaufe eigentlicher Pyämie, von Tripper, Scharlach, Masern, auftretende Ent-

zündungen tragen meist einen eiterigen Charakter. Traumatische Formen sind oft hämorrhagisch, bei hinzugetretener Infektion eiterig oder jauchig-eiterig.

Leichtere Formen der Arthritis gehen durch Resorption der Exsudate in **Heilung** über, ohne bleibende Veränderungen zu hinterlassen. Schwere, eiterige Formen können zu Trübung, Zerfaserung und Auflösung von

Fig. 239.

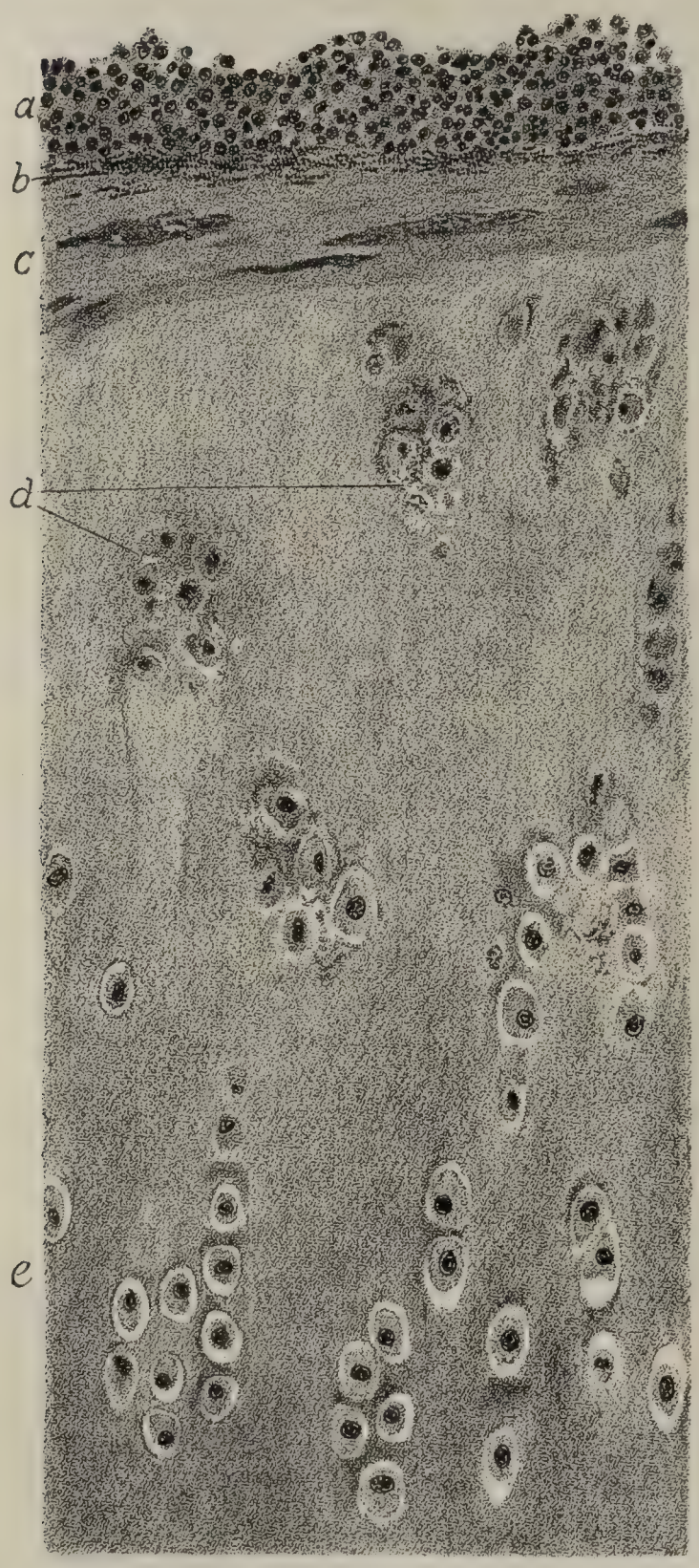

Fig. 240.

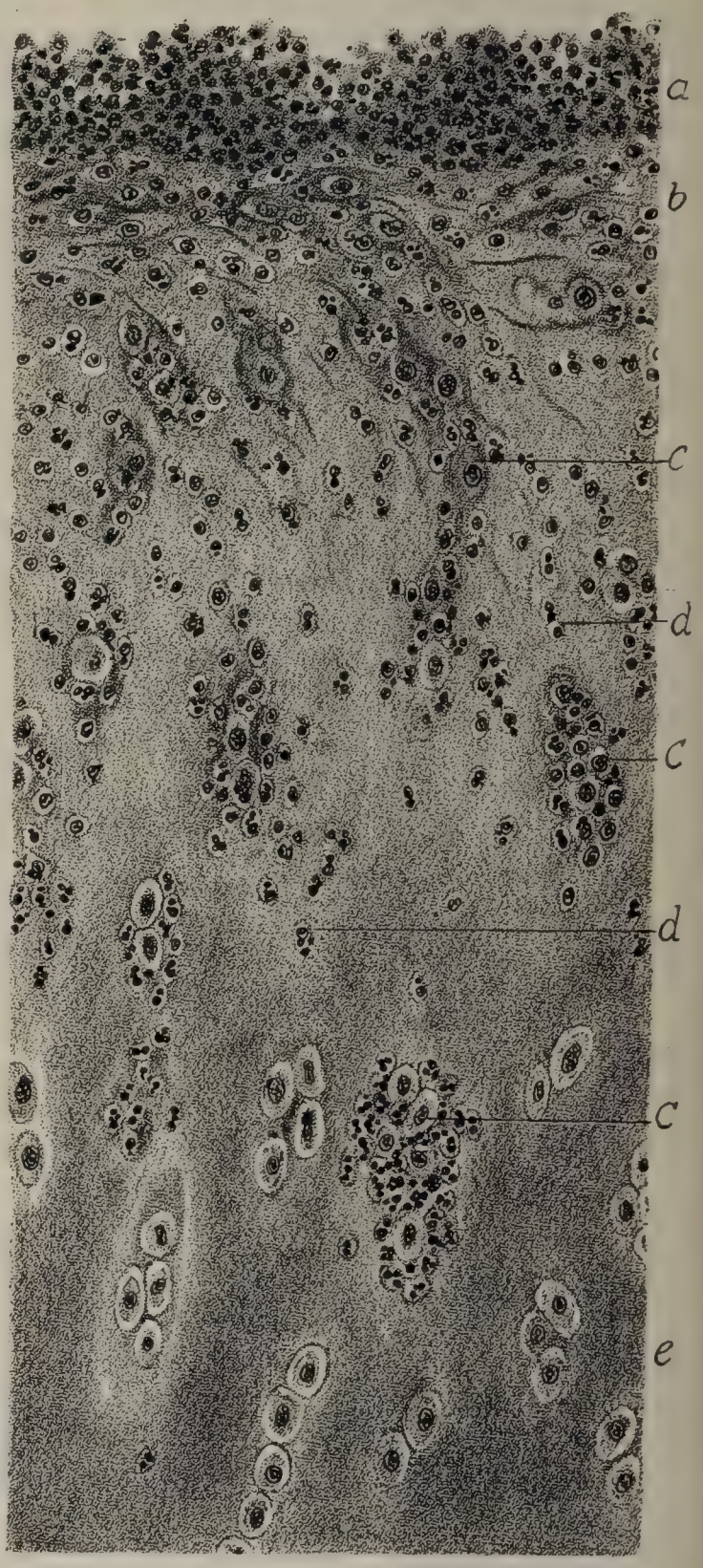

Fig. 239. 14 Tage alte Streptokokkengonitis nach Phlegmone des Beckens. Schnitt durch den Gelenkknorpel. (Form. Alaunkarm. Weigertsche Bakterienfärbung). *a* Eiterbelag. *b* Streptokokken. *c* Degenerierte oberflächliche Knorpellage mit homogenen Einlagerungen. *d* Knorpelkapseln der zweiten Schicht mit degenerierten Knorpelzellen. *e* Normaler Knorpel. Vergr. 300.

Fig. 240. 14 Tage alte Streptokokkengonitis. Schnitt durch den Gelenkknorpel. (Form. Häm.-Eosin.) *a* Eiterbelag. *b* Aufgefaserte, zellig infiltrierte oberflächlichste Knorpelschicht. *c* Knorpelkapsel mit Knorpelzelle und Leukozyten. *d* In Spalten der aufgelockerten (hellrot gefärbten) Knorpelgrundsubstanz wandernde Leukozyten. *e* Normaler Knorpel. Vergr. 300.

Knorpel, zu **Knorpelusuren, Knorpelkaries** und **Knorpelnekrosen** führen.

Dieser destruktive Charakter der Entzündung kommt histologisch dadurch zum Ausdruck, daß die Eiterkörperchen (und auch die betreffenden Bakterien) nicht nur der Innenfläche des Synovialmembran und der Knorpel (Fig. 239 *a*, *b* und Fig. 240 *a*) aufliegen, sondern auch in die Tiefe der Gewebe, auch des Knorpels eindringen. Den Saftbahnen des Knorpels folgend (Fig. 240 *d*), gelangen sie mit der Zeit in erhebliche Tiefe und sammeln sich mit Vorliebe innerhalb der Knorpelkapseln (Fig. 240 *c*). Am Knorpel selbst stellen sich zugleich oder auch schon früher degenerative Veränderungen ein, die teils in einem veränderten Verhalten gegen die gebräuchlichen Farbstoffe, teils in Zerfaserung (Fig. 240 *b*) oder Quellung und Anlagerung körniger, schwarz aussehender Massen (Fig. 239) teils auch in Degeneration und Untergang der Knorpelzellen (Fig. 239 *d*) ihren Ausdruck finden.

Zu der Knorpelzerstörung können sich auch **Vereiterungen** innerhalb der Synovialmembran, der Gelenkkapsel, in der Umgebung der Gelenke, im Knochenmark der Gelenkenden einstellen. Letztere können zu **Karies** und **Nekrose der knöchernen Gelenkenden** und zu **Sequestrierung von Teilen des Gelenkknorpels** führen.

Ist eine Gelenkkapsel durch Exsudat stark ausgedehnt oder sind die Gelenkenden teilweise zerstört, so kann es zu Verschiebung der Knochenenden gegeneinander, zu **Spontanluxationen** kommen.

Bildung reichlicher Fibrinniederschläge, Kapselvereiterungen, Knorpel- und Knochenzerstörungen haben zur Folge, daß im Gelenk **bleibende Veränderungen** entstehen. Die wichtigsten sind rauhe filzige Beschaffenheit der Knorpeloberfläche, bedingt durch Zerfaserung derselben, Substitution oder Umwandlung eines Teils des Knorpels in Bindegewebe oder auch in Knochengewebe, Überdeckung der Knorpeloberfläche mit Bindegewebe, welches vom Limbus hinüberwächst, endlich Bildung von Ankylosen, d. h. Verwachsungen der Gelenkflächen durch Bindegewebe, welches sich zwischen die Reste des Knorpels oder, nach dessen Untergang, zwischen die Knochen einschiebt, oder auch durch Knochengewebe, welches sich aus dem Knorpel oder nach Verlust desselben aus Markgewebe gebildet hat.

Da alle diese Vorgänge bis zu ihrem Ablauf längere Zeit bedürfen, so gewinnt die akut begonnene Entzündung einen chronischen Charakter und kann danach der chronischen Arthritis (§ 65) zugezählt werden.

Literatur über Arthritis acuta.

Achalme, *Rech. bact. sur le rhumatisme aigue (Bacilles), A. de l'Inst. Pasteur 1897.*
Bannatyne, *Rheumatoid Arthritis (Bazillen), The Lancet 1896.*
Bäumler, *Der akute Gelenkrheumatismus. Deutsche Klinik, Berlin 1901.*
Bloch, *Aetiologie des Rheumatismus, Münch. med. Wochenschr. 1898.*
Bonnet, *Considér. sur quelques cas d'arthrite à la suite de la fièvre typhoide, Paris 1878.*
Boulloche, *Polyarthrite suppurée dét. par le pneumocoque, A. de méd. exp. 1891.*
Brunner, *Gelenkmetastase bei croup. Pneumonie, Korrespbl. f. Schweizer Ärzte 1892.*
Chvostek *u.* ***Kraus,*** *Z. Aetiologie des akuten Gelenkrheumatismus, Leipzig 1898.*
Dmochowski *u.* ***Janowski,*** *Wirkung der Typhusbazillen, Beitr. v. Ziegler XVII 1895.*
Finger, *Die Blenorrhöe der Sexualorgane, Wien 1896.*
Fournier *et* ***Courmont,*** *Arthrite à pneumocoque, Rev. de méd. 1897.*
Friedheim, *Über die Spontanluxation des Hüftgelenks nach Typhus, I.-D. Berlin 1885.*

Hartley, *Tripperinfektion, New York Med. Journ. XLV 1887 ref. Zbl. f. Bakt II 1889.*
Howard, *Pneumococcic Arthritis, Johns Hopkins Hosp. Bull. XIV 1903.*
Heubner *u.* ***Bahrdt,*** *Scharlach, Berl. klin. Wochenschr. 1884.*
König, *Gonorrhoische Gelenkentzündung, D. med. Wochenschr. 1896.*
Kräuter, *Nachkrankheiten der Ruhr, Kassel 1871.*
Menzer, *Enzyklop. Jahrb. v. Eulenburg II 1904.*
Meyer, *Bakteriologie d. Gelenkrheumatismus, Z. f. Klin. Med. 46. Bd. 1902 ref. C. f. B. XXXII.*
Mühsam, *Gonorrhoische Gelenkentzündungen, Mitteil. a. d. Grenzgebieten II 1897.*
Nasse, *Die gonorrhoischen Entzündungen der Gelenke, Klin. Vortr. No. 181 1897.*
Neisser, *Gonokokkenarthritis, D. med. Wochenschr. 1894.*
Pauli, *Diphtherie. Berl. klin. Wochenschr. 1883.*
Philipp, *Ätiologie d. Gelenkrheumatismus (ist unbekannt) D. A. f. Klin. med. 76. Bd. 1903.*
Piqué *et* ***Veillon,*** *Arthrite purulente conséc. à une pneumonie, A. de méd. exp. III 1891.*
Pribram, *Der akute Gelenkrheumatismus, Wien 1899 (Lit.).*
Remlinger, *Arthrite dysentérique, Rev. de méd. 1898.*
Riess, *Polyarthritis rheumatica, Eulenburgs Realenzyklop. XIX 1898.*
Rindfleisch, W., *Arthritis gonorrhoica, A. f. klin. Chir. 55. Bd. 1897.*
Rinne, *Gelenkentzündung, Eulenburgs Realenzyklop. IX 1896.*
Schuchardt, *Krankheiten der Knochen und Gelenke, Stuttgart 1899.*
Schüller, *Versch. Infektionen, Z. f. Chir. XIV 1881 u. Langenb. A. XXXI 1886.*
Schürmayer, *Staphylokohkenmykosis d. Kniegelenks, Virch. Arch. 152. Bd. 1898.*
Shaw, *Acute rheumatic fewer, jone of Path. IX 1904.*
Singer, *Aetiologie u. Klin. d. acut. Gelenkrheumatismus, Wien 1898 u. Verh. d. Kongr. f. inn. Med. 1901.*
Tashiro, *Eiterige Gelenkentzündungen, Beitr. v. Ziegler XXXVI 1903.*
Vogelius, *Les arthropathies dans la pneumonie, Arch. de méd. exp. 1896.*
Vollbrecht, *Binnenverletzungen d. Kniegelenks, B. v. Bruns 21. Bd. 1898.*
Witzel, *Die Gelenk- und Knochenentzünd. bei akut. infektiösen Erkrankungen, Bonn 1890.*

§ 65. Was unter dem Begriff der **chronischen Arthritis** zusammengefaßt wird, bildet nach Ausschluß der tuberkulösen und syphilitischen Formen eine Anzahl von Prozessen, welche sich sowohl nach ihrem anatomischen Verlauf als nach ihrer Ätiologie wesentlich von einander unterscheiden. Nach den anatomischen Merkmalen lassen sich 5 Formen, nämlich eine Arthritis chronica serosa, eine Arthr. chr. purulenta, eine Arthr. chr. ulcerosa sicca, eine Arthr. chr. deformans und eine Arthr. chr. adhaesiva aufstellen. Ätiologisch hält es schwer, eine bestimmte Zahl zu fixieren, doch kann man, wenn man alle infektiösen Formen in eine Gruppe vereinigt, 5 Formen unterscheiden, nämlich die Arthr. chr. senilis, die Arthr. chr. traumatica, die Arthr. chr. infectiosa, die Arthr. chr. neurotica und die Arthr. chr. urica.

Zwischen den einzelnen anatomischen Formen lassen sich scharfe Grenzen nicht ziehen, und es können unter Umständen gleichzeitig an verschiedenen Gelenken eines einzigen Individuums anatomisch verschiedene Formen vorkommen.

Die seröse und die eiterige Arthritis sind durch die Bildung eines freien Exsudates im Gelenke ausgezeichnet und bilden danach eine Krankheitsgruppe, welche zu den drei anderen, bei denen eine Vermehrung der im Gelenke vorhandenen Flüssigkeit fehlt, in einem gewissen Gegensatz stehen. Man könnte danach auch zwei Hauptformen chronischer Gelenkentzündungen unterscheiden, von denen die eine als **Arthritis exsudativa** die andere als **Arthritis sicca** zu bezeichnen wäre.

Die **Arthritis** s. **Synovitis chronica serosa** oder der **chronische Gelenkhydrops** oder **Hydarthros** schließt sich entweder an eine akute seröse Synovitis an, namentlich wenn letztere zu wiederholten Malen

auftritt, oder beginnt von Anbeginn an schleichend. Sie ist durch Ansammlung einer dünnflüssigen Synovia im Gelenke ausgezeichnet. Die Veränderungen der Gelenkkapsel und des Knorpels sind meist sehr gering, doch können bei längerer Dauer des Prozesses die Synovialmembranen sich verdicken, die Falten und Zotten sich vergrößern und die Knorpel wuchern und sich auffasern. Es kann ferner die Synovialmembran über den Rand der Gelenkfläche hinüberwachsen und eine Art gefäßhaltigen Pannus bilden (Synovitis hyperplastica laevis s. pannosa Hüter).

Am häufigsten kommt die Affektion am Knie, seltener an den Schultern, den Hüften und den Ellbogen vor und tritt nicht selten doppelseitig auf. Bei starker Wasseransammlung ist das Kniegelenk stark geschwollen, die Patella wird in die Höhe gehoben, die Schleimbeutel unter der Sehne der Extensoren zu beiden Seiten der Patella und in der Fossa poplitea sind stark ausgedehnt.

Die Ursache des Gelenkhydrops ist zuweilen eine traumatische; er schließt sich an Kontusionen, Distorsionen, Einklemmung von hypertrophischen Zotten und freien Gelenkkörpern an. In anderen Fällen wird Erkältung als Ursache angegeben. Allem Anscheine nach genügen bei Individuen, welche dazu disponiert sind, sehr geringfügige Schädlichkeiten, um eine vermehrte Sekretion der Synovialmembran hervorzurufen.

Mehrfach ist auch beobachtet, daß herniöse Ausstülpungen der Synovialmembran, welche zwischen den Fasern der Kapselbänder nach außen treten, für sich der Sitz einer vermehrten Flüssigkeitsansammlung waren und eine nicht unerhebliche Größe erreichten. Solche Hernien kommen am häufigsten an den Knie-, Hand- und Ellenbogengelenken vor.

Die **Arthritis chronica purulenta** ist meist eine Folge akuter hämatogener oder traumatischer oder fortgeleiteter Entzündungen, kann sich indessen auch zu anderen chronischen Entzündungen, z. B. zu chronischer Gelenktuberkulose hinzugesellen. Das Gelenk ist dabei mit Eiter gefüllt, die Kapselbänder und die Synovialmembran sind infiltriert, mit eiterig-fibrinösen Massen belegt. Durch die anhaltende Infektion und die damit verbundene Eiterung wird der Knorpel in mehr oder minder großem Umfange zerstört, teils unter fortschreitender Zerfaserung und Auflösung (vgl. Fig. 239 u. Fig. 240) teils durch Nekrose ganzer Abschnitte. Schließlich kann die Infektion auch auf die subchondral gelegene Knochensubstanz übergreifen und hier zu Gewebsvereiterung und superficieller Knochennekrose führen.

Der fortschreitenden Infektion und Eiterung stellen sich früher oder später **Wucherungsvorgänge** entgegen, welche sowohl von der Synovialmembran und der Gelenkkapsel als auch von dem Perichondrium, dem Periost und dem Endost der angrenzenden Knochengebiete ausgehen und an den erstgenannten Orten zu Bindegewebsneubildung, an dem letztgenannten auch zur Bildung von Knochen und Knorpel führen.

Die endostale Bindegewebswucherung kann sich bereits einstellen (Fig. 241*b*), ehe der Gelenkknorpel (*a*) ganz zerstört ist. Sie führt zur Bildung eines subchondral gelegenen fibrösen Gewebes, welches das Markgewebe (*e*) bis auf eine gewisse Tiefe ersetzt. Der alte Knochen kann durch dieses Gewebe da und dort resorbiert werden, und doch treten gewöhnlich bald die Neubildungsvorgänge in den Vordergrund und führen zunächst zu Anlagerung neuer Knochensubstanz (*d*) an den alten Knochen.

Noch lebhafter gestaltet sich die endostale Gewebsneubildung, wenn der Knorpel ganz zerstört ist und unter dem Eiterbelag (Fig. 242*d*) sich gefäßreiches Granulationsgewebe (*c*) vorfindet. Es kommt nicht nur zu Anlagerungen neuer Knochensubstanz an den alten Balken (*f*) sondern auch zur Bildung vollkommen neuer Knochenbalken, mitunter auch von Knorpelherden und es kann auf diese Weise das Gelenkende durch eine sklerotische Knochenlage abgeschlossen werden.

Durch diesen endostalen Wucherungsvorgang der sich mit entsprechender Wucherung der Gelenkkapsel, der Synovialmembran und des Periostes verbindet, kann die Erkrankung zur Heilung gebracht werden. Ist noch Knorpel vorhanden, so kann die Beweglichkeit der Knochen erhalten bleiben.

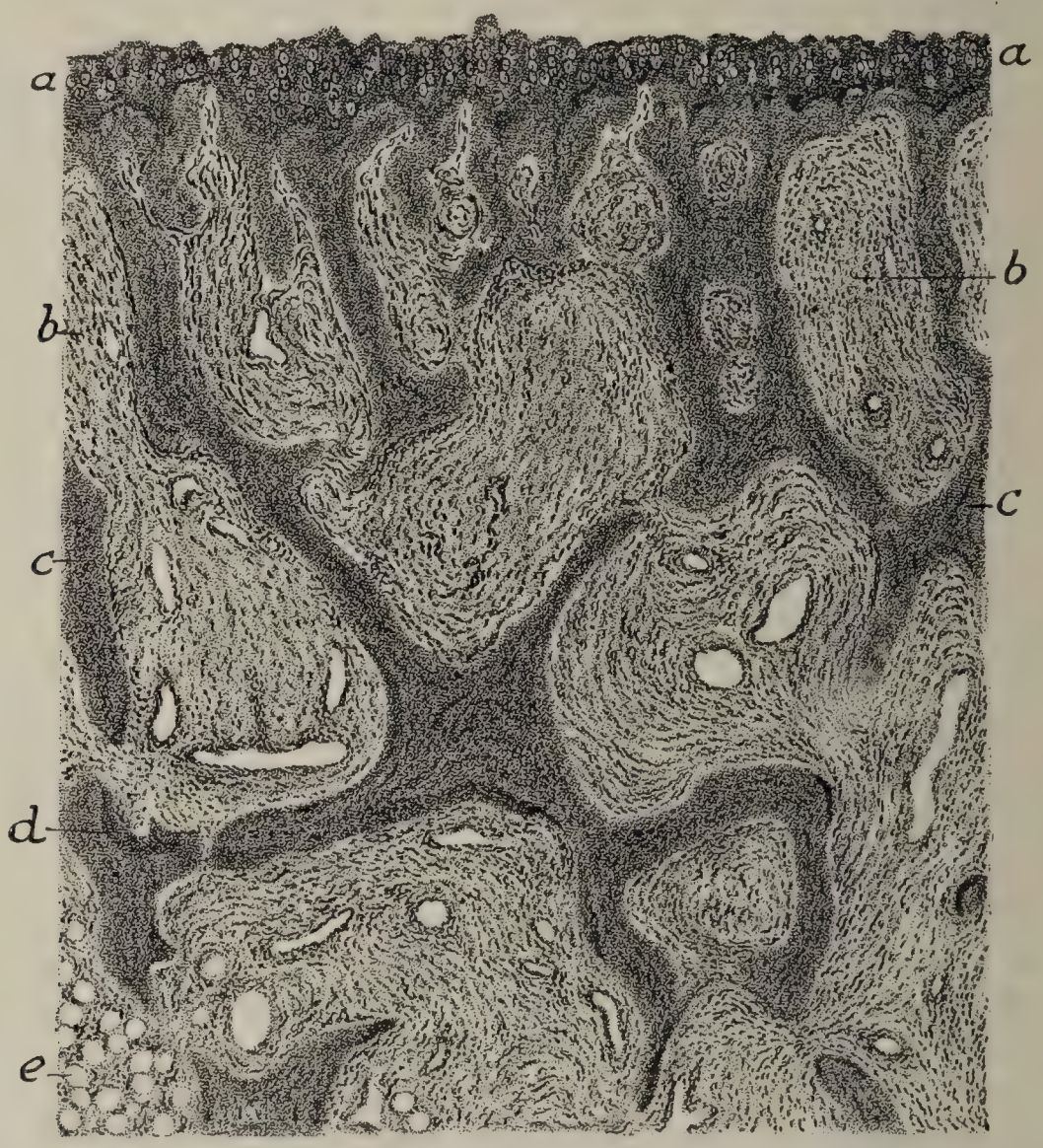

Fig. 241. Subchondrale fibröse Endostwucherung und Knochenneubildung bei Streptokokken-Coxitis von $2^1/_2$ Monaten. (Form. Salpeters. Häm.-Eosin.) *a* Rest des oberflächlich ulzerierten Knorpels. *b* Fibröse Endostwucherung. *c* Alte Knochenbalken. *d* Neue Knochenauflagerungen. *e* Fettmark. Vergr. 26.

Nach Zerstörung des Knorpels findet bei Eintritt der Heilung eine Verwachsung der Gelenkflächen statt. Es bildet sich eine Ankylose, welche zunächst durch Bindegewebe hergestellt wird, weiter hin aber gewöhnlich durch Produktion von Knochenbalken zu einer knöchernen wird.

Die Heilung eiteriger Gelenkerkrankungen setzt voraus, daß der Erreger der Eiterung zugrunde geht. Oft ist das aber auch nach Monaten noch nicht der Fall und es besteht alsdann die Möglichkeit, daß die Infektion oder Entzündung von neuem weiter schreitet. So

können z. B. Streptokokken (Fig. 243 aa_1) selbst in das von dem wuchernden Endost gebildete fibröse Gewebe eindringen und damit neue Zerstörung und neue Entzündung einleiten.

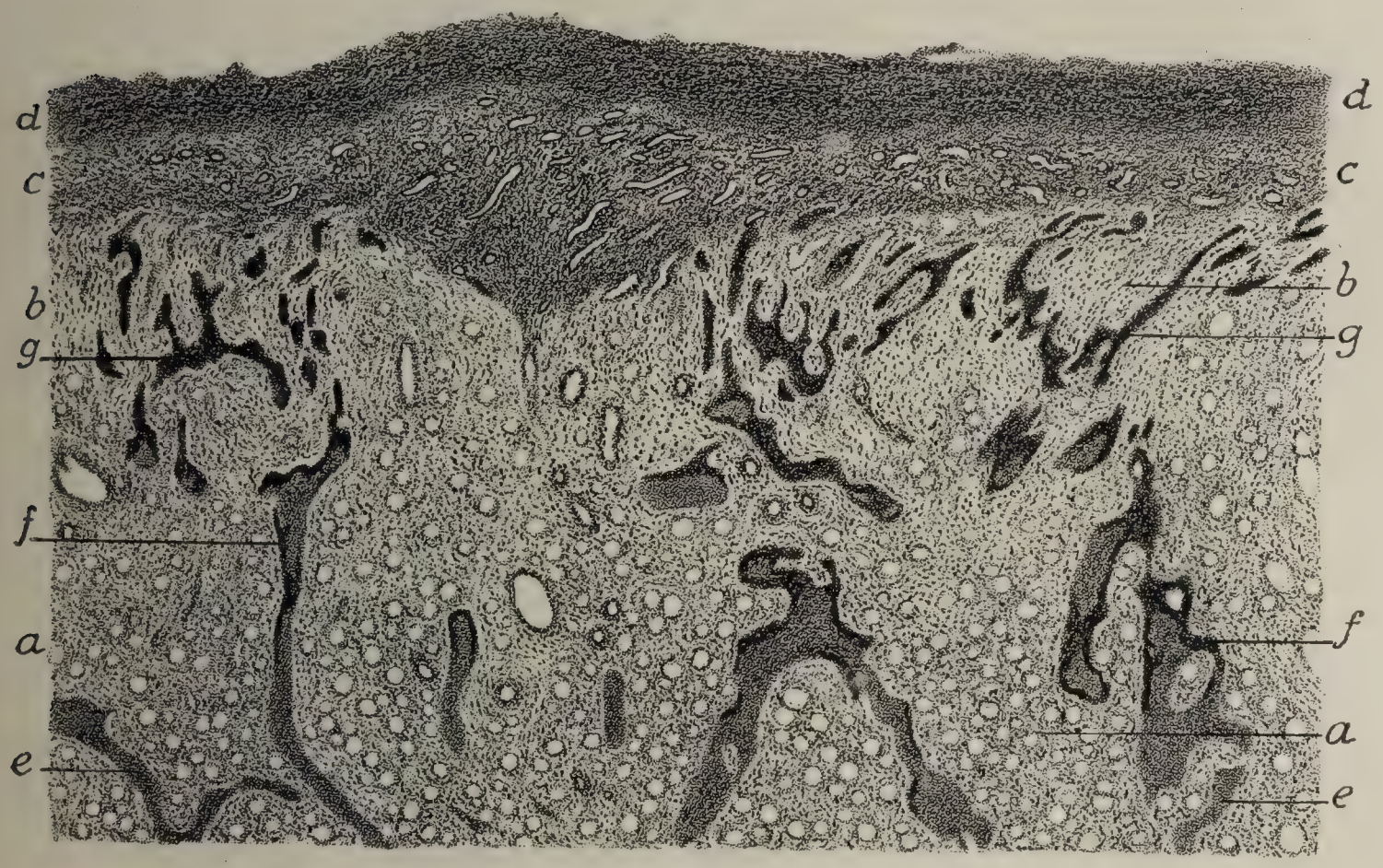

Fig. 242. Endostale fibröse Wucherung und Knochenproduktion bei Streptokokken-Coxitis von $2^1/_2$ Monaten. (Form. Salpeters. Häm.-Eosin.) *a* Fibröses Gewebe untermischt mit noch erhaltenen Fettzellen. *b* Rein fibröse Wucherung des Endostes. *c* Gefäßreiches Granulationsgewebe. *d* Geronnener Eiterbelag (mit Streptokokken). *e* alte Knochenbalken. *f* Altem Knochen aufgelagertes neues Knochengewebe. *g* Neugebildete Knochenbälkchen. Vergr. 26.

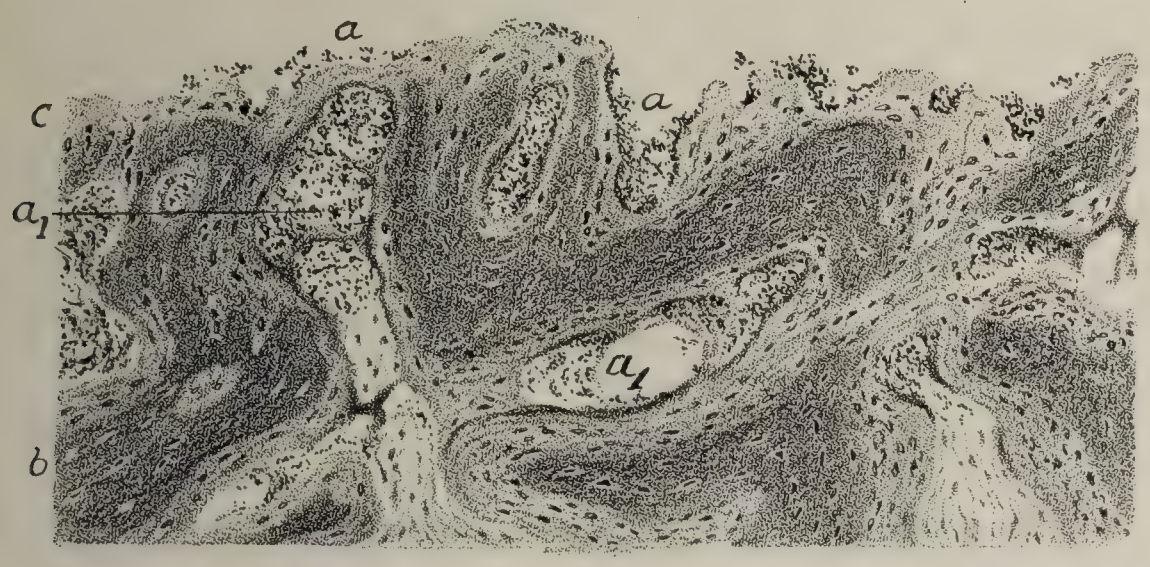

Fig. 243. Vordringen der Streptokokken in das subchondral gelegene gewucherte Gewebe nach Verlust des Gelenkknorpels bei Coxitis von $2^1/_2$ Monaten. (Form. Salpeters. Weigertsche Bakterienfärbung.) *a* An der Oberfläche, a_1 in der Tiefe liegende Streptokokken (dieselben sind bei stärkerer Vergrößerung gezeichnet als das übrige Bild). *b* Knochenbalken. *c* Oberste Knochenlage. Vergr. 100.

§ 66. Die **Arthritis chronica ulcerosa sicca** ist eine Gelenkerkrankung, welche wesentlich durch eine Auffaserung und Zerklüftung (Fig. 244 *l*) und Usur der das Gelenk begrenzenden Knorpellagen

charakterisiert ist. Der Auffaserung geht häufig eine geringfügige Wucherung der Knorpelzellen parallel, doch kann dieselbe vollkommen fehlen. Am Rande der Gelenkfläche sind die Knorpel nicht selten durch die wuchernde Synovialis zum Schwunde (*m*) gebracht, d. h. es geht der Knorpel am Rande in Gallert- oder in Bindegewebe über. Bei weit vorgeschrittener Erkrankung ist der größere Teil des Gelenkknorpels zerstört, und es kann auch der bloßgelegte Knochen in erheblicher Ausdehnung ulzerieren. Zuweilen erfolgt auch eine Auflösung des Knorpels vom Knochenmark (*o*) aus, doch tritt dies meist gegenüber den anderen Veränderungen zurück. Nicht selten dagegen treten gleichzeitig mit der Knorpelusur sklerotische Verdickungen der Kapselbänder (*f*) und Vergrößerung der Synovialfalten und Zotten (*g*) auf, welche unter Umständen zu Fixierung der betreffenden Knochen in dieser oder jener Stellung

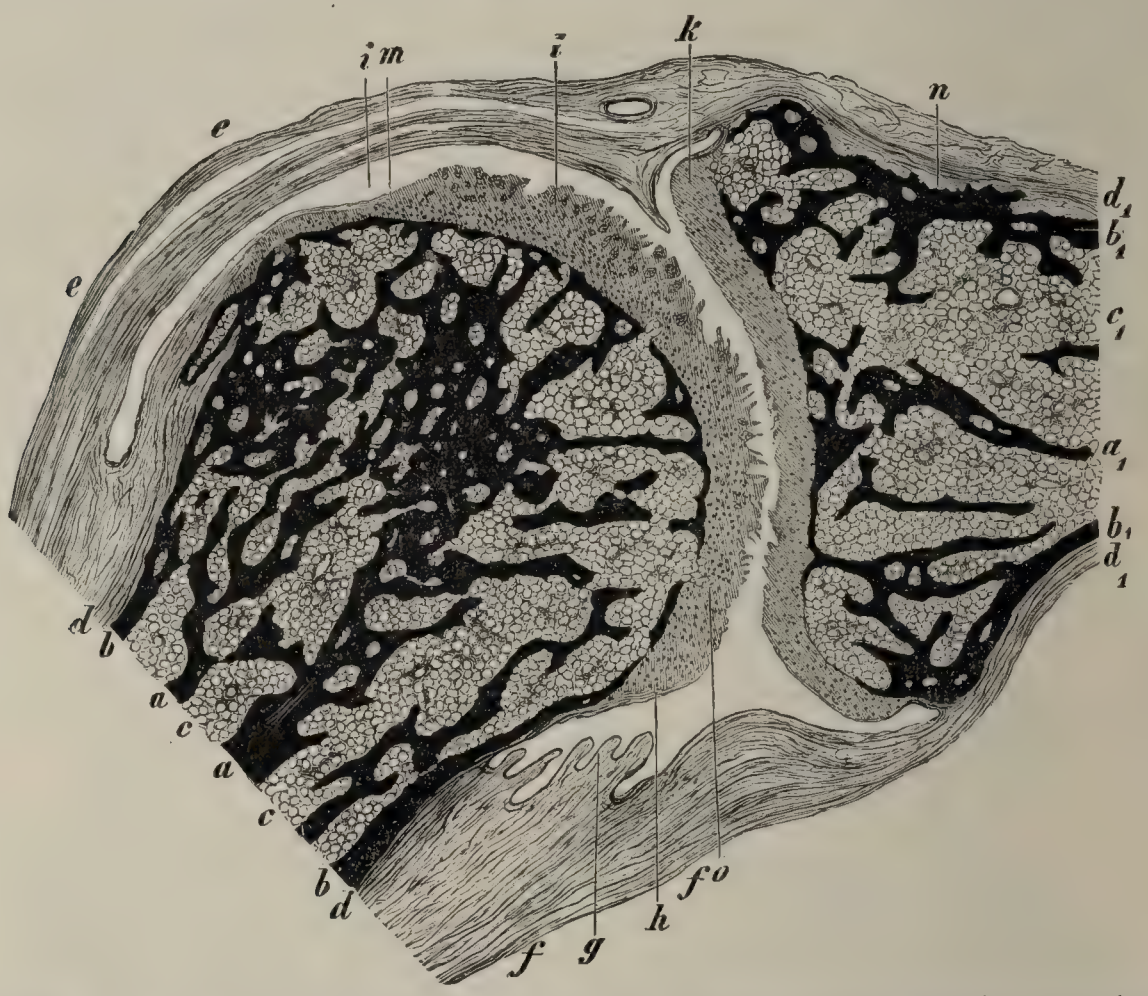

Fig. 244. Arthritis chronica ulcerosa sicca (Polyarthritis chronica senilis). In Beugestellung fixiertes Gelenk zwischen der I. und II. Phalanx des Zeigefingers (Alk. Pikrins. Pikrokarm.). *a* Spongiosa, *b* Corticalis, *c* Knochenmark, *d* Periost der I. Phalanx. a_1 b_1 c_1 d_1 Die entsprechenden Teile der II. Phalanx. *e* Durchschnitt durch den Dorsalteil der Gelenkkapsel. *f* Durchschnitt durch den verdickten Volarteil der Gelenkkapsel. *g* Vergrößerte Gelenkzotten. *h* Auf den Gelenkknorpel sich fortsetzender Teil der Synovialmembran, *i* Gelenkhöhle. *k* Unveränderter Knorpel der Gelenkpfanne. *l* An der Oberfläche aufgefaserter und zerklüfteter Gelenkknorpel des Gelenkkopfes. *m* Mit einem Fortsatz der Synovialmembran bedeckter Knorpeldefekt. *n* Kariöse Stelle an der Oberfläche der Corticalis der I. Phalanx. *o* Neugebildete Markräume im Knorpel. Vergr. 5,5.

(Fig. 244) zu einer kapsuläen Ankylose führen. Im Gegensatz dazu kann sich das Gewebe einzelner Gelenkbänder auch auffasern und zerfallen. Ist der Knochen bloßgelegt, so kann er durch Apposition vom Endost aus sich verdichten.

Die Erkrankung kommt vornehmlich im hohen Alter als eine senile Ernährungsstörung vor und wird dann als **Malum senile** bezeichnet, kann indessen auch als neuropathische Ernährungsstörung sowie als Folge infektiöser Entzündungen auftreten. Endlich kann auch voll-

ständige Ruhigstellung eines Gelenkes ähnliche Zustände herbeiführen, indem der Gelenkknorpel einen faserig körnigen Zerfall erleidet, welcher namentlich an jenen Stellen auftritt, die keinem Drucke mehr ausgesetzt sind (Reyer, Moll). Die Synovialis wächst dabei am Limbus zuweilen auf die Gelenkfläche hinüber und verschmilzt mit dem aufgefaserten Knorpel. Werden an lange fixiert gewesenen Gelenken Bewegungen vorgenommen, so können die Bänder, welche vollkommen entspannt waren und danach sich verkürzten, reißen und die auf das Gelenk herübergewachsenen Synovialfortsätze gequetscht werden, so daß sich Blutungen und Entzündungen mit serösem Erguß einstellen.

Am häufigsten erkranken bei der senilen Form das Hüftgelenk (Malum coxae senile), sodann die Schulter-, Ellenbogen und Fingergelenke, sowie die Patella, bei Tabes dagegen die Knie-, Schulter-, Hüft- und Ellenbogengelenke. Bei starker Verkleinerung der Gelenkenden wird die Kapsel relativ zu weit und die dadurch beweglich gewordenen Knochen können sich gegeneinander verschieben (Deformationsluxation).

Die senile Form sowohl als die rheumatischen und neuropathischen Formen sind meist mit **atrophischen Zuständen an den Knochen** verbunden, welche mitunter sehr weit gehen. Tritt in der Nachbarschaft der Gelenke eine starke periphere Resorption (Fig. 244 *n*) ein und sind zugleich die Kapselbänder verdickt, so erscheint das Gelenk knotig verdickt, eine Veränderung, welche dazu geführt hat, diese Erkrankung der Arthritis deformans (s. § 67) zuzuzählen. Befällt die Atrophie die Wirbelkörper und werden dieselben dadurch zum Teil niedriger, so kommen Verkrümmungen der Wirbelsäule zustande und zwar am häufigsten kyphotische.

§ 67. Die als **Arthritis chronica deformans** bezeichnete Gelenkerkrankung ist dadurch ausgezeichnet, daß neben degenerativen Vorgängen am Knorpel und Knochen hyperplastische Wucherungsprozesse in einer Ausdehnung auftreten, welche der ganzen Affektion ein charakteristisches Gepräge geben. Knorpeldegeneration und Knochenschwund stellen meist die primäre Veränderung dar; die Neubildung von Knochengewebe ist eine sekundäre Erscheinung, die zum Teil durch Zerfallprozesse im Knorpel, teils durch Biegung oder durch Knickung und Frakturierung des atrophischen Knochens ausgelöst wird.

Die **Veränderungen des Knorpels** bestehen auch hier in einer Zerfaserung (Fig. 245 *c* c_1) und Zerklüftung (*d*) der oberflächlichen Knorpelschichten, zu der sich meist noch ausgebreitete Erweichungsprozesse (*e* e_1), welche zur Bildung von Erweichungshöhlen führen, in den tiefen, dem Knochen nahe gelegenen Schichten des Gelenkknorpels hinzugesellen. Neben diesen degenerativen Prozessen besteht gleichzeitig eine Wucherung (*b*), welche mitunter zu knotiger Verdickung des Knorpels führt.

Die in der Tiefe gelegenen Erweichungshöhlen werden früher oder später von gefäßhaltigem Markgewebe und Endost (*g* g_1), welches vom Knochen aus hineinwächst, mit Beschlag belegt. Zuweilen wird auch der Gelenkknorpel direkt von gefäßhaltigem Markgewebe durchwachsen. Ist der Gelenkknorpel in seiner tiefen Schicht von Markräumen durchzogen, so pflegen sich die dazwischen stehen gebliebenen Knorpelbalken in osteoides Gewebe (*h*) und schließlich in kalkhaltiges Knochen-

gewebe umzuwandeln. Es wird danach der Knorpel in mehr oder minder großer Ausdehnung durch ein dichtes oder ein spongiöses Knochengewebe (Fig. 246 *d e* und Fig. 232 *c*) ersetzt.

Am **Knochen** stellen sich zunächst hauptsächlich regressive Veränderungen, namentlich Resorptionsprozesse (Fig. 247 *c*, Fig. 248 *c* u. Fig. 250 *d g*) ein, welche zu einem lakunären Schwund der Knochen-

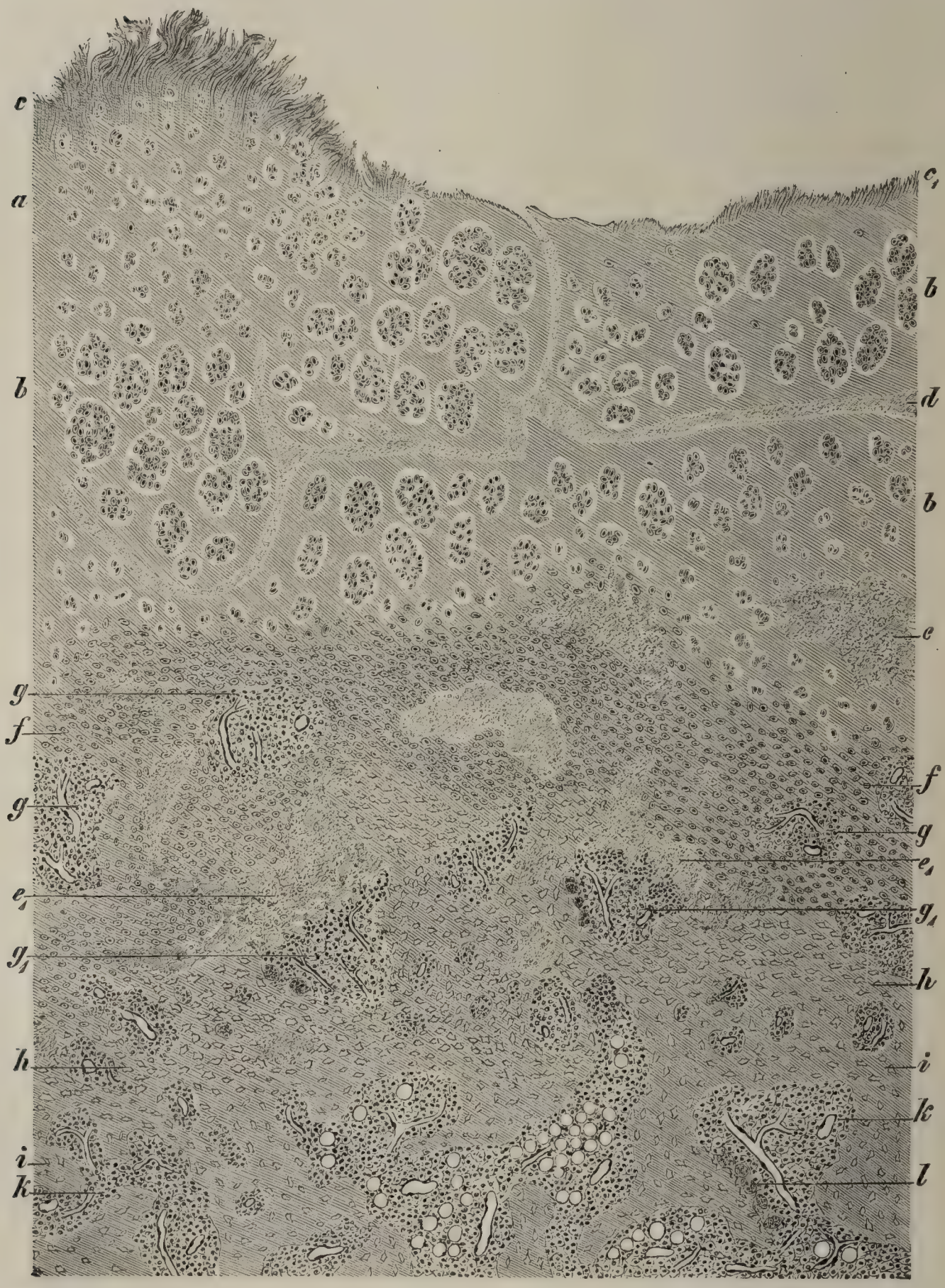

Fig. 245. Arthritis chronica deformans. Durchschnitt durch den Gelenkknorpel des Femurkopfes (M. Fl. Pikrins. Häm. Karm.). *a* Hyaliner Knorpel. *b* Hyaliner Knorpel mit gewucherten Knorpelzellen. *c* c_1 Aufgefaserte Knorpeloberfläche. *d* Zerklüftungsstellen im Knorpel. *e* e_1 Erweichungshöhlen im Knorpel. *f* Zellreicher Knorpel mit gleichmäßig verteilten Zellen. *g* g_1 Neugebildete Markräume. *h* Neugebildetes, *i* altes Knochengewebe. *k* Alte Markräume. *l* Resorptionsstelle mit Ostoklasten. Vergr. 40.

balken führen. Nicht selten gehen ganze Balken oder Gruppen von solchen verloren, so daß in der Spongiosa mehr oder minder große Defekte (Fig. 247 *b c* u. Fig. 248 *c*) entstehen oder auch die Corticalis (Fig. 250 *g*) ganz unterbrochen wird. Liegen die Defekte der Corticalis

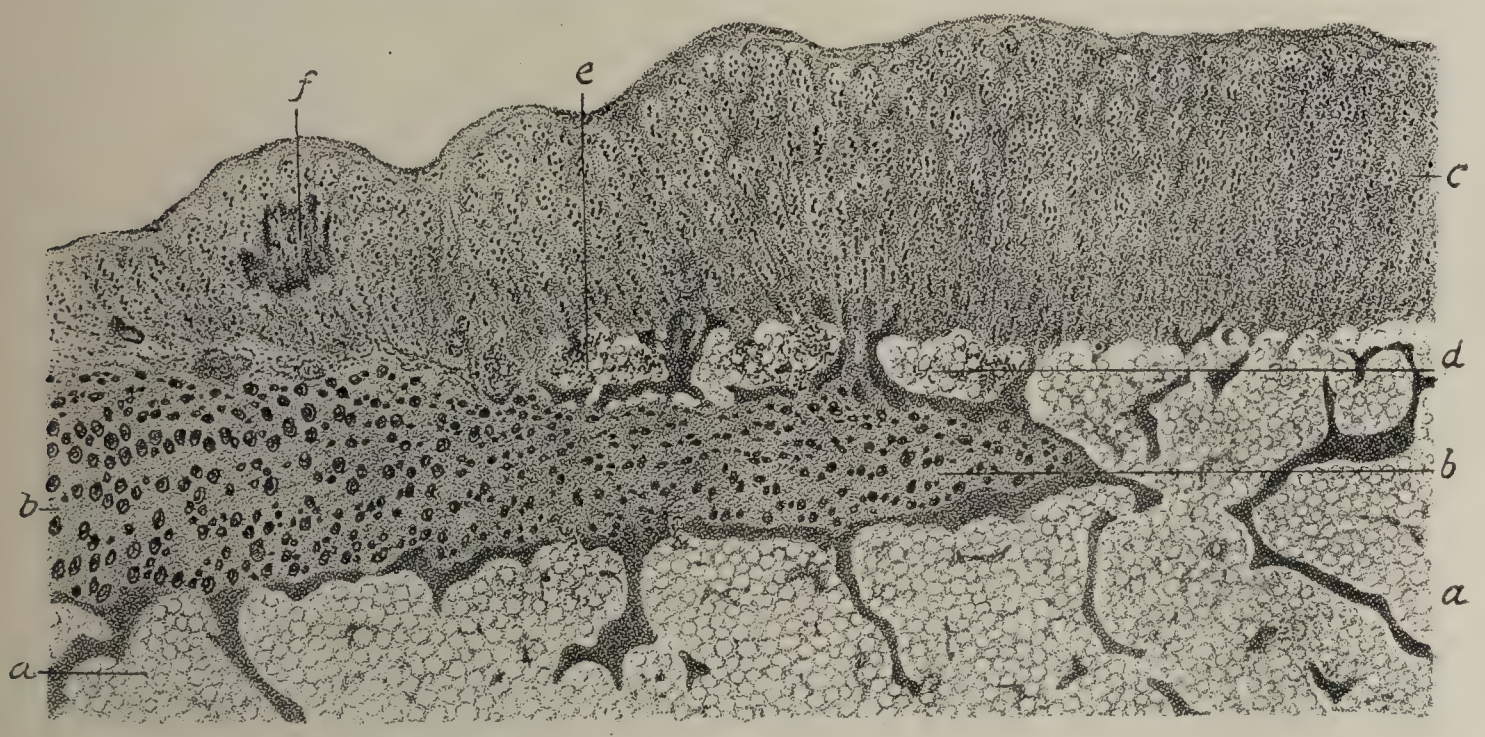

Fig. 246. Arthritis deformans genu. Schnitt durch den Condylus externus. Mann von 64 Jahren. *a* Knochen mit Fettmark. *b* Großzellige tiefliegende Knorpellage. *c* Kleinzellige oberflächliche Knorpellage. *d* Zwischen den beiden Knorpellagen sich einschiebender Knochen. *e* Zellig fibröses Gewebe. *f* Erweichungsherd im Knorpel. Vergr. 16.

und der Spongiosa nahe an dem Knorpel, so kann sich der Knorpelrand des betreffenden Gelenkendes umbiegen (Fig. 247 *a* u. Fig. 248 *a*), oder es können größere Teile der Gelenkenden knochenwärts einsinken (Fig. 250 *k*). Es können ferner an den Gelenkflächen umschriebene grubige Vertiefungen (Fig. 250 *o*) entstehen, die bald mit Knorpel, bald nur mit Bindegewebe bedeckt sind.

Fig. 247.

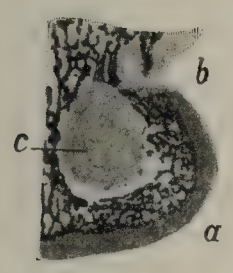

Fig. 248.

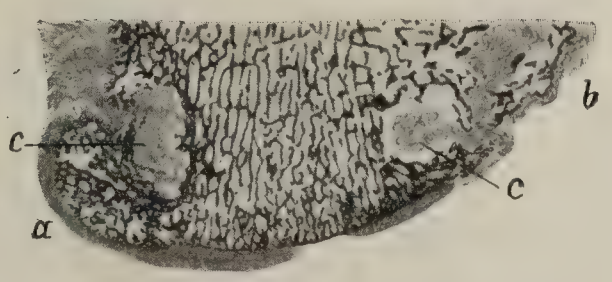

Fig. 247. Schnitt aus dem Außenrande des Condylus internus femoris (vgl. KIMURA l. c.). *a* Nach oben umbiegender Knorpel. *b* Mit Periost gefüllte Einbuchtung der Corticalis. *c* Mit dem Periost in Zusammenhang stehender fibröser Herd im Knochen. Nat. Größe.

Fig. 248. Schnitt durch den Condylus externus femoris (vgl. KIMURA l. c.). *a* Nach oben umbiegender Knorpel. *b* Bindegewebslage über dem Knochen der Incisura intercondylica. *c* Fibröse Herde im Knochen. Nat. Größe.

Das im Erkrankungsgebiet befindliche **Knochenmark** und das **Endost** kann zur Zeit der Untersuchung normal aussehen (Fig. 250), zeigt aber nicht selten auch durch Verlust des Fettes eine gallertige Beschaffenheit; durch totale Gewebsverflüssigung können ferner auch

Cysten entstehen, die Flüssigkeit enthalten. Sehr oft gewinnt es stellenweise auch eine zellig fibröse Beschaffenheit (Fig. 249 *d*), teils dadurch, daß das äußere Periost durch Defekte der Corticalis (Fig. 247 *b c*) in die Tiefe wächst, teils dadurch, daß das Endost in Wucherung gerät

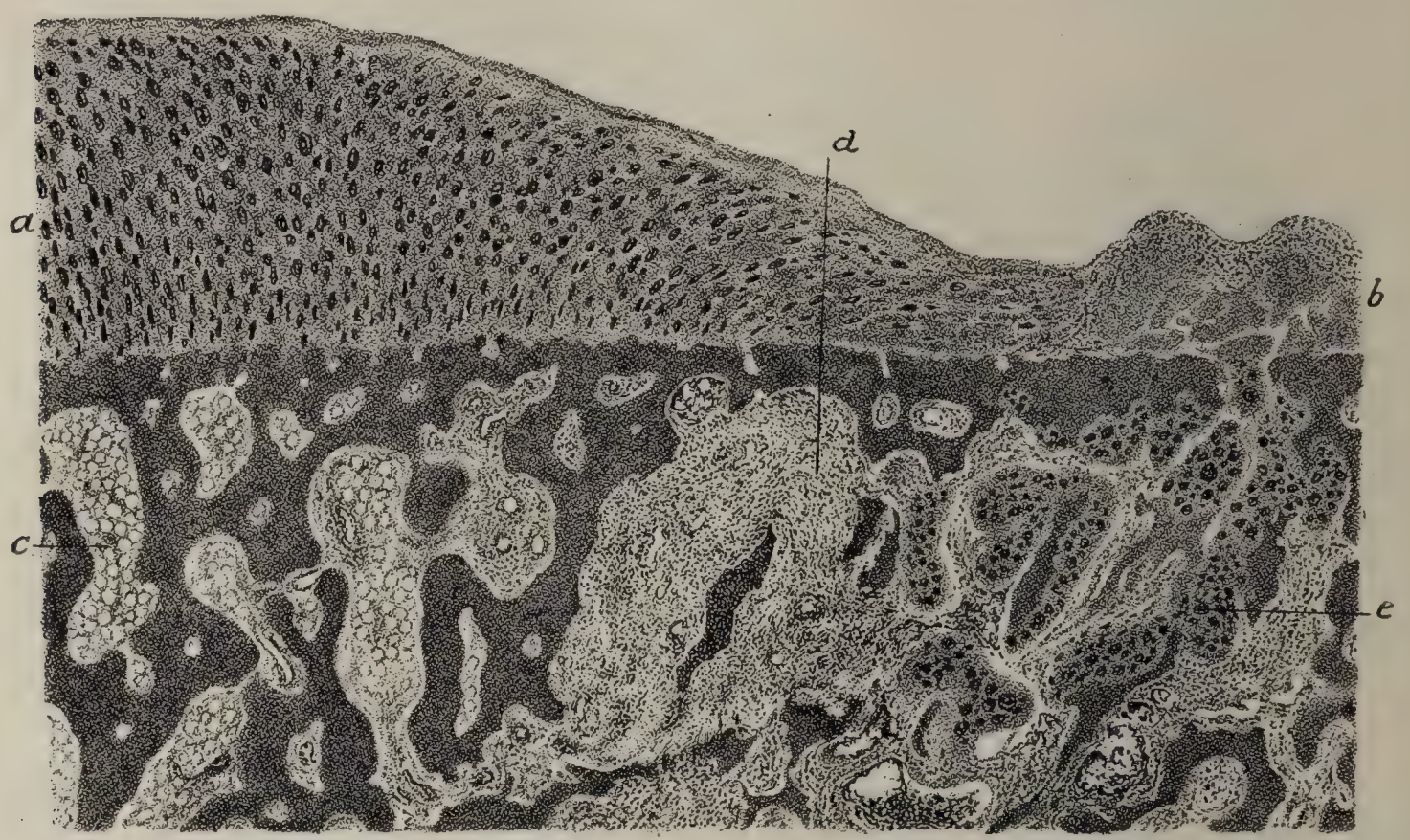

Fig. 249. Arthritis deformans coxae. Schnitt durch den Schenkelkopf. Mann von 67 Jahren. *a* Normaler Knorpel. *b* In der Tiefe zerklüfteter kernloser, in den oberflächlichen Schichten faserig aussehender zellreicher Knorpelrest. *c* Fettgewebe. *d* Fibröses endostales Gewebe. *e* Neugebildeter Knorpel. Vergr. 16.

(Fig. 249 *d*). Durch diese Wucherung wird häufig die Bildung von neuem Knochengewebe oder auch zunächst von Knorpelgewebe (Fig. 249 *e*) eingeleitet, so daß also neben der bereits erwähnten **Knochenneubildung im Gebiet des erweichenden Knorpels** auch eine Knorpel- und **Knochenneubildung im Periost**, sowie **im Endost** sich einstellen kann.

Die periostale Knochenneubildung vollzieht sich mit Vorliebe an dem Rande der Gelenkflächen (Fig. 250 *i* i_1), kann sich aber auch auf entfernter gelegene Teile (Fig. 253 *d*) erstrecken. Die in der Tiefe auftretende Knochenneubildung stellt sich besonders im Gebiete stärkeren Knorpelverlustes (Fig. 249 *b c*) und da ein, wo durch Knochenschwund stärkere Umgestaltungen der Knochensubstanz stattgefunden haben.

Das **Gewebe der Synovialmembran und der Gelenkkapsel** gerät bei starker Erkrankung der Gelenke meist **in Wucherung**. Die Kapselbänder und die Synovialmembranen verdicken sich, die Gelenkfalten und Zotten (Fig. 252 *b*) vergrößern sich und wachsen mehr und mehr in die Gelenkhöhle hinein. Unter Umständen gewinnt die Innenfläche der Synovialmembranen ein vollkommen zottiges Aussehen. Nehmen später die Zotten Fett in sich auf, so kann sich jene Bildung entwickeln, welche als Lipoma arborescens (Fig. 252) bezeichnet wird. Zuweilen bilden sich in der Synovialmembran, namentlich in deren Zotten, Knorpelherde von Erbsen- bis Haselnußgröße, welche zum Teil verknöchern. Lösen sich dieselben von ihrem Mutterboden ab, so werden sie zu freien Gelenkkörpern.

Nach dem Mitgeteilten ist sonach die **Deformierung der Gelenkenden,** die oft sehr hohe Grade erreicht (Fig. 250—254), auf drei Prozesse zurückzuführen, auf **äußeren** und **inneren Knochenschwund,** auf **Lageveränderungen** (Biegungen, Knickungen, Brüche) von **Knorpel**

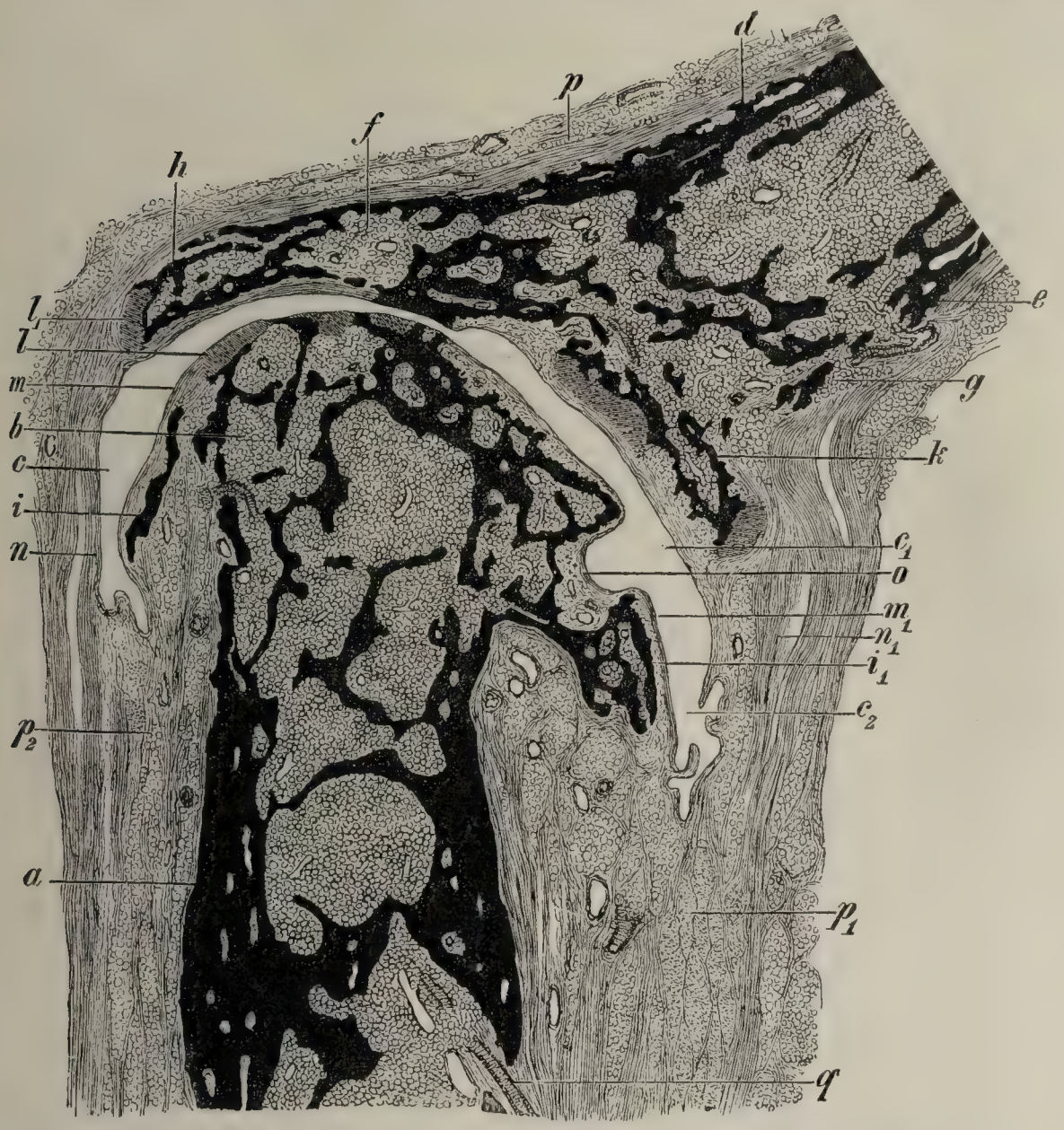

Fig. 250. Polyarthritis chronica deformans. Durchschnitt durch das I. Gelenk des Zeigefingers einer alten Frau (M. Fl. Pikrins. Karm.). *a* Diaphyse der II. Phalanx. *b* Gelenkkopf der II. Phalanx. *c* Dorsaler, c_1 c_2 volarer Teil der Gelenkhöhle. *d* Dorsal gelegener Teil der Corticalis der I. Phalanx mit zahlreichen Resorptionsgruben. *e* Volarer Teil der Corticalis der I. Phalanx. *f* Gelenkpfanne der I. Phalanx. *g* Defekt in der Corticalis der I. Phalanx. *h* Neugebildeter Knochen am dorsalen Rande der Gelenkpfanne. *i* i_1 Neugebildeter Knochen zu beiden Seiten des Gelenkkopfes. *k* Eingesunkener Teil der Gelenkpfanne. *l* l_1 Reste des Gelenkknorpels. *m* m_1 Bindegewebige Bedeckung der Gelenkflächen. *n* n_1 Gelenkkapsel. *o* Mit Bindegewebe ausgekleideter oberflächlicher Defekt im Gelenkkopf. *p* p_1 p_2 Periost. *q* Foramen nutritium mit der eintretenden Arterie. Vergr. 6.

und **Knochenteilen** in atrophisch gewordenen Gebieten und auf **endochondrale, periostale** und **endostale Knochenneubildung.** Wie dadurch z. B. die Schenkelköpfe oder die Fingergelenke verändert werden können, ergibt sich aus den Figuren 250—254.

Die Knochenatrophie und die Verschiebungen innerhalb des atrophischen Knochens bewirken vornehmlich Abflachung der Gelenkköpfe, grubige Vertiefungen an den Gelenkflächen und den angrenzenden Teilen, sowie Umkrempung des Randes der Gelenkköpfe oder auch Ausweitung der Gelenkpfannen. Die Knochenneubildung führt teils zur Bildung von Prominenzen an der Oberfläche, teils zur Verdichtung des spongiösen Knochens.

Durch die Formveränderung an den Gelenkenden wird die Beweglichkeit der in Gelenkverbindung stehenden Knochen oft mehr und mehr eingeschränkt. In der Schulter und im Hüftgelenk z. B. kann sie auf eine Ebene reduziert und schließlich ganz aufgehoben werden, so daß man von einer Deformationsankylose sprechen kann.

Fig. 251. Arthritis und Ostitis deformans mit Lipoma arborescens des Hüftgelenks. *a* Difformierter Gelenkkopf, dessen Hals senkrecht zur Längsachse des Knochens gestellt ist. *b* Synovialmembran mit hypertrophischen, aus Fettgewebe bestehenden Zotten. $^2/_3$ d. natürl. Größe.

Das fixierte Glied nimmt dabei sehr verschiedene Stellungen ein. Die Finger werden teils in Flexion, teils in Hyperextension mit mehr oder minder erheblichen seitlichen Abbiegungen festgestellt. Begünstigt wird dieselbe durch die Verdickung der Kapsel und der Synovialmembran.

Mitunter hat die Difformierung der Gelenkflächen auch eine allmählich eintretende Lageveränderung der Knochen zur Folge, welche als Deformationsluxation bezeichnet wird.

Die **Arthritis deformans** kommt am häufigsten am Hüftgelenk und am Kniegelenk vor, kann indessen an allen Gelenken auftreten und ist am Schulter- und dem Ellenbogengelenk sowie auch an den Fingern nicht selten. Die Erkrankung tritt ferner auch sehr oft im Gebiet der Synarthrosen, namentlich an der Wirbelsäule, auf und wird hier als **Spondylitis deformans** (Fig. 215 S. 241) bezeichnet. Der Schwund der

knöchernen Substanz der Wirbelkörper führt hier bei stärkerer Ausbildung zu einem Zusammensinken einzelner Wirbelkörper (*a c*) und damit auch sehr oft zu einer pathologischen Biegung der Wirbelsäule

Fig. 252.

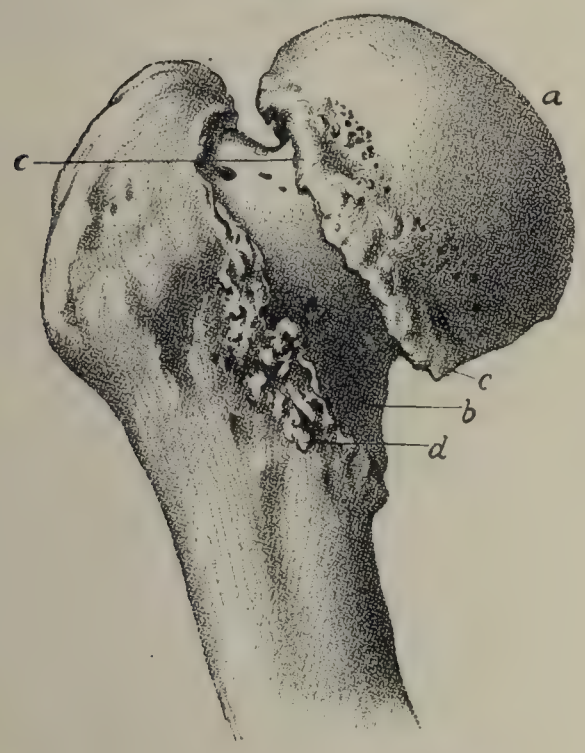

Fig. 253.

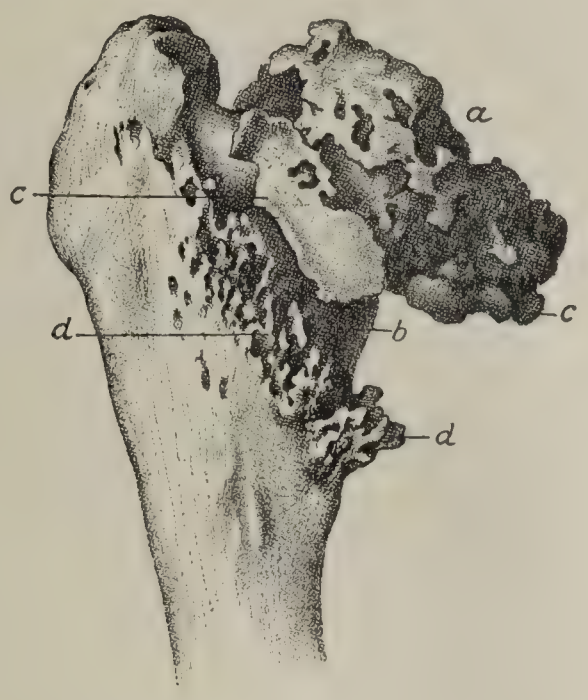

Fig. 252. Arthritis deformans des Schenkelkopfes. *a* Abgeflachte und glatt polierte Gelenkfläche. *b* Schenkelhals. *c* Überhängender Rand des Gelenkkopfes. *d* Osteophyten in der Gegend der Linea obliqua. Um $^1/_2$ verkleinert.

Fig. 253. Arthritis deformans des Schenkelkopfes. *a* Atrophischer Gelenkkopf mit grubigen Vertiefungen. *b* Schenkelhals. *c* Knochenwucherung am Rande des Gelenkkopfes. *d* Knochenwucherung im Verlaufe der Linea obliqua. Um $^1/_2$ verkleinert.

im Sinne einer Kyphose. Treten Zustände von Erweichung in den Zwischenwirbelscheiben ein, so wird die weiche Masse derselben nach außen gepreßt (Fig. 254*c*) und dadurch das Periost der Wirbelkörper gezerrt. Diese Veränderung hat ebenso wie das Zusammensinken der Wirbelkörper zur Folge, daß sich eine periostale Knochenneubildung (Fig. 254*d*) einstellt, die zur Bildung von plumpen Exostosen (Fig. 215*b*), nicht selten auch zu einer knöchernen Vereinigung einander benachbarter Wirbel durch eine knöcherne Brücke führt.

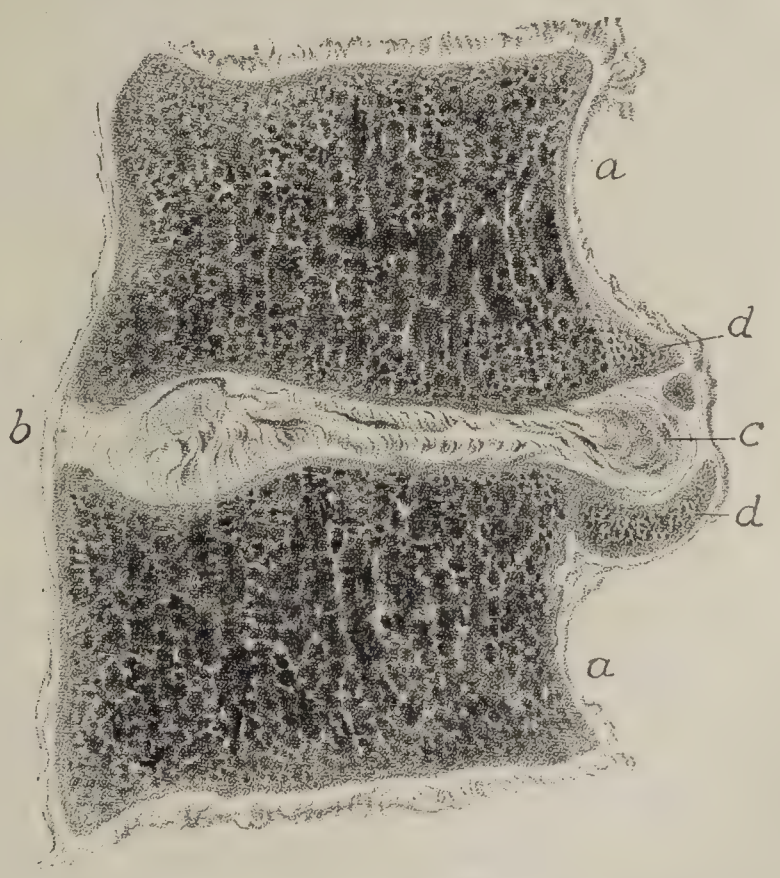

Fig. 254. Spondylitis deformans. Sagittalschnitt durch zwei Lendenwirbelkörper. *a* Lendenwirbelkörper. *b* Zwischenwirbelscheibe. *c* Hervorquellender Teil der Bandscheibe. *d* Knochenbildung in dem vorgetriebenen Periost. Nat. Größe.

Die **Arthritis deformans** tritt sowohl als eine **monoartikuläre,** als auch als eine **polyartikuläre Erkrankung** auf. Die monoartikuläre

entsteht scheinbar spontan oder aber nach einmaligen (Gelenkfrakturen, Luxationen, Distorsionen, Quetschungen), oder wiederholten Traumen, sowie nach voraufgegangenen infektiösen Entzündungen und betrifft sowohl große als kleine Gelenke, kommt aber häufiger an ersteren vor. Die polyartikuläre Form bevorzugt die Finger- und Zehengelenke, ist oft eine senile Erscheinung oder hängt mit Erkrankungen des Nervensystems zusammen, doch lassen sich sehr oft bestimmte Ursachen ihres Auftretens nicht angeben.

Durch die Schrumpfung der Kapsel und durch die oft sehr bedeutenden Verunstaltungen der Gelenkfläche werden die Fingerglieder in den verschiedensten Stellungen, teils in starker Flexion, teils in Hyperextension, teils in seitlicher Abbiegung fixiert. Die mit Randwucherungen versehenen Gelenkenden sind oft erheblich verdickt und sehen dadurch den durch Gicht veränderten Gelenken äußerst ähnlich.

Zottenwucherungen der Synovialis der Gelenke können als chronische Gelenkleiden auch vorkommen, ohne daß die Knorpel- und Knochensubstanz an der Erkrankung beteiligt ist. Man kann diese Erkrankung als **Arthritis chronica villosa** (Schüller) bezeichnen und als eine besondere Erkrankung von der Arthritis deformans trennen. Die Wucherungen sind meist wesentlich bindegewebiger Natur oder schließen Fettzellen (Lipoma arborescens) ein. In einzelnen Fällen kann es auch zu reichlicher Produktion von Knorpelknötchen und Platten (Reichel) kommen.

§ 68. Die **Arthritis chronica adhaesiva** s. **ankylopoetica** ist wesentlich durch drei Momente, nämlich durch eine Über- und Durchwachsung des Knorpels mit gefäßhaltigem Bindegewebe, durch eine bindegewebige Umwandlung des Knorpels, sowie durch eine Verwachsung der einander gegenüberliegenden Knorpelflächen charakterisiert.

Die Erkrankung kann zunächst solitär auftreten und ist dann entweder die Folge voraufgegangener akuter infektiöser Entzündungen oder aber ein Endstadium chronischer destruktiver Entzündungsprozesse, wie sie z. B. durch tuberkulöse Infektion verursacht werden. Sodann bildet sie die hauptsächlichste anatomische Veränderung jener Erkrankung, welche als **Polyarthritis rheumatica chronica**, zuweilen auch als Arthritis pauperum bezeichnet wird. Sie ist eine Affektion, welche sich zum Teil an akuten Gelenkrheumatismus, auch an Tripperinfektionen anschließt, viele Jahre, d. h. bis zum Tode dauert, sukzessive die verschiedenen Gelenke, oft unter akuten Exazerbationen befällt und in seltenen Fällen sämtliche Gelenke des Körpers in einen pathologischen Zustand versetzt und die Knochen durch Ankylosebildung unbeweglich macht.

Sind in einem Gelenke die Veränderungen noch wenig vorgeschritten, so erscheint die Synovialmembran etwas stärker als gewöhnlich injiziert. die Gelenkzotten sind vielleicht etwas vergrößert. Die Oberfläche der Knorpel ist rauh, aufgefasert, oft geradezu in eine zähe, filzige Masse umgewandelt. Da und dort bestehen schon Verwachsungen der einander gegenüberliegenden Knorpelflächen. Es enthält ferner der faserige Knorpel bereits da und dort Blutgefäße.

Mit der oberflächlichen Veränderung sind schon frühzeitig pathologische Vorgänge in der Tiefe verbunden, bestehend in zellig fibröser gefäßreicher Wucherung des subchondralen Endostes (Fig. 255 *g* und Fig. 256 *d*) welche da und dort auch in den Knorpel eindringt.

Das Bindegewebe, welches die Verwachsung der Gelenkflächen be-

dingt, kann zunächst von der Synovialmembran stammen und vom Limbus oder von angelagerten Gelenkzotten aus über den Gelenkknorpel hinüberwachsen. Es kann indes auch die subchondrale endostale Gewebswucherung (Fig. 256 *d*, *d*) den Gelenkknorpel von unten her durchbrechen (*e*) und sich alsdann an der Oberfläche des Knorpels (*f*) ausbreiten.

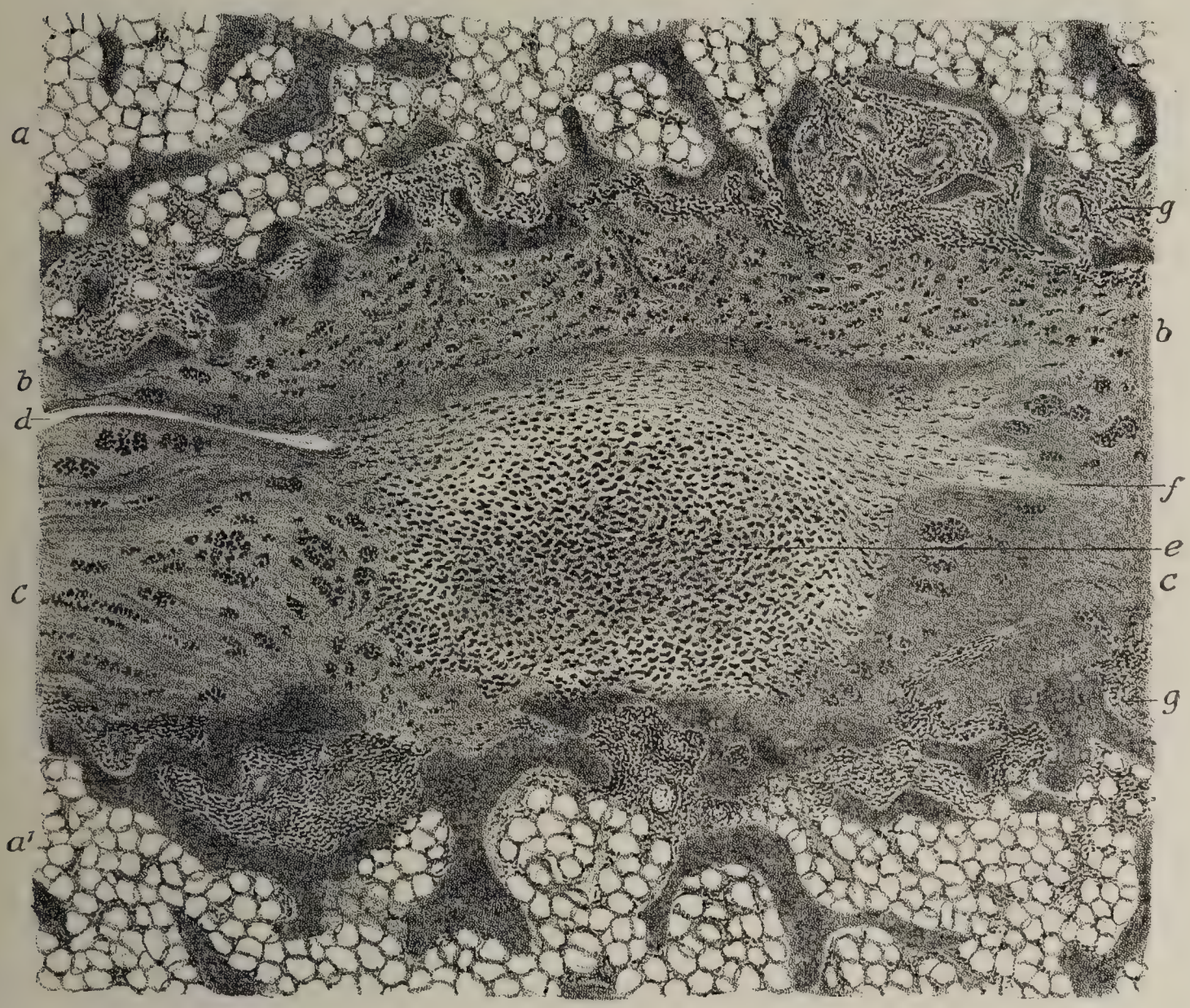

Fig. 255. Polyarthritis chronica adhaesiva. Durchschnitt durch das Kniegelenk. Frau von 52 Jahren. Ausgesprochene Gelenkerkrankung seit 7 Jahren. *a* Fettmark. *b* Gelenkknorpel des Femur. *c* Faseriger Gelenkknorpel der Tibia. *d* Rest der Gelenkhöhle. *e* Zellreicher, in Bindegewebe übergehender Knorpel. *f* Verwachsung der Knorpelflächen. *g* Subchondrale Endostwucherung. Vergr. 40.

Der von gefäßhaltigem Bindegewebe überzogene und unter- und durchwachsene Knorpel erleidet die verschiedensten Veränderungen, die sich teils in wechselndem Verhalten gegen Farbstoffe, teils in Wucherungserscheinungen an den Zellen (Fig. 255 *e*, *c*), teils in Veränderungen der Grundsubstanz zu erkennen geben. Das Wichtigste ist die Umgestaltung desselben in Faserknorpel und Bindegewebe und seine Verschmelzung mit dem angrenzenden Bindegewebe oder auch mit faserig gewordenem Knorpel der gegenüberliegenden Gelenkflächen (Fig. 255 *b*, *c*, *e*, *f* und Fig. 256 *b*, *c*, *f*).

Durch alle diese Veränderungen kommt es nach einiger Zeit zu **bindegewebiger Ankylose** des Gelenkes, die um so fester wird, je reichlicher die Verwachsungen sind. Anfänglich ist die Gelenkhöhle

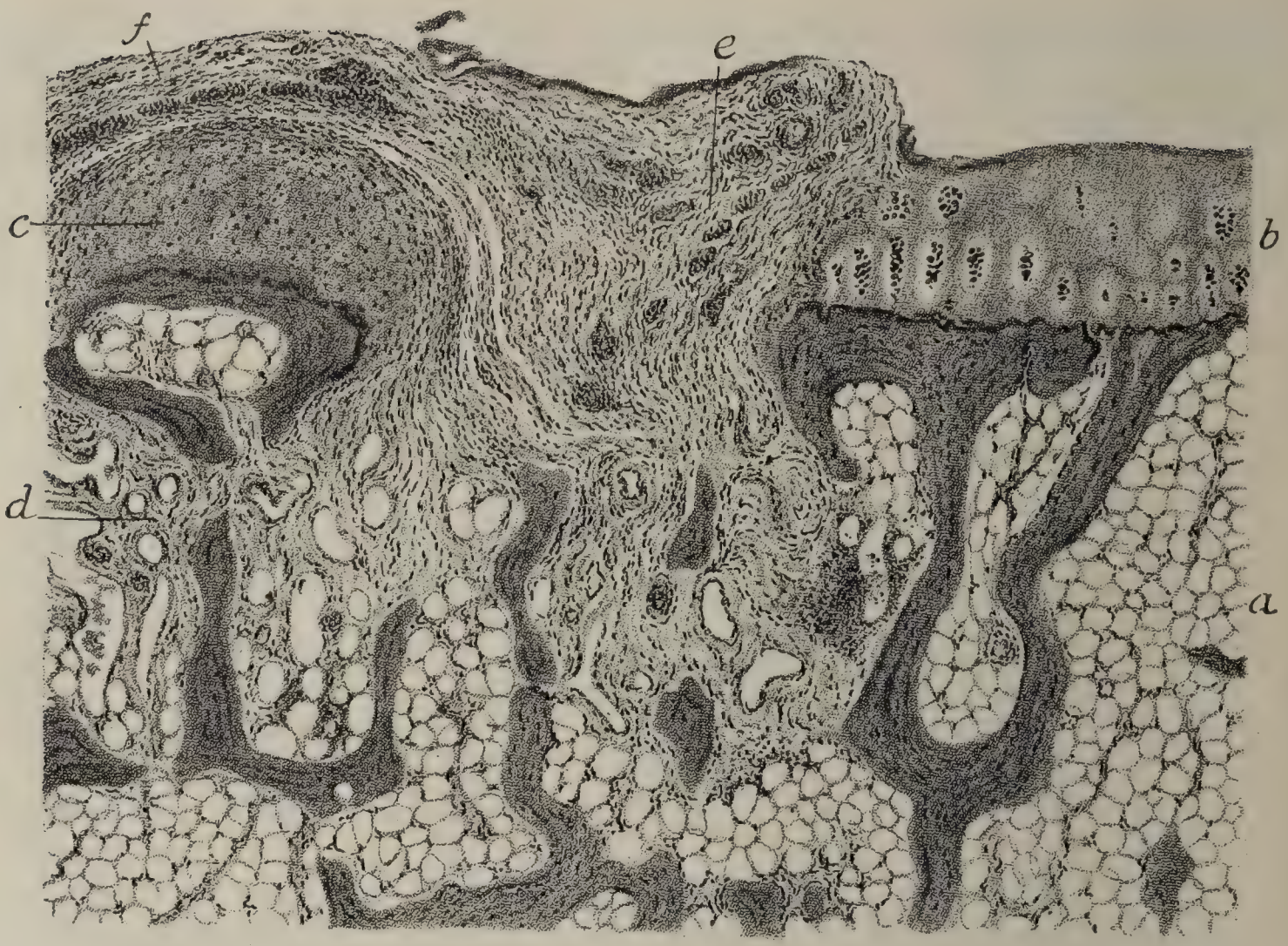

Fig. 256. Polyarthritis chronica adhaesiva. Durchschnitt durch die Gelenkfläche der rechten Tibia. Frau von 57 Jahren. Gelenkschmerzen seit ca. 20 Jahren. *a* Fettmark. *b* Erhaltener Gelenkknorpel. *c* In Bindegewebe übergehender Knorpel. *d* Fibröse Endostwucherung, welche bei *e* den Knorpel durchbrochen hat. *f* Dem Knorpel überlagerndes endostales Bindegewebe. Vergr. 40.

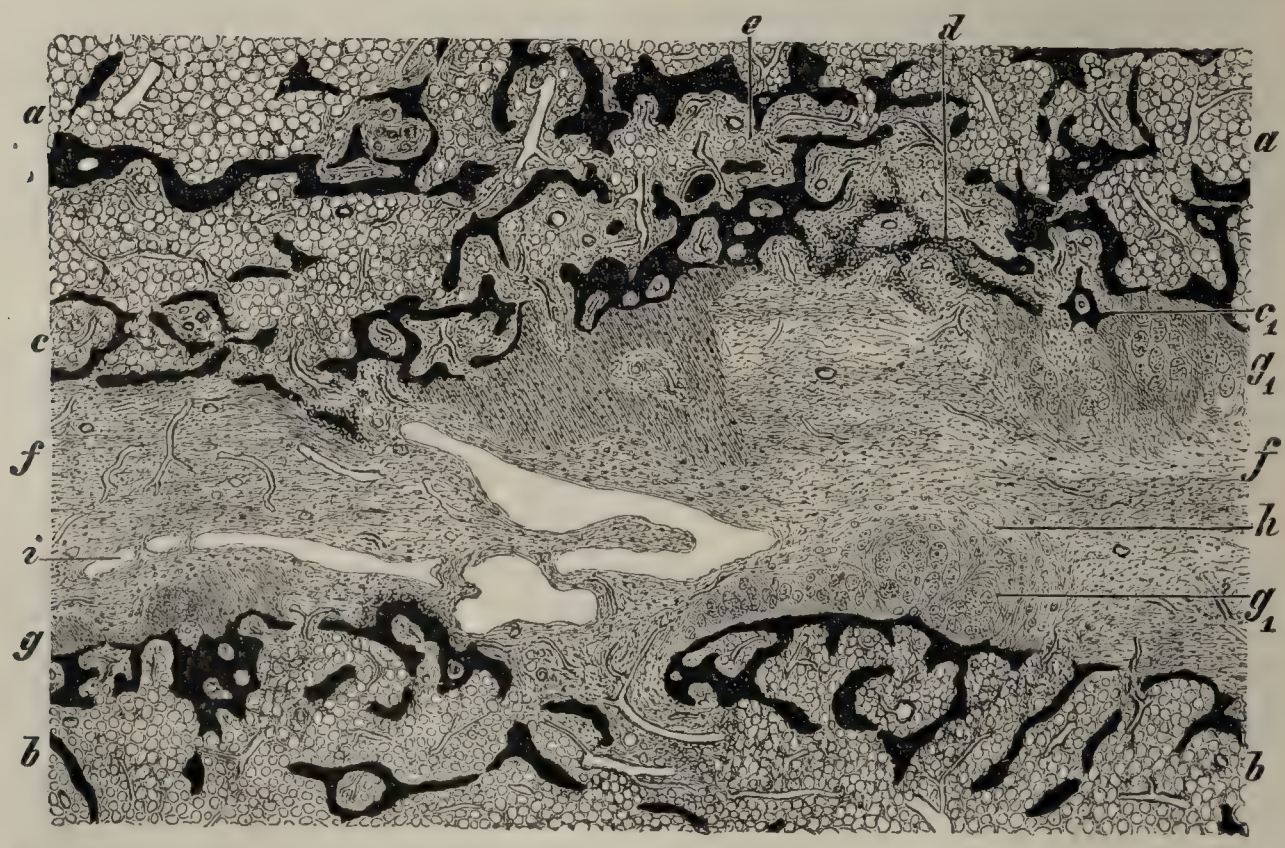

Fig. 257. Polyarthritis chronica adhaesiva. Schnitt aus dem Tibiotarsalgelenk (M. Fl. Pikrins. Häm. Karm.). *a* Spongiosa der Tibia. *b* Spongiosa des Astragalus. *c* c_1 Neugebildetes Knochengewebe. *d* In Bildung begriffenes Knochengewebe. *e* Zellig fibröses Endostgewebe. *f* Aus den Gelenkkorpeln entstandenes, gefäßhaltiges Bindegewebe. *g* g_1 Reste des Gelenkknorpels. *h* Faserknorpel. *i* Rest der Gelenkhöhle. Vergr. 12.

nur von einigen vaskularisierten Strängen durchzogen, später wird die Gelenkhöhle auf einige kleine, synoviahaltige Höhlen (Fig. 257 *i*) reduziert, indem die in Bindegewebe umgewandelten Teile des Knorpels (*f*, *h*) zu einer kompakten Masse verwachsen. Wie weit dabei noch Knorpelteile (*g* g_1) erhalten sind, hängt natürlich von dem Stadium, in dem sich der Prozeß befindet, ab. Im Laufe von Monaten und Jahren kann sukzessive der ganze Knorpel verloren gehen, wobei er entweder zunächst zu Faserknorpel (*h*) wird oder sich direkt in Bindegewebe umwandelt.

Bei weit vorgeschrittener Erkrankung ist der Ort, an dem früher ein Gelenk saß, lediglich noch durch eine Bindegewebslage angegeben, und in den letzten Stadien schwindet auch diese noch und macht einem Gewebe Platz, das nur wenig oder gar nicht von dem Markgewebe des spongiösen Knochens sich unterscheidet.

Schon in den früheren Stadien des Prozesses kann sich neben der bindegewebigen Metaplasie und der Markraumbildung eine Knochenneubildung (Fig. 257 *c*, c_1, *d*) im Knorpel einstellen, welche an der Grenze gegen die Spongiosa beginnt und allmählich nach der Gelenkhöhle fortschreitet. Nach Eintritt der fibrösen Ankylose erstreckt sich die Knochenbildung auch auf die fibröse Verbindung zwischen den Knochen, so daß schließlich eine **knöcherne Vereinigung der Gelenkenden** eintritt. Gleichzeitig oder auch erst später nimmt das Endostgewebe Fett auf und wird dadurch dem übrigen Fettmark gleich. Es gibt Fälle, in welchen durch diese Prozesse Gelenke so vollständig durch Knochen substituiert werden, daß die Stellen, wo dieselben lagen, kaum mehr wiederzuerkennen sind.

Als **chronische ankylosierende Entzündung der Wirbelsäule** (Strümpell, *D. Zeitschr. f. Nervenheilk. XI 1897*), Verwachsung und Steifigkeit der Wirbelsäule (Bechterew), Spondylose rhizomélique (Marie) ist von zahlreichen Autoren eine eigenartige Erkrankung der Wirbelsäule beschrieben worden, welche durch eine von unten nach oben fortschreitende Ankylosierung der Wirbelsäule, zum Teil mit gleichzeitiger, schließlich auch in Ankylose übergehender Beweglichkeitsbeschränkung der Hüftgelenke, selten auch der Schultergelenke gekennzeichnet ist. Nach E. Fraenkel ist die Versteifung der Wirbelsäule zunächst durch einen zu Ankylose führenden Prozeß an den Gelenkverbindungen des Processus articularis bedingt, ist also der Arthritis chron. ankylopoëtica zuzuzählen. Spangenbildung an den Wirbelkörpern und den Fortsätzen kann sich anschließen. Simmonds betont die Verknöcherung des Bandapparats. Reuter fand eine knöcherne Ankylose der Wirbel- und Rippengelenke und der vordersten Teile der Zwischenwirbelscheiben.

Literatur über Arthritis chronica.

Abdi, *Arthritis ankylopoetica d. Wirbelsäule, Jahrb. der Hamburger Krankenanst. VIII 1904.*

Arbuthnot, *The causation and pathology of the so-called disease rheumatoid arthritis and of senile changes, Transact. of the Pathol. Soc. of London 1886.*

Bäumler, *Der chronische Gelenkrheumatismus, Verh. d. Kongr. f. inn. Med. 1897 (Lit.); Chron. ankyl. Entz. d. Wirbels., Zeitschr. f. Nervenheilk. XII 1898; Chron. Gelenkentzündung, Med. Woche 1900.*

Bechterew, *Steifigkeit d. Wirbelsäule, Neur. Z. 1893, Z. f. Nervenheilk. XI 1897 u. XV 1899.*

Beneke, *Spondylitis deformans, Beitr. z. wiss. Med., Festschr., Braunschweig 1897.*

Braun, *Beitr. z. Kenntn. d. Spondylitis deformans, Hannover 1887.*

v. Brunn, *Invenile Arthritis deform. d. Hüftgelenks, Beitr. v. Bruns 40. Bd. 1905.*

Charcot, *Lec. clin. s. l. mal. des vieillards, Paris 1866; Maladies des vieillards, goutte et rhumatisme, Oeuvres compl. VII, Paris 1890.*

Damsch, *Chron. ankyl. Entz. d. Wirbelsäule, Zeitschr. f. klin. Med. 38. Bd. 1899.*

Doberauer, *Dupuytrensche Fingerkontraktur, Beitr. v. Bruns 36. Bd. 1902 (Lit.).*
Doususianu, *Hist. des arthritis chroniques. A. de méd. exp. 1901.*
Fraenkel E., *Chron. ankylosierende Wirbelsäulenversteifung, Fortschr. a. d. Geb. d. Röntgenstrahlen VII 1904.*
Fraenkel M., *Über Wirbelsäulenversteifung, Dtsch. Klinik, XI Berlin 1905.*
Garrod, *Rheumatoid arthritis, London 1866.*
Glaser, *Ankylosierende Entzünd. d. Wirbelsäule, Grenzgeb. d. Med. VIII 1902.*
Griffits, *Arthritis ossificans, Journ. of Path. IV 1897.*
Gurlt, *Beitr. z. path. Anat. d. Gelenkkrankheiten, Berlin 1853.*
His, *Der chronische Geburtsrheumatismus, Dtsch. Klinik, XI 1904.*
Hoffa, *Die chron. ankylosierende Entzündung d. Wirbelsäule, Samml. klin. Vortr. No. 247, Leipzig 1899 (Lit.).*
Janssen, *Arthrit. chron. ankylopoetica, Mitt. a. Grenzgeb. XII 1903.*
Kachel, *Polyarthritis chron. adhaesiva, Beitr. v. Ziegler XXXIII 1903.*
Kuliga, *Chrobaksches Becken, Beitr. v. Ziegler. Suppl. VII 1905.*
Kimura, *Unters. über Knochenatrophie u. deren Folgen, Beitr. v. Ziegler XXVII 1900.*
Kirchgässner, *Chron. ankylos. Entzünd. d. Wirbelsäule, Münch. med. Wochenschr. 1899.*
Leri, *La spondylose rhizomélique, Rev. de méd. 1899.*
Linberger, *Intermittierender Gelenkhydrops, Beitr. v. Bruns XXX 1901 (Lit.).*
Moll, *Unters. üb. d. anat. Zust. d. Gelenke bei andauernder Immobilisation, Berlin 1885.*
Müller, *Chron. ankylos. Entzünd. d. Wirbelsäule, Münch. med. Wochenschr. 1899 (Lit.).*
Reichel, *Chondromatose d. Kniegelenkkapsel, Langenbecks A. 61. Bd. 1900.*
Reuter, *Ankylose der Wirbelsäule, Zeitschr. f. Heilk. XXIII 1902.*
Rinne, *Gelenkentzündung, Eulenburgs Realenzyklop. IX 1895 (Lit.).*
Schlesinger, *Über die chronische Steifigkeit der Wirbelsäule, Jena 1900 (Lit.).*
Schömann, *Das Malum coxae senile, Jena 1851.*
Schuchardt, *Krankheiten der Knochen und Gelenke, Stuttgart 1899.*
Schüller, *Gelenkentzündung, Eulenburgs Realenzyklop.; Chron. rheumat. Gelenkentzündung, Langenbecks Arch. 45. Bd. 1892 u. Berl. klin. Woch. 1893; Polyarthritis chron. villosa u. Arthritis deformans, Berlin. klin. Woch. 1900.*
Simmonds, *Spondylitis def. a. ankylos. Spond., Forstschr. a. d. Geb. d. Röntgenstr. VII 1904.*
Stieda, *Lipoma arborescens, Beitr. v. Bruns XVI 1896.*
Swan, *Arthritis chron. deformans, Trans. of the Path. Soc. of Philadelphia 1898.*
Triboulet, *Des rheumatismes chroniques d'infection, Rev. de méd. XVIII 1898.*
Virchow, *Arthritis deformans, sein Arch. 47. Bd. 1869.*
Volkmann, *Handb. d. Chirurgie von v. Pitha u. Billroth II, Erlangen 1872.*
Waldmann, *Arthritis deform. u. chron. Gelenkrheumatismus, Klin. Vortr. No. 238, 1884.*
Weichselbaum, *Arthritis def., V. A. 55. Bd. 1872; Sitzber. d. Wien. Akad. LXXV 1877.*
Wernher, *Beitr. z. Kenntn. d. Hüftgelenke, Giessen 1847.*
Ziegler, *Subchondrale Veränd. d. Knochen bei Arthritis deformans, V. A. 70. Bd. 1877.*

§ 69. Aus dem in § 65—68 Mitgeteilten ergibt sich, daß die aufgestellten anatomischen Formen der **Arthritis** größtenteils **keine einheitliche Aetiologie** haben, daß vielmehr eine besondere Form durch verschiedene Ursachen entstehen, und daß eine bestimmte Schädlichkeit verschiedene Formen der chronischen Arthritis zur Folge haben kann.

Die **senile Arthritis** tritt am häufigsten in jener anatomischen Form auf, welche als Arthritis chronica ulcerosa sicca bezeichnet ist, kann indessen auch zu Veränderungen führen, welche der Arthritis deformans zukommen. Die Erkrankung macht weniger den Eindruck einer Entzündung als vielmehr einer Ernährungsstörung.

Die **traumatische Arthritis** kann in sämtlichen angeführten Formen auftreten, doch ist sie am häufigsten eine chronische seröse Synovitis oder eine Arthritis deformans. Usuren entstehen am ehesten dann, wenn die Schädlichkeit in einem anhaltenden Druck oder auch durch Aufhebung jeden Drucks und Stoßwirkung in Folge einer beständig eingehaltenen abnormen Lage eines Gliedes (Kontrakturen) gegeben ist. Verwachsungen treten nach Verwundung des Gelenkes mit Blutergüssen und nach Reponierung von Luxationen ein, die Arthritis deformans dagegen nach Gelenkfrakturen und bei Luxationen, die nicht reponiert werden.

Die **infektiöse Arthritis** beginnt, wenn von der Tuberkulose abgesehen wird, als seröse oder eiterige Synovitis, an welche sich alle die aufgeführten anatomischen Gelenkveränderungen anschließen können. Die deformierende Arthritis stellt sich am ehesten dann ein, wenn die Entzündung zu keiner Zeit einen ulcerösen Charakter trug. Bindegewebige Umwandlung des Knorpels und fibröse oder knöcherne Ankylosen schließen sich häufig an ulceröse Zerstörungen von Knorpel-, Knochen- und Kapselgewebe an, können sich indessen auch zufolge leichter, zu keiner Zeit destruktiver „rheumatischer" Entzündung einstellen. Im ersten Falle bilden die Veränderungen einen Heilungsvorgang, der früher oder später seinen Abschluß erreicht. Die Gelenkerkrankung, welche als Polyarthritis rheumatica chronica bezeichnet wird, ist dagegen ein progressiver Prozeß, bei welchem die Gelenkveränderungen bis zum Tode zunehmen. Sie ist meist eine Arthritis chronica adhaesiva, doch kommen zeitweise auch Exsudationen vor, und es trägt die Veränderung stellenweise den Charakter einer Arthritis deformans.



Fig. 258. Uratablagerungen im Kniegelenk bei Gicht. *a* Kondylen des Oberschenkels. *b* Uratablagerungen auf dem Knorpel. 2/3 der natürlichen Größe.

Die **spinalen und neurogenen Arthropathien** werden besonders bei Tabes dorsualis, Springomyelie, Degenerationen der Vorderhörner, Kompressionsdegeneration und Zertrümmerung des Rückenmarkes und nach Nervendurchschneidung beobachtet.

Bei Tabes treten sie vornehmlich am Knie-, Hüft-, Schulter- und Ellbogengelenk, seltener an den Hand-, Fuß- und Fingergelenken auf und sind durch rasch verlaufende Zerstörung der Gelenkenden charakterisiert. An den Synovialmembranen und den Gelenkbändern kommen sowohl Verdickungen als ulceröse Zerstörungen vor. Häufig treten dabei seröse Ergüsse ins Gelenk und Schwellungen des periartikulären Gewebes auf. Auch können plötzlich Spontanluxationen eintreten. Wie weit zu der Genese dieser Veränderungen nervöse, wie weit traumatische Einflüsse und Zirkulationsstörungen in ursächlicher Beziehung stehen, bleibt noch zu entscheiden.

Die **Arthritis urica** ist die Folge einer meist ererbten konstitutionellen Krankheit, der Gicht. Das Gelenkleiden beginnt mit dem Erguß einer hellen Flüssigkeit (Garrod) in den das Gelenk zusammensetzenden Geweben, worauf dann kristallinische Abscheidungen ausfallen. Sie bestehen aus harnsaurem Natron, Verbindungen der Harnsäure mit Kalk, Magnesia und Ammoniak, Kochsalz, kohlensaurem und phosphorsaurem Kalk und Hippursäure und bilden weiße, kreidige, mörtelartige Massen (Fig. 258). Am häufigsten liegen die Ablagerungen in der Grundsubstanz des Gelenkknorpels (Fig. 258) und in den Gelenkbändern. Nach längerer Dauer des Prozesses finden sie sich auch im Periost, im Knochen und in der Umgebung der Gelenke (Fig. 259), namentlich in den angrenzenden Sehnen, Schleimbeuteln usw.

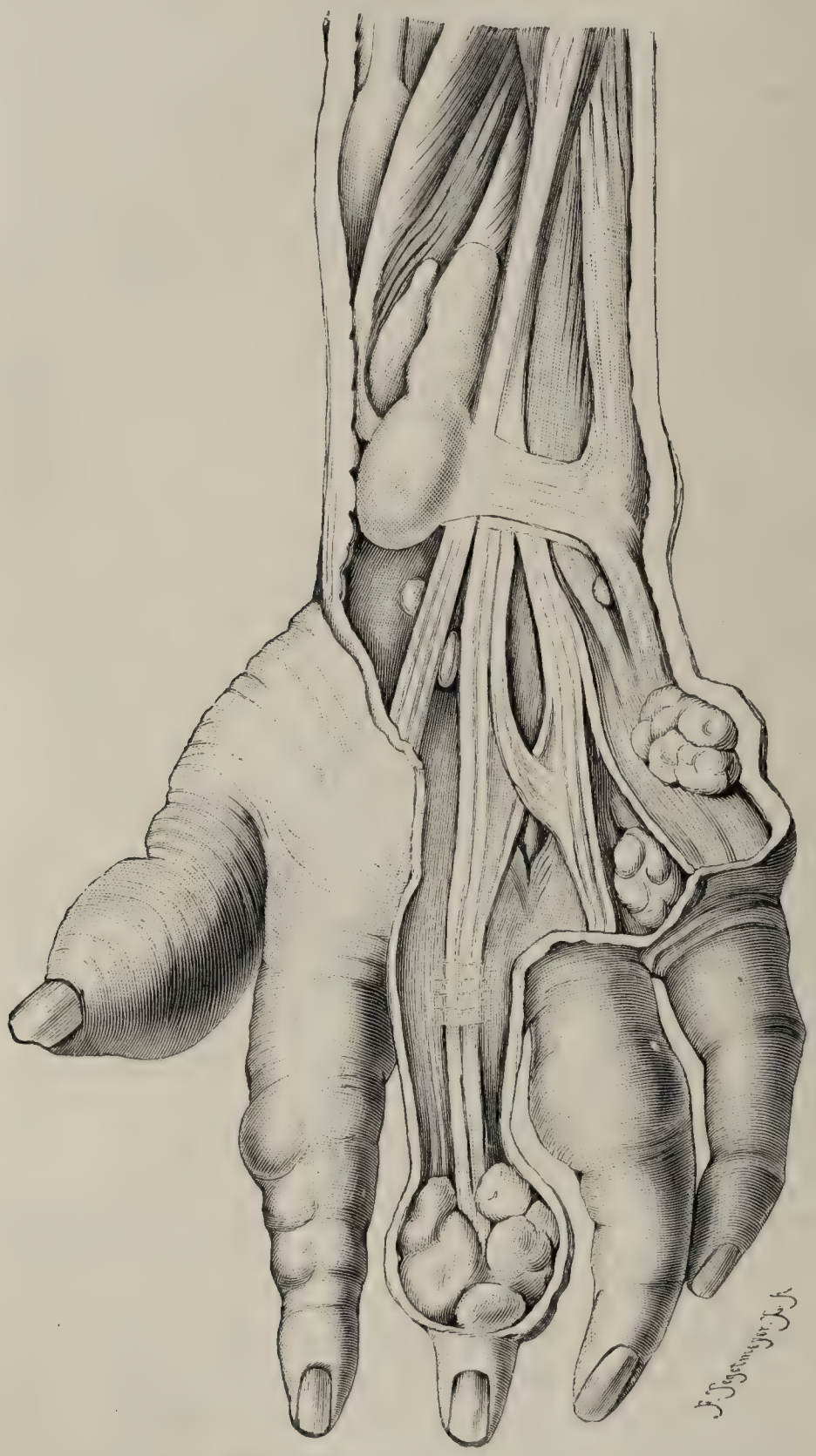

Fig. 259. Hand mit Gichtknoten in der Umgebung der Gelenke (nach Lancereaux).

Die Ablagerungen erfolgen meist anfallsweise und führen zu einer lebhaften reaktiven Entzündung der betreffenden Gewebe, welche zu Beginn durch Hyperämie und ödematöse Schwellung der bindegewebigen Bestandteile, sowie auch der Umgebung der Gelenke und der darüber gelegenen Haut charakterisiert sind. Nach öfterer Wiederholung der Anfälle stellen sich teils Zerfaserung und Usur des Knorpels, teils auch Wucherungen des Periostes mit Knochenneubildung, sowie Verdickung der Synovialmembran und bleibende Schwellung des periartikulären Gewebes ein. Letztere bilden die **Tophi** oder **Gichtknoten** und enthalten kreidige Einlagerungen (Fig. 259). Bei sehr weit vorgeschrittener Erkrankung stellen sich an den inkrustierten Gelenkenden umfangreiche Knorpel- und Knochen-Usuren ein, und im Gebiet der periartikulären Ablagerungen entsteht eine mit Entzündung und Wucherung der Umgebung verbundene Gewebserweichung, welche zur Bildung von

Höhlen führt, die mit Urat-Konkrementen und Eiter gefüllt sind und schließlich nach außen durchbrechen.

Die Erkrankung tritt vorzugsweise an den kleinen Gelenken der Hand und des Fußes auf, kann indessen sämtliche Gelenke befallen.

Literatur über spinale Arthropathieen.

Blum, *Les arthropath. d'orig. nerv., Paris 1875.*
Bruns, P., *Berl. klin. Wochenschr. 1883.*
Charcot, *Arch. de phys. I 1868, und Oeuvres compl. I—III u. IX 1886—1890.*
Graf, *Die Gelenkerkrankungen bei Syringomyelie, Beitr. v. Bruns X 1893.*
Henderson, *Joint Affect. in Tabes donalis J. of Poth X 1905.*
Hitzig, *Gelenkaffektionen bei Hemiplegie, Virch. Arch. 48. Bd. 1869.*
v. Kahlden, *Ein Eall von Arthropathie bei Tabes, Virch. Arch. 109. Bd. 1887.*
Koschenikow, *Affekt. d. Gelenke bei cerebraler Hemiplegie, Arch. f. Psych. XXIV 1892.*
Rotter, *Die Arthropathieen bei Tabiden, Arch. f. klin. Chir. XXXVI 1887.*
Rüdinger, *Tabische Gelenkerkrankungen, Wien 1896 (Lit.).*
Sokoloff, *Erkrank. der Gelenke bei Gliomatose d. Rückenmarkes, Z. f. Chir. 34. Bd. 1892.*
Sonnenburg, *Die Arthropathia tabidorum, Arch. f. klin. Chir. XXXIV 1887.*
Strümpell, *Tabes, Arch. f. Psych. XII 1882.*
Weizsäcker, *Die Arthropathie bei Tabes, Beitr. v. Bruns III, Tübingen 1887.*

Literatur über gichtische Arthritis.

Berkart, *Pathology of the Gouty Paroxism, British med. Journ. I. 1895.*
Charcot, *Gaz. des hôp. 1865 u. 1867, und Oeuvres compl. VII, Paris 1890.*
Duckworth, *Die Gicht, Leipzig 1894.*
Ebstein, *Die Natur und die Behandlung der Gicht, Wiesbaden 1882.*
Garrod, *Die Natur u. Behandlung d. Gicht und der rheumathischen Gicht, Würzburg 1861.*
Husemann, *Bleigicht, Eulenburgs Jahrbücher VII 1897.*
Lancereaux, *Atlas d'anatomie pathol., Paris 1871.*
Minkowski, *Die Gicht, Wien 1903.*

6. Tuberkulose und Syphilis der Gelenke.

§ 70. Die **Tuberkulose der Gelenke** tritt bald primär, bald sekundär nach Tuberkulose der an das Gelenk angrenzenden Knochen und Schleimbeutel auf und kann im ersteren Fall an jeder Stelle der Synovialmembran und der Gelenkkapsel beginnen. Die im Knochenmark oder im Periost der Gelenkenden sitzenden tuberkulösen Herde dringen entweder in kontinuierlicher Ausbreitung durch das zwischen ihnen und dem Gelenk liegende Gewebe durch, oder es werden die Bazillen auf dem Lymphwege aus dem Knochen in das Gelenk verschleppt.

Ist eine Synovialmembran mit Bazillen infiziert, und gelangen dieselben weiterhin zur Entwicklung und Vermehrung, so erfolgt am häufigsten eine Dissemination derselben im Gelenke, so daß an verschiedenen Stellen des synovialen Gewebes Tuberkel auftreten, welche mit der Zeit an Zahl zunehmen und schließlich in großer Menge im Synovialgewebe sitzen. Nur selten bilden sich größere käsige oder käsig-fibröse Knoten, die ihren Sitz in der Synovialmembran oder in der Gelenkkapsel (Fig. 261) haben.

Bei Anwesenheit vereinzelter Tuberkel, wie sie bei allgemeiner Miliartuberkulose vorkommen, kann das Synovialgewebe im übrigen ohne erkennbare Veränderung sein. Bei reichlicher Verbreitung von Tuberkeln stellen sich hyperämische Zustände, diffuse entzündliche Veränderungen, Wucherungen und Exsudation ein. Die **Synovialis** ist danach **gerötet** und **geschwellt** und mäßig zellig infiltriert oder aber in mehr oder minder großer Ausdehnung in ein weiches, graurotes, von

grauen oder weißlichen **Tuberkeln durchsetztes Granulationsgewebe** (Arthritis fungosa s. granulosa) verwandelt (Fig. 260 *b*, *c*). In der Gelenkhöhle liegt oft ein seröser (Hydrops tuberculosus) oder auch ein serös-fibrinöser, oder ein eiterig getrübter oder eiterig-fibrinöser oder ein rein eiteriger Erguß (Empyema articulare tuberculosum). Letzteres ist namentlich dann der Fall, wenn die Synovialis zu einem Teil in Granulationsgewebe umgewandelt ist. Die Fibrinniederschläge bilden Fetzen und Membranen, welche die Granulationen bedecken. Zuweilen bilden sich auch Reiskörnern ähnliche Körper, welche entweder Fibrin oder aber abgestoßene Gewebsstücke darstellen.

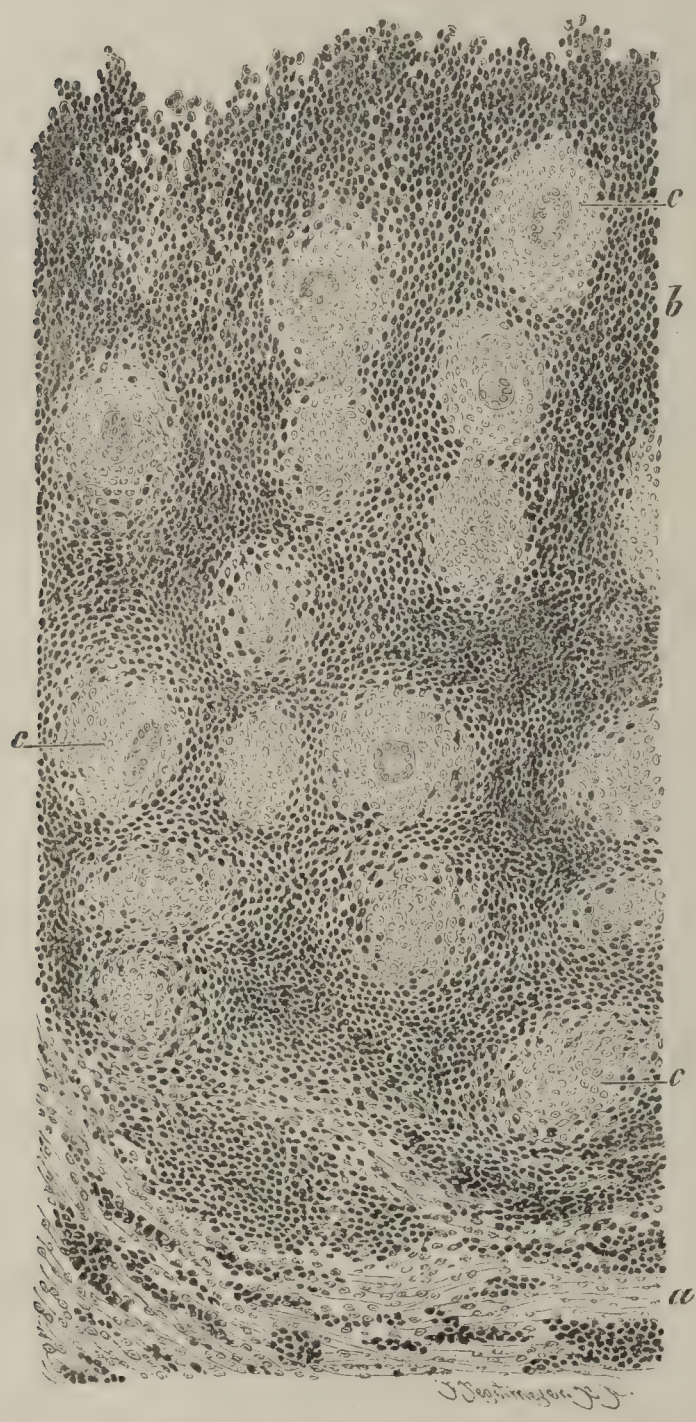

Fig. 260. Tuberkulöse Granulation aus der Synovialmembran des Kniegelenks (M. Fl. Anilinbraun). *a* Bindegewebe. *b* Granulationsgewebe. *c* Tuberkel. Vergr. 80.

Das tuberkulöse Granulationsgewebe kann sich vom Limbus aus gegen den Knorpel vordrängen (Fig. 261 *d*, *b*) sich auch wohl eine Strecke weit über denselben hinüberschieben. Wo das Granulationsgewebe mit dem Knorpel dauernd in Kontakt steht, geht der Knorpel zugrunde, indem die Granulationszellen den Knorpel auflösen und in die Kapselräume eindringen (Fig. 262 *g*, *h*). Gleichzeitig pflegen sich auch im benachbarten Knochengewebe Resorptionsvorgänge (*d*, *k*) einzustellen.

Nicht selten wuchern die Granulationen vom Rande her auch in das Innere der Gelenkknorpel hinein und heben dadurch die oberflächlichen Lagen von den tieferen ab. Sie greifen ferner auch auf das subchondrale Markgewebe über (Fig. 261 *e*) und drängen von da aus gegen die knorpelige Decke vor. Kommen sie an letztgenannter Stelle zu mächtiger Entwicklung, ist z. B. das subchondrale Gewebe von Anfang an der Sitz tuberkulöser Granulationen, so kann der Knorpel von da aus durchbrochen oder vom Knochen abgelöst (Fig. 261 *e*) werden.

Neben der tuberkulösen Granulationsbildung pflegt sich auch eine **tuberkelfreie Wucherung der Synovialis** und oft auch des **subchondralen Gewebes** einzustellen, welche durch die Entzündung wachgerufen wird. Erstere kann unter Umständen zur Bildung papillärer Zotten in der Synovialmembran führen. Häufiger äußert sie sich nur darin, daß die Synovialmembran sich verdickt und sich vom Gelenkrande her in Form eines gallertigem oder ödematösem Bindegewebe ähnlichen, schlaffen, mehr oder weniger vaskularisierten Gewebes über die Gelenkflächen vorschiebt (Fig. 261 *g* u. Fig. 263 *d*) und dieselben schließlich ganz

bedeckt, während der dadurch unter vollkommen veränderte Bedingungen versetzte Knorpel sich in seinen oberflächlichen Lagen in Schleimgewebe (*b* b_1) und schlaffes Bindegewebe umwandelt. Zuweilen wachsen auch Gefäße in das Innere des Knorpels und wandeln denselben herdweise in Schleimgewebe um.

Das **wuchernde subchondrale Gewebe** bildet meistens nur einen subchondral gelegenen roten Saum, doch kann sich die Veränderung auch über die tiefer gelegenen Markschichten erstrecken. Hält dieser

Fig. 261. Tuberkulose der Gelenkkapsel in der Umgebung des Radiusköpfchens mit subchondraler Granulationswucherung. (Form. Salpeters. Häm.-Eosin.) *a* Fetthaltiges Knochenmark. *b* Gelenkknorpel. *c* Corticalis. *d* Mächtige tuberkulöse Granulationswucherungen in der Gelenkkapsel. *e* Subchondrale Granulationswucherung ohne Tuberkel. *f* Periostale Knochenneubildung. *g* Fibröse Auflagerung auf dem Knorpel. Vergr. 12.

Zustand längere Zeit an, so stellt sich eine mehr oder minder starke Resorption der Knochensubstanz (Fig. 262 *d k*) ein, und gleichzeitig wird auch der Knorpel von Markräumen durchsetzt.

Während an den Gelenken die beschriebenen Prozesse sich abspielen, geraten die Weichteile der Umgebung des Gelenkes in ödematöse Schwellung; das Bindegewebe gewinnt mehr und mehr eine speckige, schwartig-fibröse Beschaffenheit, und die Haut wird blaß, glatt und glänzend (Tumor albus).

Bald früher, bald später entwickeln sich auch **in der Umgebung**

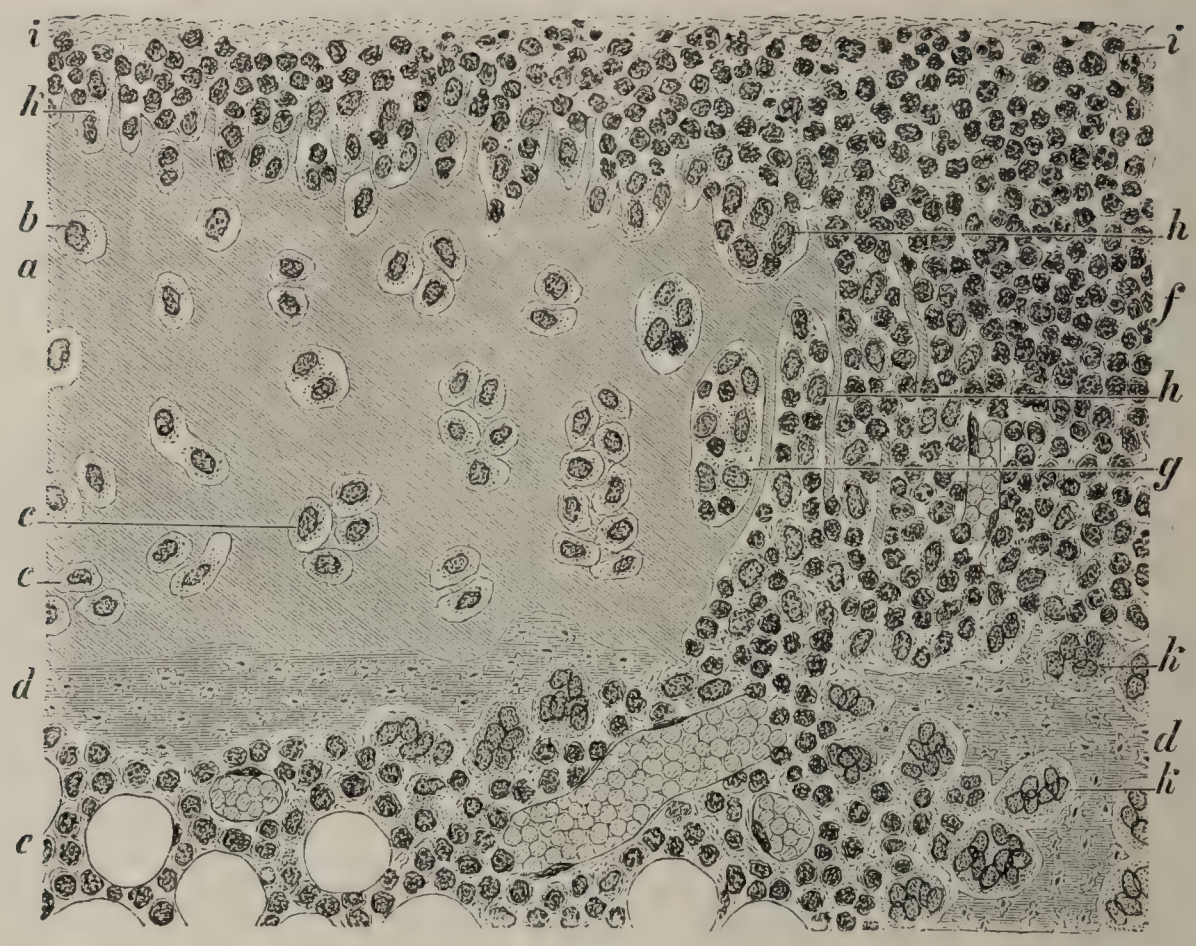

Fig. 262. Arthritis tuberculosa fungosa; Knorpel- und Knochenresorption durch fungöse Granulationen. Schnitt durch den Knorpel und das subchondrale Gewebe des Femurkopfes (M. Fl. Pikrins. Häm. Karm.). *a* Hyaliner Knorpel. *b* Vereinzelte, *c* in Gruppen gelagerte, gewucherte Knorpelzellen. *d* Knochenbalken. *e* Knochenmark. *f* Granulationsgewebe. *g* Gewucherte und mit Rundzellen untermischte Knorpelzellen. *h* Aufgebrochene Knorpelhöhlen. *i* Mit Fibrin belegtes Granulationsgewebe. *k* Ostoklasten. Vergr. 100.

der Gelenke Granulationsherde und weiterhin **käsige Knoten** und **kalte tuberkulöse Abszesse,** welche häufig nach außen durchbrechen und dann zur Bildung von **Fistelgängen** führen, deren Wand aus tuberkulösen Granulationen und aus speckigem Bindegewebe besteht. Sie bilden sich namentlich dann, wenn tuberkulöse Knochen- oder Gelenkherde nach außen durchbrechen, können sich indessen auch aus selbständigen lymphangoitischen Granulationsknoten entwickeln.

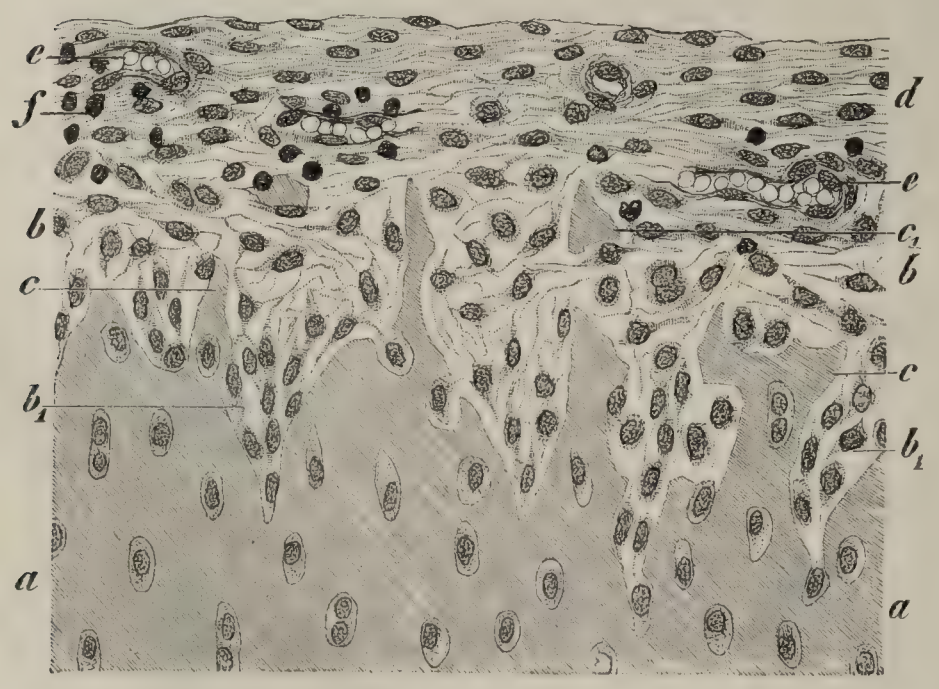

Fig. 263. Arthritis tuberculosa. Überlagerung des Gelenkknorpels mit Bindegewebe und Metaplasie desselben in Schleimgewebe (M. Fl. Häm. Karm.). *a* Hyaliner Knorpel. *b* b_1 Schleimgewebe. *c* Zwischen dem Schleimgewebe stehengebliebener hyaliner Knorpel. *d* Bindegewebe. *e* Blutgefäße. *f* Lymphocyten. Vergr. 100.

Die Gelenktuberkulose tritt sowohl an den großen als an den kleinen Gelenken auf und gehört zu den häufigsten Gelenkerkrankungen.

An den großen Gelenken der Extremitäten

(Fig. 264) können bei langer Dauer der Erkrankung nicht nur der ganze Knorpel, sondern auch ein Teil des angrenzenden Knochengewebes (*a b c*) zum Schwinden gebracht, somit der Gelenkkopf mehr oder weniger zerstört, die Gelenkpfanne (*a*) ausgeweitet und ihre Umgebung (*b c*) arrodiert werden. Alle diese Veränderungen führen unter Umständen zu Spontanluxationen, welche als Destruktionsluxationen bezeichnet werden.

Stillstand und Heilung der Gelenktuberkulose kann in verschiedenen Stadien des Prozesses erfolgen. Bestehen bereits Knorpelusuren und Pannusbildungen, Knochenusuren usw., so erfolgt dieselbe unter Bildung von Ankylosen (vergl. § 71).

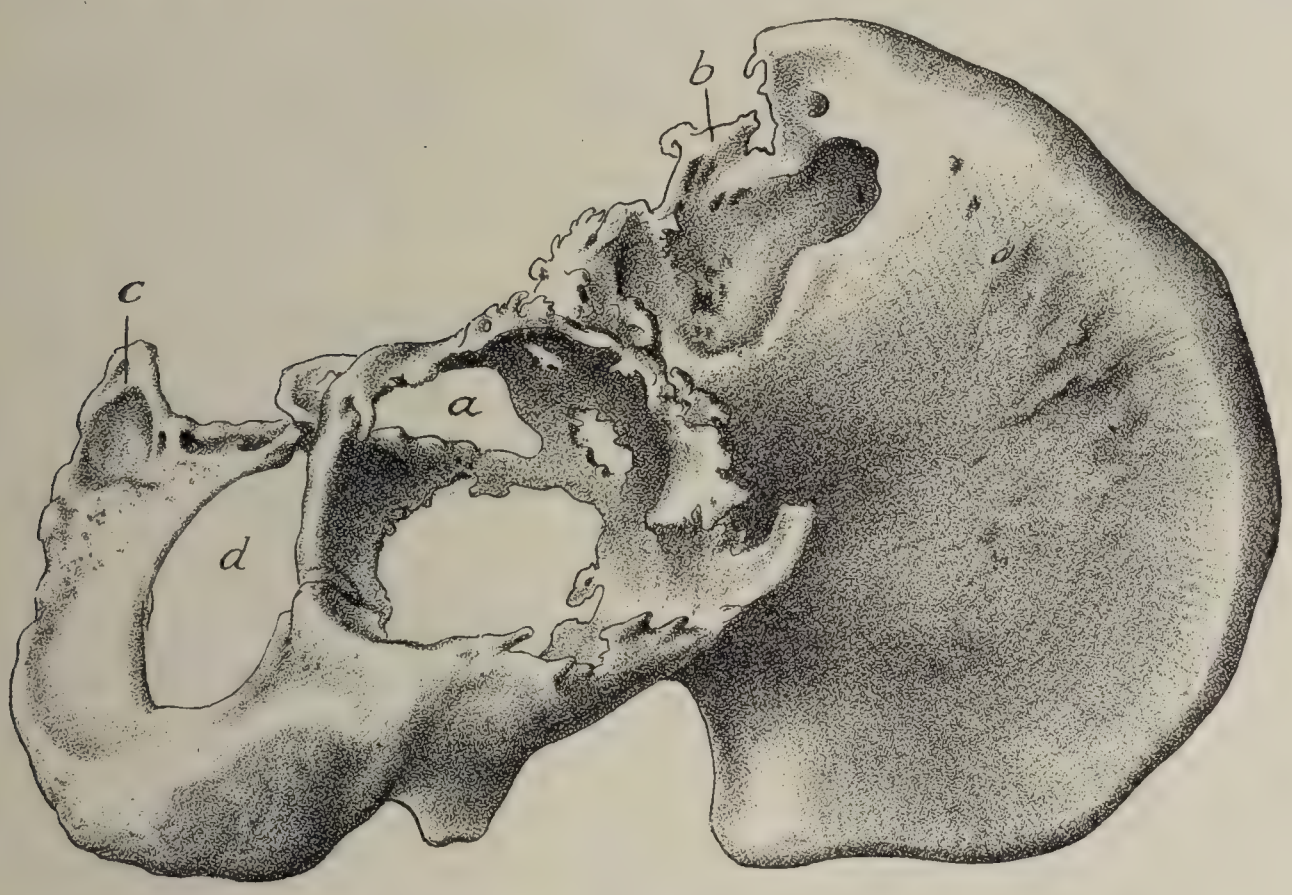

Fig. 264. Tuberkulöse Karies der Pfanne des linken Hüftgelenkes und deren Umgebung. *a* Perforation der Pfanne. *b* Kariöse Defekte im Darmbein. *c* Kariöse Defekte im Schambein. *d* Foramen obturatorium. Um die Hälfte verkleinert.

Die **syphilitischen Erkrankungen der Gelenke** treten teils zur Zeit des Eruptionsfiebers, teils erst in späteren Stadien der Syphilis auf. Im ersteren Falle handelt es sich um Synovitiden, die sich in ähnlicher Weise wie der akute Gelenkrheumatismus darstellen. In seltenen Fällen erfolgen ähnliche Exsudationen auch noch in späteren Stadien der Syphilis. In späteren Stadien kommen Arthropathien mit chronischem Verlauf vor, bei denen gummöse Kapselherde, Kapselverdickungen und Synovialiswucherungen sowie Knorpelzerfaserungen und Knorpelusuren auftreten. Bei hereditärer Syphilis treten (v. Hippel, Jordan) während der Wachstumszeit nicht selten doppelseitige seröse Synovitiden des Kniegelenks auf.

Literatur über Tuberkulose und Syphilis der Gelenke.

Basch, *Zur Kenntn. d. syphil. Gelenkkrankheiten, Arch. f. Derm. XXIII 1891.*
Bäumler, *Syphilis, Ziemssen's Handb. III 1886 u. D. A. f. klin. Med. IX 1870.*
Finger, *Die Syphilis u. die vener. Krankheiten, Wien 1896.*
Güterbock, *Syphilis, Langenbeck's Arch. XXXI 1885.*

Heile, *Zerstörung des Knorpels bei Tuberkulose, Virch. A. 163. Bd. 1901.*
v. Hippel, *Gelenkerkrankungen bei hereditär Syphilitischen, Münch. med. Woch. 1903.*
Honsell, *Trauma und Gelenktuberkulose, Beitr. v. Bruns XXVIII 1900.*
Jordan, *Hereditäre Spätsyphilis, Münch. med. Woch. 1903.*
König, *Die Tuberkulose d. Knochen u. Gelenke, Berlin 1884.*
Köster, *Über fungöse Gelenkentzündung, Virch. Arch. 48. Bd. 1869.*
Krause, *Die Tuberkulose der Knochen und Gelenke, Stuttgart 1899.*
Landerer, *Syphilis, Langenbeck's Arch. XXX 1884.*
Lang, *Vorles. über Pathol. u. Therap. d. Syphilis, Wiesbaden 1896.*
Lejars *et* ***Labbé,*** *Arthrites à grains riziformes, Rev. de la tub. 1896.*
Müller, *Erzeugung von Gelenktuberkulose, Zentralbl. f. Chir. 1886.*
Rinne, *Gelenkentzündung, Eulenburg's Realenzyklop. IX 1895.*
Schüller, *Experim. u. histol. Unters. üb. d. Entstehung d. skrofulösen u. tuberkul. Gelenkleiden, Stuttgart 1880; Pathologie u. Therapie der Gelenkentzündung, Wien 1887.*
Seggel, *Veränd. d. Knorpels bei Gelenktuberkulose, D. Z. f. Chir. 76. Bd. 1905.*
Stich, *Fußgelenktuberkulose, Beitr. von Bruns 45. Bd. 1905.*
Ullmann, *Syphilis d. Gelenke, Ergebnisse d. path. Anat. III 1897.*
Volkmann, *Gelenkkrankheiten, Chir. v. Pitha u. Billroth II 1872; Charakter u. Bedeutung d. fungösen Gelenkentzündung, Samml. klin. Vortr. No. 168—169, 1879.*
Virchow, *Syphilis, Berl. klin. Wochenschr. 1884.*
Wiart *et* ***Pentelas,*** *Arthropathies tuberculenses, Rev. de la tub. II. 1905.*

7. Die Ankylosen (Heilung von Gelenkresektionen).

§ 71. Als **Ankylose** bezeichnet man die Feststellung der durch ein Gelenk verbundenen Knochen in irgend einer Stellung und unterscheidet, je nachdem die Beweglichkeit vollständig aufgehoben oder nur hochgradig beschränkt ist, eine Ankylosis completa s. vera und eine Ankylosis incompleta oder Contractur.

Die Ursache der Aufhebung oder Behinderung der Beweglichkeit liegt entweder in Veränderungen an den Gelenkenden der Knochen, oder in Veränderungen der Kapsel oder deren Umgebung, und man unterscheidet danach eine intrakapsuläre, eine kapsuläre und eine perikapsuläre Ankylose. Die im Gelenk festgestellten Knochen können sowohl in Beugung als in Streckung oder in Supination oder in Abduktion usw. sich befinden.

Die **intrakapsuläre Ankylose** ist meistens durch Gelenkentzündungen, wie sie in den § 63 bis § 70 beschrieben sind, verursacht. Am häufigsten führen Entzündungen, bei welchen die Oberfläche der Gelenkknorpel mit einem Bindegewebspannus überzogen und der Knorpel teilweise in Bindegewebe umgewandelt oder durch Bindegewebe substituiert wird, sowie solche, bei welchen der Gelenkknorpel ganz zerstört und das Knochenmark freigelegt wird, zu Ankylose, also schwerere Formen der akuten infektiösen Synovitis, der chronisch-eiterigen Arthritis, der als chronischer Gelenkrheumatismus bezeichneten Arthritis und der Gelenktuberkulose.

Wird der Gelenkknorpel durch Bindegewebe ersetzt, welches vom Limbus her über denselben hinüberwächst oder vom Knochenmark aus den Knorpel durchdringt, oder findet eine oberflächliche Metaplasie des Knorpels in Bindegewebe statt, so kommt es durch Verwachsung der einander gegenüberliegenden Bindegewebslagen zu einer **Ankylosis fibrosa intercartilaginea.** Totale Ersetzung der Gelenkknorpel durch Bindegewebe bei gleichzeitiger Verwachsung der Bindegewebslagen führt zur **Ankylosis fibrosa interossea.**

Eine knöcherne Vereinigung der Gelenkflächen, eine **Ankylosis ossea,** kommt entweder dadurch zustande, daß nach dem Untergang der Knorpel das Endost beider Gelenkenden Knochen produziert,

dessen Balken sich untereinander vereinigen, oder aber dadurch, daß innerhalb einer fibrösen oder knorpelig-fibrösen Ankylose Knochenbildung sich einstellt.

In beiden Fällen kann schließlich die knöcherne Verbindung eine ganz solide werden (Fig. 265), ja es kann sich die Grenze zwischen Gelenkkopf und Pfanne durch gleichmäßige Verteilung der Knochenbalken ganz verwischen (Fig. 266). Nimmt auch das Grundgewebe, in dem der neue Knochen sich entwickelt hat, die Beschaffenheit von splenoidem oder fetthaltigem Mark an, so kann selbst für die mikroskopische Untersuchung die Stelle des Gelenkes schwer kenntlich oder ganz unkenntlich werden.

Fig. 265. Ankylose des Kniegelenks in rechtwinkliger Beugung. *a* Femur. *b* Tibia. 1/3 der natürlichen Größe.

Sind die Gelenkknorpel an den einzelnen Stellen in verschiedenem Maße verändert resp. zerstört worden, so können Kombinationen der verschiedenen Formen der Ankylose vorkommen.

Wird die Beweglichkeit in einem Gelenk durch starke Difformierung der Gelenkenden gehemmt oder aufgehoben, so bezeichnet man den Zustand als **Deformationsankylose.**

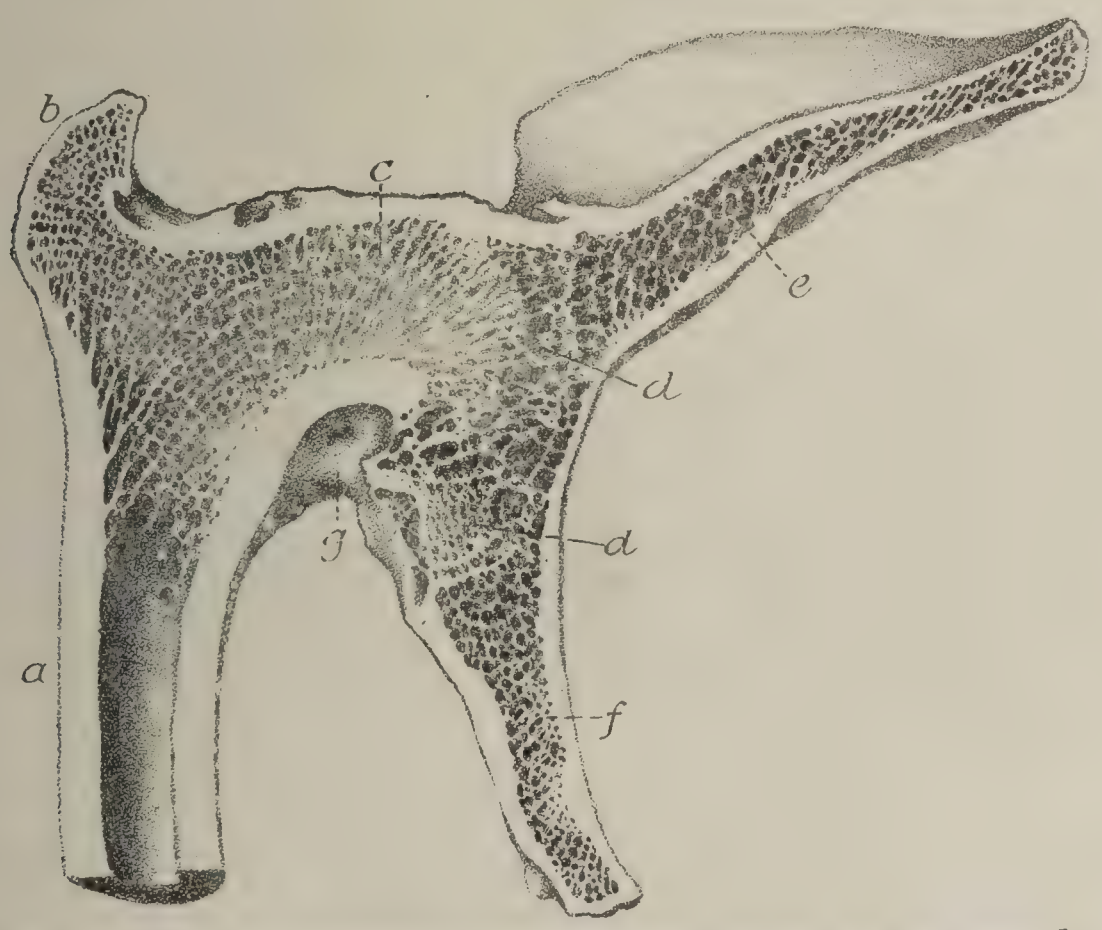

Fig. 266. Durchschnitt durch eine knöcherne Ankylose des Femurkopfes mit der Pfanne nach entzündlicher Zerstörung des Gelenkknorpels. *a* Femur. *b* Trochanter major. *c* Schenkelhals. *d* Stark difformierter und nach unten verschobener epiphysärer Teil des Gelenkkopfes. *e* Darmbein. *f* Schambein. *g* Knochenspange zwischen dem überhängenden Rand des Femurkopfes und dem Schaft des Oberschenkels. 1/3 der natürlichen Größe.

Kapselankylosen entstehen durch Verdickungen und Schrumpfungen, eventuell auch durch partielle Verknöcherungen der Gelenkkapsel.

Extrakapsuläre Ankylosen sind die Folgen von schwieligen Verdickungen und Schrumpfungen des periartikulären Bindegewebes oder benachbarter Faszien und Muskeln (Kontrakturen) sowie der Bildung von Knochenspangen, welche das Gelenk überbrücken.

Die intrakapsulären Ankylosen kommen sowohl an den großen als an den kleinen Gelenken vor, und es können z. B. bei Tuberkulose sämtliche Hand- oder Fußwurzelknochen durch Knochenneubildung untereinander verbunden werden. Der Atlas kann mit der Schädelbasis verwachsen. Es kann sich die Knochenneubildung ferner auch auf **Syndesmosen** und **Synchondrosen** erstrecken, so z. B. auf Zwischenwirbelscheiben, so daß untereinander benachbarte Wirbelkörper zu einer festen Knochenmasse vereinigt werden, so namentlich nach Tuberkulose. Bei Spondylitis deformans bilden sich an der Vorderseite der Wirbelsäule nicht selten Knochenspangen, welche die Zwischenwirbelbandscheiben überbrücken und so die Wirbelsäule feststellen.

Werden die Enden von zwei durch ein Gelenk untereinander verbundenen Knochen durch **Resektion** entfernt und die einander gegenüberliegenden abgesägten Knochenenden untereinander in feste Verbindung gebracht, so stellt sich (bei Ausschluß von Infektion) im Wundgebiet eine Wucherung ein, welche sich durchaus an jene anschließt, welche nach einfachen Knochenfrakturen auftritt und nur dadurch von letzterer sich unterscheidet, daß die Entwicklung von Keimgewebe sich in bescheidenen Grenzen hält. Werden durch das vom Periost und dem Endost gelieferte Gewebe die Knochen dauernd fest untereinander verbunden, so entsteht eine **Ankylose,** und zwar entweder eine **bindegewebige** oder eine **knöcherne.**

Werden die Enden zweier einander gegenüberliegender resezierter Knochen nicht in feste Verbindung gebracht und in geeigneter Weise behandelt, so werden die beiden Knochen durch ein Gewebe untereinander verbunden, welches andauernd eine Bewegung der betreffenden Extremitätenteile gestattet; es bildet sich danach ein mehr oder weniger vollkommenes **neues Gelenk,** eine **Nearthrose.**

An den Resektionsenden stellen sich zunächst Knochenresorption und Apposition ein, durch welche dieselben mehr oder weniger umgestaltet werden. Unter Umständen nehmen im Laufe von Monaten die Enden Formen an, welche in ihrer Konfiguration an normale Gelenke erinnern. Zugleich bedecken sich die freien Knochenflächen mit Bindegewebe, welches teils aus dem Knochen herauswächst, teils vom Periost stammt und eine Verbindung der Resektionsflächen vermittelt. Bei geeigneter Veränderung der Lage der betreffenden Knochen bildet sich nicht selten eine einfache oder durch Verwachsungsmembranen in mehrere Hohlräume abgeteilte glattwandige Höhle, welche die Rolle einer neuen Gelenkhöhle übernimmt und sogar eine synoviaartige Flüssigkeit enthält.

Das Gewebe, welches die Knochenenden bedeckt, ist meist ein dichtes, derbes Bindegewebe, doch kann sich auch hyaliner und faseriger Knorpel entwickeln. Unter Umständen kann derselbe sogar einen großen Teil der Oberfläche einnehmen.

Nach Resektion des Gelenkkopfes bei Erhaltung der Pfanne gestalten sich die Verhältnisse ähnlich den eben geschilderten.

Literatur über die Bildung von Ankylosen und Heilung von Resektionen.

Alexander, *Ankylose des Kiefergelenks, Beitr. v. Bruns XX 1898.*
Bajardi, *Régén. des extrémités articul. dans les résections, A. ital. de biol. I 1882.*
Czerny, *Neugeb. Gelenke nach Ellenbogenresektion, A. f. klin. Chir. XIII 1871.*
Griffiths, *The varieties of Ankylosis, Journ. of Path. IV 1897 (Lit.).*
Israel, *Neubildung e. Hüftgelenks nach Resektion, Arch. f. klin. Chir. 29. Bd. 1883.*
Küster, *Neubildung e. Schenkelkopfs nach Resektion, Arch. f. klin. Chir. 29. Bd. 1883.*
Ollier, *Traité de la régénération des os, Paris 1867.*
Paschen, *Knorpelige Synostose nach Knieresektion, D. Zeitschr. f. Chir. IV 1874.*

Sack, *Neubildungsvorgänge im Hüftgelenk nach Resektionen, Zeitschr. f. Chir. 32. Bd. 1891.*
Schoemaker, *Neugeb. Gelenke nach Resektion im Fußgelenk, A. f. klin. Chir. XVII 1874.*
Schuchardt, *Krankheiten der Knochen und Gelenke, Stuttgart 1899.*
Volkmann, *Krankh. d. Bewegungsorgane, Hdb. d. Chir. v. Pitha u. Billroth II 1882.*
Wagner, *Über d. Heilungsprozess nach Resektion der Knochen, Berlin 1852.*
Weichselbaum, *Heilung von Gelenkresektionen, Arch. f. klin. Chir. XVI 1874.*
Willems, *Über knorpelige Ankylose, I.-D. Bonn 1880.*

8. Über freie Gelenkkörper.

§ 72. In den vorstehenden Paragraphen ist bereits mehrfach von **freien Gelenkkörpern** die Rede gewesen, indem dieselben sowohl als Folgezustände von Traumen, als auch von entzündlichen Prozessen und von tuberkulösen Erkrankungen vorkommen.

Man kann nach ihrer anatomischen Beschaffenheit folgende Formen aufstellen: 1) von außen eingedrungene Fremdkörper, 2) knorpelige, 3) knöcherne und aus Knorpel und Knochen bestehende, 4) aus Fettgewebe bestehende, 5) fibröse, 6) fibrinöse. Alle diejenigen, welche nicht aus Knochen bestehen, können petrifizieren. Sie können entstehen: 1) durch Lossprengung normaler Knorpel- und Knochenstücke, 2) durch Loslösung gewucherter, knorpeliger oder fibröser oder lipomatöser Gelenkzotten, 3) aus Knorpel- und Knochenplatten, welche sich in der Gelenkkapsel gebildet haben, 4) aus abgesprengten hyperplastischen Knorpelwucherungen, 5) aus nekrotischem Gewebe (Tuberkulose), das sich von seiner Unterlage abstößt, 6) aus Fibrinniederschlägen nach Blutungen oder fibrösen Entzündungen. Die wichtigsten sind diejenigen, welche durch Loslösung hypertrophischer Wucherungen, wie sie bei Arthritis deformans vorkommen, entstehen und am häufigsten aus Knorpel aufgebaut sind, der durch Wucherung von in den Zotten und der Gelenkkapsel befindlichen Knorpelherden entstanden ist. Sie sind hirsekorn- bis haselnußgroß und größer und im Zentrum oft ossifiziert. Sie kommen am häufigsten im Knie-, seltener im Hüft-, Fuß-, Schulter- und Kniegelenk vor. Sie können unter Umständen in großer Zahl, in 10—20—50 Stück und mehr auftreten.

Literatur über freie Gelenkkörper.

Berthier, *Corps étrang. fibreux des articulations, A. de méd. exp. 1896.*
Boerner, *Gelenkmäuse, D. Ztschr. f. Chir. 70. Bd. 1903.*
Cavagnis, *Les grains riziformes, Et. s. la tub. publ. par Verneuil II, Paris 1890.*
Fischer, *Beiträge zur Ätiologie d. Gelenkmäuse, Dtsch. Zeitschr. f. Chir. XII 1880.*
Gies, *Genese der chondromatösen Gelenkkörper, D. Zeitschr. f. Chir. XVI 1882.*
Goldmann, *Bildungsweise der Reiskörperchen, Beitr. v. Bruns XV 1897.*
Klein, *Entstehung der Gelenkmäuse, Virch. Arch. 29. Bd. 1864.*
König, *Die Tuberkulose der Knochen und Gelenke, Berlin 1884.*
Krönig, *Z. Geschichte d. Fremdkörper i. d. Gelenken, Langenbeck's Arch. 59. Bd. 1899.*
Landow, *Über die Bedeutung des Faserstoffs und seiner Umwandlungen beim chronischen. insbes. tuberkulösen Hydrops fibrinosus, Langenbeck's Arch. 47. Bd. 1894.*
Lejars *et* ***Labbé,*** *Arthritis à grains riziformes, Rev. de la tub. 1896.*
Poulet *et* ***Vaillard,*** *Corps étrang. ostéo-cartilag. et osseux, Arch. de phys. V 1885.*
Real, *Zur Kenntn. d. Gelenkkörper, Zeitschr. f. Chir. 38. Bd. 1893.*
v. Recklinghausen, *De corp. lib. articul., Regimonti 1864.*
Riedel, *Zur Pathologie des Kniegelenkes, Dtsch. Zeitschr. f. Chir. X 1878.*
Rimann, *Entstehung freier Gelenkkörper, Virch. Arch. 180. Bd. 1905.*
Schuchardt, *Reiskörperbildung in Sehnenscheiden u. Gelenken, V. A. 114. Bd. 1888.*
Thiele, *Beitr. zur Entsteh. v. freien Gelenkkörp., I.-D. Bonn 1879.*
Virchow, *Die krankh. Geschw. I 1863.*
Weichselbaum, *Zur Genesis der Gelenkkörper, Virch. Arch. 57. Bd. 1873.*

FÜNFTER ABSCHNITT.

Pathologische Anatomie der Muskeln, Sehnen, Sehnenscheiden und Schleimbeutel.

I. Pathologische Anatomie der Muskeln.

§ 73. Die **quergestreiften Muskelfasern,** welche den wesentlichen Bestandteil der Muskeln bilden, stellen zylindrische Gebilde von 15—55 μ Dicke und bis 5 cm Länge dar, die sich aus einer kontraktilen Substanz, aus Kernen und einer Hülle zusammensetzen. Die kontraktile Substanz ist eine weiche Masse, welche einen eigenartigen Bau besitzt und aus Fibrillen sich zusammensetzt, die sich optisch durch einen Wechsel von hellen und dunklen Abschnitten auszeichnen.

Die Muskelkerne liegen an der Oberfläche des kontraktilen Muskelzylinders zerstreut, sind gestreckt-ellipsoidisch, und ihre Längsachse ist stets der Längsachse der Muskelfasern gleich gerichtet. An ihren Polen sieht man häufig eine Anhäufung einer körnigen protoplasmatischen Substanz.

Das Sarkolemm besteht aus einer elastischen, glashellen, strukturlosen Membran, welche einen Schlauch bildet, der die kontraktile Substanz einschließt und ihrer Oberfläche unmittelbar anliegt.

Die Länge eines Muskelzuges ist abhängig von der Funktion der Längenänderung; die Dicke der Muskeln wird dagegen durch den Grad der Spannung bei der Kontraktion bestimmt. Ein Muskelzug, welcher im Verhältnis zu seiner Länge ungewöhnlich kleine Längenänderungen erfährt, ist danach unter relativ ungünstigen Bedingungen und verkürzt sich, bis seine Länge in einer bestimmten Proportion zur Längenänderung steht. Wird er stets nur in eine unter der Norm bleibende Spannung versetzt, so verliert er an Dicke. Ist ein Muskelzug gänzlich von Längenänderungen ausgeschlossen, und werden auch die Willenserregungen und reflektorischen Erregungen von ihm fern gehalten, so gehen seine Fasern zugrunde und werden resorbiert.

Kommen einem Muskel stärkere Erregungen als in der Norm durch die Nerven zu, so pflegt er, falls nicht Übermüdung eintritt, zu hypertrophieren. Mehranforderung an die Spannung hat eine Vergrößerung des Querschnittes, Steigerung der Exkursionen eine Vergrößerung der Länge zur Folge.

Eine **Herabsetzung der Funktion eines Muskels** kann zunächst durch eine Durchtrennung seiner Sehne oder des Muskels selbst (Amputationen an den Extremitäten), sowie durch eine Fixation der zu einem Gelenk verbundenen Knochen bewirkt werden. In beiden Fällen können sich **Inaktivitätsatrophien** der Muskeln einstellen. Noch rascher geschieht dies bei Störungen der Muskelinnervation, wie sie durch krankhafte Veränderungen im Gebiet des Nervensystems herbeigeführt werden, und es gibt eine ganze Gruppe **neuropathischer Atrophien,** bei denen die Ursache des Muskelschwundes in einer Erkrankung des zentralen oder des peripherischen Nervensystems gelegen ist. Im Zentralnervensysteme sind es namentlich Degenerationen und Schwund der großen Ganglienzellen der Vorderhörner des Rückenmarkes und der Bulbärkerne und der aus denselben austretenden vorderen Nervenwurzeln, welche Muskelatrophieen zur Folge haben und eine Gruppe **spinaler und bulbärer Muskelatrophien** bilden. Die Verbreitung der Muskelatrophie richtet sich dabei selbstverständlich nach der Ausbreitung der Rückenmarkserkrankung, ist bei herdweiser Rückenmarksdegeneration, wie es die akute Poliomyelitis anterior, die Myelomalacie, die Herdsklerose, Geschwulstbildungen usw. sind, auf einzelne Muskeln oder umschriebene Gruppen von solchen beschränkt, bei einer Atrophie dagegen, welche sukzessive die Ganglienzellen der Vorderhörner im ganzen Rückenmark ergreift, verbreitet sich auch die Muskelatrophie auf das ganze Gebiet der von da aus versorgten quergestreiften Muskeln. Da dadurch pathologische Zustände entstehen, welche wesentlich durch eine Jahre hindurch zunehmende Muskelatrophie gekennzeichnet sind, so hat man diese Erkrankungsformen auch als progressive spinale Muskelatrophie oder als **Atrophia musculorum spinalis progressiva** bezeichnet. Die typische Form derselben tritt bei kräftigen, bis dahin gesunden Individuen auf, und zwar in der Regel zuerst an Muskeln, welche am meisten angestrengt waren. Bei Handwerkern sind das oft die Handmuskeln, namentlich die des Daumen- und Kleinfingerballens, oder auch die M. interossei und lumbricales. In anderen Fällen beginnt die Erkrankung an den Schulterblattmuskeln oder an den Armmuskeln. Von dem ersten Erkrankungsort ergreift der Schwund in langsamer sprungweiser Verbreitung andere Muskeln oder Muskelgruppen, meist an beiden Körperhälften, jedoch in unregelmäßiger Reihenfolge. In schweren Fällen kann sich die Atrophie über die meisten Muskeln des Körpers verbreiten. Es können ferner auch die von der Medulla oblongata aus innervierten Muskeln ergriffen werden (progressive Bulbärparalyse). In anderen Fällen erfolgt, nachdem eine Anzahl Muskeln atrophisch geworden sind, Stillstand. Die Beinmuskeln werden, wenn überhaupt, erst spät ergriffen. In einzelnen Muskeln können die Muskelfasern nahezu verschwinden, so daß nur das Muskelbindegewebe übrig bleibt. Die atrophischen Muskeln sind bald blaß, bald farblos, bald bräunlich pigmentiert.

Neben dieser typischen Form der progressiven spinalen Muskelatrophie, welche zuerst von Duchenne und von Aran genauer beschrieben worden ist, gibt es noch atypische Formen, welche an anderen Stellen, z. B. an den unteren Extremitäten, beginnen und von da allmählich nach oben sich verbreiten.

In seltenen Fällen kommt Muskelatrophie auch nach cerebralen Läsionen in der Gegend der Zentralwindungen vor, auch ohne daß die motorischen Bahnen und die Vorderhornzellen nachweislich entartet sind.

Die **neurogenen Muskelatrophien** kommen ebenfalls je nach der Nervenläsion teils lokal auf einzelne Muskeln oder sogar nur auf Teile von solchen beschränkt oder aber über größere Gebiete des Körpers verbreitet vor (Muskelatrophie bei Tabeskranken), und haben im letzteren Falle ihre Ursache in einer multiplen Nervendegeneration. Wahrscheinlich gehören zu letzteren auch die bei chronischer Bleiintoxikation auftretenden Muskelatrophieen, welche wesentlich die Strecker der oberen Extremitäten befallen.

Eine weitere Ursache von Muskelschwund und Muskeldegeneration sind übermäßige Anstrengung derselben durch **übermäßige Erregung** (Tetanus), **schwere Arbeit,** sowie **übermäßige Dehnung,** wie sie z. B. durch Geschwülste, welche sich unter oder zwischen Muskeln entwickeln, verursacht werden kann.

Lokale Anämieen nach embolischer Arterienverstoptung, wie sie in manchen Organen eine große Rolle spielen, kommen als Ursache von Muskeldegeneration nur wenig in Betracht, da die reichliche Anastomosenbildung der Muskelgetäße bei embolischer Verstopfung von Arterien eine Ausgleichung der Zirkulationsstörungen leicht ermöglicht. Dagegen bildet sich bei ausgebreiteter Arteriosklerose, bei Mediaverkalkung und bei gleichzeitig gesunkener Herzkraft, namentlich in hohem Alter, nicht selten eine anämische Nekrose aus, und ebenso können unter Umständen auch lokale Kompression (Decubitus) oder Blutergüsse ins Muskelgewebe, entzündliche Infiltrationen usw. **anämische Degenerationen** des Muskelgewebes zur Folge haben. Bei allgemein herabgesetzter Ernährung, bei Konsumption der Kräfte durch langdauernde Krankheiten schwinden auch die Muskeln und werden dabei oft blaß, arm an gefärbten Bestandteilen. Fieberhafte Infektionskrankheiten, bei denen das **Blut** oder die **Gewebssäfte** eine **veränderte Beschaffenheit** (Anwesenheit toxisch wirkender Substanzen) zeigen, können auch auf die Muskeln einen deletären Einfluß ausüben und verschiedene degenerative Veränderungen bewirken. Nach Askanazy findet sich Muskelatrophie auch bei Morbus Basedow.

Entzündungen, Bindegewebsneubildungen, wuchernde **Geschwülste** rufen Muskelschwund teils durch Kompression der Muskelfasern, teils durch Störung der Zirkulation, der Ernährung und der Funktion hervor.

Bei manchen Formen des Muskelschwundes sind wir nicht in der Lage, mit Bestimmtheit die Ursachen der Atrophie anzugeben, müssen sie also nach dem Befund als **primäre Myopathien** ansehen. Es gilt dies namentlich für einzelne Formen fortschreitender Muskelatrophie, welche der spinalen progressiven Muskelatrophie ähnlich verlaufen, bei denen aber Veränderungen des Rückenmarkes nicht nachweisbar sind und welche danach als **Dystrophia muscularis progressiva** den spinalen Myopathieen gegenübergestellt werden. Je nach der Zeit des Auftretens des Muskelschwundes kann man (Erb) eine Dystrophia musc. progr. infantum und eine Dystrophia musc. progr. juvenum et adultorum unterscheiden, nach der Lokalisation eine Form, welche vornehmlich die Muskeln des Stammes, der unteren Extremitäten und des Beckens betrifft und in einem Teil der Fälle mit einer stärkeren Fettentwicklung im Muskelbindegewebe verbunden ist (vgl. § 75), sowie eine Form, bei welcher die fortschreitende Muskelatrophie namentlich die Gesichts-, Schulter- und Skapularmuskeln betrifft (Duchenne, Landouzy, Déjerine, Hitzig).

Kongenitale Defekte ganzer Muskeln oder Teilen solcher sind in großer Zahl beobachtet, am häufigsten an den Pektorales, seltener am Cucullaris, Serratus anticus major, Quadratus femoris, Omohyoideus, Semimembranosus, noch seltener am Latissimus, Sternocleidomastoideus u. a. (vgl. Böng, Der angeborene Muskeldefekt, Virch. Arch., 170. Bd. 1902, mit Literaturübersicht). Inwieweit es sich um primäre Mißbildungen oder nur um einen Untergang normal angelegter Muskeln durch Zirkulationsstörung, Druck, Innervationsstörung, entzündliche Erkrankung u. a. handelt, ist in den meisten Fällen nicht sicher zu entscheiden.

Die Erhaltung des Muskels ist nach dem Mitgeteilten abhängig von Erregungen, welche ihm durch die Nerven übermittelt werden. Zur Entwicklung der Muskeln ist dagegen ein solcher Einfluß nicht nötig. Bei Amyelie mit vollständiger Abwesenheit motorischer Ganglienzellen entwickeln sich die Muskeln gleichwohl. Ebenso tritt in durchschnittenen Muskeln eine Regeneration ein, auch wenn man gleichzeitig die zugehörigen Nerven durchschnitten hat.

Literatur über sekundäre Muskelatrophie.

Alexander, *Klinische und experimentelle Beitr. zur Lähmung nach Arsenikvergiftung, 1889.*

Aran, *Arch. gén. de méd. 1850; Gaz. des hôp. 1855.*

Askanazy, *Muskelveränd. bei Morbus Basedow, D. Arch. f. klin. Med. 61. Bd. 1898.*

Bernhardt, *Hereditäre Form d. progress. spinalen Muskelatrophie, V. A. 115. Bd. 1889.*

Charcot, *Leçons sur les maladies du système nerveux, Oeuv. compl. II u. III 1886—87.*

Charcot et Marie, *Forme particulière d'atrophie musculaire, Revue de méd. VI 1886.*

Cramer, *Pathol. Anat. der progress. Muskelatrophie, C. f. allg. Path. VI 1895 (Lit.).*

Déjerine, *Etude sur l'atrophie musculaire des ataxiques, Revue de méd. IV 1889.*

Dubreuilh, *Atrophie musc., dép. des altérat. des nerfs periphér., Rev. de méd. 1890.*

Duchenne, *Arch. gén. de méd. 1853.*

Friedreich, *Über progressive Muskelatrophie, Berlin 1873.*

Friedländer, *Bleivergiftung, Virch. Arch. 75. Bd. 1879.*

Friedrich, *Muskelveränd. nach Rekurrenslähmung, Fortschr. d. Med. XV 1897.*

Gessler, *Die motorische Endplatte u. ihre Bedeutung f. d. motor. Lähmung, Leipzig 1885.*

Goldscheider, *Progress. Muskelatrophie, Eulenb. Realenzyklop. XIX 1896 (Lit.).*

Gombault, *Nerfs périphér. dans un cas de myopathie progress., A. de méd. exp. 1889.*

Harnack, *Bleivergiftung, Arch. f. exp. Pathol. IX 1878.*

Hitzig, *Juvenile Muskelerkrankung, Spinale Dystrophieen, Berl. klin. Woch. 1889.*

Hoffa, *Pathogenese d. arthritischen Muskelatrophie, Leipzig 1892.*

Hoffmann, *Über progressive neuritische Muskelatrophie, Arch. f. Psych. XX 1887; Hereditär spinale progressive Muskelatrophie im Kindesalter, Z. f. Nervenheilk. X 1897.*

Joffroy et Achard, *Atrophie musc. chez les hémiplégues, Arch. de méd. exp. III 1891.*

Kahler, *Progressive spinale Amyotrophieen. Zeitschr. f. Heilk. V 1884.*

Krauss, *Histol. u. chem. Unters. nach Tenotomie u. Neurotomie, V. A. 113. Bd. 1888.*

Lesser, *Wirkung der Arsenverbindungen, Virch. Arch. 74. Bd. 1878.*

Maier, R., *Bleivergiftung, Virch. Arch. 90. Bd. 1882.*

Müller, *Multiple Neuritis, Arch. f. Psych. XIV 1883.*

Oeller, *Zur path. Anatomie der Bleilähmung, 1883.*

Parisot, *Pathogénie des atroph. musculaires, Thèse de Nancy 1886.*

Pick, *Progress. Muskelatrophie, D. Z. f. Nervenheilk. 17. Bd. 1900.*

Preisz, *Fall von Pseudohypertrophie der Muskeln, Arch. f. Psych. XX 1889.*

Raymond, *Malad. du syst. nerv., atrophies musculaires et malad. amyotrophiques, Paris 1889; Pathogénie des atrophies muscul. conséc. aux arthrites, Rev. de méd. X 1890.*

Ricker et Ellenbeck, *Muskelatrophie nach Nervendurchschneidung, V. A. 158. Bd. 1899.*

Roger, *Atrophie muscul. progress. expér., Ann. de l'Inst. Past. VI 1892.*

Russini, *Nuova forma di atrof. musc. neuropat., Bull. delle Sc. Med. di Bologna 1892.*

Schaffer, *Cerebrale Muskelatrophie, Monatsschr. f. Psych. 1897.*

Siemerling, *Spinale neurotische Muskelatrophie, A. f. Psych. 31. Bd. 1898.*

Stier, *Verhalt. d. Muskeln nach Läsionen d. Nervensyst., A. f. Psych. 29. Bd. 1896 (Lit.).*

Strasser, *Zur Kenntnis der funktionellen Anpassung der Muskeln, Stuttgart 1883.*

Strümpell, *Multiple degenerative Neuritis, Arch. f. Psych. XIV 1883; Zur Lehre v. d. progress. Muskelatrophie, Zeitschr. f. Nervenheilk. III 1893; Muskelatrophie nach akut. Gelenkrheumatismus, Münch. med. Wochenschr. 1888.*

Werdnig, *Frühinfantile spinale Amyotrophie, Arch. f. Psych. XXVI 1894.*

v. Wyss, *Bleivergiftung, Virch. Arch. 92. Bd. 1883.*

Literatur über primäre Muskelatrophie.

Buss, *Zur Lehre von der Dystrophia muscularis progressiva, Berlin. klin. Woch. 1887.*
Duchenne de Boulogne, *Dystrophia muscularis progressiva, Leipzig 1891.*
Erb, *Üb. d. juven. Form d. progress. Muskelatrophie u. ihre Bezieh. z. sog. Pseudohypertrophie. D. A. f. klin. Med. 34. Bd. 1884; Dystrophia muscularis progress., Leipzig 1891.*
Friedreich, *Über progressive Muskelatrophie, Berlin 1873.*
Goldscheider, *Progressive Muskelatrophie, Eulenb. Realenzyklop. XIX 1898 (Lit.).*
Hitzig. *Beiträge zur Lehre von der progressiven Muskelatrophie, Berl. klin. Woch. 1888.*
Joffroy *et* ***Achard,*** *Myopathie primitive, Arch. de méd. expér. I 1889.*
Israel, *Über Dystrophia musc. progressiva, I.-D. Freiburg 1891.*
Klebs, *Eine neue Form prim. Muskelatrophie, Festschr. d. Assist. f. Virch., Berlin 1891.*
Ladame, *Contrib. à l'ét. de la myopathie atrophique progress., Revue de méd. VI 1886.*
Landouzy *et* ***Déjerine,*** *Myopathie atroph. progress. Rev. de méd. V 1885 u. VI. 1886.*
Lichtheim, *Progress. Muskelatrophie ohne Erkrank. d. Rückenm., A. f. Psych. VIII. 1888.*
Pick, *Progress. Muskelatrophie, D. Z. f. Nervenheilk. 17. Bd. 1900.*
Roth, *Pathogenese der progress. Muskelatrophie, Beitr. v. Ziegler VII 1893.*
Schultze, *Üb. mit Hypertrophie verbundenen progress. Muskelschwund, Wiesbaden 1886.*
Spillmann *et* ***Haushalter,*** *Deux cas de myopathie prim. progress., Rev. de méd. X 1890.*
Westphal, *Progress. Muskelatrophie mit Beteiligung d. Gesichtsmusk., Charité-Ann. XI 1886.*
Weitere diesbezügliche Literatur enthält § 75.

§ 74. Der **Muskelschwund** erfolgt in manchen Fällen, ohne daß dabei merkliche Veränderungen im Bau der kontraktilen Substanz auftreten, und wird dann als **einfache Atrophie** bezeichnet. Es gilt dies namentlich von den allmählich sich vollziehenden Anpassungen des Muskels

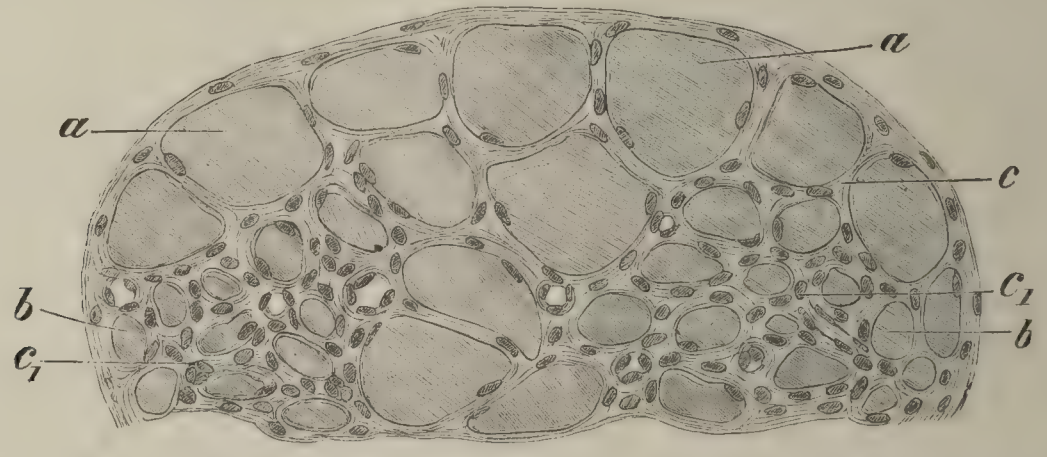

Fig. 267. Durchschnitt durch ein atrophisches Muskelbündel bei spinaler progressiver Muskelatrophie (M. Fl. Bismarckbraun). *a* Normale Muskelfaser. *b* Atrophische Muskelfaser. *c* Perimysium internum, dessen Kerne bei c_1 scheinbar vermehrt sind. Vergr. 200.

an geringere Ansprüche, für die spinale progressive Muskelatrophie und die primär myopathische Atrophie. Die Fasern verlieren nur mehr und mehr an Durchmesser (Fig. 267 *b*), werden zu dünnen Fäden und verschwinden schließlich ganz. Bei einer gewißen Dünne pflegt dann allerdings die Querstreifung verloren zu gehen. Das im Muskel enthaltene Hämoglobin kann mit der Atrophie der Muskeln schwinden, so daß die **Muskeln blaß,** zuweilen fast farblos werden, in anderen Fällen scheidet sich im Innern der Muskeln **Pigment** in Form von kleinen gelben und bräunlichen Körnern (Fig. 268 *c*) ab, wodurch die Muskeln eine bräunliche Färbung erhalten. Mit der Verschmälerung kann auch eine Verkürzung verbunden sein, so daß die Muskeln von den Enden aus durch Sehnengewebe ersetzt werden.

In Muskeln, deren Nerven gelähmt oder deren Gewebe entzündlich infiltriert oder von Geschwulstzellen durchwuchert sind, in gequetschten, mangelhaft ernährten, hydropischen, übermäßig gedehnten, übermüdeten,

dem Einfluß von Giften (Infektionskrankheiten und Vergiftungen) ausgesetzten Muskeln kann die Degeneration und der Schwund der Muskelfasern in der mannigfaltigsten Weise erfolgen. Die einfache Atrophie wird hier seltener beobachtet, häufig kommt es dagegen zu albuminöser Trübung, Verfettung, vakuolärer Degeneration, Zerklüftung, lakunärer Erosion und zu wachsartiger Degeneration.

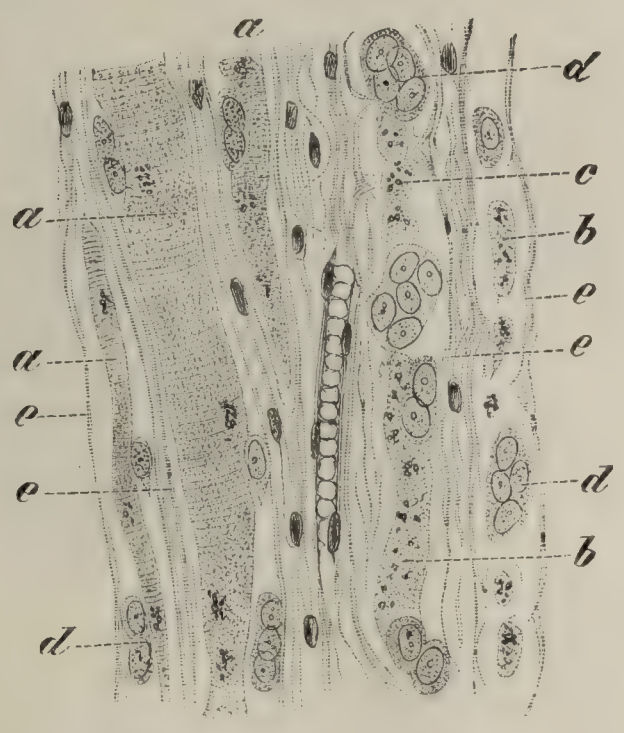

Fig. 268. Progressive Muskelatrophie bei aufsteigender Atrophie der Vorderhörner des Rückenmarks (Zerzupfungspräp.). *a* Quergestreifte, verschmälerte Muskelfasern mit Fett und Pigmentkörnchen im Innern. *b* Homogene, blasse, mit feinen Körnern durchsetzte Reste der kontraktilen Substanz. *c* Gelbe Pigmentkörner. *d* Gewucherte Muskelkörperchen. *e* Sarkolemm. Vergr. 360.

Die **albuminöse Trübung** ist durch das massenhafte Auftreten von feinen Albuminkörnern, die **Verfettung** durch Bildung kleiner Fetttröpfchen im Innern der kontraktilen Substanz (Fig. 268 *a*) charakterisiert. Ausgebreitete Verfettung gibt den Muskeln eine gelbliche Färbung. Bei der **hydropischen** oder **vakuolären Degeneration** bilden sich im Innern der Muskelfasern helle Tropfen (Fig. 269 und 270), bald nur vereinzelt, bald in größerer Zahl, so daß die Muskelfaser siebartig durchbrochen oder von schaumähnlicher Beschaffenheit erscheint. Bei der **lakunären Erosion** bilden sich an den Muskelschläuchen den Howshipschen Lakunen der Knochen ähnliche Buchten, bedingt durch das Andrängen von Zellen, welche entweder im Perimysium internum liegen und dann auch das Sarkolemm einbuchten, oder in die Sarkolemmschläuche eindringen und dann natürlich nur die kontraktile Substanz verdrängen und zum Schwund bringen. Am häufigsten kommt dies bei metastatischer krebsiger Infiltration von Muskeln zur Beobachtung. Bei der **Zerklüftung** der Muskeln zerfällt die kontraktile Substanz bald in Fibrillen, bald in Scheiben, welche entweder noch normal aussehen oder auch sonst noch verändert, getrübt oder auch hyalin sind.

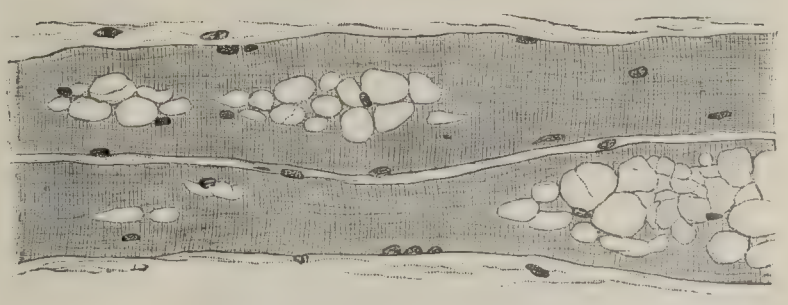

Fig. 269. Hydropisch degenerierte Muskelfasern aus einem Wadenmuskel bei chronischem Ödem der Beine (Flemm. Saffr.).

Die **wachsartige** oder **glasige Degeneration** ist durch eine Nekrose und Gerinnung der kontraktilen Substanz, bei welcher dieselbe ein homogenes, glasiges Aussehen gewinnt und in hyaline Schollen (Fig. 271 *b*) zerfällt, charakterisiert. Sie kommt am häufigsten bei Typhus abdominalis, bei dem sie vornehmlich an den geraden Bauchmuskeln und den Adduktoren der Oberschenkel zur Beobachtung gelangt. Zuweilen entsteht sie auch in Folge von Quetschungen und Entzündungen, Verbrennungen und tetanischen Kontraktionen der Muskeln, sowie auch von Geschwulstentwicklung in den Muskeln. Bei schwererer Muskelläsion können auch die Muskelkerne zugrunde gehen.

Betrifft die Degeneration und Nekrose nur einzelne Fasern, so ist sie makroskopisch nicht erkennbar. Bei Entartung zahlreicher Fasern

Fig. 270.

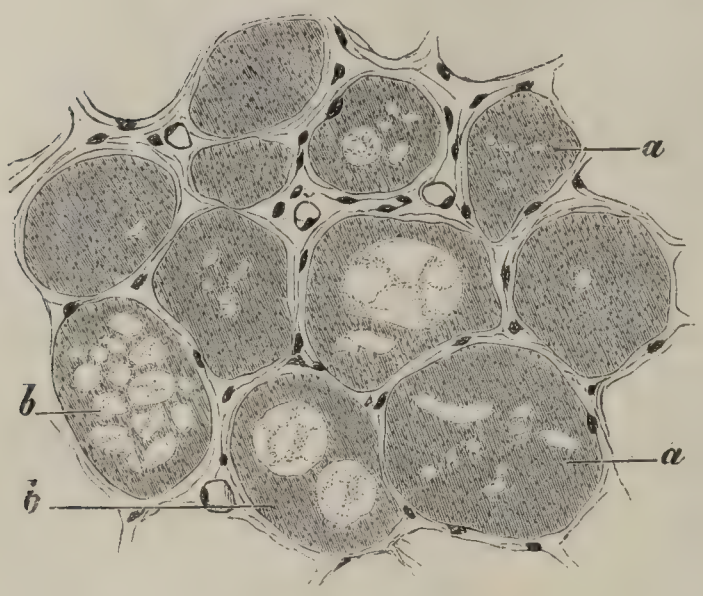

Fig. 271.

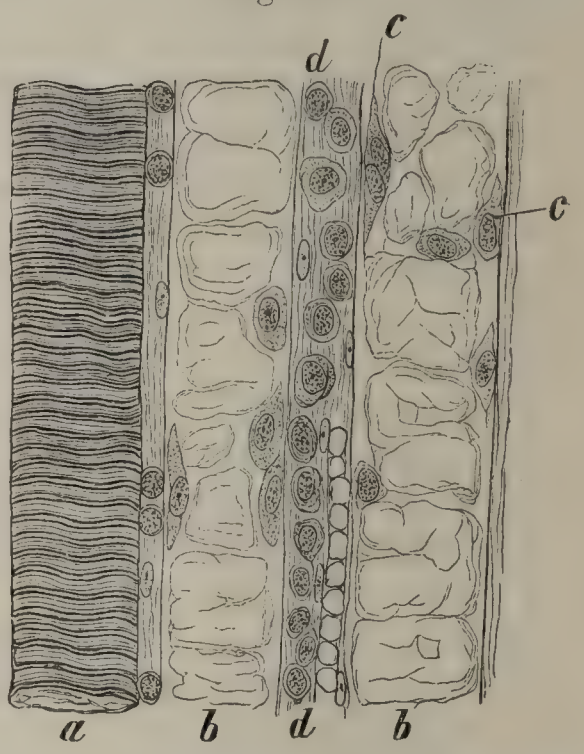

Fig. 270. Querschnitt durch ein Muskelbündel mit hydropisch degenerierten Muskelfasern (FLEMM Saffr.). *a* Muskelfaser mit kleinen, *b* mit großen Flüssigkeitstropfen.

Fig. 271. Wachsartige Degeneration oder Koagulationsnekrose der Muskeln bei Typhus abdominalis (Zerzupfungspräp.). *a* Quergestreifte normale Faser. *b* Degenerierte, in glasige Schollen zerfallene Faser. *c* Vergrößerte Muskelkörperchen. *d* Mit Zellen infiltriertes Bindegewebe. Vergr. 250.

erhalten die Muskeln ein trübes, mattes, blasses, fischfleischähnliches Aussehen.

Leichtere Grade der albuminösen, fettigen und vakuolären Degeneration können bei Eintritt normaler Innervations- und Ernährungsverhältnisse heilen. Höhere Grade (Fig. 268 *b*) führen zu einem völligen Zerfall und Untergang der Muskelfasern. Bei wachsartiger Degeneration ist die kontraktile Substanz nekrotisch, zerfällt in immer kleiner werdende Schollen (Fig. 271 *b*) und wird resorbiert.

Fig. 272. Atrophische Muskeln mit gewucherten Kernen aus einem alten Amputationsstumpf des Oberarms (M. Fl. Häm.). Vergrößerung 300.

Werden Muskelfasern, die zu einem Teil entartet sind, zu Kontraktionen erregt, so kann eine mit Blutung verbundene Zerreißung eintreten.

Sowohl bei einfachen als bei degenerativen Atrophieen treten nicht selten in einem Teil der Fasern **Kernwucherungen** auf, welche bald zur Bildung langer Kernreihen (Fig. 272), bald zur Bildung von Kernhaufen führen, welche den Rest der Faser zur Seite drängen. In anderen Fällen bilden sich neben den atrophischen Fasern deutlich abgegrenzte ein- und mehrkernige Zellen

(Fig. 268 *d*). Beide Vorgänge sind als regenerative Wucherung der Muskelkörperchen aufzufassen, doch führt dieselbe meist nicht zur Bildung neuer Muskelfasern. Die Kernhaufen können sich nach Untergang der Muskelfasern lange erhalten, so daß man selbst bei totalem Muskelschwund noch zahlreiche Sarkolemmschläuche findet, die neben Pigment Kernhaufen oder mehrkernige Zellen enthalten (Fig. 268 *d*).

Feuchte brandige Nekrose des Muskelgewebes stellt sich am häufigsten bei schweren infektiösen Entzündungen, sowie bei Dekubitus ein. Die Muskeln werden dabei mißfarbig, schwarzbraun und zerfallen weiterhin zu Fetzen. **Trockener Brand** oder Mumifikation der Muskeln kommt vor, wenn abgestorbene Teile von Extremitäten an der Luft eintrocknen.

Blutungen kommen in den Muskeln, von traumatischen Verletzungen abgesehen, zunächst bei Infektionen und Intoxikationen, bei Variola, Typhus abdominalis, Typhus exanthematicus, Pest, gelbem Fieber, akuter gelber Leberatrophie, Phosphor- und Arsenikvergiftung, Skorbut vor, sodann auch bei hochgradigen Zirkulationsstörungen, bedingt durch Sklerose und Verkalkung der Arterien, Herzschwäche und thrombotische oder embolische Verstopfung von Gefäßen, und bewirken schwarzrote Färbungen. Die Muskelfasern erleiden innerhalb von Blutherden mehr oder weniger erhebliche degenerative Veränderungen.

Amyloidentartung ist sehr selten und kommt, wie es scheint, nur als ein örtliches Leiden vor. Die Amyloidentartung betrifft das Perimysium internum und das Sarkolemm, welche sich dabei verdicken und ein glasiges Aussehen erhalten, während die kontraktile Substanz schwindet. Die Erkrankung ist an den Muskeln der Zunge und des Kehlkopfes beobachtet, wo die Amyloidsubstanz harte, knotenförmige Einlagerungen bildete.

Verkalkung der Muskeln kommt am häufigsten in der Umgebung von Muskelnähten (Schujeninoff), sowie von eingedickten Abszessen und in entzündlichen Schwielenbildungen vor. H. Meyer sah Verkalkung der atrophischen Muskelfasern in verschiedenen stark geschwundenen Muskeln.

Nach Beneke (*Virch. Arch. 99. Bd.*) liefert die wachsartige Degeneration der glatten Muskelfasern ähnliche Bilder von hyalinen Streifen, Bändern und Schollen, wie jene der quergestreiften Fasern, und beruht ebenfalls auf einem Quellungs- und Gerinnungsvorgang der Muskelsubstanz. Sie kann künstlich durch Auslaugen glatter Muskeln in Kochsalzlösung von 0,75 Proz. hervorgebracht werden.

Als **Muskelspindeln** (vgl. Pick, *Die Muskelspindeln. Zusammenfass. Ref., Zbl. f. a. Path. XI 1900*) werden zuerst von Kölliker beschriebene eigenartige, von einer bindegewebigen Scheide umschlossene Gebilde bezeichnet, welche innerhalb der meisten Muskeln vorkommen und aus 8–13 schmalen kernreichen Muskelfasern und einem reichentwickelten nervösen Apparat bestehen. Da nach Nervendurchschneidung sowie bei den verschiedenen Formen der progressiven Muskelatrophie sowohl die Nerven als die Muskelfasern dieser Spindeln sich intakt erhalten, so handelt es sich sehr wahrscheinlich um einen Apparat, dem eine sensible Funktion (Organ des Muskelsinnes) zukommt.

Literatur über Degeneration der Muskeln.

Arnold, *Über das Vorkommen heller Muskeln beim Menschen, Heidelberg 1886.*
Babes, *Lés. histol. des muscles dans les différ. formes de myopathies primitives, Ann. de l'Inst. de pathol. de Bucarest 1888/89 II, Bucarest 1891.*
Busse, *Pathologie d. Muskeln, Ergebn. d. allg. Path. IX 1904 (Lit.).*
Cramer, *Die patholog. Anat. d. progress Muskelatrophie, Ztbl. f. allg. Path. VI 1895 (Lit.).*
Erb, *Wachsart. Degenerat., V. A. 43. Bd. 1868; Dystrophia muscul. progress., Leipzig 1891.*
Erbkam, *Degenerat. u. Regen. v. Muskelfasern nach Quetschung, V. A. 79. Bd. 1880.*
Fränkel, *Veränderung der Muskeln bei Phthisikern, Virch. Arch. 73. Bd. 1878.*
Fujinami, *Verh. d. Muskel an d. Grenze d. Geschwülste u. bei Lepra, V. A. 161. Bd. 1900.*

Golgi, *Istol. norm. e patol, dei muscolivolontari, Arch. per le Sc. Med. V 1881.*
Hayem, *Rech. sur l'anat. pathol. des atrophies musculaires, Paris 1877.*
Heidelberg, *Zur Pathologie der quergestr. Muskeln, Arch. f. exper. Path. VIII. 1878.*
Heschl, *Verkalkung der Muskeln, Österr. Zeitschr. f. prakt. Heilk. VII 1861.*
Hepp, *Üb. Pseudotrichinose (aeute parenchymat. Polymyositis), Berl. klin. Woch. 1887.*
Knoll, *Die Veränd. d. Muskeln bei Phosphorvergiftung, Inanition und Lähmung, Tagebl. d. Naturforschervers. in Heidelberg 1889.*
Kottmann, *Kernveränd. bei Muskulatrophie, Virch. Arch. 160. Bd. 1900.*
Kraus, *Histol. u. chem. Untersuch. nach Tenotomie u. Neurotomie, V. A. 113. Bd. 1888.*
Leser, *Unters. üb. ischäm. Muskellähm. u. Muskelkontrakturen, Klin. Vortr. No. 249, 1885.*
Lewin, *Zur Pathol. d. progressiven Muskelatrophie, Zeitschr. f. Nervenheilk. II 1892.*
Lichtheim, *Muskelveränderung bei Trichinose, Zentralbl. f. allgem. Path. II 1891.*
Litten, *Embolische Muskelveränd. u. Resorption toter Muskelfasern, V. A. 80. Bd. 1880.*
Loewenthal, *Verh. d. Muskulatur in atroph. Zustünden Z. f. Nervenheilk. 13. Bd. 1898.*
Lorenz, *Die Muskelerkrankungen, Wien 1904 (Lit.).*
Meyer, *Verkalkung, Zeitschr. f. wiss. Med. I 1851.*
Neumann, *Beiträge zur Entwicklung der Neoplasmen, V. A. 20. Bd. 1861.*
Roth, *Veränd. d. Muskelgewebes durch Ermüdung, Virch. Arch. 85. Bd. 1881.*
Schaefer, *Veränd. d. Muskelfasern in d. Peripherie v. Geschwülsten, V. A. 110. Bd. 1887.*
Schmieden, *Muskelentartung bei Tuberkulose, Virch. Archiv. 161. Bd. 1900.*
Schujeninoff, *Muskelverkalkung, Zeitschr. f. Heilk. XVIII 1897.*
Schultze, *Über den mit Hypertrophie verbundenen Muskelschwund, Wiesbaden 1886.*
Volkmann, *Regen. d. quergestr. Musk., Beitr. v. Ziegler XI 1892.*
Wagner, *Über das Verhalten der Muskeln im Typhus, Arch. f. mikr. Anat. X 1874.*
Walbaum, *Unters. über die quergestr. Muskulatur, Virch. Arch. 158. Bd. 1899.*
Waldeyer, *Veränd. d. Muskeln bei Entzündung u. Typhus, V. A. 34. Bd. 1865.*
Weihl, *Exper. Unters. über wachsartige Degeneration, Virch. Arch. 61. Bd. 1874.*
Zenker, *Üb. die Veränd. d. willkürl. Musk. bei Typhus abdominalis, Leipzig 1864.*
Ziegler, *Amyloidentartung, Virch. Arch. 65. Bd. 1875.*
Weitere diesbezügliche Literatur enthält § 73.

§ 75. Sowohl bei einfacher als bei pigmentöser und fettiger Atrophie ist das Perimysium internum oft unverändert. Eine Ausnahme machen natürlich jene Fälle, in denen die Atrophie unverkennbar die Folge einer örtlichen Bindegewebserkrankung, z. B. einer Entzündung oder einer Geschwulstbildung ist. Allein auch sonst, z. B. bei gewissen Formen der progressiven Atrophie, erscheint das **Perimysium internum** zuweilen **stärker entwickelt** und **kernreicher** als im gesunden Muskel, und häufig ist es in **Fettgewebe** (Fig. 273 und Fig. 274) **umgewandelt.** Letzteres kann unter Umständen so mächtig werden, daß der Muskel nicht nur nicht an Masse einbüßt, sondern sogar an Umfang gewinnt, eine Erscheinung, welche die Veranlassung wurde, der Affektion den Namen einer Pseudohypertrophie der Muskeln zu geben. Richtiger ist, sie als **Atrophia musculorum lipomatosa pseudohypertrophica** zu bezeichnen.

Soweit unsere Kenntnisse heute reichen, sind die Kernvermehrung und die Zunahme des Bindegewebes des Perimysium internum bald die Ursache des Muskelschwundes, bald die Folge desselben. Sie können danach in gelähmten Muskeln auftreten, bei denen die Atrophie zweifellos der Wucherung vorangeht. Auch die Fettentwicklung im Bindegewebe, welche sowohl bei progressiven Formen der Muskelathrophie, als auch bei lokalen Inaktivitätsatrophien sowie bei Morbus Basedow auftreten kann, ist in manchen Fällen ganz evident ein sekundärer Zustand. Die Atrophie der Muskeln (Fig. 273 *a*) ist bereits weit vorgeschritten, so daß ganze Bündel keine einzige gesunde Faser mehr enthalten, wenn die Fettablagerung (*c*), welche sich in diesem Falle oft ganz auffällig an die nächste Umgebung der Blutgefäße (*d*) hält, beginnt. Man kann danach den Prozeß nur als eine Atrophie mit nachfolgender Lipomatose des Bindegewebes bezeichnen.

In anderen Fällen nimmt das Perimysium internum zuerst zu und wandelt sich, ähnlich wie dies auch bei der Mästung geschieht, schon in einer Zeit in Fettgewebe um, in der die Muskeln noch erhalten sind. Die Muskelfasern (Fig. 274 *a*) werden dadurch auseinandergedrängt, und

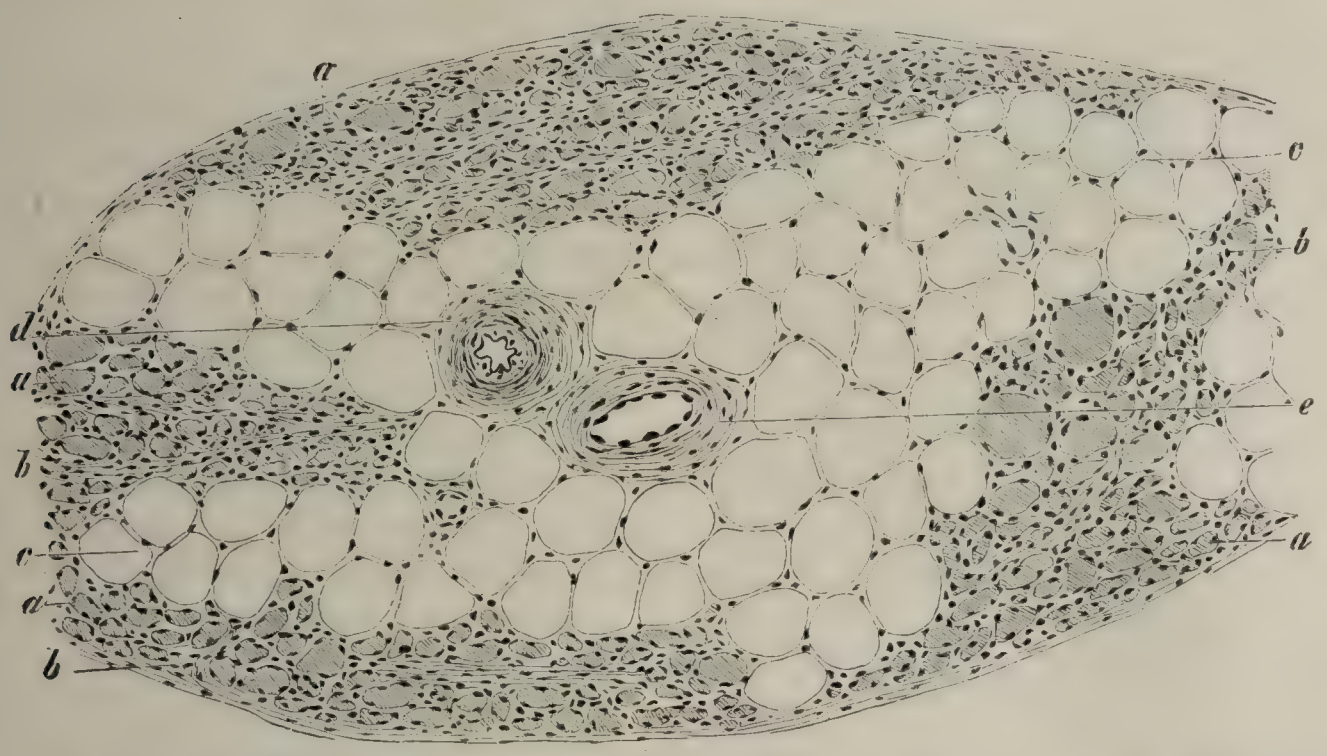

Fig. 273. Spinale Muskelatrophie mit Lipomatose nach aufsteigender Atrophie der Vorderhörner des Rückenmarkes (M. Fl. Bismarckbraun). Schnitt aus den Wadenmuskeln. *a* Querschnitt atrophischer Muskelfasern. *b* Perimysium. *c* Fettgewebe. *d* Arterie. *e* Vene. Vergr. 60.

da sie gleichzeitig oder erst später schwinden (a_1, a_2), zuweilen sogar unter Zerfall der kontraktilen Substanz in kleinere und größere Trümmer (a_2), so hat es ganz den Anschein, als ob das sich entwickelnde Fettgewebe die Muskeln zur Atrophie bringen würde. Es ist indessen auch möglich, daß Muskelatrophie und Bindegewebs-



Fig. 274. Lipomatose der Wadenmuskeln mit Atrophie (M. Fl. Karm.). *a* Querschnitt einer normalen, a_1 einer atrophischen Muskelfaser. a_2 Zerfallene kontraktile Substanz. *b* Bindegewebszüge. *c* Fettgewebe. Vergr. 60.

lipomatose gleichzeitig auftreten und einander koordiniert sind, oder daß die Muskelatrophie von ganz anderen Momenten abhängt.

Die ausgesprochensten Bilder der lipomatösen Pseudohypertrophien kommen bei jener Form der progressiven Muskelatrophie vor, welche im Kindesalter oder wenigstens in jungen Jahren, namentlich bei Knaben, beobachtet wird, häufig in einer Familie bei mehreren Kindern vorkommt und zuweilen auch vererbt wird. Sie tritt besonders an den Muskeln des Rumpfes, des Beckengürtels, der unteren Extremitäten und des Schultergürtels auf, während die Hände und Arme frei zu bleiben pflegen. Die Mehrzahl der atrophischen Muskeln ist dabei durch Fettentwicklung vergrößert, doch kann die Vergrößerung auch ausbleiben. Die Affektion ist ein primär myopathisches Leiden, welches anderen primär myopathischen Muskelatrophien, welche in der Jugend auftreten und dieselbe Verbreitung wie sie zeigen, zuweilen indessen auch das Gesicht, sowie die Schulter- und Skapulargegend betreffen (Duchenne de Boulogne, Landouzy, Déjerine), nahe verwandt ist und also zu der Gruppe der als **Dystrophia muscularis progressiva** (Erb) bezeichneten Wachstumsstörung gehört. Wahrscheinlich beruht das Leiden auf einer nicht näher zu charakterisierenden angeborenen Veränderung des Muskelgewebes, welche in der Zeit des Wachstums oder auch später zu einer Bindegewebs- und Fettentwicklung im Perimysium internum und zu einer Atrophie der Muskelfasern führt. Nach Erb, Schultze und Hitzig gibt es auch Muskeldystrophien, bei denen der Atrophie ein Stadium der Hypertrophie der Muskelfasern vorangeht.

Literatur über lipomatöse Pseudohypertrophie.

Barth, *Atrophia muscul. lipomatosa, Arch. d. Heilk. 1871.*
Brieger, *Pseudohypertrophie d. Muskeln, D. Arch. f. klin. Med. XXII 1878.*
Duchenne de Boulogne, *Sur la paralysie muscul. pseudohypertrophique, Paris 1868.*
Erb, *Dystrophia muscularis. progressiva, Leipzig 1891.*
Hashimoto, *Über Pseudomuskelhypertrophie, Zeitschr. f. klin. Med. XI 1873,*
Hitzig, *Juvenile Muskelatrophie, Berl. kl. Wochenschr. 1889.*
Lorenz, *Die Muskelerkrunkangen, Wien 1904 (Lit.).*
Pekelharing, *Über Pseudohypertrophie d. Muskeln, Virch. Arch. 90. Bd. 1882.*
Preisz, *Fall von Pseudohypertrophie der Muskeln, Arch. f. Psych. XX 1889.*
Schultze, *Virch. Arch. 75. u. 90. Bd., u. Über mit Hypertrophie verbundenen Muskelschwund and ähnliche Krankheitsformen, Wiesbaden 1886.*
Seidel, *Die Atrophia muscul. hypertrophica, Jena 1867.*
Weitere diesbezügliche Literatur enthält § 73.

§ 76. **Hypertrophie der Muskeln** kann durch Steigerung der Muskelarbeit erzielt werden und äußert sich in einer Verdickung der Fasern, wobei namentlich die dünnen Fasern (Morpurgo) an Masse gewinnen. Bei Vergrößerung der Entfernung der Muskelansätze kann auch eine Verlängerung der Fasern stattfinden.

In seltenen Fällen (Friedreich, Auerbach, Berger) kommen auf einzelne Muskelgruppen beschränkte Hypertrophien vor, und zwar sowohl angeborene, als auch im späteren Leben erworbene. Im letzteren Falle können Verletzungen und Krankheiten (Typhus) die Veranlassung bilden. Nach Erb, Schultze und Hitzig sollen auch bei der Dystrophia muscularis progressiva, sowie auch bei einzelnen spinalen Atrophien einzelne Muskelfasern und ganze Muskelbündel hypertrophisch sein. Auch bei der als Thomsensche Krankheit oder als Myotonia congenita (Strümpell, Erb) bezeichneten Muskelaffektion, welche unter dem Einfluß hereditärer Schädlichkeiten entsteht und durch Störungen der will-

kürlichen Bewegungen, durch Spannung und Steifheit in den Muskeln und durch Unfähigkeit der Muskeln, rasch zu erschlaffen, endlich durch eine hypertropische Entwicklung derselben bei geringer Leistungsfähigkeit gekennzeichnet ist, kann man (ERB, DÉJERINE, SOTTAS, FULDA) eine beträchtliche Hypertrophie der Muskelfasern, eine reichliche Vermehrung ihrer Kerne und eine Veränderung der feineren Struktur der Fasern finden, welche sich durch homogenes Aussehen des Querschnittes, ferner durch undeutliche Querstreifung und durch Vakuolenbildung zu erkennen gibt. DÉJERINE und SOTTAS halten auch diese Hypertrophie für eine funktionelle.

Die **Regeneration der Muskeln** erfolgt in allen Fällen von den Bestandteilen des Muskels selbst aus, wobei nach Verletzung aller Bestandteile eines Muskels das Bindegewebe wieder Bindegewebe, die Muskelfasern dagegen neue Muskelfasern produzieren, welche sich in dem neugebildeten Bindegewebe verteilen. Nach einer **Muskeldurchschneidung** bildet sich demgemäß zunächst eine Narbe aus **Granulationsgewebe** resp. **Bindegewebe** (Fig. 275 *c*), das aber im Laufe von Wochen **von neuen Muskelfasern durchwachsen** (*d*) wird. Die Bildung der neuen Muskelfasern erfolgt durch ein Auswachsen der alten (*a*), wobei sich die Kerne der Fasern teilen und an den Enden der Fasern mehrkernige protoplasmatische Muskelknospen bilden, die sich später in Muskelfasern differenzieren.

Die auswachsende Muskelfaser kann sowohl vor der Bildung der Knospen als auch später Längsspaltungen erfahren, so daß eine alte Muskelfaser späterhin in 2 bis 3 und mehr junge Muskelfasern übergehen kann.

Neben den der erhaltenen kontraktilen Substanz aufliegenden Muskelkernen wuchern in Wunden oder in Degenerationsherden von Muskeln auch die im Gebiete der Muskelzerstörung frei gewor-

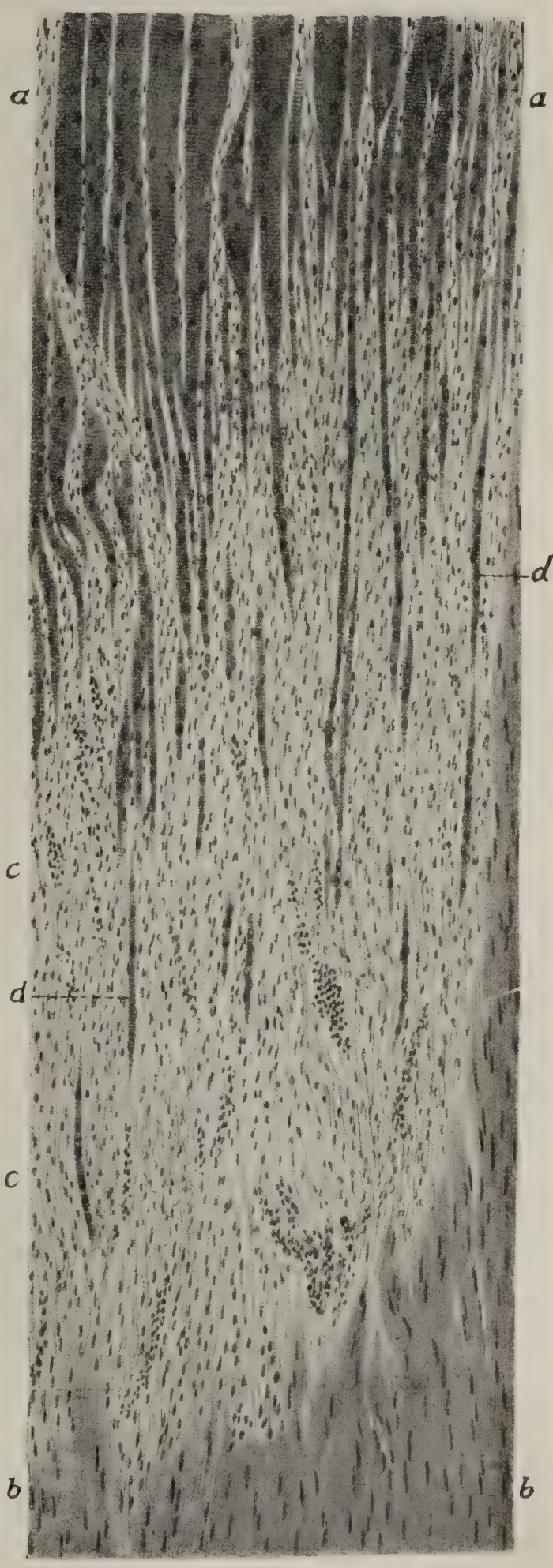

Fig. 275. Muskel und Sehnennarbe von 32 Tagen (FLEMMING, VAN GIES). *a* Alter Muskel. *b* Sehne. *c* Narbe. *d* Neugebildete Muskelfasern. Vergr. 100.

denen Muskelkörperchen und wandeln sich in große, ein- und mehrkernige Zellen um. Wie weit auch diese Zellen zur Regeneration der Muskeln beitragen, ist noch streitig. Wahrscheinlich geht die Mehrzahl derselben zugrunde, doch kann eine Umwandlung der von ihnen gebildeten Protoplasmamassen in kontraktile Substanz stattfinden. (Weiteres über Muskeldegenerationen enthält § 85 der allgem. Pathol.)

Literatur über Muskelhypertrophie.

Auerbach. *Mushelhypertrophie, V. A. 53. Bd. 1871 u. Zbl. f. d. med. Wiss. 1889.*
Bernhardt, *Muskelsteifigkeit u. Muskelhypertrophie, Virch. Arch. 75. Bd. 1879.*
Déjerine et Sottas, *Maladie de Thomsen (autopsie), Rev. de méd. XV 1895.*
Erb, *l. c. § 73 und die Thomsensche Krankheit, Leipzig 1886.*
Friedreich, *Über wahre und falsche Muskelhypertrophie, Berlin 1873.*
Fulda, *Wahre Muskelhypertrophie, D. Arch. f. klin. Med. 54. Bd. 1895.*
Koch, *Histol. d. myotonisch hypertroph. Muskels, V. A. 163. Bd. 1901.*
Krau, *Ein Fall wahrer Hypertrophie, L.-D. Greifswald 1876.*
Laquer, *Wahre allg. Muskelhypertrophie, Dtsch. med. Wochenschr. 1886.*
Martius u. Hansemann, *Über Myotonia congenita intermittens, V. A. 117. Bd. 1889.*
Morpurgo, *Aktivitätshypertrophie d. Muskeln, Virch. Arch. 150. Bd. 1897 (Lit.).*
Seifert, *Ein Fall von Thomsenscher Krankheit, D. Arch. f. klin. Med. 47. Bd. 1891.*

§ 77. Die **Myositis** oder die Entzündung der Muskeln ist ein Prozeß, welcher am häufigsten sekundär nach Entzündungen der Nachbarschaft und nach Traumen auftritt, nicht selten indessen auch auf hämatogenem Wege entsteht. Entzündungen der erstgenannten Art gehen am häufigsten von den Knochen und Gelenken, sowie von den an Muskeln angrenzenden Haut- und Schleimhautpartien aus, können indessen auch von anderen Stellen, z. B. von der Pleura oder dem perirenalen Gewebe oder vom Peritoneum aus auf die angrenzenden Muskeln übergreifen.

Die hämatogenen Entzündungen tragen zum Teil den Charakter metastatischer Erkrankungen, zum Teil sind es kryptogenetische Infektionen, und es tritt danach die Muskelentzündung als erste klinisch erkennbare Krankheitserscheinung auf. Es ist anzunehmen, daß es sich bei allen hämatogenen Muskelentzündungen, sofern man von den durch Zirkulationstörungen sekundär herbeigeführten absieht, um infektiöse und toxische Prozesse handelt; es gehören auch in vielen Fällen die Krankheitserreger zu den bekannten Entzündungserregern (Streptokokken, Staphylokokken, Typhusbazillen, Rotzbazillen, Trichinen). In anderen Fällen, die namentlich nicht eiterigen Entzündungsformen angehören, sind die Entzündungserreger nicht oder wenigstens nicht hinlänglich bekannt, so namentlich diejenigen der als primäre multiple Polymyositis, als Dermatomyositis und Neuromyositis beschriebenen Affektionen.

Die Schwere der Muskelentzündungen ist eine sehr wechselnde, und es sind auch die einzelnen Bestandteile des Muskels nicht immer in gleicher Weise beteiligt, so daß man je nach dem Vorwiegen der degenerativen Veränderungen der kontraktilen Substanz und den Veränderungen des Stützgewebes parenchymatöse und interstitielle Muskelentzündungen unterscheiden kann.

Die **leichten Formen der Myositis**, wie sie sich unter dem Einfluß verschiedener Schädlichkeiten, z. B. bei Typhus abdominalis, sowie nach leichteren Traumen, nach Muskelzerrungen, Muskelquetschungen, Blutungen usw., endlich auch in der Nachbarschaft von Entzündungs-

herden einstellen, sind meist vorübergehende Zustände, welche durch eine Durchtränkung des Perimysium mit exsudierter Flüssigkeit, sowie durch Anhäufung von Rundzellen im Bindegewebe sich kennzeichnen. Die Muskelfasern können dabei intakt bleiben, zeigen aber meist degenerative Veränderungen. Wo sie leiden, treten trübe Schwellung, Verfettung und Koagulationsnekrose (Typhus, Sepsis) ein.

Bei der als primäre akute Polymyositis von verschiedenen Autoren beschriebenen, wahrscheinlich von verschiedenen Infektionen (z. B. von Eiterkokken) abhängigen, klinisch durch Schmerzhaftigkeit und Störungen der willkürlichen Bewegung und ödematöse Schwellung der Muskeln, zuweilen auch durch gleichzeitige Entzündung der Haut (Dermatomyositis) oder der Nerven (Neuromyositis) ausgezeichneten fieberhaften Krankheit, die sich über die Mehrzahl der Körpermuskeln,

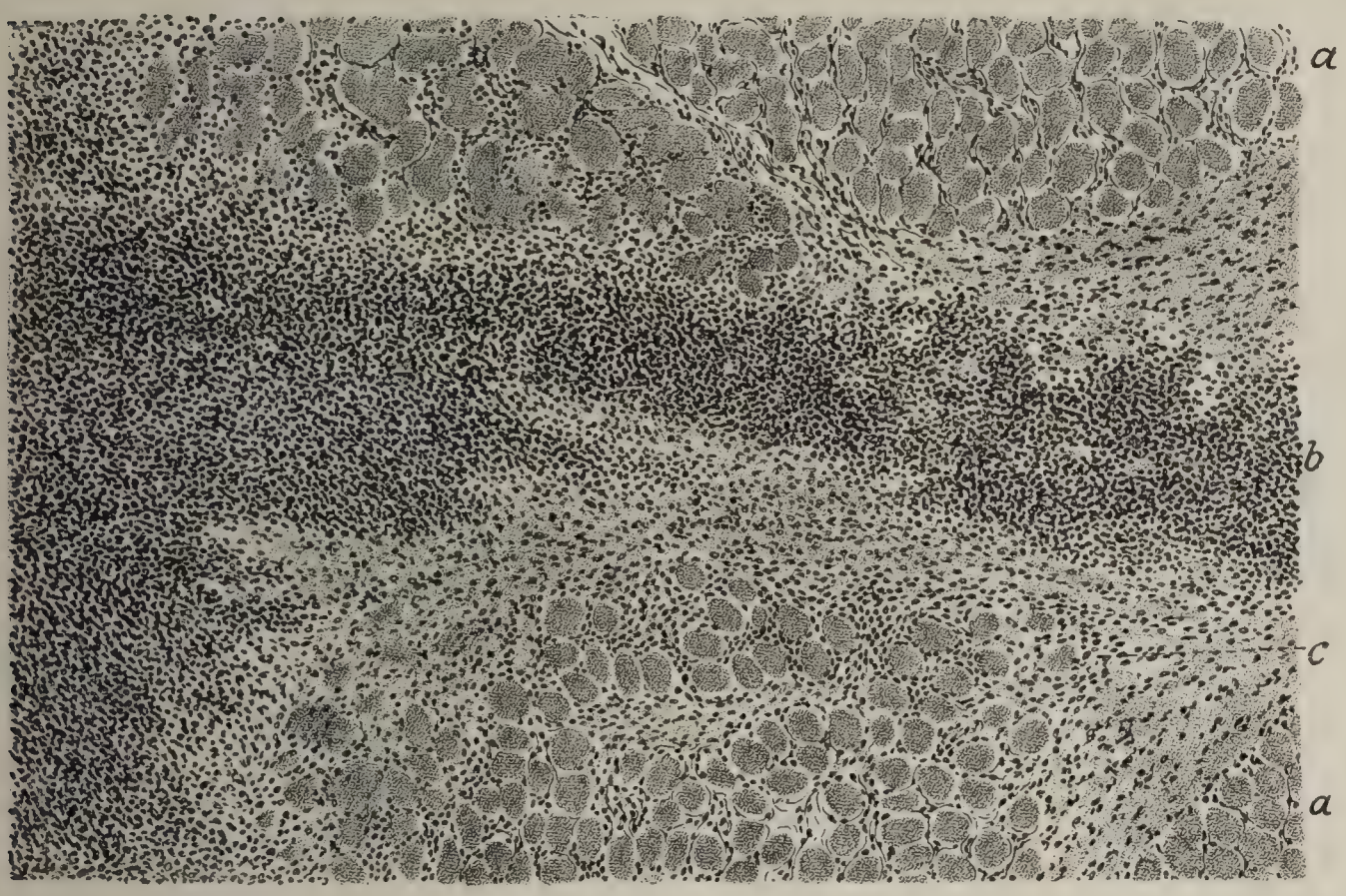

Fig. 276. Hämatogene Staphylokokken-Myositis (Alk. Häm. Eosin). *a* Querdurchschnittene Muskelbündel. *b* Eiteriges, *c* zellig-seröses, z. T. geronnenes Exsudat. Vergr. 45.

auch auf die Zunge verbreiten kann, findet man in den erkrankten Muskeln körnige und vakuoläre Degeneration der Muskelfasern mit Verlust der Querstreifung und Wucherung der Muskelkerne, sowie Ödeme und kleinzellige Herde im Muskelbindegewebe. In einzelnen Fällen finden sich auch Blutungen, so daß man eine Myositis haemorrhagica unterscheiden kann.

Trichinose der Muskeln führt sowohl zu Muskeldegeneration als auch zu entzündlichen Zellanhäufungen im Bindegewebe.

Entzündungen, welche die Organisation des Muskels nicht zerstören, heilen, ohne bleibende Veränderungen zu hinterlassen. Bei Eintritt schwererer Veränderung kommt es zu **Narben-** und **Schwielenbildung**.

Bei **eiterigen Entzündungen** ist das Gewebe des Muskels am Orte der Erkrankung von Eiterkörperchen (Fig. 276 *a b*), sowie auch von Flüssigkeit und Fibrin (*c*) dicht durchsetzt. Kommt es zur Vereiterung,

so zeigen sich im Muskelgewebe gelbe Herde, die einschmelzen und dadurch in **Abszesse** übergehen. Bei hämatogenen Infektionen treten sie meist multipel auf und sind nur klein, können aber auch eine erhebliche Größe erreichen. Greift eine eiterige oder jauchige Entzündung, eine subkutane Phlegmone, ein vom Darm ausgehender Kotabszeß usw. auf einen angrenzenden Muskel über, so entstehen meist umfangreichere Zerstörungen, die teils einen eiterigen, teils mehr jauchigen Charakter, der verschiedene Verfärbungen des Muskels bedingt, tragen, doch können sich auch in solchen Fällen disseminierte Eiterherde im Muskelgewebe entwickeln.

Wo es zur Vereiterung und Abszeßbildung gekommen, das Muskelgewebe also verloren gegangen ist, bleibt dauernd ein Defekt bestehen. Kleine Abszesse können resorbiert werden, größere nach Entleerung des Eiters nach außen oder in den Darm, die Pleurahöhle, die Lungen usw. heilen. An der Stelle, wo ein Eiterherd an das lebende Gewebe angrenzt, führt der proliferierende Entzündungsprozeß zur Bildung von Granulations- und weiterhin von Bindegewebe, und der Prozeß heilt mit Hinterlassung einer **Narbe** oder **Schwiele,** welche im Verlaufe der Zeit durch Schrumpfung sich verkleinert und teilweise auch wieder von Muskelfasern durchwachsen werden kann.

Wird eine Muskelentzündung durch irgend eine Schädlichkeit, z. B. durch einen in der Nachbarschaft des Muskels gelegenen Entzündungsherd, ein Hautgeschwür, eine Knochenentzündung oder durch einen von außen eingedrungenen Fremdkörper oder durch einen Echinokokkus usw. andauernd unterhalten, oder kehren in einem Muskel Entzündungsprozesse häufiger wieder, wie z. B. bei jenen Entzündungen, welche zu Elephantiasis der Haut und des subkutanen Gewebes führen, so kann sich eine **Hyperplasie des Bindegewebes** entwickeln, so dass der Muskel von derben Bindegewebszügen durchsetzt wird.

Die als Caput obstipum musculare oder muskulärer Schiefhals bezeichnete pathologische Schiefstellung des Kopfes ist durch eine mit Schrumpfung verbundene Myositis des Kopfnickers bedingt, welche entweder traumatischen oder traumatisch-infektiösen oder rein infektiösen Ursprungs ist, und am häufigsten durch Quetschungen, Zerrungen und Zerreißungen bei der Geburt, zu denen sich noch eine Infektion hinzugesellen kann, verursacht wird.

Literatur über Myositis.

Busse, *Pathol. der willkürl. Muskulatur, Ergebn, d. a. Path. IX 1904 (Lit).*
Curschmann, *Schwielige Muskelentartung bei Trichinose, Münch. med. Woch. 1897.*
Ehrhardt, *Muskelveränderungen bei Trichinosis, Beitr. v. Ziegler XX 1896.*
Gies, *Myositis chronica, Dtsch. Zeitschr. f. Chir. XI 1879.*
Hackenbruch, *Interstitielle Myositis, Beitr. v. Bruns X 1893 (Lit.).*
Honsell, *Prim. Myositis purulenta, Beitr. v. Bruns XXXI 1901.*
Joachimsthal, *Torticollis, Eulenb. Realenzyklop. XXIV 1900.*
Kader, *Caput obstipum musculare, Beitr. v. Bruns XVI u. XVII 1896—97 (Lit.);*
Aetiol. d. prim. Muskelentzündung, Mitteil. a. d. Grenzgebieten II 1897.
Kempf, *Caput obstipum (durch Folge v. ischäm. Muskeldgen.), Ztschr. f. Chir. 73. Bd. 1904.*
v. Kornilow, *Polymyositis primaria acuta, D. Zeitschr. f. Nervenheilk. IX 1896.*
Krafft-Ebing, *Psoasabszesse bei Typhus, Deutsch. Arch. f. klin. Med. VII 1870.*
Lewy, *Prim. acute Polymyositis, Berl. klin. Wochenber. 1893.*
Lorenz, *Die Muskelerkrankungen, Wien 1904 (Lit.).*
Löwenfeld, *Polymyositis acuta, Münch. med. Wochensch. 1890.*
Migake, *Myositis infectiosa, Mitt. a. d. Grenzgeb. VIII 1904.*
Oppolzer, *Muskelrheumatismus, Allgem. Wien. med. Zeitg. VI 1861.*
Paetzold, *Muskelsequester nach Pneumokokkeninfektion, B. v. Bruns 43. Bd. 1904.*

Perroncito, *Contrib. alla patologia deld tessuto muscolare, Torino 1882.*
Pfeiffer, R., *Die Polymyositis, Zbl. f. allg. Path. VII 1896 (Lit.).*
Rosenthal, *Muskelrheumatismus, Österr. Zeitschr. f. prakt. Heilk. 1864.*
Saltykow, *Entzündung der quergestr. Muskeln, Virch. Arch. 171. Bd. 1903.*
Senator, *Über akute u. subakute multiple Neuritis u. Myositis, Zeitschr. f. klin. Med. XV. 1888: Akute Polymyositis, D. med. Wochenschr. 1893.*
Singer, *Aetiologie u. Klinik des Gelenkrheumatismus, Wien 1898.*
Stierlin, *Septische Nekrose d. Muskeln, Virch. Arch. 128. Bd. 1892.*
Struppler, *Multiple nicht-eiterige Myositis, D. A. f. klin. Med. 68. Bd. 1900.*
Strümpell, *Z. Kennt d. prim. akuten Polymyositis, Zeitschr. f. Nervenheilk. I 1891.*
Thorel, *Pathol d. Skeletmuskulatur, Ergebn. d. allg. Path. VI, Wiesbaden 1901 (Lit.).*
Unverricht, *Polymyositis acuta progressiva, Z. f. klin. Med. XII 1887; Dermatomyositis acuta, D. med. Woch. 1891; Polymyositas, Realenzykl. v. Eulenburg XIX 1898.*
Wagner, *Akute Polymyositis, Dtsch. Arch. f. klin. Med. 40. Bd. 1887.*
Waldeyer, *Veränd. d. Muskeln bei d. Entzündung u. dem Typhus, V. A. 34. Bd. 1865.*

§ 78. Die **Tuberkulose der Muskeln** tritt am häufigsten sekundär nach tuberkulöser Erkrankung benachbarter Organe auf, doch kommt auch eine primäre, resp. hämatogene Muskeltuberkulose vor.

Was zunächst die erstgenannte Form betrifft, so sind es namentlich tuberkulöse Knochen- und Gelenkerkrankungen, welche die Muskeln in



Fig. 277. Wand eines tuberkulösen Muskelabszesses im Biceps (Form. Häm. Eosin). *a* Schwieliges Bindegewebe. *b* Gefäßreiches Granulationsgewebe. *c* Verkäsung und Einschmelzung der Granulationsschicht. *d* Tuberkel. Vergr. 26.

Mitleidenschaft ziehen, so daß in denselben Entzündungsprozesse auftreten, die teils zu schwieliger Verdickung des muskulären Bindegewebes, teils zur Bildung käsiger Knoten und kalter, mit tuberkelhaltigen Granulationsmembranen ausgekleideter Abszesse, sowie zur Bildung von Fistelgängen mit schwieligen, von Granulationen bedeckten Wandungen führen. In der Umgebung des Hüftgelenkes kann ein großer Teil der angrenzenden Muskeln in dieser Weise verändert sein,

und bei tuberkulöser Karies der Lendenwirbelsäule bilden sich nicht selten kalte Kongestionsabszesse, welche sich auf dem Musculus iliopsoas bis zum Poupartschen Band und von da nach außen zwischen die Oberschenkelmuskeln ziehen. Zuweilen erfolgt die Eitersenkung lediglich an der äußeren Fläche der Psoas, und das Muskelbindegewebe ist nur mehr oder wenig hyperplasiert, die Muskelsubstanz verfärbt. In anderen Fällen ergreifen die Tuberkelbildung und der Zerfall auch das Muskelgewebe selbst, so dass der Muskel von körnigen Herden durchsetzt und schließlich mehr oder minder vollkommen zerstört wird. Ebenso ist auch bei Tuberkulose der Hals- und Brustwirbelsäule das Bindegewebe in und zwischen den angrenzenden Muskeln der Sitz indurierender und verkäsender und zerfallender tuberkulöser Entzündungsherde.

Hämatogene Tuberkulose des Muskels kann zunächst zu disseminierte Eruption der Miliartuberkeln führen. Kommen solche Tuberkel nicht zur Abheilung, so können im Laufe der Zeit vereinzelte oder zahlreiche größere Knoten und weiterhin käsige Zerfallsherde mit indurierter Umgebung, sowie auch kleinere und größere kalte, von tuberkelhaltigen Granulationsmembranen (Fig. 277 *a*, *b*, *c*, *d*) ausgekleidete Abszesse entstehen. Gelegentlich bilden sich auch geschwulstartige, an Sarkome erinnernde, weiche, zum Teil verkäsende Wucherungen. Sie kommen an sämtlichen Körpermuskeln vor und können eine bedeutende Ausbreitung erlangen.

Syphilitische Erkrankungen der Muskeln können entweder zu schwieligen Verdickungen des Muskelbindegewebes mit Atrophie der Muskelfasern (Myositis fibrosa syphilitica) oder aber zur Bildung von verkäsenden, in schwieliges Bindegewebe eingebetteten Gummiknoten führen. Sie kommen am häufigsten in den Muskeln der oberen Extremität, namentlich im Biceps, in den Nacken-, Hals-, Augen- und Rückenmuskeln, sowie in der Zunge und im Sphincter ani externus (Neumann) vor und können unter Umständen Knoten von bedeutender Größe bilden.

Bei **Rotz** entwickeln sich in und zwischen den Muskeln kleinere und größere Abszesse. Bei **Aktinomykose** der Muskeln bilden sich weiche, verfettende Granulationen, schwielige Bindegewebsmassen, Abszesse und Fistelgänge.

Literatur über Tuberkulose und Syphilis der Muskeln.

Busse, *Path. der Muskulatur, Ergebn. d. allg. Path. IX 1904 (Lit.).*
Feoktistow, *Bindegewebstuberkulose, Virch. Arch. 98. Bd. 1894.*
Honsell, *Diffuse syph. Muskelentzündung, Beitr. v. Bruns XXII 1898.*
Hochsinger, *Stud. über hereditüre Syphilis II, Wien 1904.*
Lang, *Vorles. üb. Path. u. Ther. d. Syphilis, Wiesbaden 1896.*
Lanz u. de Quervain, *Hämatogene Muskeltuberkulose, Arch. f. klin. Chir. 46. Bd. 1893.*
Lewin, *Über Myositis syphilitica, Charité-Ann. 1891.*
Lorenz, *Die Muskelerkrankungen, Wien 1904 (Lit.).*
Marchand, *Tuberkulose, Virch. Arch. 72. Bd. 1878.*
Mauriac, *Leç. sur les myopathies syphilitiques, Paris 1878.*
Mögling, *Über chir. Tuberkulose, Beitr. v. Bruns I 1883.*
Müller, *Über Muskeltuberkulose, Beitr. v. Bruns II 1886.*
Neumann, *Myositis syphilitica, Vierteljahrsschr. f. Dermat. u. Syph. XV 1888.*
Ostermayer, *Syphilit. Muskelentzündung, Arch. f. Derm. XXIV 1892.*
Steinthal, *Tuberkulose der Bauchdeckenmuskulatur. Beitr. v. Bruns XXV 1899.*
Ullmann, *Syphilis d. Muskeln, Ergebnisse d. allg. Path. III 1897.*
Virchow, *Die krankh. Geschwülste II, Berlin 1865.*
Zeller, *Primäre Tuberkulose der Muskeln, Beitr. v. Bruns 39. Bd. 1903.*

§ 79. Im Perimysium der Muskelbündel, in den Faszien, Bändern und Sehnen und im intermuskulären Bindegewebe kommt es unter pathologischen Bedingungen zuweilen zu **Knochenbildungen** in Form von Splittern, Platten und Spangen. Eine erste Form tritt vereinzelt auf und entwickelt sich entweder ohne erkennbare äußere Veranlassung und ohne Reizerscheinung, oder aber nach einmaligem oder oft wiederholtem Trauma, zuweilen auch im Anschluß an chronische Entzündung (in Wänden von Fistelgängen) der betreffenden Gegend.

Die traumatischen Formen kommen am häufigsten im M. deltoides und M. pectoralis und in den Adduktoren des Oberschenkels vor, wo ihre Bildung nachweislich mit dem Anschlagen des Gewehres und mit den durch das Reiten gesetzten Insulten der Muskeln zusammenhängt. Sie werden danach als **Exerzier-** und **Reitknochen** bezeichnet. Weit seltener kommen durch Traumen veranlaßte Knochenbildungen in anderen Muskeln, z. B. den Armmuskeln (bei Turnern), vor.

Die zweite Form muskulärer Knochenbildung ist das Hauptsymptom einer eigenartigen Affektion jugendlicher Individuen, welche als **Myositis ossificans progressiva** bezeichnet zu werden pflegt.

Sie ist dadurch ausgezeichnet, daß teils im Anschluß an leichte Traumen, teils auch ohne äußere Veranlassung in den Muskeln, den Faszien, den Sehnen und dem Periost teigige, oft schmerzhafte Schwellungen auftreten, denen sich alsdann unter Nachlaß der Schwellung eine Knochenbildung anschließt.

Am häufigsten beginnt die Affektion in den Nacken-, Rücken- und Thoraxmuskeln und Faszien und verbreitet sich von da über den Körper. Indem der Prozeß Jahre hindurch unter zeitweiligen Stillständen fortschreitet, kann schließlich ein großer Teil der genannten Gewebe der Sitz von Knochenbildungen werden. Spangen, Platten, knorrige und verästigte Bildungen von Knochengewebe treten in den Muskeln, Faszien und Sehnen in immer größerer Zahl auf. Die Kontraktion der Muskeln, die Bewegung der Glieder, der Wirbelsäule, des Kopfes, des Unterkiefers usw. werden immer mehr gehemmt und schließlich durch Bildung knöcherner Verbindungen zwischen den in Gelenkverbindung stehenden Skeletteilen ganz aufgehoben. Der Körper wird zur unbeweglichen Bildsäule.

Die Verteilung der Knochenneubildungen auf die genannten Gewebe ist in den einzelnen Fällen verschieden. Manchmal ist das Perimysium der Muskelbündel und Muskelfasern in hervorragender Weise beteiligt; in anderen Fällen sind es mehr die Sehnen und Faszien, welche verknöchern. Häufig sitzt die Mehrzahl der Knochenspangen schon bei ihrer ersten Entwicklung dem Knochen auf, bildet also Exostosen, zuweilen sind einzelne Knochenteile zugleich hyperostotisch. Es läßt sich auch eine scharfe Grenze gegen die Fälle multipler Exostosenbildung ohne gleichzeitige Knochenbildung in den Muskeln nicht ziehen.

Die Bildung des neuen Knochens (Fig. 278) erfolgt stets im Bindegewebe, und zwar in einer Weise, welche durchaus den periostalen Knochenbildungen entspricht. Es kann danach der Knochen sich aus wucherndem Keimgewebe (*f*, *g*) und aus Bindegewebe (*a*) sowohl direkt als auch indirekt (*b*, b_1, *c*, *d*), d. h. unter Vermittlung eines knorpeligen Zwischenstadiums bilden. Es treten sonach genau dieselben Erscheinungen auf, welche man bei periostaler Knochenneubildung beobachtet.

Die Muskelfasern verhalten sich bei dem ganzen Prozesse passiv. Von den im Perimysium sich entwickelnden Knochen verdrängt und

durch die Feststellung der Knochen in dieser oder jener Stellung außer Stand gesetzt, sich zu kontrahieren, verfallen sie der Degeneration und der Atrophie.

Sowohl bei den vereinzelt als auch bei den multipel auftretenden und Jahre hindurch sich vermehrenden Knochenbildungen handelt es sich höchst wahrscheinlich um eine Erscheinung, welche in einer besonderen Diathese des Bindegewebes der Muskeln, der Faszien, Bänder und Sehnen begründet ist. Knochengewebe kann sich

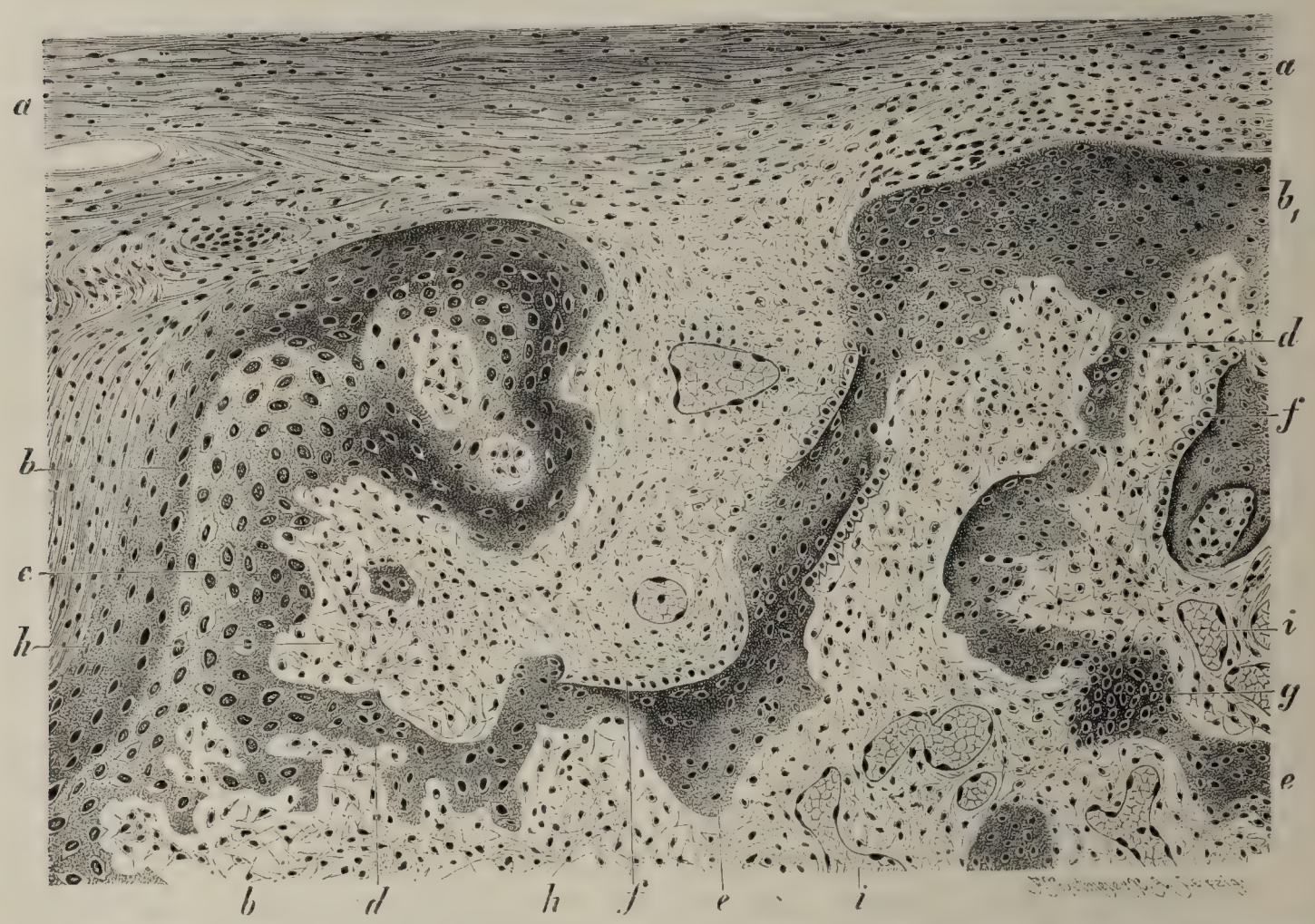

Fig. 278. Knochenbildung in einem Exerzierknochen (M. Fl. Pikrins. Häm. Karm.). *a* Äußere bindegewebige Umgrenzung des Knochens. bb_1 Rot gefärbter kleinzelliger Knorpel. *c* Blaurötlich gefärbter großzelliger Knorpel. *d* Aus Knorpelresten entstehende Knochenbalken. *e* Fertige Knochenbalken. *f* Osteoblastenlager. *g* Aus Osteoblastenhaufen sich entwickelnder Knochenbalken. *h* Markgewebe. *i* Blutgefäße. Vergr. 100.

gelegentlich (nach Verkalkung) in den verschiedensten Bindegewebsformationen bilden. Hier besteht aber eine allgemeine Disposition, bei der sich scheinbar Periostgewebe in das Sehnen-, Faszien-, Bänder- und Muskelgewebe hineinverirrt hat, oder es hat keine strenge örtliche Scheidung der am Knochen aneinander stoßenden Bindegewebsformationen stattgefunden. In einzelnen Fällen waren gleichzeitig Mißbildungen der Extremitäten (Mikrodaktylie) vorhanden.

Literatur über Myositis ossificans.

Berthier, *Ét. hist. et expér. des ostéomes musculaires, Arch. de méd. exp. VI 1894.*
Boks, *Myositis ossificans progressiva, Berl. klin. Woch. 1898 (Lit.).*
Busse** u. **Blecher, *Myositis ossificans, D. Zeitschr. f. Chir. 73. Bd. 1904.*
Cahen, *Über Myositis ossificans, D. Zeitschr. f. Chir. 31. Bd. 1890.*
Cahier, *Les myostéomes traumatiques, Rev. de chir. 1904 (Lit.).*
Eichhorn, *Über die traumatische Myositis ossificans, J. D. Leipzig 1904.*
Kümmell, *Myositis ossificans progressiva, Langenbecks Arch. XXIX 1883.*
Lehmann, *Myositis ossificans lipomatosa, Dtsch. med. Wochenschr. 1888.*

Lexer, *Myositis ossificans, Arch. f. klin. Chir. 50. Bd. 1895.*
Lorenz, *Die Muskelerkrankungen, Wien 1904 (Lit.).*
Mays, *Myositis ossificans progressiva, Virch. Arch. 74. Bd. 1878.*
Pincus, *Myositis ossificans, D. Zeitschr. f. Chir. 44. Bd. 1897 (Lit.).*
Pinter, *Beitr. zur Kasuistik d. Myos. oss. progr., Zeitschr. f. klin. Med. VIII 1884.*
Rabeck, *Myositis ossific. progressiva, Virch. Arch. 128. Bd. 1892.*
Rammstedt, *Traumat. Muskelverknöcherung, Virch. Arch. 161. Bd. 1900.*
Rothschild, *Myositis ossific. traumatica, Beitr. v. Bruns XXVIII 1900.*
Schmit, *De l'ostéome des muscles de la cuisse chez les cavaliers, Rev. de chir. X 1890.*
Virchow, *Die krankh. Geschwülste II, Berlin 1865.*

§ 80. **Primäre Geschwülste** der Muskeln sind ziemlich selten, das intermuskuläre Bindegewebe und die Faszien sind jedenfalls häufiger der Boden, auf dem sich in der Tiefe gelegene Geschwülste der Extremitäten und des Rumpfes entwickeln.

Fibrome, Lipome, Hämangiome, Lymphangiome, Myxome und Chondrome sind sämtlich selten. Rhabdomyome sind nur in einigen wenigen Fällen beobachtet.

Am häufigsten kommen Sarkome, sowie Fibrosarkome, Myxosarkome und Myxoliposarkome vor und bilden Geschwülste verschiedener Größe, innerhalb welcher die Muskelfasern zugrunde gehen.

Von **metastatischen Geschwülsten** kommen in den Muskeln sowohl Sarkome als Karzinome vor, und es können dieselben bei Dissemination der Geschwulstkeime auf dem Blut- oder Lymphwege in großer Zahl auftreten. Die kleinsten Herde können sich dem unbewaffneten Auge entziehen. Größere Herde bilden Knötchen und Knoten verschiedener Größe oder ersetzen größere Muskelabschnitte, letzteres namentlich bei direktem Übergreifen einer Geschwulst (z. B. eines Mammakarzinoms) auf einen Muskel. Die Geschwulstzellen verbreiten sich zunächst im Perimysium internum, können indessen auch in die Sarkolemmschläuche eindringen und die kontraktile Substanz verdrängen und zerstören.

Von **tierischen Parasiten** kommen im Muskel die Trichine, der Cysticercus cellulosae und der Echinokokkus vor.

Weigert fand bei einem Falle von Myasthenia gravis (lähmungsartiger Schwäche der Muskeln) eine maligne Thymusgeschwulst und Zellanhäufungen in verschiedenen Muskeln, die er als Metastasen auffaßte. Goldflam und Link haben den Befund bestätigt, allein Beziehungen zu einem primären Tumor der Thymus bestanden nicht. Im Falle von Link war kein Tumor außerhalb der Muskeln vorhanden, im Falle von Goldflam ein solcher der Lunge und Pleura.

Literatur über Geschwülste u. Cysticerken der Muskeln.

Billroth, *Rhabdomyom, Virch. Arch. 9. Bd. 1856.*
Buhl, *Rhabdomyom, Zeitschr. f. Biol. I 1865.*
Busse, *Pathol. d. willkürl. Muskulatur, Ergebn. d. a. Path. IX 1 1904 (Lit.).*
Christiani, *Rech. sur les tumeurs malignes des muscles striés, Arch. de phys. X 1887.*
Danielsen, *Cysticercus cellulosus Beitr. v. Bruns, 44. Bd. 1904 (Lit.)*
Fujinami, *Rhabdomyosarkom, Virch. Arch. 160. Bd. 1900.*
Honsell, *Ekchondrom d. Deltamuskels, Beitr. v. Bruns XXIII 1899.*
Keller, *Kavernöses Muskelargiom, D. Z. f. Chir. 74. Bd. 1904.*
Link, *Myasthenia gravis mit Zellherden in zahlreichen Muskeln, Z. f. Nervenheilk. XXIII 1902.*
Lorenz, *Die Muskelerkrankungen, Wien 1904 (Lit.).*
Maag, *Osteoidtumor, Arb. a. d. path. Inst. zu Tübingen V 1904.*
Manec, *Enchondrom, Gaz. des hóp. 1863.*
Muscatello, *Angiom, Virch. Arch. 135. Bd. 1894.*
Myers, *Myasthenia gravis, Z. of Path. VIII 1902.*
Neumann, *Sekundäres Carcinom, Virch. Arch. 20. Bd. 1861.*

Paprovac, *Cavernöse Muskelgeschwulst, A. f. klin. Chir. 44. Bd. 1892.*
Regaud, *Fibrome musculaire, A, de méd. exp. VIII 1896 (Lit.).*
Riethus, *Primäre Muskelangiome, Beitr. v. Bruns 42. Bd. 1904.*
Ritschl, *Lymphangione d. Muskeln, Beitr. v. Bruns XV 1895 (Lit.).*
Sokolow, *Über die Entwicklung des Sarkoms in den Muskeln, Virch. Arch. 57. Bd. 1873.*
Volkmann, R., *Zur Histologie des Muskelkrebses, Virch. Arch. 50. Bd. 1870.*
Weber, O., *Carcinom, Virch. Arch. 39. Bd. 1867.*
Weil, *Zur Kenntnis des Muskelkrebses, Österr. med. Jahrb. 1873.*
Weigert, *Myasthenia gravis, Arch. f. Psych. 24. Bd. 1901.*

II. Pathologische Anatomie der Sehnen, der Sehnenscheiden und der Schleimbeutel.

§ 81. Die an die Muskeln sich anfügenden **Sehnen** bestehen aus Bündeln oder Faszikeln dichten, gefäßlosen Bindegewebes, welche durch lockeres, gefäßhaltiges Bindegewebe, das interfaszikuläre Gewebe, untereinander verbunden werden. Nach außen sind die Bündel einer Sehne von einer Bindegewebshülle umgeben, welche mit dem interfaszikulären Gewebe in Verbindung steht.

Die **Sehnenscheiden** sind membranöse Umhüllungen der Sehnen, welche von der Substanz der Sehne fast vollkommen gesondert sind, so daß die letztere frei in ihnen hin und her gleiten kann. Durch Absonderung von Synovia wird der Weg der Sehne glatt erhalten.

Fig. 279. Von Granulationswucherungen umgebene Uratablagerungen in der Sehnenscheide (Alk. Vesuvin). *a* Kristalle. *b* Granulationswucherungen. Vergr. 300.

Das gefäßlose Gewebe der Sehnenfaszikel ist zu primären Veränderungen wenig geneigt, es wird dagegen das Sehnengewebe nicht selten durch Erkrankung der Nachbarschaft in Mitleidenschaft gezogen, und der Sehnenscheide kommen verschiedene eigenartige Erkrankungen zu. Verwundungen, Quetschungen, Zerrungen, Überanstrengungen der Sehnen und Sehnenscheiden, sowie Entzündungen der Nachbarschaft führen nicht selten zu Entzündungen derselben, zu **Tendinitis** und **Tendovaginitis** oder Tenosynovitis.

Bei Anwesenheit von Entzündungserregern im Blute (Eiterkokken, Tripperkokken, Pneumoniekokken, Tuberkelbazillen) kommen auch hämatogene Sehnen- und Sehnenscheidenentzündungen vor.

Bei der **Tendovaginitis acuta sicca** bilden sich an der Innenfläche der Sehnenscheiden und an der Oberfläche der Sehnen Faserstoffauflagerungen, so daß die aufgelegte Hand beim Hin- und Hergleiten der Sehnen ein knarrendes, reibendes Geräusch empfindet. Sie kommt am häufigsten an den Sehnen der Rückseite der Hand vor bei Individuen, welche Händearbeit verrichten.

Die **Tendovaginitis acuta purulenta** entsteht am häufigsten nach Verletzungen und nach eiterigen Entzündungen der Nachbarschaft, so z. B. bei Panaritien. Sie ist durch Ansammlung von Eiter in dem Raum

zwischen Sehnenscheide und Sehne und durch zellige Infiltration des interfaszikulären Bindegewebes charakterisiert.

Die Sehne wird dabei trübe und quillt auf. Nicht selten vereitert das interfaszikuläre Gewebe, die Sehne fasert sich auf, die Faserbündel fallen auseinander und werden nekrotisch. Heilt die Entzündung ohne Sehnennekrose, so kommt es meist zu Verwachsungen zwischen der Sehnenscheide und der Sehne, doch kann auch eine vollständige Wiederherstellung der normalen Verhältnisse eintreten.

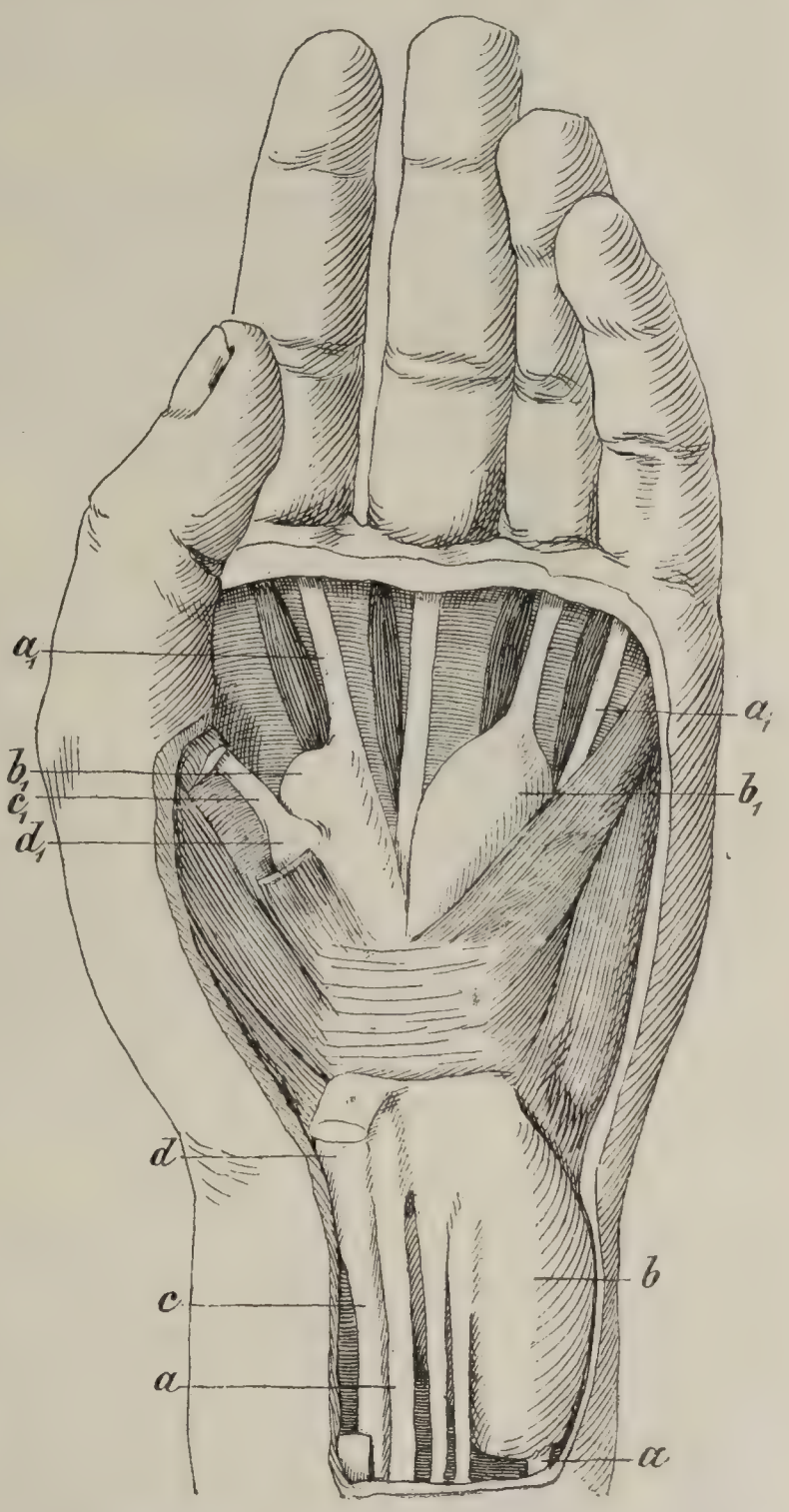

Fig. 280. Zwerchsackförmiges Sehnenscheidenhygrom der Fingerbeuger. a a_1 Sehnen des Musculus flexor digitorum sublimis; b, b_1 Hygrom von deren Scheiden. c c_1 Sehne des Musculus flexor pollicis longus; d d_1 Hygrom von dessen Scheide. Präparat aus der Sammlung der chirurgischen Klinik in Tübingen, um $^1/_2$ verkleinert.

Lagern sich bei Gicht Urate (Fig. 279 *a*) im Gewebe der Sehnen ab, so kommt es teils zu Gewebsnekrose, teils zu Entzündung und Gewebsneubildung, und es gerät vornehmlich das peri- und interfaszikuläre Bindegewebe der Sehnen in lebhafte Wucherung, so daß die Faszikel der Sehnen durch zellreiches Gewebe auseinandergedrängt und die mit kristallinischen Abscheidungen inkrustierten Teile (*a*) von Keimgewebe (*b*), das auch Riesenzellen enthalten kann, umlagert werden. Man kann danach den Prozeß als **Tendinitis** und **Tendovaginitis proliferans urica** bezeichnen.

Die **tuberkulöse Tendovaginitis** kommt sowohl sekundär nach Knochen- und Gelenktuberkulose, als auch primär vor. Die Tuberkel entwickeln sich vornehmlich in der Wand der Sehnenscheiden, und ihre Bildung kann von Exsudationsprozessen begleitet sein. Im weiteren Verlaufe der Erkrankung bilden sich fungöse Granulationen, die Eiter sezernieren und die Sehne ganz bedecken. Gleichzeitig wird die Wand der Sehnenscheide durch Bindegewebshyperplasie und Einlagerung von Tuberkeln und Tuberkelgruppen verdickt.

Wird von einer Sehnenscheide infolge chronischer Reizzustände eine vermehrte Menge von Flüssigkeit abgeschieden, so kann sich eine Erweiterung derselben zu einer cystischen Bildung, ein **Hygrom der Sehnenscheiden** oder ein **Hydrops tendovaginalis** bilden. Am häufigsten kommt dies

an den Sehnen der Hand (Fig. 280 *b* b_1, *d* d_1), besonders in der Palma manus an den Scheiden der Flexoren vor. Da die Sehnenscheiden unter dem Ligamentum carpi volare hindurchziehen, so wird die Geschwuslt in der Mitte eingeschnürt und wird dadurch sanduhr- oder zwerchsackförmig. In anderen Fällen entarten die Scheiden der Fingerteile der Beugesehnen, oder die Sehnenscheiden des Handrückens, seltener Sehnenscheiden anderer Muskeln. Die Hygrome der Sehnenscheiden sind größtenteils Symptome tuberkulöser Erkrankungen und enthalten oft sog. **Reiskörper** oder **Corpuscula oryzoidea,** kleinen Reiskörnern oder Kürbiskernen ähnliche freie Körper, welche entweder aus abgestoßenen nekrotischen Massen der wuchernden Sehnenscheiden (vergl. § 82) oder aus Fibrin entstanden sind. Sie bestehen größtenteils aus homogenen Massen, oder aus Schollen, oder aus geschichteten Lagen, zwischen denen nur spärliche Zellen liegen.

Durchschnittene Sehnen werden, falls nicht Eiterung eintritt, durch Bindegewebe wieder vereinigt, welches Narbengewebe (Fig. 275 *c*) gleicht und äußerlich eine grauweiße Farbe und einen geringeren Glanz besitzt.

Die Regeneration erfolgt durch eine Wucherung der Sehnenzellen und der Zellen des umgebenden Gewebes.

Eine sehr seltene Affektion der Sehnenscheiden sind papilläre, verzweigte, Fettgewebe enthaltende, als **Lipoma arborescens** bezeichnete Wucherungen.

Nach Hirschsprung (*Jahrb. f. Kinderheilk. XVI, 1881*), Troisier (*Progrès méd. 1883, 1884, u. Union méd. 1884*) u. Rehn (*IV. Kongr. f. inn. Med., Wiesbaden 1886*, u. Gerhardts *Handb. der Kinderkrankh. III*), Barlow u. Warner (*Transact. of the Intern. med. Congr., London IV*) und Prior (*Münchener med. Wochenschr. 1887*) kommen im Verlauf des Gelenkrheumatismus in den periartikulären Ligamenten und Sehnen, auf dem Periost und den subkutanen Aponeurosen stecknadelkopf- bis bohnengroße, nur eine beschränkte Zeit bestehende Knötchen vor (Rheumatismus nodosus), welche aus einem zellreichen Keimgewebe bestehen. Sie pflegen in längstens zwei Monaten zu verschwinden.

Literatur zur pathologischen Anatomie der Sehnen.

Adams, *On the reparat. proc. in human tendons after subcut. division, London 1860.*
Aievoli, *Istol. patol. del tendine nel panaritium, Policlinico 1896.*
Beck, *Tendovaginitis prolifera calcarea, D. Zeitschr. f. Chir. 58. Bd. 1901.*
Bellamy, *Myeloid Tumour of Tendon Sheaths, Journ. of Path. VII 1901.*
Beltzow, *Entwickl. und Regen. d. Sehnen, Arch. f. mikrosk. Anat. XXII 1883.*
Beger, *Tuberkulose, Zeitschr. f. Chir. XXI 1884.*
Berkart, *Pathologie of the Gouty Paroxysm, Brit. Med. Journ. I 1895.*
Borst, *Heilung nach Sehnenplastik, Beitr. v. Ziegler XXXIV 1903.*
Busse, *Heilung der Sehnenwunden, Zeitschr. f. Chir. 33. Bd. 1892.*
Cazanow, *Des tumeurs blanches des synoviales tendineuses, Thèse de Paris 1866.*
Garrè, *Die prim Sehnenscheidenentzündung. Beitr. z. klin. Chir. v. Bruns VII 1891.*
Ginsburg, *Entzündung und Regeneration der Sehnen, Virch. Arch. 88. Bd. 1882.*
Goldmann, *Dus reiskörperchenhalt. Hygrom d. Sehnenscheiden, B. v. Ziegler VII 1890.*
Haeckel, *Lipoma arborescens der Sehnenscheiden, Zentralbl. f. Chir. 1888.*
Jacoby u. Goldmann, *Tendovaginitis suppurativa gonorrhoica, Beitr. v. Bruns XII 1894.*
Küttner, *Subkutane Sehnenscheidenhümatome, Beitr. v. Bruns 44. Bd. 1904.*
Landow, *D. Faserstoff u. s. Umwandlung b. Hydrops fibrinosus, Langenb. A. 47. Bd. 1895.*
Neumann, E., *Die Pikrokarminfärbung etc., A, f. mikr. Anat. XVIII 1880.*
Nicaise, Poulet *et* ***Vaillard,*** *Nature tuberculeuse des hygromes et des synovites tendineuses à grains riziformes, Revue de chir. 1885.*
Schuchardt, *Tuberkulose u. Syphilis der Sehnenscheiden, Virch. Arch. 135. Bd. 1894; Reiskörperbildung in Sehnenscheiden und Gelenken, Virch. Arch. 114. Bd. 1888.*
Seggel, *Heilung von Sehnenwunden, Beitr. v. Bruns 37. Bd. 1903.*
Ullmann, *Syphilis der Sehnen, Ergebn. d. path. Anat. III 1897.*
Viering, *Regeneration des Sehnengewebes, Virch. Arch. 125. Bd. 1891.*

§ 82. Die **Schleimbeutel** sind im Bindegewebe gelegene und von einer Bindegewebsmembran mit glatter Innenfläche umschlossene Hohlräume, welche klare Synovia enthalten. Sie entstehen da, wo Muskeln oder Sehnen über Skletteile hinweglaufen, oder wo Haut, Faszien und Muskeln fortwährend einem Druck und einer Verschiebung ausgesetzt sind. Es sind also erworbene Bildungen, und es ist danach auch ein Teil derselben inkonstant. Auch können sich unter besonderen Verhältnissen Schleimbeutel an Stellen entwickeln, welche gewöhnlich keine besitzen.

Bei der akuten Entzündung der Schleimbeutel, der **akuten Bursitis** oder dem **akuten Hygrom** treten im Innern derselben je nach der Form der Entzündung seröse oder serös-fibrinöse und eiterige Massen auf und dehnen den Schleimbeutel aus, so daß sich ein fluktuierender Tumor bildet. Die Entzündung entsteht am häufigsten nach Kontusionen, Verwundungen, Quetschungen usw., seltener als Folge von Blutinfektionen. Eiterige Entzündungen können auf die Umgebung sich verbreiten.

Fig. 281.

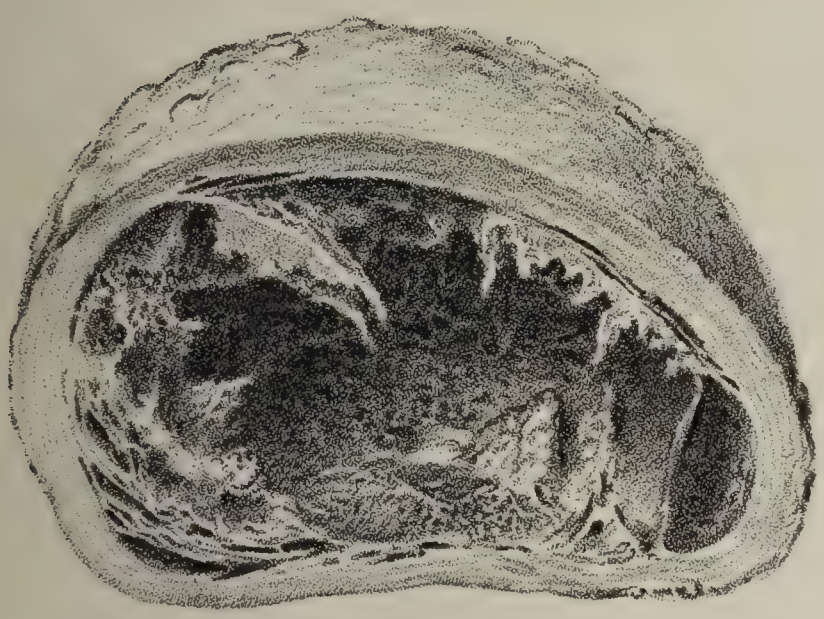

Fig. 282.

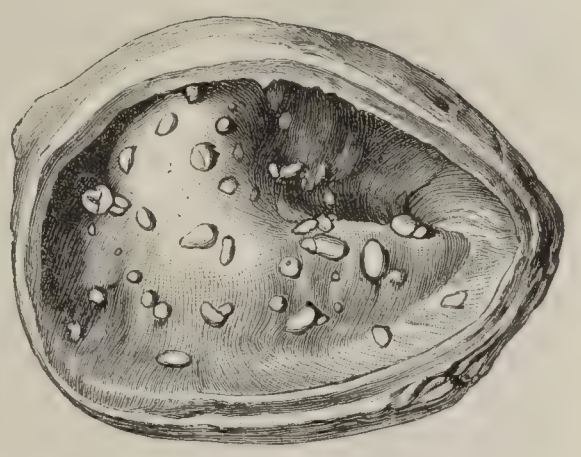

Fig. 281. Hygrom der Bursa praepatellaris im Durchschnitt. Die Wand des Schleimbeutels ist stark verdickt, die Innenfläche mit Fibrinmassen belegt. Nat. Gr.

Fig. 282. Quer durchschnittener, erweiterter präpatellarer Schleimbeutel mit freien und festsitzenden Reiskörpern. Nat. Gr.

Die **Bursitis chronica** tritt am häufigsten in Form einer Flüssigkeitsansammlung im Schleimbeutel, eines **Hydrops bursarum** oder eines **Hygroma** auf (Fig. 281). Der Inhalt ist schleimig, zähflüssig oder mehr dünnflüssig, zuweilen auch blutig gefärbt, die Innenfläche kann mit Fibrinniederschlägen bedeckt sein (Fig. 282).

Die meisten Hygrome übersteigen die Größe eines mittelgroßen Apfels nicht, doch sind mehrfach auch weit größere Cysten beobachtet.

Am häufigsten ist das Hygroma praepatellare, welches durch eine cystische Entartung der Bursa praepatellaris, eines aus drei verschiedenen Taschen bestehenden Schleimbeutels entsteht.

Die Wand der Hygrome ist meist zart, kann sich aber erheblich verdicken (Fig. 281), eine schwartige Beschaffenheit annehmen und stellenweise verkalken. Bei Gicht kommen auch harnsaure Ablagerungen vor. Zuweilen entsteht von vornherein eine stärkere Verdickung der Wand, während die vorhandene Flüssigkeitsmenge nur gering ist. Nachfolgende Verkalkung führt zur Bildung harter steinartiger Knoten.

Tuberkulöse Entzündungen der Schleimbeutel kommen sowohl sekundär als auch primär vor. Die Entwicklung von Tuberkeln in der Wand des Schleimbeutels kann mit serösen Exsudationen verbunden sein, so daß man ein **Hygroma tuberculosum** aufstellen kann. Bei weiterer Entwicklung des Prozesses können an der Innenwand fungöse Granulationswucherungen auftreten, während die Wand des Schleimbeutels sich verdickt und von tuberkulösen Granulationsherden, die später verkäsen, durchsetzt wird.



Fig. 283. Festsitzende Reiskörper aus einem präpatellaren Schleimbeutel (Schnitt aus Fig. 282, M. Fl. Häm.). *a* Wand des Schleimbeutels. *b* Hyaline, teils kernhaltige, teils kernlose Masse in der Wand des Schleimbeutels. *c* Nur an der Basis festsitzender und von Zellen durchsetzter Reiskörper. *d* Fibrinbelag. Vergr. 45.

Die Schleimbeutelhygrome enthalten nicht selten **Corpuscula oryzoidea** oder Reiskörper (Fig. 282), wie sie auch in den Hygromen der Sehnenscheiden vorkommen. Sie setzen sich aus scholligen, seltener aus geschichteten bandartigen homogenen Massen (Fig. 283 *c*, *b*) zusammen, welche zum Teil von Spindelzellen durchzogen sein können. Ihre Entstehung läßt sich meistens auf eine hyaline Entartung des in Wucherung befindlichen (Fig. 283 *b*) oder des ausgebildeten derben Bindegewebes (Fig. 284 *b*) der Schleimbeutelwand (oder auch der

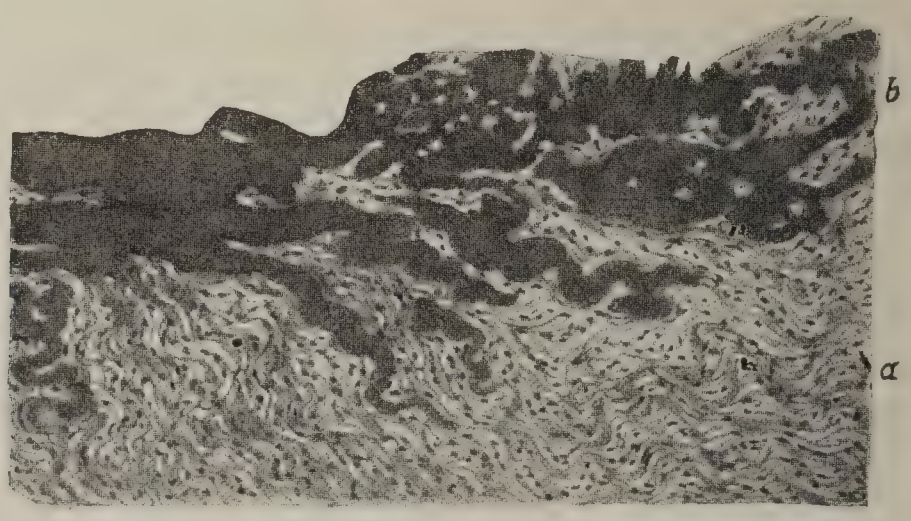

Fig. 284. Hyaline Entartung des Bindegewebes in der Wand eines an Tuberkulose erkrankten Schleimbeutels (M. Fl. Häm. Eosin). *a* Faseriges Bindegewebe. *b* Hyalines Bindegewebe. Vergr. 40.

Sehnenscheiden) oder zottiger Prominenzen derselben zurückführen, wobei die degenerierten Partien weiterhin ausgestoßen (Fig. 283 *c*) oder abgelöst werden. Es ist indessen möglich, daß unter Umständen auch Fibrinniederschläge das Aussehen von Reiskörperchen erlangen.

Die Reiskörperchen sind meist Symptome einer tuberkulösen Erkrankung und treten bei gutartigen Formen der Tuber-

kulose mit geringen Granulationswucherungen auf. Da man bei Druck auf die mit den freien Körpern gefüllten Hygrome ein eigentümliches Krepitieren fühlt, so bezeichnet man dieselben wohl auch als **Ganglion crepitans.**

In seltenen Fällen entwickeln sich in der Wand von Hygromen **bindegewebige Knoten** oder auch **Knorpelwucherungen**, welche zur Bildung von erbsen- bis kastaniengroßen freien Körpern (Fig. 285) führen können.

Fig. 285. Wand eines Hygroms der Bursa anconaea mit knotigen Wucherungen aus Bindegewebe, von der Innenfläche gesehen. Nat. Gr.

Sowohl in zuvor normalen Schleimbeuteln, als auch in Hygromen können sich infolge von Traumen und Zirkulationsstörungen Blutungen mit mehr oder weniger reichlichen Fibrinniederschlägen einstellen. Sie werden als **Schleimbeutel-Hämatome** bezeichnet.

Von **Geschwülsten** kommen in Schleimbeuteln Sarkome und Myxome vor, sind aber selten.

Als **Ganglion** oder **Überbein** bezeichnet man kugelige oder ovale oder gelappte Cysten von Erbsen- bis Taubeneigröße am Hand- und Fußrücken, deren Inhalt aus einer gelbrötlichen kristallenen Gallerte oder Kolloidmasse besteht. Die Cystenbildung erfolgt durch Verschleimung des Bindegewebes (Fig. 286 *c*), die zuerst zu einer Auflösung der fibrillären Grundsubstanz, mitunter auch zum Untergang der Zellen führt.



Fig. 286. Entwicklungsgrenze eines paraartikulären Ganglions (Form. Häm. Fuchsin-Pikrins). *a b* Dichtes Bindegewebe. *c* Verschleimungsherde. Vergr. 80.

Nach Untersuchungen von Ledderhose, Ritschl und Thorn soll der schleimigen Gewebsdegeneration eine Bindegewebsneubildung voraufgehen, welche meist im paraartikulären Gewebe, selten in der weiteren Umgebung der Gelenke auftritt. Nach Payr entstehen die Ganglien lediglich durch degenerative Veränderungen des praeexistierenden Bindegewebes und sind auf Traumen und Entzündungen zurückzuführen, die namentlich bei jugendlichen Individuen wirksam sind,

deren Gelenkkapsel, falls sie schwach ist, an den genannten Orten leicht Dehnungen zuläßt. Am Handrücken liegt das Ganglion in dem zwischen Os multangulum minus und capitatum einerseits, Os scaphoideum und unaum andererseits befindlichen Abschnitte des Interkarpalgelenks. Durch Resorption des Cysteninhalts kann das Ganglion heilen.

Literatur über Schleimbeutelerkrankungen und Ganglien.

Adrian, Schleimbeutelneubildungen, Beitr. v. Bruns 38. Bd. 1903 (Lit.).
Blauel, Das Reiskörperchenhygrom d. Bursa subdeltoidea, Beitr. v. Bruns XXII 1898.
Bozzi, Bursitis tuberculosa, Beitr. v. Ziegler XIX 1896.
Falkson, Ganglion u. fungöse Sehnenscheidenentzündung, Langenbecks Arch. XXXII 1885.
Goldmann, Das reiskörperchenhalt. Hygrom der Sehnenscheiden u. Schleimbeutel, Beitr. v. Ziegler VII 1890; Bildung der Reiskörper in tub. Gelenken, Sehnenscheiden u. Schleimbeuteln, Beitr. v. Bruns XV 1896 (Lit.).
Goldscheider, Hygrome des Knies, Beitr. v. Bruns XXII 1895.
Heineke, Die Anatomie u. Pathologie der Schleimbeutel u. Sehnenscheiden, Erlangen 1868.
van Huellen, Freier Knorpel in Schleimbeuteln, Beitr. v. Ziegler XXXII 1902.
Ledderhose, Die Aetiologie der karpalen Ganglien, Zeitschr. f. Chir. 37. Bd. 1893 (Lit.).
Kreuter, Bursitis subdeltoidea D. Ztschr. f. Chir. 72. Bd. 1904.
Payr, Entstehung d. karpalen Ganglien, D. Zeitschr. f. Chir. 49. Bd. 1898.
Riedel, Tuberkulose der Schleimbeutel, Dtsch. Zeitschr. f. Chir. X u. XI 1878 u. 1879.
Riese, Die Reiskörperchen in tuberkul. Synovialsäcken, D. Zeitschr. f. Chir. 42. Bd. 1895.
Ritschl, Pathogenese der Ganglien, Beitr. v. Bruns XIV 1895.
Schuchardt, Die Entstehung der subkutanen Hygrome, Virch. Arch. 121. Bd. 1890.
Thorn, Entstehung der Ganglien, A. f. klin. Chir. 52. Bd. 1896.
Volkmann, Chirurgie von v. Pitha und Billroth II, Erlangen 1872.

SECHSTER ABSCHNITT.

Pathologische Anatomie des zentralen Nervensystems.

I. Pathologische Anatomie des Rückenmarks und des verlängerten Marks.

1. Einleitung. Mißbildungen des Rückenmarks.

§ 83. Das **Rückenmark** bildet einen Strang, welcher die Gestalt eines mehr oder weniger abgeflachten Zylinders besitzt und sich aus weißer und grauer Substanz zusammensetzt. Erstere bildet die Außenmasse, letztere ist im Innern des Stranges gelegen, erstreckt sich ununterbrochen durch dessen ganze Länge und hat auf dem Querschnitt die Gestalt eines H (Fig. 288), so daß man an ihr zwei Vorder- (*a*) und zwei Hintersäulen (*e*) oder Hörner, sowie ein mittleres Verbindungsstück, die graue Kommissur, unterscheiden kann. Die letztere enthält ein mit Zylinderzellen ausgekleidetes Rohr, den Zentralkanal (*g*), welcher die Kommissur in einen vorderen und hinteren Abschnitt trennt. Die Vorderhörner sind überall stärker entwickelt als die Hinterhörner, doch wechseln ihre Mächtigkeit wie ihre Konfiguration in den verschiedenen Abschnitten des Rückenmarks sehr erheblich. Am kleinsten sind sie im Brustteil.

Im unteren Zervikal- und oberen Dorsalteil des Rückenmarks bildet das Vorderhorn einen seitlichen Fortsatz (*b*), welcher den Namen Traktus intermedio-lateralis oder Seitenhorn erhalten hat. Im übrigen strahlen von der Peripherie der grauen Substanz zahlreiche Fortsätze in die weiße Substanz, welche als Septula medullaria bezeichnet werden. Seitlich von der Basis des Hinterhorns findet sich eine von weißer Substanz durchbrochene, netzartig gestaltete graue Substanz, die Formatio reticularis (*c*).

An der Spitze des Hinterhorns findet sich die ganglienzellenhaltige Rolandosche gelatinöse Substanz, an welche sich nach vorn die spongiöse Substanz des Hinterhorns anschließt.

Aus der Spitze der Vorderhörner treten die vorderen Wurzeln (*g*) aus, medial von den Hinterhörnern die hinteren Wurzeln (*k*) ein.

Die weiße Substanz, welche wesentlich aus längsverlaufenden markhaltigen Nervenfasern, die in ein Stützgewebe eingebettet sind,

besteht, wird durch die graue Substanz in drei Abschnitte geteilt, von denen die medial von den vorderen Wurzeln gelegenen als Vordersträngе (*H*), die medial von den Hinterhörnern und Wurzeln gelegenen als Hintersträngе (*BC*) und die zwischen den Vorder- und Hinterhörnern gelegenen als Seitensträngе unterschieden werden.

Die **graue Substanz** ist reich an Ganglienzellen und feineren und gröberen Nervenfasern, welche durch Gliagewebe eine Stütze erhalten. In der Umgebung des Zentralkanals findet sich ein als Substantia gelatinosa centralis bezeichnetes Gewebslager, welches aus Gliagewebe besteht.

Die Gliazellen (Deitersscheе Zellen, Astrocyten) bestehen aus einem kleinen Zellkörper und sehr zahlreichen, feinen, faserigen Fortsätzen, welche meist nicht sehr lang sind, so daß die Mehrzahl der Zellen den kurzstrahligen Gliazellen angehört.

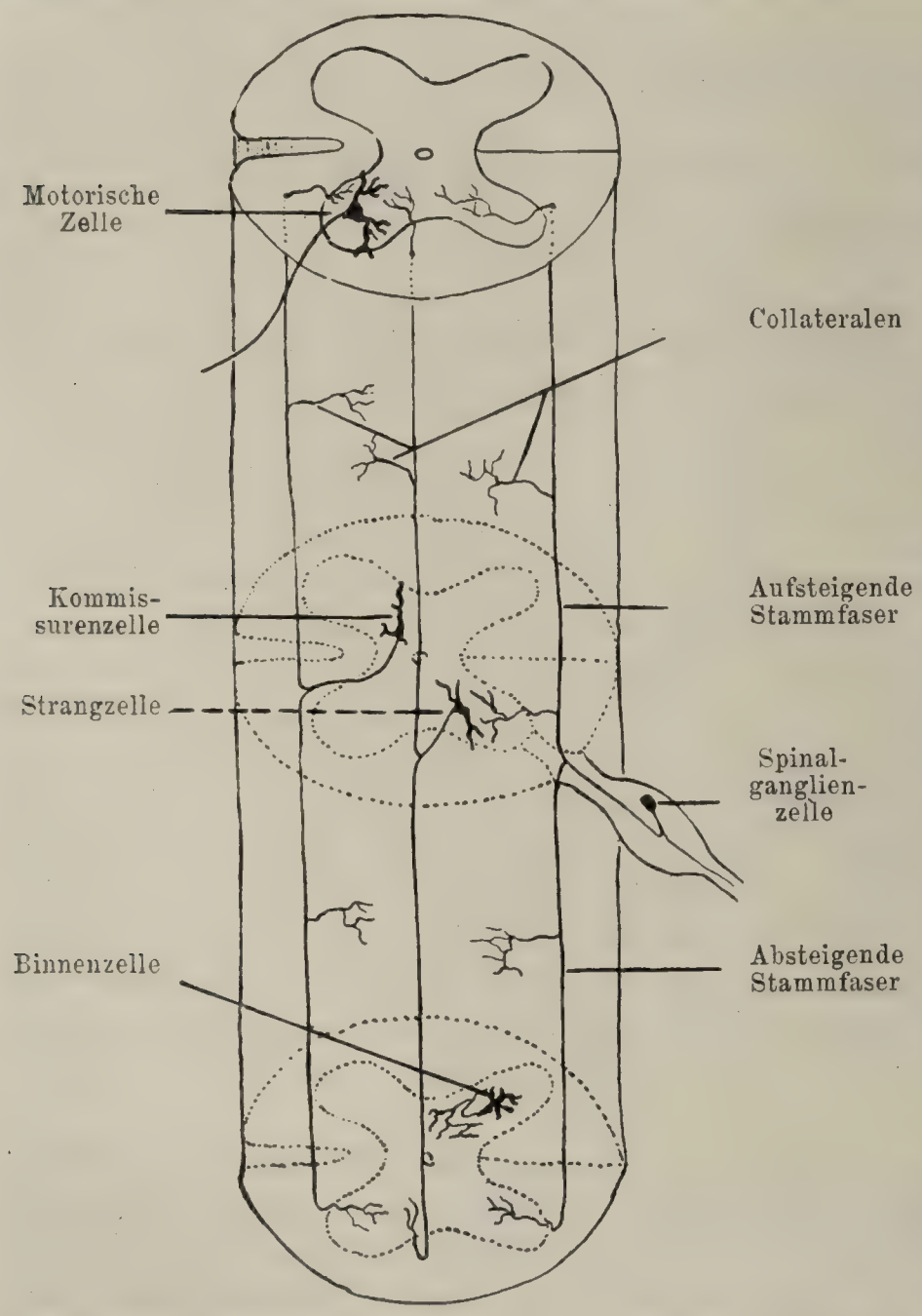

Fig. 287. Schema der Lage und Verästelung der Nervenzellen, sowie der hinteren Wurzeln des Rückenmarks (nach Stöhr).

Zu den Gliazellen gehören sodann auch die den Zentralkanal auskleidenden zylindrischen Zellen, welche an der Basis in einen fadenförmigen Fortsatz auslaufen.

Die Ganglienzellen (Nervenzellen, Neurocyten) sind größtenteils Monaxone, d. h. sie besitzen nur einen gestreckt verlaufenden Achsenzylinder- oder Nervenfortsatz (Axon, Neuraxon) und zahlreiche dendritisch verzweigte Protoplasmafortsätze (Dendriten), welche einen dichten Nervenfilz bilden. Je nach der Funktion der Zellen und dem Verlauf ihres Nervenfortsatzes lassen sich verschiedene Ganglienzellen unterscheiden.

Die motorischen Nervenzellen liegen im Hals- und Lumbarmark in zwei Gruppen, im Dorsalmark in einer Gruppe vereinigt im Vorderhorn, sind sehr groß und geben einen nach vorn in schräg absteigendem Verlaufe austretenden Nervenfortsatz (Fig. 288 *9*) ab, der zum Achsenzylinder der vorderen Wurzeln, d. h. der motorischen Nerven wird.

Die Kommissurenzellen geben ihren Nervenfortsatz durch die vordere graue Kommissur an den Vorderstrang der entgegengesetzten Seite ab (Fig. 287 und Fig. 288 *10*) und teilen sich hier in eine auf- und eine absteigende Stammfaser, welche in verschiedener Höhe verästelte Fasern an die graue Substanz abgeben und schließlich in solchen Verästelungen enden.

Die Strangzellen, welche teils zerstreut, teils in Gruppen im Mittelfeld der Vorderhörner und im Seitenhorn und Hinterhorn gelagert sind, lassen ihren Achsenzylinderfortsatz nach Abgabe feiner Kollateralen innerhalb der grauen Substanz in den Vorder-, Seiten- oder Hinterstrang eintreten (Fig. 287) wo er sich teilt und nach oben

und unten verlaufend verzweigte Seitenäste und Endzweige an verschiedene Stellen der entsprechenden Seite der grauen Substanz abgibt.

Die Cajalschen Kombinationsformen teilen ihren Achsenzylinderfortsatz schon in der grauen Substanz und schicken einen Ast nach dem gleichseitigen, einen nach dem gekreuzten Vorderstrang.

Die Binnenzellen, die sich auf die Hinterhörner beschränken (Fig. 287), lassen ihren Achsenzylinderfortsatz schon in der grauen Substanz derselben oder der entgegengesetzten Seite sich in feine Endfäserchen verzweigen (Golgi).

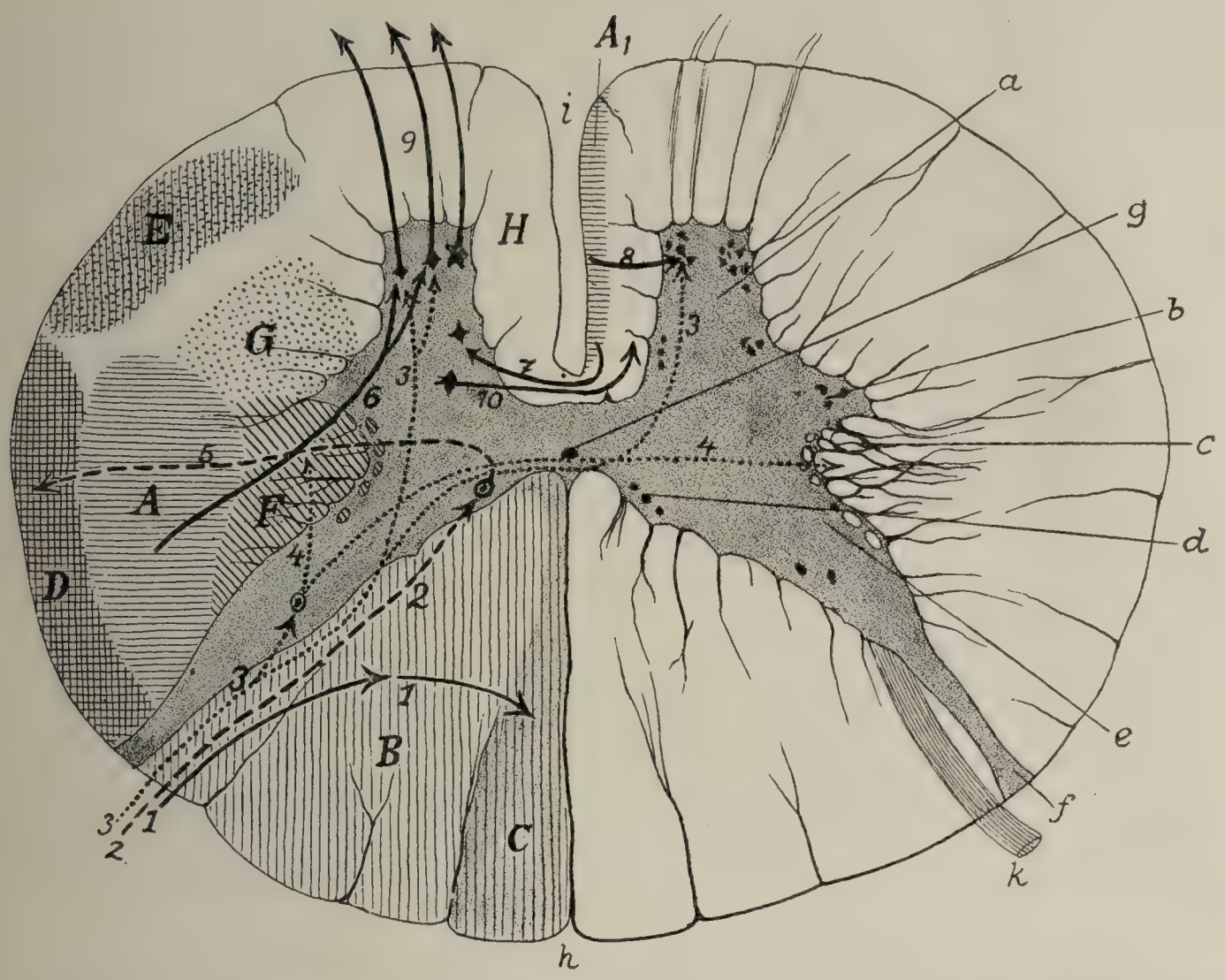

Fig. 288. Schematischer Querschnitt des Rückenmarks (nach Ziehen). AA_1 Pyramidenstrangbahnen. *B* Funiculus cuneatus. *C* Funiculus gracilis. *D* Fasciculus cerebellospinalis. *E* Fasciculus anterolateralis superficialis (Gowerssches Bündel). *F* Seitliche Grenzschicht der grauen Substanz. *G* Vordere gemischte Seitenstrangzone. *H* Funiculus anterior. *a* Columna anterior. *b* Columna lateralis. *c* Formatio reticularis. *d* Nucleus dorsalis (Clarkesche Säule). *e* Columna posterior. *f* Apex columnae posterioris. *g* Zentralkanal. *h* Septum medianum posterius. *i* Fissura mediana anterior. *k* Radix posterior.

1, *2*, *3*, Hintere sensible Wurzelfasern, welche in den gleichseitigen Hinterstrang (*1*), zu den Clarkeschen Säulen (*2*), zu den gleichseitigen und gekreuzten Vorderhörnern ziehen. *4* Fasern aus dem Hinterhorn, welche zu der gleichseitigen und anderseitigen Grenzschicht der grauen Substanz ziehen. *5* Kleinhirnseitenstrangfasern. *6* Pyramidenseitenstrangfasern zum gleichseitigen Vorderhorn ziehend. *7* u. *8* Pyramidenvorderstrangfasern zum anderseitigen (*7*) und gleichseitigen Vorderhorn ziehend. *9* Vordere Wurzelfasern. *10* Vordere Kommissurenfasern.

Die Spinalganglienzellen liegen in den Spinalganglien und besitzen einen Nervenfortsatz, der sich eine kurze Strecke nach seinem Abgang in eine peripheriewärts und eine zentralwärts ziehende Faser (gehören sonach zu den Diaxonen) teilt (Fig. 287). Die durch die hinteren Wurzeln in das Rückenmark eintretende Faser teilt sich nochmals und bildet einen aufsteigenden und einen absteigenden Ast, der nach Abgabe von Kollateralen an die graue Substanz in verschiedenen Höhen des Rückenmarks mit Endverzweigungen in der grauen Substanz endet und so Kontaktverbin-

dungen zwischen den Spinalganglien und den Ganglienzellen der grauen Rückenmarksubstanz, auch den motorischen, herstellt (Fig. 288 *1*, *2*, *3*).

Die **weiße Substanz**, deren Hauptmasse aus longitudinal verlaufenden, markhaltigen Nervenfasern verschiedener Dicke besteht, besitzt als Stützgewebe teils Bindegewebe, das mit den Blutgefäßen in die Tiefe dringt, teils Gliagewebe, dessen Zellen (Astrocyten) Langstrahler sind, also neben kurzen auch zahlreiche lange Fortsätze besitzen, welche die Markscheiden der Nervenfasern umspinnen. Jede Hälfte besteht aus einem Vorderseitenstrang und aus einem Hinterstrang. Im Gebiet der Vorderseitenstränge unterscheidet man folgende Fasersysteme:

1) Die motorischen Pyramidenstrangbahnen (Fig. 288 AA_1) nehmen ihren Ausgang von der motorischen Region der Großhirnrinde und gelangen durch die innere Kapsel, die Hirnschenkel und den ventralen Teil der Brücke ins verlängerte Mark, wo sie sich zum großen Teil in der Pyramidenkreuzung kreuzen. Der gekreuzte Teil zieht als Pyramidenseitenstrangbahn (*A*) im hinteren Teil der Seitenstränge, der ungekreuzte als Pyramidenvorderstrangbahn (A_1) im medialen Teil der Vorderstränge nach abwärts. Beide treten mit dem Vorderhorn, auf dessen Seite sie verlaufen in Verbindung (6, 8), indem die Fasern in verschiedenen Höhen Kollateralen an die Vordersäulen abgeben und schließlich in feinste Endzweige in den Vordersäulen enden. Die Pyramidenvorderstrangbahn gibt auch Fasern (7) an das Vorderhorn der anderen Seite ab.

2) Die Kleinhirnseitenstrangbahn (Fig. 288 *D*) nimmt ihren Ursprung in Ganglienzellengruppen (*d*), welche an der Basis der Hinterhörner liegen (Clarkesche Säulen und Stillingscher Kern) und im Dorsalmark am deutlichsten entwickelt sind. Nach ihrem Übertritt in die Seitenstränge (5) ziehen sie nach Abgabe einer nach abwärts verlaufenden Kollaterale in deren Peripherie (*D*) nach oben nach dem Oberwurm des Kleinhirns.

3) Das Gowerssche Bündel, der Fasciculus anterolateralis superficialis (*E*) enthält vornehmlich aufwärts ziehende Fasern, welche aus Zellen, die teils in den Vorderhörnern, teils in der Mittelzone der grauen Substanz liegen, stammen und, wenigstens zum Teil, in der Kleinhirnrinde enden.

4) In dem noch übrig bleibenden Teil werden sodann noch die seitliche Grenzschicht der grauen Substanz (*F*), die vordere gemischte Seitenstrangzone (*G*) und Seiten- und Vorderstranggrundbündel (*H*) unterschieden.

In den Hintersträngen unterscheidet man nach der Lage den nach außen gelegenen Burdachschen Strang oder Funiculus cuneatus (*B*) und den medial gelegenen Gollschen Strang oder Funiculus gracilis (*C*).

So enthalten beide vornehmlich hintere Wurzelfasern (1) aus den Spinalganglien, welche, sich teilend, teils nach aufwärts, teils nach abwärts verlaufen und während ihres Verlaufes von Stelle zu Stelle Kollateralen an die graue Substanz abgeben. Die absteigenden Äste enden nach kurzem Verlauf, die aufsteigenden zeigen verschiedene Länge; die längeren erstrecken sich, in die Gollschen Stränge übertretend, unter Abgabe von Kollateralen, zum Teil bis zum Kern des Funiculus gracilis. Andere enden im Kern des Funiculus cuneatus, andere in den Clarkeschen Säulen (2), noch andere (3) in der grauen Substanz der Hinterhörner und Vorderhörner derselben oder der entgegengesetzten Seite.

Das **verlängerte Mark** bildet den Übergang des Rückenmarks in das Gehirn, und es erfährt danach im Bau gewisse Änderungen. Diese Änderungen bestehen zunächst darin, daß der Zentralkanal dorsalwärts rückt und sich zum IV. Ventrikel (Fig. 289) umbildet. Gleichzeitig findet eine Zersprengung der grauen Substanz statt, so daß graue und weiße Substanz eigenartige retikulierte Formationen und zahlreiche diskrete Ganglienzellenherde bilden, welche den Gehirnnerven ihren Ursprung geben (Fig. 289 *III*—*X*).

Gleichzeitig mit der Zersprengung der grauen Substanz findet auch eine Verlagerung der Leitungsbahnen statt. Die Pyramidenseitenstrangbahnen treten in der Pyramidenkreuzung auf die entgegengesetzte Seite über und lagern sich an die ventrale Oberfläche, während die kurzen Leitungsbahnen, welche verschiedene Teile der grauen Substanz verbinden, mehr in die Tiefe sich senken. Die Gollschen Stränge

und die Keilstränge rücken als Funiculus gracilis (Fig. 289 *a*) und Fun. cuneatus (*b*) zur Seite des IV. Ventrikels und bilden mit den Kleinhirnseitenstrangbahnen und den Fibrae arciformes das Corpus restiforme (*c*) und weiterhin den Pedunculus cerebelli (*e*).

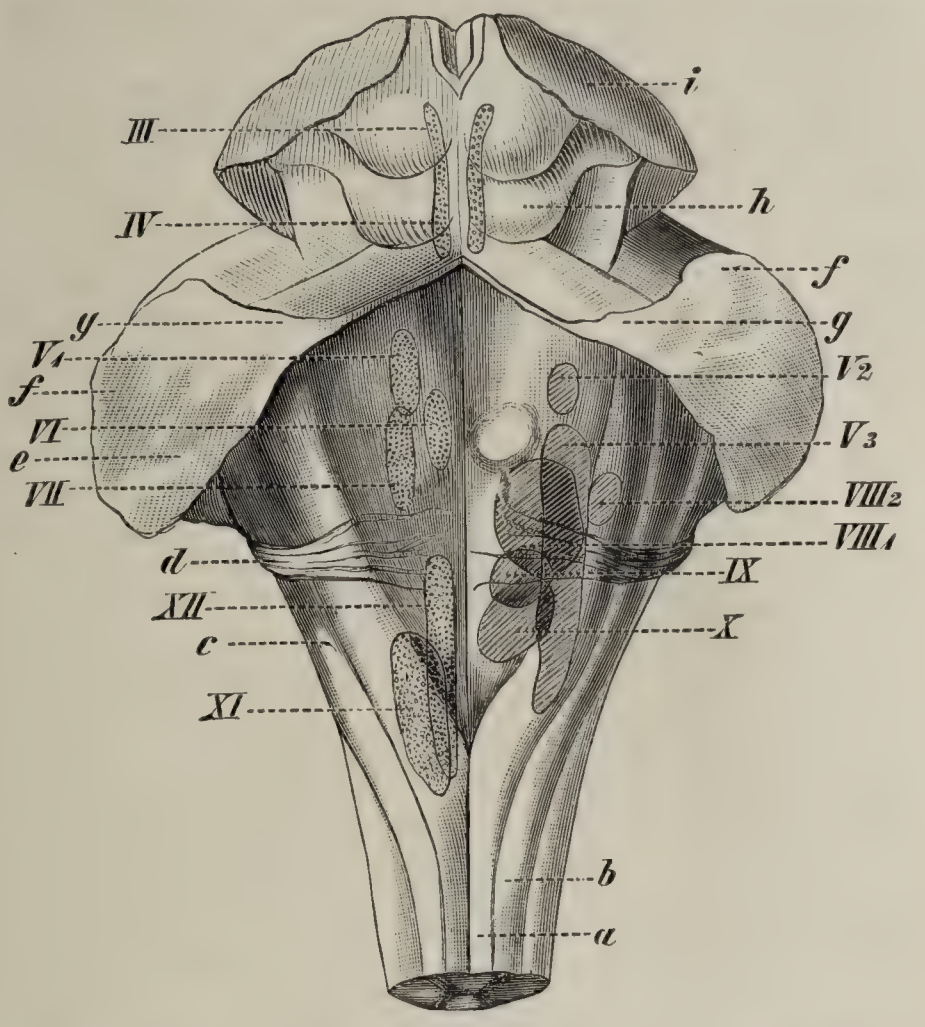

Fig. 289. Lage der Kerne der Gehirnnerven am Boden des IV. Ventrikels. *a* Zarter Strang. *b* Keilstrang. *c* Corpus restiforme. *d* Striae acusticae. *e* Pedunculus cerebelli. *f* Crus cerebelli ad pontem. *g* Crus cerebelli ad corp. quadrigeminum (Bindearm). *h* Corpus quadrigeminum. *i* Crus cerebri.

III Kern des N. oculomotorius, *IV* des N. trochlearis, V_1 der motorischen Wurzel des N. trigeminus, *VI* des N. abducens, *VII* des N. facialis, *XI* des N. accessorius, *XII* des N. hypoglossus.

V_2 Oberer, V_3 unterer sensibler Kern des N. trigeminus, VIII_1 und VIII_2 Kerne des N. acusticus, *IX* Kern des N. glossopharyngeus, *X* des N. vagus.

Hierzu kommt nun noch das Auftreten neuer Herde grauer Substanz, welche die Grundlage der Oliven, der Nebenoliven, der Kerne des Funiculus gracilis und des Funiculus cuneatus u. a. bilden. Endlich erscheinen neben den longitudinalen Fasern auch Bogenfasern, welche teils in den äußeren, teils in den inneren Lagen liegen und sich mit den Längsfasern durchflechten.

Literatur über den Bau des Rückenmarks.

Bechterew, *Die Leitungsbahnen im Gehirn u. Rückenmark, Leipzig 1899.*
Cajal, *Neue Davstellung vom Bau des Zentralnervensystems, Arch. f. Anat. u. Phys. 1893.*
Cramer, *Beitr. z. Anatomie der Medulla oblong. u. d. Brücke, Jena 1894.*
Edinger, *Vorles. über den Bau der nervösen Zentralorgane, Leipzig 1905.*
Flechsig, *Die Leitungsbahnen im Gehirn und Rückenmark, Leipzig 1876.*
Golgi, *Über den feineren Bau des Rückenmarks, Anat. Anzeiger V 1890; Untersuch. üb. den feineren Bau des Nervensystems, Jena 1894.*
His, *Histogenese u. Zusammenhang der Nervenelemente, Verhandl. des X. internat. med. Kongr. II, Berlin 1891, u. Arch. f. Anat., Supplbd. 1890; Die Neuroblasten und deren Entstehung im embryonalen Mark, Leipzig 1889.*
Kadyi, *Üb. d. Blutgefäße des menschl. Rückenmarks, Lemberg 1889.*
Kölliker, *Das Rückenmark, Z. f. wiss. Zool. 51. Bd. 1890; Handb. d. Gewebelehre II 1893.*
Lenhossék, *Der feinere Bau des Nervensystems, Berlin 1895.*
Lissauer, *Faserverlauf im Hinterhorn, Arch. f. Psych. XVII 1886.*
Schmaus, *Patholog. Anatomie des Rückenmarks, Wiesbaden 1901.*
Toldt. *Lehrbuch der Gewebelehre, Stuttgart 1888.*
Verworn *u.* **Nissl,** *Das Neuron, Verh. d. Ges. D. Naturforsch. I Leipzig 1900.*

§ 84. Die **Mißbildungen des Rückenmarks,** welche bei Mißbildungen des Wirbelkanals zur Beobachtung gelangen, sind bereits in § 133 der allgem. Pathol. beschrieben worden. Bei normal ausgebildetem Wirbelkanal zeigt das Rückenmark nur selten hochgradige

Verbildungen, häufig dagegen geringfügige Abweichungen von der Norm, von denen einige auch mit Funktionsstörungen verbunden sind.

Die äußere Form des Rückenmarks ist nur selten erheblich verändert, doch kommen Fälle **abnormer Kleinheit** und **Kürze** des Rückenmarks, von **Mikromyelie,** ferner **partielle Defekte** und **partielle Verdoppelungen**, welche als **Diastematomyelie** bezeichnet werden, oft auch eine **Asymmetrie** desselben vor. Nicht selten sind auch Defekte einzelner Nervenwurzeln.

Der abnormen Dünne und der Asymmetrie des Rückenmarks liegen teils mangelhafte Entwicklung einzelner Faserstränge, teils auch **ungleichmäßige Verteilung der Pyramidenbahnen** zugrunde, indem die Fasern der Pyramidenbahnen der einen Seite in der Pyramidenkreuzung sämtlich oder nahezu sämtlich auf die andere Seite treten können, während die Fasern der anderen Pyramidenbahn zu einem großen Teil auf der ihrem Ursprung entsprechenden Seite nach abwärts ziehen.

Die **mangelhafte Entwicklung von Strangbahnen** ist teils eine primäre, teils eine sekundäre und kommt in beiden Formen sowohl in den Hintersträngen als auch in den anderen Strängen vor, und es kann alsdann eine mangelhafte Ausbildung später zum Ausgangspunkt einer fortschreitenden Erkrankung werden. Die Ursache der primären Agenesien und Hypoplasien entziehen sich meist der Erkenntnis, die sekundären sind in erster Linie darauf zurückzuführen, daß die Zentren oder auch die Endapparate des betreffenden Stranges fehlen oder mangelhaft entwickelt sind, oder daß dieselben von ihren Zentren getrennt sind. So hat z. B. Agenesie oder Zerstörung des Gebiets der Zentralwindungen eine mangelhafte Entwicklung resp. einen Untergang der entsprechenden Pyramidenbahn zur Folge.

Zuweilen hängt eine mangelhafte Ausbildung der nervösen Stränge und Zentren auch mit anderen örtlichen Entwicklungsstörungen zusammen, so namentlich mit Störungen der Ausbildung des Zentralkanals und dessen Umgebung.

Abnorme Gestaltung der grauen Substanz und Verlagerung einzelner Teile derselben in die weißen Stränge, die als **Heterotopie der grauen Substanz** bezeichnet wird, können in jedem Abschnitt des Rückenmarks vorkommen und sehr erhebliche Abweichungen von der Norm bedingen, sind indessen nicht häufig. Zu beachten ist, daß durch postmortale traumatische Verletzungen des Rückenmarks Verzerrungen und Verschiebungen der grauen Substanz entstehen können, welche den angeführten Mißbildungen sehr ähnlich sehen. In den vorderen und hinteren Nervenwurzeln und in den weißen Strängen sind Ganglienzellen mehrfach beobachtet worden und sollen nach Hoche in den vorderen Wurzeln des unteren Rückenmarks einen normalen Bestandteil bilden.

Abnorme Ausbildung des Zentralkanals und der **grauen Kommissur** kommt nicht selten vor und besteht namentlich in pathologischer Erweiterung und in partieller Verdoppelung des Zentralkanals, sowie in pathologischer Wucherung des Gliagewebes der grauen Kommissur und in der Bildung von Zerfallshöhlen in diesen Wucherungen (vergl. Hydromyelie und Syringomyelie und multiple Sklerose § 90 und 91).

Literatur über Mißbildungen des Rückenmarks.

Beneke, *Diastematomyelie mit Spina bifida, Wagners Festschr., Leipzig 1887.*
Bonome, *Sdoppiamento parziale del midollo spinale, Arch. per le Sc. Med. XI 1887.*

Bramwell, *Diseases of the spinal cord, London 1895.*
Buchholz, *Entwicklungsanomalien d. Rm., Arch. f. Psych. 22. Bd. 1890.*
Flechsig, *Über Systemerkrankungen, Leipzig 1878.*
Fürstner u. Zacher, *Bildungsanomalien, Arch. f. Psych. XII 1882.*
van Gieson, *A study of the artefacts of the nervous system, New York Med. Journ. 1892.*
Hoche, *Beitr. z. Kenntn. d. Verhaltens der Rückenmarkswurzeln, Heidelberg 1891.*
Kossowitsch, *B. d. Rm. e. Mikrocephalen, Virch. Arch. 128. Bd. 1892.*
Lebedeff, *Vermehrung des Zentralkanals bei Tieren, Virch. Arch. 86. Bd. 1881.*
Lenhossék, *Verdoppelung des Rückenmarks, Cannstatts Jahresber. 1858.*
Leyden, *Klinik der Rückenmarkskrankheiten I 1874.*
Nonne, *Üb. eine eigentümliche familiäre Erkrankungsform, Arch. f. Psych. 22. Bd. 1891.*
Oellacher, *Vermehrung des Zentralkanals, Sitzber. d. Wien. Akad. d. Wiss. 68. Bd. 1873.*
Petrén, *Nervensyst. bei Anencephalen u. Amyelie, V. A. 158. Bd. 1899.*
Pick, *Defekte am Rm., Prag. med. Woch. 1881; Verdoppelung der Rm., A. f. Psych. VIII.*
v. Recklinghausen, *Unters. über Spina bifida, Virch. Arch. 105. Bd. 1886.*
Rosin, *Heterotopie im Rückenmark, Virch. Arch. 143. Bd. 1896 (Lit.).*
Ruffini, *Eterotopie di sostanza grigia, Beitr. v. Ziegler XVI 1894.*
Schmaus, *Patholog. Anatomie d. Rückenmarks. Wiesbaden 1901.*
Schwalbe u. Gredig, *Entwicklungsstörungen bei Spina bifida Z. f. Path. 1906.*
Steinlechner-Gretschischnikoff, *Bau d. Rm. bei Mikrocephalen, Arch. f. Psych. XVII 1886.*
Sulzer, *Spina bifida m. Verdoppelung des Rm., Beitr. v. Ziegler XII 1893.*

2. Über die Ursachen, die Entstehung und den Verlauf der Atrophie, der Degenerationen, der Blutungen und der Entzündungen des Rückenmarks. Sekundärdegenerationen.

§ 85. Die Nervenfasern und die Ganglienzellen des Rückenmarks stellen Gebilde dar, welche gegenüber schädlichen Einwirkungen außerordentlich empfindlich sind, und es gehen namentlich die Nervenfasern sehr leicht zugrunde. In vielen Fällen ist die **Ursache der Atrophie und der Degeneration der nervösen Bestandteile der Medulla spinalis und oblongata** aus dem Krankheitsverlauf und aus dem anatomischen Befund mit Sicherheit zu erschließen, in anderen nicht seltenen Fällen entzieht sich dieselbe unserer Erkenntnis.

Seniler oder **durch Krankheit verursachter Marasmus** und **allgemeine Anämie** können sowohl einfachen Schwund als auch degenerative Veränderungen nach sich ziehen, und ebenso führt auch Jahre andauernde **Inaktivität** zu einer erheblichen Massenabnahme der betroffenen Fasergebiete. So verursacht z. B. Amputation einer Extremität nach jahrelangem Bestande eine deutlich wahrnehmbare Atrophie des Hinterstranges und der sensiblen Wurzeln, sowie der Vorderhörner (Fig. 290 *b*) und der Clarkeschen Säulen, oft auch noch der motorischen Strangbahnen der entsprechenden Seite, denen eine Verkleinerung und Verminderung der Ganglienzellen (*b*) und der Nervenfasern zugrunde liegt. Der Verlust an Nervenelementen pflegt bei jüngeren Individuen größer

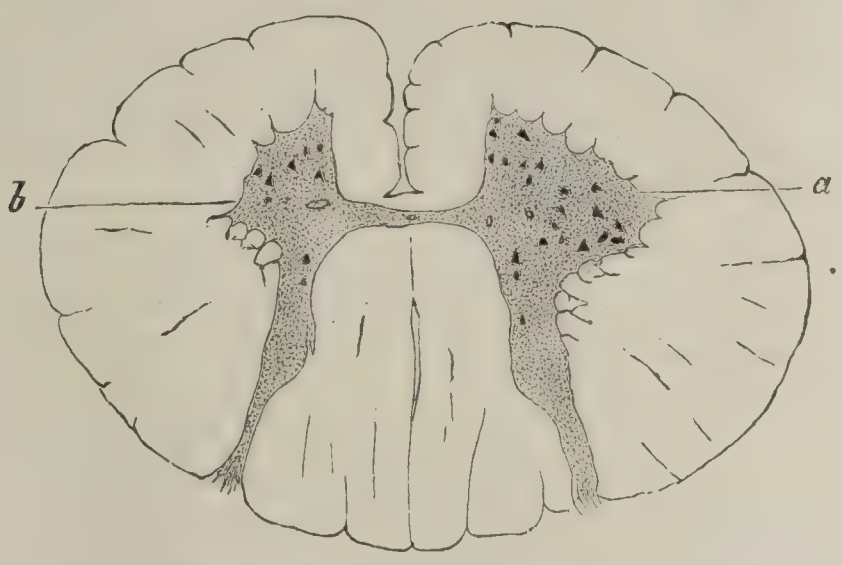

Fig. 290. Atrophie des l. Vorderhorns (*a*) nach intrauteriner Amputation des l. Vorderarms.

auszufallen als bei älteren und ist danach auch bei Verlust der peripherischen Endorgane im intrauterinen Leben am größten.

Eine weitere Ursache von Nervendegeneration sind sodann **Störungen der Zirkulation**, und es führt namentlich durch Arteriosklerose und hyaline Gefäßentartung, Thrombose und Embolie (auch Verschluß der Aorta abdominalis) bedingte **Ischämie** zu schweren örtlichen Degenerationen, welche als **ischämische Myelomalacie** bezeichnet werden. **Blutungen in die Substanz des Rückenmarks** sind meistens Folgen von Traumen und betreffen, von den die größeren Gewebszertrümmerungen begleitenden abgesehen, am häufigsten die graue Substanz, können aber von da auch auf die weiße übergreifen. Bei Blutung in den Zentralkanal kommt es zu **Hämatomyelie**, die sich über eine längere Strecke des Rückenmarks ausbreiten kann.

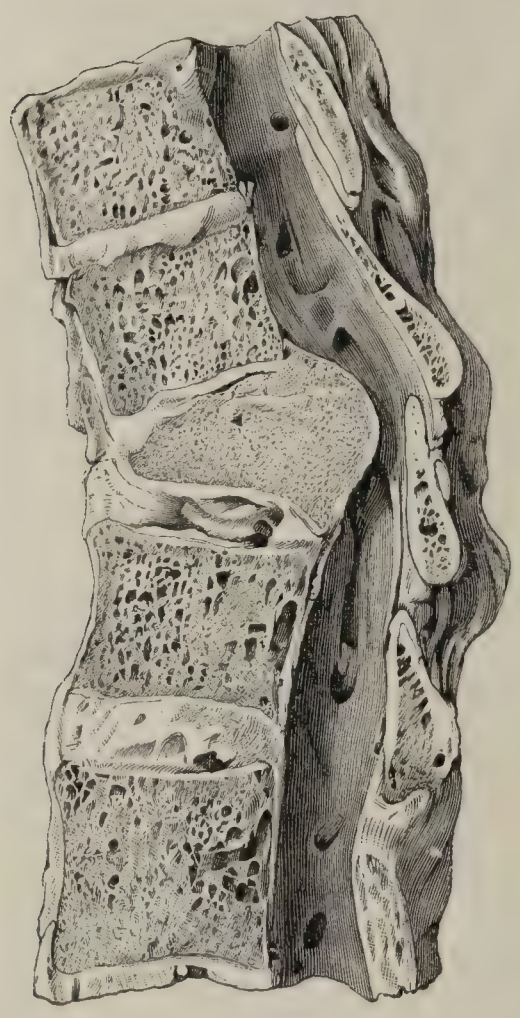

Fig. 291. Verengerung des Wirbelkanals durch Zerquetschung und Vortreibung des Körpers des VI. Brustwirbels.

Unter den Traumen können Quetschungen, Zerrungen und Erschütterungen der Wirbelsäule Blutungen verursachen, und es können schwere, mit Kunsthilfe erfolgte Geburten dazu Veranlassung geben. Blutungen durch Spontanruptur kranker Gefäße, toxische und toxisch-infektiöse Blutungen sind selten mit Sicherheit nachgewiesen, kommen aber zweifellos vor, namentlich in der Medulla oblongata, und es können auch infektiöse Entzündungen einen hämorrhagischen Charakter tragen.

Sehr wahrscheinlich gibt es auch zahlreiche **giftige Substanzen,** welche nicht nur funktionelle Störungen, sondern auch degenerative Veränderungen des Zentralnervensystems, insbesondere des Rückenmarks, verursachen, so z. B. bei chronischer Tuberkulose, Diabetes, Syphilis, Diphtherie. Die von Tuczek nachgewiesene Tatsache, daß chronische Ergotinvergiftung beim Menschen eine exquisite Degeneration der Hinterstränge verursacht, und daß auch bei der durch Genuß von verdorbenem Mais entstehenden Pellagra in den Hinter- oder Seitensträngen Degenerationen eintreten, beweist, daß auch in der Außenwelt Gifte vorkommen, die, in den Organismus aufgenommen, eine degenerierende Einwirkung auf das Zentralnervensystem ausüben. Bei Tetanusvergiftung lassen sich Veränderungen in den motorischen Ganglienzellen nachweisen.

Zu den häufigsten Ursachen von Rückenmarksentartungen gehören sodann **traumatische Einwirkungen** sowie **allmählich sich einstellende Kompressionen.** Die ersteren kommen meist durch Frakturen und Luxationen der Wirbelsäule zustande, welche entweder durch Vortreibung von Knochensubstanz in den Wirbelkanal (Fig. 291) oder durch Verlagerung der Wirbelkörper und Bögen (vergl. Fig 160 S. 189) eine Quetschung und Zertrümmerung des Rückenmarks bedingen. Es können indessen auch bloße Kontusionen der Wirbelsäule Struktur-

veränderungen und Degenerationen des Rückenmarks bewirken, und selbstverständlich sind auch Hieb-, Stich-, und Schußwunden geeignet, Rückenmarkszerstörungen herbeizuführen.

Nach Untersuchungen von Leyden, Nikiforoff, Hehr, v. Schrötter u. a. führen auch rasch sich vollziehende Schwankungen des Luftdrucks, wie sie dann auftreten, wenn in Taucherglocken oder in Luftkästen tief unter dem Wasserspiegel tätig gewesene Arbeiter wieder an die Oberfläche befördert werden, zu Veränderungen des Rückenmarks und zwar dadurch, daß der unter dem hohen Luftdruck vom Blute absorbierte Stickstoff wieder entweicht und in Form von Gastropfen die Gefäße verlegt.

Kompression des Rückenmarks kommt am häufigsten durch tuberkulöse Wucherungen im Epiduralraum, durch Geschwülste (Fig. 292) und durch Verschiebungen der Wirbelknochen oder durch Knickung der Wirbelkörper, welche durch kariöse Zerstörungen bedingt sind, zustande und erfolgt bald sehr allmählich, bald

Fig. 292. Kompression des Lendenmarks durch ein aus erweiterten Venen gebildetes cavernöses Gewebe in der Pia mater der Dorsalfläche des Rückenmarks (M. Fl. Häm. Karm.). *a* Dura mater. *b* Komprimiertes Rückenmark. *c* Venöse Bluträume. *d*, d_1 Durchschnitt durch die vorderen, *e*, e_1 Durchschnitt durch die hinteren Nervenwurzeln. Vergr. 4.

rasch, so daß zwischen Kompression und Quetschung kein scharfer Unterschied zu ziehen ist. Erfolgt die Kompression langsam, so liegt die Ursache der Degeneration vornehmlich in Störungen der Zirkulation des Blutes und der Lymphe.

Endlich ist anzunehmen, daß auch eine **übermäßige Funktion** und **Ermüdung** der Ganglienzellen unter Umständen zu Degeneration derselben führen kann.

Entzündungen der Rückenmarksubstanz oder auch der Pia mater führen zunächst zu Herddegenerationen im Gebiete der entzündlichen Infiltrationen, können aber auch ausgebreitete Entartungen verursachen, so namentlich dann, wenn sich zu den örtlichen zelligen Infiltrationen ein ausgebreitetes **Ödem** hinzugesellt. So kann z. B. eiterige oder tuberkulöse Meningitis spinalis mit einem das ganze Rückenmark betreffenden Ödem verbunden sein, durch welches die Durchmesser des

Rückenmarksquerschnittes auf das Doppelte des Normalen vergrößert werden.

Die **Ätiologie der Entzündungen des Rückenmarkes** ist eine sehr verschiedenartige. und man kann je nach der Beschaffenheit des Entzündungserregers und der Art seiner Wirkung traumatische. infektiöse, toxische, hämatogene, lymphogene und fortgeleitete Entzündungen unterscheiden. Sehr oft wird auch eine Entzündung durch die angeführten Degenerationen verursacht, indem stärkere örtliche Degenerationen sich mit exsudativen Prozessen und weiterhin auch mit Gewebswucherungen zu verbinden pflegen. Es ist danach auch nicht möglich, zwischen einfachen Gewebsdegenerationen und Entzündungen eine scharfe Grenze zu ziehen, und man bezeichnet demgemäß als **Myelitis** sowohl Prozesse, welche von Anbeginn durch entzündliche Exsudation gekennzeichnet sind, als auch solche, welche als Degenerationen beginnen und erst in ihrem weiteren Verlaufe sich mit pathologischen Exsudatbildungen und Wucherungen verbinden.

Literatur über Atrophie des Rückenmarks nach Verlust oder Verkümmerung von Extremitäten.

Davida, *Üb. d. Verh. d. Spinalwurzeln u. Ganglien bei Perobrachie, V. A. 88. Bd. 1882.*
Edinger, *Rm. u. Gehirn bei angeb. Mangel eines Vorderarms, V. A. 89. Bd. 1882.*
Friedländer u. Braun, *Veränd. d. Rm. nach Amputationen, Fortschr. d. Med. IV 1886.*
Grigoriew, *Veränd. d. Rm. nach Extremitätenamputation, Zeitschr. f. Heilk. XV 1894.*
Hayem et Gilbert, *Modific. du syst. nerveux chez un amputé, Arch. de phys. III 1884.*
Homén, *Veränderungen des Nervensystems nach Amputationen, Beitr. v. Ziegler VIII 1890.*
v. Kalhden, *Entzünd. u. Atrophie der Vorderhörner d. Rm., Beitr. v. Ziegler XIII 1893.*
Pellizzi, *Modific. dans la moëlle épin. des amputés, Arch. ital. de biol. XVIII 1892.*
Sträussler, *Veränd. d. motor. Zellen nach Resektion periph. Nerven, Jahrb. f. Psych. XXI 1902.*
Vulpian, *Exam. de la moëlle ép. dans les cas d'amputation, Arch. de phys. 1868.*
Wille, *Veränd. d. Rückenmarks nach Oberarmexartikulation, A. f. Psych. 27. Bd. 1895.*

Literatur über anämische, traumatische, toxische und infektiöse Degenerationen, Entzündungen und Blutungen.

Belmondo, *Veränd. d. Rm. bei Pellagra, Rif. med. 1889, ref. C. f. a. P. I 1890.*
Bickeles, *Postdiphther. Lähmung (Deg. in d. Rückenmarkssträngen u. hint. Wurzeln), Arb. a. d. Inst. v. Obersteiner, Wien 1894.*
Bonome, *Sulle alterazioni del midollo spinale nel tetano, Arch. p. l. Sc. Med. XV 1891.*
Brasch, *Einfluß der Wasserentziehung auf d. Nervenzelle, Fortschr. d. Med. XVI 1898; Fieberveränd. d. Ganglienzellen, Berl. klin. Woch. 1898.*
Braun, *Durch chron. Alkoholintox. hervorger. Veränd. d. Nervensystems, Tübingen 1899.*
Carier, *La cellule nerveux, Paris 1904.*
Cassirer, *Spinalganglienz. nach Nervendurchschneidung, D. Z. f. Naturheilk. XIV 1898.*
Ceni, *Pathogenese der Bleilähmung, Arch. f. Psych. 29. Bd. 1897 (Lit.).*
Cramer, *Die patholog. Anat. der Landryschen Paralyse, Zbl. f. allg. Path. II 1892.*
Demanche, *Des lésions scléreuses des vaisseaux spinaux, Rev. de méd. 1885.*
Ehrlich u. Brieger, *Ausschaltung des Lendenmarkgrau durch temporüre Unterbindung der Aorta, Zeitschr. f. klin Med. 1884.*
Grünfeld, *Wirkung des Mutterkorns auf das Rm., Arch. f. Psych. 21. Bd. 1890.*
Högyes, *Lyssa, Wien 1897 (Lit.).*
Jacob, *Rückenmarkserkrankungen bei letaler Anämie, Fortschr. d. Med. XV 1897 (Lit.).*
v. Kahlden, *Üb. Addisonsche Krankheit, B. v. Ziegler X 1891; Entzünd. u. Atrophie der Vorderhörner, ib. XIII 1893; Poliomyelitis anter., Z. f. path. Anat. V 1894.*
Ketscher, *Pathol. Anat. d. Paralysis agitans (Atrophie der nervösen Elemente, Verdickung d. Gefäße), Prager Zeitschr. f. Heilk. XIII 1893.*
Klebs, *Z. Erklärung der Landryschen Paralyse, Festschr. d. Assist. f. Virch., Berlin 1891.*
Knape, *Veränd. d. Rm. nach Resektion spin. Nerven, B. v. Ziegler XXIX 1901.*

Lamy, *Lés. médull. d'origine vasculaire, Arch. de phys. VII 1895; Lés. prod. par les embolies, ib. IX 1897.*
v. Leyden, *Klinik der Rückenmarkskrankh., Berlin 1874—76; Durch plötzl. Verminderung des Barometerdrucks entsteh. Rückenmarksaffektion, Arch. f. Psych. IX 1879; Hämatomyelie, Zeitschr. f. klin. Med. XIII 1887.*
Lichtheim, *Z. Kenntnis der perniziösen Anämie, Verh. d. VI. Kongr. f. inn. Med. 1889; Üb. Veränd. d. Rm. bei Allgemeinerkrankung, Zentralbl. f. allg. Path. I 1890.*
Lubarsch, *Rückenmarksveränd. bei Karzinomatösen, Z. f. klin. Med. 31. Bd. 1897.*
Mayer, *Zur Lehre von der Anämie des Rückenmarks, Zeitschr. f. Heilk. IV 1883.*
Minor, *Zentrale Hämatomyelie, Arch. f. Psych. 24. Bd. 1892.*
v. Monakow, *Bleivergiftung, Arch. f. Psych. X 1880.*
Münzer *u.* **Wiener,** *Ausschaltung d. Lendenmarkgrau, A. f. exper. Path. 35. Bd. 1895.*
Nauwerck, *Die Entstehung der Rückenmarkserweichung, Beitr. v. Ziegler II 1888.*
Nikiforoff, *Folge schneller Herabsetzung des Barometerdruckes, Beitr. v. Ziegler XII 1892.*
Nonne, *Spinalerkrankungen bei perniziöser Anämie, A. f. Psych. 25. Bd. 1893, D. Z. f. Nervenheilk. VI 1895; Veränd. bei Anämie, Sepsis, Senium, ibid. XIV 1898.*
Obersteiner, *Über Erschütterung des Rückenmarks, Wiener med. Jahrb. 1879.*
Oppenheim, *Zur path. Anatomie der Bleilähmung, Arch. f. Psych. XVI 1885.*
Otto, *Aneurysmen der Rückenmarksgefäße, Arch. f. Psych. XVI 1885.*
Petrén, *Thrombose in d. pialen Gefäßen, Nord. Med. Arkiv 1898.*
Pfeiffer, *Über Rückenmarksblutungen, Zentralbl. f. allg. Path. VII 1896 (Lit.).*
Pitres *et* **Sabracès,** *L'hématomyelie centrale, A. de méd. exp. 1898.*
Popoff, *Veränd. d. Rm. nach Vergiftung m. Arsen, Blei u. Quecksilber, V. A. 93. Bd. 1883; Veränd. der Nervenelemente b. d. Hundswut, ib. 122. Bd. 1890.*
Preiss, *Anatomie der diphtherischen Lähmungen, Zeitschr. f. Nervenheilk. VI 1895.*
Pugibet, *Des paralysies dans la dysentérie, Rev. de méd. VIII 1888.*
Redlich, *Toxische Erkrankungen der Hinterstränge (Ergotismus, Pellagra, Infektionen, Alkoholismus, pern. Anämie, Leukämie, Diabetes), Zbl. f. allg. Path. VII 1896 (Lit.).*
Reinhold, *Herd- u. strangförmige Degeneration, Zentralbl. f. allg. Path. II 1891.*
Sander, *Altersveränderungen im Rückenmark, D. Z. f. Nervenheilk. 17. Bd. 1900 (Lit.).*
Schaffer, *Pathologie u. pathol. Anatomie der Lyssa, Beitr. v. Ziegler VII 1890.*
Siemerling, *Früh entstand. Augenmuskellähmung (Vernichtung der Trochlearis- und Oculomotoriuskerne durch Blutung), A. f. Psych. 40. Bd. 1905 (Lit.).*
Stieglitz, *Exper. Untersuch. über Bleivergiftung (Degeneration der Ganglienzellen der Vorderhörner u. d. vord. Wurzeln), Arch. f. Psych. XXIV 1892.*
Thiemich, *Schädigung durch Ernährungsstörungen, Jahrb. f. Kinderheilk. 1901.*
v. Tschirch, *Über Veränderungen des Rückenmarks bei Vergiftungen mit Morphium, Atropin, Silbernitrat und Kaliumbichromat, Virch. Arch. 100. Bd. 1885.*
Tuczek, *Veränderungen des Rm. bei Ergotismus, Arch. f. Psych. XIII 1882 u. XVIII 1887.*
v. Voss, *Rückenmarksveränd. bei Anämie, D. A. f. klin. Med. 48. Bd. 1898.*
Westphal, *Affektionen des Nervensystems nach Pocken u. Typhus, Arch. f. Psych. III 1872.*

Weitere Literatur enthalten §§ 86—89.

§ 86. Die **einfache Atrophie** des Rückenmarks oder einzelner Teile desselben, welche ohne auffälligere Strukturveränderungen sich einstellt, kann zunächst als eine senile Erscheinung oder als Folge von Inaktivität, z. B. nach Amputation eines Gliedes (Fig. 290), eintreten, kommt aber auch, ohne daß diese Bedingungen gegeben sind, aus Ursachen, die uns nicht bekannt sind, vor. Sie ist durch eine Verkleinerung (Fig. 294 *a* a_1), weiterhin durch einen vollkommenen Schwund einzelner Teile charakterisiert. Am wichtigsten ist die **progressive Atrophie der Vorderhörner,** welche in erster Linie durch eine zunehmende Verdichtung und Verkleinerung der Ganglienzellen (Pyknose) gekennzeichnet ist und so weit gehen kann, daß die an Ganglienzellen reichen Vorderhörner (Fig. 293 *a*) schließlich nur noch vereinzelte, stellenweise auch gar keine Ganglienzellen mehr besitzen (Fig. 294), und daß auch die Nervenfasern der grauen Substanz und der vorderen Wurzeln zum großen Teil schwinden.

Die **Degeneration des Rückenmarks und die Myelitis** sind zunächst durch Degeneration von Ganglienzellen und von Nervenfasern charakterisiert.

Degenerationen der Ganglienzellen lassen sich teils an Veränderungen des Zellkörpers teils an solchen des Kerns erkennen. An

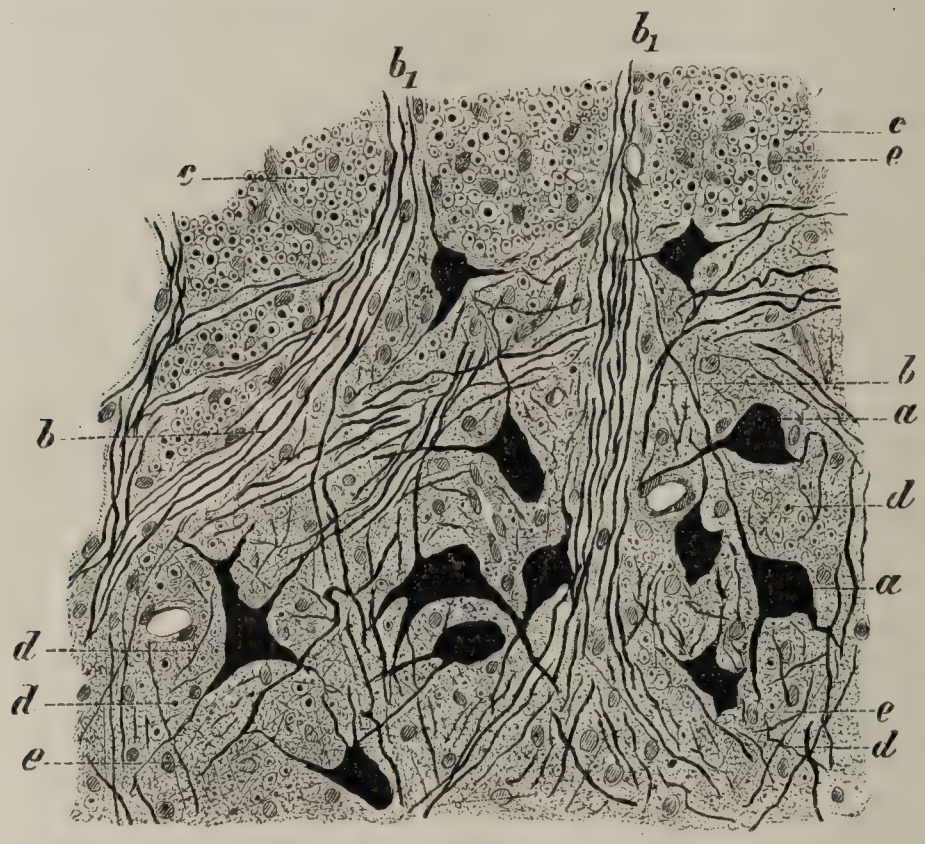

Fig. 293. Durchschnitt durch die Spitze des linken Vorderhorns eines normalen Rückenmarks in der Höhe des IV. Cervikalnerven (M. Fl. Häm. Karm.). *a* Ganglienzellen. *b* Horizontal verlaufende Nervenzüge innerhalb der grauen Substanz. b_1 Vordere Nervenwurzeln. *c* Nervenquerschnitte der angrenzenden weißen Substanz. *d* Nach verschiedenen Richtungen verlaufende feine und grobe Nervenfasern, teils im Querschnitt, teils im Längsschnitt getroffen. *e* Kerne der Gliazellen. Vergr. 150.

Präparaten, die in Alkohol, oder in Sublimat oder in Formol fixiert sind, läßt sich (Nissl) im Zellleib der großen (somatochromen) Ganglienzellen durch Methylenblau, oder Fuchsin, oder Neutralrot usw. eine geformte Substanz, das Tigroid (Lenhossék, Schmaus), färben, welche (Fig. 295 *a*) verschieden gestaltete Klümpchen bildet, die gewöhnlich als Nisslsche Körperchen bezeichnet werden und in den verschiedenen

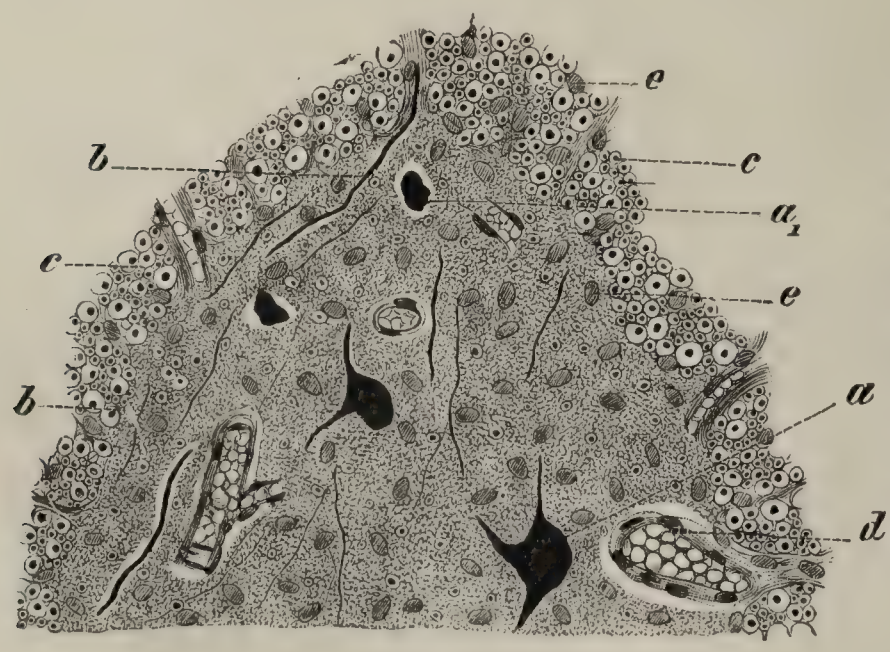

Fig. 294. Schnitt durch die Spitze eines atrophischen Vorderhorns des Rückenmarks in der Höhe des IV. Cervikalnerven von einer an aufsteigender Vorderhornatrophie verstorbenen Frau von zirka 40 Jahren (M. Fl. Häm. Karm.). *a* Normale Ganglienzellen. a_1 Atrophische Ganglienzellen. *b* Übrig gebliebene Nervenfasern der grauen Substanz. *c* Nervenquerschnitte der weißen Substanz. *d* Blutgefäß. *e* Kerne der Gliazellen. Vergrößerung 150.

Ganglienzellen eine gewisse Regelmäßigkeit der Anordnung und der Größe zeigen. Nach Nervendurchschneidung, nach Vergiftung mit den verschiedenen Giften, bei Tetanus, Hundswut, Urämie, Anämie, Inanition, seniler Demenz, Überhitzung des Körpers, schweren Herzfehlern, fieberhaften Zuständen zeigen diese Körperchen Erscheinungen von Verlagerung, von körnigem und scholligem Zerfall (Fig. 295 *b*) bis zu voll-

kommenem Untergang oder auch eine Verschmelzung mit der achromatischen Zwischensubstanz zu einer diffus blau (resp. rot) gefärbten Masse. Der Körnerschwund, die Tigrolyse (SCHMAUS), kann sowohl in den zentralen (Fig. 295 *c*) als in den peripheren Teilen der Zellen beginnen (*d*) und schließlich ein totaler (*e*) werden. Von manchen Autoren wird diesen Bildern an fixierten Präparaten große Bedeutung beigemessen. und man kann auch in dem Wechsel der Bilder den Ausdruck verschiedener Zustände des Zellleibes sehen, doch ist nicht zu entscheiden, wie weit es sich (von Artefakten, Fäulnisveränderungen ganz abgesehen) nur um verschiedene funktionelle Zustände, wie weit um leichte vorübergehende Störungen, wie weit um schwere Zellläsionen handelt. Wichtiger sind danach für die Beurteilung des Zustandes der Zellen Schrumpfungen (Pyknose) oder Schwellungen und Strukturveränderungen des Zellkerns, Schrumpfung oder Quellung und Homogenisierung des

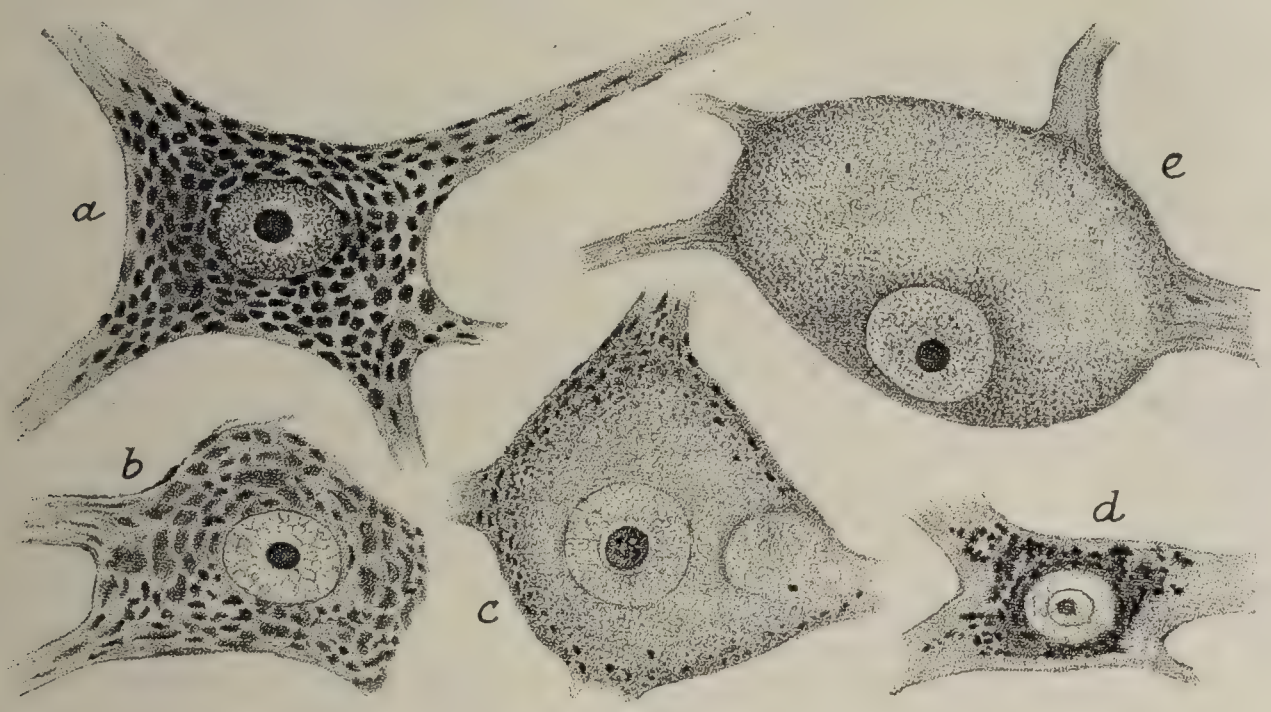

Fig. 295. Ganglienzellen mit NISSLschen Körperchen in verschiedenen Zuständen; Tigrolyse (nach SCHMAUS). *a* Normale Ganglienzelle des Vorderhorns. *b* Ganglienzelle mit zerfallenden NISSLschen Körperchen und deformierten Kernkörperchen (Tetanus). *c* Zentrale Tigrolyse mit leichter Zellschwellung (Nervendurchschneidung). *d* Periphere Tigrolyse (Vergiftung). *e* Allgemeine Tigrolyse mit homogener Schwellung der Zelle (Commotio spinalis).

Protoplasmas (Fig. 295 *e*), Verfettung, Zerbröckelung und Zerfall des Protoplasmas. Vermehrung des schon normaler Weise vorkommenden Pigmentes, das mit Osmiumsäure behandelt, ähnlich wie Fett, eine Schwärzung zeigt, ist dagegen für die Beurteilung degenerativer Zellveränderungen von geringem Wert, da dasselbe etwa vom 8. Lebensjahre an mit dem Alter zunimmt. Es kann danach nur bei Anwesenheit sehr großer Mengen als pathologisch angesehen werden.

Degenerierende Nervenfasern zeigen zunächst einen Zerfall des Myelins in eigenartig gestaltete Tropfen (Fig. 296 *a d*), die nach einiger Zeit mit Osmiumsäure die Reaktionen des Fettes geben und alsdann in kleinere Kügelchen (*e*) zerstieben, ferner ungleichmäßige, oft sehr hochgradige Quellungen und nachfolgenden Zerfall der Achsenzylinder (*c c*$_1$). Unregelmäßige Verteilung des Markes am Achsenzylinder führt zur Bildung variköser Nervenfasern (*b*), unregelmäßige Quellung der Achsenzylinder zur Bildung variköser Achsenzylinder (*c*$_1$)

Bei dieser fettigen Degeneration des Nervenmarkes finden tief greifende chemische Veränderungen statt, indem das Protagon zuerst in lecithinartige Stoffe und schließlich zu wirklichen Fett abgebaut wird.

Besteht von Anfang an eine mit **Zellemigration verbundene entzündliche Exsudation**, so sind den Produkten des Nervenzerfalls auch Leukocyten oder Lymphocyten beigemischt, oder es besteht wenigstens eine perivaskuläre Zellinfiltration, indem die Leukocyten oder auch Lymphocyten sich zunächt in den Lymphscheiden, welche die Gefäße umgeben und eine Fortsetzung der Subarachnoidealräume bilden, ansammeln. Bei Blutungen sind natürlich auch rote Blutkörperchen im Gewebe enthalten.

Die **Gliazellen** können selbst bei ausgesprochenem Nervenzerfall unverändert sein, gehen indessen nicht selten im Gebiete der Degeneration in ähnlicher Weise zugrunde wie die Nervenzellen, und es kann danach zu einem vollkommenen Zerfall der Rückenmarksubstanz kommen, so daß nur die Gefäße und die größeren bindegewebigen Stützbalken sich erhalten. Ausgebreitete Gewebsnekrose und Gewebsvereiterung können auch zu einem partiellen Untergang dieser Gebilde führen.

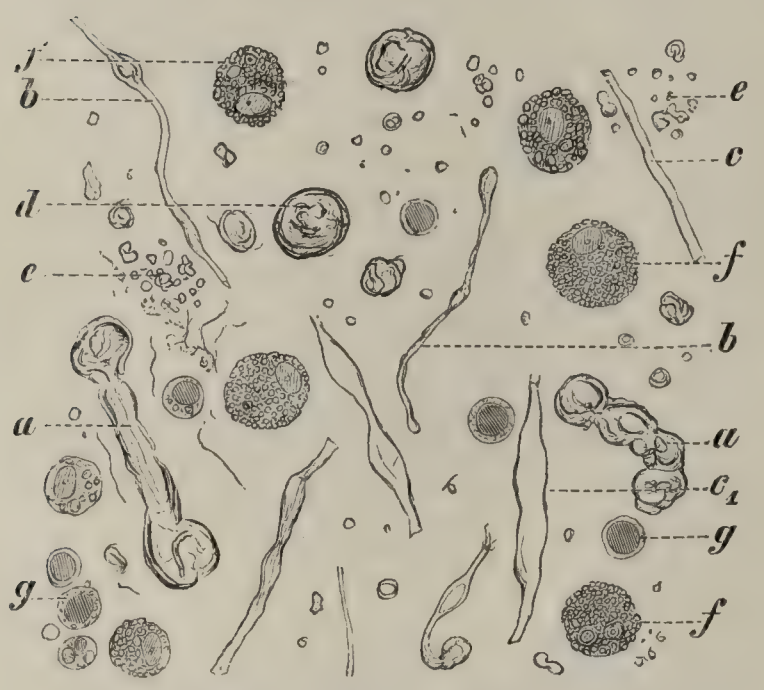

Fig. 296. Kompressionsdegeneration des Rückenmarks (Zerzupfungspräp.). *a* Nervenfaser mit geronnener Myelinscheide. *b* Achsenzylinder mit anhängendem Myelin. *c* Nackter, c_1 nackter gequollener Achsenzylinder. *d* Freie Myelinkugel. *e* Freie Zerfallmassen des Myelins und der Achsenzylinder. *f* Fettkörnchenkugeln. *g* Kleine Rundzellen. Vergr. 300.

Sowohl bei primären Entzündungen als bei nicht entzündlichen Gewebsdegenerationen stellt sich sehr bald eine durch die Anwesenheit der Zerfallsprodukte verursachte Ansammlung von Zellen ein, welche vermittels amöboider Bewegungen die Zerfallsprodukte des Rückenmarkes, insbesondere des Nervenmarkes in sich aufnehmon und so zu **Fettkörnchenzellen** (Fig. 296 *f*) werden. Bei vorhandenen Blutungen können sich auch mit Zerfallsprodukten des Blutes beladene **Pigmentkörnchenzellen** bilden.

Ist das Gewebe vollständig zerfallen, so sind alle die aufgeführten Zerfallsprodukte und die Körnchenzellen untereinander gemischt; ist das Gliagewebe des Rückenmarkes noch erhalten, so liegen die Körnchenzellen an Stelle der untergegangenen Nervenfasern in den Lücken der Stützsubstanz (Fig. 297 *d*).

Die Körnchenzellen, welche einige Tage nach Beginn des Nervenzerfalls sich zeigen, sind zunächst aus dem Blute ausgewanderte Zellen, doch können sich zu denselben auch durch Wucherung der Bindegewebszellen der Gefäße und Gefäßscheiden, ev. auch der Pia neu entstandene Zellen hinzugesellen.

In der Zeit des Nervenzerfalls sammelt sich in dem Zerfallsgebiet neben Zellen stets auch Flüssigkeit an, in welcher sich die Zerfallsprodukte der Nervenzellen und Fasern zu einem Teil auflösen. Sehr oft treten auch rundliche, homogene, seltener geschichtet erscheinende

Kügelchen, die sog. **Corpora amylacea,** auf, welche sich ähnlich wie Kerne färben und wohl als Produkte degenerierter Nervenfasern (REDLICH hält sie für degenerierte Kerne, SIEGERT für degenerierte Zellen) anzusehen sind. Sie entstehen namentlich bei langsamerem Nervenuntergang und finden sich im Greisenalter schon unter normalen Bedingungen. In sehr seltenen Fällen, in denen die Nekrose nur einzelne Zellen betrifft, können Ganglienzellen verkalken.

Die Körnchenzellen können am Orte der Entartung längere Zeit liegen bleiben. Ein anderer Teil tritt in die in der Adventitia der Blutgefäße gelegenen Lymphbahnen (Fig. 297 *f*) über und gelangt weiterhin von da aus in die Pia und die Subarachnoidealräume.

Die **Heilung der Degenerations- und Entzündungsherde** wird zunächst durch die Auflösung und die Entfernung der Zerfallsprodukte und des entzündlichen Exsudates, eventuell auch der Blutungen angestrebt, und es tritt an die Stelle derselben zunächst

Fig. 297. Kompressionsmyelitis, vier Wochen nach der Kompression (M. Fl. Häm. Karm.). *a* Stützgewebe der weißen Substanz. *b* Leere Nervenlücken. *c* Erhaltene Nervenfaser. *d* Große Fettkörnchenzellen, deren Fett aufgelöst ist. *e* Blutgefäß. *f* Adventitia des Blutgefäßes mit Fettkörnchenzellen. Vergrösserung 500.

klare Gewebsflüssigkeit. Gleichzeitig stellen sich indessen auch **reparatorische Wucherungsvorgänge** ein, welche vornehmlich das Gliagewebe und das Bindegewebe betreffen. Zerstörte Ganglienzellen werden nicht wieder ersetzt. Nervenfasern können nach Untersuchungen von STROEBE an Tieren an bestimmten Stellen (Einstrahlungen der hinteren Wurzeln, Pyramidenstrangbahnen) von dem mit dem zugehörigen Zellkörper verbundenen Achsenzylinder aus wieder auswachsen, doch ist dieses Auswachsen beim Menschen, wenn es überhaupt eintritt, nur ein sehr beschränktes, führt nicht zu einem Wiederersatz des Verlorengegangenen und stellt niemals die zerstörten Verbindungen der Nervenfasern mit ihren Endgebieten wieder her.

Eine **Gliawucherung** stellt sich vornehmlich in Fällen ein, in denen die degenerativen Veränderungen nur die nervösen Elemente betrafen, kann indessen auch im Gebiete vollkommen ausgebildeter Zerfallsherde eintreten. Ist die Wucherung der Glia eine erhebliche, so kann sie zur Bildung eines Gewebes führen, das wegen seiner derben und dichten Beschaffenheit als **Sklerose** bezeichnet wird und aus einem dichten Filzwerk feiner Fasern besteht (Fig. 298 *a b*), die ihren Ursprung in kernhaltigen Zentren (*a*) nehmen und auch genetisch Fortsätze der fortsatzreichen Gliazellen (*a*) darstellen, sich indessen von denselben später ablösen können. Ist die Wucherung weniger bedeutend, so hat auch das neue Gewebe mehr ein lockeres Gefüge (Fig. 299),

läßt aber im übrigen ebenfalls eine Zusammensetzung aus fortsatzreichen Gliazellen (*b*), welche zwischen den Gefäßen (*d*) ein Netz- und Flechtwerk bilden, dessen Lücken mit Flüssigkeit gefüllt sind, erkennen.

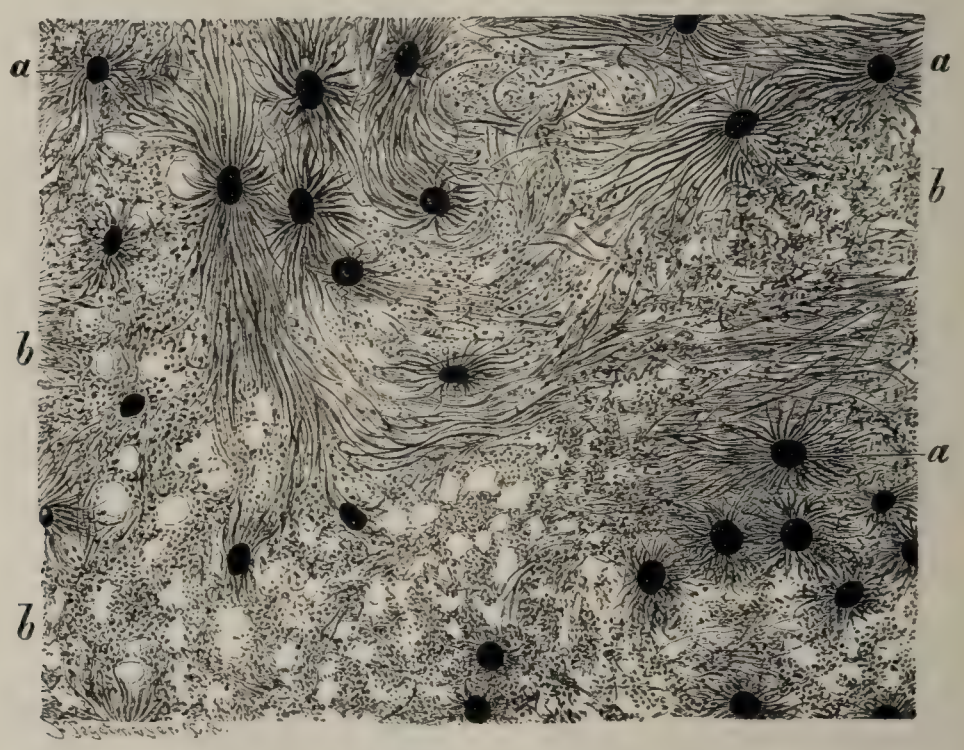

Fig. 298. Sklerotisches Gewebe aus dem Hinterstrang bei multipler Sklerose (M. Fl. MALLORY-Färb.). *a* Gliazellen mit zahlreichen Fortsätzen im Längsschnitt. *b* Sklerotisches Gewebe mit querdurchschnittenen Gliafasern. Vergrößerung 500.

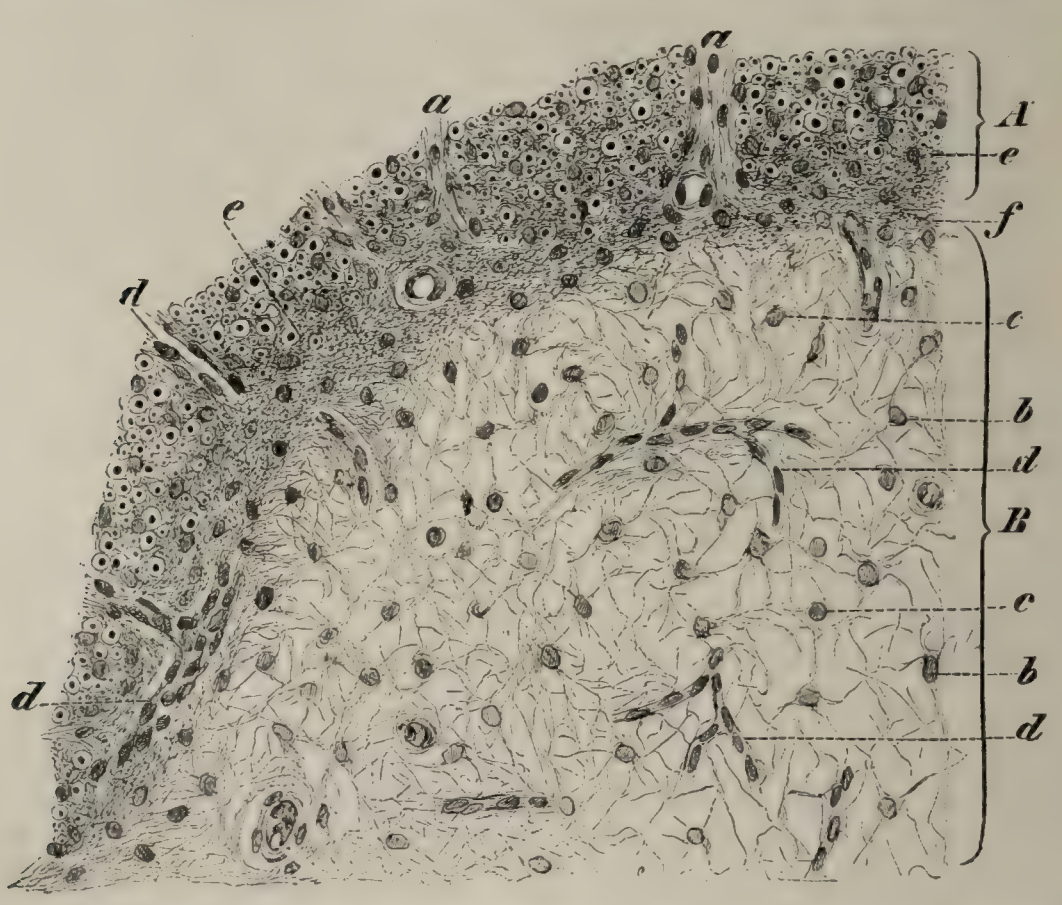

Fig. 299. Gallertige graue Degeneration des Vorderhorns des Lendenteils des Rückenmarks, 20 Monate nach akuter Poliomyelitis (M. Fl. Häm. Karm.). *A* Weiße Substanz. *B* Spitze des Vorderhorns. *a* Atrophische nervenlose vordere Wurzeln. *b* Verzweigte Gliazellen, ein Netzwerk aus feinen glänzenden Fasern bildend. *c* Runde fortsatzlose Zellen. *d* Blutgefäße. *f* Dichte Sklerose des Randes des Vorderhorns. *e* Sklerose der daran angrenzenden Teile der weißen Stränge, Verg. 200.

Die Ausbildung einer Sklerose erfordert zu ihrer Vollendung stets lange Zeit, die sich nach Monaten bemißt. In der weißen Substanz bleibt, falls nicht eine Zertrümmerung stattgefunden hatte, der ursprüngliche Bau meist noch deutlich erkennbar, indem die Nerven-

lücken nicht vollkommen von Gliagewebe eingenommen werden (Fig. 298 *b*). Die Fasern verlaufen größtenteils in der Längsrichtung des Rückenmarks und werden danach im Querschnitt desselben auch quer (*b*) getroffen, doch finden sich auch Stellen, wo sie, der Länge nach getroffen sind und ihren Zusammenhang mit Gliazellen (*a*) noch erkennen lassen. Die Dichte des sklerotischen Gewebes wechselt sehr erheblich je nach der Dauer des Prozesses und der Art der Degeneration.

In der grauen Substanz ist das Gewebe nach Ablauf des Prozesses bald dicht, bald locker gebaut (Fig. 299 *B*). Stellen sich im sklerotischen Gewebe Collaps und Schrumpfungen ein, so kommt es zu einer Verkleinerung des Rückenmarkquerschnittes, beziehungsweise der erkrankten grauen Substanz.

Die sklerotischen Herde sehen grau aus, indem sie kein Nervenmark enthalten. Dichte Sklerosen sind auch für die makroskopische Besichtigung derb und trocken. Locker gebaute Sklerosen sehen gallertig aus, verdienen also den Namen einer Sklerose nicht und würden zweckmäßiger als graue gallertige Degenerationen von den wahren Sklerosen unterschieden werden.

Bindegewebe bildet sich im Gewebe des Rückenmarks, namentlich nach schweren Läsionen, wie nach Durchschneidungen, Zertrümmerungen und Vereiterungen. Die Entwicklung desselben geht von der Pia, sowie von den Bindegewebsscheiden der Blutgefäße aus, welche in der Zeit der Heilung ein **Granulationsgewebe** bilden, das weiterhin in **Narbengewebe** von der Beschaffenheit des gewöhnlichen Bindegewebes übergeht.

Literatur über die histologischen Veränderungen in Degenerations- und Entzündungsherden.

Bailay and Ewing, *Acute ascending Paralysis, New-York Journ. 1896.*
Barbacci, *Die Nervenzelle, Ztbl. f. allg. Path. X 1899 (Lit.).*
Berger, *Degenerat. d. Vorderhornzellen d. Rm. bei Dementia paralytica, Berlin 1898 (Lit.).*
Biedl, *Verhalt. d. Nerven u. ihrer Zentren nach Durchschneidung, Wien. klin. Woch. 1897.*
Bonome, *Bau u. Genese d. pathol. Neurogliagewebes, Virch. Arch. 163. Bd. 1901.*
Carrier, *La cellule nerveuse, Paris 1904.*
Cramer, *Beginnende multiple Sklerose u. akute Myklitis, Arch. f. Psych. XIX 1888.*
Eulenburg, *Bulbärparalyse, Eulenburgs Realenzyklop. III 1894.*
Flatau, *Experim. erzeugte Veränd. des Okulomotoriuskerns, Fortschr. d. Med. XIV. 1896; Exper. Arbeiten zur Pathol. der Nervenzellen, ib. XV 1897 (Lit.).*
Friedmann, *Degen. Veränd. d. Ganglienzellen bei akuter Myelitis. Neurol. Zbl. 1891.*
Gehuchten, *u.* ***Marinesco,*** *Veränd. d. Nervenzellen, Fortschr. d. Med. XV 1897.*
Goldscheider u. Flatau, *Norm. u. path. Anat. d. Nervenzellen, Berlin 1898.*
Grigorjew u. Iwanow, *Veränd. im Nervensystem bei Lyssa, Ztbl. f. allg. Path. IX 1898.*
Gurrieri, *Dégén. dans l'empois. par le phosphor, A. ital. de biol. XXVI 1897.*
Held, *Über den Bau der Neuroglia, Leipzig 1903.*
Hoche, *Experimentelle Myelitis, Arch. f. Psych. 32. Bd. 1899.*
Jacottet, *Altér. des cell. nerv. dans quelques intoxications, Beitr. v. Ziegler 1897 (Lit.).*
v. Kahlden, *Entzündung u. Atrophie der Vorderhörner, Beitr. v. Ziegler XIII 1893.*
Katz, *Diphtherische Lähmung, A. f. Kinderheilk. 23. Bd. 1897.*
Köster, *Chron. Schwefelkohlenstoffvergiftung, Arch. f. Psych. 32. Bd. 1899.*
Leyden, *Myelitis durch Injektion v. Solutio Fowleri, Arch. f. Psych. VIII 1877.*
Marinesco, *Pathologie génér. de la cellule nerveuse, La Presse méd. 1896.*
Nauwerck, *Über Myelitis, Beitr. v. Ziegler II 1887.*
Neumann, *Nervenmark u. Achsenzylindertropfen, Virch. Arch. 152. Bd. 1898.*
Nissl, *Veränd. d. Ganglienzellen nach Entfernung der Nerven, Allg. Zeitschr. f. Psych. Bd. 48, 50 u. 51; Veränd. d. Nervenzellen b. Vergiftungen, Fortschr. d. Med. XIV 1896.*
Rosenbach u. Schtscherbak, *Gewebsveränd. nach Kompress., V. A. 122. Bd. 1890.*
Schaffer, *Pathol. Anat. der Paralysis agitans, Jahrb. f. Psych. XIII 1894.*
Schmaus, *D. Kompressionsmyelitis b. Caries d. Wirbelsäule, Wiesb. 1899; Pathol. Anat. d. Rückenmarkserschütterung, Langenb. A. 42. Bd. 1891 u. V. A. 122. Bd. 1890. Pathol. Anatomie d. Rückenmarks, Wiesbaden 1901.*

Spronck, *Lés. de la moëlle epin. déterm. par l'anémie passagère, Arch. d. phys. I 1888.*
Storch, *Path.-anat. Vorgünge am Stützgerüst, Virch. Arch. 157. Bd. 1899.*
Stroebe, *Heilung von Rückenmarkswunden, Beitr. v. Ziegler XV 1892 (Lit.); Histol. d. deg. u. regen. Prozesse im Nervensystem, Zbl. f. allg. Pathol. VI 1895 (Lit.).*
Tietzen, *Die akute Erweichung des Rückenmarks, I.-D. Marburg 1886.*
Weber, *Stand der Neurogliafrage, Zbl. f. allg. Pathol. XIV 1903 (Lit.).*
Weigert, *Beitr. z. Kenntnis der Neuroglia, Frankfurt 1895.*
Wolf, *Die Amyloidkörperchen des Nervensystems, I.-D. München 1901 (Lit.).*
Yamayiva, *Neue Färbung d. Neuroglia, Virch. Arch. 160. Bd. 1900.*
Weitere Literatur enthalten § 85 und §§ 87—89.

§ 87. Sind durch eine Degeneration oder eine Entzündung Nervenfasern zerstört worden, so stellen sich in demjenigen Teil der Nervenfasern, welcher von dem Zellkörper abgetrennt ist, stets **sekundäre Degenerationen** ein, welche sich über die ganze Länge des Endstückes erstrecken. Die Ursache dieser Degeneration ist darin gelegen, daß die Nervenfaser einen Zellfortsatz darstellt, der nur im Zusammenhang mit dem Zellleib sein Leben erhalten kann.

Je nach der Richtung, welche die Entartung nimmt, unterscheidet man auf- und absteigende sekundäre Degenerationen.

Die **absteigende Degeneration** kommt am häufigsten an den Pyramidenstrangbahnen (vergl. S. 329, Fig. 288 *A* A_1) zur Beobachtung und tritt in allen jenen Fällen ein, in denen die motorischen Zentren der Großhirnrinde oder die durch den Stabkranz, die innere Kapsel, die Pedunkulusbahn des Hirnstammes und die Pyramidenstrangbahnen von der Hirnrinde nach abwärts ziehenden motorischen Faserzüge irgendwo zerstört sind. Sie reicht nach abwärts bis zum Eintritt der Enden der unterbrochenen Fasern in die Vorderhörner des Rückenmarks. In seltenen Fällen verfallen auch die Ganglienzellen der Vorderhörner der Atrophie, worauf alsdann auch die aus dem Rückenmark austretenden motorischen Fasern degenerieren.

Sitzt die primäre Degeneration im Rückenmark, und ist der ganze Querschnitt der Leitung unterbrochen, so degenerieren unterhalb der betreffenden Stelle auch die übrigen Teile der Vorderseitenstränge, in höherem Grade jedoch nur in einer Höhenausdehnung von 1—2 cm, weiter nach abwärts dagegen nur noch vereinzelte Fasern. In den Hintersträngen lassen sich bis zum Conus medullaris ziehende Faserdegenerationen nachweisen und man kann je nach der Durchschnittshöhe verschieden gelagerte Bündel unterscheiden. Es sind dies lange und kurze nach abwärts ziehende Fasern der hinteren Wurzeln.

Aufsteigende Degenerationen stellen sich nach Unterbrechung des Rückenmarks und der Fasern der hinteren Rückenmarkswurzeln ein.

Nach Unterbrechung des Rückenmarks entarten dicht über der verletzten Stelle die gesammten Hinterstränge, weiter nach oben dagegen nur die Gollschen Stränge (Fig. 288 *C*), diese aber bis hinauf zum Nucleus funiculi gracilis. Ganz ähnlich verhält sich die Degeneration nach Untergang der hinteren Wurzeln, indem die Gollschen Stränge ihr Zentrum in den Spinalganglien haben.

Liegt der zerstörte Teil des Rückenmarks im oberen Dorsalteil, so degenerieren oberhalb der verletzten Stelle auch die Kleinhirnseitenstrangbahnen (Fig. 288 *D*), welche von den Clarkeschen Säulen aus nach dem Wurm des Kleinhirns ziehen, ferner auch noch die vor denselben gelegenen Gowersschen Bündel (*E*).

Die sekundären Degenerationen beginnen gleichzeitig im ganzen Gebiete der betreffenden Nervenbahnen. Sie sind schon am

zweiten Tage nach der Leitungsunterbrechung für die mikroskopische Untersuchung kenntlich (STROEBE), indem in dieser Zeit der Zerfall der Markscheiden bereits begonnen hat. Nach einigen Tagen läßt sich auch ein Zerfall der Achsenzylinder nachweisen.

Ist der Zerfall bis zu einem gewissen Grade vorgeschritten, so stellt sich auch die Resorption der Zerfallsmassen ein, wobei Körnchenzellen auftreten. Der durch die Degeneration frei werdende Raum wird teils durch Flüssigkeit, teils durch wucherndes Gliagewebe ersetzt, so daß nach Monaten und Jahren ein dichtes Gliagewebe mit engen Gewebslücken entsteht.

Fig. 300.

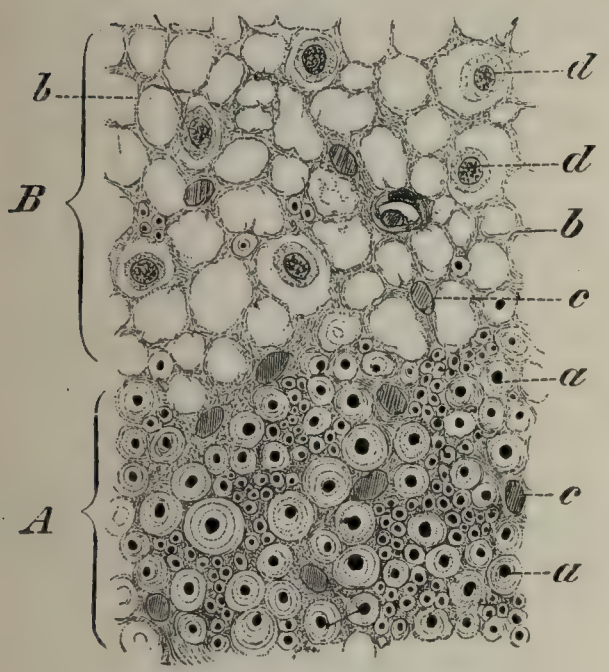

Fig. 301.

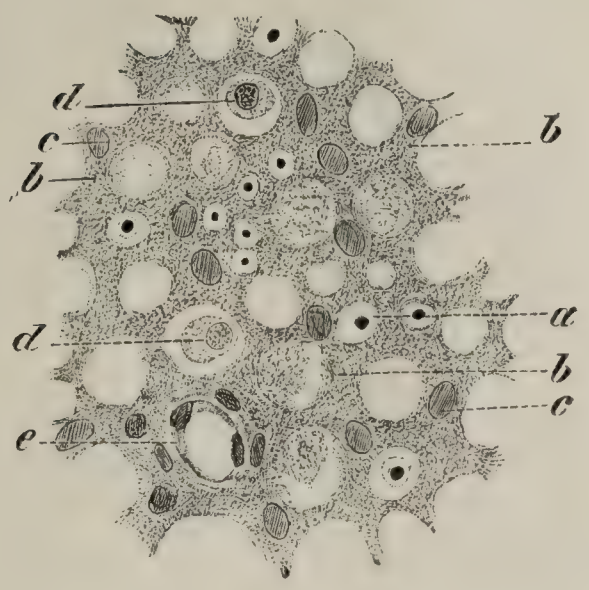

Fig. 300. Aufsteigende Degeneration des Rückenmarks oberhalb einer durch Kompression degenerierten Stelle, $2^1/_2$ Monate nach Eintritt der Kompression (M. Fl. Häm. Karm.). *A* Querschnitt durch die normale weiße Substanz. *B* Querschnitt durch degenerierte weiße Substanz. *a* Normale Nervenfasern. *b* Gliagewebe. *c* Gliazellen. *d* Fettkörnchenzellen nach Auflösung des Fettes. Vergr. 250.

Fig. 301. Aufsteigende Degeneration des Rückenmarks, 18 Monate nach dem Eintritt einer Kompressionsdegeneration (M. Fl. Häm. Karm.). *a* Querschnitt von Nervenfasern. *b* Hyperplasiertes Gliagewebe. *c* Kerne der Gliazellen. *d* Fettkörnchenzellen nach Auflösung des Fettes. Vergr. 250.

Nach 2—3 Monaten (Fig. 300 *B*) besteht der degenerierte Strang im wesentlichen aus einem netzförmig angeordneten Stützgewebe (*b*), dessen Maschenräume leer sind, oder Flüssigkeit, da und dort auch noch Zerfallsprodukte der Nervenfasern, sowie Fettkörnchenzellen (*d*) enthalten. Da meist nicht alle Nervenfasern unterbrochen sind, so sieht man im Stützgewebe da und dort auch noch Nervenquerschnitte.

Das Stützgewebe ist nach 2—3 Monaten nur mäßig verdickt, färbt sich aber, mit Karmin behandelt, stärker als normales Gewebe.

Nach Ablauf von 6—12 Monaten und nach Jahren sind die Lücken meist kleiner geworden (Fig. 301), während das Stützgewebe (*b*) an Masse zugenommen hat. Fettkörnchenzellen (*d*) finden sich auch nach langer Dauer des Prozesses teils in den Nervenlücken, teils auch in den perivaskulären Lymphscheiden des Degenerationsgebietes und dessen Nachbarschaft, oft auch in den Gewebslücken der Pia mater.

Solange die degenerierten Stränge noch reichlich Zerfallsmassen enthalten, d. h. in den ersten 2—3 Monaten, sind sie weiß, undurchsichtig und dabei weicher als normal. Nach Resorption der ersteren werden sie grau. Gleichzeitig verlieren sie an Volumen.

Literatur über sekundäre Strangdegenerationen.

Auerbach, *Aszendierende Degeneration des Rückenmarks, Virch. Arch. 124. Bd. 1891.*
Barbacci, *Sekundäre Degenerationen, Zentralbl. f. allg. Path. II 1891 u. III 1892.*
Ceni, *Alteraz. nelle degen. second., A. per le Sc. Med. XX 1896 u. A. it. de biol. XXVI 1896.*
Flechsig, *Über Systemerkrankungen, Leipzig 1878.*
Fürstner *u.* ***Knoblauch,*** *Faserschwund i. d. grauen Substanz, A. f. Psych. XXIII 1891.*
Gierlich, *Sekund. Deg. bei zerebraler Kinderlähmung, Arch. f. Psgch. XXIII 1891.*
Gombault *et* ***Philippe,*** *Lés syst. dans les faisceaux blancs, Arch. de méd. exp. 1894.*
Hayem, *Altér. de la moelle conséc. a. l'arrach. du nerf sciatique, Arch. de physiol. V 1873.*
Hoche, *Sekund. Deg. d. Gowersschen Bündels (bis ins Kleinhirn), A. f. Psych. 28. Bd. 1896.*
Homén, *Virch. Arch. 88. Bd.; Contrib. expér. à la pathol. et à l'anat. path. de la moelle épinière, Helsingfors 1885: Ét. expér. des lésions de la moelle épinière déterminés par l'hemisection de cet organ, Comptes rendus 1883, u. Fortschr. d. Med. III 1885.*
Isartier, *Des dégén. second. de la moelle épin. conséc. aux lés. de la subst. cortic. du cerveau, Paris 1878.*
Kahler *u.* ***Pick,*** *Sekundärdegenerationen, Arch. f. Psych. X 1880.*
Klippel *et* ***Durante,*** *Dégénérescences rétrogrades, Rev. de méd. 1895.*
Matuszewski, *Absteig. Hinterstrangdegeneration, V. A. 179. Bd. 1905 u. Ergeb. IX 1904.*
Meyer, *Ponshämorrhagie mit Degen. d. Schleife, Arch. f. Psych. XIII 1882.*
Oddi *et* ***Rossi,*** *Dégénérescences conséc. à la sect. des racines postér., A. it. de biol. XIII 1890.*
Patrik, *Aufsteig. Degen. d. Rm., Arch. f. Psych. XXV 1893.*
Pellizzi, *Sur les dégénérescences second., A. ital. biol. XXIV 1895.*
Schaffer, *Sekundäre multiple Degeneration, Virch. Arch. 122. Bd. 1890; Histologie der sekund. Degeneration, Arch. f. mikr. Anat. XXXIII 1893.*
Schultze, *Beitr. z. Lehre v. d. sekundären Degeneration, Arch. f. Psych. XIV 1883.*
Sherrington, *Ascending degeneration, Journ. of Phys. XIV 1893.*
Sottas, *Dég. de la moelle conséc. aux lés. des rac. post., Rev. de méd. 1893.*
Stroebe, *Degen. u. reparat. Vorg. nach Verletz. d. Rm., B. v. Ziegler XV 1894.*
Weigert, *Zur pathol. Histol. d. Neurogliafasergerüstes, Zentralbl. f. allg. Path. I 1890.*
Wolffhügel, *Sekundäre Degenerationen, Ergebn. d. allg. Path. IX 1904 (Lit.).*

3. Die Hauptformen der Myelitis (Blutungen).

§. 88. Als **traumatische Myelitis** kann man alle jene Rückenmarkserkrankungen zusammenfassen, welche durch Hieb-, Schuß- und Stichwunden, durch Kontusionen, Erschütterungen, Frakturen und Luxationen der Wirbelsäule entstehen. Man kann ferner auch die bei Caries der Wirbelsäule plötzlich sich einstellenden, durch Knickung der Wirbelsäule und gegenseitige Verschiebung der Wirbelknochen verursachten Quetschungen des Rückenmarks dazu zählen.

Die unmittelbare Wirkung des Trauma ist eine mehr oder minder ausgebreitete Quetschung und Zerrung oder auch völlige Zertrümmerung von Rückenmarksubstanz, zu der sich auch eine Blutung hinzugesellen kann. Am geringsten ist die Läsion bei einfacher Erschütterung und bei beschränkter Verschiebung der Knochen der Wirbelsäule, die nur eine leichte und partielle Quetschung des Rückenmarks bewirkt. Bei Kommotionen der Wirbelsäule, die keine erkennbare Strukturveränderung derselben hinterlassen, kann das Rückenmark dadurch leiden, daß infolge der Druckschwankungen und der Bewegungen in der Cerebrospinalflüssigkeit, die sich auch der Masse des Rückenmarks mitteilen, Gewebs- und oft auch Gefäßzerreißungen mit Blutungen (Hämatomyelie) entstehen. Möglich ist, daß diese Bewegungen auch direkt die Zellen vorübergehend oder bleibend schädigen und abtöten. Findet mit der Verletzung keine Infektion statt, so stellt sich im Gebiete der Läsion

ein Zerfall der nervösen Bestandteile, unter Umständen auch des Gliagewebes und des Bindegewebes ein, welcher bei Mangel an Blutungen das Bild der weißen Erweichung, bei Blutungen dasjenige der roten Erweichung bietet und durch eine zunehmende Verflüssigung des Rückenmarks charakterisiert ist. Zerstörung des ganzen Querschnittes des Rückenmarkes führt zur Unterbrechung sämtlicher Leitungsbahnen und damit auch zu den in § 87 angegebenen Sekundärdegenerationen; ferner auch zu einer Degeneration der peripherischen motorischen Nervenfasern, deren Ganglienzellen zugrunde gegangen sind. Bei partieller Zerstörung des Rückenmarks sind natürlich auch die Sekundärdegenerationen beschränkt. Nach Kommotionen der Wirbelsäule kann sich die Degeneration auf einzelne Herde beschränken oder auch nur zu Schwund einzelner Nervenzellen und Fasern führen.

Die Heilung erfolgt teils durch Bildung von Sklerose, teils durch Bildung einer Bindegewebsnarbe. Letztere kommt namentlich nach schweren, mit Verletzung der Rückenmarkshäute verbundenen Traumen, erstere bei leichteren Läsionen, welche die Pia intakt lassen, zur Entwicklung. Im Gebiete größerer Sklerosen oder Narben verliert das Rückenmark merklich an Umfang und kann auf einen dünnen Strang reduziert werden. Wird eine Rückenmarkswunde infiziert, so kann sich in derselben Eiterung einstellen, welche auch auf die Umgebung, insbesondere auch auf die Rückenmarkshäute übergreift. Störungen der Blut- und Lymphzirkulation, welche sich an die örtlichen Veränderungen anschließen, können auch entfernt von der Verletzungsstelle weiße und hämorrhagische Erweichungsherde, sowie auch Erweiterungen des Zentralkanals oder Bildung von Odemspalten verursachen.

Als **Kompressionsmyelitis** faßt man alle jene traumatischen Rückenmarksläsionen zusammen, bei welchen das Rückenmark mehr allmählich komprimiert und am Orte der Kompression zur Degeneration gebracht wird. Die häufigste Ursache derselben bilden tuberkulöse Erkrankungen der Wirbelsäule und der Dura, sowie primäre und sekundäre Geschwulstbildungen der Rückenmarkshäute, seltener Tumoren des Rückenmarks selbst, oder durch Ansammlung von Flüssigkeit oder Blut bedingte Erweiterungen des Zentralkanals (vergl. § 90).

Die Entartung des Rückenmarks ist hier großenteils durch Störungen der Blut- und Lymphzirkulation bedingt. Die Degenerationen zeigen sich zuerst in den weißen Strängen, deren Fasern an der Druckstelle nach KAHLER schon 6 Stunden nach der Kompression aufquellen können und weiterhin zerfallen. Die Ganglienzellen pflegen sich weit länger zu erhalten. Der Zerfall der Nervenfasern führt stets zur Bildung von Körnchenzellen (Fig. 296 *f* und Fig. 297 *d*, *f*). Mit dem Zerfall der Nervenfasern an der Kompressionsstelle bilden sich stets auch Sekundärdegenerationen aus.

Dem Schwund der Nervenfasern schließt sich eine Wucherung des Gliagewebes an, die im Laufe von Monaten zu einer Sklerose im Gebiete der Kompressionsdegeneration und der Sekundärdegenerationen (Fig. 301 *b*) führt.

Literatur über traumatische Myelitis und Kompressionsmyelitis.

Arndt, *Traumatische Erkrank. d. Rückenmarks, Ergebn. d. a. Path. IX 1 1904* (*Lit.*).
Bruns, *Traumatische Zerstörung des Rückenmarks, Arch. f. Psych. 25. Bd. 1893* (*Lit.*).
Cassirer, *Compressionsmyelitis, Zbl. f. allg. Path. IX 1898* (*Lit.*).

Fickler, *Pathol. Anat. d. Rückenmarkskompression, D. Z. f. Nervenheilk. XVI 1899.*
Hartmann, *Traumat. Rückenmarkserkrankungen, Jahrb. f. Psych. 1900.*
Heymann, *Path. Anat. d. Rückenmarkskompression, Virch. Arch. 149. Bd. 1897 (Lit.).*
Kahler, *Kompressionsdegeneration, Prag. Zeitschr. f. Heilk. III 1882.*
Kahler, O., u. A. Pick, *Kompression, Arch. f. Psych. X 1880.*
Kirchgaesser, *Pathol. Anat. d. Rückenmarkserschütterung, Münch. med. Woch. 1898.*
Kocher, *Die Verletzungen der Wirbelsäule, Jena 1897.*
Leyden, *Rückenmarkserschütterung, Arch. f. Psych. VIII 1878.*
Lux u. Müller, *Traumat. Hämatomyelie, D. Z. f. Nervenheilk. XII 1898.*
Michaud, *Sur la myélite et la méningite dans le mal vertébr., Paris 1871.*
Müller, W., *Beitr. z. path. Anat. u. Phys. des Rückenmarks, Leipzig 1871.*
Schmaus, *Pathol. Anat. d. Rückenmarks, Wiesbaden 1901.*
Struppler, *Z. Kenntnis der reinen Rückenmarkserschütterung, München 1896.*
Thorburns, *Cases of injury of the cervical region, of the spinal cord, Brain 1887.*
Wagner, *Die Erschütterung des Rückenmarks, Beitr. v. Bruns XVI 1896 (Lit.).*
Westphal, *Traumatische Myelitis, A. f. Psych. 28. Bd. 1896; Hämatomyelie, ib. 31. Bd. 1899.*

Weitere Literatur enthalten § 85 u. § 86.

§ 89. Die als **hämatogene Myelitis** bezeichneten Erkrankungen beginnen teils als Degenerationen und Blutungen, teils als Entzündungen, die von Anbeginn durch das Auftreten perivaskulärer Exsudate charakterisiert sind.

Sie stellen solitäre und multiple **Herderkrankungen** dar, können aber durch ihre große Zahl und durch Verbindung mit allgemeinen Zirkulationsstörungen und entzündlichen Ödemen sowie mit Sekundärdegenerationen eine solche Ausbreitung erlangen, daß man in einzelnen Fällen auch von einer **diffusen Myelitis** sprechen kann.

Hat der Erkrankungsherd seinen Sitz in der weißen Substanz, so bezeichnet man dies als **Leukomyelitis,** ist die graue Substanz ergriffen, als **Poliomyelitis;** Verbreitung der Entzündung über den ganzen Querschnitt oder über den größeren Teil desselben führt zur **transversalen Myelitis.** Bei zahlreichen Herden kann man von einer **Myelitis disseminata** sprechen. Die Herde können auch im verlängerten Mark und im Gehirn auftreten.

Den Beginn des Prozesses hat man nur selten Gelegenheit zu untersuchen, und es läßt sich oft nicht entscheiden, ob durch Gefäßveränderungen bedingte Ischämie oder Blutungen den Ausgangspunkt gebildet haben, oder ob es sich um die Wirkung von Intoxikationen und Infektionen handelt. In Betracht kommen unter den Infektionskeimen namentlich die Eiterkokken, der Diplococcus pneumoniae, Bacterium coli, Gonokokken, das Gift der Hundswut, Tuberkelbazillen, Leprabazillen, Typhusbazillen, Variolagift, Malariaplasmodien. Myelitis kann (neben Polyneuritis) auch die Ursache der als **Landrysche Paralyse** bezeichneten aszendierenden Lähmung sein.

Die wichtigsten Erscheinungen im Verlauf der hämatogenen Myelitis bilden die Entartung, der Zerfall und der Untergang der nervösen Bestandteile, welche in der in § 86 beschriebenen Weise erfolgen. Die entzündliche Exsudation ist oft eine wenig hervortretende Erscheinung, doch gibt es auch Formen mit reichlicher perivaskulärer zelliger Infiltration, es kann in seltenen Fällen auch zu einer **eiterigen Myelitis** kommen, die zur Gewebsvereiterung und zur Bildung eines Abszesses führt. Sind die Eiterherde klein, so können sie unter Resorption des Eiters vernarben; größere können sich mit einer Granulationsmembran umgeben (vergl. Hirnabszeß). Infektion der Pia von Rückenmarksabszessen aus führt zur Meningitis.

Der gewöhnliche Ausgang der Myelitis ist (von Tuberkulose abgesehen) die Bildung eines grauen sklerotischen Herdes, in dessen Gebiet die nervösen Elemente mehr oder weniger vollständig zugrunde gegangen sind, doch kann die sklerotische Verhärtung des Gewebes auch sehr gering sein oder auch ganz fehlen.

Die **Poliomyelitis** trägt am häufigsten den Charakter einer **Poliomyelitis anterior acuta,** d. h. einer klinisch wohl charakterisierten Erkrankung der Vordersäulen des Rückenmarks, welche meist Kinder (spinale Kinderlähmung), seltener Erwachsene betrifft und in ihren typischen Formen unter den Erscheinungen einer fieberhaften Infektionskrankheit auftritt, in deren Verlauf nach wenigen Tagen eine einseitige oder doppelseitige, bald auf die unteren oder die oberen Extremitäten beschränkte, bald auf alle Extremitäten sich erstreckende motorische Lähmung auftritt. Die ursprünglich meist über zahlreiche Muskeln sich erstreckende Lähmung pflegt nach Verlauf einer gewissen Zeit teilweise wieder zurückzugehen, worauf alsdann das Lähmungsgebiet, unter Umständen auf wenige Muskeln beschränkt, sich unverändert erhält, während die betreffende Muskulatur der Atrophie verfällt.

Die Erkrankung ist in typischen Fällen durch irgendein schädliches, toxisch wirkendes, zurzeit nicht bekanntes Agens verursacht, welches die Ganglienzellen der Vorderhörner, ev. auch die den Vorderhörnern entsprechenden motorischen Kerne des verlängerten Marks schädigt, und am Orte der stärksten Wirkung von Anbeginn an mit entzündlichen Exsudationen oder auch mit Blutungen verbunden ist. In atypisch verlaufenden, aber ebenfalls zu motorischen Lähmungen führenden Fällen dürften durch Gefäßveränderungen bedingte, ischämische und hämorrhagische Degenerationen den Beginn des Prozesses darstellen.

In frischen Fällen können die Ganglienzellen verschiedene degenerative Veränderungen, körnige Trübungen, Quellungen, Vakuolenbildung, hyaline Degeneration und Zerfall oder auch Schrumpfung zeigen.

Nach Verlauf von Monaten und Jahren findet sich in dem der Lähmung entsprechenden Gebiet ein mehr oder minder hochgradiger Mangel an Ganglienzellen, der bald den ganzen Querschnitt des Vorderhorns, bald nur einzelne Gruppen von Ganglienzellen betrifft. Daneben kann auch eine Verminderung der Ganglienzellenzahl in Gebieten außerhalb des Bezirks der nachweisbaren Lähmung vorhanden sein.

Die Nervenfasern sind in den vorderen Wurzeln dem Untergang der Ganglienzellen entsprechend ebenfalls geschwunden. Die in der grauen Substanz gelegenen aus- und eintretenden Fasern sind teils ebenfalls geschwunden, teils noch erhalten.

Das Gliagewebe und die Gefäße sind zuweilen kaum merklich verändert und die Konfiguration des Querschnittes des erkrankten Horns wenig von der Norm abweichend. Häufiger ist wenigstens am Orte der intensivsten Erkrankung das Horn nach Verlauf von Monaten und Jahren geschrumpft (Fig. 302 *b*) und sklerotisch, und es strahlt die sklerotische Verdichtung oft auch noch in die angrenzende weiße Substanz aus. In noch anderen Fällen sind die entarteten Teile der Vordersäulen zwar nicht geschrumpft, aber in eine der Ganglienzellen und der Nervenfasern ganz oder großenteils entbehrende gallertige Gewebsmasse umgewandelt, welche wesentlich nur aus Blutgefäßen und aus locker gebautem Gliagewebe sich zusammensetzt (Fig. 299 *a* und Fig. 303 *B*), dessen Gewebs-

lücken Flüssigkeit, in frischen Fällen auch noch Trümmer zerfallener Nervensubstanz und Körnchenzellen enthalten.

Bei der **Poliomyelitis anterior et posterior** gesellt sich zur Veränderung der Vordersäule auch eine Deformierung und Sklerosierung der Hintersäule (Fig. 304 *a*). Es können sich ferner auch myelitische Herde, die ihren Ausgang in Sklerose nehmen, in den weißen Strängen (*b*) finden.

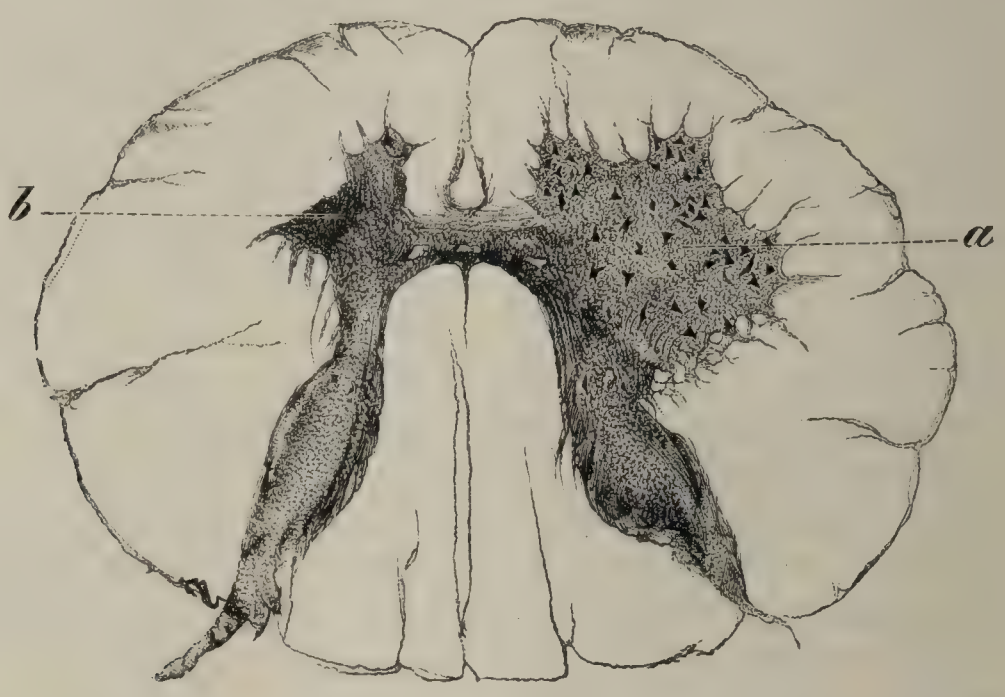

Fig. 302. Sklerose und narbige Schrumpfung des linken Vorderhorns des IV. Cervicalnerven nach Poliomyelitis anterior acuta (M. Fl. Karm.). *a* Normales Vorderhorn mit Ganglienzellen. *b* Atrophisches Vorderhorn. Kind von $3^1/_2$ Jahren; 8 Monate nach Eintritt der Lähmung gestorben. Vergrößerung 7.

Transversale Myelitis führt zu einer Verkleinerung des Rückenmarksquerschnittes, in dessen Gebiet bei starkem Nervenschwund die weißen Stränge ein graues Aussehen gewinnen (Fig. 305 *c*) und der Nervenfasern ganz oder großenteils entbehren, und es läßt auch die

Fig. 303. Gallertige Degeneration beider Vorderhörner (*a*) des Lendenmarks mit Verlust sämtlicher Ganglienzellen und Nervenfasern nach Poliomyelitis anterior acuta (M. Fl. Häm. Karm.). Mann von 40 Jahren, 20 Monate nach Eintritt der Lähmung gestorben. Vergr. 6.

graue Substanz (*a*, *b*) einen mehr oder minder vollkommenen Verlust der Ganglienzellen und Nervenfasern, verbunden mit Sklerose, erkennen. Zufolge von Unterbrechung der Bahnen gesellen sich dazu noch auf- und absteigende Degenerationen und Sklerosen.

Herdförmige Leukomyelitis führt in ihren Endstadien zur Bildung umschriebener grauer Herde (Fig. 304 *b*). Sind die Herde sehr zahlreich (Myelitis disseminata) und gesellen sich dazu zufolge Unterbrechung der Faserzüge ausgebreitete Sekundärdegenerationen, so kann der größte Teil des Rückenmarks Veränderungen erleiden, so daß man von einer **Myelitis diffusa** sprechen kann.

Fortgeleitete Entzündungen kommen vornehmlich nach akuter Meningitis vor, indem die Entzündung längs der Gefäße auf das Rückenmark übergreift und zu **Meningomyelitis** führt (vergl. § 98), wonach sich teils perivaskuläre zellige Infiltrationen, teils diffuse ödematöse Schwellungen des Rückenmarks, sowie Degenerationen der Nervenfasern und Nervenzellen einstellen können. Es können ferner infektiöse und toxische **Entzündungen der peripherischen Nerven** sich nach oben **auf**

Fig. 304.

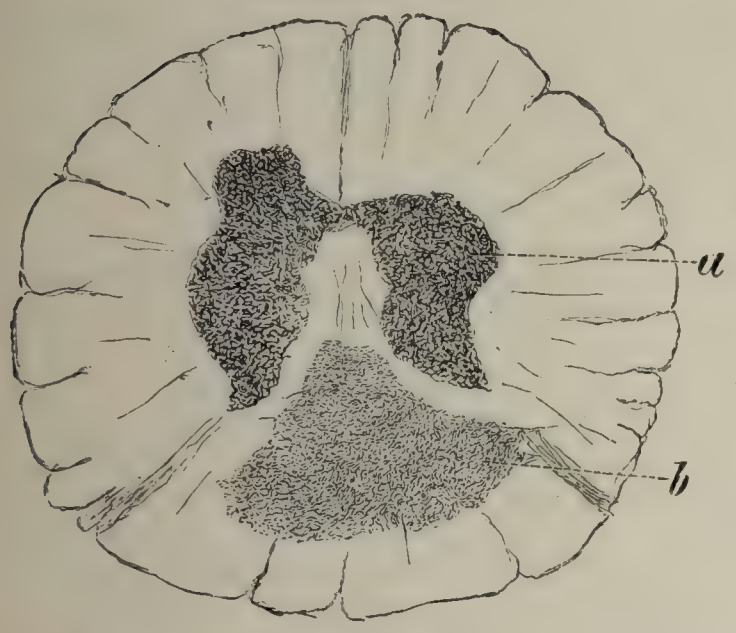

Fig. 305.

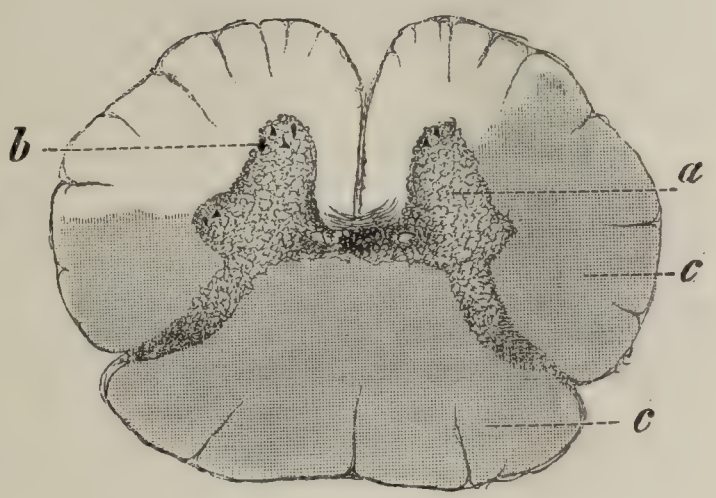

Fig. 304. Sklerose und Schrumpfung der ganzen grauen Substanz (*a*) des unteren Brustteils nach Poliomyelitis acuta (M. Fl. Karm.). *b* Sklerotischer Herd in den Hintersträngen. Mann von zirka 30 Jahren. Vergr. 6.

Fig. 305. Sklerose des Rückenmarks in der Höhe des unteren Dorsalmarks nach akuter Myelitis transversalis (M. Fl. Karm.). *a* Gelatinös aussehende degenerierte graue Substanz. *b* Übrig gebliebene Ganglienzellen. *c* Atrophische sklerotische weiße Substanz. Mann von zirka 40 Jahren. Vergr. 6.

das Rückenmark und die Medulla oblongata fortpflanzen. Es gehört hierher ein Teil der den aufsteigenden Landryschen Paralysen zugezählten Erkrankungen. In seltenen Fällen verbreiten sich Entzündungserreger auch innerhalb des Zentralkanals, z. B. von Eiterherden im Gebiete des vierten Ventrikels aus, und führen zu einer über die ganze Länge des Rückenmarks sich erstreckenden **zentralen Myelitis,** welche durch Ödem, zellige Infiltrationen und Zerfall der Nervensubstanz im Gebiete der grauen Kommissur, weiterhin aber auch der Vorderhörner und Hinterhörner, und schließlich auch in den weißen Strängen gekennzeichnet ist. An die Entzündung kann sich zentrale Sklerose anschließen.

Literatur über Myelitis.

Achard et Guinon, *Myélite aiguë, Arch. de méd. exp. I 1889.*
Babes et Varnali, *Myélites infectieuses, Ann. de l'Inst. de Path. de Bucarest VI 1898.*
Bernheim, *Des poliomyélites antérieures aiguës, Rev. de méd. 1893.*
Bielschowsky, *Poliomyelit. ant. chronica, Z. f. klin. Med. 37. Bd. 1899.*
Boinet et Salebert, *Des troubles moteurs dans l'impaludisme, Rev. de méd. IX 1889.*

Bülow-Hansen u. Harbitz, *Poliomyelitis, B. v. Ziegler XXV 1899.*
Buss, *Disseminierte akute Myelitis bulbi, Dtsch. Arch. f. klin. Med. 41. Bd. 1887.*
Cassirer, *Metastatische Abszesse, A. f. Psych. 36. Bd. 1902.*
Ceni e Besta, *Sclerosi in placche de tossici aspergillari, Rev. sper di Tun. 1905.*
Chiari, *Myelitis suppurativa bei Bronchiektasie, Z. f. Heilk. XXI 1900.*
Cramer, *Beginnende multiple Sklerose u. akute Myelitis, Arch. f. Psych. XIX 1888.*
Déjerine et Hanot, *De la paralysie atrophique de l'enfance, Arch. de phys. I 1888.*
Déjerine et Huet, *Paralysie atroph. de l'enfance à forme hemiplégique, Arch. de phys. I 1888.*
Dinkler, *Akute Myelitis transversa, D. Z. f. Nervenheilk. 26. Bd. 1904.*
Dreschfeld, *Disseminated Myelitis, Brit. med. Journ. I 1894.*
Etter, *Akute Bulbürmyelitis, Korrespbl. f. Schweizer Ärzte 1883.*
Francotte, *Et. sur l'anat. path. de la moelle épinière, Arch. de neurol. 1890.*
Goldscheider, *Über Poliomyelitis, Zeitschr. f. klin. Med. XXIII 1894.*
Hayem, *Note sur deux cas de myélite aiguë centrale diffuse, Arch. de phys. I 1874.*
Hlava, *Poliomyelitis acuta disseminata, Arch. Bohèmes de méd. IV 1891.*
Hoche, *Veränd. d. Rm. nach aseptischer Embolie, A. f. Psych. 32. Bd. 1899.*
Hochhaus, *Myelitis acuta, D. Zeitschr. f. Nervenheilk. XVI 1900.*
Högyes, *Lyssa, Wien 1897 (Lit.).*
Homén, *Abcès de la moelle, Rev. de neurol. 1895.*
v. Kahlden, *Poliomyelitis anterior, Zentralbl. f. allg. Path. V 1894 (Lit.).*
Küssner u. Brosin, *Myelitis acuta disseminata, Arch. f. Psych. XVII 1886.*
Küstermann, *Akute Myelitis, Arch. f. Psych. XXV 1894.*
Leyden, *Klinik der Rückenmarkskrankheiten 1874—1876; Akute Myelitis, D. med. Woch. 1892; Gonorrhoische Myelitis, Zeitschr. f. klin. Med. XXI 1892.*
Lövegren, *Poliomyelitis anterior, Jahrb. f. Kinderheilk. 61. Bd. 1905.*
Macewen, *Pyogenic Infective Diseases of the Brain und Spinal Cord, Glasgow 1893.*
Mager, *Myelitis acuta, Arb. a. Obersteiners Labor., Wien 1900.*
Marie, *Krankheiten des Rückenmarks, Wien 1894.*
Matthes, *Frische spin. Kinderlähmung, D. Z. f. Nervenheilk. XVI 1898.*
Mouratoff, *Pathogénie du myélitis aigues, Rev. de Méd. 1903.*
Nauwerck, *Über Chorea, Beitr. v. Ziegler I 1886; Über Myelitis, ib. II 1887.*
Pfeiffer, *Akute Myelitis, Z. f. Nervenheilk. VII 1895.*
Redlich, *Paralysis agitans (perivaskul. Sklerose), J. f. Psych. XII 1893; Myelitis, Ztbl. f. a. P. IX 1898 (Lit.); Myelitis, Verh. d. Kongr. f. inn. Med., Wiesbaden 1901 (Lit.).*
Remak, *Spinallähmung, Eulenburgs Realenzyklop. XXII 1899.*
Rissler, *Poliomyelitis ant. acuta, Nord. Med. Arkiv XX 1889.*
Schaffer, *Pathologie u. patholog. Anatomie der Lepra, Beitr. v. Ziegler VII 1889.*
Schmaus, *Akute Myelitis, Ergeb. d. allg. Path. IX 1904 (Lit.) u. B. v. Ziegler XXXVII 1905.*
Schultze, *Poliomyelitis anterior acuta, Virch. Arch. 68. Bd. 1876 u. 73. Bd. 1879; Ätiologie d. Poliomyelitis u. d. aufsteig. Paralyse, B. v. Z. Suppl. VII 1905.*
Schwalbe, *Poliomyelitis infantum, B. v. Ziegler XXXII 1902.*
Seeligmüller, *Kinderlähmung, Eulenburgs Realenzyklop. 1896 (Lit.).*
Siemerling, *Z. path. Anat. d. spinalen Kinderlähmung, Arch. f. Psych. XXVI 1894.*
Silfvast, *Abszeß des Rückenmarks, D. Z. f. Nervenheilk. XX 1901.*
Strümpell, *Ätiologie der spinalen Kinderlähmung, Wagners Festschr., Leipzig 1887.*
Ullmann, *Über Rückenmarksabszeß, Zeitschr. f. klin. Med. XVI. 1889.*
Wappenschmidt, *Landrysche Paralyse, D. Z. f. Nervenheilk. XVI 1900.*
Weller, *Veränd. des Geh. u. Rm. bei Lyssa, Arch. f. Psych. IX 1879.*
Wickmann, *Poliomyelitis acuta, Arb. a. d. path. Inst. zu Helsingfors I. Berlin 1905.*
Williamson, *Relat. of Dis. of the Spin. Cord to the Distribut. and Les. of the Spinal Blood Vessels, London 1895.*

Weitere Literatur enthält § 86.

4) Hydromyelie, Syringomyelie und zentrale Gliose.

§ 90. Als **Hydromyelie** bezeichnet man eine mehr oder minder erhebliche Erweiterung des Zentralkanals, welche mit Flüssigkeitsansammlung verbunden oder durch Flüssigkeitsansammlung bedingt ist. In einem Teil der Fälle ist die Hydromyelie angeboren und erreicht ihre höchste Ausbildung in jenen Fällen, in welchen sackartige, als Myelocystocelen oder Hydromyelocelen (vgl. § 133 der allg.

Path.) bezeichnete Ausweitungen des Medullarrohres durch Defekte des knöchernen Wirbelrohres nach außen treten. In anderen Fällen ist der Zustand erworben und alsdann bald auf entzündliche Affektionen des Zentralkanals (vgl. § 89), bald auf Störungen der Blut- und Lymphzirkulation, bald auch auf Zerfallsprozesse in der Wand des Zentralkanals zurückzuführen. Er kann sich danach auch als Komplikation von traumatischen Verletzungen und Kompressionen des Rückenmarks einstellen und ist oberhalb der verletzten oder komprimierten Stelle nicht selten zu beobachten.

Die Erweiterung kann sich über einen mehr oder minder großen Teil des Rückenmarks erstrecken oder auch die ganze Länge desselben betreffen. Der Querschnitt des erweiterten Kanals ist bald rund, bald spaltförmig (Fig. 306 *b*), bald dreieckig oder ganz unregelmäßig gestaltet. Nicht selten finden sich lokale Divertikel, oder es besteht auch ein doppelter oder dreifacher Kanal, Verhältnisse, welche wohl darauf zurückzuführen sind, daß durch Störungen der Entwicklung bei Schluß des Medullarrohres stellenweise statt eines einfachen Kanals ein doppelter oder dreifacher Kanal sich bildete.

Fig. 306.

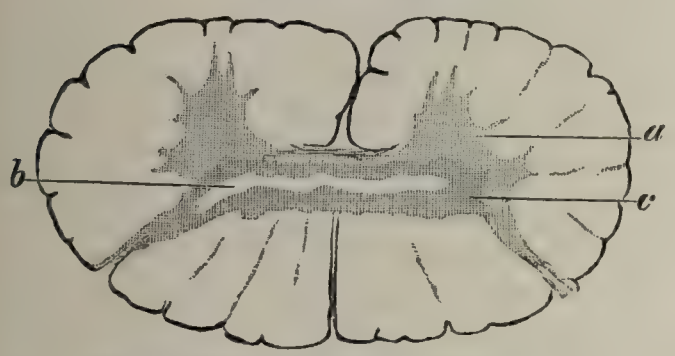

Fig. 307.

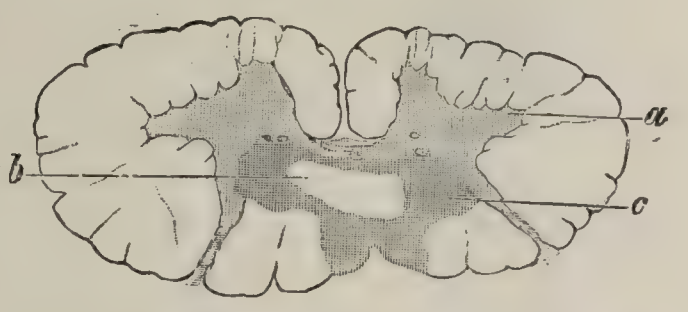

Fig. 306. Hydromyelie mit Sklerose der umgebenden Substanz (M. Fl. Karm.). *a* Graue Substanz. *b* Höhle. *c* Sklerotisches Gewebe. Vergr. 4.

Fig. 307. Syringomyelie im Gebiet der Hinterstränge des Halsmarks (M. Fl. Karm.). *a* Graue Substanz. *b* Höhle. *c* Sklerotisches Gewebe. Vergr. 4.

Der erweiterte Kanal ist mit Ependymepithel ausgekleidet, doch ist zur Zeit der Untersuchung das Epithel größtenteils verloren gegangen. Bei akuten Erweiterungen, die durch Entzündung bedingt sind, kann die den Zentralkanal umgebende Gliasubstanz (zentraler Ependymfaden), unter Umständen auch die weitere Umgebung in Erweichung begriffen sein (vgl. § 89). In anderen, chronischen Fällen von Hydromyelie zeigt die Wand des Kanals eine durch Gliawucherung bedingte Hypertrophie (Fig. 306 *c*). Geringe Grade der Hydromyelie verursachen keine erkennbare Formveränderung des Rückenmarks, stärkere Ausweitungen des Kanals führen zur Vergrößerung des Umfangs des Rückenmarkes. Ansammlung von Eiter oder Blut im Zentralkanal führt zu Zuständen, die man als **Pyomyelie** resp. **Hämatomyelie** bezeichnen kann.

Als **Syringomyelie** bezeichnet man eine Höhlenbildung im Rückenmark, welche in ihren typischen Formen hinter dem Zentralkanal gelegen und von einer ziemlich derben Gliawucherung umgeben ist (Fig. 307 *b*, *c*), die sich zunächst innerhalb der grauen Kommissur entwickelt, von da aber sehr oft sich auch in die weißen Hinterstränge eindrängt. Die Veränderung findet sich besonders häufig im Halsmark, kann aber an jeder Stelle des Rückenmarks auftreten und die ganze Länge des Rückenmarks einnehmen.

In typischen Fällen geht die Gliawucherung der Höhlenbildung voraus, es beginnt der Prozeß also mit einer **zentralen Sklerose** oder **Gliose**, die unter Umständen eine solche Mächtigkeit erlangen kann (Fig. 308 *A*, *B*, *C*), daß man auch von einem strangförmigen **Gliom** sprechen kann. Die primäre zentrale Gliose ist als Folge von **Entwicklungsstörungen** im Gebiete der grauen Kommissur und der Hinterstränge anzusehen.

Die Höhlenbildung (Fig. 307 *b*, Fig. 308 *c*) wird durch einen Zerfall des Gliagewebes eingeleitet, der, soweit erkennbar, von Störungen der Ernährung abhängt, indem die zugehörigen Gefäße hyaline Wandverdickungen und Verengerungen des Lumens zeigen. Der Inhalt der Höhlen ist meist eine farblose Flüssigkeit, doch kann er auch aus einer gelb bis braun gefärbten Gallerte (Fig. 308 *B*, c_1) oder aus Blut und dessen Zerfallsprodukten bestehen. In einzelnen Fällen, die man als **atypische** oder sekundäre den typischen gegenüberstellen kann, bilden sich diese mit Glia umschlossenen Höhlen in der Weise, daß **myelitische Zerfallsherde** nachträglich **mit gewuchertem Gliagewebe umgeben** werden (Myélite cavitaire), doch pflegt in diesen Fällen die Masse des Gliagewebes nur gering zu sein. Die Ursachen solcher sekundärer Syringomyelien können sowohl Traumen als auch infektöse myelitische und meningomyelitische Prozesse sein (vgl. § 88 und § 89). Bei Traumen können sowohl Blutungen in den Zentralkanal und die angrenzende graue Substanz und Gewebsentzündungen als Störungen der Blut- und Lymphzirkulation, die sich an Herderkrankungen des Rückenmarks anschließen, die Ursache sein.

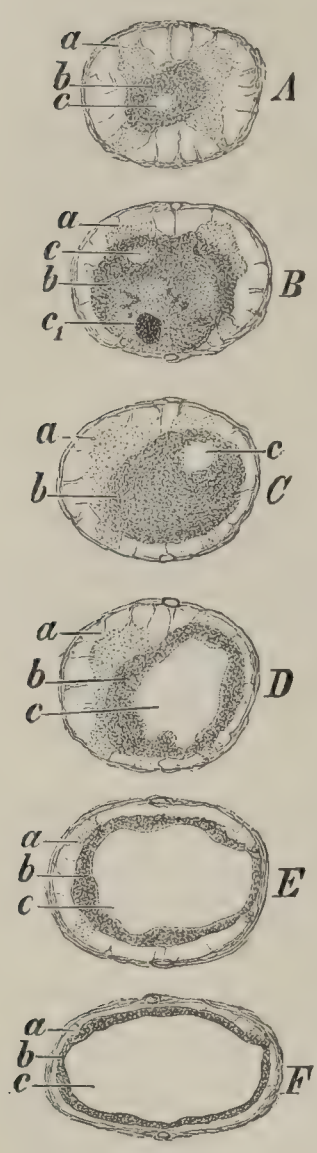

Nimmt die Gliawucherung größere Dimensionen an, so kann sie sich nicht nur auf die Hinterstränge, sondern auf die Hinter- und Vordersäulen der grauen Substanz (Fig. 308 *b* in *A*, *B*, *C*, *D*, *E*, *F*) und schließlich auch auf das Gebiet der Vorderseitenstränge verbreiten und damit das Rückenmark in großer Ausdehnung zugrunde richten.

Fig. 308. Gliose und Syringomyelie im Gebiet des Lendenmarks. *A*, *B* Durchschnitt durch die obersten, *C*, *D* durch die mittleren, *E*, *F* durch die untersten Teile des Lendenmarks. *a* Rückenmarkssubstanz. *b* Gliagewebe. *c* Leere, c_1 mit braunem Inhalt gefüllte Höhle. Nat. Größe.

Die Höhlenbildung (*c*) nimmt bald nur einen kleinen (*A*, *B*, C), bald einen großen Teil (*D*, *E*, *F*) der Wucherung ein und kann auch über größere Gebiete fehlen. Meist ist das Bild des Querschnittes in verschiedenen Höhen des Rückenmarks ein wechselndes.

Von außen betrachtet, kann das Rückenmark unverändert erscheinen, zeigt aber auch nicht selten zufolge mangelhafter Entwicklung der Hinterstränge Verschmälerungen, sowie stärkere Ausprägung seiner hinteren medialen Furche. Starke Flüssigkeitsansammlung (*E*, *F*) kann zu einer Vergrößerung des Umfanges führen.

Hydromyelie und Syringomyelie lassen sich nicht scharf voneinander trennen, indem nachweislich sehr häufig die Höhlen bei Syringomyelie an dieser oder jener Stelle mit dem Zentralkanal zu-

sammenhängen (SCHLESINGER) und demgemäß auch stellenweise mit Ependymepithel ausgekleidet sind, so daß die betreffenden Stellen Divertikel des Zentralkanals darstellen. Ferner ist zu berücksichtigen, daß auch die Hydromyelie oft eine kongenitale Entwicklungsstörung darstellt und sich ebenfalls mit pathologischen Gliawucherungen verbindet. Ob der Zentralkanal primär oder sekundär beteiligt ist, läßt sich im Einzelfalle meist nicht entscheiden.

Die Syringomyelie ist während des Lebens vornehmlich durch langsam sich entwickelnde Muskelatrophie, trophische und vasomotorische Störungen, sensible Störungen und partielle Empfindungslähmungen, Panaritien, Schrunden und Nekrosen der Fingerphalangen und durch Hautgeschwüre charakterisiert. Die von MORVAN als Parésie analgésique avec panaris des extremités supérieures bezeichnete Krankheit ist meistens ein besonderer Typus der Syringomyelie, kann aber auch durch Lepra verursacht sein.

Literatur über Hydromyelie und Syringomyelie.

Bäumler, A., *Höhlenbildungen im Rückenmark, D. A. f. klin. Med. 40. Bd. 1887 (Lit.).*
Bruhl, *Contrib. à l'étude de la syringomyélie, Paris 1890.*
Chiari, *Über die Pathogenese der Syringomyelie, Zeitschr. f. Heilk. IX, Prag 1888.*
Cramer, *Arbeiten über Syringomyelie a. d. J. 1891, Zentralbl. f. allg. Path. III 1892.*
Hoffmann, *Syringomyelie, D. Zeitschr. f. Nervenheilk. III 1893.*
Joffroy et Achard, *Myélite cavitaire, Arch. de phys. 1887; Maladie de Morvan avec autopsie, Arch. de méd. exp. II 1890; Syringomyelie non gliomateuse, ib. III 1891.*
Kiewlicz, *Myelitis transversa, Syringomyelie u. multiple Sklerose, A. f. Psych. XX 1889.*
Kölpin, *Hämatomyelie a Syringomyelie, A. f. Psych. 40. Bd. 1905.*
Langhans, *Höhlenbildung im Rm. als Folge von Blutstauung, Virch. Arch. 85. Bd. 1882.*
Minor, *Zentrale Hämatomyelie, Arch. f. Psych. XXIV 1892.*
Miura, *Zur Genese der Höhlen im Rückenmark, Virch. Arch. 117. Bd. 1889; Über Gliom und Syringomyelie, Beitr. v. Ziegler XI 1891.*
Philippe et Oberthur, *Syringomyélie, A. de méd. exp. 1900.*
Pick, *Höhlenbilduny im Rückenmark, A. f. Psych. 31. Bd. 1899.*
Redlich, *Z. path. An. der Syringomyelie u. Hydromyelie, Zeitschr. f. Heilk. XII 1891.*
Roth, *Gliome diffus de la moelle, syringomyélie, atrophie musculaire, Arch. de phys. V 1878.*
Saxer, *Syringomyelie, B. v. Z. XX 1896 u. XXXII 1902 u. Z. f. a. P. IX 1898 (Lit.).*
Schaffer u. Preisz, *Hydromyelie und Syringomyelie, Arch. f. Psych. 23. Bd. 1891.*
Schlesinger, *Die Syringomyelie, Wien 1902 (Lit.).*
Schmaus, *Syringomyelie u. Hydromyelie, Ergebn. d. a. P. I u. V, Wiesb. 1896 u. 1900.*
Schultze, *Spalt-, Höhlen- und Gliombildung im Rückenmark und der Medulla oblongata, Virch. Arch. 87. Bd. 1882 und 102. Bd. 1885, und Zeitschr. f. klin. Med. XIII 1888.*
Simon, *Über Syringomyelie und Geschwulstbildung im Rückenmark., Arch. f. Psych. V 1874.*
Utchida, *Symptomlose Hydromyelie im Kindesalter, B. v. Ziegler XXXI 1902.*
Westphal, *Trauma u. Blutungen in d. Pathogen. d. Syringomyelie, A. f. Psych. 36. Bd. 1903.*
Wichmann, *Geschwulst- und Höhlenbildung im Rückenmark, Stuttgart 1887.*

5. Die multiple Sklerose.

§ 91. Als **multiple Sklerose** bezeichnet man eine über das ganze Rückenmark und meist auch über das Gehirn verbreitete Erkrankung, welche durch die Bildung zahlreicher grauer Herde ausgezeichnet ist. Im Rückenmark können diese Herde an jeder Stelle der weißen Stränge (Fig. 309 bis Fig. 313) oder auch der grauen Säulen ihren Sitz haben, und ebenso zeigen sie auch im Gebiete des verlängerten Marks, der Brücke und des Kleinhirns keine Bevorzugung bestimmter Stellen. Im Großhirn ist in einzelnen Fällen die Nachbarschaft der Seitenventrikel vornehmlich erkrankt, doch sind die Herde auch durch die ganze Großhirnhemisphäre auch der Rinde, zerstreut und können sich auch auf den Optikus, den Olfaktorius und die Wurzeln der anderen Gehirnnerven erstrecken.

Die Herde sind bald nur klein, stecknadelkopfgroß, bald groß, so daß sie im Durchmesser ein bis mehrere Zentimeter messen. Das Dach der Seitenventrikel kann in seiner ganzen Länge von einem mehrere Millimeter dicken und 1—2 cm breiten grauen Lager gebildet werden.

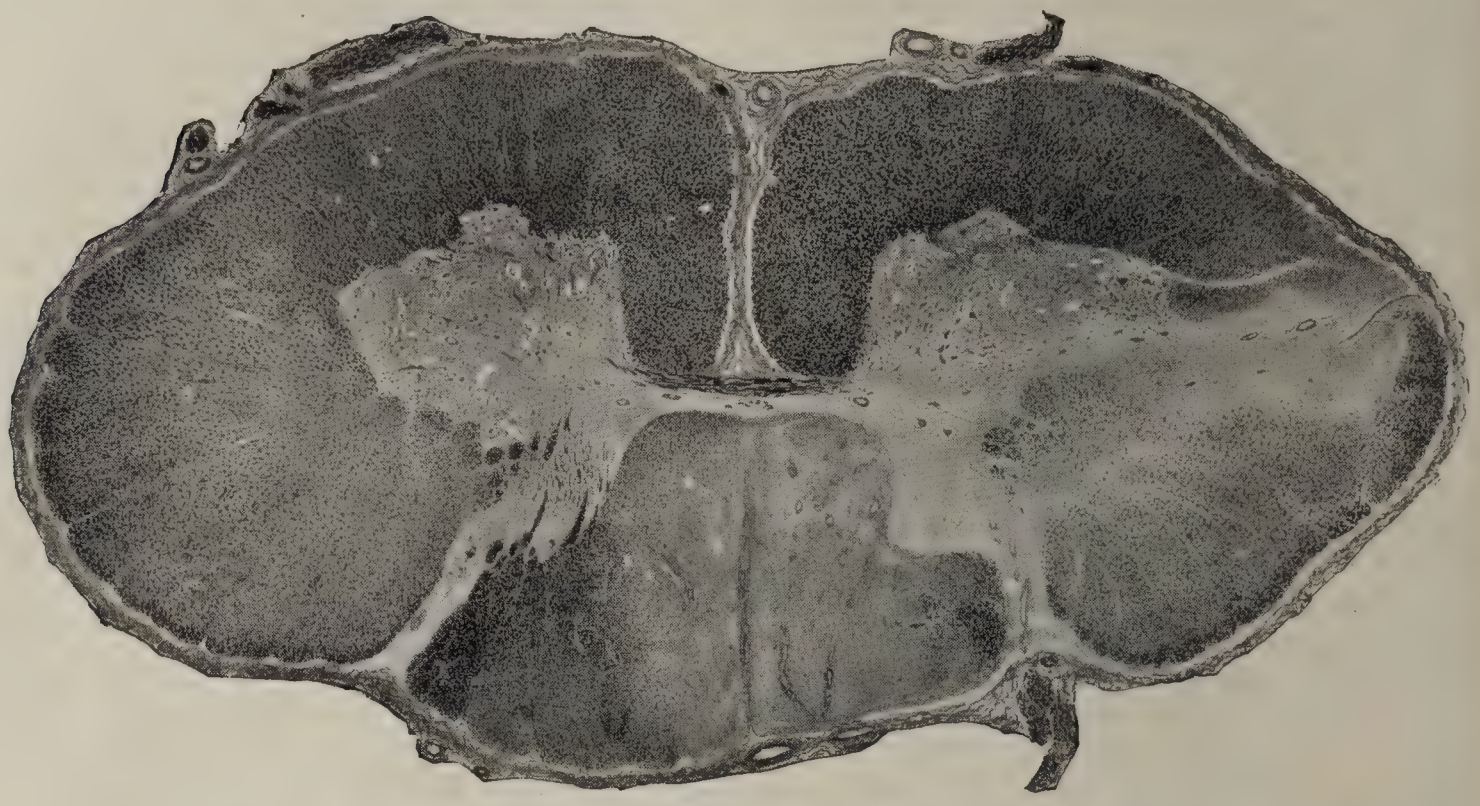

Fig. 309. Multiple Sklerose. Querschnitt des Halsmarks (M. Fl. Weig.). Degeneration in den Hintersträngen, im rechten Seitenstrang und lateralen Teil der grauen Substanz. Vergr. 10.

Fig. 310. Querschnitt durch das Halsmark bei multipler Sklerose des Rückenmarks, des Großhirns, der Brücke, des Kleinhirns und des Optikus (M. Fl. Weig.). Mädchen von 26 Jahren. Der ganze Rückenmarksdurchschnitt mit Ausnahme des vorderen Wurzelgebietes degeneriert. Vergr. 10.

In einem Teil der Fälle sind die Herde auf dem Durchschnitt gleichmäßig grau gefärbt, ziemlich derb und scharf gegen die Umgebung abgegrenzt. In anderen Fällen ist die Konsistenz geringer, die Färbung,

wenigstens in einzelnen Herden, mehr grau und weiß gefleckt, die Abgrenzung wenig scharf. Neben grauen Herden können sich ferner auch weiße Degenerationsherde finden. Das Rückenmark kann neben Herden auch degenerierte Stränge enthalten.

Fig. 311.

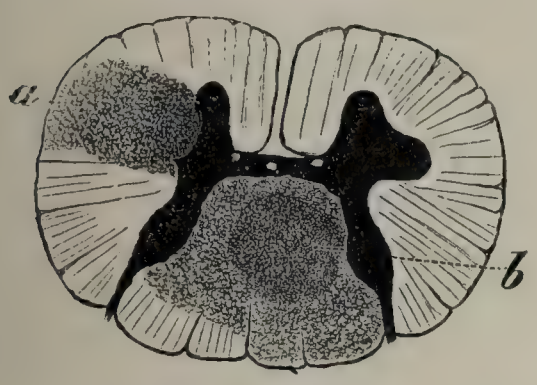

Fig. 312.

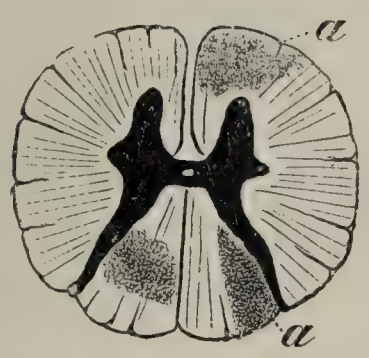

Fig. 313.

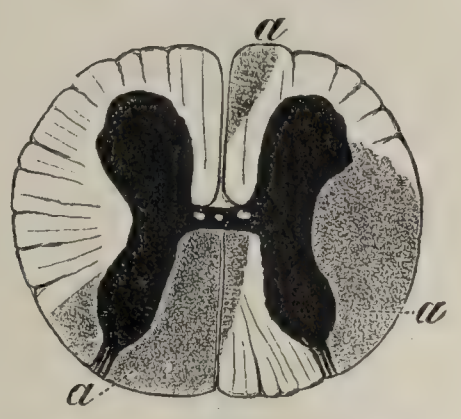

Fig. 311. Multiple Herdsklerose. Schnitt durch den Halsteil des Rückenmarks (schematisiert). *a* Sklerotischer Herd im Seitenstrang und im linken Tractus intermedio-lateralis. *b* Sklerotischer Herd in den Hintersträngen. Vergr. 3.

Fig. 312. Multiple Herdsklerose. Schnitt durch das Dorsalmark (schematisiert). *a* Sklerotische Herde. Vergr. 3.

Fig. 313. Multiple Herdsklerose. Schnitt durch den Lendenteil des Rückenmarks (schematisiert). *a* Sklerotische Herde. Vergr. 3.

Liegen die Herde subpial und subependymär, so lassen sie sich schon von außen an der grauen Färbung erkennen. Enthält das Rückenmark sehr zahlreiche Herde und degenerierte Stränge, so können auf dem Querschnitt die degenerierten Teile vollkommen überwiegen (Fig. 310) und das normal aussehende Gewebe auf kleine Segmente beschränkt sein.

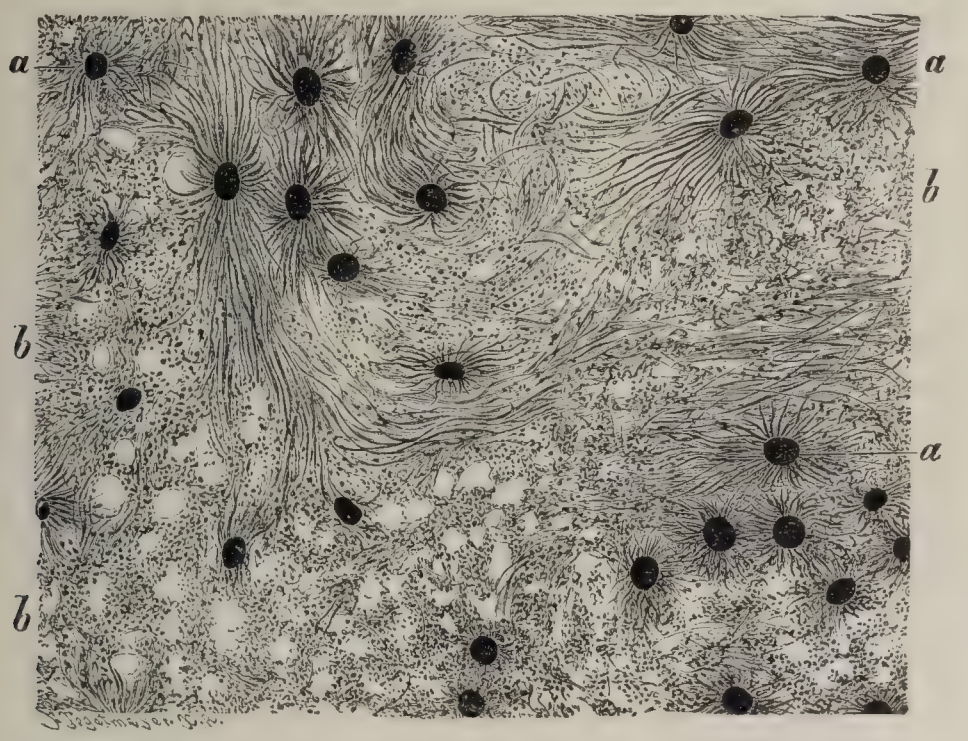

Fig. 314. Multiple (sekundäre) Sklerose. Sklerotisches Gewebe aus dem Hinterstrang (M. Fl. Mallory-Färb.). *a* Gliazellen mit zahlreichen Fortsätzen. *b* Sklerotisches Gewebe mit querdurchschnittenen Gliafasern. Vergr. 500.

Nach ihrer Struktur lassen die grauen Herde zwei Typen erkennen, von denen der erste durch ein sklerotisches Gewebe charakteristiert ist, das Nervenlücken, aber keine oder nur spärliche Nerven enthält (Fig. 314), während der zweite Typus teils durch ein dichtes, der Nervenlücken

entbehrendes Gewebe (Fig. 315 *b* links), teils durch ein mit Nervenfasern (*a*) versehenes sklerotisches Gewebe repräsentiert ist.

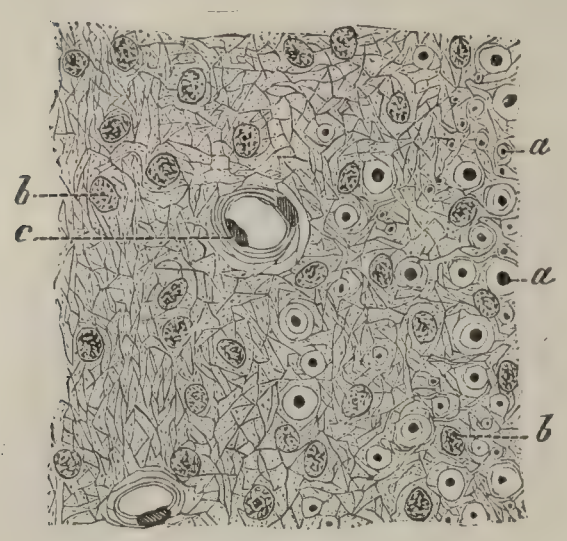

Fig. 315. Multiple (primäre) Herdsklerose. Randpartie des sklerotischen Gewebes aus dem Hinterstrang Fig. 311 *b* (M. Fl. Karm.). *a* Querschnitt von Nervenfasern. *b* Gliazellen. *c* Blutgefäße. Vergr. 300.

Untersucht man fleckige, weiße Herde, so finden sich stets Zeichen des Nervenzerfalls, d. h. Myelintropfen und Fetttröpfchen, verfettete Zellen (Fig. 316 *e*) und Fettkörnchenzellen (h_1, h_2). Daneben zeigt das Gliagewebe verschiedene Mächtigkeit und kann zum Teil bereits das Bild einer ausgesprochenen Sklerose (*f*, *g*) bieten. Im Übrigen lassen sich oft auch Gefäßdegenerationen, namentlich hyaline Verdickung der Gefäßwände, ferner auch Rundzellenanhäufungen, namentlich in den adventitiellen Lymphscheiden der Gefäße (*h*) nachweisen.

Nach der histologischen Beschaffenheit der Erkrankungsherde bei multipler Sklerose zu schließen, stellt die **sekundäre multiple Sklerose** den **Ausgang einer multiplen Myelitis,** d. h. einer multiplen Herddegeneration oder einer Herzentzündung dar. Als Ursache dieser Myelitis kommen sowohl Infektionen und Intoxikationen als auch Traumen und Zirkulationsstörungen in Betracht, wobei woh meistens zunächst die Nervensubstanz leidet und degeneriert.

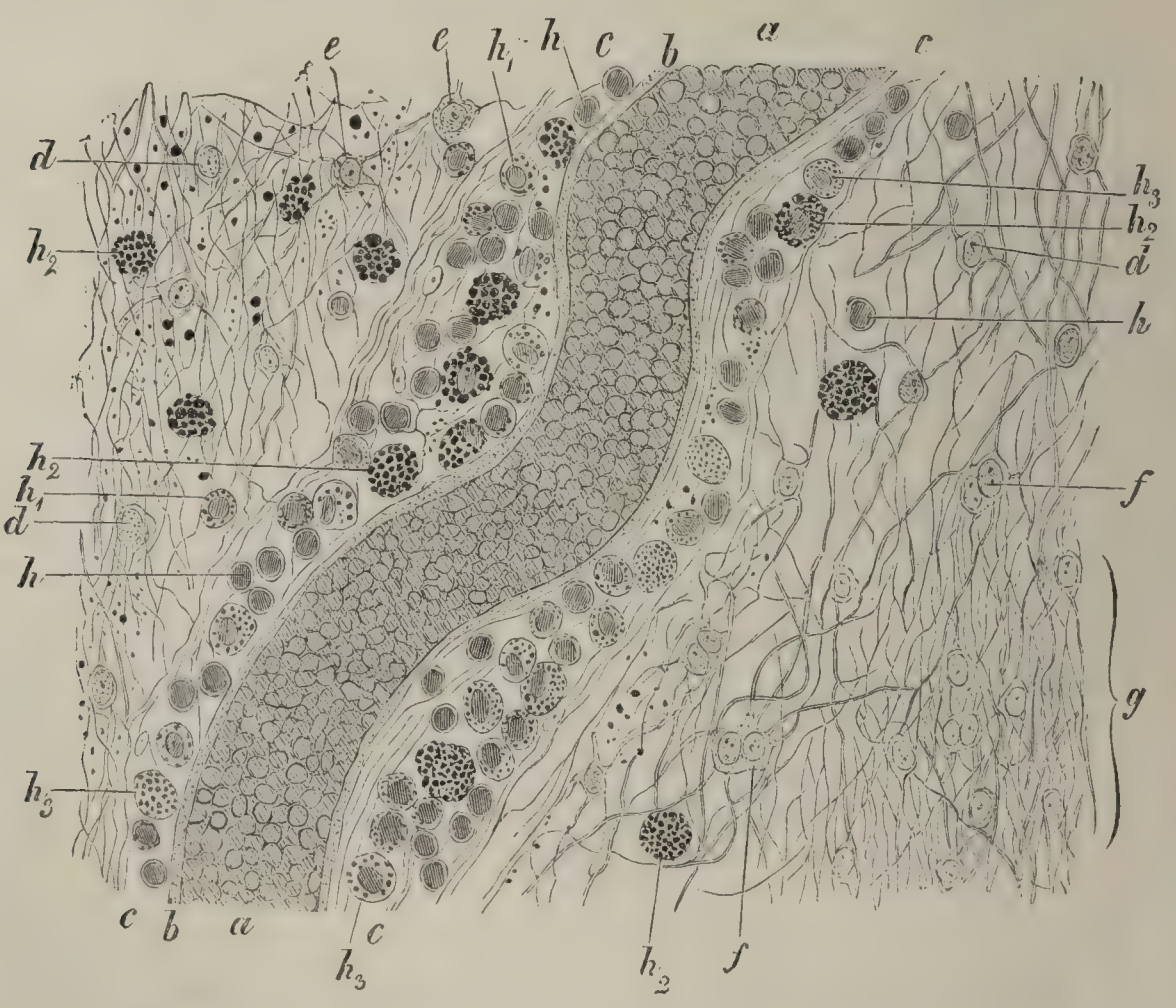

Fig. 316. Multiple Sklerose. Degenerationsherd des Gehirns mit hypertrophischem Gliagewebe (Osmiums. Zerzupfungspräp.). *a* Blutgefäß mit Blut. *b* Media. *c* Adventitielle Lymphscheide. *d* Unveränderte Gliazellen. *e* Verfettete Gliazellen. *f* Zweikernige Gliazellen. *g* Sklerotisch aussehendes Gewebe. *h* Rundzellen, h_1 Rundzellen mit einzelnen Fetttröpfchen. h_2 Fettkörnchenkugeln. h_3 Pigmentkörnchenkugeln. Vergr. 200.

Die starke Veränderung, welche in einzelnen Fällen die Blutgefäße zeigen, berechtigt zu der Annahme, daß zuweilen frühzeitig auch die Blutgefäße leiden und zum Teil durch hyaline Degeneration verengt und verschlossen werden.

Das Vorkommen dichter sklerotischer Herde (Fig. 315) ohne Nervendegeneration spricht dafür, das **herdförmige Sklerosen** auch **primär durch eine pathologische Entwicklung der Glia** vorkommen können, daß es also Formen von Sklerosen gibt, welche sich der primären Syringomyelie anschließen und sich von derselben nur durch eine andere Gestaltung und Verteilung der Gliose und durch den Mangel von Zerfallshöhlen unterscheiden.

In der Lehre von der multiplen Sklerose ist noch vieles nicht hinlänglich geklärt. Betont wird neuerdings von verschiedenen Autoren (Bartels, Bielschowsky, Redlich die Persistenz der Achsenzylinder innerhalb der Herde. Über die Deutung und die Bedeutung dieser Befunde gehen die Meinungen auseinander. Strähuber denkt an eine Neubildung von Nervenfasern. Wertvolle Literaturübersichten über multiple Sklerose enthalten die zitierten Abhandlungen von Müller und von Borst.

Bei der als **Paralysis agitans** bezeichneten Alterserkrankung findet sich (Redlich) in den Hinter- und Seitensträngen eine in zahlreichen kleinen Herden auftretende perivaskuläre Sklerose, innerhalb welcher die Nervenfasern atrophiert sein können.

Literatur über multiple Herdsklerose.

Babinski, *Sclérose en plaques, variétés de la sclérose, A. de phys. V. 1885.*
Bartels, *Verhalten der Achsenzylinder, D. Z. f. Nervenheilk. 24. Bd. 1903.*
v. Bechterew, *Syphilitische dissem. Sklerose, A. f. Psych. 28. Bd. 1896.*
Bielschowsky, *Histol. der multipl. Sklerose, Neurol. Zbl. 1903.*
Borst, *Multiple Sklerose, B. v. Ziegler XXI 1897 u. Ergebn. d. allg. Path. IX, 1 1904 (Lit.).*
Bourneville, *De la sclérose en plaques disséminée, Paris 1896.*
Buss, *Ätiologie u. Pathol. d. multiplen Sklerose, D. Arch. f. klin. Med. 54. Bd. 1889.*
Cramer, *Beginnende multiple Sklerose u. akute Myelitis, Arch. f. Psych. XIX 1888.*
Dinkler, *Multiple Herdsklerose, D. Ztschr. f. Nervenheilk. 26. Bd. 1904.*
Frommann, *Unters. über d. Gewebsveränd. bei multipl. Sklerose, Jena 1879.*
Fürstner *und* ***Stühlinger,*** *Über Gliose und Höhlenbildung in der Hirnrinde im Kindesalter, Arch. f. Psych. XVII 1886.*
Goldscheider, *Anatomie der multiplen Sklerose, Z. f. klin. Med. XXX 1896.*
Hartdegen, *Multiple Verhärtung d. Großhirns bei einem Neugeborenen, A. f. Psych. XI 1881.*
Henschen, *Multiple Sklerose nach Diphtherie, Fortschr. d. Med. 1896.*
Klausner, *Ätiologie der multiplen Sklerose, A. f. Psych. 34. Bd. 1901.*
Köppen, *Die histolog. Veränderungen d. multiplen Sklerose, A. f. Psych. XVII 1886.*
Müller, *Ed., Die multiple Sklerose, Jena 1904 (Lit.).*
Nolda, *Multiple Hirn- u. Rückenmarksklerose i. Kindesalter, A. f. Psych. XXIII 1891.*
Pelizäus, *Hereditäre multiple Sklerose, Arch. f. Psych. XVI 1885.*
Pollack, *Kongenitale multiple Herdsklerose, Arch. f. Psych. XI 1881.*
Popoff, *Histologie der dissem. Sklerose, Neurol. Zentralbl. 1894.*
Redlich, *Paralysis agitans, Jahrb. f. Psych. XII 1893, ref. Z. f. a. P. 1895; Multiple Sklerose, Zbl. f. allg. Path. VIII 1897 (Lit.) u. Deutsche Klinik VI 1903.*
Rosenfeld, *Endartiitis bei multipler Sklerose, A. f. Psych. 38. Bd. 1902.*
Schuster u. Bielschowsky, *Histol. d. multiplen Sklerose, Z. klin. Med. 34. Bd. 1898.*
Strähuber, *Multiple Sklerose, B. v. Ziegler, XXXIII 1903 u. Neurol. Zbl. 1904.*
Taylor, *Pathol. Anat. d. multipl. Sklerose, Zeitschr. f. Nervenheilk. V 1894.*
Thoma, *Multiple Sklerose, D. Z. f. Nervenheilk. XVII 1900.*
Unger, *Multiple Sklerose im Kindesalter, 1887.*
Weitere Literatur enthalten § 89 und § 90.

6. Erkrankungen bestimmter Neurone. Systemerkrankungen.

§ 92. Wie in § 83 mitgeteilt wurde, setzt sich der nervöse Bestandteil des Rückenmarks und des verlängerten Marks aus Ganglienzellen und Nervenfasern zusammen, von denen die letzteren Fortsätze

der Nervenzellen darstellen, welche nach kürzerem oder längerem Verlauf Seiten- und Endzweige bilden, welche entweder mit bestimmten Endapparaten oder mit anderen Nervenzellen in Beziehung treten und dadurch bestimmte, von den Nervenzellen oder den Endapparaten ausgehende Erregungen auf andere erregbare Teile übertragen. Die Nervenzelle mit ihren Dendriten bildet mit dem Nervenfortsatz und dessen Seiten- und Endzweigen das **Neuron,** eine Einheit, deren Zentrum das kernhaltige Protoplasma der Nervenzelle ist.

Die in ihrer Lage, ihrem Verlauf und in ihren Funktionen am besten gekannten Neurone sind die motorischen Neurone, deren Zellen in den psychomotorischen Zentren der Hirnrinde, in den motorischen Bulbärkernen und den Vorderhörnern des Rückenmarks, deren Nervenfortsätze in den Pyramidenstrangbahnen, den vorderen Wurzeln und den motorischen peripherischen Nerven ihren Sitz haben, sowie die sensiblen Neurone, deren Zellen in den Spinalganglien liegen, während die Nervenfortsätze teils in den sensiblen peripherischen Nerven, teils in den hinteren Wurzeln und den Hintersträngen ihre Bahn nach den Endorganen nehmen.

Die **Erkrankungen der motorischen** und **der sensiblen Neurone des Rückenmarks,** welche auch als **Systemerkrankungen** bezeichnet werden, kennzeichnen sich durch eigenartige klinische Symptome, welche schon während des Lebens eine Diagnose des Sitzes des Leidens gestatten und danach auch schon lange, bevor ein genauerer Einblick in den Bau des Rückenmarks gewonnen war, zur Unterscheidung klinisch und anatomisch wohl charakterisierter Rückenmarkserkrankungen Veranlassung gegeben haben.

Die wichtigste Erkrankung, welche im Gebiet der sensiblen Neurone lokalisiert ist, ist die Tabes dorsalis. Unter den im Verlauf der motorischen Neurone auftretenden Erkrankungen werden die progressive Vorderhornatrophie oder progressive spinale Muskelatrophie und die progressive Bulbärparalyse, die amyotrophische Lateralsklerose, sowie die primäre Lateralsklerose oder spastische Spinalparalyse als besondere Formen unterschieden.

Die **Neuronentheorie,** d. h. die Lehre von der getrennten Nerveneinheiten ist im Jahre 1891 von Waldeyer auf Grund der Untersuchungen von Golgi und von Ramon y Cajal über den Aufbau des Nervensystems genauer präzisiert worden. Nach ihr sollten die einzelnen Neurone, d. h. die Ganglienzellen mit ihren protoplasmatischen Dendriten und den Achsenzylinderfortsätzen nur Kontaktverbindungen untereinander besitzen.

Untersuchungen von Apathy, Bethe, Wolff, Bielschowsky u. a. ergaben, daß eine solche morphologische und physiologische Selbständigkeit der Neuronen, wie es ursprünglich angenommen wurde, nicht existiert; daß vielmehr eine Kontinuität innerhalb und zwischen den einzelnen Zellterritorien durch die in Ganglienzellen und deren Fortsätzen vorhandenen und mit bestimmten Methoden darstellbaren **Neurofibrillen** dargestellt wird, welche das leitende Element bilden. Über die Art und Weise, in der Neurofibrillen oder Primitivfibrillen die Kontinuitat des ganzen Nervensystems darstellen, bestehen noch Kontroversen, ebenso auch sonst über deren biologische Selbständigkeit. Die Ansicht von Bethe, daß die Ganglienzellen nur ein Durchgangspunkt von Fibrillen sind und nicht als Reflexvermittler dienen, und daß bei Narkosen entstehende zentrale Lähmungen auf eine Narkose der im Zentrum freiliegenden Fibrillenbahnen beruhen, dürfte wohl vielseitigem Widerspruch begegnen. Eine Anerkennung der Neurofibrillen als wesentlichen Bestandteil des Nervensystems, macht die Annahme bestimmter als Neurone bezeichneter Zellterritorien im Nervensystem nicht unmöglich, doch kann man alsdann über den Umfang dieser Zellterritorien streiten. Es besteht namentlich die Frage, ob der lange Achsenzylinder als einfacher Zellfortsatz

oder ob er als ein Differenzierungsprodukt einer Zellkette anzusehen ist. Viele Autoren sind der Meinung, daß die periphere Nervenfaser aus einer Zellkette hervorgeht, deren Grenzen die RANVIERschen Schnürringe entsprechen, und daß die Neurolemmkerne die Kerne der betreffenden Neuroblasten darstellen.

Literatur zur Neurontheorie.

Bethe, *Allgem. Anat. u. Phys. des Nervensystems, Leipzig 1903.*
Drüner, *Neuronentheorie, Eulenburgs Jahrb. II 1904 (Lit.).*
Durante, *Neurone et neurule, Le Bull. méd. 1905.*
Held, *Neurofibrilläre Kontinuität im Zentralnervensystem, A. f. Anat. 1905.*
Hoche, *Die Neuronenlehre und ihre Gegner, Berlin 1899.*
Jorès, *Nouv. Rech. sur les rapp. anat. des neurones, Bruxelles 1903.*
Vogt, *Gesch. u. Lit. d. Neurofibrillen, Zbl. f. allg. Path. XIII 1902 (Lit.).*
Wolff, *Z. Kenntn. des Neurons, Biolog. Zbl. XXV 1905.*
Waldeyer, *Neue Forsch. a. d. Geb. des Zentralnervensystems, D. med. Woch. 1891.*

§ 93. Die **Tabes dorsalis,** die häufig auch als graue Degeneration oder als Sklerose der Hinterstränge bezeichnet wird, ist anatomisch eine Degeneration der sensiblen Neurone, welche vornehmlich im Gebiet der hinteren Wurzeln und der Hinterstränge deutlich ausgesprochen ist, sich indessen auch an den peripherischen sensiblen Nerven und an den Nervenzellen der Spinalganglien nachweisen läßt.

Das Leiden beginnt am häufigsten im Gebiete des Lendenmarks, wo zunächst die hinteren Wurzeln, und die daran medianwärts angrenzenden Teile der BURDACHschen Stränge, in höher gelegenen Gebieten alsbald indessen auch medial gelegene Teile der GOLLschen Stränge erkranken, indem sich an die Unterbrechung einer Faser an irgend einer Stelle sehr bald eine aufsteigende Degeneration anschließt (Fig. 317 und 318). Beginnt der Prozeß, was selten geschieht, im Halsteil, so zeigen sich die nämlichen Erscheinungen im Halsteil, während sich am Dorsal- und Lendenmark zunächst gar keine oder nur unbedeutende Degenerationen vorfinden. Die Lage der zuerst degenerierten Fasern in den Hintersträngen hängt zunächst davon ab, welche Wurzelgebiete die zuerst degenerierenden sind und wie hoch der untersuchte Querschnitt über den degenerierten Wurzeln liegt.

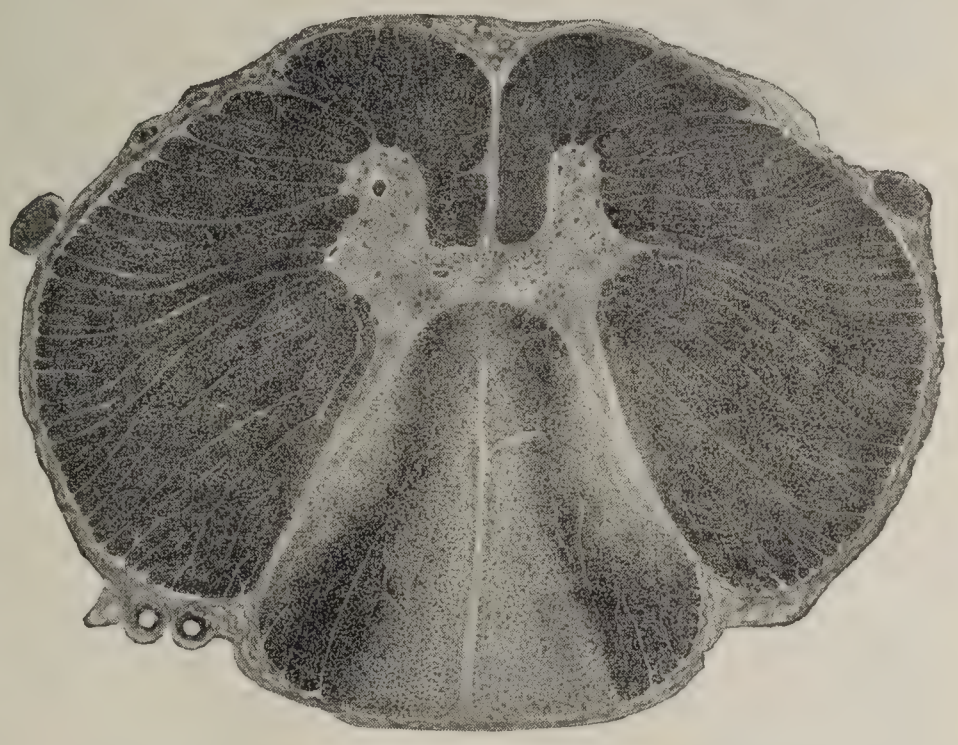

Fig. 317. Tabes dorsalis, Dorsalmark (M. Fl. WEIG.). Graue Degeneration der Hinterstränge. Vergr. 10.

Ist die Tabes weiter vorgeschritten, so können sich im Dorsalmark die Degeneration und die Sklerose über das ganze Gebiet der Hinterstränge (Fig. 317) erstrecken. Im Lendenmark bleiben die vordersten Partien der Hinterstränge fast konstant verschont. Im Halsmark

(Fig. 318) bleiben zwei seitliche Partien in den vordersten Teilen der Hinterstränge frei oder sind wenigstens nur in geringerem Grade erkrankt. Die Veränderungen sind, falls nicht schon eine totale Degeneration eingetreten ist, im Lenden- und Dorsalteil meist am stärksten entwickelt, doch kommen auch Fälle vor, in denen das Zervikalmark am stärksten ergriffen ist. Nach oben zieht die Degeneration innerhalb der zarten Stränge bis über den Obex des Calamus scriptorius hinaus, um sich etwa in der Höhe der Striae acusticae zu verlieren.

Hat die Entartung der Hinterstränge einen erheblichen Grad erreicht, so erscheinen sie schon an der Außenfläche grau oder graurötlich, und auf dem Durchschnitt sieht das Gewebe vollkommen grau und durchscheinend aus. Gleichzeitig ist der Breiten- und Höhendurchmesser der Stränge mehr oder weniger vermindert. Die hinteren Rückenmarkswurzeln erscheinen ebenfalls atrophisch und grau.

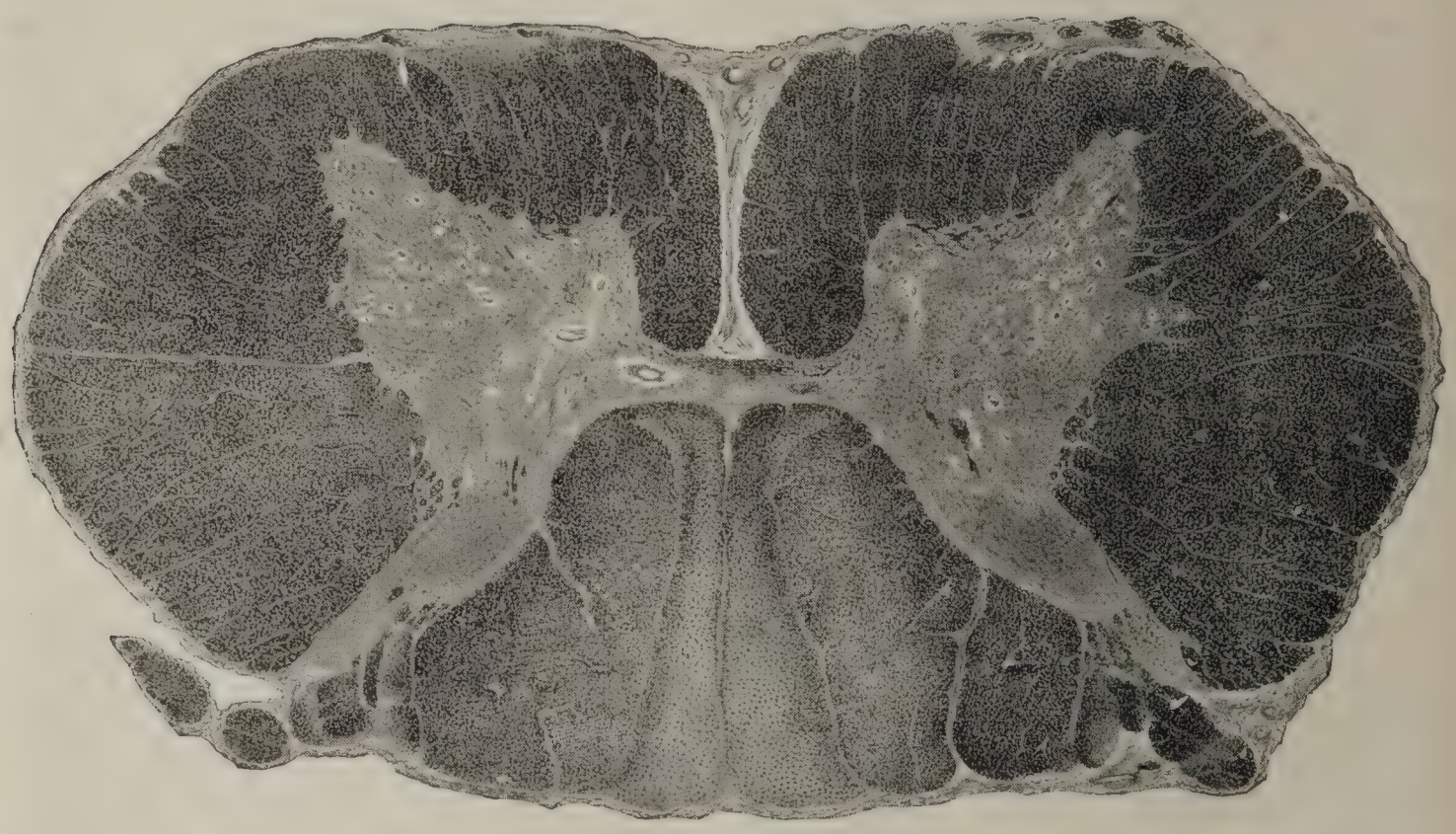

Fig. 318. Tabes dorsalis, Halsmark (M. Fl. Wfig.). Graue Degeneration der Hinterstränge. Vergr. 10.

Innerhalb der grauen Substanz degenerieren die in das Hinterhorn einstrahlenden Fasern, ferner auch die Fasern der Clarkeschen Säulen, welche aus den hinteren Wurzeln stammen. In seltenen Fällen stellt sich auch ein Schwund eines Teils der Ganglienzellen der grauen Substanz ein.

Nicht selten treten auch graue Herde im Nervus opticus, im N. oculomotorius und N. trigeminus, sowie auch im Gehirn auf.

Von den peripherischen Nerven zeigen namentlich die spinalen deutliche degenerative Atrophie, doch kommt es vor, daß auch die Kopfnerven (Oppenheim) degeneriert sind.

Die Spinalganglien lassen nach Wollenberg und Stroebe ebenfalls degenerative Veränderungen, Schrumpfung, Vakuolisierung, Zerklüftung, Kerndegeneration und schließlich völligen Untergang neben Wucherungserscheinungen im Bindegewebe erkennen.

Das am meisten Hervortretende der Tabes ist der fortschreitende Zerfall des in den hinteren Wurzeln, den Hinterhörnern und

den Hintersträngen gelegenen Teils der sensiblen Neurone, der sich meistens über mehrere Jahre, in einzelnen Fällen über Jahrzehnte hinzieht. Zu Beginn ist das Leiden durch sensible Reizerscheinungen, blitzartige Schmerzen, Kribbeln, Gürtelgefühle sowie durch Verschwinden der Patellarreflexe, oft auch durch reflektorische Pupillenstarre, Doppelsehen, Abnehmen der Sehkraft und gastrische Krisen charakterisiert. Später treten namentlich Gehstörungen (Ataxie), Abnahme des Tastsinnes und der Schmerzempfindung, Abnahme des Muskelsinnes, Störungen der Harnentleerung und schließlich Lähmungen der Beine auf.

Solange der Zerfall der Nervenfasern anhält, finden sich in den Nervenlücken der Hinterstränge (Fig. 319 *b*) und in den Lymphscheiden der Gefäße (*e*) Fettkörnchenzellen. Im Gebiete der Nervendegeneration stellt sich eine Wucherung des Gliagewebes, d. h. eine Sklerose (*c*) ein, durch welche die Nervenlücken verengt werden. Meist sind selbst in weit vorgeschrittenen Fällen noch Nervenfasern erhalten (*a*), doch kommen auch Stellen in den Hintersträngen vor, welche ganz nervenlos sind.

Fig. 319. Durchschnitt durch die weiße Substanz der Hinterstränge bei Tabes dorsalis (M. Fl. Osmiums. Karm.). *a* Querschnitte normaler Nervenfasern verschiedener Dicke. *b* Körnchenzellen. *c* Glianetz mit Kernen. *d* Blutgefäß. *e* Körnchenzellen innerhalb der Lymphscheide des Blutgefäßes *d*. Vergrößerung 200.

Der erste Beginn der Degeneration bei Tabes hat sich bis jetzt nicht feststellen lassen. Am meisten hat die Annahme für sich, daß entweder eine in der Subarachnoidalflüssigkeit oder aber eine im Blute vorhandene Schädlichkeit degenerierend auf die sensiblen Nervenfasern, insbesondere auf die intraspinal gelegenen Wurzeln einwirkt, und es kann für diese Annahme geltend gemacht werden, daß nach Untersuchungen von Tuczek chronische Ergotinvergiftung eine Hinterstrangdegeneration verursacht, welche vollkommen mit derjenigen, die der Tabes zugrunde liegt, übereinstimmt.

Die Kliniker führen als Ursache der Tabes Syphilis, Erkältung, Traumen, Überanstrengung, sexuelle Exzesse usw. auf. Erb ist der Ansicht. daß die große Mehrzahl der Fälle eine Folgeerscheinung einer syphilitischen Infektion sei; Andere (v. Leyden) glauben der Syphilis keine so weitgehende Bedeutung beimessen zu können.

Nach Spielmeyer ist die Cajalsche Achsenzylinderfärbung besonders geeignet, um die Ausfälle marklosen Fasergewebes, insbesondere den Ausfall pericellulärer Neuritenausläufer in den Clarkschen Säulen und den Hinterstrangkernen zu demonstrieren. Nach Beobachtungen von Westphal, Claus, Fürstner u. a. tritt Hinterstrangdegeneration (meist neben Pyramidenstrangdegeneration) sehr oft auch bei Individuen auf, die an Dementia paralytica leiden.

Literatur über Tabes dorsalis.

Blocq et Laude, *Anat. pathol. de la moelle épinière, Paris 1891.*
Braun, *Tabes m. Meningitis syphilit., A. f. Psych. XXII 1891; Tabes, ib. XXIII 1891.*
Charcot, *Leçons sur les maladies du syst. nerveux, Oeuvres compl. II Paris 1886.*
Déjerine, *Des altérations des nerfs cutanés chez les ataxiques, Arch. de phys. II 1883; Et. sur l'atrophie musculaire des ataxiques, Revue de méd. IX 1889.*
Déjerine et Sollier, *Nouv. rech. sur le tabès périphérique, Arch. de méd. exp. I 1889.*

Edinger, *Eine neue Theorie über die Ursachen einiger Nervenkrankh., Leipzig 1894.*
Erb, *Tabes, Deutsche Klinik VI 1905; Ätiologie der Tabes, Berl. klin. Woch. 1891.*
Fournier, *De l'ataxie locomotrice d'origine syphilitique, Paris 1882.*
Fürstner, *Veränd. d. Rm. bei progressiver Paralyse, Arch. f. Psych. XXIV 1894; Spinale Veränd. bei der progressiven Paralyse, Arch. f. Psych. 33. Bd. 1900.*
Goldscheider, *Atrophische Lähmung bei Tabes, Zeitschr. f. klin. Med. XIX 1891.*
Gombault *et* ***Mallet,*** *Cas de tabès ayant débuté dans l'enfance, A. de méd. expér. I 1889.*
Hermanides, *Syphilis und Tabes (contra Erb), Virch. Arch. 148. Bd. 1897.*
Hitzig, *Traumatische Tabes, Festschr. z. Jubelfeier d. Univ. Halle, Berlin 1894.*
Klippel, *Paralysie générale, Lésions spinaux, Arch. de méd. exp. VI 1894 (Lit.).*
Krauss, *Beitr. z. path. Anat. d. Tabes, Arch. f. Psych. XXIII 1891.*
Kuhn, *Lues bei Tabes, A. f. Psych. 30. Bd. 1898.*
Lapinsky, *Affekt. d. Vorderhörner bei Tabes, Arch. f. Psych. 40. Bd. 1905.*
v. Leyden, *Tabes, Eulenburgs Realenzyclop. XXIV 1900 (Lit.).*
Lissauer, *Fortschritte d. Med. II 1885; Beitr. z. Faserverlauf im Hinterhorn des menschl. Rm. u. zum Verhalten desselb. bei Tabes dorsalis, A. f. Psych. XVII 1886.*
Marie, *Krankheiten des Rückenmarks, Wien 1894.*
Menzel, *Beitr. z. Kenntnis der heredit. Ataxie, Arch. f. Psych. XXII 1890.*
Nageotte, *La lésion primitive du tabès, Bull. de la Soc. anat., Paris 1894.*
Neftel, *Beitr. z. Ätiologie der Tabes, Virch. Arch. 117. Bd. 1889.*
Nonne, *Erkrank. motor. u. gemischter Nerven bei Tabes, Arch. f. Psych. XIX 1888.*
Oppenheim, *Neue Beiträge z. Pathologie der Tabes (degenerative Veränderungen bulbärer Nerven), Arch. f. Psych. XX 1889; Pathol. Anat. d. Tabes, Berl. klin. Woch. 1894.*
Pitres *et* ***Vaillard,*** *Des névrites périphér. chez les tabétiques, Rev. de méd. VI 1886.*
Raymond, *Topographie des lésions spinales du tabes en début, Rev. de méd. 1891.*
Redlich, *Toxische Erkrankungen der Hinterstränge, Ztrbl. f. allg. Path. VII 1896 (Lit.); Die Pathologie der tabischen Hinterstrangserkrankung, Jena 1897 (Lit.).*
v. Rensz, *Bulbärerkrankung bei Tabes, A. f. Psych. 32. Bd. 1899.*
Rosin, *Z. Lehre von der Tabes, Zeitschr. f. klin. Med. XXX 1896.*
Sacki, *Tabes dorsalis, Ergebn. d. allg. Path. IX, 1 1904 (Lit.).*
Schaffer, *Histopathogenese d. Tabes, Zeitschr. f. Nervenheilk. XIII 1898.*
Spielmeyer, *Zur Path. d. Tabes, A. f. Psych. 40, Bd. 1905.*
Stroebe, *Veränd. d. Spinalganglien bei Tabes, Zentralbl. f. allg. Path. V 1894.*
Strümpell, *Wesen der Tabes, Münch. med. Wochenschr. 1890.*
Tuczek, *Ergotismus, Arch. f. Psych. XIII 1882 und XVIII 1887.*
Walker, *Bleibende Folgen des Ergotismus, Arch. f. Psych. XXV 1893.*
Weil, *Tabes incipiens, Arch. f. Psych. XXVI 1894.*
Westphal, *Strangdegenerationen, Arch. f. Psych. V, IX, XII u. XVI 1875—1885.*
Wollenberg, *Verhalten der Spinalganglien bei Tabes, Arch. f. Psych. XXIV 1892 (Lit.).*
Weitere Literatur enthält § 87.

§ 94. Die **progressive Atrophie der motorischen Neurone der Vorderhörner,** d. h. der motorischen Ganglienzellen und der motorischen peripherischen Nerven stellt klinisch eine vornehmlich durch progressiven Muskelschwund charakterisierte Krankheit dar und wird danach meist unter der Bezeichnung **spinale progressive Muskelatrophie** aufgeführt.

Das Wesen der Erkrankung beruht in einem fortschreitenden Schwund der großen motorischen Ganglienzellen, die ohne besonders auffällige Veränderung durch eine zunehmende Verkleinerung der Nervenzellen, der eine Atrophie der motorischen Nervenfasern und der von denselben versorgten Muskeln parallel geht, sich vollzieht (vergl. Fig. 294 S. 338). Der Schwund beginnt am häufigsten im Halsteil, und es atrophieren demgemäß auch zuerst die Handmuskeln (Muskeln des Daumens und des Kleinfingerballens, Interossei, Lumbricales) und weiterhin die Vorderarm- und Schultermuskeln; es kann indessen die Atrophie auch an den unteren Extremitäten beginnen und von da aufsteigen.

Die **progressive Atrophie der Neurone, deren Zellen die motorischen Rindenzentren darstellen** oder die **primäre Sklerose der**

Pyramidenbahnen soll nach ihrer klinischen Erscheinung die anatomische Grundlage der mit Muskelspannung, Reflexkontraktionen und Kontrakturen und mit Steigerung der Sehnenreflexe verbundenen, als **spastische Spinalparalyse** oder als spasmodische Tabes bezeichneten fortschreitenden motorischen Parese und Paralyse sein. Es werden indessen diese Erscheinungen meist durch transversale Myelitis oder durch Hydromyelie verursacht, und es ist eine auf die Pyramidenbahnen beschränkte primäre Degeneration bisher nur in sehr wenigen Fällen nachgewiesen. Immerhin sind diese Beobachtungen hinreichend, um das Vorkommen dieser Degeneration sicher zu stellen.

Nicht selten ist dagegen eine **Kombination von fortschreitender Pyramidenbahndegeneration mit Atrophie der Vorderhörner und der motorischen peripherischen Nerven** und bildet die Grundlage der als **amyotrophische Lateralsklerose** bezeichneten Krankheit. Dieselbe hat klinisch mit der spinalen Muskelatrophie den Muskelschwund gemein, unterscheidet sich von derselben aber durch starke Erhöhung der Sehnenreflexe.

Der Schwund der Nervenzellen der Vorderhörner vollzieht sich, in derselben Weise wie bei der spinalen Muskelatrophie, durch fortschreitende Massenabnahme, die schließlich zum Verlust der großen Mehrzahl derselben führen kann (Fig. 320 u. Fig. 321). Im Gebiet der Pyramidenseitenstrangbahnen und, falls nicht alle Pyramidenfasern gekreuzt durch das Rückenmark hinunterziehen, auch im Gebiet der Vorderstrangbahnen, stellt sich ähnlich wie bei der Tabes ein Schwund eines Teiles der Fasern ein, welcher weiterhin von sklerotischer Verdichtung des Gliagewebes gefolgt ist (Fig. 320 u. Fig. 321).

Der nämliche Prozeß, wie er in den Vorderhörnern des Rückenmarks sich abspielt, kann sich auch in den motorischen Kernen der Medulla oblongata (Hypoglossus-, Vagus-, Accessorius-, Facialis- und Glossopharyngeuskern) einstellen und zu einem progressiven Schwund der von den genannten Kernen aus versorgten Muskeln und damit zu einer Erkrankung führen, welche als **progressive Bulbärparalyse** (Paralysis glosso-labio-laryngea) bezeichnet wird. Sie kann sowohl gleichzeitig mit Pyramidenbahndegeneration als auch ohne solche auftreten.

Die Ursache der fortschreitenden Atrophie der motorischen Neurone ist noch dunkel (von manchen Autoren wird der Syphilis eine wichtige Rolle zugeschrieben) und es ist auch nicht bekannt, ob die ersten erkennbaren Veränderungen an den Nervenfortsätzen oder an den Zellen selbst auftreten. Bei Degeneration der Pyramidenbahn ist zwar die Degeneration bis ins Gehirn verfolgt und auch eine Atrophie der Ganglienzellen der Hirnrinde im Zentrallappen (Charcot, Marie) beobachtet worden, allein es ist nicht entschieden, wie weit dieser Nervenfaserschwund dem Schwund der Ganglienzellen der Rinde entspricht. Bemerkenswert ist, daß bei Dementia paralytica auch Pyramidenstrangdegenerationen häufig vorkommen.

Soweit sich die Verhältnisse zurzeit übersehen lassen, ist es wahrscheinlich, daß das schädliche Agens bald auf die Nervenzellen, bald auf die Nervenfortsätze einwirkt, wonach das peripherisch gelegene Nervenstück alsbald in seiner ganzen Länge der Degeneration verfällt. Das schädliche Agens ist wahrscheinlich irgendeine toxische Substanz, welche entweder im Körper (vielleicht im Verlaufe von Infektionen) gebildet oder von außen ihm zugeführt wird. Nach Marie,

Proust und anderen verursacht der Genuß der Kichererbse (Lathyrus cicera) Degenerationen im Gebiete der motorischen Neurone. Nach

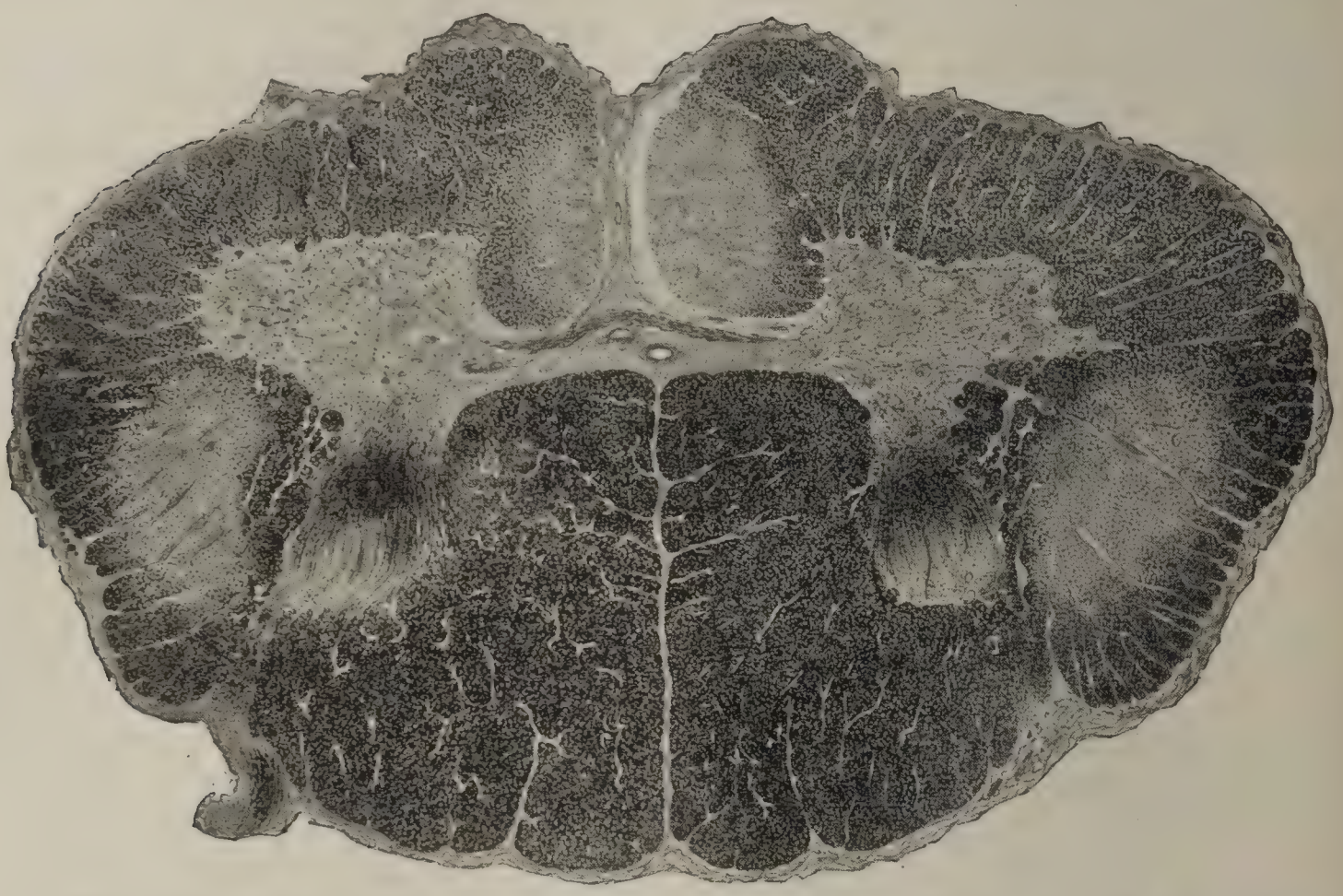

Fig. 320. Amyotrophische Lateralsklerose, Halsteil (M. Fl. Weig. Markscheidenfärbung). Degeneration der Pyramidenseitenstrang- und Vorderstrangbahnen und Schwund der Ganglienzellen der Vorderhörner. Vergr. 12.

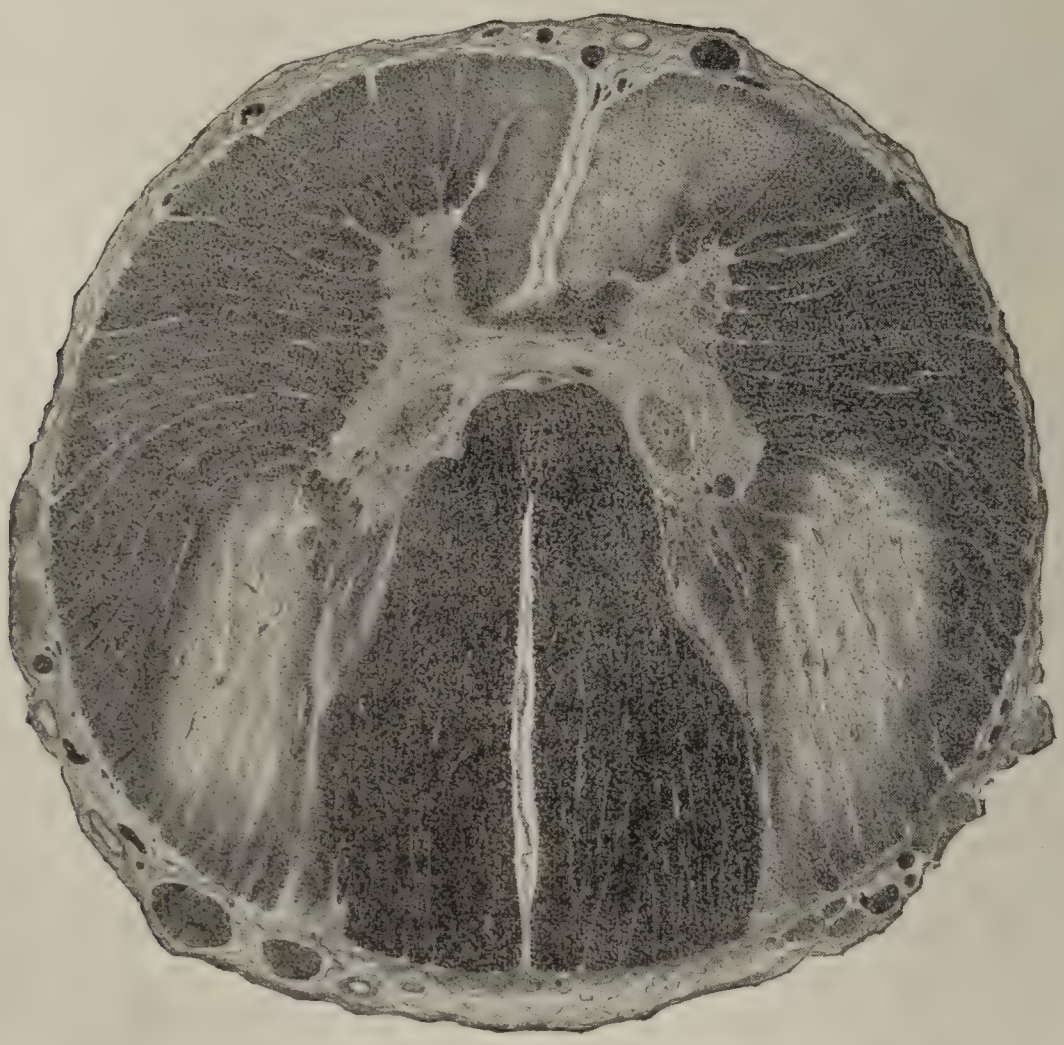

Fig. 321. Amyotrophische Lateralsklerose, Dorsalmark (M. Fl. Weig. Markscheidenfärbung). Graue Degeneration der Pyramidenseitenstrang- und Vorderstrangbahnen und Schwund der Ganglienzellen der Vorderhörner. Vergr. 12.

Lombroso kommen Pyramidenstrangdegenerationen bei Pellagra vor. In einzelnen Fällen besteht wahrscheinlich auch eine hereditäre, angeborene Disposition zu Erkrankung bestimmter Neurone oder Neuronenketten.

Literatur.

Alzheimer, *Spinale progressive Muskelatrophie, Arch. f. Psych. XXIII 1891.*
Charcot, *Krankh. des Nervensystems, Stuttgart 1874 u. 1878; Oeuvr. compl. II 1886.*
v. Crylarz, *u.* ***Marburg,*** *Amyotroph. Lateralsklerose, Z. f. klin. Med. 43. Bd. 1902.*
Déjerine, *Paralysis labio-glosso-laryngée, Arch. de Phys. II 1883.*
Déjerine *et* ***Sottas,*** *Sclérose prim. des cord. latéraux, A. de phys. VIII 1896.*
Duchenne de Boulogne, *Gaz. hebd. 1859 u. 1861.*
Duchenne *et* ***Joffroy,*** *Atrophie des cellules nerveuses, Arch. de phys. III 1870.*
Erb, *Spast. Spinalparalyse, D. Z. f. Nervenheilk. 23. Bd. 1904.*
Fürstner, *Veränd. d. Rm. bei progress. Paralyse, A. f. Psych. 24. Bd. 1892 u. 33. Bd. 1901.*
Grasset *et* ***Ranzier,*** *Traité des maladies du syst. nerveux, Montp. 1894.*
Haenel, *Pathogenese d. amyotroph. Lateralsklerose, A. f. Psych. 37. Bd. 1903.*
Hoffmann, *Chron. spin. Muskelatrophie im Kindesalter, Zeitschr. f. Nervenheilk. III 1893.*
Joffroy *et* ***Achard,*** *Sclérose latérale amyotrophique, Arch. de méd. exp. II 1890.*
v. Kahlden, *Entzündung u. Atrophie der Vorderhörner, Beitr. v. Ziegler XIII 1893.*
Kuh, *Syphilitische Spinalparalyse, D. Zeitschr. f. Nervenheilk. III 1894.*
Lombroso, *Die Lehre von der Pellagra, Berlin 1898.*
Marie, *Krankheiten des Rückenmarkes, Wien 1894.*
Marinesco, *Contrib. à l'ét. de l'amyotrophie Charcot-Marie, Arch. de méd. exp. IV 1894.*
Minkowski, *Seitenstrangsklerose nach Lues, D. Arch. f. klin Med. XXXIV 1884.*
Moeli, *Amyotrophische Lateralsklerose, Arch. f. Psych. X 1890.*
Nonne, *Poliomyelitis ant. chronica, Zeitschr. f. Nervenheilk. I 1892.*
Oppenheim, *Chron. atrophische Spinallähmung, A. f. Psych. XXIV 1892.*
Pick, *Sclérose latérale amyotrophique, Arch. f. Psych. VIII 1878.*
Proust, *Du lathyrisme, Bull. de l'Acad. de méd. XII 1883.*
Redlich, *Spastische Spinalparalyse, Deutsche Klinik VI 1904.*
Schüle, *Ist die spastische Spinalparalyse eine Krankheit sui generis? I.-D. Heidelberg 1891.*
Siemerling, *Über die chron. progressive Augenmuskellähmung, Arch. f. Psych. XXII, Supplh. 1891; Anat. Befund bei congenit. Ptosis, ib. XXIII 1892.*
Stoffela, *Spastische Spinalparalyse, Wiener med. Wochenschr. 1878.*
Strümpell, *Spinale Muskelatrophie u. amyotrophische Lateralsklerose, D. Arch. f. klin. Med. 42. Bd. 1887; Spastische Spinalparalyse, A. f. Psych. XVI 1886; Primäre systematische Degenerationen d. Pyramidenbahnen, Zeitschr. f. Nervenheilk. V 1894; Prim. Seitenstrangsklerose, D. Z. f. Nervenheilk. 27. Bd. 1904.*
Vierordt, *Komb. Degen. d. Vorderhörner u. Seitenstränge, Arch. f. Psych. XIV 1883.*
Werdnig, *Frühinfantilē progress. spin. Amyotrophie, A. f. Psych. XXVI 1894 (Lit.).*
Westphal, *Erkrank. d. Rm. b. progress. Paralyse, Virch. Arch. 39. Bd. 1867 u. 40. Bd. 1867; Kombinierte Erkrank. d. Rückenmarksstränge, Arch. f. Psych. IX 1879.*
Worms, *Atrophie muscul. progr. avec paralysie glosso-labio-laryngée, Arch. de phys. 1877.*
Weitere Literatur enthält § 95.

§ 95. Neben der Degeneration bestimmter funktionell zusammengehöriger Neurone kommen auch nicht selten gleichzeitige **Degenerationen verschiedener funktionell differenter Neuronengruppen** vor, welche nach bisherigem Sprachgebrauch gewöhnlich als **kombinierte Systemerkrankungen** bezeichnet werden. So können gleichzeitig mit der Degeneration der sensiblen Fasern der Hinterstränge die Pyramidenbahnen (Fig. 322 *a*, *b*, *d*) oder auch die Kleinhirnseitenstrangbahnen (Fig. 323 *k*) degenerieren. Bei der als Friedreichsche Krankheit oder hereditäre Ataxie bezeichneten Krankheit, die man auf eine besondere kongenitale, hereditäre Anlage zurückzuführen geneigt ist, sind sowohl die Pyramidenstrangbahnen und die Kleinhirnseitenstrangbahnen, als auch die Burdachschen Stränge und die Gollschen Stränge erkrankt.

Bei progressiver Paralyse kombinieren sich häufig Hinterstrang- mit Seitenstrangdegenerationen in verschiedener Ausbreitung. Endlich können neben den großen sensiblen und den motorischen Neuronen und Neuronenketten auch die Kommissurenzellen und Strangzellen, die ihre Nervenfortsätze in die Vorderseitenstränge eintreten lassen, degenerieren und zu der Erscheinung von strangförmigen Degenerationen in den genannten Gebieten führen.

Fig. 322.

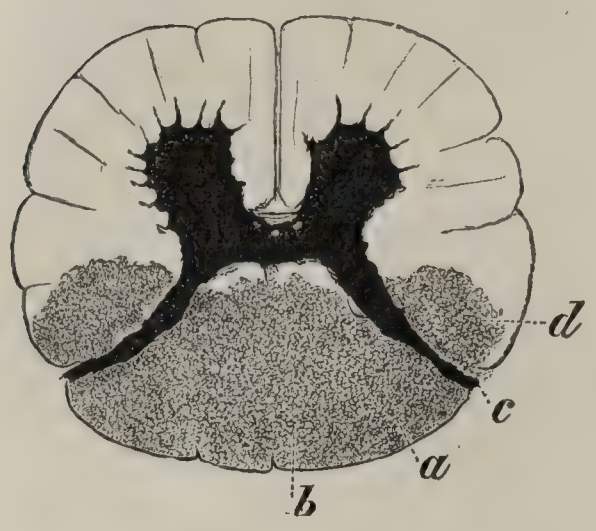

Fig. 323.

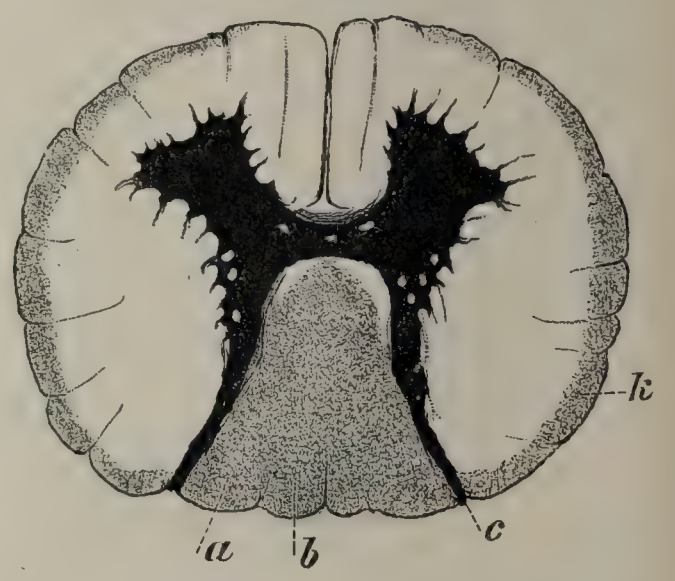

Fig. 322. Degeneration und Sklerose des Keilstranges (*a* , des Gollschen Stranges (*b*) und der Pyramidenseitenstrangbahn (*d*). *c* Hinterhorn. Schnitt durch den obersten Lendenteil des Rückenmarks. Vergr. 5.

Fig. 323. Kombination von Hinterstrangsklerose mit peripherer Sklerose. *a* Keilstrang. *b* Gollscher Strang. *c* Hinterhorn. *k* Periphere Sklerose (Kleinhirnseitenstrangbahn und Gowerssches Bündel). Durchschnitt durch den Halsteil des Rückenmarks. Vergr. 5.

Literatur über kombinierte Strangdegeneration.

Arnold, *Kombinierte Erkrank. der Strünge des Rückenmarks, Virch. Arch. 127. Bd. 1892.*
Blocq *et* ***Marinesco,*** *Anat. path. de la maladie de Friedreich, Arch. de neurol. 1890.*
Braun, *Kombinierte Systemerkrankung, Dtsch. Arch. f. klin. Med. 42. Bd. 1888.*
Déjerine, *Pathogénie des scléroses combinées, Arch. de phys. IV 1884.*
Friedreich, *Über Ataxie, Virch. Arch. 26., 27., 68. u. 70. Bd. 1863—1877.*
Fürstner, *Spinale Veränd. bei progress. Paralysis, A. f. Psych. 33. Bd. 1901.*
Henneberg, *Traumatische Myelitis, A. f. Psych. 40. Bd. 1905.*
Kahler *u.* ***Pick,*** *Kombinierte Systemerkrankungen, Arch. f. Psych. VIII 1878.*
Nonne, *Syphilitische Spinalparalyse, Arch. f. Psych. XXIX 1897.*
Rütimeyer, *Über hereditäre Ataxie, Virch. Arch. 91. u. 110. Bd. 1883 u. 1887.*
Schmaus, *Patholog. Anatomie des Rückenmarks, Wiesbaden 1901.*
Schultze, *Pathol. Anat. der Friedreichschen Krankheit, Zeitschr. f. Nervenheilk. V 1893.*
Strümpell, *Kombinierte Systemerkrankungen, Arch. f. Psych. XI 1881 u. XVII 1886.*
Westphal, *V. A. 39. u. 40. Bd. 1867 u. Arch. f. Psych. V, VIII u. IX 1875—1879.*

7. Tuberkulose, Syphilis und Lepra des Rückenmarks.

§ 96. Die **Tuberkulose des Rückenmarks** tritt in drei verschiedenen Formen auf. Zunächst können sich in der Substanz des Rückenmarks einzelne Knoten oder auch nur ein einziger Knoten bilden, welcher im Zentrum aus einer käsigen, zuweilen eine kleine Zerfallshöhle einschließenden Masse, in der Peripherie aus einem grauen, etwas durchscheinenden Granulationsgewebe besteht. Die Knoten können etwa haselnußgroß werden und bedingen eine mehr oder minder weit

sich erstreckende Degeneration der nervösen Substanz, der sich sekundäre Strangdegenerationen anschließen. In der Pia mater der Umgebung, sowie auch im Verlauf des Zentralkanals können früher oder später Resorptionstuberkel auftreten.

Die zweite häufigste Form der Rückenmarkstuberkulose schließt sich an Tuberkulose der Meningen an, ist eine tuberkulöse Meningomyelitis, bei welcher in der Umgebung der in das Rückenmark eintretenden Gefäße sich zellige Herde und Tuberkel entwickeln (Fig. 324 S. 372). Die Nervenfaserzüge zeigen dabei vielfach Degenerationserscheinungen, namentlich Zerfall der Markscheiden und Quellung der Achsenzylinder (*i*).

Die dritte Form bildet eine mehr selbständige, d. h. von Meningealtuberkulose unabhängige disseminierte Tuberkulose des Rückenmarks, bei welcher sich sowohl in der weißen als in der grauen Substanz des Rückenmarks typische Tuberkel sowie perivaskuläre Zellanhäufungen bilden (disseminierte tuberkulöse Myelitis), welche durch die gesetzten Zirkulations- und Ernährungsstörungen zahlreiche Degenerationsherde sowie auch sekundäre Strangdegenerationen veranlassen. Die kleinsten Herde sind mit bloßem Auge nicht zu erkennen, größere bilden graue und käsige Knötchen oder zeigen das Bild der weißen Erweichung.

Die **syphilitischen Erkrankungen** des Rückenmarks gehen meist von den Meningen aus, sind also meningitische und meningomyelitische Prozesse (s. § 98), doch können syphilitische Gefäßerkrankungen auch Degenerationen und Entzündungen (Myelitis syphilitica) im Innern des Rückenmarks verursachen. Wie bereits früher bemerkt, wird die Syphilis als häufige Ursache der Strangdegeneration, insbesondere der Tabes angesehen.

Bei **Lepra nervorum** kommt es in einzelnen Fällen auch zu Erkrankungen des Rückenmarks, die zum Teil nur histologisch nachweisbar und durch Degeneration und Schwund der nervösen Elemente, namentlich auch der Ganglienzellen, charakterisiert (Tschirjew) sind. In anderen Fällen bilden sich Erweichungsherde und hämorrhagische Infiltrationen, und das Mikroskop weist degenerativen Zerfall der nervösen Substanz, Blutungen und entzündliche Infiltrationen nach. Nach Beobachtungen von Sudakewitsch, die vornehmlich am Ganglion Gasseri, sodann auch an Spinalganglien angestellt wurden, gelangen die Leprabazillen in die Ganglienzellen, und ihre Anwesenheit hat den Untergang der Ganglienzellen, oft unter Vakuolenbildung zur Folge. Chassiotis fand Leprabazillen im Stützgewebe der grauen und weißen Substanz in großen Mengen, vermißte sie aber in den Ganglienzellen.

Literatur.

Boettiger, *Die luetischen Rückenmarkskrankheiten, Arch. f. Psych. XXVI 1894 (Lit.).*
Chassiotis, *Leprabazillen im Rückenmark, Monatsh. f. prakt. Dermat. VI 1887.*
Greiff, *Über Rückenmarkssyphilis, Arch. f. Psych. XII 1882.*
Gunsser, *Beitr. z. Kenntnis der Rückenmarkstuberkulose, I.-D. Tübingen 1890.*
Hayem, *Tuberculose de la moelle épinière, Arch. de phys. 1873.*
Japha, *Rückenmarkssyphilis mit Höhlenbildung, D. med. Woch. 1899.*
Junker, *Tuberkel in der grauen Substanz, Zeitschr. f. klin. Med. I 1879.*
Langhans, *Lepra anaesthetica, Virch. Arch. 64. Bd. 1875.*
Lie, *Lepra des Rückenmarks, A. f. Derm. 73. Bd. 1905 (Lit.).*
Looft, *Path. Anat. der Lepra anaesthetica, Virch. Arch. 128. Bd. 1892.*
Obolonski, *Tuberkulose mit Verbreitung im Zentralkanal. Z. f. Heilk. IX 1888.*

Rosin, *Myelitis und Syphilis, Z. f. klin. Med. XXX 1896.*
Sachs, *Solitärtuberkel des Halsrückenmarks, Neurol. Zentralbl. 1887.*
Schlesinger, *Zentrale Tuberkulose, D. Z. f. Nervenheilk. VIII 1896.*
Schmaus, *Pathol. Anat. des Rückenmarks, Wiesbaden 1901.*
Schultze, *Tuberkul. d. zerebrospinalen Nervensystems, D. Arch. f. klin. Med. 25. Bd. 1879.*
Steudener, *Beiträge zur Pathologie der Lepra mutilans, Erlangen 1867.*
Sudakewitsch, *Beitr. z. pathol. Anat. der Lepra, Beitr. v. Ziegler II 1888.*
Thoma, *Beitr. z. pathol. Anat. der Lepra, Virch. Arch. 57. Bd. 1873.*
Tschirjew, *Lés. de la moelle épinière dans un cas de lèpre anéstétique, A. de phys. 1879.*
Virchow, *Die krankhaften Geschwülste II 1864—65.*

8. Die Geschwülste des Rückenmarks.

§ 97. Unter den **Geschwülsten des Rückenmarks** kommen nur die Gliome etwas häufiger vor und bilden meist langgestreckte Tumoren, welche vornehmlich in der Umgebung des Zentralkanals oder hinter demselben liegen. Sie bestehen bald aus dichtem, bald aus mehr gallertigem, zartem Gliagewebe und schließen oft Höhlungen ein, so daß die Bildung der Syringomyelie (vergl. § 90) zugezählt wird. Daß sie in vielen Fällen Folgezustände von Entwicklungsstörungen sind, ist wohl nicht zu bezweifeln. Zuweilen sind sie gefäßreich, und man kann teleangiektatische Gliome als eine besondere Form unterscheiden. Beteiligung des Epithels des Zentralkanals kann zu Gliomen mit adenomähnlichen Bildungen führen (Rosenthal, Bittorf).

Fibrome, Sarkome, Angiome, Angiosarkome kommen alle im Rückenmark nur selten vor; doch kann das Fibrom bei Fibrombildung im peripherischen Nervensystem im Rückenmark multipel auftreten. Die genannten Geschwülste bilden alle meist rundliche Tumoren, welche mehr oder minder umfangreiche Degenerationen verursachen.

Literatur über Geschwülste des Rückenmarks.

Bittorf, *Hirn- und Rückenmarksgeschwülste, Beitr. v. Ziegler XXXV 1904 (Lit.).*
Borst, *Geschwülste des Rückenmarks, Ergeb. d. allg. Path. IX, 1 p. 1904.*
Bruns, *Rückenmarkstumoren, Eulenburgs Jahrb. V 1895 (Lit.).*
Fürstner, *Gliome, Arch. f. Psych. XIV 1883.*
Glaser, *Zentrales Angiosarkom im Hals- u. Lumbarmark, A. f. Psych. XVI 1885.*
Hadlich, *Tumor cavernosus d. Rm., Virch. Arch. 172. Bd. 1903.*
Henneberg *und* ***Koch,*** *Zentrale Nervenfibromatose, Arch. f. Psych. 36. Bd. 1902.*
Kohts, *Tumoren des Rückenmarks, Gerhardts Handb. d. Kinderkrankheiten 1880.*
Lachmann, *Gliome, Arch. f. Psych. XIII 1882.*
Nonne, *Intramedullares Sarkom, Arch. f. Psych. 33. Bd. 1900.*
Reisinger, *Gliome, Virch. Arch. 98. Bd. 1884.*
Rosenberg, *Path. Anat. u. Sympt. d. Rückenmarksgeschwülste, I.-D Straßburg 1892 (Lit.).*
Rosenthal, *Neuroepithelioma gliomatosum, Beitr. v. Ziegler XXIII 1898.*
Roth, *Gliome, Arch. de phys. 1878.*
Schlesinger, *Neurom, Arb. a. d. Inst. v. Obersteiner, Wien 1895; Beitr. z. Klinik d. Rückenmarks- u. Wirbeltumoren, Jena 1898.*
Schultze, *Gliome, Arch. f. Psych. VIII 1878 und Virch. Arch. 102. Bd. 1885.*
Virchow, *Die krankh. Geschwülste, 1864—65.*
Volkmann, *Zur Lehre vom Gliom, Dtsch. Arch. f. klin. Med. 42. Bd. 1888.*
Zaufal, *Tumor des Filum terminale, Ztbl. f. a. Path. IX 1898.*

II. Pathologische Anatomie der Hüllen des Rückenmarks.

1. Pathologische Anatomie der Pia mater und der Arachnoidea spinalis.

§ 98. Die wichtigsten Veränderungen der zarten Rückenmarkshäute bilden die **Entzündungen,** welche sowohl nach hämatogener Infektion als auch konsekutiv, durch Fortleitung von Endzündungen benachbarter Teile, sowie nach Traumen vorkommen. Sie werden als **Meningitis spinalis** bezeichnet. Bei eiterigen, eiterig-serösen und eiterig-fibrinösen Entzündungen sammelt sich im Arachnoidalsack und in der Pia mater ein mehr oder weniger Eiterköperchen einschließendes, weißlich gefärbtes Exsudat, das oft auch Fibrin enthält, an, bald mehr an der hinteren, bald mehr an der vorderen Fläche des Rückenmarks, bald über die ganze Länge, bald nur über einen beschränkten Bezirk des Rückenmarks sich ausbreitend. Zuweilen treten gleichzeitig oder später auch entzündliche Exsudate in der Pia cerebralis (Meningitis cerebrospinalis) auf, oder es schließt sich die Entzündung an eine zerebrale Meningitis an.

Traumatische eiterige Meningitis ist wohl meist auf Infektion der entstandenen Verletzungen mit den gewöhnlichen Eiterkokken oder Pneumokokken zurückzuführen, und es ist dies auch bei einem Teil der hämatogenen und fortgeleiteten Formen der Fall. Jene epidemisch auftretende Infektionskrankheit, bei welcher zerebrospinale Meningealentzündungen einen charakteristischen Befund bilden und welche danach als Meningitis cerebrospinalis epidemica bezeichnet wird, wird auf einen spezifischen Krankheitserreger, den Diplococcus intracellularis meningitidis (Mikrococcus meningitidis cerebrospinalis) zurückgeführt.

Die an die entzündeten Stellen angrenzenden Fasern der weißen Rückenmarkssubstanz erleiden oft degenerative Veränderungen, wobei die Markscheiden zerfallen und die Achsenzylinder aufquellen. Zuweilen greift die Entzündung längs der Gefäße und der Stützbalken auf das Rückenmark über, so daß es zu **Meningomyelitis** kommt. Es können ferner auch in den Nervenwurzeln entzündliche Infiltrationen und degenerative Veränderungen auftreten, so daß also eine **Neuritis** sich hinzugesellt.

Tritt nach einer akuten Meningitis Heilung ein, so wird das Exsudat resorbiert, doch bleiben mehr oder minder ausgedehnte weiße, durch Bindegewebswucherung verursachte Verdickungen, zuweilen auch Verwachsungen der Pia mater mit dem Arachnoidalgewebe und der Dura zurück, wobei die Nerven zuweilen im Bindegewebe eingeschlossen werden und zum Teil atrophieren. Im Rückenmark können periphere Atrophie und Sklerose die Folge sein.

Die **Tuberkulose der Pia mater** und der **Arachnoidea spinalis** kann sowohl auf den Wirbelkanal beschränkt als auch gleichzeitig mit Tuberkulose der cerebralen Bindegewebshüllen auftreten; letzteres ist das Häufigere und betrifft dann vornehmlich den Halsteil.

Die Tuberkulose ist bald eine konsekutive, die sich an tuberkulöse Erkrankung der Wirbelknochen und der Dura mater oder an solche des Rückenmarks anschließt, bald eine hämatogene. Sie ist zuweilen nur durch eine Eruption von Knötchen gekennzeichnet. Häufiger stellt sich indessen eine mehr oder minder ausgedehnte Entzündung ein, der

zufolge die Subarachnoidalflüssigkeit getrübt, die Pia mit eiterig-serösem oder eiterig-fibrinösem, sulzigem, gelblich-weiß gefärbtem, selten mit kleinen Blutungen untermischtem Exsudat durchsetzt wird (Fig. 324 *b*, *c*, *g*). Die Tuberkel haben ihren Sitz größtenteils in der Wand der Blutgefäße (*f*).

Die **tuberkulöse Meningitis** kann sich auch auf das Rückenmark (*i*) und die Nervenwurveln (*e*, *h*) verbreiten, so daß der Prozeß nunmehr als eine **tuberkulöse Meningomyelitis** und **Neuritis** zu bezeichnen ist und zu mehr oder minder umfangreichen Degenerationen der nervösen Bestandteile (*e*, *i*) der betroffenen Gebiete führt (vgl. § 96, wo die Literatur angegeben ist).

Fig. 324. Meningitis spinalis tuberculosa. Längsschnitt durch das Rückenmark und die hinteren Wurzeln (M. Fl. Anilinblau). *a* Rückenmark. *b* Pia mater. *c* Subarachnoidealraum. *d* Arachnoidea. *e* Hintere Wurzeln, zellig infiltriert und vereinzelt geschwollene Achsenzylinder enthaltend. *f* Gefäße mit zellig infiltrierter und gewucherter Wand. *g* Zelliges Exsudat im Subarachnoidealraum. *h* In die Nerven eindringende Zellmassen. *i* Geschwollene Achsenzylinder. Vergr. 45.

Die **syphilitische Meningitis spinalis** kommt in Form umschriebener oder mehr flächenhaft sich ausbreitender entzündlicher Infiltrationen vor, welche die angrenzende Rückenmarksubstanz in mehr oder minder großer Ausdehnung in Mitleidenschaft ziehen können, oft auch auf die Dura übergreifen und in einzelnen Fällen auch vom Knochen und der Dura auf die zarten Rückenmarkshäute sich verbreiten. Die Entzündung und Wucherung führen im Laufe der Zeit zur Verdickung der Pia mater, zu festerer Verbindung derselben mit der Arachnoidea und zu Verwachsungen mit der Dura (Fig. 325 *h*, *k*). Im Gebiete der entzündlichen Wucherung liegende Nerven werden von derselben umwachsen (*i*) und verfallen, indem die Wucherung auch auf das Endoneurium übergreift, der Atrophie (*g*, g_1). Partielle Nekrose des entzündeten und wuchernden Gewebes kann zur Bildung käsiger Einlagerungen (*l*) innerhalb der schwieligen Verdickungen führen. Die angrenzende Rückenmarksubstanz kann durch Kompression und Ernährungsstörungen, die zum Teil von Gefäßobliterationen abhängen, einer mehr oder minder ausgebreiteten Atrophie und Sklerose (*o*, *p* unten), verfallen. Unter Umständen greift auch die entzündliche Infiltration und Wucherung längs der bindegewebigen Stützbalken und der Gefäße in die Tiefe des Rückenmarks (*n*, *p* links).

Blutungen in den Rückenmarkshäuten sind meist Folgen traumatischer Einwirkungen, kommen indessen auch bei hämorrhagischen Diathesen, Morbus maculosus, Infektionskrankheiten, in seltenen Fällen auch aus unbekannter Ursache vor.

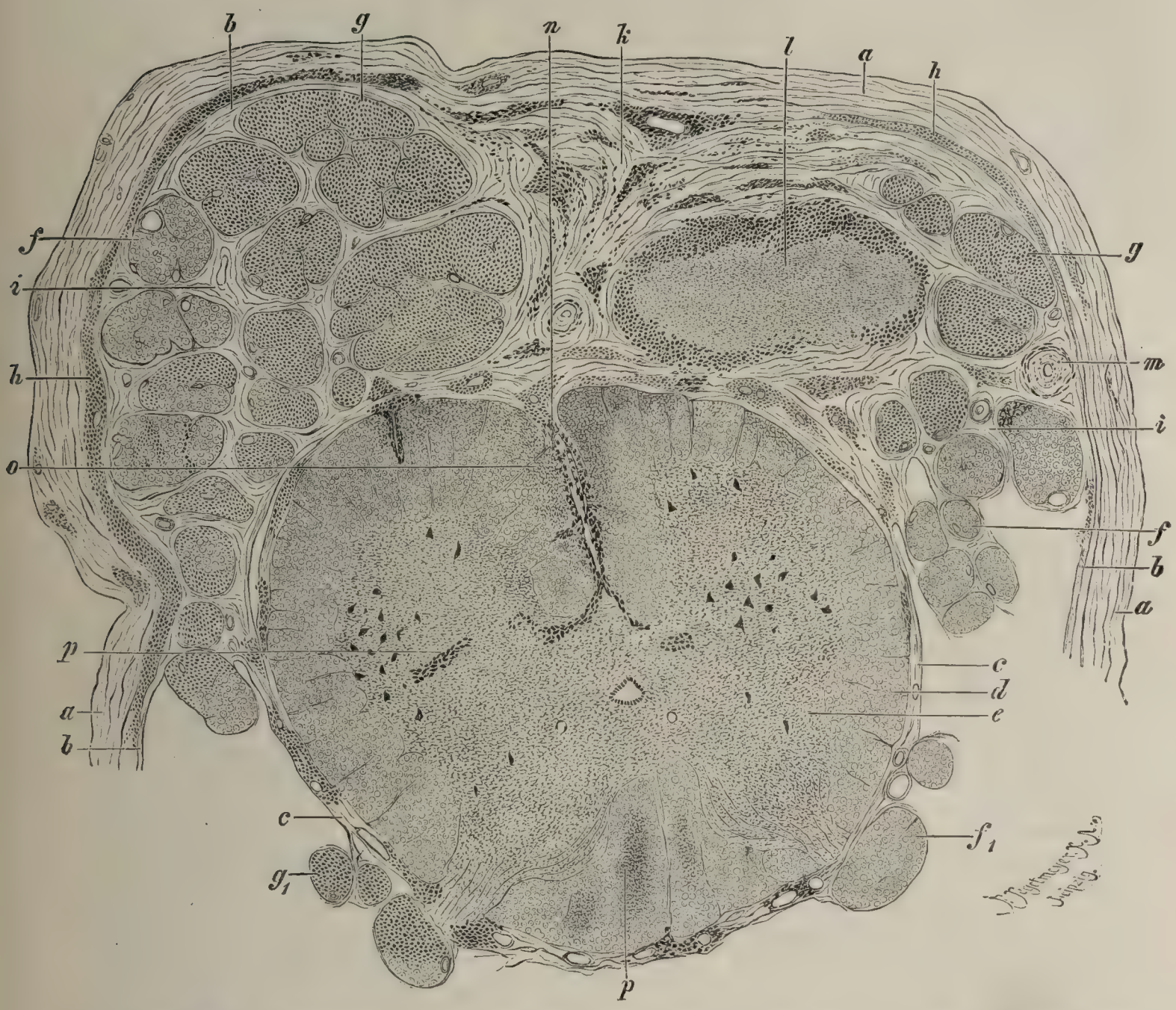

Fig. 325. Durchschnitt durch das Lendenmark und seine bindegewebigen Hüllen im Gebiete von syphilitischen Schwielenbildungen und Verwachsungen (M. Fl. Häm. Karm.). *a* Verdickte Dura mater. *b* Arachnoidea. *c* Pia mater. *d* Weiße, *e* graue Substanz des Rückenmarks. *f* f_1 Querschnitte gesunder Nervenwurzeln. *g* g_1 Querschnitte degenerierter Nervenwurzeln. *h* Zellreiches Gewebe, welches eine Verbindung zwischen Arachnoidea und Dura herstellt. *i* Neugebildetes Bindegewebe, welches die Nervenbündel umschließt und untereinander verbindet. *k* Neugebildetes Bindegewebe, welches Dura, Arachnoidea und Pia mater zu einer Schwiele vereinigt. *l* Käsige Einlagerung. *m* Querschnitt einer Arterie mit stark verdickter Intima. *n* Entzündliche Infiltration der Pia in der vorderen Incisur. *o* Degenerierte und sklerotische Rückenmarksubstanz im medialen Gebiet der Vorderstränge. *p* Degenerationsherde in den Hintersträngen und Entzündungsherd in der grauen Substanz. Vergr. 8.

Literatur über Meningitis und Blutungen.

Adenot, *Rech. bactériol. sur un cas de méningite microbienne, Arch. de méd. exp. I 1889.*

Bonhoff, *Cerebrospinalmeningitis, Münch. med. Woch. 1901.*

Bonome, *Zur Ätiol. d. Meningitis cerebrospinalis epidemica, Beitr. v. Ziegler VIII 1890.*

Centanni, *Di un nuovo microorganismo della meningite, A. per le Sc. Med. XVII 1893 (Lit.).*

Councilman, *Epidem. Cerebrospinalmeningitis, Zbl. f. Bakt. XXVI 1899.*
Foà *u.* **Bordoni-Uffreduzzi,** *Ätiol. d. Meningitis cerebrosp. epidem., Z. f. Hyg. IV 1888.*
Goldschmidt, *Ätiologie der Meningitis cerebrospinalis, Zbl. f. Bakt. II. 1887.*
Hauser, *Pneumoniekokken bei Meningitis cerebrospin., Münch. med. Wochenschr. 1888.*
Henke, *Bakteriologie d. Cerebrospinalmeningitis, Arb. her. v. Baumgarten, II 1897.*
Henneberg, *Chron. (traumat.) Meningomyelitis, A. f. Psych. 30. Bd. 1899.*
Heubner, *Meningococcus intracellularis. Jahrb. f. Kinderheilk. 56. Bd. 1902.*
Hühnermann, *Bakt. Unters. über Meningitis cerebrospinalis, Z. f. klin. Med. 35. Bd. 1898.*
Jäger, *Ätiol. d. Meningitis cerebrospin. epid., Z. f. Hyg. XIX 1895.*
Jochmann, *Epidem. Cerebrospinalmeningitis. Mediz. Klinik 1905.*
Kamén, *Ätiol. d. Cerebrospinalmeningitis, Z. f. B. XXIV 1898.*
Kischensky, *Ätiologie der cerebrospinalen Meningitis, Zbl. f. allg. Path. VII 1896.*
Manteufel, *Ätiol. der epidem. Genickstarre, Münch. med. Woch. 1905.*
Neumann *u.* **Schaeffer,** *Zur Ätiologie der eiterigen Meningitis, V. A. 109. Bd. 1887.*
Ortmann, *Ätiologie der cerebrospinalen Meningitis, Arch. f. exper. Path. XXIV 1888.*
Schäffer, *Blutergüsse im Wirbelkanal bei Neugeb., A. f. Gyn. 53. Bd. 1896.*
Schwarz, *Meningitis bei Tabes, Z. f. Heilk. XVIII 1897.*
Weichselbaum, *Ätiologie d. akuten Meningitis cerebrospinalis, Fortschr. d. Med. V 1887; Ätiologie der epidem. Genickstarre, Wien. klin. Woch. 1905.*
Zupnik, *Ätiol. der Mening. cerebrosp. epidemica, Münch. med. Woch. 1899.*

Literatur über Syphilis des Rückenmarks.

Alzheimer, *Luetische Meningomyelitis, A. f. Psych. XXIX 1897.*
Boettiger, *Die luetischen Rückenmarkskrankheiten, Arch. f. Psych. XXVI 1884 (Lit.).*
Buttersack, *Syph. Erkrankungen des Zentralnervensystems, Arch. f. Psych. XVII 1887.*
Charcot *et* **Gombault,** *Lésions disséminées chez une femme syphilitique, A. de phys. 1873.*
Dinkler, *Tabes dorsalis mit Meningitis syphilitica, Zeitschr. f. Nervenheilk. 1893.*
Haenel, *Syphilis d. Zentralnervensystems, A. f. Psych. 33. Bd. 1900.*
Homén, *Rückenmarkssyphilis, A. f. Derm. 48. Bd. 1898.*
Juillard, *Étude sur les localisat. spin. de la syphilis, Paris 1879.*
Meyer, *Syphilis d. Zentralnervensystems, Zbl. f. a. Path. IX 1898 (Lit.).*
Müller, *Zur Kenntn. der Rückenmarkssyphilis, Arch. f. Derm. XXIII 1891.*
Pick, *Cerebrospinale Syphilis, Zeitschr. f. Heilk. XIII 1882.*
Rumpf, *Die syphilitischen Erkrankungen des Nervensystems, Wiesbaden 1887.*
Scheiber, *Rückenmarkssyphilis, Eulenburgs Jahrb. VIII 1898 (Lit.).*
Schmaus, *Pathol. Anat. des Rückenmarks, Wiesbaden 1901.*
Siemerling, *Zur Lehre von der kongenitalen Hirn- und Rückenmarkssyphilis, Arch. f. Psych. XX 1888; Syphilis des Zentralnervensystems, ib. XXII 1890.*
Sottas, *Contr. à l'anat. et la clin. des paralysies spin. syphilitiques, Paris 1894 (Lit.).*
Wieting, *Meningomyelitis chronica, B. v. Ziegler XIII 1893 u. XIX 1896.*

Weitere Literatur enthält § 96.

§ 99. Unter den **Neubildungen** der zarten Rückenmarkshäute sind zunächst kleine Osteome zu nennen, welche in Form von kleinen weißen Plättchen sehr häufig sich in der Arachnoidea vorfinden. Nach Zanda wird deren Bildung durch degenerative Vorgänge im Bindegewebe eingeleitet, und es werden dieselben von der Dura mater aus vaskularisiert.

Sodann kommen nicht selten varicöse Erweiterungen der pialen Venen vor, welche unter Umständen zur Bildung von venösen, cavernösen Angiomen (Fig. 326 *c*) führen, welche eine mehr oder minder erhebliche Kompression des Rückenmarks (*b*) und der Nervenwurzeln ($d\,d_1\;e\,e_1$) verursachen.

Von den eigentlichen Geschwülsten kommen die meisten Formen der Bindesubstanzgeschwülste primär vor, so Sarkome, Fibrome,

Fig. 326. Venöses Angiom der Pia mater im Gebiete des Lendenmarks im Querschnitt (M. Fl. Häm. Karm.). *a* Dura mater. *b* Rückenmark. *c* Durchschnitt durch venöse Bluträume. *d* d_1 Durchschnitt durch die vorderen, *e* e_1 durch die hinteren Nervenwurzeln. Vergr. 4.

Fig. 327.

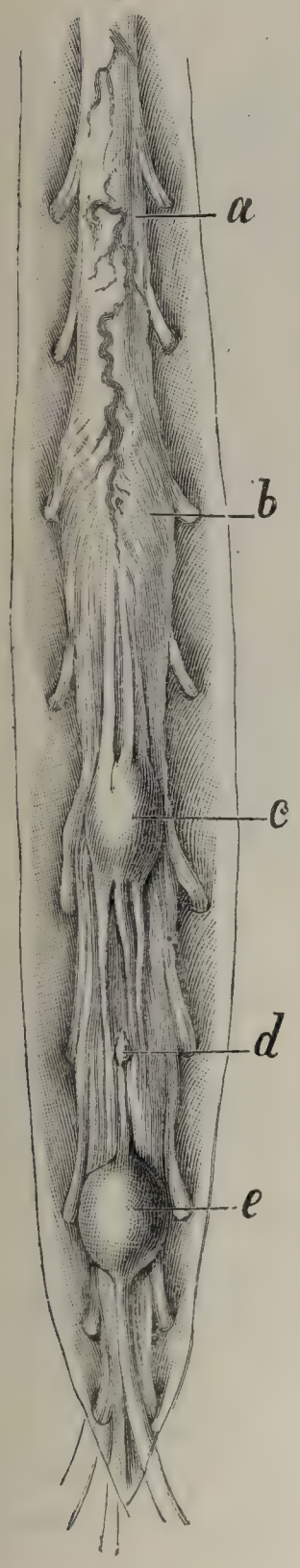

Fig. 328.

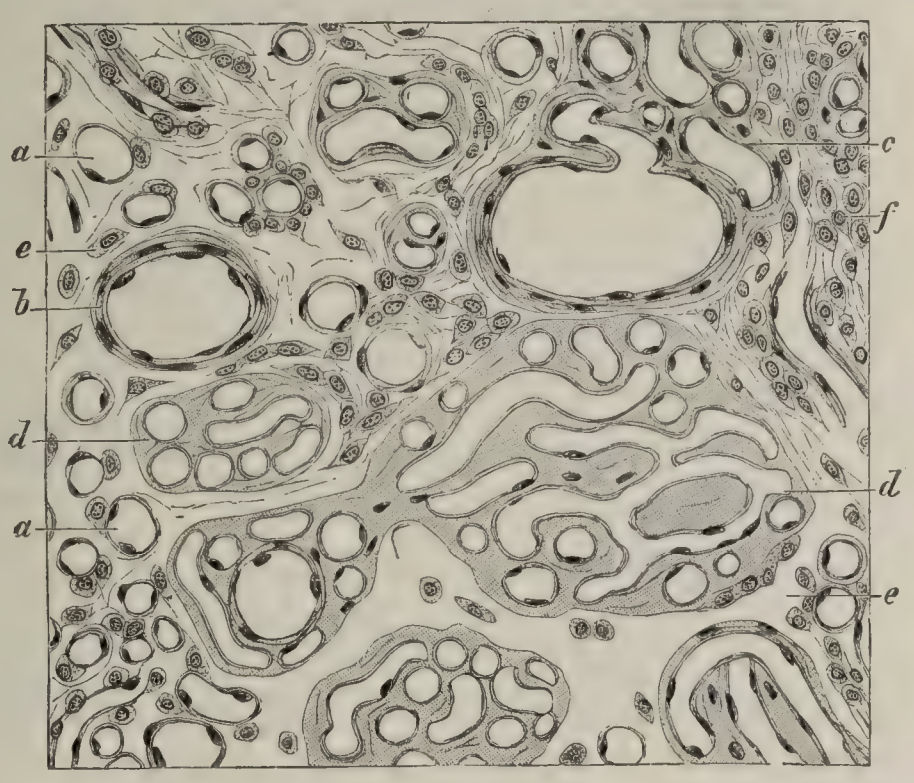

Fig. 327. Fibrom und papilläres Angiosarkom der Cauda equina und zentrales Gliom der Pars lumbalis des Rückenmarks. *a* Dorsalteil des Rückenmarks. *b* Aufgetriebener Lendenteil mit zentralem Gliom und Höhlenbildung. *c* und *d* Fibrome. *e* Angiosarkom. Auf die Hälfte verkleinert.

Fig. 328. Schnitt aus dem papillären Angiosarkom mit hyaliner Degeneration der Cauda equina in Fig. 327*e* (M. Fl. Häm.). *a* Frei verlaufende kleine, *b* frei verlaufende große, *c* zu Bündeln vereinigte, teils im Querschnitt, teils im Längsschnitt getroffene Gefäße. *d* Kernlose Gefäße in hyalin entartetem, kernlosem Bindegewebe. *e* Zwischen den Gefäßbündeln liegende Zellen. *f* Zellig-fibröses Zwischengewebe. Vergr. 150.

Myome, Angiome, Angiosarkome und Lipome. Lipome kommen namentlich bei Spina bifida zur Beobachtung. Die Fibrome bilden kugelige Knoten, welche am häufigsten von dem Perineurium der Nervenwurzeln (Fig. 327 *c*, *d*) ausgehen. Die Sarkome bilden teils umschriebene, teils flächenhaft ausgebreitete Wucherungen, die auch in die Rückenmarksubstanz einwachsen können. Ein Teil derselben, bei denen die Wucherung von den Endothelien, welche die Bindegewebsbalken umscheiden, ausgeht und welche alveolären Bau zeigen, gehört zu den alveolären Endothelimonen.

Durch starke Gefäßwucherungen ausgezeichnete Geschwülste (Fig. 327 *e* und Fig. 328) sind den Angiomen und Angiosarkomen zuzuzählen. Sie können einen eigenartigen, an die Placenta erinnernden Bau besitzen, wobei sich papillöse Wucherungen von Gefäßen (Fig. 328 *a*, *b*) und Gefäßbündeln (*c*, *d*) bilden, zwischen denen nur vereinzelte Zellen (*e*) oder Schleimgewebe und Sarkomgewebe (*f*) liegen. Hyaline Entartungsprozesse (*d*), die mehrfach beobachtet sind, reihen die Geschwülste in die Gruppe der Cylindrome ein.

Cholesteatome (Dermoide, Epidermoide) sind selten.

Von sekundären Geschwülsten kommen sowohl Karzinome als Sarkome vor und bilden teils umschriebene Tumoren, teils ausgebreitete Wucherungen, welche den Arachnoidealsack erfüllen, das Rückenmark und die Nervenwurzeln dicht umschließen und zuweilen auch in das Rückenmark einwachsen.

Literatur über Geschwülste der Rückenmarkshäute.

Bruns, *Rückenmark, Eulenburgs Realenzyclop. XX 1899 (Lit.).*
Baierlacher, *Cystosarkom, Deutsche Klinik 1860.*
Borst, *Geschwülste des Rückenmarks, Ergebn. d. allg. Path. IX 1904.*
Braubach, *Lipom, Arch. f. Psych. XV 1884.*
Chiari, *Cholesteatom des Dorsalmarks, Prager med. Wochenschr. 1883.*
Cramer, *Multiple Angiosarkome der Pia mater spinalis, I.-D. Marburg 1888.*
Fraenkel u. Bender, *Geschwülste, D. med. Woch. 1898.*
Ganguillet, *Beitr. z. Kenntnis der Rückenmarkstumoren (Cylindrom), I.-D. Bern 1878.*
Gaupp, *Beitr. z. path. Anat. des Rückenm. u. seiner Häute, Beitr. v. Ziegler II 1888.*
Lachmann, *Gliom des Filum terminale, Arch. f. Psych. XIII 1882.*
Lenz, *Diffus ausgebreitetes Sarkom der Pia, Beitr. v. Ziegler XIX 1896.*
Leyden, *Klinik der Rückenmarkskrankheiten I, Berlin 1874.*
Patoir et Raviart, *Neurofibromes radiculaires. A. de méd. exp. 1901.*
Rosenberg, *Path. Anat. der Rückenmarksgeschwülste, I.-D. Straßburg 1892 (Lit.).*
Schneider, *Lymphangiom am Rückenmark. Beitr. v. Ziegler. VII Suppl. 1905.*
Schulz, *Sarkom der Pia spinalis, Arch. f. Psych. XVI 1885.*
Trachtenberg, *Epidermoide u. Dermoide, Virch. Arch. 154. Bd. 1898.*
Westphal, *Mult. Sarkomatose d. Geh. u. d. Rückenmarkshäute, A. f. Psych. XXVI 1894.*
Zanda, *Die Entwicklung der Osteome der Arachn. spinalis, Beitr. v. Ziegler V 1889.*

2. Pathologische Anatomie der Dura mater spinalis.

§ 100. Die **Dura mater spinalis** bildet einen das Rückenmark nur lose umschließenden Sack, der von dem knöchernen Wirbelkanal durch den Epiduralraum getrennt ist.

Akute Entzündungen der Dura schließen sich am häufigsten an Entzündungen der benachbarten zarten Rückenmarkshäute und der Knochen an oder sind traumatischen Ursprungs. Da die Dura aus einem sehr derben und dichten Gewebe besteht, so können sich ent-

zündliche Exsudate in ihrem Gewebe nur in geringer Menge ansammeln, und es lagern sich dieselben dann vornehmlich an ihrer Oberfläche ab.

Die **Pachymeningitis interna prolifera** (adhaesiva, hypertrophica), welche sich an Auflagerungen von fibrinösen Ausschwitzungen anschließt und da oder dort auftreten kann, im ganzen jedoch im Gebiete der spinalen Dura nicht häufig ist, führt zur Bildung zarter vaskularisierter membranöser Auflagerungen an der Innenfläche, in denen nicht selten kleinere und größere Blutungen auftreten. Ihre Ätiologie ist, sofern sie sich nicht sekundär an Knochen- und Pialerkrankungen anschließt und sofern es sich nicht um Tuberkulose oder Syphilis handelt, unbekannt. Geringere Grade der Erkrankung verursachen keine erkennbaren Veränderungen im Rückenmark. Bei höheren

Flg. 329. Pachymeningitis tuberculosa spinalis externa (M. Fl. Häm Eos.). *a* Äußere Lage der Dura. *b*, *c* Granulationsgewebe. *d* Verkästes Granulationsgewebe. *e* Riesenzellen. Vergr. 100.

Graden der Erkrankung können Verwachsungen mit der Arachnoidea und Pia auftreten und die Entzündung auf die Pia übergreifen, wonach sich degenerative Veränderungen im Rückenmark einstellen.

Tuberkulose der Dura mater spinalis schließt sich meist an Tuberkulose der Wirbelknochen an, kann aber auch zu tuberkulöser Leptomeningitis hinzukommen oder primär in der Dura auftreten. Bei äußerer Tuberkulose bedeckt sich die Außenfläche der Dura mit tuberkulösen verkäsenden Granulationen (Fig. 329 *a*, *b*, *c*, *d*), welche oft so reichliche käsige Produkte liefern, daß das Rückenmark komprimiert wird. Bei leichteren Graden der inneren tuberkulösen Pachymeningitis zeigt die Innenfläche der Dura zarte pachymeningitische Membranen mit miliaren Tuberkeln oder auch nur disseminierte Knötchen,

bei stärkerer Erkrankung können sich ebenfalls größere Granulationswucherungen vorfinden.

Syphilitische Entzündungen und Granulationswucherungen kommen sowohl primär als sekundär in der Dura vor und gehen im letzteren Falle meist von der Pia, sehr selten vom Knochen aus. Sie führen zu Verwachsungen der Dura mit der Arachnoidea und zu schwieliger Verdickung der Rückenmarkshäute (s. S. 373 Fig. 325). Die Verdickungen haben mit Vorliebe ihren Sitz im unteren Hals-, unteren Brust- und oberen Lendenteil.

Die als Pachymeningitis cervicalis hypertrophica (CHARCOT) beschriebene Verdickung der Dura cervicalis ist wahrscheinlich ebenfalls meist syphilitischer Natur und entsteht durch Übergreifen der Entzündung von der Pia aus.

Aktinomykotische Granulationswucherungen verbunden mit Eiteransammlung im epiduralen Raum können sekundär vom Knochen aus auf die Dura übergreifen, meist ohne dieselbe zu durchbrechen.

Von **Geschwülsten** kommen in der Dura spinalis primär Sarkome in diffuser und knotiger Form, Fibrome, Psammome und Myxome vor. Lipome sind im Epiduralraum mehrfach beobachtet. Als seltene metastatische Geschwülste finden sich multiple karzinomatöse Knoten und diffuse und knotige Tumoren, ausgehend von dem Gliom der Retina.

Echinokokken können sich sowohl im Epiduralraum als im Duralsack entwickeln, sind indessen selten.

Literatur zur pathologischen Anatomie der Dura spinalis.

Adamkiewicz, *Pachymeningitis hypertrophica, Wien 1890.*
Burtin, *De la pachyméningite spinale hypertrophique, Thèse de Paris 1878.*
Charcot, *Klin. Vortr. über Krankheiten des Nervensystems II, Stuttgart 1878.*
Clarke, *Chronic internal pachymeningitis Brain 1901.*
Francotte, *Fibrome de la dure-mère spinale, Ann. de la Soc. méd.-chir. de Liège 1888.*
Fischer, *Pachymeningitis int. chron. cervic. hyperplastica, Ztschr. f. Heilkunde 1904.*
Joffroy, *De la pachyméningite cervicale hypertrophique, Thèse de Paris 1873.*
Köppen, *Pachymeningitis cervicalis hypertrophica; Arch. f. Psych. 27. Bd. 1895 (Lit.).*
Lancereaux, *Traite historique et pratique de la syphilis, Paris 1873.*
Michaud, *De la méningite et de la myélite dans le mal vertébral, Thèse de Paris 1871.*
Probst, *Pachymeningitis cervicalis hypertrophica, Arch. f. Psych. 36. Bd. 1904.*
Ströbe, *Dura matis spinalis, Handbuch. f. path. Anat. d. Nervensystems, Berlin 1903.*
Strubell, *Pachymeningitis luetica externa, Festschr. d. Krankenh. Dresden 1899.*
Troitzky, *Endotheliom d. Pachymeninx, Prag. med. Wochenschr. 1893.*

III. Pathologische Anatomie des Gehirns.

1. Einleitung. Mißbildungen. Hydrocephalus congenitus.

§ 101. Der innerhalb der Schädelhöhle gelegene Teil des Zentralnervensystems besteht aus dem Gehirn und dem Gehirnstamm mit dem Kleinhirn.

Das **Großhirn** setzt sich aus zwei Hemisphären zusammen, welche untereinander durch eine Kommissur, den Balken, verbunden sind. Die äußere Oberfläche ist in höchst charakteristischer Weise dadurch gekennzeichnet, daß sie von verzweigten und gegenseitig vielfach in Verbindung stehenden Furchen durchzogen ist, zwischen denen die Hirnsubstanz mannigfaltig gewundene Wülste, die Gehirnwindungen, bildet.

Einige unter den Furchen sind typisch und lassen sich in jedem Gehirn wiederfinden, andere dagegen variieren in erheblichem Maße

und bedingen es, daß auch die Konfiguration der Windungen in jedem Gehirn wechselt. Die wichtigsten Furchen sind: die Sylvische Spalte (Fig. 330 *e*), die Zentralfurche oder Rolandosche Furche (*a*), die Präzentalfurche (*b*), die Interparietalfurche (*d*), die erste Schläfen- oder Parallelfurche (*f*), die Parieto-occipitalfurche (*c*), die vordere (*i*) und die untere (*h*) Occipitalfurche.

Die Zentralfurche (*a*) trennt das Großhirn in einen vorderen und hinteren Abschnitt, die dicht vor ihr gelegene Windung wird als vordere Zentralwindung (*A*) oder als aufsteigende Stirnwindung, die hinter ihr liegende als hintere Zentralwindung (*B*) bezeichnet. Der vor der Präzentralfurche (*b*) gelegene Hirnteil ist der Stirnlappen im engeren Sinne, und man unterscheidet in seinem Gebiete eine obere (C_1), eine mittlere (C_2) und eine untere (C_3) Frontalwindung. Alle diese Windungen gehen am vorderen Rande des Gehirns auf dessen Orbitalfläche über.

Hinter der hinteren Zentralwindung liegt der Parietal- oder Scheitellappen (*D*), eine Gehirnmasse, die durch die Interparietalfurche (*d*) in einen oberen (*D*) und einen unteren (*E*, *F*) Abschnitt getrennt wird.

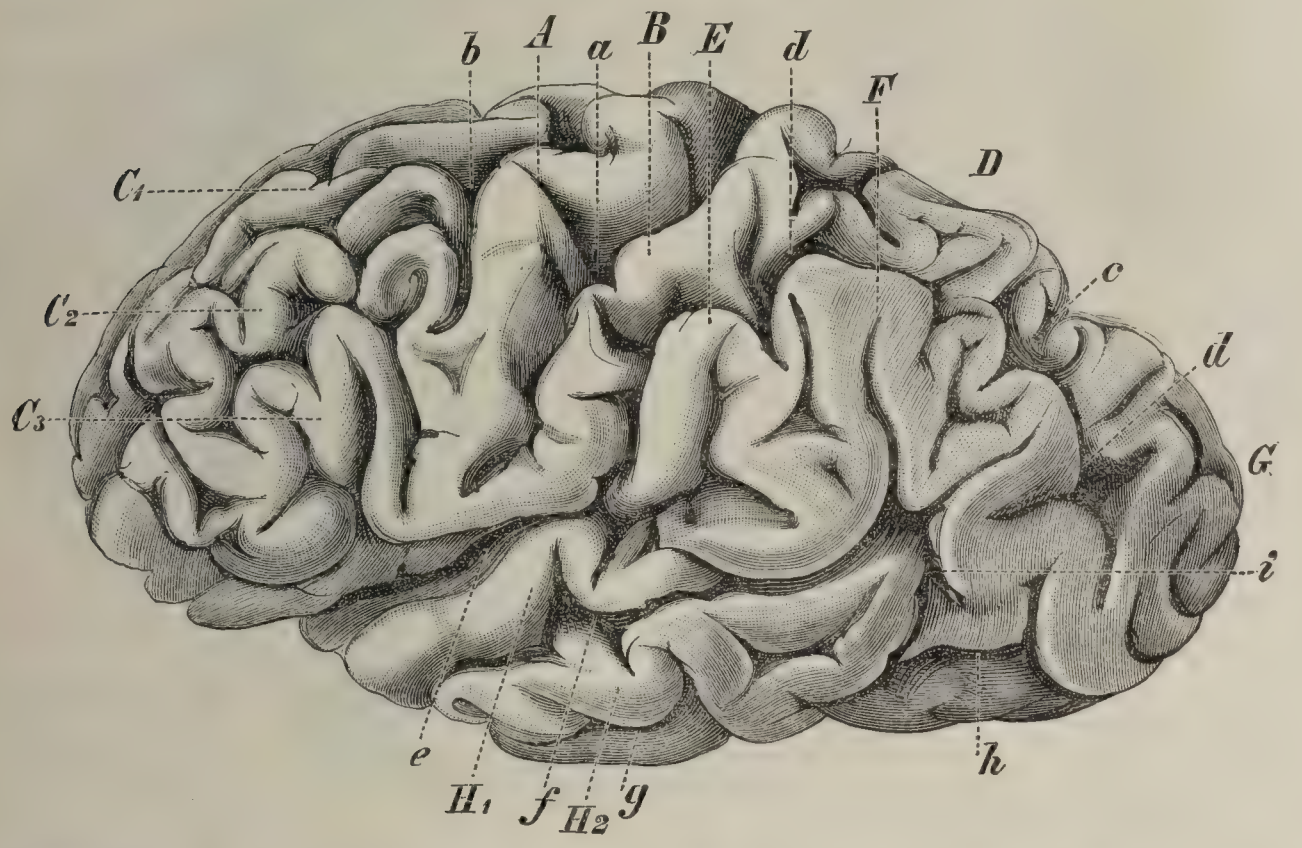

Fig. 330. Äußere Fläche der linken Großhirnhemisphäre, nach einem mit Salpetersäure behandelten und getrockneten Gehirn gezeichnet. *a* Zentralfurche. *b* Präzentralfurche. *c* Parieto-occipitalfurche. *d* Interparietalfurche. *e* Sylvische Spalte. *f* Erste, *g* zweite Schläfenfurche. *h* Untere, *i* vordere Occipitalfurche. *A* Vordere, *B* hintere Zentralwindung. C_1 Obere, C_2 mittlere, C_3 untere Frontalwindung. *D* Scheitellappen. *E* Marginalwindung. *F* Angularwindung. *G* Occipitallappen. H_1 Erste, H_2 zweite Schläfenwindung.

Die Parieto-occipitalfurche (*c*) und die vordere Occipitalfurche (*i* bilden die Grenze zwischen Parietal- und Occipitallappen (*G*), und in dem zwischen den beiden Furchen gelegenen Gebiete gehen die sog. Übergangswindungen von dem Scheitellappen auf den Hinterhauptslappen über.

Die Sylvische Spalte (*e*) bildet die Grenze zwischen den unteren und den äußeren Teilen des Stirn-, Zentral- und Scheitellappens und dem Schläfenlappen. Die der Spalte dicht anliegende Windung ist die erste Schläfenwindung (H_1).

Die Windung, welche das obere Ende der Sylvischen Spalte umgreift und noch zum unteren Scheitelläppchen gehört, wird als Marginalwindung (*E*) bezeichnet.

Unterhalb der Parallelfurche (*f*) liegt die zweite Schläfenwindung (H_2). Ihr oberes Anfangsstück, welches die Parallelfurche bogenförmig umgreift und noch dem unteren Scheitelläppchen angehört, hat den Namen Angularwindung (*F*) erhalten.

Unterhalb der zweiten Schläfenfurche (Fig. 281 *g*) liegt die dritte Schläfenwindung. (Fig. 331 *G*). Biegt man den ganzen Scheitellappen von dem Scheidelhirn ab, so wird in der Tiefe die Insel sichtbar.

Die mediale Fläche der ersten Stirnwindung (Fig. 331 *A*) hat einen besonderen Namen nicht erhalten, diejenige des Zentrallappens dagegen wird als Parazentrallöppchen (*B*) bezeichnet. Beide werden nach unten durch den Sulcus callosomarginalis (*a*) begrenzt, welcher in seinem vorderen Abschnitt die Stirnwindung von der Balkenwindung oder dem Gyrus cinguli (*K*), in seinem hinteren das Parazentralläppchen (*B*) von dem Vorzwickel (*C*) oder Praecuneus, d. h. von dem medialen Abschnitt des oberen Scheitelläppchens abgrenzt. Der mediale Teil des Occipitallappens wird als Zwickel oder Cuneus (*D*) bezeichnet und wird vom Praecuneus durch die Occipitoparietalfurche (*b*) getrennt.

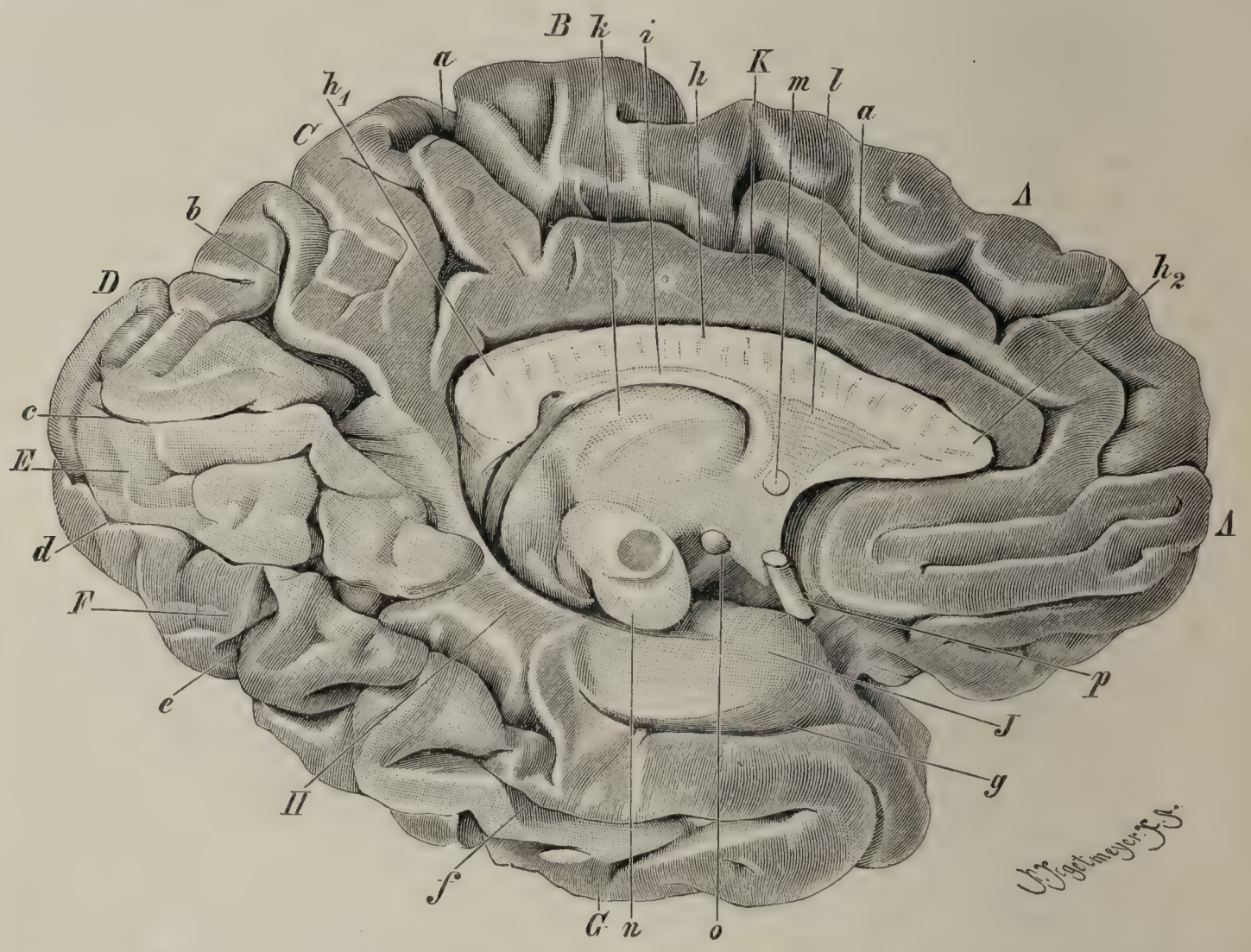

Fig. 331. Mediale Fläche des Großhirns, nach einem frischen Präparat gezeichnet. *A* Mediale Fläche der ersten Stirnwindung. *B* Lobulus paracentralis *C* Praecuneus. *D* Cuneus. *E* Gyrus lingualis. *F* Gyrus occipitotemporalis. *G* Gyru. temporalis inferior. *H* Gyrus hippocampi. *I* Gyrus uncinatus. *K* Gyrus fornicatus. *a* Sulcus calloso-marginalis. *b* Sulcus parieto-occipitalis. *c* Sulcus occipitalis transversus sive Fissura calcarina. *d* Sulcus occipito-temporalis. *e* Incisura praeoccipitalis. *f* Sulcus temporalis inferior. *g* Incisura temporalis. *h* Corpus callosum. h_1 Splenium, h_2 Genu corporis callosi. *i* Fornix. *k* Mediale Fläche des Thalamus opticus mit der Commissura mollis. *l* Septum pellucidum. *m* Commissura anterior. *n* Großhirnschenkel. *o* Corpus candicans. *p* Opticus. Auf die Hälfte verkleinert.

Die als Sulcus occipitalis transversus oder Fissura calcarina (*c*) bezeichnete Furche scheidet den Zwickel von der als Gyrus lingualis (*E*) bekannten Windung. Letztere geht nach vorne in den Gyrus hippocampi (*H*) über, der andererseits auch wieder eine Fortsetzung der Balkenwindung (*K*) darstellt.

Unterhalb der Zungen- und Hakenwindung liegt die Occipitotemporal- oder Kollateralfurche (*d*) und unterhalb dieser die Occipitotemporal- oder Spindelwindnng (*F*).

Die **Masse des Großhirns** (Fig. 332) setzt sich aus Rinden- und Marksubstanz zusammen. Die erstere besitzt eine graue Farbe und bildet durchgehends die

äußerste Lage des Gehirns, ist indessen an dessen Basis stellenweise in das Innere versenkt und bildet die hier als Vormauer (Claustrum), Mandelkern (N. amygdalae), geschwänzter Kern (N. caudatus) und äußerstes Glied des Linsenkerns oder Putamen bekannte graue Substanz. Letztere stehen in ihren am weitesten nach vorn gelegenen Teilen sowohl unter sich als mit der Rinde (Substantia perforata anterior) in ununterbrochenem Zusammenhange. Weiter nach hinten sind sie durch weiße Marklager voneinander getrennt.

Die als Thalamus opticus (*th.*), als Corpus subthalamicum (*c.s.*) oder Luysscher Körper bekannten grauen Herde, sowie die beiden inneren Drittel des Linsenkerns, der Globus pallidus, gehören nicht der Großhirnrinde, sondern dem Hirnstamm an.

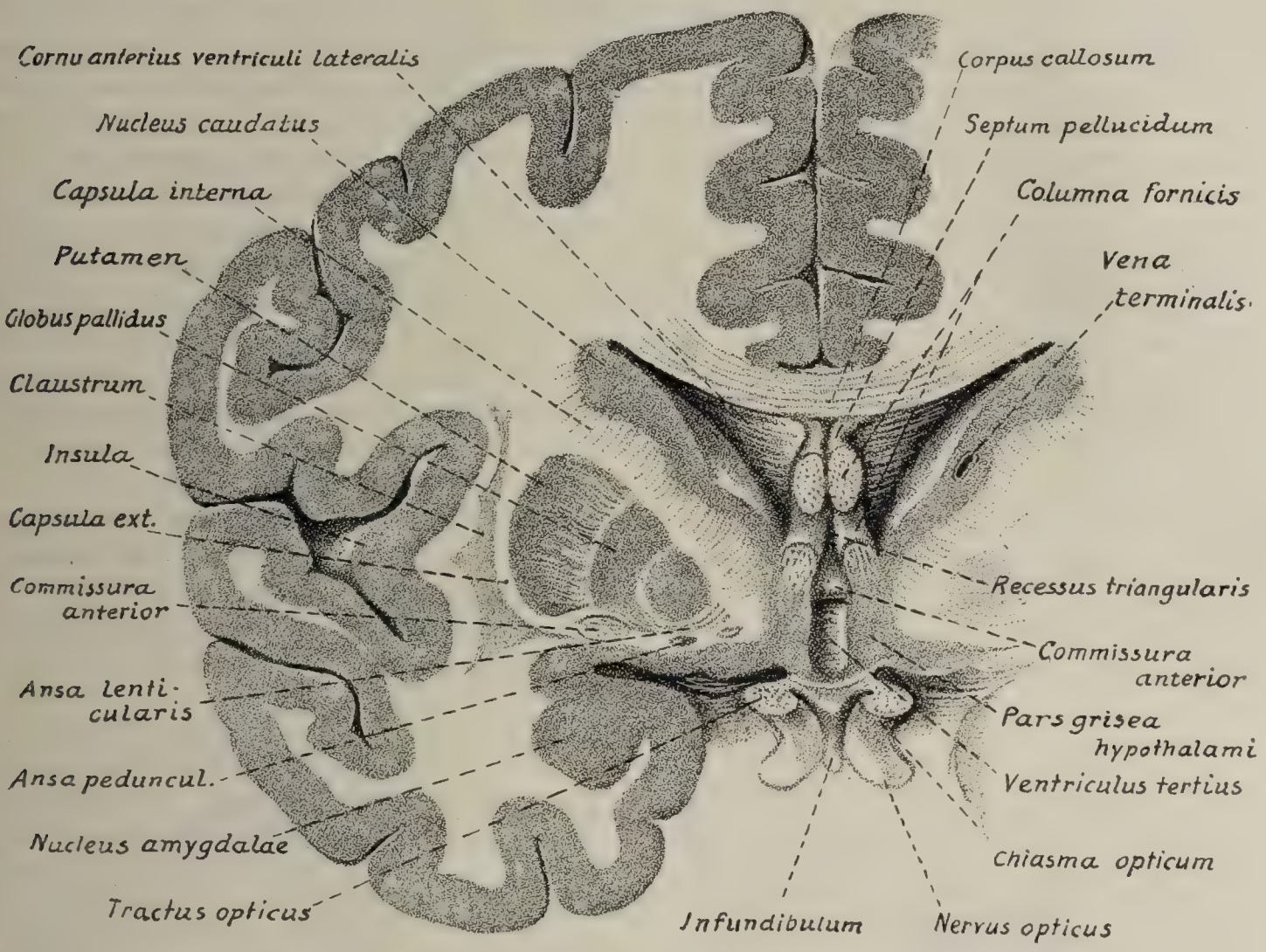

Fig. 332. Frontalschnitt des Großhirns durch das Infundibulum.

Die graue Rindensubstanz des Großhirns beherbergt in einem nach dem Tode feinkörnig aussehenden Grundgewebe eine große Zahl verschieden gestalteter verzweigter Ganglienzellen, sowie Netze und Züge feiner und grober Nervenfasern. Vom feineren Bau des Rindengraus wissen wir nichts. Nissl faßt es als modifiziertes Protoplasma auf und als lebende Materie, die auf der höchsten Differenzierungsstufe menschlicher Materie steht.

Die weiße Markmasse besteht im wesentlichen aus markhaltigen Nervenfasern ohne Schwannsche Scheiden, welche in der grauen Substanz des Gehirns ihren Ursprung nehmen, beziehungsweise ihr Ende finden. Man kann (Cajal) unter denselben vier Typen, nämlich Projektionsfasern, Kommissurenfasern, Assoziationsfasern und zentripetale Fasern unterscheiden.

Die Projektionsfasern (Fig. 333 *a*) stammen aus sämtlichen Rindenbezirken und bilden nach Abgabe von Kollateralen an den Balken (*A*) und die graue Substanz des Hirnstammes zum großen Teil die Pyramidenbahn (*C*).

Die durch den Balken gehenden Kommissurenfasern (*A*) entspringen in der Rinde einer Hemisphäre und enden in der anderen. Die Fasern der Kommissura anterior (*B*) stammen aus der Gegend der Cunei.

Die Assoziationsfasern (*c*), welche die Hauptmasse der weißen Substanz bilden, stellen durch ihre Seiten- und Endzweige Verbindungen von Rindenzellen mit zahlreichen anderen Rindengebieten her.

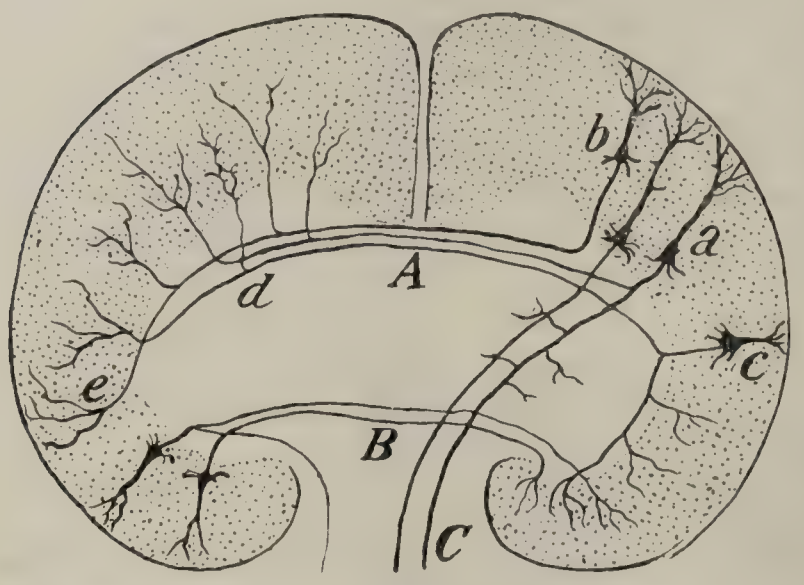

Fig. 333. Schema des Verlaufs der Nervenfaser des Gehirns nach Cajal. *A* Balken. *B* Vordere Kommissur. *C* Pyramidenbahn. *a* Neuron mit Projektionsfasern und kollateralen Kommissurenfasern. *b* Neuron mit Balkenfasern. *c* Neuron mit Assoziationsfasern. *e d* Endzweige verschiedener Neurone in der Hirnrinde.

An der Oberfläche des Gehirns lassen sich nach der Funktion verschiedene **Rindenfelder** oder **Zentren** unterscheiden.

Die Empfindungszentren sind an verschiedenen Stellen der Hirnoberfläche lokalisiert.

Das Sehzentrum liegt im Lobus occipitalis, vornehmlich im Gebiet der Fissura calcarina und des Cuneus. Der Fühl- und Tastsinn ist an die obere Stirn- und vordere Scheitelgegend (Zentralwindung) gebunden. Der Sitz des Geruchzentrums liegt an der unteren Großhirnfläche (Hakenwindung). Das Gehörzentrum liegt im Schläfenlappen (erste Schläfenwindung), und es wird angenommen, daß das Zentrum jeder Hemisphäre mit beiden Acustici verbunden ist.

Die motorischen Zentren erstrecken sich über die beiden Zentralwindungen und den Parazentrallappen, wobei die Zentren für den Facialis und den Hypoglossus im untersten, diejenigen für die Arme im mittleren, diejenigen für die Beine im obersten Drittel und im Parazentrallappen liegen. Dabei sind aber die einzelnen Bezirke nicht scharf voneinander abgegrenzt, sondern greifen ineinander über.

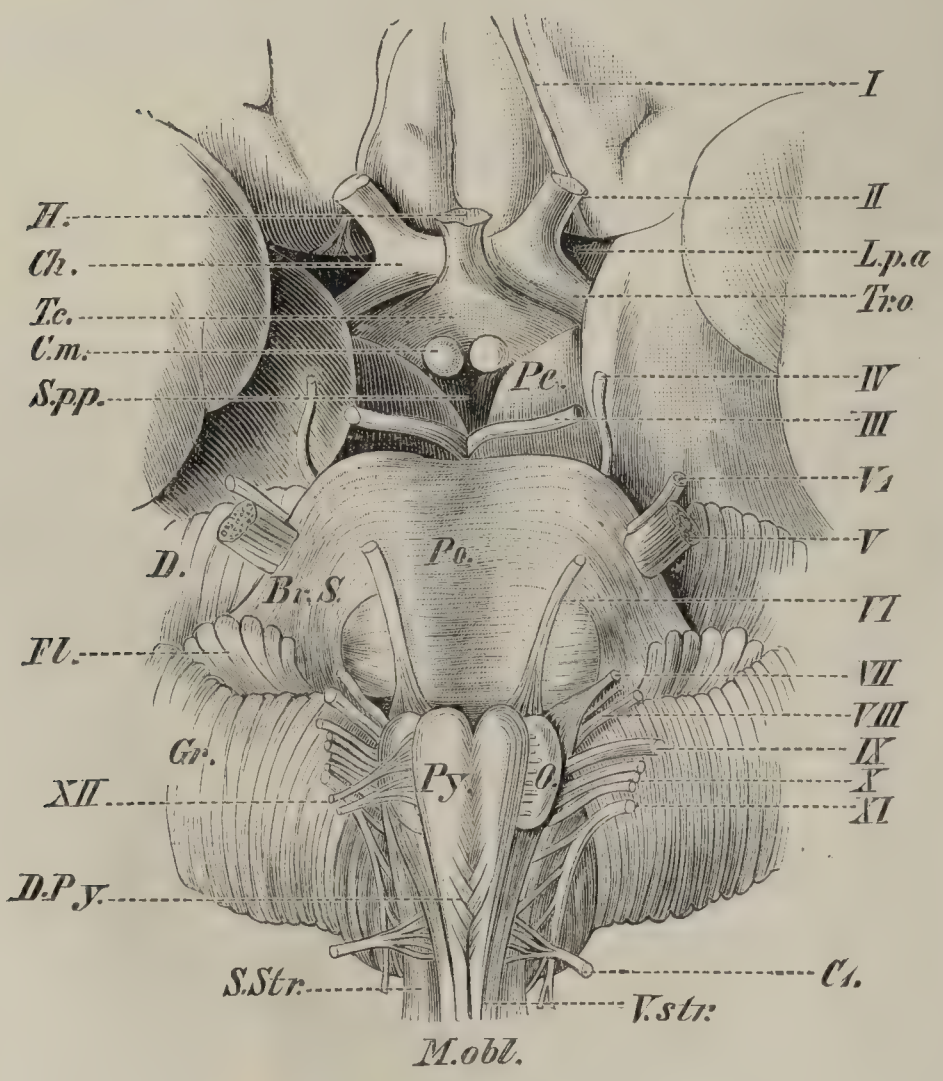

Fig. 334. Basale Ansicht des Hirnstammes. *S.Str.* Seitenstrang. *V.Str.* Vorderstrang des Rückenmarks. *Py.* Pyramide. *D.Py.* Pyramidenkreuzung. *O.* Olive. *Po.* Brücke. *D* Deckplatte. *Gr.* Grundplatte. *Fl.* Flocke des Kleinhirns. *Br.S.* Brückenschenkel des Kleinhirns. *Pc.* Schenkel des Großhirns. *S.p.p.* Substantia perforata posterior. *L.p.a.* Lamina perforata anterior. *C.m.* Corpora candicantia. *Te.* Tuber cinereum mit dem Trichter. *H.* Schnittfläche der abgetrennten Hypophysis. *Tr.o.* Tractus opticus. *Ch* Chiasma.

I N. olfactorius. *II* N. opticus. *III* N. oculomotorius. *IV* N. trochlearis. *V* u. V_1 N. trigeminus. *VI* N. abducens. *VII* N. facialis. *VIII* N. acusticus. *IX* N. glossopharyngeus. *X* N. vagus. *XI* N. accessorius Willissii. *XII* N. hypoglossus. C_1 Vordere Wurzel des ersten Cervikalnerven.

Das motorische Sprachzentrum, d. h. der Ort, wo die Begriffe in Worte umgesetzt werden, liegt bei Rechtshändern im hinteren Teil der dritten Stirnwindung links.

Von Assoziationszentren unterscheidet Flechsig ein vorderes (Stirnlappen), ein hinteres (Scheitellappen und Hinterhauptschläfenlappen) und ein mittleres (Insel).

Die geistige Tätigkeit vollzieht sich an der gesamten Hirnrinde. Der Stirnlappen wird als besonders wichtig für die höheren geistigen Funktionen angesehen.

Der **Hirnstamm** besteht aus dem verlängerten Mark (Fig. 334 *M.obl.*), der Brücke *Po.*)) den Großhirnschenkeln (*Pe*), der Regio subthalamica mit dem Tuber cinereum, Fig. 334 *T.c.*) und den Corpora mammillaria (*C.m.*), aus dem Kleinhirn (Fig. 334 *D.Gr.Fl.*), den Vierhügeln und dem Thalamus optiticus (Fig. 331 *k*).

Alle diese Teile sind nach ihrer Genese als modifiziertes Rückenmark anzusehen und es nehmen auch innerhalb ihres Gebietes die den Spinalnerven homologen Hirnnerven (Fig. 335 *I—XII* und Fig. 289 *III—XII* S. 331) ihren Ursprung.

Der Hirnstamm enthält keine Teile, welche mit unserem Geistesleben in Beziehung stehen, dagegen teils **automatische,** teils **reflektorisch wirksame Zentren.**

So enthält z. B. die Medulla oblongata das Reflexzentrum für den Lidschluß, das Husten, das Niesen, das Saugen usw., sowie Zentren, welche untergeordnete Reflexe des Rückenmarks in Verbindung bringen. Sie enthält ferner die Zentren für die Atmungs- und die Herzbewegungsnerven und für die Vasomotoren, sowie ein Zentrum, dessen Reizung allgemeine Konvulsionen herbeiführt. In ihnen sind auch die Einrichtungen für die mechanische Ausrührung und Verbindung von Lautbewegungen gegeben (Kussmaul), und es erfolgt von ihnen auch die Perzeption der Laute als bloße Schallerscheinungen oder der Schriftzüge als bloße optische Erscheinungen; die sprachgemäße Silben- und Wortbildung, sowie die Verbindung der perzipierten optischen Erscheinungen und der Laute mit adäquaten Vorstellungen vollziehen sich dagegen in der Hirnrinde.

Reizung des Pons verursacht Krämpfe und Schmerzen, Zerstörung desselben sensible, motorische und vasomotorische Lähmung. Im kleinen Hirn und in den Vierhügeln liegen Zentren für die Harmonie und Koordination der Bewegungen usw.

Literatur über den Bau und die Funktion des Gehirns.

Bechterew, *Die Leitungsbahnen im Gehirn und Rückenmark, Leipzig 1899.*

Cajal, *Les nouv. idées sur la structure du système nerveux, Paris 1894 u. A. f. An. 1893.*

Dejérine, *Anatomie des centres nerveux, Paris 1895.*

Edinger, *Zwölf Vorles. üb. d. Bau der nervösen Zentralorgane, Leipzig 1904.*

Exner, *Untersuch. üb. d. Funktion der Gehirnrinde, Wien 1890.*

Flechsig, *Die Leitungsbahnen im Gehirn u. Rückenmark, Leipzig 1876; Plan d. menschl. Gehirns, Leipzig 1883; Gehirn u. Seele, Leipzig 1896; Die Lokalisation d. geistigen Vorgänge, Leipzig 1896.*

van Gehuchten, *Le système nerveux de l'homme, Lierre 1893.*

Golgi, *Unters. üb. d. feineren Bau des Nervensystems, Jena 1894.*

Grossglik, *Physiologie der Stirnlappen, Arch. f. Anat. u. Phys. 1895.*

Held, *Über den Bau der Neuroglia, Leipzig 1903.*

Hitzig, *Unters. üb. das Gehirn, Berlin 1874; Funktion d. Großhirns, Biol. Zbl. VI 1886; Unters. über das Gehirn, Arch. f. Psych. XXXIV 1901 u. XXXV 1902.*

v. Kölliker, *Handbuch der Gewebelehre II, Leipzig 1896.*

Kussmaul, *Die Störungen der Sprache, Leipzig 1885.*

Laqueur u. Schmidt, *Zentrum d. Macula lutea im Gehirn, V. A. 158. Bd. 1899.*

Lenhossék, *Der feinere Bau des Nervensystems, Berlin 1895.*

Luciani, *Das Kleinhirn, Leipzig 1893.*

Marchand, *Hirngewicht, Abh. d. k. sächs. Ges. d. Wiss. XXVII, Leipzig 1902.*

Merkel, *Handbuch der topographischen Anatomie I, Braunschweig 1884.*

v. Monakow, *Gehirnpathologie, Wien 1905.*

Munk, *Über die Funktionen der Großhirnrinde, Berlin 1890.*

Nebelthau, *Gehirndurchschnitte m. Erläuterung d. Faserverlaufs, Wien 1898.*

Nissl, *Die Neuronenlehre und ihre Anhänger, Jena 1903.*

Nothnagel u. Naunyn, *Lokalisat. d. Gehirnkrankheiten, Verh. d. Kongr. f. innere Med. 1887.*

Obersteiner, *Anleitung bei der Unters. des Baues der nervös. Zentralorgane, Leipzig 1891.*
Sachs, *Vortr. üb. Bau u. Tätigkeit d. Großhirns, Breslau 1893.*
Toldt, *Lehrb. d. Gewebelehre, IV. Aufl. Stuttgart.*
Weber, *Stand der Neurogliafrage, Zentralbl. f. allg. Path. XIV 1903.*
Weigert, *Beitr. z. Kenntnis d. normalen Neuroglia, Frankfurt 1895.*
Wolff, *Zur Kenntnis des Neurons, Biol. Zbl. XXV 1905.*

§ 102. Die **Mißbildungen des Gehirns** betreffen am häufigsten die Hemisphären des Großhirns und das Kleinhirn, also diejenigen Teile, welche bei ihrer Entwicklung aus den primitiven Hirnblasen das stärkste Wachstum und die bedeutendsten Umwandlungen eingehen. Es können indessen auch die aus dem Nachhirn-, dem Mittelhirn- und Zwischenhirnbläschen hervorgehenden Teile des Hirnstammes eine mangelhafte Ausgestaltung erfahren.

Fig. 335.

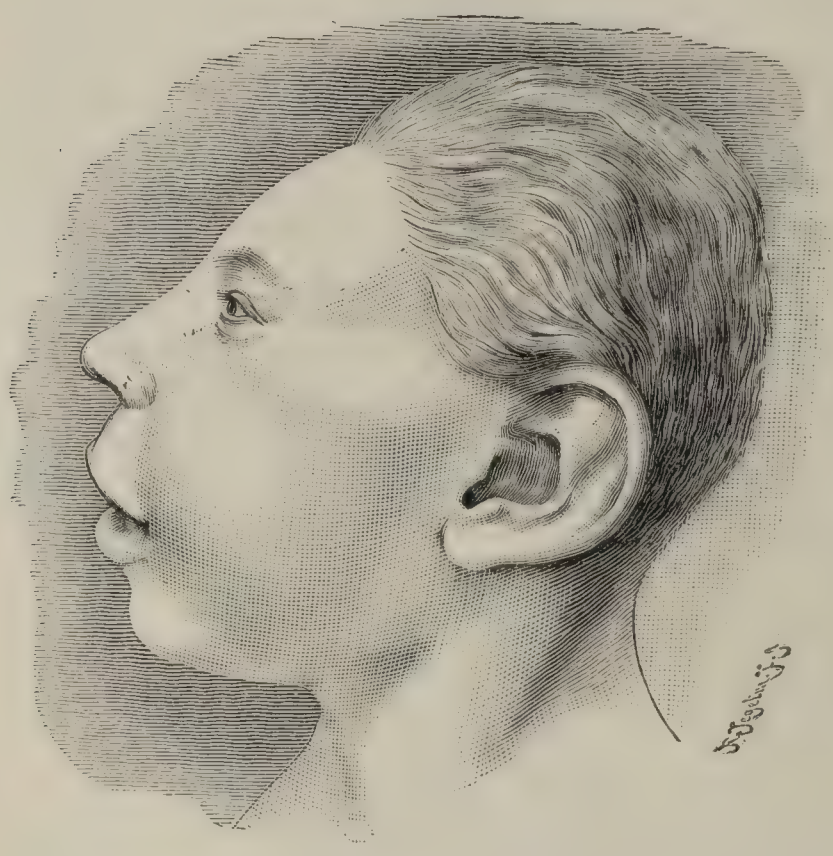

Fig. 335. Kopf der mikrokephalen Helene Becker im Alter von 5 Jahren (nach einer von A. Ecker i. J. 1868 aufgenommenen Photographie).

Fig. 336.

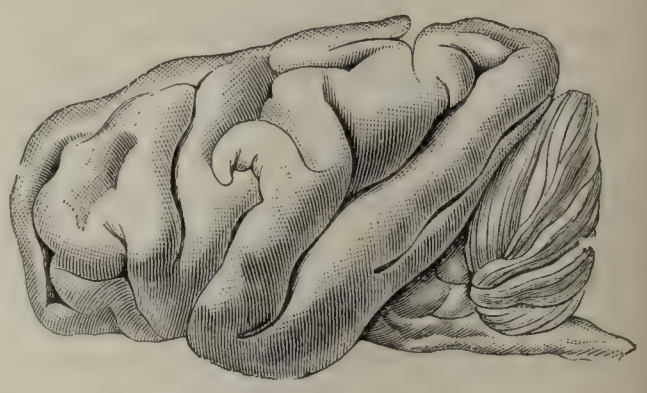

Fig. 336. Gehirn der im Alter von 8 Jahren gestorbenen mikrokephalen Helene Becker (nach v. Bischoff). Das Gewicht des Gehirns betrug 219 g.

Ein Teil der Mißbildungen des Gehirns tritt gleichzeitig mit Mißbildungen des knöchernen Schädels, d. h. mit einer Agenesie einzelner Teile desselben auf, und es gehören zu denselben die mit **Akranie,** oder **Kranioschisis,** oder **Kraniorachischisis** oder auch nur mit umschriebenen **Ossifikationsdefekten** der Schädelkapsel verbundene **totale** und **partielle Anenkephalie** und die **Kephalocelen** oder **Hirnhernien,** welche bereits in § 134 des allgemeinen Teils beschrieben worden sind.

Unter den **Mißbildungen,** welche **in geschlossener Schädelhöhle** auftreten, lassen sich zunächst zwei Gruppen unterscheiden, von denen die eine durch eine mangelhafte Entwicklung, eine Hypoplasie, die andere durch ein vollständiges Fehlen, durch eine Agenesie einzelner Teile ausgezeichnet ist, doch lassen sich diese beiden Typen nicht streng voneinander scheiden, indem Hypoplasie sich mit partieller Agenesie kombinieren oder in eine solche übergehen kann. Eine dritte Gruppe, die indessen ebenfalls nicht scharf von den anderen zu trennen ist und zum Teil nur eine besondere Erscheinungsweise einer Hypoplasie oder einer partiellen Agenesie darstellt, wird durch Störungen

in der Ausbildung der Fissuren, der Furchen und der Windungen gebildet. In einer vierten Gruppe kann man die Störungen der Organisation und des Baues der Hirnsubstanz zusammenfassen, doch ist diese Erscheinung oft auch nur eine Teilerscheinung einer Agenesie oder einer Hypoplasie. Endlich kann man auch noch gewisse Zustände der Hypertrophie zu den Mißbildungen zählen.

Die **Hypoplasie des ganzen Gehirns** tritt zunächst in jener als **Mikrenkephalie** (Fig. 336) bezeichneten Form auf, bei welcher zugleich auch die Schädelhöhle verkleinert ist, so daß eine mehr oder weniger hochgradige Mikrokephalie (Fig. 335) besteht. Die Mißbildung kann schon bei der Geburt vorhanden sein, wird aber noch auffälliger, wenn bei dem extrauterinen Wachstum das Gehirn und die Schädelhöhle in ihrer Entwicklung zurückbleiben. Die Masse des Gehirns, welche bei Männern im Mittel 1375 g, bei Frauen 1245 g beträgt, kann dabei auf 900—200 g sinken, also unter dem Gewicht des Gehirns eines Neugeborenen (= 385 g) bleiben.

Der Bau der in ihrer Entwicklung zurückgebliebenen Großhirnhemisphären kann im allgemeinen noch normal sein, doch besteht oft eine mangelhafte Ausbildung der sekundären Furchen (Fig. 336), unter Umständen auch der Totalfurchen oder Fissuren, und es erscheint danach das Gehirn windungsarm und wenig gegliedert. In anderen Fällen können umgekehrt die Windungen des Großhirns stellenweise sehr reichlich, dabei aber abnorm schmal (Fig. 337 *f*) sein, so daß man den Zustand als Mikrogyrie bezeichnet. Es kommt ferner auch vor, daß ein Teil der Windungen wesentlich nur aus häutiger Masse (Fig. 337 *e*) besteht, die keine ausgebildete Hirnsubstanz enthält.

Fig. 337. 600 Gramm schweres Gehirn eines blödsinnigen und epileptischen Weibes von 37 Jahren. *a* Stirnlappen. *b* Zentralwindungen. *c* Occipitallappen. *d* Unbedecktes Kleinhirn. *e* Verkümmerter Scheitellappen mit häutig aussehenden Windungen. *f* Verschmälerte Windungen des rechten Stirnlappens. $^2/_3$ der nat. Gr.

Neben dem Großhirn können auch das Kleinhirn und der Hirnstamm verkümmert sein, doch sind diese Teile meist nicht dem Großhirn entsprechend in der Entwicklung zurückgeblieben. Oft bleibt auch das Rückenmark abnorm klein, wobei in erster Linie die Pyramidenbahnen und die Gollschen Stränge, weniger die Vorderstränge und die Kleinhirnseitenstrangbahnen betroffen sind.

Partielle Hypoplasie des Gehirns betrifft am häufigsten die Groß- und Kleinhirnhemisphären, kann aber auch auf Teile des Hirnstammes sich erstrecken. Die Verkleinerung von Teilen der Großhirnhemisphären (Fig. 338 *c d*), die eine Asymmetrie des Großhirns bedingt, ist häufig

mit einer mangelhaften Ausbildung der Gyri im Gebiete der Hypoplasie verbunden, und zwar entweder so, daß dieselben abnorm schmal sind

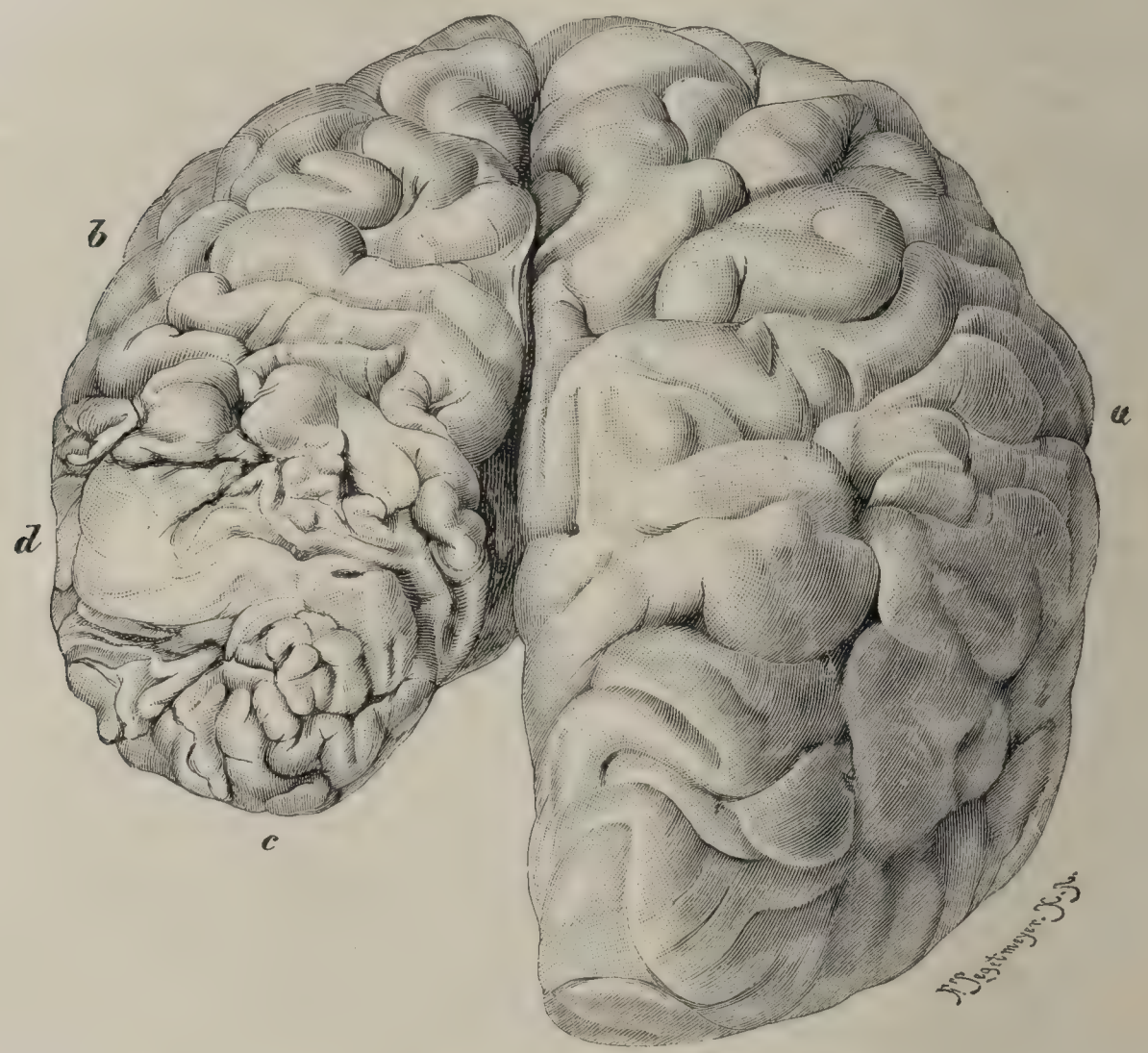

Fig. 338. Hypoplasie und Mikrogyrie der linken Großhirnhemisphäre bei einem Taubstummen. *a* Rechte Hemisphäre. *b* Linke Hemisphäre. *c* Linker verkümmerter Occipitallappen mit Mikrogyrie. *d* Häutige Blase im Gebiet des Scheitellappens. Ansicht von oben nach Wegnahme des Kleinhirns. 2/3 der natürl. Größe.

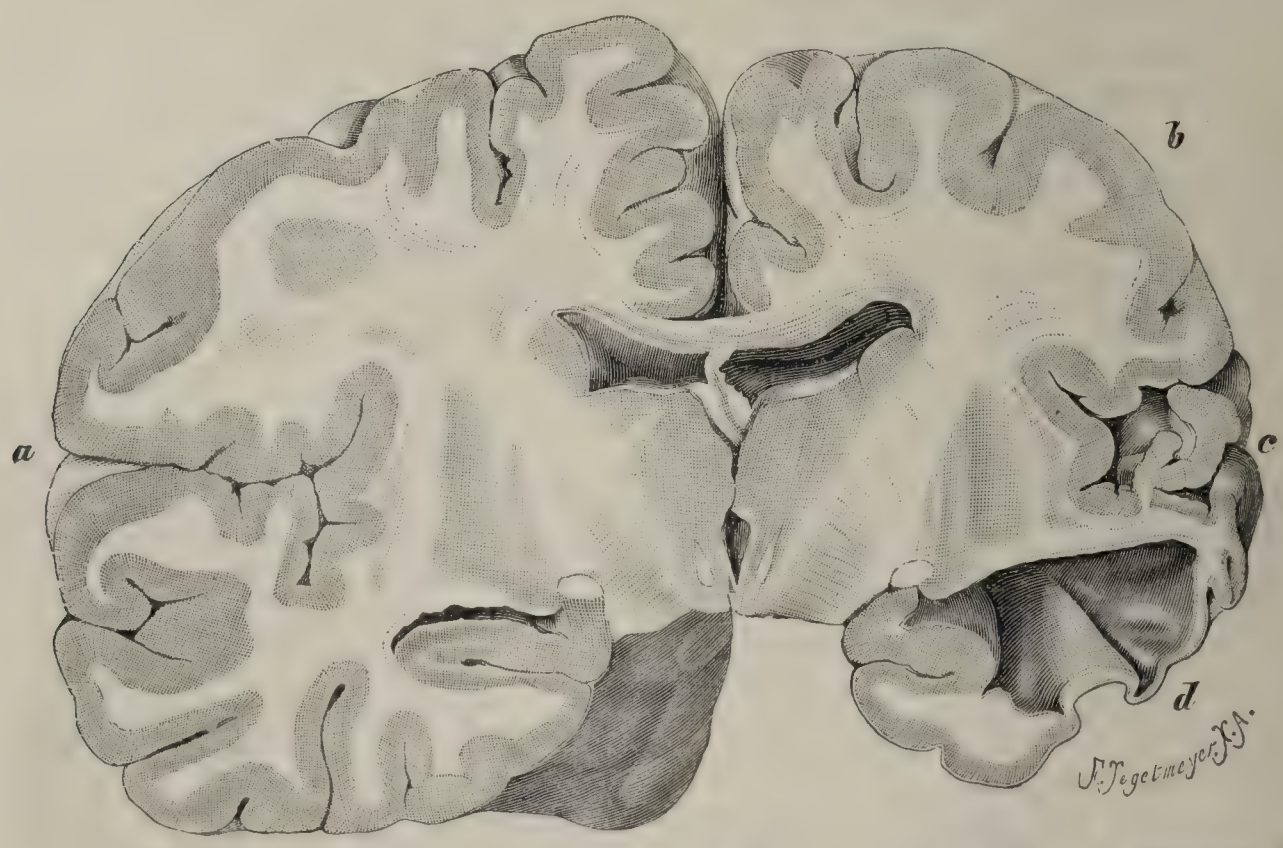

Fig. 339. Frontalschnitt durch das Gehirn Fig. 338. *a* Rechte Hemisphäre. *b* Verkümmerte linke Hemisphäre. *c* Stelle mit Mikrogyrie. *d* Schläfenlappen mit erweitertem Unterhorn und Aplasie der mittleren Schläfenwindung. 3/4 der natürl. Größe.

und Mikrogyrie (Fig. 338 *c*) besteht, oder aber so, daß die Hirnsubstanz da und dort nur durch eine dünnwandige Blase dargestellt wird (*d*), indem die Masse der Rinde und des weißen Marklagers an der betreffenden Stelle ganz unentwickelt (Fig. 339 *d*) oder wenigstens verkümmert (*c*) bleibt.

Hypoplasie des Kleinhirns, bei welcher Teile des Kleinhirns oder auch das ganze Kleinhirn in der Entwicklung zurückbleiben, ist nicht selten, und es kommen Fälle vor, in denen seine Größe die Größe einer Walnuß nicht übersteigt. Auch hier pflegen im Gebiete der Hypoplasie die Windungen stark verschmälert (Fig. 346 S. 395) zu sein, so daß man von einer Mikrogyrie sprechen kann. Bei ausgesprochener Hypoplasie des Kleinhirns sind auch die Brückenfasern mangelhaft ausgebildet. Sehr selten (Anton) fehlt das Kleinhirn bis auf kleinste Zellreste, wobei auch die mit demselben in Verbindung stehenden Fasersysteme vermißt werden und die hintere Schädelgrube stark verengt und abgeflacht ist.

Hochgradige Hypoplasie der Großhirnhemisphären kann mit mangelhafter Entwicklung der Pyramidenbahnen verbunden sein. Von den in der Tiefe und an der Basis gelegenen Teilen können sowohl der Balken und das Gewölbe, als auch die Thalami optici, die Corpora striata, die Corpora candicantia, die Vierhügel usw. eine kümmerliche Entwicklung zeigen.

Die Hypoplasie des Gehirns ist von Vogt seinerzeit als ein Atavismus erklärt worden, doch kann es keinem Zweifel unterliegen, daß eine solche Anschauung irrig und die Hypoplasie als eine Hemmungsmißbildung anzusehen ist, die meist eine primäre, seltener eine durch pathologische Einflüsse während der Entwicklungszeit bewirkte ist. In einzelnen Fällen liegt die Ursache der Mikrenkephalie in einer prämaturen Synostose der Schädelknochen.

Literatur über Hypoplasie des Gehirns.

Aeby, *Mikrokephalie, Arch. f. Anthropol. VI u. VII 1874; Über das Verhältnis der Mikrokephalie zum Atavismus, Stuttgart 1878 u. Virch. Arch. 77. Bd. 1879.*
Anton, *Entwicklungsstörungen, Handb. d. path. Anat. d. Nervensystems 1. Bd. 1904; Kleinhirnmangel m. kompens. Vergrößerung and. Systeme, Wien. klin. Woch. 1903.*
Arndt, *Zur Pathologie des Kleinhirns, Arch. f. Psych. XXVI 1894.*
v. Bischoff, *Mikrokephalie, Abh. d. K. Akad. d. Wiss. in München XI 1872.*
Cramer, *Linksseitige Kleinhirnatrophie, Beitr. v. Ziegler XI 1891.*
Fischer, *Hemmungsmißbildung des kleinen Gehirns, Arch. f. Psych. V 1875.*
Flesch, *Festschrift zum Jubiläum der Universität Würzburg 1882.*
Giacomini, *I cervelli dei microcephali, Torino 1890 u. Arch. ital. de biol. XV 1891.*
Hadlich, *Gehirnmißbildung mit Verwachsung d. Hemisphären, A. f. Psych. X 1880.*
Huppert, *Hochgradige Kleinheit des Cerebellum, Arch. f. Psych. VII 1877.*
Kahler *und* ***Pick,*** *Prager Ztschr. f. Heilkunde II 1881 u. Berl. klin. Woch. 1879.*
Köppen, *Mikrogyrie durch diffuse Sklerose, Arch. f. Psych. XXVIII 1896.*
Kotschetkova, *Mikrogyrie und Mikrokephalie, Arch. f. Psych. 34. Bd. 1901 (Lit.).*
Liebscher, *Mikrogyrie, Zeitschr. f. Kinderheilk. XX 1899.*
Marchand, *Beschreibung dreier Mikrokephalengehirne, Nova Acta d. K. Leop.-Carol. D. Akad. Bd. LIII u. LV 1889 u. 1890; Mikrokephalie, Eulenbergs Realenzykl. XV 1897 (Lit.).*
v. Monakow, *Mißbildungen des Zentralnervensystems, Ergeb. d. a. Path. VI 1901.*
Nonne, *Familiäre Kleinhirnataxie, Arch. f. Psych. 39. Bd. 1905.*
Otto, *Mikrogyrie, Arch. f. Psych. XXIII 1890.*
Pfleger *u.* ***Pilcz,*** *Mikrokephalie, Arb. a. d. Inst. v. Obersteiner V, Wien 1897 (Lit.).*
Pierret, *Atrophie du cervelet, Arch. de phys. IV 1872.*
Probst, *Mikrokephalie und Makrogyrie, Arch. f. Psych. 38. Bd. 1904.*
Seeligmann, *Verwachsung beider Hemisphären, Arch. f. Psych. XXX 1898.*

Steinlechner-Gretschischnikoff, *Rückenmark b. Mikrokephalen, A. f. P. XVII 1886.*
Vogt, C., *Über das Mikrokephalengehirn, Braunschweig 1867.*
Wolff, J., *Morphol. Beschreibung eines Idioten- u. Mikrokephalengehirns, Frankfurt 1885.*
Weitere Literatur enthält § 103.

§ 103. Die **partielle Agenesie** des Gehirns kommt wie die Hypoplasie am häufigsten im Gebiete der Großhirnhemisphären vor, kann

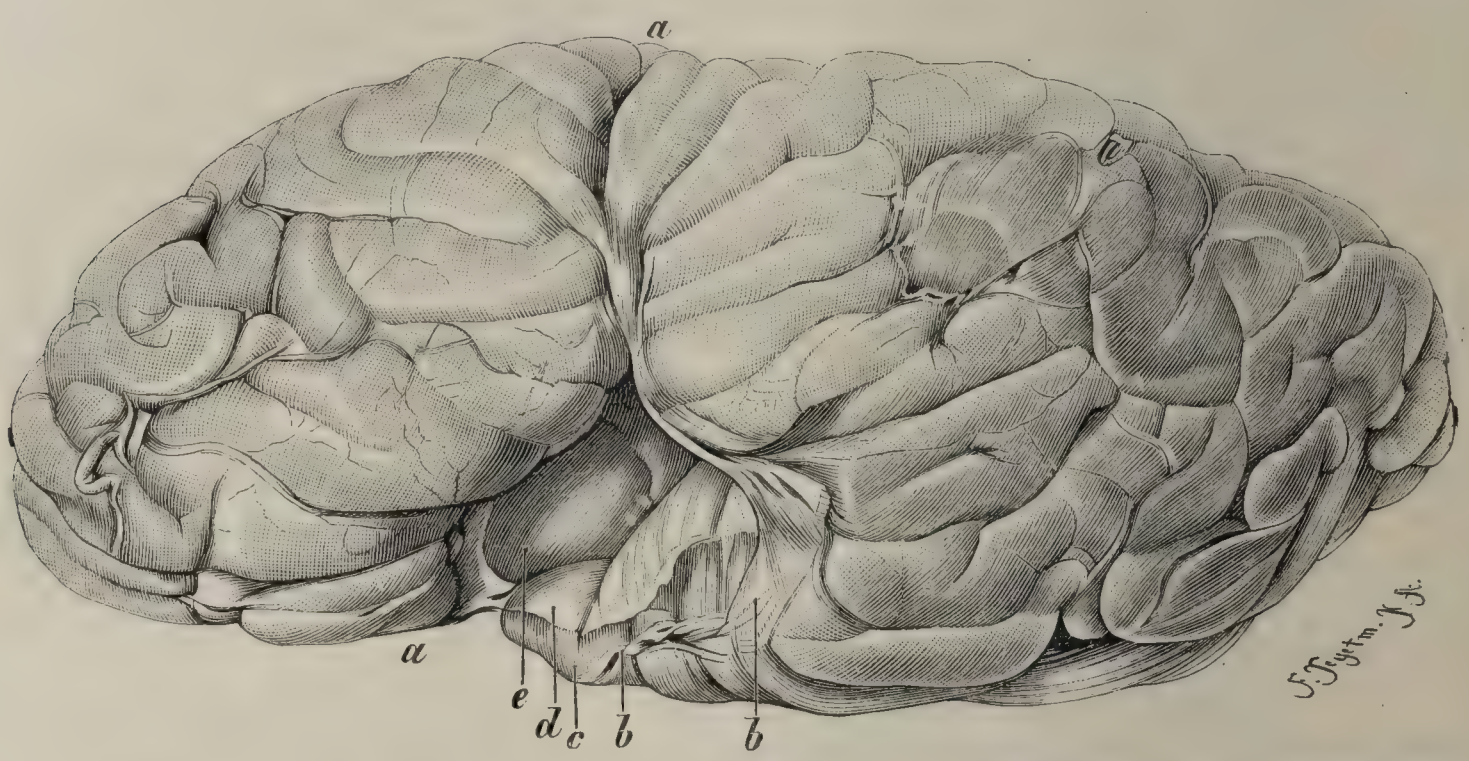

Fig. 340. Porenkephalie bei einem Kinde von 10 Wochen; linke Hemisphäre. *a* Große Spalte. *b* Rand der abgeschnittenen Arachnoidea. *c* Pia mater. *d* Ventrikeldach nach außen geschlagen. *e* Thalamus opticus. Nat. Gr. (s. v. KAHLDEN l. c.).

indessen auch innere Teile, namentlich die Kommissuren, betreffen. Ihre Entwicklung ist darauf zurückzuführen, daß entweder die Anlage von Hirnteilen ausbleibt, oder wenigstens nur eine beschränkte Entwicklung erfährt, oder daß in Entwicklung begriffene Hirnteile durch krankhafte Prozesse wieder zugrunde gehen.

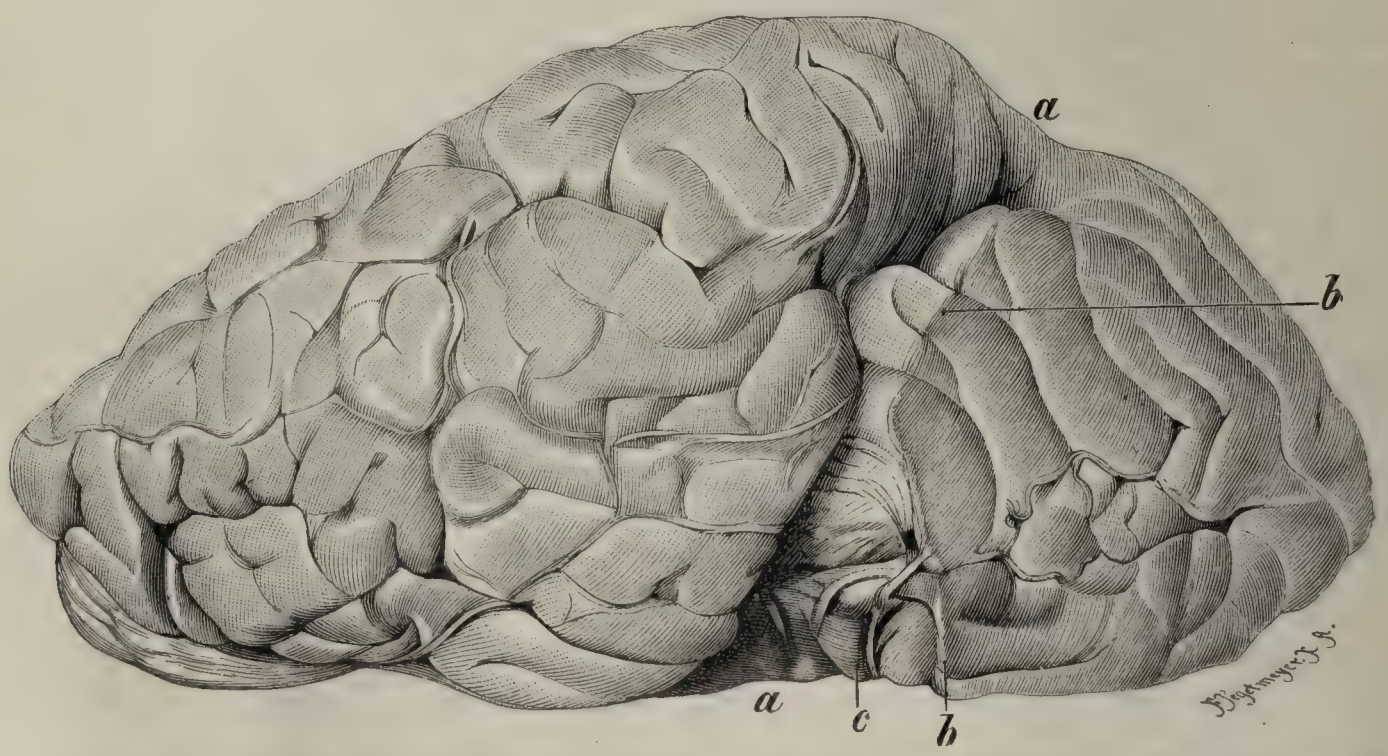

Fig. 341. Porenkephalie bei einem Kinde von 10 Wochen; rechte Hemisphäre. *a* Große Spalte. *b* Rand der abgetragenen Arachnoidea. *c* Pia mater. Nat. Größe (s. v. KAHLDEN l. c.).

Partielle Defekte der Großhirnhemisphären treten am häufigsten im Gebiet des Zentral- und Scheitellappens (Fig. 340 u. Fig. 341) und des Schläfenlappens (Fig. 343) auf, können aber auch an anderen Stellen (Fig. 342) ihren Sitz haben. Sie können auch symmetrisch in beiden

Fig. 342. Agenesie einzelner Teile der Hirnwindungen bei einer an progressiver Paralyse verstorbenen Frau. *a* Grubige Defekte. Um $^1/_2$ verkleinert.

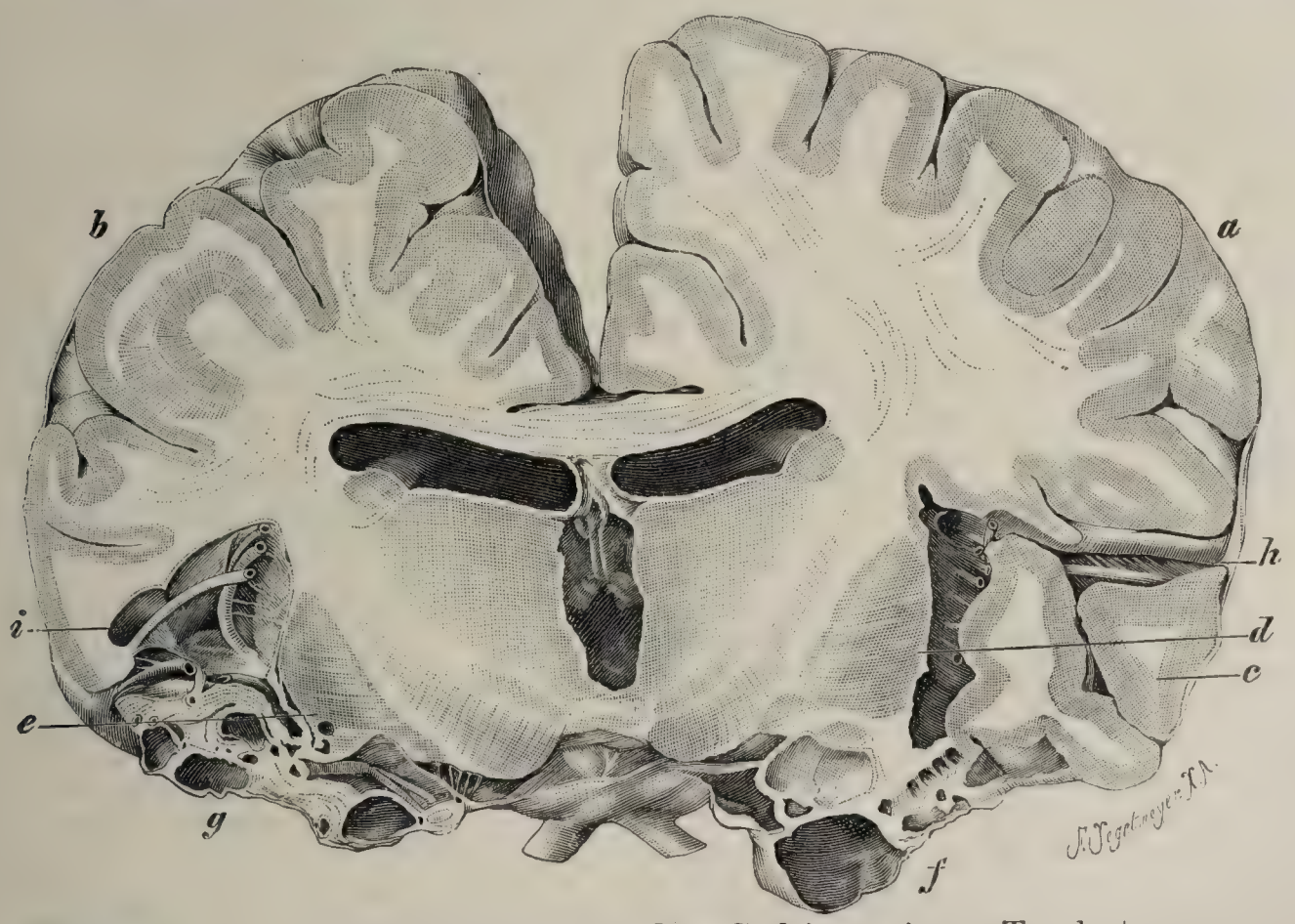

Fig. 343. Frontalschnitt durch das Gehirn eines Taubstummen mit beiderseitiger Hypoplasie und partieller Agenesie der Schläfenlappen und der Inselrinde. *ab* Großhirnhemisphären. *c* Oberer Teil des rechten Schläfenlappens. *de* Rechter und linker Linsenkern, an deren Außenseite Claustrum und Inselrinde fehlen. *fg* Von den zarten Hirnhäuten gebildete Cysten. *h* Rechte Fossa Sylvii. *i* In den linken Zentrallappen hineinreichender Defekt. $^3/_4$ der natürlichen Größe (s. v. KAHLDEN l. c.).

Gehirnhälften auftreten. In vielen Fällen treten diese Defekte in Form porus- und spaltartiger Defekte (Fig. 340 u. Fig. 341) auf, und man hat daraus Veranlassung genommen, die Defektbildung als **Porenkephalie** zu bezeichnen; doch wird dieser Name oft auch auf solche Defekte angewendet, die nicht porusartig gestaltet sind.

Der typische porusartige Defekt reicht bis in den benachbarten Seitenventrikel (Fig. 340 *e*) oder ist von ihm nur durch ein dünnes Marklager getrennt. Bei primärer Agenesie sind die an den Defekt angrenzenden Windungen nicht unterbrochen, sondern gehen in die Wand des Defektes über (Fig. 340 u. Fig. 341). Der Defekt wird von der Arachnoidea (*b*) überbrückt, von der Pia (*c*) ausgekleidet und durch Flüssigkeit in den Subarachnoidealräumen ausgefüllt (Fig. 343 *f*, *g*).

Unter der Pia liegt entweder normale Hirnsubstanz oder Cysten und Gefäße einschließendes Bindegewebe (Fig. 343 *f*, *g*, *i*) oder eine gliöse Membran, welche rudimentär entwickelte Hirnsubstanz oder sekundäre Wucherungsprodukte darstellen. Je nach der Größe des Defektes fehlen vom Gehirnmantel nur Teile von Windungen (Fig. 342), oder ganze Windungen und schließlich ganze Lappen (Fig. 343). Bei stärkerem Rindendefekt pflegen auch die Pyramidenbahnen mehr oder weniger verkümmert zu sein, und es besteht Mikromyelie.

Bei der Entstehung der porenkephalischen Defekte ist nach neueren Untersuchungen das Hauptgewicht auf frühzeitig in der Entwicklung eintretende Gewebsläsionen zirkulatorischer oder entzündlicher Art zu legen, wobei auch sekundäre Hämorrhagien eine Rolle spielen können.

Als höchsten Grad derartiger Störung kann man nach Kluge die **Hydranenkephalie** (Cruveilhier) auffassen. Dabei ist das Gehirn bis auf kleine Reste zerstört, während der Schädel gut ausgebildet ist, und der Hohlraum von Flüssigkeit eingenommen. Die Dura weist entzündliche Auflagerungen auf.

Defekte im Innern des Gehirns gelegener Teile betreffen am häufigsten den Balken, das Gewölbe, die weißen Kommissuren des dritten Ventrikels und die Corpora candicantia. Bei Mangel des Balkens pflegen auch der Gyrus fornicatus und der G. hippocampi zu fehlen, und es ist oft auch ein Teil der übrigen Windungen unregelmäßig gestaltet. Als seltene Entwicklungsstörung ist Fehlen des Bulbus und Tractus olfactorius mit verkümmerter Ausbildung des Rhinenkephalons beobachtet.

Literatur über lokale Hirndefekte.

Ahlfeld, *Die Mißbildungen des Menschen II 1882.*
Anton, *Entwicklungsstörungen, Handb. d. path. An. d. Nervensystems I Berlin 1904.*
Arndt u. Sklarek, *Balkenmangel, Arch. f. Psych. 36. Bd. 1903 (Lit.).*
Audry, *Les porencéphalies, Rev. de méd. VIII 1888.*
Binswanger, *Mißbildungen des Gehirns, Porenkephalie, V. A. 87. u. 102. Bd. 1882 u. 1885.*
Ernst, *Mehrfache Bildungsfehler, Beitr. v. Ziegler XXV 1899.*
Heschl, *Porenkephalie, Prager Vierteljahrsschr. 1859 u. 1868, Jahrb. f. Kinderheilk. XV u. Arch. d. k. k. Gesellsch. d. Ärzte in Wien 1878.*
Heydenreich, *Hemicranie, Encephalon trilobulare, Virch. Arch. 100. Bd. 1885.*
Jolly, *Balkenmangel, Zeitschr. f. rat. Med. XXXIV 1869.*
v. Kahlden, *Porenkephalie, B. v. Ziegler XVIII 1895 (Lit.); Münch. med. Woch. 1898.*
Kaufmann, *Mangel des Balkens, Arch. f. Psych. XVIII 1887.*
Kirchhoff, *Defektbildung des Großhirns, Arch. f. Psych. XVIII 1887.*

Klebs, *Über Hydro- u. Mikro-anenkephalie, Österr. Jahrb. f. Pädiatrik 1876.*
Kluge, *Hydranenkephalie, Zeitschr. f. Heilk. 1902.*
Kundrat, *Die Porenkephalie, Graz 1892, u. Die Arrhinencephalie, Graz 1882.*
Marchand, *Entwickl. d. Balkens, A. f. mikr. Anat. 37. Bd. 1891; Balkenmangel, Berl. kl. Woch. 1899.*
Monakow, *Früherworb. Hirndefekte, A. f. Psych. 27. Bd. 1895.*
v. Muralt, *Nervensystem einer Hemikephalin, Arch. f. Psych. 34. Bd. 1901.*
Onufrowicz, *Das Balkenlose Mikrokephalengehirn Hofmann, Arch. f. Psych. XVIII 1887.*
Probst, *Bau des balkenlosen Gehirns, A. f. Psych. 34. Bd. 1900 (Lit.).*
Ribbert, *Entstehung der Anenkephalie, Virch. Arch. 93. Bd. 1883.*
Richter, *Über die Windungen des menschlichen Gehirns, Virch. Arch. 106. Bd. 1886; Porenkephalie, A. f. Psych. 32. Bd. 1899.*
Schäffer, *Porenkephalie, Virch. Arch. 145. Bd. 1896.*
Schattenberg, *Porenkephalischer Defekt bei einem Erwachsenen, B. v. Ziegler V 1889.*
Schottenheim, *Agenesie des Vorder-, Mittel- und Zwischenhirns, Arb. a. d. p. Inst. zu Tübingen II 1899.*
Schütte, *Pathol. Anat. der Idiotie, Zbl. f. a. Path. XI 1900 (Lit.); Path. Anat. der Porenkephalie, Zbl. f. allg. Path. XIII 1902 (Lit.).*
Sperling, *Porenkephalie, Virch. Arch. 91. Bd. 1883*
Zingerle, *Bedeutung des Balkenmangels, Arch. f. Psych. XXX 1898; Porencephalia congenita, Zeitschr. f. Heilk. 1904 u. 05; Umschrieb. Störungen im Oberflächenwachstum, Arch. f. Psych. 36. Bd. 1902.*

Weitere Literatur enthält § 102.

§ 104. Ist die Masse des Gehirns im Verhältnis zur Größe der Schädelhöhle zu klein, um dieselbe in normaler Weise zu füllen, so wird der von dem Gehirn und den Gehirnhäuten nicht eingenommene Raum durch Cerebrospinalflüssigkeit ausgefüllt, und es entsteht danach eine **hydrokephalische Mikrenkephalie** oder eine **hydrokephalische partielle Anenkephalie.**

Die pathologische Flüssigkeitsansammlung findet entweder in den Ventrikeln oder in dem Subarachnoidealraum statt, und man unterscheidet danach einen Hydrops ventricularis s. internus oder Ventrikelhydrops, und einen Hydrocephalus meningeus s. externus, oder Meningealhydrops.

Die Flüssigkeitsansammlung ist in vielen Fällen ein **Hydrocephalus ex vacuo** und tritt bei örtlichen Defekten in der Nachbarschaft des Defektes auf, wobei bald der Subarachnoidealraum, bald auch Teile der Ventrikel (Fig. 339 *d*) der Sitz der Flüssigkeitsansammlung sind. Es kommt indessen auch vor, daß die pathologische **Flüssigkeitsansammlung das Primäre** ist. In manchen Fällen läßt sich im übrigen nicht bestimmen, ob die Wachstumsstörung oder ob die Flüssigkeitsansammlung die erste Veränderung darstellte.

Tritt im Falle einer kongenitalen Hirnmißbildung der Ventrikelhydrops als besonders charakteristisches Merkmal hervor, so wird der Zustand gewöhnlich als **Hydrocephalus internus s. ventricularis congenitus** bezeichnet. Ist dabei die Masse des Gehirns verkleinert, so kann er auch der hydrokephalischen Mikrenkephalie zugezählt werden.

Der Hydrocephalus internus ist in manchen Fällen eine in die frühe Embryonalzeit zurückreichende Entwicklungsstörung, bei welcher sich das Großhirn bei der Geburt im Zustande einer dünnwandigen Blase befindet (Fig. 344 *f*), welche entweder die Schädelhöhle ausfüllt oder nach außen noch von Flüssigkeit, die im Subarachnoidealraum liegt (*h*), überlagert wird. Es kommen derartig hochgradige Entwicklungshem-

mungen namentlich bei Kindern vor, deren Kopf auch äußerliche Mißbildungen zeigt, so z. B. bei Kyklopie (Fig. 344).

Tritt die pathologische Flüssigkeitsansammlung erst in späterer Zeit, in welcher das Gehirn schon entwickelt ist, auf, so bleibt auch im allgemeinen die Konfiguration des Gehirns erhalten, und es ist die Affektion im wesentlichen durch eine Erweiterung der normalen Hirnventrikel charakterisiert (Fig. 345 *a*, *b*, *c*), wobei die Erweiterung bald beiderseitig und gleichmäßig, bald ungleichmäßig (*c*), bald auch auf einen Ventrikel beschränkt ist.

Zur Zeit der Geburt ist die Erweiterung bald nur mäßig, bald bereits bedeutend, so daß der Hirnteil des Kopfes einen mehr oder weniger über die Norm gehenden Umfang besitzt. Nach der Geburt kann die Flüssigkeitsansammlung sukzessive zunehmen, so daß die Erweiterung der Ventrikel einen ganz enormen Grad erreicht. Die Größe des Hirnteiles des Kopfes nimmt dabei mehr und mehr zu, die Haut wird dünn, und die subkutanen Venen schimmern stark durch. Die einzelnen Kopfknochen werden sichtlich auseinandergedrängt, und wenn sie auch ein verstärktes Wachstum eingehen, so genügt dasselbe doch nicht mehr, um mit der raschen Ausdehnung der Schädelhöhle Schritt zu halten. Die Fontanellen vergrößern sich daher, und an den Suturen rücken die Ränder der Knochen mehr und mehr auseinander. Gewöhnlich entwickeln sich in den bindegewebigen Nähten und in den Fontanellen kleine Schaltknochen.

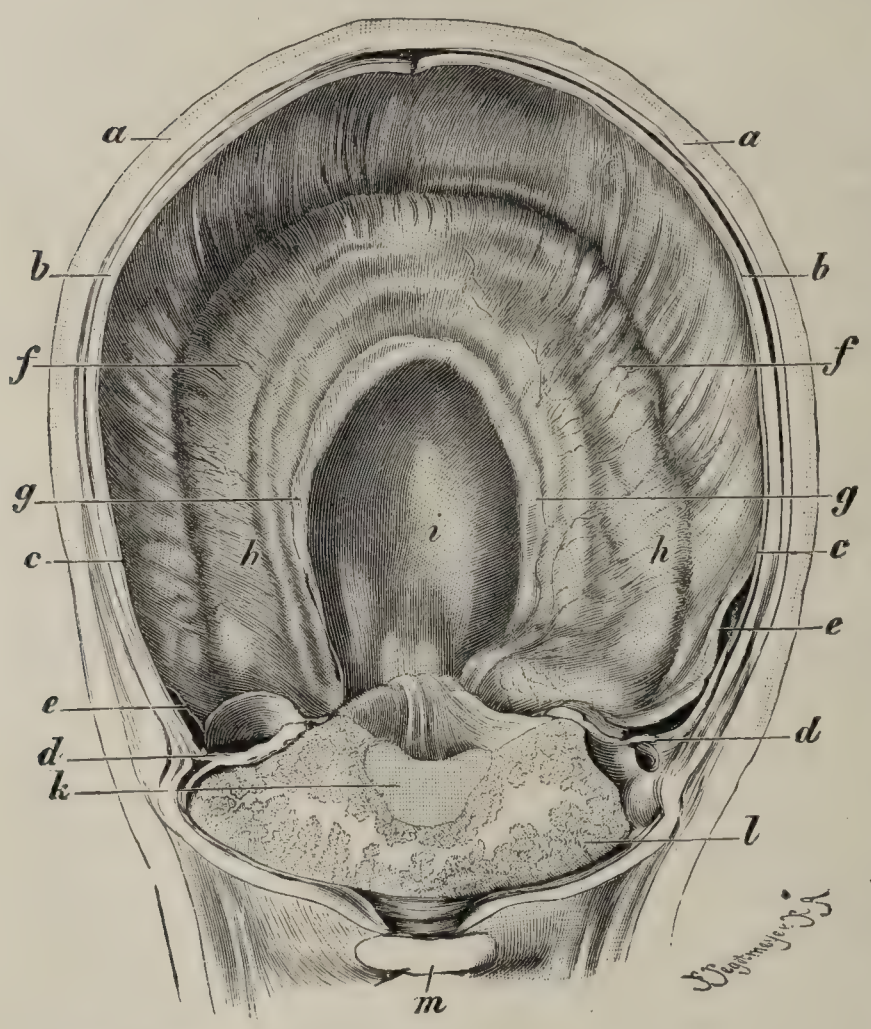

Fig. 344. Hydrocephalus ventricularis et meningeus congenitus. Durch einen Frontalschnitt eröffnete Kopfhöhle eines Synophthalmus microstomus (von hinten gesehen). *a* Haut und subkutanes Gewebe. *b* Schädeldach. *c* Dura mater. *d* Tentorium. *e* Arachnoidea. *f* Von der Pia mater bedeckte Hinterfläche des aus einer dünnwandigen Blase bestehenden Großhirns. *g* Wulstiger Rand der Hirnblase. *h* Subarachnoidealraum hinter der Hirnblase. *i* Höhle der Gehirnblase durch den erweiterten Querschlitz mit dem Subarachnoidealraum in Verbindung. *k* Schnitt durch den Vierhügel. *l* Schnitt durch das Kleinhirn. *m* Atlas. $^4/_5$ der natürl. Größe.

Erfolgt schließlich der Tod, so sind die Dura und die weichen Hirnhäute im höchsten Grade ausgedehnt und die Gyri vollkommen plattgedrückt, die Sulci verstrichen. Die Hirnsubstanz der Hemisphären bildet um die zu mächtigen Blasen erweiterten Ventrikel eine dünne Kapsel, deren Dicke an der Konvexität oft nur noch wenige Millimeter beträgt.

Die Flüssigkeit, welche die Ventrikel enthalten, ist klar, farblos oder leicht gelblich gefärbt, das Ependym, abgesehen von der Dehnung, meist unverändert, selten granuliert, die basalen Ganglien sind abge-

flacht. Der IV. Ventrikel und das Kleinhirn sind meist unverändert, doch kann auch eine Erweiterung des ersteren vorhanden sein.

So ist es in manchen Fällen; in anderen ist die Erweiterung der Seitenventrikel geringer oder auf einen Ventrikel oder auf einen Teil eines solchen beschränkt. So kann sich z. B. ein Seitenventrikel dermaßen ausdehnen, daß als Decke nur noch eine feine Membran übrig bleibt, während der andere Seitenventrikel nicht dilatiert ist. Ebenso kann auch allein der IV. Ventrikel dilatiert sein. In diesen Fällen vermißt man wohl auch die Erweiterung der Schädelhöhle, und der Raum für die Ventrikelerweiterung wird durch eine Atrophie des übrigen Gehirns geboten.

Fig. 345. Frontalschnitt durch das Gehirn eines Blödsinnigen mit Ventrikelhydrops. *a b* Erweiterte Seitenventrikel. *c* Erweitertes Unterhorn der rechten Seite. $^2/_3$ der natürl. Größe.

Hochgradige Hydrokephalie führt zum Tode. Bei minder starker Erweiterung kann das Individuum am Leben bleiben (Fig. 345). Ist dabei der Hydrocephalus ziemlich bedeutend, so wird auch das Gehirn zum Teil atrophisch, d. h. es können in den komprimierten Hirnteilen Atrophie, Schwund und Verkalkung der Nervenzellen und Nervenfasern sich einstellen.

Bei starker Erweiterung des IV. Ventrikels können das Kleinhirn, die Brücke und das verlängerte Mark verkümmert sein oder einzelne Teile derselben fehlen.

Ist der Hydrocephalus nur gering und nimmt er nach der Geburt nicht zu, so erfolgt unter Umständen noch nachträglich eine normale Entwicklung des Gehirns.

Die Ursache des Hydrocephalus internus congenitus ist noch dunkel. Von Veränderungen, welche als entzündliche gedeutet werden könnten, ist häufig nichts zu sehen, und auch eine Behinderung

des Abflusses des venösen Blutes läßt sich meist nicht sicher nachweisen. Immerhin zeigen in einzelnen Fällen die Meningen oder die Plexus Verdickungen, die sich auf stattgehabte Entzündung beziehen lassen. Noch sicherer weist zuweilen Trübung der Flüssigkeit durch Eiterkörperchen auf Entzündung hin. Vielleicht, daß die Affektion manchmal mit einem Verschluß der in den queren Hirnspalten gelegenen Verbindungsöffnungen zwischen den Ventrikelhöhlen und den Subarachnoidealräumen zusammenhängt. Es sind dieselben wenigstens in einem Teil der Fälle verschlossen. Da ferner die Pialauskleidung der Querspalten in solchen Fällen derber ist als normal, so ist dabei vielleicht auch die Zirkulation in der Vena Galeni gehemmt.

Ist die Schädelhöhle nicht erweitert und das Gehirn nicht plattgedrückt, sind die Ventrikel dagegen dilatiert, so erscheint die Annahme gerechtfertigt, daß die Dilatation die Folge einer Hypoplasie des Gehirns sei, daß es sich um einen Hydrops ex vacuo handle.

Bei einseitigem Hydrocephalus hat man in einzelnen Fällen das Foramen Monroi geschlossen gefunden. Sind nur einzelne Teile eines Ventrikels cystisch erweitert, so sind die daneben gelegenen Teile oft obliteriert, so daß dadurch die Cysten allseitig abgeschlossen sind.

Literatur über Hydrocephalus congenitus.

Anton, *Anat. des Hydrocephalus, Österr. med. Jahrb. 1888.*
Buttenwieser, *Hydrocephalus, D. Arch. f. klin. Med. X 1872.*
Chiari, *Veränd. d. Pons, d. Kleinh. u. d. Med. oblg. b. kongen. Hydrokephalie, Wien 1895.*
Czerny, *Hyprocephalus u. Hypoplasie d. Nebennieren, Z. f. a. P. X 1899.*
Eichmeyer, *Pathogenese u. Anatomie d. Hydrocephalus congenitus 1902.*
Henoch, *Hydrocephalus chronicus, Charité-Ann. XV 1890.*
Heubner, *Hydrocephalus, Eulenburgs Realenzyklop. XI 1896 (Lit.).*
Rehn, *Hydrocephalus im ersten Kindesalter, Verh. d. Kongr. f. inn. Med. 1886.*
Tuczek u. Cramer, *Hydrocephalus, Arch. f. Psych. XX 1889.*
Virchow, H., *Hydrocephalus congenitus und Mikrokephalie, Festschr. f. v. Kölliker, 1887.*
Virchow, R., *Ges. Abhandlungen, Frankfurt 1856; Die krankh. Geschwülste I.*

§ 105. Eine **pathologische Ausgestaltung des feineren Baues des Gehirns** ist zunächst in allen jenen Fällen anzunehmen, in denen eine allgemeine oder eine lokale kümmerliche Ausbildung oder eine örtliche Agenesie schon makroskopisch die mangelhafte Entwicklung zu erkennen gibt. So sind z. B. bei Hypoplasie des Kleinhirns (Fig. 346) in den verschmälerten Gyri die verschiedenen Schichten der Rinde (*a*, *b*, *c*, *d*) nur mangelhaft ausgebildet (a_1, c_1) oder fehlen ganz, und es ist die Massenabnahme durch eine Verringerung der Zahl der Zellen und ihrer Fortsätze bedingt. Besondere Zellformen, wie die Purkinjeschen, können ganz fehlen. Ferner können auch die einzelnen Schichten der Rinde wirr durcheinander geworfen sein (Ernst). Ähnlich gestalten sich auch die Verhältnisse in kümmerlich ausgebildeten Teilen des Großhirns. Fehlt in der Rinde ein Teil der Ganglienzellen, so fehlen natürlich auch die zugehörigen Nervenfortsätze der weißen Substanz.

Eine weitere Form der pathologischen Ausbildung des Gehirns ist sodann auch in der **Heterotopie grauer Substanz** gegeben, einer Mißbildung, welche durch das Auftreten grauer Knötchen oder grauer Streifen in der weißen Substanz des Großhirns oder des Kleinhirns charakterisiert ist, indem sich ein an markhaltigen Fasern armes, nerven-

zellenhaltiges Gewebe an den genannten Stellen entwickelt. Als Entwicklungsstörungen treten ferner auch **pathologische Ausbildungen des Gliagewebes,** manchmal untermischt mit atypischen, großen Nervenzellen und Nervenfasern, auf, welche teils zu Verhärtungen, teils zur Bildung von grauen Herden (Sklerose) oder von Geschwülsten (Gliome) führen. Die Hirnoberfläche kann an zahlreichen Stellen von grauen Massen faseriger Glia, in welche große atypische Kerne eingesprengt sind, durchsetzt sein. Diese Bildungen können durch eine frühzeitige Störung der Entwicklung der Ependymzellen zu Spongio- resp. Neuroblasten erklärt werden.

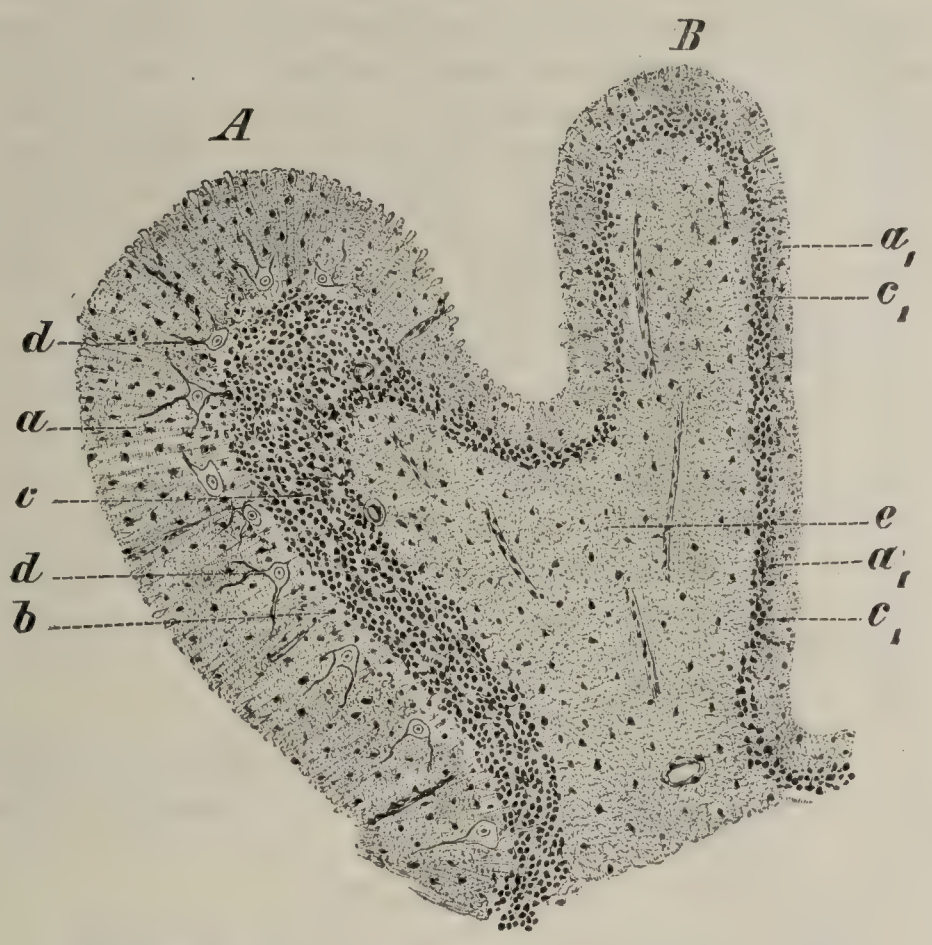

Fig. 346. Hypoplasie der Rinde des Kleinhirns eines in einem epileptischen Anfall gestorbenen Mannes von 25 Jahren (M. Fl. Häm. Karm.). *A* Normale, *B* atrophische Windung. *a* Normale, a_1 atrophische äußere Schicht. *b* Normale Zwischenschicht. *c* Normale, c_1 atrophische Körnerschicht. *d* Purkinjesche Zellen. *e* Marksubstanz. Vergr. 25.

Hypertrophie des Gehirns, die durch abnorme Größe desselben charakterisiert ist, kann sich zur Zeit des Wachstums des Gehirns entwickeln, und es kommen bei normalen Individuen Hirngewichte bis zu 2200 g vor (Gehirn von Byron 1807 g, von Cuvier 1861 g, von Turgenieff 2012 g, von Cromwell 2000 g). Großes Hirngewicht ist nicht immer mit großer geistiger Begabung verbunden. van Walsem hat bei einem 21jährigen Idioten ein Gehirn von 2850 g beobachtet. Umgekehrt kann ein kleines Gehirn, dessen Gewicht unter dem Mittelwerte liegt, große Leistungsfähigkeit zeigen.

Die sämtlichen in § 102—105 aufgeführten **Mißbildungen des Gehirns** können, falls sie nicht Lebensunfähigkeit bedingen und das Individuum sich im übrigen weiter entwickelt, zu mehr oder weniger schweren Störungen der Hirnfunktion führen. Bei hochgradiger Mißbildung bleibt die ganze geistige Entwicklung zurück, und es tritt jener Zustand ein, den man als **Idiotie** bezeichnet. Man kann indessen durchaus keine besondere Mißbildung als die ständige anatomische Grundlage der Idiotie ansprechen, es gibt kein besonderes Idiotengehirn. Es können im Gegenteil sowohl eine über den ganzen Gehirnmantel ausgebreitete Entwicklungshemmung, als auch hydropische Erweiterung der Ventrikel, sowie lokale Defekte und Verkümmerungen, so z. B. mangelhafte Entwicklung des Hinterhauptlappens, Mykrogyrie usw., mit Idiotie verbunden sein. In anderen Fällen zeigt das Gehirn bei Idiotie anscheinend nur geringfügige und untergeordnete Mißbildungen, wie z. B. Heterotopie grauer Hirnsubstanz, Mangel oder Verkümmerung der Corpora candicantia, des Balkens, des Fornix, des Thalamus, der Nervi optici, des Corpus striatum, der Zirbel, der Oliven, Unregelmäßigkeit und Unvollkommenheit der Windungen, Asymmetrie der Hemisphären, mangelhafte Ausbildung oder Schwund von Assoziationsfasern usw., oder auch

für unsere Wahrnehmung vollkommen normale Verhältnisse. Endlich können auch ischämische und entzündliche Destruktionsprozesse in der Hirnrinde zu Idiotie führen. Umgekehrt kommen aber auch Mißbildungen, wie die erwähnten, ja sogar noch größere Defekte vor, ohne daß funktionelle Störungen während des Lebens auf dieselben hingewiesen hätten.

Wie der sporadischen Idiotie kommt auch dem **Kretinismus** keine besondere Hemmungsbildung des Gehirns zu.

Benedikt hat die Angabe gemacht, daß bei **Verbrechern** eigenartige Abweichungen der Konfiguration der Hirnoberfläche vorkommen, und sich dahin ausgesprochen, daß die Verbrecher eine anthropologische Varietät ihres Geschlechtes darstellen. Es sollten ihre Gehirne eine Tierähnlichkeit besitzen und sich dadurch auszeichnen, daß ihre Furchen untereinander in abnormer Weise konfluieren. Diese Anschauung ist nicht haltbar. Abgesehen davon, daß es nicht möglich ist, genau zu definieren, was man unter einem Verbrecher zu verstehen habe, zeigt eine Untersuchung von Gehirnen von nicht straffällig gewesenen Individuen, daß diese Abweichungen vom Windungstypus auch sonst vorkommen.

Das nämliche gilt für die Abweichungen im Hirnbau und für die Mißbildungen, welche man bei **Geisteskranken, Epileptikern** usw. findet. Sie sind für keinen dieser Zustände charakteristisch und kommen vielfach auch bei Individuen vor, deren Hirnfunktionen normal waren. Nur das eine kann man sagen, daß nicht nur hochgradige, sondern auch geringfügige Mißbildungen des Gehirns häufiger bei Individuen getroffen werden, deren geistige Tätigkeit irgendwelche Abweichungen von der Norm zeigte, als bei solchen, bei welchen sie normal war. So ist z. B. die Heterotopie grauer Substanz hauptsächlich bei Geisteskranken, Idioten und Epileptikern gefunden worden.

Sitzen Defekte an Stellen, wo erfahrungsgemäß Zentren für bestimmte Funktionen liegen, oder wo Leitungsbahnen durchtreten, so kann nicht nur der Intellekt in mangelhafter Weise sich entwickeln, sondern es können auch lokale Störungen der motorischen, sensiblen oder sensorischen Funktionen vorhanden sein.

Literatur über Heterotopie grauer Substanz, Megalenkephalie und Idioten- und Verbrechergehirne.

Benedikt, *Studien an Verbrechergehirnen, Wien 1879, u. Zbl. f. d. med. Wiss. 1880.*
Ernst, *Mißbildung des Kleinhirns, Beitr. v. Ziegler XVII 1895.*
Flesch, *Untersuch. üb. Verbrechergehirne, Würzburg 1882, u. A. f. Psych. XVI 1885.*
Fletcher, *Megalencephaly (Geh. v. 2065 g. G. b. e. 10-jähr. Knaben), Trans. of the Path. Soc. of London 1900.*
Hervouet, *Système nerveux d'une idiote, Arch. de phys. IV 1884.*
Klinke, *Verhalt. d. Tangentialfasern d. Großhirnrinde d. Idioten, A. f. Psych. XXV 1893.*
Köster, *Zur feineren path. Anat. d. Idiotengehirns, Zentralbl. f. Neurol. 1889.*
Lombroso, *Der Verbrecher, übers. v. O. Fränkel, Hamburg 1887.*
Matell, *Heterotopie grauer Substanz, Arch. f. Psych. 25. Bd. 1893 (Lit.).*
Meine, *Heterotopie grauer Substanz, Arch. f. Psych. XXX 1898.*
Merkel, *Hyperplasie d. Rinde u. Neubildung grauer Substanz, Virch. A. 38. Bd. 1867.*
Meschede, *Heterotopie grauer Substanz im Kleinhirn, Virch. Arch. 56. Bd. 1872.*
Otto, *Hyperplasie d. Hirnrinde in Form v. kleinen Geschwülsten u. über Heterotopie grauer Substanz, Virch. Arch. 110. Bd. 1887.*
Pfleger, *Heterotopie grauer Substanz im Kleinhirn, Zentralbl. f. d. med. Wiss. 1880.*
Popoff, *Zur Kenntnis d. patholog. Anatomie d. Idiotie, Arch. f. Psych. XXV 1893.*
Schütte, *Pathol. Anatomie d. Idiotie, Zentralbl. f. allg. Path. XI 1900 (Lit.).*
Simon, *Neubildung v. Hirnsubstanz an d. Oberfläche d. Windungen, V. A. 58. Bd. 1873.*
Steiner *und* ***Neureutter,*** *Prager Vierteljahrsschrift XX 1863.*
Stertz, *Multiple kongenitale Gliomatose, Beitr. v. Ziegler XXXVI 1905.*
Tedeschi, *Heterotopie grauer Hirnsubstanz, Virch. Arch. 169. Bd. 1902.*
Tüngel, *Neubildung grauer Hirnsubstanz, Virch. Arch. 16. Bd. 1859.*
Virchow, *Heterotopie, Geschwülste III, u. sein Arch. 38. Bd. 1867.*
v. Walsem, *Gewicht d. schwersten bis jetzt beschriebenen Gehirns, Neurol. Zlbl. 1899.*

2. Störungen der Zirkulation. Ödem-, Ventrikel- und Meningealhydrops. Atrophie des Gehirns.

§ 106. Der **Blutgehalt des Gehirns und seiner Häute** schwankt schon unter normalen Verhältnissen in erheblichem Maße und ist zur Zeit gesteigerter Funktion größer als in Zeiten der Ruhe.

Lokale stärkere Füllung eines Gefäßbezirks bewirkt ein Abströmen der perivaskulär gelegenen Lymphe und der Subarachnoideal- und Ventrikelflüssigkeit nach anderen Gebieten. Bei allgemeiner Hyperämie kann durch Abfluß der Cerebrospinalflüssigkeit in die Lymphgefäße des Kopfes, Halses und Rumpfes, sowie nach den venösen Gefäßen der Dura Raum geschaffen werden.

Eine pathologische **kongestive Hyperämie** stellt sich im Gehirn dann ein, wenn die Herztätigkeit in abnormer Weise gesteigert ist, und wenn die Widerstände in den zuführenden Arterienstämmen oder in den kleinen Arterien der Meningen und der Hirnsubstanz sich verringern. Sie ist eine Begleiterscheinung akut entzündlicher Vorgänge.

Allgemeine Stauungshyperämie stellt sich ein, wenn der Abfluß des Blutes aus der Schädelhöhle und dem Wirbelkanal, z. B. durch Herzfehler oder Lungenleiden, behindert ist. Ferner kann auch eine paralytische Erweiterung der Hirnarterien durch die dadurch bedingte Erhöhung des intrakraniellen Druckes eine Kreislaufshemmung hervorrufen oder eine bereits vorhandene steigern (Geigel, Grashey).

Lokale Stauungen werden durch intrakranielle Gefäßthrombosen, Tumoren und Exsudate, welche auf Venen drücken, usw. verursacht.

Die Hyperämie macht sich am auffälligsten an den Meningen geltend, deren Gefäße dabei mehr oder weniger prall mit Blut gefüllt sind und sich bis in die kleinsten Zweige verfolgen lassen. Bei Eintritt des Todes kann das Blut zum Teil aus dem Schädelraum abfließen und senkt sich innerhalb der genannten Höhle selbst nach den am tiefsten gelegenen Teilen.

Hyperämie der weißen Substanz läßt sich nach dem Tode nur an einer starken Füllung der kleinen Venen erkennen, welche auf einem Durchschnitt ihr Blut in Form von Blutstropfen verschiedener Größe entleeren. Eine durch Kapillarfüllung bedingte diffuse Injektionsröte entsteht nach einfacher Hyperämie nicht, indem die Kapillaren nach dem Tode innerhalb des erstarrenden Marks ihr Blut teilweise verlieren, und die rote Farbe des Blutes durch das undurchsichtige weiße Mark verdeckt wird. Die graue Substanz kann dagegen bei Füllung der Kapillaren eine diffuse oder fleckige Rötung zeigen.

Die **Anämie des Gehirns** ist ausgezeichnet durch eine geringe Füllung der arteriellen und venösen Gefäße der weichen Häute, sowie durch Blässe der grauen Substanz. In der weißen Substanz erscheinen auf der Schnittfläche wenige und kleine oder gar keine Blutstropfen.

Die Anämie kann zunächst Teilerscheinungen einer allgemeinen Anämie, sowie auch die Folge einer pathologischen Hyperämie anderer Organe und Körperteile (kollaterale Anämie) sein. Weiterhin wird sie auch durch Krampf, Wandverdickungen, überhaupt durch Verengerung der zuführenden Arterien oder durch Veränderungen in der Schädelhöhle, welche den Zufluß des Blutes hemmen und das vorhandene Blut auspressen, herbeigeführt. In letzterem Sinne wirken Exsudatansammlung in den Subarachnoidealräumen, Ventrikelhydrops, Geschwülste, Blut-

extravasate im Subduralraum oder im Gehirn usw., sofern sie eine stärkere Kompression auf einen Hirnteil ausüben.

Stellt sich infolge von Zirkulationsstörungen oder von Veränderungen der Gefäßwände eine stärkere Ausschwitzung von Flüssigkeit aus den Gefäßen ein, die nicht durch einen entsprechend gesteigerten Lymphstrom entfernt wird, so kommt es zu einem **Ödem des Gehirns**, ein Zustand, bei welchem das Gehirn eine feuchte und glänzende Schnittfläche zeigt und namentlich aus den erweiterten adventitiellen Lymphräumen in der Umgebung der Getäße Flüssigkeit an die Oberfläche treten läßt. Gleichzeitige Vermehrung der Subarachnoidealflüssigkeit führt zum **Hydrops meningeus.**

Allgemeine Stauungsödeme können sich bei Erlahmung der Herztätigkeit, sowie bei Behinderung des Kreislaufs in der Lunge und nach Thrombosen der Sinus der Dura mater einstellen. Nach der Ansicht verschiedener Autoren sollen auch starke Kongestionen nach dem Gehirn, welche den Druck im Schädelraum erhöhen und dadurch eine Kompression der Venen bedingen, Ödem zur Folge haben können, namentlich bei Kindern. Lokale Stauungsödeme treten oft in der Umgebung von Geschwülsten, hämorrhagischen Herden, thrombosierten Venen usw. auf.

Toxische Ödeme kommen namentlich bei Nephritis vor.

Das ganze Gehirn betreffende entzündliche Ödeme treten namentlich als Folgezustände von Infektionen auf; nur über einen mehr oder minder großen Abschnitt des Gehirns sich verbreitend, sind sie häufige Begleit- und Folgeerscheinungen von Herdentzündungen, Herderweichungen, Blutungen und Geschwulstbildungen.

Findet bei Stauungen oder Entzündungen, welche die Plexus der Ventrikel betreffen, eine stärkere Flüssigkeitsansammlung in den Ventrikeln des Gehirns statt, so kommt es zu einem Zustand, der als erworbener **Hydrocephalus internus** oder als erworbener **Hydrops ventriculorum** bezeichnet wird und wie der kongenitale Hydrocephalus durch eine mehr oder minder erhebliche Erweiterung der betreffenden Ventrikel charakterisiert ist. In akuter Weise auftretend, ist er meist die Folge von Entzündungsprozessen, die chronische Form hängt dagegen vornehmlich von Stauungen ab und wird sehr häufig durch Tumoren, welche den Abfluß des venösen Blutes aus den Ventrikeln hindern, verursacht.

Am häufigsten ist der akute und der chronische Hydrops der Seitenventrikel, doch gehören auch durch Flüssigkeitsansammlung bedingte Erweiterungen des vierten Ventrikels nicht zu den Seltenheiten.

Sowohl der durch Stauung bedingte als der entzündliche Ventrikelhydrops hat eine mehr oder minder erhebliche Kompression der Hirnsubstanz zur Folge und führt danach zur Abplattung der von der Kompression betroffenen Windungen des Gehirns. Bei starkem Ventrikelhydrops werden die Windungen ganz platt; zugleich wird auch die Subarachnoidealflüssigkeit verdrängt, so daß die Oberfläche der Hirnhäute trocken erscheint und man auch die Sulci kaum mehr angedeutet findet. Oft wird auch noch das Blut der pialen Gefäße großenteils ausgepreßt, so daß nur noch ein Teil der in den Furchen gelegenen Gefäße Blut enthält.

Ein **Hydrops ventriculorum ex vacuo** kann sich dann entwickeln, wenn bei Abnahme der Masse des Gehirns die Ventrikel sich erweitern. Abplattungserscheinungen an den Windungen fehlen bei demselben.

Findet bei Schwund des Gehirns eine Flüssigkeitsansammlung in dem Subarachnoidealraum statt, so entsteht ein **Hydrops meningeus ex vacuo.** Flüssigkeitsansammlung in den Pialscheiden der Blutgefäße kann zur Bildung kleiner **perivaskulärer Lymphcysten** führen.

Literatur über die Zirkulation in der Schädelhöhle und deren Störungen.

Ackermann, *Einfluß d. Erstickung auf d. Menge d. Blut. im Gehirn, V. A. 15. Bd. 1858.*
Althan, *Beiträge zur Physiologie und Pathologie der Zirkulation, Dorpat 1871.*
Bergmann, *Die Lehre von den Kopfverletzungen, Deutsche Chir. Lief. 30, und Über den Hirndruck, Arch. f. klin. Chir. XXXII 1885.*
Binswanger *und* ***Berger,*** *Lymphzirkulation im Großhirn, V. A. 152. Bd. 1898.*
Boenninghaus, *Die Meningitis serosa acuta, Wiesbaden 1897.*
Büchlers, *Autochthone Hirnsinusthrombose, Arch. f. Psych. XXV 1893.*
Dean, *Cerebrospinal Pressure, Journ of Path. I 1892.*
Geigel, *Die Mechanik der Blutversorgung des Gehirns, Stuttgart 1890; Die Zirkulat. im Gehirn u. ihre Störungen, Virch. Arch. 121. Bd. 1890; Ein hydrodynamisches Problem, Virch. Arch. 174. Bd. 1903.*
Grashey, *Beitr. z. Lehre v. d. Blutzirkulat. i. d. Schädel- u. Rückgratshöhle, Münch. 1892.*
Jolly, F., *Untersuch. üb. d. Gehirndruck u. d. Blutbewegung im Schädel, Würzburg 1871.*
Levi, *Die Regulierung der Blutbewegung im Gehirn, Virch. Arch. 123. Bd. 1891.*
Leyden, *Über Hirndruck und Hirnbewegungen, Virch. Arch. 37. Bd. 1866.*
Mosso, *Kreislauf des Blutes im Gehirn, Leipzig 1881.*
Okada, *Chorea minor, Mitteil. d. Univers. zu Tokio VI 1902.*
Pagenstecher, E., *Experim. Studien über Gehirndruck, Heidelberg 1871.*

§ 107. Allgemeine oder wenigstens über einen großen Teil des Gehirns sich erstreckende **Atrophie des Gehirns** ist zunächst eine Erscheinung des hohen Alters und kann in seltenen Fällen einen so hohen Grad erreichen, daß die Masse des Gehirns sehr erheblich verkleinert, die Windungen stark verschmälert und die Sulci verbreitert sind. Die Abnahme der Hirnmasse beruht auf einem Schwunde der nervösen Substanz, und zwar sowohl der markhaltigen Nervenfasern als auch der Ganglienzellen.

Bei geringem Grade der Atrophie erscheint die Hirnsubstanz makroskopisch nicht verändert, bei hochgradiger Atrophie läßt sich zuweilen eine Erweiterung der perivaskulären Lymphräume erkennen, so daß die Gefäße in weiten Lücken stecken; mitunter sieht man gleichzeitig da und dort auch kleinste Erweichungsherde und bezeichnet alsdann diese Zustände des Gehirns gern als Etat criblé. Bei sehr starker Erweiterung der perivaskulären Lymphräume kann es zur Cystenbildung im Marklager oder in der grauen Substanz des Gehirns kommen. Der durch die Schrumpfung des Gehirns frei gewordene Raum wird im übrigen meist durch Flüssigkeitsansammlung in den Subarachnoidealräumen (Hydrops meningeus ex vacuo), zum Teil auch durch Erweiterung der Ventrikel (Hydrops ventriculorum ex vacuo) ausgefüllt. Die senile Atrophie des Gehirns kann sowohl von einem allmählichen Ableben der Ganglienzellen und Nervenfasern, als auch von einem Rückgang der Ernährung abhängen. Letzteres spielt bei hochgradiger Atrophie wohl immer eine wichtige Rolle und hängt teils von einer allgemeinen Abnahme der Ernährung, teils von örtlichen, durch Gefäßverengerungen bedingten Zirkulationsstörungen ab.

In früheren Lebensperioden, in der Zeit des Mannesalters oder der Jugend auftretende Atrophien sind wohl zum großen Teil auf Störungen der Ernährung zurückzuführen, doch ist hervorzuheben, daß in der Ätiologie dieser Zustände auch die Erblichkeit eine Rolle spielt.

Eine **prämature Degeneration** und **Atrophie der Nervenfasern und der Ganglienzellen des Gehirns** läßt sich am häufigsten bei jener Krankheit nachweisen, welche als progressive Paralyse oder als Dementia paralytica bezeichnet wird, einer durch Abnahme der Intelligenz, Störungen des Gemütes und durch das Auftreten von Wahnideen gekennzeichneten Krankheit, deren Entstehung teils auf ererbte Disposition (nach Hirschl 12 Proz.) zu psychopathischen Zuständen, teils und zwar hauptsächlich auf schädliche Einflüsse, wie sie während des Lebens durch übermäßige geistige Anstrengung, starke Gemütsbewegung, Alkoholismus (nach Hirschl erzeugen Alkohol und Blei nur paralyseähnliche Krankheiten, aber niemals Paralyse), infektiöse Krankheiten, ganz besonders Syphilis (nach Hirschl 36 Proz.), sodann auch durch traumatische Einwirkungen gegeben sind, zurückgeführt werden kann. Sie ist ferner auch ein Befund, der sich in einzelnen Fällen von Tabes (Jendrassik), von langdauernder Epilepsie (Zacher), von Verrücktheit, nach Insolation (Cramer), nach Kohlenoxydgasvergiftung (Cramer) usw. erheben läßt.

Bei progressiver Paralyse schwinden sowohl markhaltige Nervenfasern der Hirnrinde und der Marklager, als auch Ganglienzellen der Hirnrinde (Fig. 347 *g*, *f*), und es können diese beiden Veränderungen eine so bedeutende Atrophie bedingen, daß das Gehirn erheblich an Masse verliert und seine Gyri schmal, die Sulci dagegen weit werden. Im Rückenmark können sowohl die Pyramidenbahnen als auch die Hinterstränge degenerative Veränderungen zeigen.

Bei sehr hochgradiger Atrophie (Fig. 347) ist sowohl in der zellarmen (*e*) als in der zellreichen Schicht (*f*) die Zahl der Ganglienzellen vermindert, und es können dieselben in größeren und kleineren Bezirken (*g*) ganz geschwunden sein, so daß das Gewebe in Kanadabalsampräparaten wie durchbrochen und durchlöchert aussieht. Durch Flüssigkeitsansammlungen in den perivaskulären Lymphräumen können kleine Cysten (Etat criblé) entstehen. Bei hochgradiger Atrophie kann das Hirngewicht unter 1000 g sinken.

Die Atrophie der nervösen Bestandteile zeigt bei progressiver Paralyse keine typische Verteilung und kann innerhalb einer Windung wechseln, doch pflegen das Stirnhirn, der Gyrus fornicatus und die Insel vorwiegend von der Atrophie betroffen zu werden. Bei Tabes sollen namentlich die unteren und hinteren Hirnteile atrophische Stellen zeigen (Jendrassik). Bei Epilepsie findet man (Bratz, Hajós) sehr oft ausgesprochenen Schwund der großen Pyramidenzellen und Zunahme der Glia im Gebiet des Ammonshornes. Die Ganglienzellen können durch einfachen Schwund oder durch fettige, pigmentöse, hyaline, sklerotische und vakuoläre Degeneration zugrunde gehen. Am häufigsten kommen einfache Atrophie und fettige Degeneration (vgl. Fig. 348) vor.

Von den Veränderungen, welche den Schwund der nervösen Bestandteile begleiten, sind Anhäufungen von lymphocytären Zellen (Fig. 347 i_1) sowie von roten Blutkörperchen und gelben Pigmentkörnern (i_2) in den adventitiellen Lymphräumen der Gefäße der Hirnrinde, zuweilen auch der Markmasse des Gehirns und auch des Rückenmarks, ferner auch entsprechende Zellenanhäufungen in der Pia mater (*h*), die teils perivaskulär, teils mehr diffus verbreitet liegen, hervorzuheben und sie erhalten in manchen Fällen eine solche Ausbreitung, daß sie von allen Veränderungen am meisten in die Augen fallen und danach auch Veranlassung gegeben haben, den ganzen Prozeß als eine

chronische Meningo-encephalitis zu bezeichnen. Es ist indessen zu bemerken, daß die Erscheinungen der progressiven Paralyse bestehen können, ohne daß man danach eine Meningitis findet, und es legen Fälle ausgesprochener Degeneration der nervösen Bestandteile mit sehr geringfügigen entzündlichen Infiltrationen den Gedanken nahe, in der Entzündung entweder eine sekundäre oder eine den Degenerationsprozeß nur begleitende Erscheinung, die auch fehlen kann, zu sehen und das Wesentliche der Affektion in den Degenerationsvorgängen zu suchen, deren Ursachen in verschiedenen Momenten gegeben sein können.

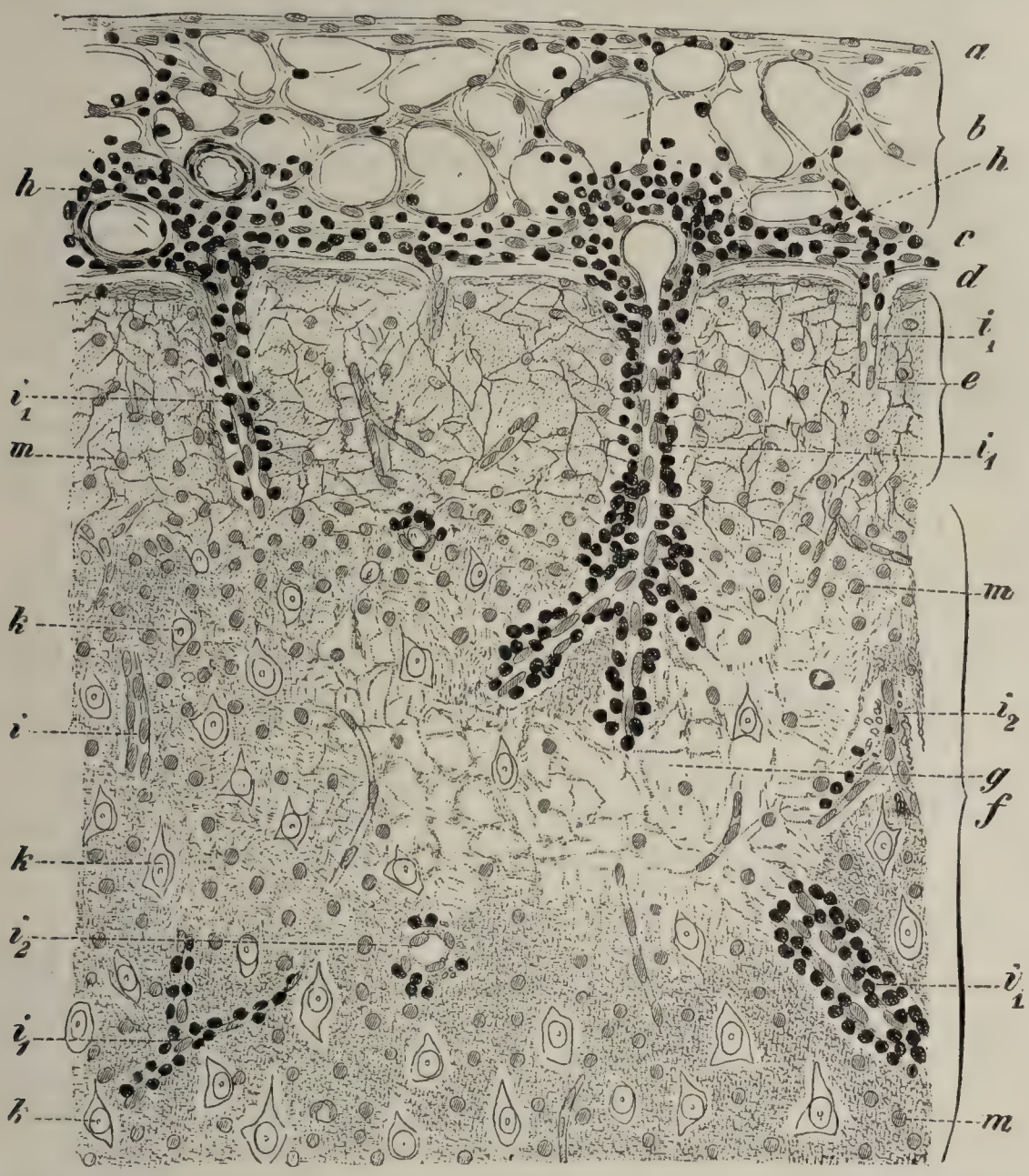

Fig. 347. Atrophie der Hirnrinde bei progressiver Paralyse (M. Fl. Karm.). *a* Arachnoidea. *b* Subarachnoidealgewebe. *c* Pia mater. *d* Äußerste feinfaserige Schicht. *e* Zellarme Schicht der äußeren Hauptschicht. Die Ganglienzellen sind innerhalb derselben geschwunden, und es sind zahlreiche sternförmige Figuren glänzender Fasern sichtbar. *f* Zellreiche Schicht. Innerhalb derselben sind bei *g* die Ganglienzellen geschwunden und das Gewebe auf ein zartes Netzwerk reduziert. *h* Zellige Infiltration der Pia. *i* Unveränderte Blutgefäße. i_1 Blutgefäße, deren Pialscheide mit Rundzellen infiltriert ist. i_2 Blutgefäße, deren Pialscheide Rundzellen und Pigment enthält. *k* Ganglienzellen der zellreichen Schicht. *m* Gliazellen. Vergrößerung 150.

Von sonstigen Veränderungen sind noch Wucherungen, sowie auch Verfettungen und hyaline Entartungen der Gefäßwände, ferner auch Zunahme des Gliagewebes zu nennen, indem das letztere oft in Form eines eigenartigen Netzwerks (*g*) auffallend deutlich hervortritt. Es ist dies zunächst darauf zurückzuführen, daß das Gliagewebe nach dem Untergang der nervösen Bestandteile deutlicher hervor-

tritt, doch scheint es in einzelnen Fällen auch zu einer Wucherung der Gliazellen zu kommen.

Bei Atrophie des Großhirns pflegt das Kleinhirn nicht erkennbar beteiligt zu sein; es kommen dagegen Fälle zur anatomischen Untersuchung, bei denen die ganze **Masse des Kleinhirns** oder auch nur **ein Lappen** oder der **Wurm** oder **Teile dieser** mehr oder minder stark **verkleinert** sind, und es kann das Kleinhirn nur noch etwa die Größe einer Walnuß zeigen. Geringere Grade der Verkleinerung können eine durch Zell- und Faserschwund bedingte Veränderung sein. Bei den höheren Graden der Verkleinerung dürfte es sich um eine Hypoplasie, um eine mangelhafte Ausbildung des Kleinhirns handeln (vgl. § 105 Fig. 346).

Veränderungen der Ganglienzellen durch Intoxikation treten in der Hirnrinde unter dem Einfluß von Nervengiften verschiedener Art in derselben Weise auf, wie dies in § 86 vom Rückenmark beschrieben ist. Man findet ferner auch Degenerationen an Nervenzellen und Nervenfasern bei vielen **Infektionskrankheiten**. Nach Nissl lassen sich auch bei den sog. **funktionellen Geisteskrankheiten** bei Anwendung geeigneter Methoden positive Rindenbefunde erhalten. Auch Meyer beschreibt bei verschiedenen Psychosen Veränderungen an den Riesenpyramidenzellen der Zentralwindungen.

Literatur über Rindendegeneration und Atrophie.

Bielschowsky u. Brodmann, *Histologie und Histopathologie der Großhirnrinde, Ztschr. f. Psychol. V 1905.*

Affanasiew, *Zur Pathologie d. akut. u. chron. Alkoholismus, Beitr. v. Ziegler VIII 1890.*

Binswanger, *Die path. Histologie der Großhirnrindenerkrankung bei der progress. Paralyse, Jena 1893 (Lit.); Pathogenese d. progr. Paralyse, V. A. 154. Bd. 1898.*

Binswanger u. Berger, *Anat. d. postinfektiösen u. Intoxikationsprozesse, A. f. Psych. 34. Bd. 1901.*

Bratz, *Ammonshornbefunde bei Epilepsie, A. f. Psych. 31. Bd. 1899.*

Cramer, *Faserschwund im Großhirn, Zbl. f. allg. Path. I 1890; Faserschwund bei Insolation, ib. I; Anat. Befund im Gehirn bei Kohlenoxydvergiftung, ib. II. 1891.*

Emminghaus, *Pathologie der postfebrilen Dementia, Arch. f. Psych. XVII 1886.*

Fischl, *Die progressive Paralyse, Zeitschr. f. Heilk. IX, Prag 1888.*

Friedmann, *Degenerationsprozesse im Hemisphärenmark, Neurol. Zentralbl. 1887.*

Fürstner, *Path. Anat. d. progress. Paralyse, Arch. f. Psych. XIV 1892.*

Grasset, *Traité prat. des maladies du système nerveux, Paris 1894.*

Gudden, *Ätiologie d. progress. Paralyse (Traumat. u. jugendl. Formen), Archiv f. Psych. XXVI 1894 (Lit.).*

Hajós, *Veränd. d. Ammonshornes bei Epilepsie, A. f. Psych. 34. Bd. 1901.*

Hartmann, *Geistesstörungen nach Kopfverletzungen, Arch. f. Psych. XVI 1885.*

Hirschl, *Die Ätiologie der progressiven Paralyse, Wien 1896.*

Hoche, *Sekundäre Degenerationsprozesse am Gehirn, Handb. d. path. Anat. d. Nervensystems, Berlin 1903.*

Joffroy, *Contr. à l'anat. path. de la paralysie gén., Arch. d. med. exp. IV 1892.*

Kast, *Zur Anatomie der cerebralen Kinderlähmung, Arch. f. Psych. XVIII 1887.*

Ketscher, *Paralysis agitans (Atrophie d. Nervensystems), Z. f. Heilk. XIII 1883.*

Kippel, *Du proc. hist. de la paralysie générale, Arch. de méd. exp. IV 1892.*

Koppen, *Halbseitige Gehirnatrophie, Arch. f. Psych. 40. Bd. 1905.*

Köberlin, *Erkrank. d. Rückenmarks bei d. progress. Paralyse, Z. f. Psych. 46. Bd. 1892.*

Lissauer, *Sehhügelveränderungen bei progress. Paralyse, D. med. Woch. 1893.*

Mendel, *Die progress. Paralyse der Irren, Berlin 1880; Berl. klin. Wochenschr. 1882.*

Meschede, *Die den paralyt. Anfällen zu Grunde lieg. Veränd., V. A. 124. Bd. 1891.*

Meyer, *Path. d. Ganglienz. bei Psychosen, A. f. Psych. 34. Bd. 1901.*

Neudörffer, *État criblé u. cystöse Degeneration, Virch. Arch. 146. Bd. 1896.*

Nissl, *Nervenzellen u. graue Substanz. Münch. med. Woch. 1898; Funktionelle Geisteskrankheiten, ib. 1899, Histopathologie der paralytischen Rindenerkrankung, Histolog. Arbeiten I. Jena 1904.*
Pick, *Cystöse Degeneration des Gehirns, Arch. f. Psych. XXI 1890.*
Probst, *Eigenartiger Rindenschwund. Arch. f. Psych. 36. Bd. 1903.*
Rieger, *Zusammenhang zwischen Syphilis u. Paralyse, Schmidts Jahrb. CCX 1886.*
Sacerdotti, *Altér. des élém. nerv. dans la dysc. urém., A. it. de biol. XXVI 1897.*
Sioli, *Direkte Vererbung von Geisteskrankheiten, Arch. f. Psych. XVI 1885.*
Tagowla, *Essai sur les fibr. nerv. à myéline intracorticales du cerveau dans la paralysie gén. et dans la démence, Paris 1890.*
Tuczek, *Beitr. zur path. Anat. der Dementia paralytica, Berlin 1884.*
Zacher, *Paralyse, Arch. f. Psych. XIII, XIV, XV, XVIII, u. Neurol. Ztrbl. 1891.*
Ziehen, *Dementia paralytica, Enzyklop. Jahrb. v. Eulenburg.*

Literatur über Kleinhirnatrophie.

Arndt, *Zur Pathologie des Kleinhirns, Arch. f. Psych. XXVI 1894 (Lit.).*
Becker, *Zerstörung des Wurms, Virch. Arch. 114. Bd. 1888.*
Chiari, *Veränd. d. Kleinhirns bei Hydrokephalie des Großhirns, D. med. Woch. 1889.*
Cramer, *Einseitige Kleinhirnatrophie, Beitr. v. Ziegler XI 1891.*
Huppert, *Hochgradige Kleinheit des Cerebellum, Arch. f. Psych. VII 1877.*
Menzel, *Zur Kenntn. d. hered. Ataxie, u. der Kleinhirnatrophie, A. f. Psych. XXII 1890.*
Meyer, *Über Faserschwund in der Kleinhirnrinde, Arch. f. Psych. XXI 1889.*
Obersteiner, *Allg. Zeitschr. f. Psych. 27. Bd. u. Biolog. Zentralbl. III 1883.*
Schultze, *Über einen Fall von Kleinhirnschwund, Virch. Arch. 108. Bd. 1887.*
Vanzetti, *Calcificazione die vasi dell'encefalo, Lo sperim. 1904.*

3. Herddegenerationen und Herdentzündungen. Ischämische und hämorrhagische Hirnerweichung. Traumatische, hämatogene und fortgeleitete Encephalitis. Hirnabszeß.

§ 108. **Herddegenerationen des Gehirns** sind am häufigsten die Folgen von lokaler Anämie und von Blutungen, können indessen auch durch andere Zirkulationsstörungen, durch traumatische Einwirkungen, Entzündungen und Intoxikationen (Cholera), sowie durch Kompression bedingt sein.

Sekundäre Degenerationen kommen im Gehirn unter ähnlichen Bedingungen zustande, wie im Rückenmark. So degenerieren z. B. nach Zerstörung der psychomotorischen Zentren der Hirnrinde die nach dem Rückenmark ziehenden Pyramidenstrangbahnen; nach Hosch und v. Monakow kann nach Zerstörung der Opticuszentren eine deszendierende Atrophie der Opticusbahn eintreten. Werden die von dem Hirnstamme abgehenden Nerven frühzeitig herausgeschnitten oder deren Endorgane zerstört oder abgetragen, so stellt sich in den entsprechenden sensiblen oder motorischen Kernen eine retrograde Atrophie ein (vgl. § 86). Nach Verlust des Auges im postembryonalen Leben atrophieren beim Menschen der entsprechende Opticus und nach einiger Zeit auch die dem betreffenden Opticus angehörenden Faserbündel des Tractus, und es soll nach langjähriger Erblindung die Atrophie auch in den Occipitallappen, also eine zweite Neuronengruppe, aufsteigen (transneurale Degeneration). Auch die Kommissurenfasern, z. B. die Balkenfasern, wahrscheinlich auch die Assoziationsfasern können sekundär nach Zerstörung der zugehörigen Ganglienzellen degenieren.

Herdentzündungen des Gehirns sind teils hämatogenen, teils traumatischen Ursprungs, teils Folgezustände von Infektionen und Entzündungen der bindegewebigen und knöchernen Hüllen.

Der **Untergang der Ganglienzellen und Nervenfasern** vollzieht sich unter den gleichen Erscheinungen, wie sie für das Rückenmark beschrieben wurden (vgl. § 86). Die Ganglienzellen können Zeichen von Aufquellung, vakuolärer Degeneration, Verfettung (Fig. 348 *c*), hyaliner Entartung und von Verkalkung (Fig. 349) bieten, die Nervenfasern zeigen Zerfall des Myelins und Umwandlung desselben in Fett, die Achsenzylinder werden hyalin, quellen auf, erhalten Varikositäten und

Fig. 348.

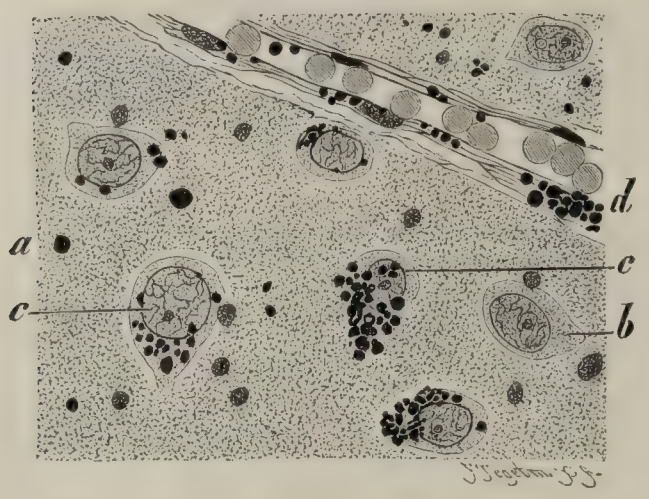

Fig. 349.

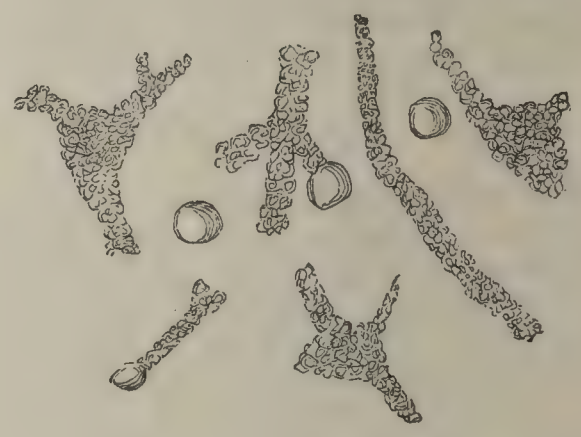

Fig. 348. Verfettung der Ganglienzellen und der Blutgefäße in der Nachbarschaft eines ischämischen Degenerationsherdes im Streifenhügel (FLEMM. Safr.). *a* Grundsubstanz. *b* Normale Ganglienzelle. *c* Verfettete Ganglienzellen. *d* Blutgefäße mit verfetteter Wand. Vergr. 500.

Fig. 349. Verkalkte Ganglienzellen und Nervenfasern aus dem Gehirn eines Blödsinnigen mit halbseitiger Parese und einseitigem Ventrikelhydrops. Vergr. 500.

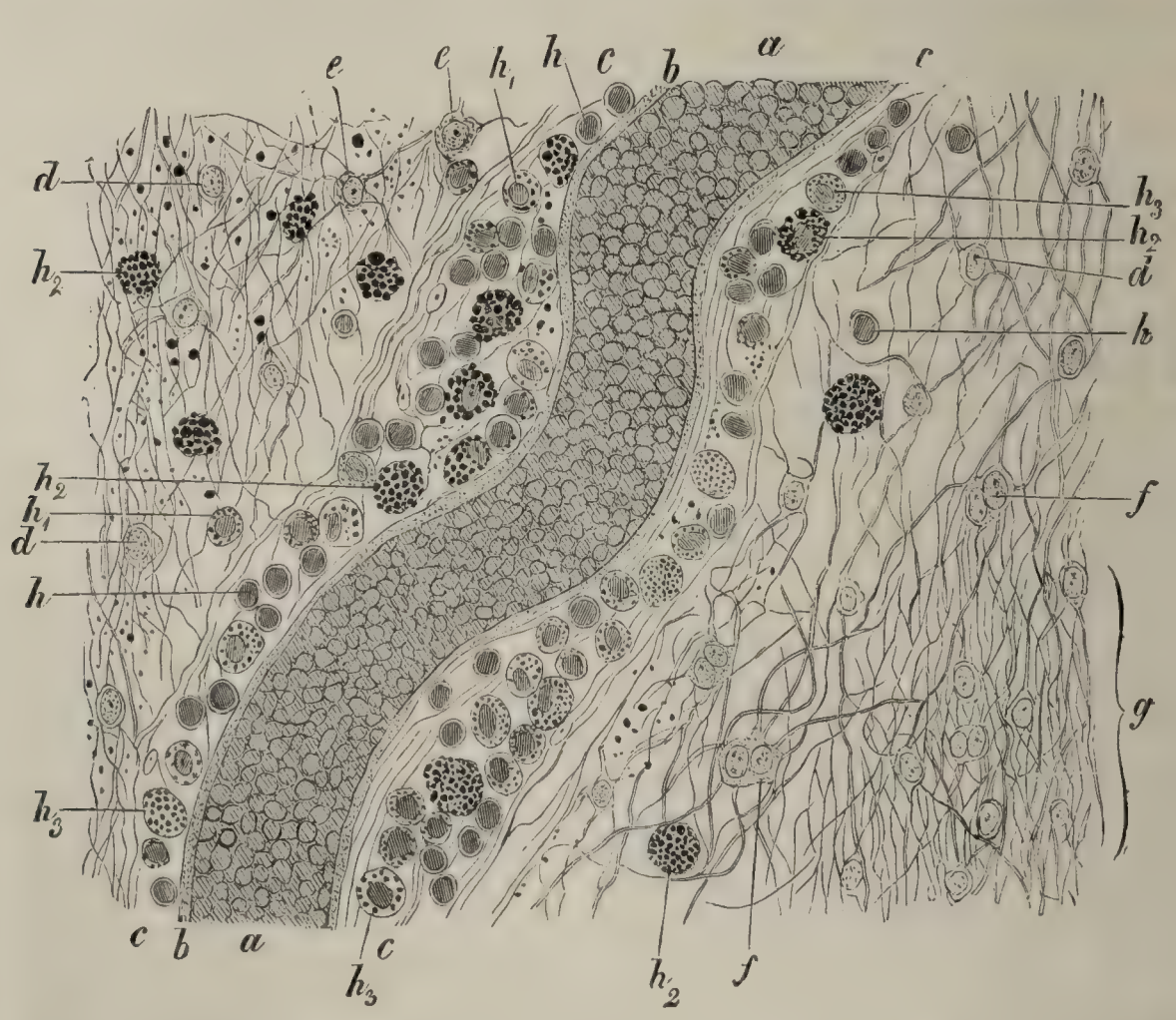

Fig. 350. Zerzupfungspräparat aus einem Degenerationsherd des Gehirns mit hypertrophischem Gliagewebe (Osmiums.). *a* Blutgefäß mit Blut. *b* Media. *c* Adventitielle Lymphscheide. *d* Unveränderte Gliazellen. *e* Verfettete Gliazellen. *f* Zweikernige Gliazellen. *g* Sklerotisch aussehendes Gewebe. *h* Rundzellen. h_1 Rundzellen mit einzelnen Fetttröpfchen. h_2 Fettkörnchenkugeln. h_3 Pigmentkörnchenkugeln. Vergr. 200.

zerfallen in Trümmer. Auch die Gliazellen und die Gefäße können zugrunde gehen oder namentlich fettig degenerieren. Bei der **Resorption der Zerfallsprodukte** treten Fettkörnchenzellen (Fig. 350 *h*, h_1, h_2) auf, bei Austritt von Blut auch Pigmentkörnchenzellen (h_3), welche sich in späteren Stadien des Prozesses namentlich in den adventitiellen Scheiden der Blutgefäße anhäufen (Fig. 350 *c*).

Ein frischer Degenerationsherd, in dem nur die nervöse Substanz verloren gegangen ist, besteht aus einem Netzwerk von Gefäßen, in welchem miteinander durch Fortsätze verbundene Gliazellen ein feines Maschenwerk bilden, dessen Lücken von Flüssigkeit, weißen Blutkörperchen und Fettkörnchenzellen ausgefüllt sind.

Die bindegewebigen Gefäßscheiden können frühzeitig in Wucherung geraten und mehr oder weniger dichtes Bindegewebe, das lange Zeit Körnchenzellen beherbigt, bilden.

Auch die Gliazellen können wuchern und ein dichtes, dickfaseriges Filzwerk bilden (Fig. 350 *g*). Kleine Degenerationsherde können mit rein gliöser Narbe heilen und in der Umgebung größerer Herde treten meist mehr oder weniger ausgiebige gliöse Wucherungserscheinungen auf.

Solange ein Degenerationsherd zerfallendes Myelin und Fettkörnchenkugeln enthält, sieht er weiß aus und ist zugleich weicher als die Umgebung oder stellt eine weiße, trübe, in einem feinen Maschenwerk eingeschlossene Flüssigkeit dar. Man bezeichnet ihn danach als **weißen Degenerations-** oder **Erweichungsherd.** Sind die fettigen Zerfallsmassen resorbiert, so wird die Flüssigkeit mehr und mehr klar. Bleibt dabei ein Zusammensinken des umliegenden Gewebes aus, so können sich **Höhlen mit klarer Flüssigkeit** bilden, welche von einem Gefäßnetz durchzogen sind. Erweiterung perivaskulärer Lymphräume führt zur Bildung **glattwandiger Cysten.** Stellt sich eine Wucherung des Gliagewebes ein, so bildet sich eine **Sklerose** (Fig. 350 *g*), Wucherung der Bindegewebsscheiden der Blutgefäße führt zur Bildung einer **Bindegewebsnarbe** (Fig. 353, S. 411).

Im Verlaufe degenerativer Prozesse treten nicht selten die schon normalerweise in der Hirnsubstanz vorkommenden **Corpora amylacea** in großer Zahl auf.

Eine **Regeneration nervöser Bestandteile** des Hirns kommt beim Menschen nicht vor. Sind irgendwo Ganglienzellen und Nervenfasern verloren gegangen, so kann eine Wiederherstellung der gestörten Funktion nur dadurch herbeigeführt werden, daß andere gleichwertige Bahnen und Zentren vikariierend eintreten. Auch die experimentellen Untersuchungen von Borst am Kaninchenhirn zeigen, daß, obschon spärliche feine Achsenzylinder in gliöses Narbengewebe einwachsen können, doch von einem eigentlichen Ersatz des nervösen Gewebes nicht die Rede sein kann.

Ob bei Individuen, welchen Glieder im späteren Leben abgesetzt werden, die entsprechenden Zentren der Hirnrinde atrophisch werden, erscheint fraglich. Sander (*Centralbl. f. d. med. Wissensch. 1875*), Luys (*Gaz. des hôp. 1876*), Bourdon (*Rech. clin. sur. l. centr. mot. des memb., Paris 1887* und *Bull. de l'Acad. de méd. XII 1883*) und andere machen zwar die Angabe, daß sie eine entsprechende Rindenatrophie gefunden hätten, doch erscheinen ihre Angaben nicht sicher, da die Breite der Windungen schon normal erheblich schwankt. Charcot, Ferrier u. a. haben umsonst danach gesucht. Bei angeborenen Defekten der Extremitäten sollen nach Davida und Edinger (*Virch. Arch. 89. Bd.*) die entsprechenden Rindenzentren mangelhaft ausgebildet sein.

Körnchenzellen kommen nach JATSROWITZ (*Arch. f. Psych. II 1870*, vom 5. Schwangerschaftsmonat bis zum 8. extrauterinen Monat an gewissen mit dem Alter wechselnden Stellen des Hirns und des Rückenmarks normal vor, und ihr Auftreten hängt mit der Bildung der Markscheiden der Nervenfasern zusammen. Der Befund wurde früher (vgl. VIRCHOW, *Berl. klin. Wochenschr. 1883 Nr. 46*) für pathologisch gehalten und der Prozeß als kongenitale Encephalitis bezeichnet. Die Körnchenzellen treten dabei entweder in diffuser Verbreitung auf oder aber in Herden, die opak weiße Flecken bilden und in der graurötlichen durchscheinenden Hirnsubstanz des Fötus mit bloßem Auge leicht wahrnehmbar sind.

§ 109. Die **ischämische Erweichung des Gehirns** oder die **Enkephalomalacie** ist am häufigsten durch Sklerose, Atherom und Verkalkung, sowie durch hyaline Degeneration der Blutgefäße, zu denen sich auch noch Thromben hinzugesellen können, verursacht, sodann aber auch nicht selten durch embolische Verstopfung der Hirngefäße.

Tritt nach Verschluß einer Arterie kein Blut aus den Gefäßen aus, so zeigt der Erkrankungsherd das Bild der **weißen Erweichung,** tritt dagegen infolge der gesetzten Zirkulationsstörungen aus den noch dem Blut zugänglichen, aber nicht mehr normal durchströmten Gefäßen Blut aus, und geben das Blut und dessen Zerfallsprodukte, Hämatoidin und Hämosiderin, dem Erweichungsherd eine rote und weiterhin eine gelbe oder rostfarbene Färbung, so bezeichnet man den Prozeß als **rote** und als **gelbe Erweichung.**

Die **Erweichung** ist schon nach wenigen Tagen deutlich ausgesprochen, und es sind auch die in § 108 beschriebenen histologischen Zerfallserscheinungen sehr bald nachweisbar, wobei namentlich das Auftreten von Myelintropfen und Fetttropfen und von Fettkörnchenkugeln ein wichtiges Kennzeichen der eingetretenen Degeneration bildet.

Im Laufe von Wochen nimmt die **Verflüssigung** mehr und mehr zu, und es kommt zunächst eine Zeit, in welcher nur noch eine durch Zerfallsprodukte und Fettkörnchenzellen milchig getrübte Flüssigkeit vorhanden ist. Da bei dem Zerfallsprozesse die Blutgefäße meist erhalten bleiben (Fig. 351 *b*), so pflegt die Flüssigkeit in einem zarten, durch das Gefäßgerüst dargestellten Maschenwerk zu liegen.

Nach Monaten wird die Flüssigkeit durch Resorption der Zerfallsprodukte allmählich klarer, doch kann die Trübung durch neu hinzukommenden Gewebszerfall sich sehr lange erhalten.

Meist findet man nach Monaten eine **Höhle** oder **Cyste,** welche mehr oder weniger getrübte Flüssigkeit austreten läßt und von einem feinen Netzwerk durchzogen ist, das nach Abfluß der Flüssigkeit zusammensinkt. Soweit das Netz mit bloßem Auge erkennbar ist, besteht es im wesentlichen nur aus Gefäßen (Fig. 351 *b*). Wo es dichter wird, schaltet sich in dessen Maschen ein feines Netzwerk von Gliagewebe ein (Fig. 350 b_1 und Fig. 351 *a*).

Am Rande der Erweichungsherde kann sich eine Verdichtung durch Wucherung des Gliagewebes einstellen. Am ehesten tritt sie dann ein, wenn die Herde klein sind. Als Folge seniler Gefäßveränderungen und dadurch bedingter Ernährungsstörungen kann es zu miliarer desminierter gliöser Sklerose kommen. Kleine arteriosklerotische Erweichungsherde pflegen teils durch bindegewebige teils durch gliöse Wucherung substituiert zu werden. Häufig ist auch nach Monaten und Jahren eine erhebliche Wucherung der Gliazellen nicht zu konstatieren, dagegen sind

die Erweichungsherde oft noch von einer Gewebszone umgeben, innerhalb welcher die nervösen Elemente verfettet und in Zerfall begriffen sind und demgemäß das Gewebe auch mehr oder weniger dicht von Körnchenzellen durchsetzt ist.

Die innerhalb des Erweichungherdes gelegenen Gefäße verfallen zum Teil der Obliteration. Sowohl an den kollabierten als an den offen gebliebenen kann sich eine zellig-fibröse Hyperplasie der Pialscheide einstellen, und es können die älteren Erweichungscysten von einer zarten Bindegewebsmembran abgegrenzt sein, an welche sich nach außen das erhalten gebliebene Gliagewebe anschließt.

Fig. 351. Ischämische Erweichung der Gehirnrinde aus dem Gehirn eines Blödsinnigen (M. Fl. Häm. Karm.). *A* Markleiste. *B* Normale Hirnrinde mit Ganglienzellen. B_1 Erweichte Hirnrinde. *C* Normale, C_1 verdickte Hirnhäute. *a* In Erweichung begriffene Rindensubstanz ohne Ganglienzellen, aber mit teilweise erhaltenem Gliagewebe. *b* Rindenteile, in welchen fast nur noch das Gefäßnetz erhalten ist. *c* Kollabiertes, faserig aussehendes Gewebe. *d* In der Pia und den Subarachnoidealräumen gelegene zellige Herde. *e* Aus Rundzellen und Fett- und Pigmentkörnchenzellen bestehende Herde innerhalb des Erweichungsgebietes. *f* Größere Blutgefäße. *g* Perivaskuläre Zellanhäufungen. Vergr. 25.

Die **Größe der einzelnen Erweichungsherde** ist abhängig von der Größe des in anämischen Zustand versetzten Gefäßbezirkes und kann danach in erheblichem Grade variieren. Die kleinsten Degenerationsherde entziehen sich dem unbewaffneten Auge gänzlich oder bilden wenigstens nur bei sorgfältiger Betrachtung erkennbare Veränderungen, während größere Herde ganze Windungen oder umfangreiche Teile des weißen Marklagers oder der Ganglien des Hirnstammes oder auch ganze Lappen betreffen können.

Alte kleinere Erweichungsherde präsentieren sich als kleine, mit klarer Flüssigkeit gefüllte Gewebslücken, oder es sieht das Gewebe

siebartig durchbrochen aus, einem Schwamm mit zarten Balken und weiten Maschen nicht unähnlich. Hat der Gewebszerfalll in der Umgebung eines Blutgefäßstämmchens stattgefunden, so kann der durch die Resorption der Zerfallsmassen frei werdende Raum durch eine Flüssigkeitsansammlung in den adventitiellen Lymphbahnen ausgefüllt werden, so daß nunmehr das betreffende Gefäß in einem weiten Lymphsack steckt. Sind Gewebslücken in reichlicher Zahl vorhanden, so bezeichnet man den Zustand wohl auch als État criblé.

Größere Erweichungsherde werden im Laufe von Monaten und Jahren zu Cysten, welche milchig getrübte oder klare Flüssigkeit enthalten und meist von Gefäßen durchzogen sind. Liegt die Erkrankungsstelle subpial (Fig. 351) oder wenigstens in nächster Nähe der Pia, so pflegt die Hirnsubstanz an der betreffenden Stelle einzusinken, und es wird der dadurch frei werdende Raum zum Teil durch

Fig. 352. Ischämische Erweichung der dritten Stirnwindung, des untersten Teiles der vorderen Zentralwindung und der Spitze der ersten Schläfenwindung einer Frau, welche an amnestischer und ataktischer Aphasie gelitten hatte. Um 1/2 verkleinert.

Flüssigkeitsansammlung in den Subarachnoidealräumen und der Pia ausgefüllt. Greift die Erweichung in die Tiefe, so können trichterartige Hirndefekte (Fig. 352) entstehen, so daß man von einer **enkephalomalacischen arteriosklerotischen Porenkephalie** sprechen kann. Der eingesunkene Hirnteil erscheint, von außen betrachtet, undurchsichtig, weiß oder gelb oder braun gefärbt. Durchschnitten entleert das Erweichungsgebet eine meist milchig getrübte, seltener pigmentierte Flüssigkeit, und es bleibt alsdann nur noch ein schlappes, größtenteils aus Gefäßen bestehendes Gewebe (Fig. 351 *b*) als Rest des früher vorhandenen Hirnteils übrig.

Das Gewebe der Pia und Arachnoidea ist über älteren Erweichungsherden meist hyperplasiert (C_1), und auch die Blutgefäße (*f*) sind häufig verdickt. Endlich besteht, so lange der Zerfall andauert, eine zellige Infiltration, und zwar sowohl innerhalb der Degenerationsherde als auch

in den darüber gelegenen weichen Hirnhäuten. In den verdickten Hirnhäuten bilden sich nicht selten Kalkkonkremente. Liegt ein größerer Herd in der Nähe eines Ventrikels, so kann sich dieser infolge des Zusammensinkens der angrenzenden Hirnsubstanz erweitern.

Im Großhirne treten die ischämischen Erweichungen sowohl im Gebiete der Arterien der Großhirnganglien als auch der Rindenarterien auf. Werden dabei Rindenzentren zerstört, so erfolgen motorische und sensorische Lähmungen. So hat ein Zerfall des Hinterhauptlappens und des hinteren Teils des Scheitellappens Verlust des Sehvermögens, Zerfall der Zentralwindungen und des Parietallappens Lähmung der Extremitäten der entgegengesetzten Seite zur Folge. Zerstörung der dritten Stirnwindung links (Fig. 352) pflegt bei rechtshändigen Individuen ataktische Aphasie zur Folge zu haben. Durch Bildung mehrfacher Rindenerweichungen (Fig. 351) können zahlreiche Funktionen der Großhirnrinde in mehr oder minder hohem Grade beeinträchtigt werden.

Im Hirnstamme können die Erweichungsherde an den verschiedensten Stellen vorkommen und danach auch verschiedene Funktionsstörungen verursachen. Sitzen sie im Gebiete der Pyramidenbahn, so unterbrechen sie die motorische Leitung.

Als **kolloide** oder **gelatinöse Degeneration des Gehirns** (vgl. ALZHEIMER, *Die Colloidentartung des Gehirns, A. f. Psych. 30. Bd. 1898*, wo auch die Lit. angegeben) wird eine eigentümliche Entartung des Gehirns beschrieben, bei welcher in den Gefäßwänden und deren Umgebung eine hyaline Substanz (Eiweißkörper) in Form glasig homogener, zum Teil scholliger Massen abgelagert wird, welche sich sowohl mit Eosin und Karmin als auch mit Fuchsin (VAN GIESONsche Färbung) intensiv färben, zum Teil auch durch WEIGERTsche Fibrinfärbung eine blaue Farbe annehmen und durch kochendes Wasser oder erwärmte verdünnte Kalilauge sich lösen lassen. Da die Schollen in der Umgebung der Gefäße in großen Mengen gebildet werden können, so kann der erkrankte Teil an Masse zunehmen und glasige Einlagerungen zeigen oder auch im ganzen ein gallertiges Aussehen annehmen. Die Veränderung kommt sowohl in der Hirnrinde und den Markleisten als auch in den basalen Ganglien vor.

Literatur über ischämische Hirnerweichung.

Buchholz, *Geistesstörung bei Arteriosklerose, Arch. f. Psyeh. 39. Bd. 1905.*
Charcot, *Rech. sur le ramollissement cérébral et l'encéphalite, Oeuvr. compl. IX 1890.*
Gaizetti, *Ramollimento cerebrale, Arch. per. le Sc. Med. XXI 1897.*
Gelpke, *Hirnapoplexie und Embolie der Hirnarterien, Arch. d. Heilk. XVI.*
Heubner, *Die luetische Erkrankung der Hirnarterien, Leipzig 1874.*
Hoven, *Beitr. z. Anatomie der cerebralen Kinderlähmung, Arch. f. Psych. XIX 1888.*
Kreuser, *Erworbene Porenkephalie, Zeitschr. f. Psych. 48. Bd. 1891.*
Kroemer, *Zur path. Anat. der Chorea, Arch. f. Psych. XXIII 1891.*
Lancereaux, *De la thrombose et de l'embolie cérébrale, Paris 1862.*
Lichtheim, *Über Aphasie, Dtsch. Arch. f. klin. Med. 36. Bd. 1885.*
Mallory, *Calcareous Concretions in the Brain, Journ. of Path. III 1894.*
Marchand, *Embolie und Thrombose der Hirnarterien, Berl. klin. Woch. 1894.*
Marie, *Foyers lacunaires de désintégration, Rev. de méd. 1901.*
Monti, *Sur l'anat. path. des élém. nerveux, A. ital. de biol. 24. Bd. 1895.*
Poelchen, *Ätiolgie d. Gehirnerweichung n. Kohlendunstvergiftung, V. A. 112. Bd. 1888.*
Prévost et Cotard, *Études phys. et pathol. sur le ramollissement cérébral, Paris 1866.*
Saveliew, *Gehirnembolie, Virch. Arch. 135. Bd. 1894 (Lit.).*

Hämorrhagische Erweichungen kommen im Gehirn sehr häufig vor. Sie sind die Folge von **Blutungen** und zwar sowohl durch Diapedese als durch Rhexis. So treten nicht selten schon bei kongestiven Hyperämien kapillare Blutungen auf, und die akuten enkephalitischen Pro-

zesse werden sehr häufig durch kapillare Hämorrhagien eingeleitet. Bei Malaria kommen Fälle vor, in denen das Gehirn von zahlreichen Blutherden durchsetzt ist, und es können sich auch bei anderen Infektionskrankheiten (Pocken, Milzbrand, Endocarditis), sowie bei Purpura haemorrhagica multiple Blutungen einstellen. Auch bei hämorrhagischer Diathese und perniciöser Anämie können multiple Blutungen auftreten.

In allen diesen Fällen bilden die Hämorrhagien rundliche oder längliche Herde von Hirsekorn- bis Erbsengröße, welche der Schnittfläche oft ein zierlich gesprengeltes Aussehen geben.

Das ausgetretene Blut liegt teils in der Substanz des Gehirns selbst, teils in den Pialscheiden der Gefäße. Die an letztgenannter Stelle befindlichen Blutanhäufungen werden häufig als miliare dissezierende Aneurysmen bezeichnet.

Bei Verstopfung von Arterien durch arteriosklerotische Verdickung der Intima, durch Thrombose und Embolie treten ausgedehntere Blutungen nur selten ein, dagegen bilden sich oft vereinzelte kleine hämorrhagische Flecken.

Bei Stauungen innerhalb der Hirnsubstanz, wie sie z. B. in der Nachbarschaft von Geschwülsten oder von größeren hämorrhagischen Herden vorkommen, bilden sich oft zahlreiche kleine zirkumskripte Blutherde, welche in der Umgebung von Kapillaren und kleinen Venen teils innerhalb der Pialscheiden, teils in der Hirnsubstanz selbst liegen.

Verwundungen, Quetschungen und Erschütterungen des Gehirns und Rückenmarks, wie sie durch verschiedene traumatische Einwirkungen herbeigeführt werden, pflegen Blutungen herbeizuführen, welche selbstverständlich um so bedeutender sind, je größer die durch das Trauma zerrissenen Gefäße waren.

Ausgedehnte massige **spontane Blutungen** entstehen **durch Berstung von Arterien,** und diese selbst treten dann ein, wenn die Wand der Arterien durch degenerative und entzündliche (Bakterienansiedelungen) Veränderungen weniger widerstandsfähig geworden sind. Oft bilden sich vor den Rupturen aneurysmatische Erweiterungen der Arterien.

Die spontanen arteriellen Blutungen sitzen am häufigsten im Gebiete der basalen Ganglien, der inneren Kapsel und in deren unmittelbarer Nachbarschaft. Etwas seltener kommen sie im Gebiete der Brücke, der Hirnschenkel, des Kleinhirns und des inneren Marklagers des Großhirns vor. Am seltensten sind spontane Berstungsblutungen an der Konvexität des Gehirns.

Alles dies hat seinen Grund darin, daß die Arterien, welche die erstgenannten Gebiete versorgen, unter einem höheren Blutdrucke stehen als die von den pialen Gefäßramifikationen sich in das Rindengrau einsenkenden kleinen Arterien. Es gilt dies namentlich für die von der Arteria fossae Sylvii abgehenden Äste, welche die basalen Ganglien und die innere Kapsel versorgen.

Durch arterielle Blutungen wird das Nerven- und Gangliengewebe in mehr oder weniger erheblicher Ausdehnung zertrümmert und gleichzeitig die Umgebung komprimiert. Bei Berstung kleinster Arterien bilden sich etwa erbsen- bis haselnußgroße Herde, bei Zerreißung größerer Stämmchen können ganze Abschnitte der Hirnsubstanz, z. B. der größte Teil der basalen Ganglien der einen Seite, sowie auch noch ein Teil der angrenzenden weißen Substanz, oder auch das ganze weiße Marklager des Hinterhauptlappens zerstört werden.

Der **frische Blutherd** bildet eine dunkel-schwarzrote, weiche, geronnene oder breiige Masse, welche die Trümmer der zerstörten Hirnsubstanz enthält. Bei starken Blutungen ist der übrige Teil des Gehirns anämisch, die Gyri sind durch den Druck des ausgetretenen Blutes mehr oder weniger abgeflacht, die Sulci verstrichen. In der Umgebung des Hauptherdes liegen meist kleine Blutherde in wechselnder Anzahl, welche der Hirnsubstanz eine rote Sprengelung erteilen und als Folge der durch die primäre Blutung entstandenen Störung der Zirkulation anzusehen sind. Bei Blutungen in der Nähe der Ventrikel kann das Blut auch in die Ventrikelhöhlen sich ergießen und von hier aus durch die queren Fissuren in die Subarachnoidealräume gelangen.

Bei Blutungen in der Rinde kann das Blut sich namentlich subpial verbreiten und zum Teil auch in die pialen und subarachnoidealen Maschenräume eindringen. Bei Blutungen meningealer Arterien sind selbstverständlich die letztgenannten Orte hauptsächlich der Sitz des Ergusses und die Hirnsubstanz nur sekundär beteiligt. Durch Zerreißung der Arachnoidea kann Blut auch in den Subduralraum gelangen.

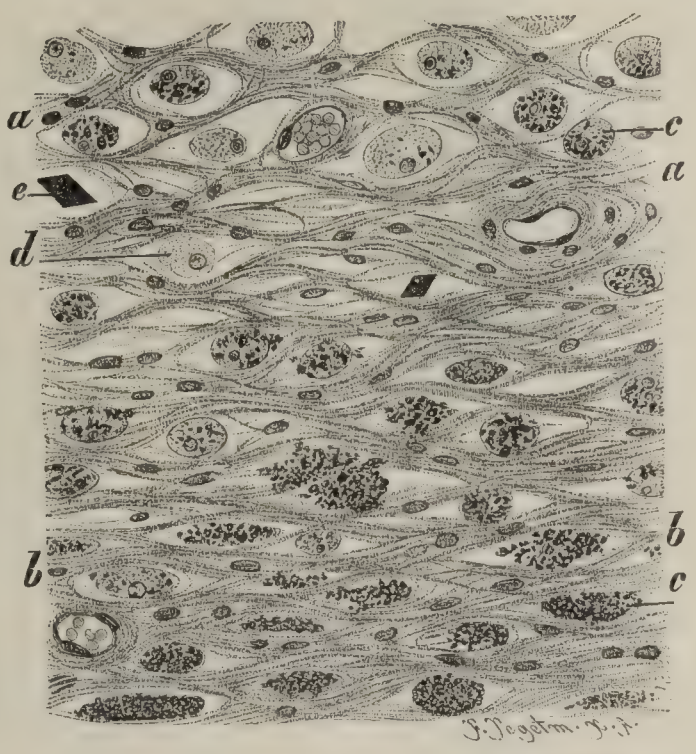

Fig. 353. Narbe einer Hirnblutung im Marklager des Großhirns (M. Fl. Häm. Eos.). *a* Locker gebautes, *b* derbes Bindegewebe. *c* Zellen mit braunen Pigmentkörnern. *d* Fettkörnchenzelle, deren Fett aufgelöst ist. *e* Hämatoidinkristall. Vergr. 250.

Nach Eintritt der Gerinnung des eingetretenen Blutes zieht sich der Blutklumpen zusammen, und es wird ein Teil des Wassers durch den Lymph- und den Blutstrom entfernt. Dadurch wird die Kompression der Nachbarschaft mehr und mehr vermindert und schließlich aufgehoben. Gleichzeitig verändert der Blutklumpen seine Farbe und wird mehr rotbraun. Ferner diffundiert ein Teil des Blutfarbstoffes und gibt Veranlassung zu einer gelblichen Tingierung der Umgebung des Blutherdes. Weiterhin stellt sich ein Zerfall des ausgetretenen Blutes, sowie der durch die Blutung getöteten Hirnsubstanz ein. Die dadurch entstehenden Zerfallsmassen werden im Laufe der Zeit zum großen Teil unter Bildung von Fettkörnchenzellen und Pigmentkörnchenzellen resorbiert und der dadurch freiwerdende Raum entweder durch Flüssigkeitsansammlung oder durch Zusammensinken der Hirnsubstanz ausgefüllt. In letzterem Falle muß natürlich eine entsprechende Erweiterung der Subarachnoidealräume oder der Ventrikel eintreten. Wird bei der Resorption der Zerfallsmassen ein Teil des frei gewordenen Raumes durch Flüssigkeit gefüllt, so bildet sich eine **apoplektische Cyste** mit pigmentierter, oft indurierter Wandung. Schrumpft die Hirn- und Rückenmarkssubstanz bis zum völligen Verschluß des Defektes, so entsteht eine **apoplektische Narbe,** welche entweder ganz dicht ist oder noch Reste eingedickter nekrotischer Massen, die Cholesterin enthalten können, einschließt. Das Gewebe der Narbe (Fig. 353) sowie der Wand der Cysten ist meist etwas verhärtet, gelb oder braunrot oder bräunlich pigmentiert, indem ein Teil des bei dem Blutzerfall entstehenden Pigments nicht

resorbiert wird, sondern an Ort und Stelle liegen bleibt. Es sind dies größtenteils amorphe, braune Schollen und Körner von Hämosiderin (Fig. 353 *c*), zum geringen Teil auch amorphes oder kristallinisches Hämatoidin (*e*). Die Verhärtung wird im wesentlichen durch Bindegewebe (*a, b*), dessen Entwicklung von den Bindegewebsscheiden der Gefäße ausgeht, bedingt; doch kann bei Cysten die Bindegewebsentwicklung auch gering und auf die innerste Lage beschränkt sein und die Wand der Cyste hauptsächlich aus Gliagewebe bestehen.

Sind die Blutungen nur geringfügige, und beschränkt sich die Blutansammlung auf die Pialscheiden der Gefäße, erfolgt also keine Gewebszertrümmerung, so werden die Zerfallsprodukte des Blutes größtenteils durch die perivaskulären Lymphbahnen abgeführt, doch bleiben oft noch lange Zeit Pigmentkörner in den adventitiellen Gefäßscheiden liegen.

Literatur über Hirnblutungen.

Charcot, *Leçons sur les maladies des vieillards, Paris 1867; Nouv. rech. sur la pathogénie d. l'hémorrhagie cérébrale, Oeuvr. compl. IX 1890.*
Charcot et Bouchard, *Pathogénie de l'hémorrhagie cérébrale, Arch. de phys. I 1868.*
Dürck, *Veränderungen nach Blutungen im Zentralnervensystems, Virch. A. 130. Bd. 1892.*
Eichler, *Aneurysmen der Gehirnarterien, Dtsch. Arch. f. klin. Med. 22. Bd. 1878.*
Geigel, *Der apoplektische Insult bei Haemorrhagia cerebri, Virch. Arch. 125. Bd. 1891.*
Löwenfeld, *Studien über d. Ätiologie u. Pathologie der Hirnblutungen, Wiesbaden 1886.*
Turner, *Arteries of the brain from etc., Trans. of the Path. Soc. of London 1885.*

§ 110. **Traumen,** die das Gehirn treffen, führen durch Zerstörung von Hirnsubstanz zu **traumatischer Enkephalitis.** Sie können in sehr verschiedener Weise einwirken und setzen danach in ihrem Verlaufe verschiedene Veränderungen.

Erschütterungen des ganzen Gehirns, wie sie durch Sturz auf den Kopf oder durch Schlag- und Stoßwirkung herbeigeführt werden können, verursachen oft eine durch Aufhebung des Bewußtseins gekennzeichnete Lähmung des Gehirns, welche bald rasch vorübergehend, bald länger dauernd ist und nicht selten den Tod herbeiführt. In letzterem Falle ergibt die anatomische Untersuchung zuweilen multiple Hirnblutungen, doch können diese auch fehlen, und es muß die Lähmung auf einer durch die Erschütterung bewirkten ausgebreiteten Läsion des Gehirns beruhen, durch welche einzelne Teile aus ihren Verbindungen gerissen oder auch direkt abgetötet werden. Für diese Annahme spricht auch, daß nach leichten Erschütterungen, deren Wirkung vorübergehend ist, einzelne Ganglienzellen späterhin verkalken können.

Kontusionen, Quetschungen und **Verwundungen umschriebener Hirnteile,** wie sie durch eindringende Geschosse (Fig. 354 *n*), durch Schlag auf den Kopf, durch Hieb- und Stichwaffen, durch abgesprengte, in das Gehirn eindringende Knochensplitter usw. verursacht werden, führen zu mehr oder minder ausgedehnter örtlicher, oft mit Blutungen verbundener Zertrümmerung von Hirnsubstanz, deren Ausbreitung selbstverständlich von der Gewaltwirkung abhängt, bei Geschossen oft den ganzen Durchmmesser des Gehirns in Form eines Kanals (Fig. 354 *m n*) durchzieht, oder auch wohl zufolge des Abpralls der Kugel an der Schädelwand einen im Winkel gebrochenen Kanal bildet, bei Stichwunden (Fig. 356 *a*) dagegen oft nur eine relativ kurze und schmale Kontinuitätstrennung darstellt. Durch Schlag auf den Kopf oder durch Sturz auf denselben entstandene örtliche Schädigungen der

Hirnsubstanz können sich auf die Hirnrinde in der Gegend der Gewaltwirkung oder auch an gegenüberliegenden Stellen der Hirnbasis beschränken und nach Resorption der absterbenden und zerfallenden Hirnsubstanz verwachsen. Zuweilen entstehen aber mit oder ohne Knochenimpressionen und Frakturen, tiefgreifende Zerfallsprozesse in der Hirnsubstanz (Fig. 355 *e f*) die unter Umständen bis an die Ventrikel (*i*) hinanreichen oder in dieselben einbrechen, so daß Veränderungen entstehen die als **traumatische Porenkephalie** bezeichnet werden können. Noch weitergehende Zerfallsprozesse können zum Untergang ganzer Lappen, z. B. eines ganzen Stirnlappens führen.

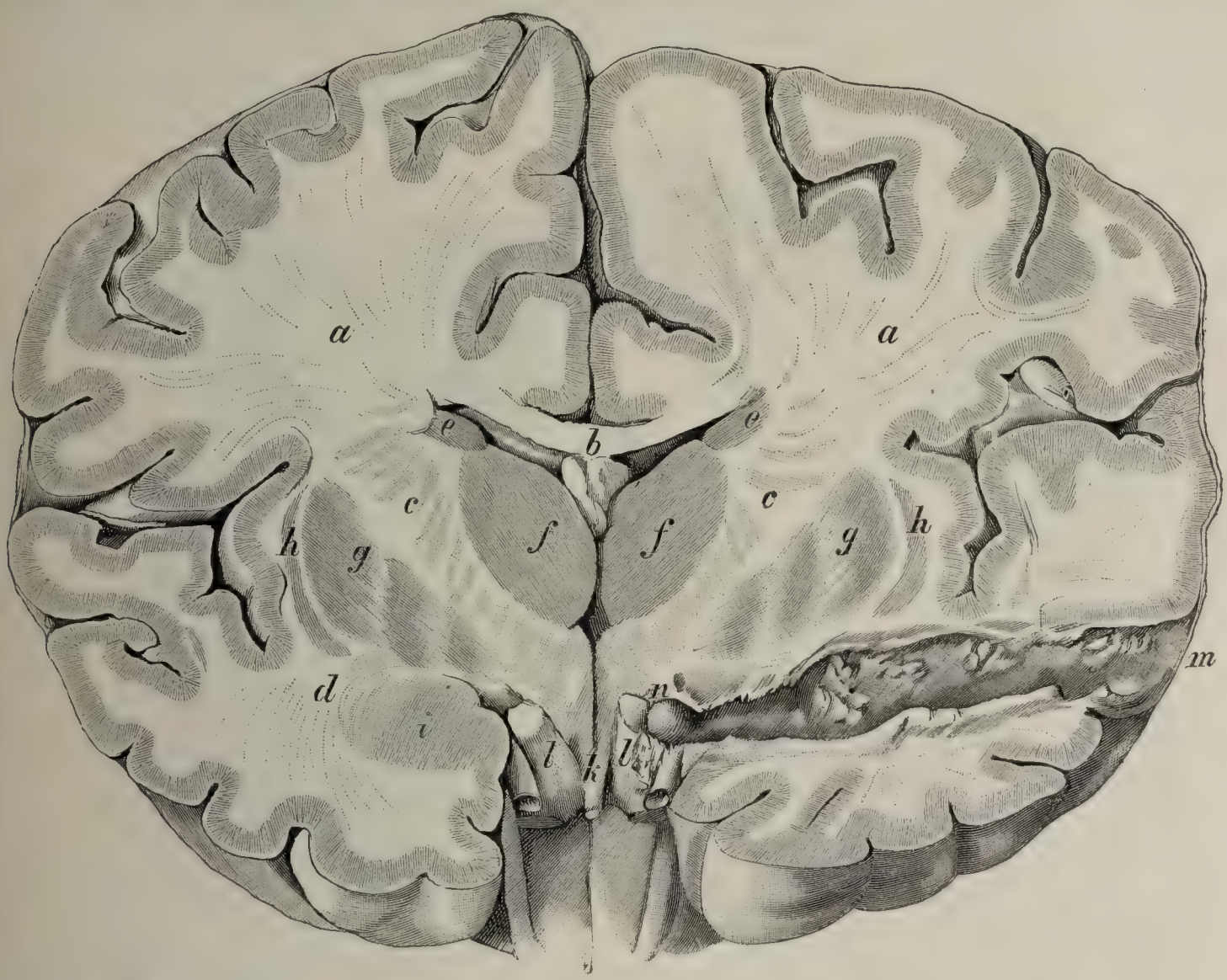

Fig. 354. Durch das Infundibulum geführter Frontalschnitt durch ein Gehirn mit einem 17 Tage alten Schußkanal und Revolverkugel am Tractus opticus anliegend. *a* Marklager. *b* Balken. *c* Innenkapsel. *d* Schläfenlappen. *e* Corpus striatum. *f* Thalamus opticus. *g* Nucleus lentiformis. *h* Claustrum. *i* Nucleus amygdalae. *k* Infundibulum. *l* Tractus opticus. *m* Schußkanal. *n* Kugel. $^{11}/_{14}$ der nat. Gr.

Treten zu traumatischen Hirnerweichungen keine Infektionen hinzu, so verlaufen sie im allgemeinen in ähnlicher Weise wie ischämische und hämorrhagische Erweichungen. Das durch das Trauma abgetötete Gewebe (Fig. 356 *b*) verfällt allmählich der Auflösung und erregt zugleich in der Nachbarschaft eine mehr oder minder ausgebreitete Entzündung und Wucherung (*c*), welche vornehmlich von den Gefäßen und deren Umgebung ausgeht, während die nervöse Substanz weiterhin oft noch über das Gebiet der ursprünglichen traumatischen Einwirkung hinaus (*d*) degenerative Veränderungen zeigt.

Handelt es sich um subpial gelegene Hirnverletzungen, so nimmt die Pia an der Entzündung und Wucherung Teil, und es spielen diese

Prozesse sich vornehmlich in der Umgebung der in das Gehirn eintretenden Gefäße (Fig. 356 *c*) ab. Bei Schußwunden, welche das Gehirn perforieren, bildet sich in der Umgebung des Schußkanals (Fig. 357 *a*) eine Granulationswucherung (*b c*), welche nach einiger Zeit in faseriges Bindegewebe (*d*) übergeht, während in der Nachbarschaft das Hirngewebe (*e*) noch einen weiteren Zerfall erleidet. In späteren Stadien des Vernarbungsprozesses kann sich in der Peripherie der bindegewebigen Zone eine Gliawucherung hinzugesellen.

In welcher Zeit die Prozesse ihren Abschluß erreichen, läßt sich nicht bestimmen. In Stichwunden und Hiebwunden kann nach Verlauf von Monaten und Jahren das durch das Trauma nekrotisierte

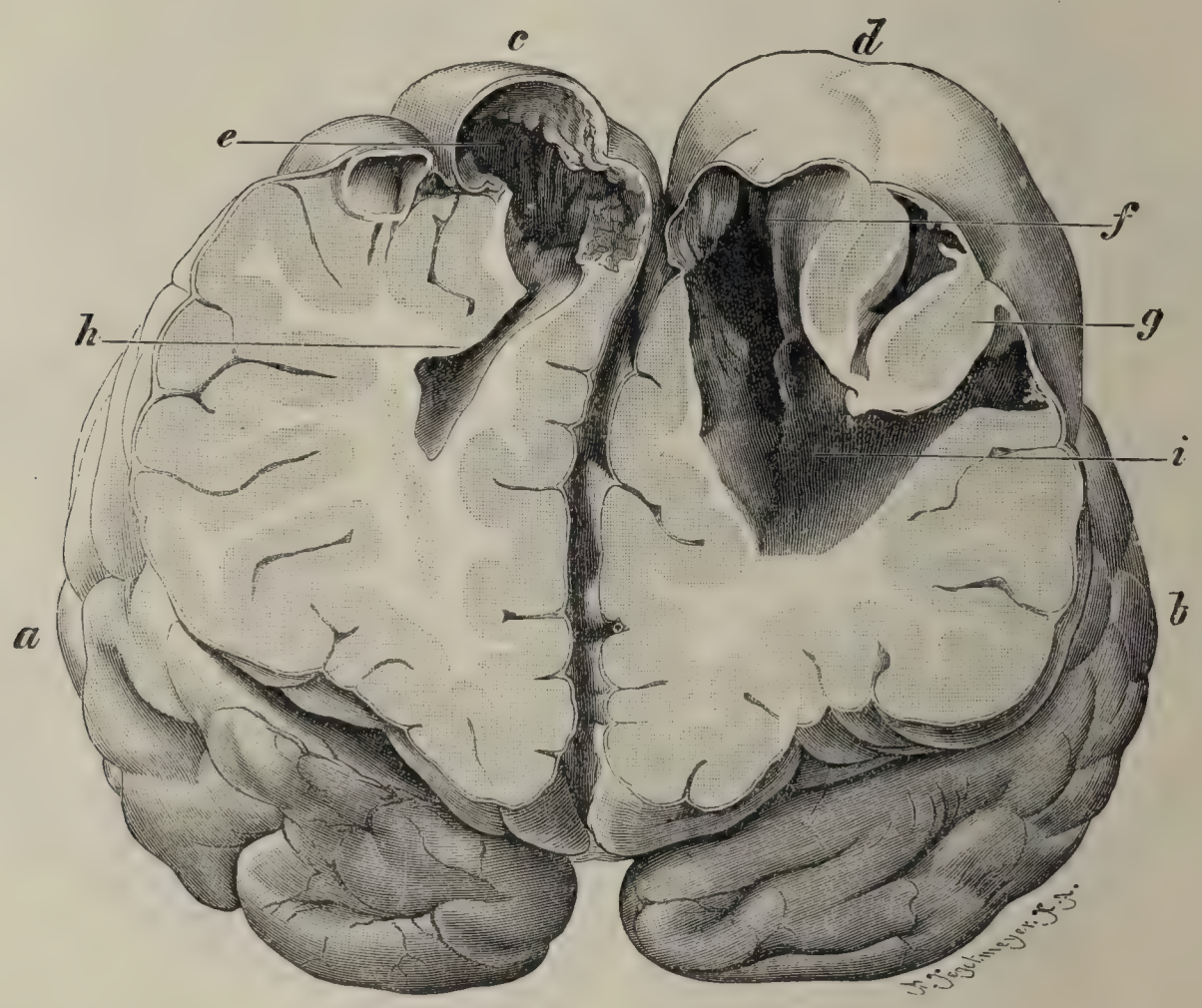

Fig. 355. Traumatische Porenkephalie. Frontalschnitt durch das Gehirn eines 12 Wochen alten Kindes, das 15 Tage vor dem Tode vom Tische gestürzt war (vgl. v. KAHLDEN l. c.). *a* Rechte, *b* linke Hemisphäre. *c d* Arachnoidea. *e f* Defekte in den Stirnlappen. *g* Erhalten gebliebene Windungsteile. *h i* Seitenventrikel.

Gewebe ganz oder größtenteils resorbiert und die Wundstelle von Narbengewebe, das größtenteils aus Bindegewebe und Gefäßen, zum Teil auch aus gewuchertem Gliagewebe besteht, eingenommen sein, doch ist zu bemerken, daß auch nach langer Zeit in der Umgebung der Narbe noch Körnchenzellen liegen, ein Zeichen, daß die Zerfallsprozesse noch nicht ganz aufgehört haben.

Durch Erschütterungen mit oder ohne Knochenfraktur und Knochenabsplitterung entstandene umfangreiche Hirnerweichungen verlaufen den ischämischen Erweichungen ähnlich, lösen in ihrer Umgebung nur sehr geringfügige Gewebswucherung aus und lassen oft auch nach Jahren noch Degenerationsvorgänge in der Nachbarschaft erkennen.

Wird eine irgendwie gesetzte Hirnwunde durch Eiterung erregende Mikroorganismen infiziert, so kommt es zu eiterigen Infiltrationen und

weiterhin zur Vereiterung der betreffenden Teile und damit zur **Abszeßbildung** (vgl. § 111).

Nach Schädeltraumen können auch nach einem Intervall von Tagen und Wochen noch Blutungen vornehmlich in der Umgebung des Aquaeductus Sylvii und des Ventrikels eintreten. Nach BOLLINGER entstehen diese **traumatischen Spätapoplexien** sekundär durch Gefäßalterationen und die Veränderungen der Widerstände und Druckverhältnisse in den traumatischen Erweichungsnekrosen. LANGERHANS dagegen sieht den anatomischen Beweis für diese Anschauung nicht für erbracht und hält die Gefäßalteration für eine direkte Folge des Traumas, wobei auch schon bestehende Wandveränderungen oder besondere Zartheit der Gefäße eine Rolle spielen können. Bei massigen Blutungen handelt es sich wohl stets um das vorherige Bestehen von miliaren Aneurysmen.

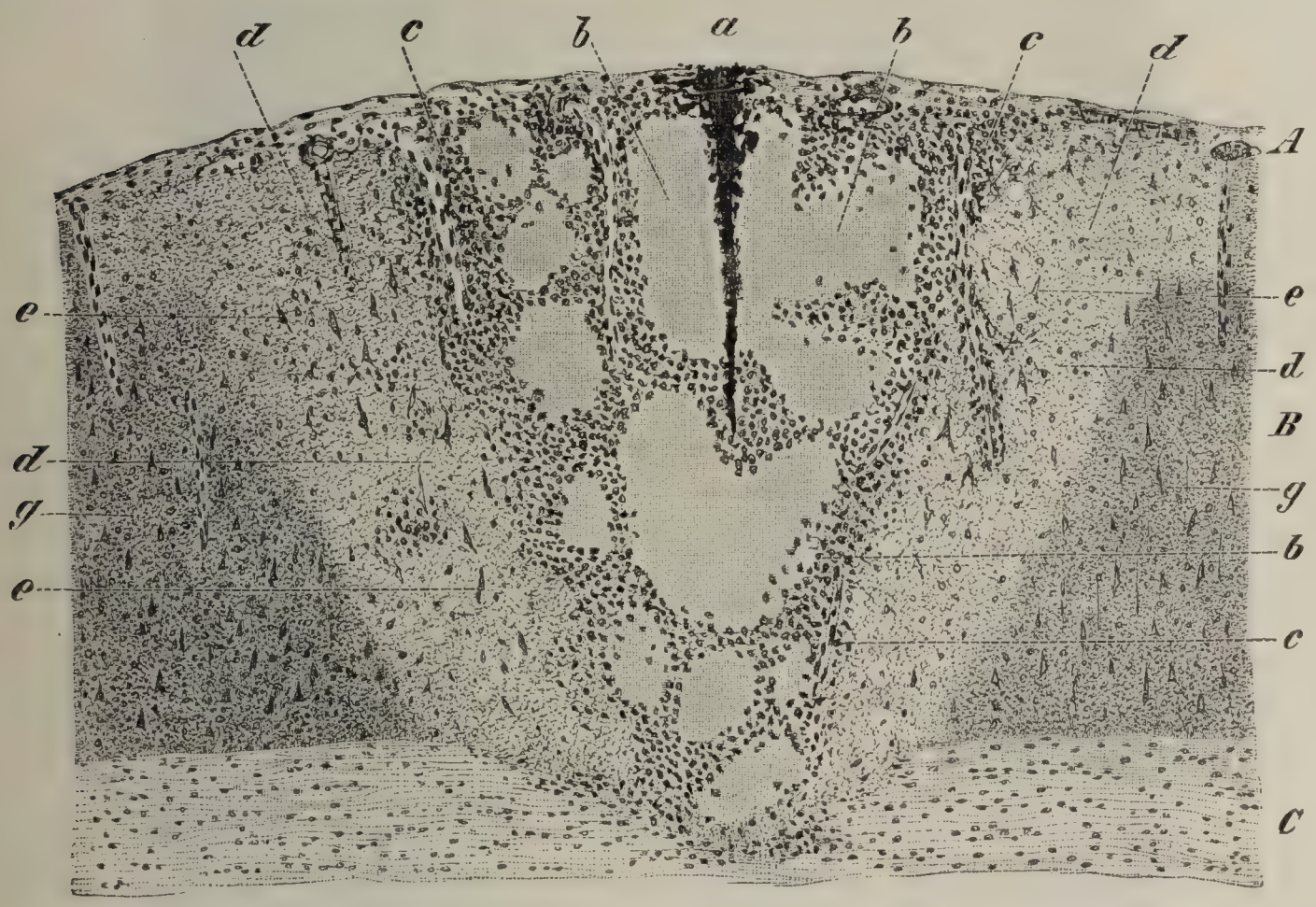

Fig. 356. Experimentell durch Stich in die Hirnrinde eines Kaninchens erzeugte Enkephalitis am zwölften Tage nach der Verletzung (M. Fl. Häm. Karm.). *A* Hirnhäute. *B* Hirnrinde. *C* Marksubstanz. *a* Stichkanal. *b* Nekrotisches, körnig aussehendes, kernloses Gewebe. *c* Zone der entzündlichen Infiltration und Wucherung. *d* Degenerationszone. *e* Gequollene degenerierte Ganglienzellen. *g* Normale Rindensubstanz. Vergr. 25.

Kompression durch irgendwelche, allmählich zunehmende Bildungen innerhalb der Schädelhöhle, z. B. durch Geschwülste oder Hämatome der Dura mater, kann das Gehirn, falls sich nicht Zirkulationsstörungen einstellen, lange Zeit ertragen, ohne Schaden zu nehmen, und man sieht demgemäß oft tiefe, durch Dura-Geschwülste bedingte Einbuchtungen des Gehirns, ohne daß dabei die Hirnsubstanz degeneriert wäre. Die Substanz des Gehirns weicht offenbar dem andrängenden Gewebe aus, und es wird durch Abfluß der Lymphe aus der Schädelhöhle Raum geschaffen. Übersteigt die Raumbeengung gewisse Grenzen, so treten Störungen der Zirkulation und der Ernährung schließlich auch bei sehr langsamer Zunahme der Kompression ein.

Tritt eine Kompression der Hirnsubstanz rasch ein und ist dieselbe mit Zirkulationsstörungen verbunden, welche den Abfluß des Blutes aus dem Gehirn oder aus Teilen desselben behindern, so pflegen sich sehr bald nicht nur funktionelle Störungen, sondern auch materielle Veränderungen einzustellen. Am häufigsten erfolgt dies bei Blutungen in das Gehirn oder die Ventrikel oder die Meningen, sowie bei Flüssigkeitsansammlungen in den Ventrikeln. Die Folge kann sich ferner auch bei dem Wachstum von Geschwülsten und Abszessen geltend machen, und es können alsdann die in der Hirnsubstanz gesetzten Veränderungen nicht nur in einer Abflachung der Gyri an der komprimierten Stelle sowie in Anämie, sondern oft auch in Erweichungszuständen bestehen.

Fig. 357. Durchschnitt durch einen Schußkanal des Gehirns, 47 Tage nach der Verletzung (M. Fl. Häm. Karm.). *a* Schußkanal. *b* Exsudatmassen. *c* Granulationsschicht, *d* faserige Schicht der Wand des Schußkanals. *e* Erweichungszone. *f* Normale Hirnsubstanz. (Vgl. v. KAHLDEN l. c.). Vergr. 5.

Literatur über traumatische Verletzung des Gehirns.

v. Bergmann, *Die Lehre v. d. Kopfverletzungen, Deutsche Chirurgie Lief. 30, 1880.*
Borst, *Regenerationsfähigkeit des Gehirns, Beitr. v. Ziegler XXXII 1904.*
Chenkinsko, *Heilung von Hirnwunden, Zbl. f. allg. Path. XIII 1902.*
Coën, *Über die Heilung v. Stichwunden des Gehirns, Beitr. v. Ziegler II, 1887.*
Friedmann, *Progressive Veründ. an den Ganglienzellen bei Entzündung, Arch. f. Psych. XIX 1887; Folgezustände nach Gehirnerschütterungen, Arch. f. Psych. XXIII 1891.*
Guder, *Die Geistesstörungen nach Kopfverletzungen, Jena 1886.*
Hayem, *Études sur les diverses formes d'encéphalite, Paris 1868.*

Jolly, *Studien aus dem Institute f. experim. Pathol. in Wien 1870.*
v. Kahlden, *Die Heilung v. Gehirnwunden, Z. f. a. P. II 1891; Ursachen der Porenkephalie, B. v. Ziegler XXXII 1902; u. Kongreß f. innere Medizin 1901.*
Kocher, *Hirnerschütterung u. Hirndruck, Wien 1901.*
Köppen, *Erkrank. d. Gehirns nach Trauma, A. f. Psych. 33. Bd. 1900; Veründ. d. Gehirnrinde unter einem subduralen Hämatom, ib. 33. Bd. 1900.*
Langerhans, *Die traumatische Spätapoplexie, Berlin 1903.*
Miles, *On the microsc. Pathol. of cerebral Traumatism, Journ. of Path. I 1892.*
Ed. Müller, *Beteilig. d. Neuroglia an der Narbenbildung, D. Ztschr. f. Nervenheilk. XXIII 1903.*
Saltykow, *Versuche über Gehirnreplantation, Arch. f. Psych. 40. Bd. 1905.*
Sanarelli, *Reparationsvorgänge im Gehirn, Zentralbl. f. Path. II 1891.*
Scaglioso, *Gehirnerschütterung, Virch. Arch. 152. Bd. 1898.*
Stroebe, *Degen. u. reparat. Prozesse im Nervensyst., Z. f. a. Path. 1895 (Lit.).*
Tedeschi, *Regen. d. Gewebes im Zentralnervensyst., Beitr. v. Ziegler XXI 1897.*
Tschistowitsch, *Heilung traumat. Hirnverletzungen, Beitr. v. Ziegler XXIII 1898.*
Witkowski, *Über Gehirnerschütterung, Virch. Arch. 62. Bd. 1875.*
Ziegler, *Heilung v. Hirnwunden, Sitzungsber. d. Phys.-med. Ges. in Würzburg 1878.*

§ 111. Die **hämatogene akute Herdenkephalitis** ist eine Erkrankung, welche im Verlaufe verschiedener Infektionen sich einstellen kann, und entweder in einzelnen oder in mehreren oder auch in zahlreichen Herden auftritt. Bei Delirium acutum nachgewiesene Enkephalitis (Kazowsky, Binswanger u. a.) hat ihren Sitz vornehmlich in der Rinde. Am häufigsten kommt es zu Herdenkephalitis im Verlaufe von Pyämie, akutem Gelenkrheumatismus, Endokarditis und epidemischer Cerebrospinalmeningitis, Infektionen also, welche durch Eiterkokken und den Diplococcus intracellularis meningitidis verursacht werden. Im übrigen tritt sie in seltenen Fällen auch im Verlaufe anderer Infektionskrankheiten, z. B. von Typhus abdominalis, Influenza, Scharlach, ulzerierender Lungentuberkulose usw. auf, und es kann auch jene Schädlichkeit, welche die akute spinale Kinderlähmung verursacht, zu Enkephalitis führen. Bei Lyssa können nicht nur das Rückenmark, sondern auch die Hirnstämme und das Großhirn Entzündungsherde enthalten.

Soweit man die Verhältnisse zur Zeit zu übersehen vermag, sind die im Verlaufe spezifischer Infektionskrankheiten auftretenden enkephalitischen Prozesse teils als Metastasen der betreffenden krankhaften Prozesse anzusehen, teils auch als Metastasen von Sekundärinfektionen mit Eiterkokken. In vielen Fällen tritt gleichzeitig Meningitis (Fig. 358 *c*) auf.

Die kleinsten enkephalitischen Herde sind mit bloßem Auge nicht erkennbar, und es weist erst das Mikroskop das Vorhandensein kleiner Degenerationsherde oder kleinzelliger, perivaskulär gelegener Infiltrationsherde oder auch beides nach. Bei Eintritt von Eiterungen bilden sich gelblichweiße Herde, die bald zu Eiter sich verflüssigen (Fig. 358 *b*).

Häufig besitzen die Entzündungsherde einen hämorrhagischen Charakrakter (akute hämorrhagische Enkephalitis). Größere Herde charakterisieren sich dann durch ihr rötliches Aussehen oder durch dunkelrote kleine Hämorrhagien oder auch durch große hämorrhagische Erweichungsherde.

In manchen Fällen befallen die entzündlichen hämorrhagischen Erscheinungen besonders die graue Substanz der Pous und Medulla oblongata oder besonders das Höhlengrau des III. Ventrikels, des Aquaeduckts, zuweilen auch des IV. Ventrikels (Polioencephalitis haemorrhagica acuta inferior et superior) und führen zu klinisch besonders ausgeprägten Krankheitstypen. Als ätiologisch bedeutungsvoll werden toxische Schädlichkeiten bei chronischem Alkoholismus angeführt.

Kleinste Infiltrationsherde dürften wohl abheilen können, ohne bleibende Veränderungen zu hinterlassen. Größere Herde werden stets zu Untergang von Hirngewebe führen, Heilung kann mit Schrumpfung und Verhärtung des Entzündungsherdes erfolgen, wobei sich entweder ein sklerotischer Herd (§ 113) oder eine Bindegewebsnarbe bildet.

Hämatogene eiterige Enkephalitis, welche zur Bildung von **Hirnabszessen** führt, kommt am häufigsten im Verlaufe pyämischer Infektionen, die von Wunden oder ulzerierenden Krebsen und ulzerierenden Lungenkrankheiten ausgehen, vor, reiht sich indessen auch in die Gruppe der Herderkrankungen bei kryptogenetischer Septikopyämie ein. Werden bei pyämischer Endokarditis infizierte Emboli in die Hirngefäße verschleppt, so kann sich zunächst eine ischämische oder hämorrhagische Hirnerweichung einstellen, der alsdann die Vereiterung nachfolgt.

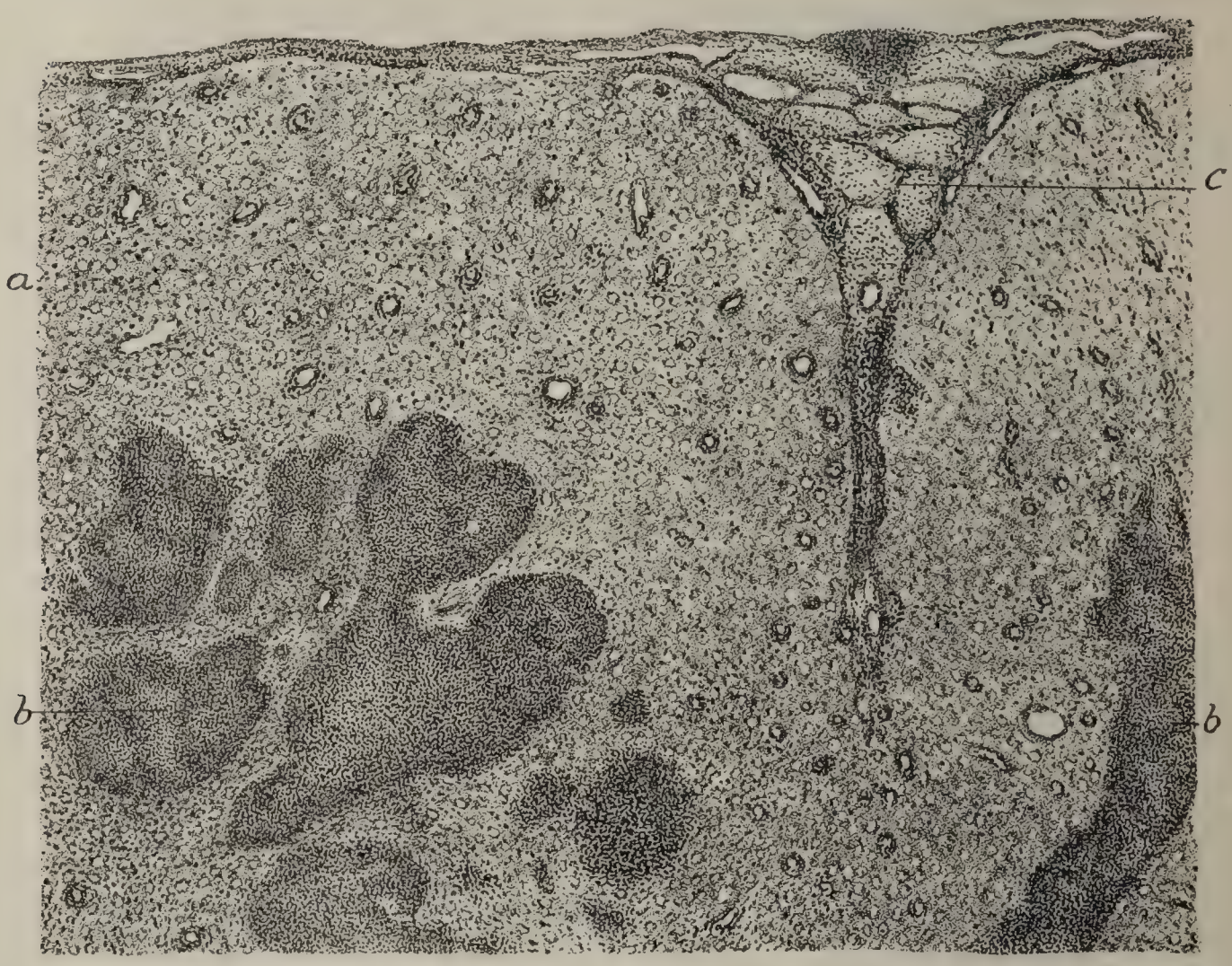

Fig. 358. Eiterige Herdenkephalitis und Meningitis, entstanden nach eiteriger Bronchitis (Häm. Pikrins. Fuchsin). *a* Hirnrinde. *b* Eiterherde. *c* Subarachnoidealraum mit Eiterkörperchen und Fibrin. Vergr. 30.

Die hämatogenen Abszesse kommen am häufigsten im Groß- und Kleinhirn, seltener im Hirnstamm vor und können multipel auftreten, (Fig. 359 *a*). Sie enthalten meist rahmigen, gelbweißen oder leicht grünlich gefärbten Eiter. Die kleinsten sind etwa hirsekorn- bis erbsengroß. Umfangreiche Abszesse können den größten Teil eines Lappens einnehmen. Am häufigsten haben sie etwa die Größe einer Walnuß oder eines Hühnereies.

Sind sie noch frisch, so erscheint die Wandung zerfetzt; die Umgebung ist ödematös geschwollen und häufig mit kleinen hämorrhagischen Entzündungsherden durchsetzt. Gelangen sie unter die Pia, so

gesellt sich Meningitis hinzu. Brechen sie in die Hirnventrikel ein, so entstehen auch hier heftige Entzündungen.

Nur kleinste Abszesse können durch Resorption des Eiters und Narbenbildung heilen. Größere Abszesse schließen sich, falls die Entzündung nachläßt und nicht durch Hirndruck oder durch Meningitis zum Tode führt, durch eine Granulationsmembran gegen die Umgebung ab und erhalten sich dann Jahre, ja sogar Jahrzehnte lang in diesem Zustande. Schon in der 4. Woche kann ein Abszeß durch einen grauen oder graurötlichen Saum von Granulationsgewebe von der umgebenden Hirnsubstanz abgegrenzt sein. Nach Monaten wird dieser Saum breiter, d. h. 2—5 mm breit, und zugleich derb. Das Granulationsgewebe wandelt sich später zum Teil in faseriges Narbengewebe um. An alten Abszessen besteht daher die Abszeßmembran aus einer inneren Granulationsschicht und aus einer äußeren faserigen Schicht.

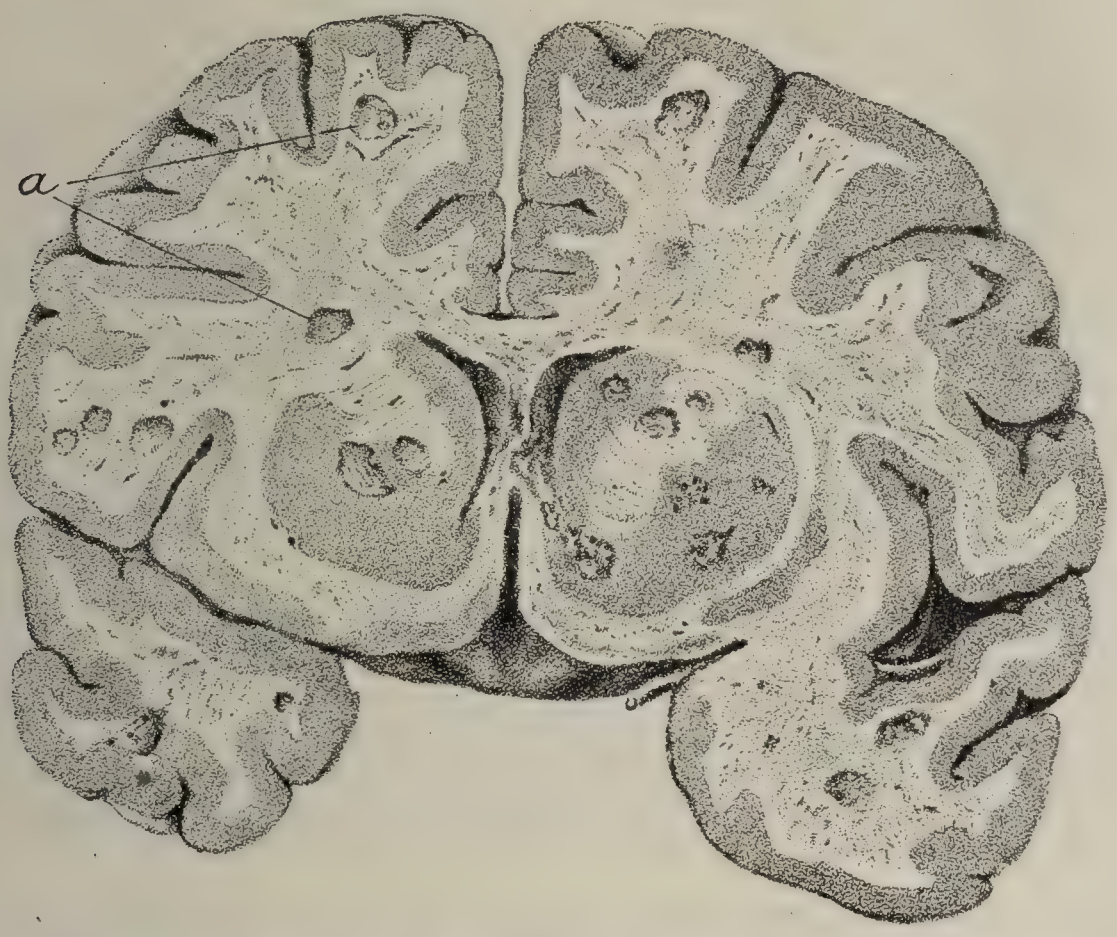

Fig. 359. Frontalschnitt durch das Gehirn mit zahlreichen kleinen hämatogenen Abszessen (*a*), (Milzabszess). $^3/_4$ der nat. Gr.

Der einmal gebildete abgesackte Abszeß wächst im Verlaufe der Zeit durch Ansammlung von Eiter, welcher von der Membran sezerniert wird, doch muß man annehmen, daß diese Sekretion zeitweise sistiert und bei chronischen Abszessen überhaupt eine geringfügige ist. Die umgebende Hirnsubstanz wird verdrängt und kann dadurch atrophisch werden oder sogar in degenerativen Zerfall geraten.

Jeden Augenblick können in derselben auch entzündliche Ödeme oder neue Herdentzündungen und damit auch Verhältnisse eintreten, welche die Funktion des Gehirns stören und häufig genug dem Leben ein Ende machen. Auch die Gefahr der Perforation in einen Ventrikel oder des Übergreifens der Entzündung auf die Pia ist durch die Abkapselung nicht gehoben. Kleinhirnabszesse können durch Druck auf die Vena Galeni und durch Thrombosierung derselben chronischen Ventrikelhydrops verursachen.

Von der **Nachbarschaft auf das Gehirn fortgeleitete Entzündung** stellt sich zunächst im Anschluß an Leptomeningitis ein, sodann kommt es aber auch nicht selten vor, daß Meningitis und Enkephalitis sich an Entzündungen der Dura resp. ihrer Venensinus, der Nase und ihrer Nebenhöhlen, des Gehörorgans, des Felsenbeins und der Augenhöhle anschließen. Sie kommen in denselben Formen vor wie die hämatogenen Entzündungen.

Literatur über Herdenkephalitis.

v. Bayern, Herzog Karl Theodor, Untersuchungen über die Anhäufung weißer Blutkörperchen in der Gehirnrinde, Virch. Arch. 69. Bd. 1877.
Bernhardt, Gehirnentzündung, Eulenburgs Realenzyklop. VIII p. 586 1895.
Bettelheim, Abszeß nach Empyem, D. Arch. f. klin. Med. XXXV 1884.
Binswanger u. Berger, Postinfektion n. Intoxikationspsychosen, A. f. Psych. 34. Bd. 1901.
Bücklers, Akute hämorrhag. Enkephalitis, Arch. f. Psgch. XXIV 1892.
Déjerine, Hémiplégie cérébrale infantile, Arch. de phys. III 1891.
Eiselsberg, Abszeß nach Insolation, D. A. f. klin. Med. XXXV 1884.
Felsch, Zerebrale Kinderlähmung, Arch. f. Psych. 36. Bd. 1903.
Forel, Hirnveränderungen bei Lyssa, Zeitschr. f. Tiermed. III 1877.
Friedmann, Enkephalitis, Handb. d. pathol. Anat. d. Nervensystems II Berlin 1904.
Ganghofner, Zerebrale Lähmungen im Kindesalter, Jahrb. f. Kinderheilk. XL 1895.
Hoven, Zur Anatomie der zerebralen Kinderlähmung, Arch. f. Psych. XIX 1888.
Kazowski, Delirium acutum, Zbl. f. allg. Path. X 1899.
Klinke, Zerebrale Kinderlähmung, A. f. Psych. 30. Bd. 1898.
Körner, Die otitischen Erkrank. d. Hirns, d. Hirnhäute u. d. Blutleiter, Frankfurt 1896 (Lit.).
Macewen, Infective Diseases of the Brain and Spinal Cord, Glasgow 1893; Die infektiös-eiterigen Erkrank. des Gehirns, Wiesbaden 1898.
Martius, Beitr. z. Lehre v. Hirnabszeß, Militärärztl. Zeitschr., Berlin 1891.
Meyer u. Beyer, Parenchymat. Entzündung d. Zentralnervensyst., A. f. Psych. XII 1882.
Naether, Metastatischer Abszess, D. Arch. f. klin. Med. XXXIV 1884.
Nauwerck, Chronischer Hirnabszeß, D. Arch. f. hlin. Med. XXIV1 881; Influenza, D. med. Wochenschr. 1895; Chorea, B. v. Ziegler I 1896.
Oppenheim u. Hoppe, Zur path. Anat. d. Chorea chron. heredit. progress. (Disseminierte Enkephalitis m. Ausgang in Sklerose), Arch. f. Psych. XXV 1893.
Pfuhl, Gehirninfluenza, Zeitschr. f. Hyg. XXVI 1897.
Pianese, La natura infettiva della corea del Sydenham, Napoli 1893.
Pribram, Der akute Gelenkrheumatismus, Wien 1899.
Redlich, Akute Enkephalitis, Zbl. f. allg. Path. XI 1900 (Lit.).
Rumpf, Atrophie d. Hirnwindungen mit spinaler Kinderlähmung, A. f. Psych. XVI 1895.
Sander, Ätiol. u. path. Anat. akuter Geistesstörungen, Arch. f. Psych. 34. Bd. 1901.
Schmidt, Gehirnpurpura u. hämorrh. Enkephalitis, Beitr. v. Ziegler Suppl. VII 1905.
Seeligmüller, Kinderlähmung, Eulenburgs Realenzyklop. XII 1897 (Lit.).
Spielmeyer, Enkephalitis, Arch. f. Psych. 35. Bd. 1902; Hämorrhag. Polioenkephalitis superior, Zentralbl. f. Nervenheilk. 1904.
Strümpell, Zerebral. Kinderlähmung, Jahrb. f. Kinderheilk. XXII 1885; Primäre akute Enkephalitis, D. Arch. f. klin. Med. 47. Bd. 1890.
Thomsen, Pathologie u. pathol. Anat. d. Augenmuskellähmung, A. f. Psych. XIX 1887.
Tschistowitsch, Cholera (Degen. d. Nervenzellen), V. A. 144. Bd. Suppl. 1896.
Vanzetti, Encephalita acuta emorragica, Arch. per le Sc. med. XXVIII 1904.
Westphal, Gehirnabszesse, A. f. Psych. 33. Bd. 1900.
Wollenberg, Zur pathol. Anatomie der Chorea, Arch. f. Psych. XXIII 1891.
Weitere Literatur enthält § 116.

4. Tuberkulose, Syphilis und Aktinomyklose des Gehirns.

§ 112. Die **Tuberkulose des Gehirns** ist meistens eine von den Meningen ausgehende Erkrankung (vgl. § 118), und selbst in jenen Fällen, in denen tuberkulöse Herde in der Hirnsubstanz selbst sitzen, geht die erste Entwicklung derselben von den Gefäßen und deren

bindegewebigen Scheiden, welche sich von der Pia aus in das Gehirn einsenken, aus.

Je nach der Zufuhr der Bazillen kann man eine hämatogene und eine lymphogene Form der Hirntuberkulose unterscheiden, von denen die letztere sich vornehmlich an Tuberkulose der Hirnhüllen und der Schädelknochen (Felsenbein) anschließt.

Bei tuberkulöser Meningitis (vgl. § 118) können auch im Gehirn sich mehr oder minder zahlreiche Tuberkel entwickeln, welche namentlich in den Rindengebieten, zum Teil indessen auch in den tiefer gelegenen Marklagern und Ganglien sitzen und teils in Form kleiner, oft hämorrhagischer Entzündungsherde, teils in Form grauer oder gelbweißer, verkäster, zuweilen von einem hämorrhagischen Saum umgebener Knötchen sich präsentieren. Werden nur eine einzige Stelle

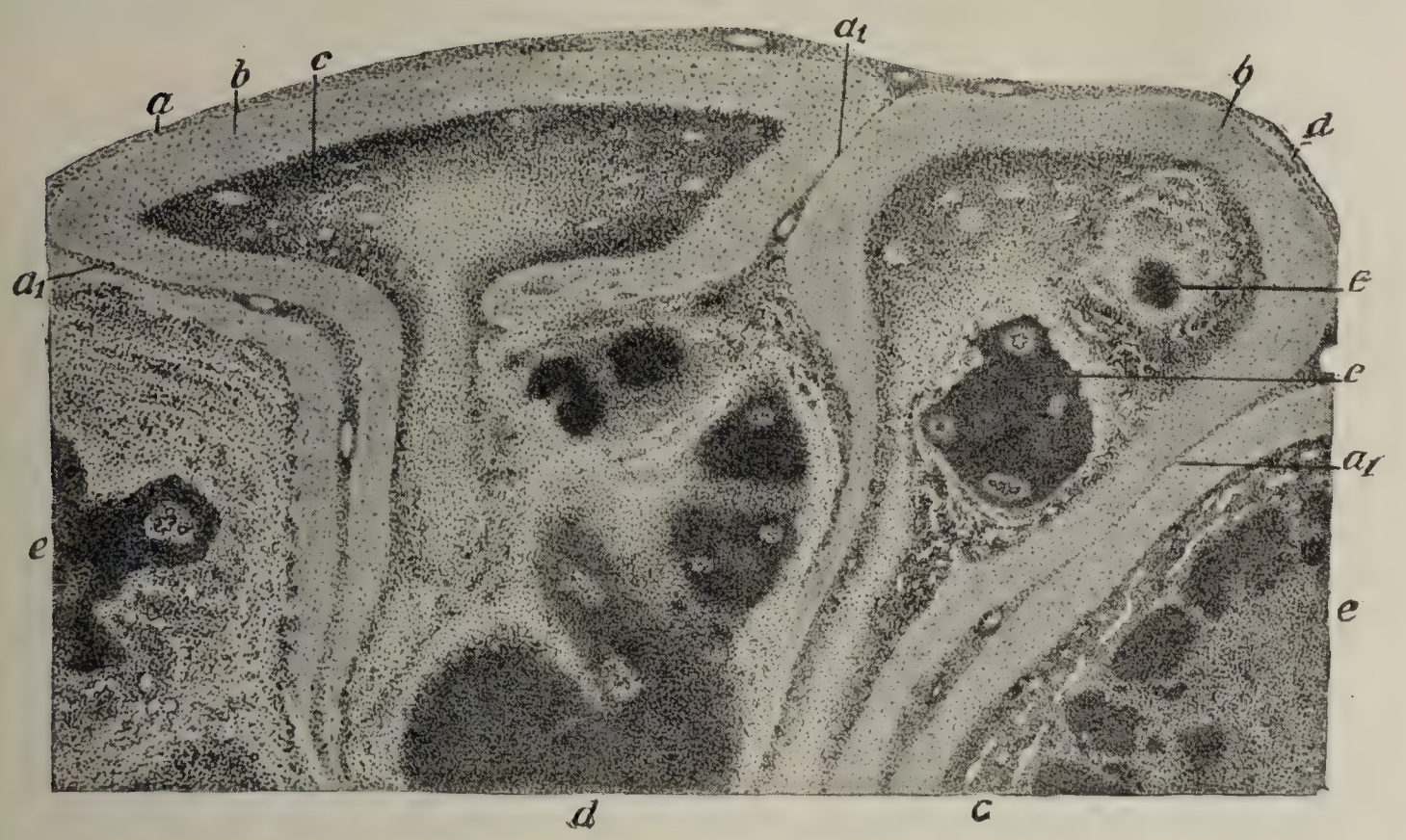

Fig. 360. Aktinomykose des Kleinhirns (M. Fl. Häm. Eos.). *a* a_1 Pia mater. *b c* Kleinhirnrinde. *d* Granulationsherd in der Pia. *e* Granulationsherde in der Hirnsubstanz. Vergr. 16.

oder nur wenige Stellen des Gehirns mit Tuberkelbazillen infiziert, so daß sich nicht eine rasch tötende Krankheit einstellt, so können sich größere Tuberkelknoten, sog Solitärtuberkel, bilden, meist kugelige oder etwas höckerige Knoten von Erbsen- bis Walnuß- und Gänseeigröße, welche gewöhnlich aus einer ziemlich festen, gelblich-weißen, käsig-fibrösen Masse bestehen und von einem grauen Granulationssaum umgeben sind. Nicht selten stellen sich in den Knoten Erweichungs- und Verflüssigungsprozesse ein, und es können sich danach mit gelblich-weißem oder wohl auch mit grünlich-gelbem Eiter gefüllte Abszeßhöhlen bilden.

Die **syphilitischen Erkrankungen des Gehirns** gehen von der Pia mater aus (vgl. § 119), von der aus sie meist kontinuierlich auf die Hirnsubstanz übergreifen. Im übrigen ist hervorzuheben, daß durch Syphilis bedingte Arteriosklerose zu Gehirnerweichung führen kann, und daß möglicherweise auch manche Hirnatrophien (progressive

Paralyse), sowie Herd- und Strangsklerosen Folgezustände syphilitischer Infektionen sind.

Die als Gummiknoten bezeichneten Herde bilden graue oder graurote durchscheinende entzündliche Granulationswucherungen, die meist unregelmäßig gestaltet sind und teils verkäsen und zerfallen, teils zu narbiger Gewebsverhärtung führen.

Aktinomykose des Gehirns ist im ganzen selten und kommt gewöhnlich dadurch zu Stande, daß der krankhafte Prozeß vom Gesicht, Hals und Nacken aus durch das Hinterhauptsloch in die Schädelhöhle eindringt, wonach sich in der Pia mater diffuse eiterige Entzündungen und Granulationswucherungen mit kleinen vereiternden Knötchen (Fig. 360 *d*) bilden, welche unter Umständen auch innerhalb der angrenzenden Hirnsubstanz (*e*) sich entwickeln. Bollinger sah eine haselnußgroße aktinomykotische Granulationswucherung im dritten Hirnventrikel einer Frau, welche im übrigen keine Aktinomycesherde besaß.

5. Multiple Herdsklerose, diffuse Sklerose und Ependymsklerose des Gehirns.

§ 113. Die **multiple Herdsklerose des Gehirns** ist meist eine Teilerscheinung einer über das ganze Zentralnervensystem verbreiteten Herdsklerose und hat danach bereits in der pathologischen Anatomie des Rückenmarks (§ 91) ihre Besprechung gefunden. Es ist ferner erwähnt worden, daß kleinste Erweichungsherde, wie sie sich im Anschluß an senile oder arteriosklerotische Gefäßveränderungen oder im Verlauf von entzündlichen Vorgängen abspielen, unter Zurücklassung einer rein gliösen Narbe ausheilen können. Eine gesonderte Besprechung erheischen nur noch die diffuse Hirnsklerose und die Ependymsklerose.

Die **diffuse Sklerose des Gehirns** ist durch eine über einen mehr oder weniger großen Abschnitt des Gehirns ausgebreitete Verhärtung der Hirnsubstanz charakterisiert, bei welcher dieselbe in ihrer Farbe gar nicht oder nur unerheblich verändert ist. Sie kann sowohl das ganze Gehirn oder eine Hälfte desselben als auch einzelne Gyri oder in der Tiefe gelegene Teile, z. B. den Balken, betreffen, oder auch in multiplen, nicht scharf abgrenzbaren Herden auftreten und ist bald mit einer merklichen Zunahme, bald auch wieder mit einer Atrophie des betreffenden Hirnabschnittes verbunden. Soweit Untersuchungen vorliegen, sind die Verhärtungen auf eine Zunahme des Gliagewebes zurückzuführen.

Ein Teil der Fälle ist wahrscheinlich als Folgezustand von Entwicklungsstörungen zu deuten, und es gehören hierzu zunächst jene, welche bei Kindern zur Beobachtung kommen und mit Vergrößerung des ganzen Gehirns oder eines Teils desselben verbunden sind und danach wohl auch zum Teil als Hypertrophie des Gehirns bezeichnet werden. Betrifft die durch Wucherung bedingte Gewebszunahme umschriebene Hirnabschnitte, so gewinnt dieselbe mehr und mehr das Aussehen von Tumoren, und es läßt sich auch zwischen diesen Sklerosen und den Gliomen und Neurogliomen (siehe § 114) keine scharfe Grenze ziehen.

Verhärtungen in atrophischen Gehirnen oder Gehirnteilen sind wahrscheinlich zu einem Teil ebenfalls als Folgezustände von Entwicklungsstörungen anzusehen, in anderen Fällen können sie

auch den Ausgang von degenerativen Hirnerkrankungen darstellen (progressive Paralyse, Epilepsie).

Die als **Ependymsklerose** bezeichnete Veränderung ist durch eine diffuse oder in Form von kleinen, Sandkörnern ähnlichen Prominenzen auftretende Verdickung des Ependyms charakterisiert und auf eine Wucherung des subepithelial gelegenen Gliagewebes der Hirnventrikel zurückzuführen (Fig. 361 *c*). Bei herdweiser Wucherung erhält die Innenfläche der Ventrikel ein gekörntes Aussehen und fühlt sich auch rauh an, bei diffuser Gewebsneubildung ist dagegen das Ependym glatt, dabei weiß oder grauweiß. Man kann danach eine granulöse (Fig. 361) und eine glatte Ependymsklerose unterscheiden. Zuweilen kommen auch drüsenschlauchähnliche Wucherungen des Ependymepithels vor.

Die Ursache der Ependymwucherung ist nur zum Teil gekannt, doch ist zu sagen, daß sie sich in manchen Fällen bei pathologischen Prozessen, die teils den chronischen Entartungsprozessen, teils den chronischen Entzündungen zugezählt werden, entwickelt, so z. B. bei progressiver Paralyse, bei chronischem Ventrikelhydrops, bei Anwesenheit von Cysticerken in den Ventrikeln.

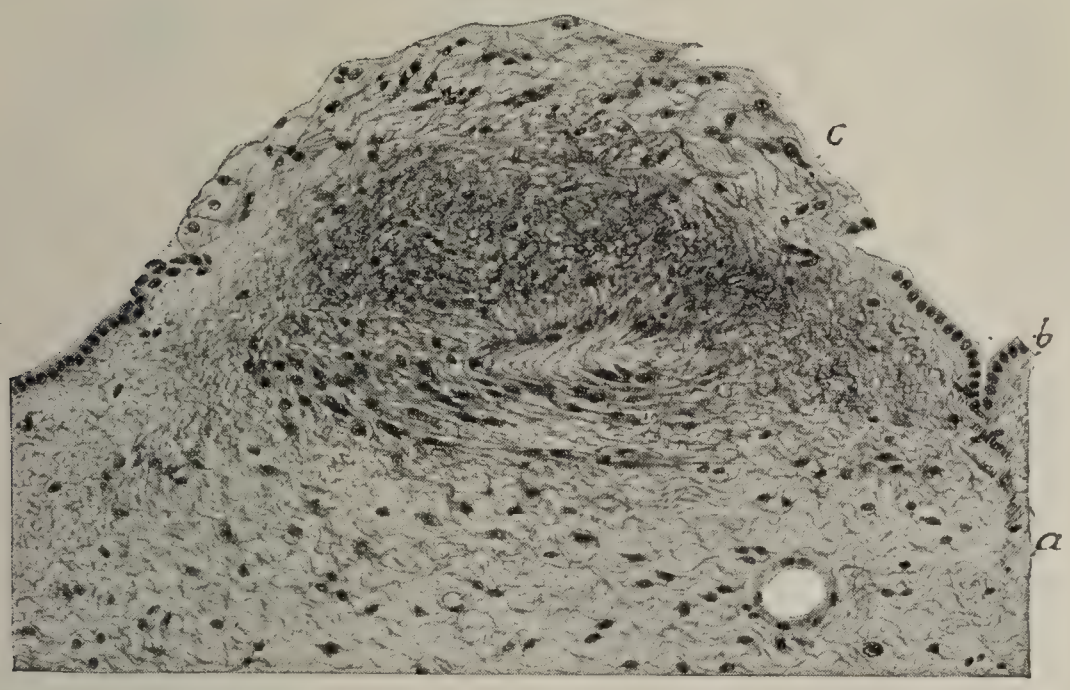

Fig. 361. Ependymitis granulosa der Rautengrube (M. Fl. Karm.). *a* Ependym. *b* Ependymepithel. *c* Knötchenförmige Gliawucherung. Vergr. 100.

Literatur über Hirnsklerose und Ependymsklerose.

Berdez, *Sclérose tubéreuse (Angeb. Knötchen in d. Rinde), B. v. Ziegler XVII 1895.*
Bonome, *Sclerose cerebrale primitive durante lo sviluppo, Venezia 1903.*
Borst, *Multiple Sklerose, Erg. d. allg. Path. IX 1904 (Lit.).*
Buchholz, *Beitr. z. pathol. Anat. d. Gliose d. Hirnrinde, Arch. f. Psych. XIX 1888.*
Chaslin, *Contrib. à l'ét. de la sclérose cérébrale, Arch. de méd. exp. III 1891.*
Friedmann, *Ependymwucherung mit subependym. Sklerose, A. f. Psych. XVI 1885.*
Frommann, *Unters. üb. norm. u. pathol. Anat. des zentral. Nervensyst., Jena 1876.*
Fürstner *u.* ***Stühlinger,*** *Gliose u. Höhlenbild. in d. Hirnrinde, A. f. Psych. XVII 1886.*
Gavazeno, *Sclerosi tuberosa ipertrofica della corteccia cerebrale, Arch. p. le Ac. med. XXVI 1902.*
Greiff, *Über diffuse u. disseminierte Sklerose, A. f. Psych. XIV 1883.*
Hartdegen, *Multiple Verhärtung des Großhirns nebst eigenart. harten Geschwülsten der Seitenventrikel (Glioma gangliocellulare) bei einem Neugeb., A. f. Psych. VI 1881.*

Jeremias, *Path. Anat. d. Ventrikelependyms, Arb. a. d. p. I. v. Lubarsch, Wiesbaden 1901.*
Jolly, *Multiple Hirnsklerose, A. f. Psych. III 1872.*
v. Kahlden, *Wucherungsvorg. am Ependymepithel bei Cysticerken, B. v. Ziegler XXI 1897.*
Kast, *Zur Anatomie der zerebralen Kinderlähmung, Arch. f. Psych. XVIII 1887.*
Köppen, *Mikrogyrie durch diffuse Sklerose, Arch. f. Psych. XXVIII 1896.*
Marie *et* ***Jendrassik,*** *De l'hémiatrophie cérébrale par sclérose lobaire, A. de phys. V 1885.*
Schmaus, *Zur Kenntnis der diffusen Hirnsklerose, Virch. Arch. 114. Bd. 1889.*
Schnophhagen, *Ependymsklerose, Jahrb. f. Psych. 1881.*
Stertz, *Multiple kongenitale Gliomatose, Beitr. v. Ziegler XXXVII 1905.*
Strümpell, *Über diffuse Hirnsklerose, Arch. f. Psych. IX 1879.*
Virchow, *Üb. d. granulierte Aussehen d. Wandungen d. Gehirnventrikel, Ges. Abh. 1856.*
Weber, *Beitr. z. Pathogenese u. path. Anatomie d. Epilepsie, Jena 1901.*
Weigert, *Beitr. z. Kenntn. d. norm. Neuroglia, Frankfurt 1895.*
Weitere Literatur enthält § 91.

6. Geschwülste und tierische Parasiten des Gehirns.

§ 114. Unter den **Geschwülsten des Gehirns** sind zunächst zwei zu nennen, welche dem Zentralnervensystem eigentümlich sind, nämlich das Neurogliom und das Gliom.

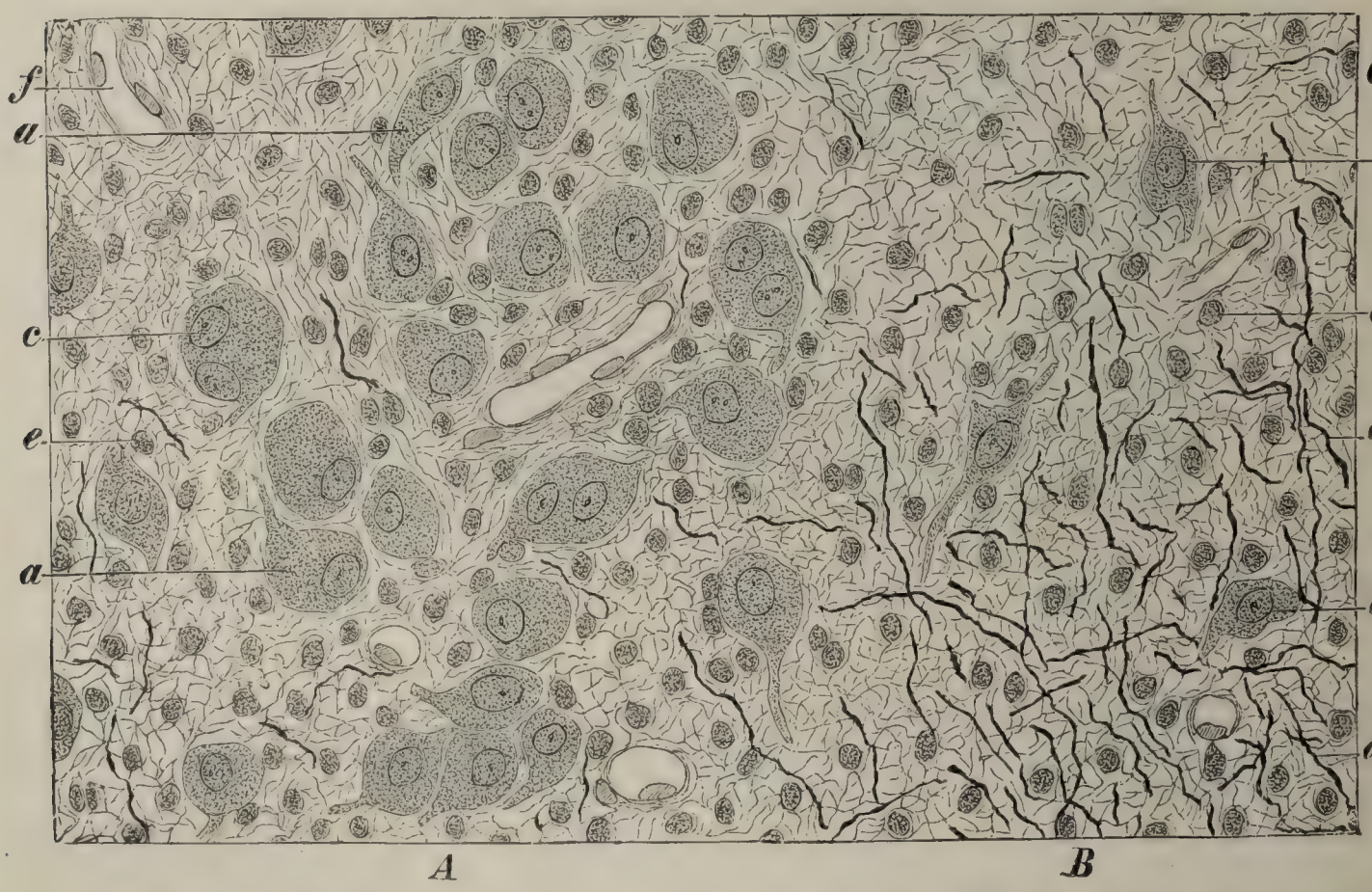

Fig. 362. Schnitt aus einem knotenförmigen Neuroglioma ganglionare des Zentrallappens des Großhirns (WEIGERTsche Färb.). *A* An Ganglienzellen reiche Gewebspartie. *B* Gewebspartie mit Nervenfasern. *C* Gallertige Partie. *a* In Gruppen gelagerte Ganglienzellen. *b* Zerstreute Ganglienzellen. *c* Zweikernige Ganglienzelle. *d* Nervenfasern mit Markscheiden. *e* Gliazellen. *f* Blutgefäß. Vergr. 300.

Das **Neuroglioma ganglionare** ist wohl stets eine Bildung, welche auf Entwicklungsstörungen des Gehirns zurückzuführen ist. Sie tritt entweder in Form partieller Massenzunahme des Gehirns, welche sich nicht scharf abgrenzen läßt, oder aber in mehr umschriebenen Knoten auf.

Die Pia ist über den vergrößerten Hirnteilen nicht verändert, und es pflegt auch die Konfiguration der Gyri im allgemeinen erhalten zu

sein. Auf dem Durchschnitt ist die so auffällige Farbendifferenz zwischen Rinden- und Marksubstanz verwischt oder vollkommen aufgehoben, das Gewebe gleichmäßig weiß oder graulichweiß gefärbt, mitunter im allgemeinen weiß, aber von verwaschenen hellgrauen Flecken durchsetzt. Die Konsistenz ist gegen die Norm erhöht, zuweilen hart und zäh.

Die Grundmasse der Geschwulst bildet Gliagewebe (Fig. 362 *B*), dessen Bau demjenigen der Herde der multiplen Sklerose ähnlich ist, und das bald mehr dicht und fest, bald etwas lockerer gebaut ist (*C*) und sich dann der gallertigen Sklerose nähert. Das Gewebe enthält sowohl im Gebiete der ursprünglichen Rinde als auch innerhalb der Markleiste und in dem angrenzenden Marklager Ganglienzellen, teils zerstreut (*b*), teils in Gruppen gelagert (*Aa*). Ein Teil derselben ist

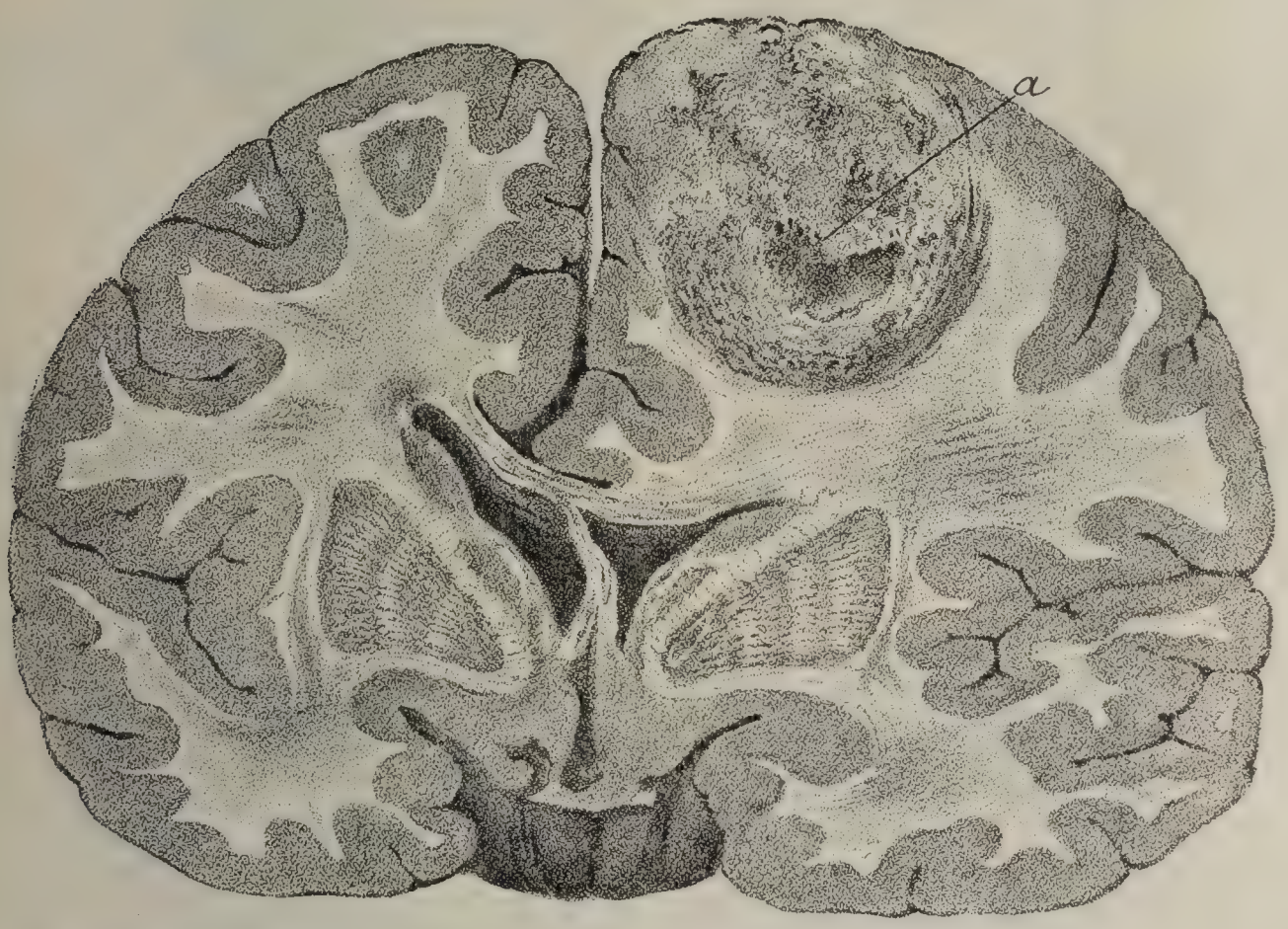

Fig. 363. Gefäßreiches Gliom (*a*) mit hämorrhagischen Herden in der linken Hemisphäre. Frontalschnitt durch das Gehirn.

klein, andere sind groß (*a*, *b*, *c*), an die großen Ganglienzellen des Rückenmarks erinnernd. Markhaltige Nervenfasern (*d*) sind nur stellenweise im Geschwulstgewebe (*B*) enthalten und erreichen auch da nirgends die Größe und die Zahl der normalerweise im Marklager enthaltenen Fasern. In anderen Fällen fehlen sie ganz.

Die **Gliome** (Fig. 363, 364 und 365) kommen am häufigsten im Großhirn, seltener im Hirnstamm vor und liegen an ersterer Stelle meist subpial. In der Mehrzahl der Fälle ist die äußere Konfiguration der Hirnoberfläche noch in ihrer typischen Gestaltung erhalten, und die Geschwulst macht sich äußerlich nur durch eine Vergrößerung der betreffenden Hirnteile (Fig. 363 *a*) sowie durch eine Verfärbung der Hirnsubstanz bemerkbar. Nur selten ist schon äußerlich ein abgrenzbarer Tumor sichtbar (Fig. 364 *a*, *b*).

Auf dem Durchschnitt kann die Geschwulstmasse aus einem Gewebe bestehen, das in Konsistenz und Farbe blasser oder hyperämischer

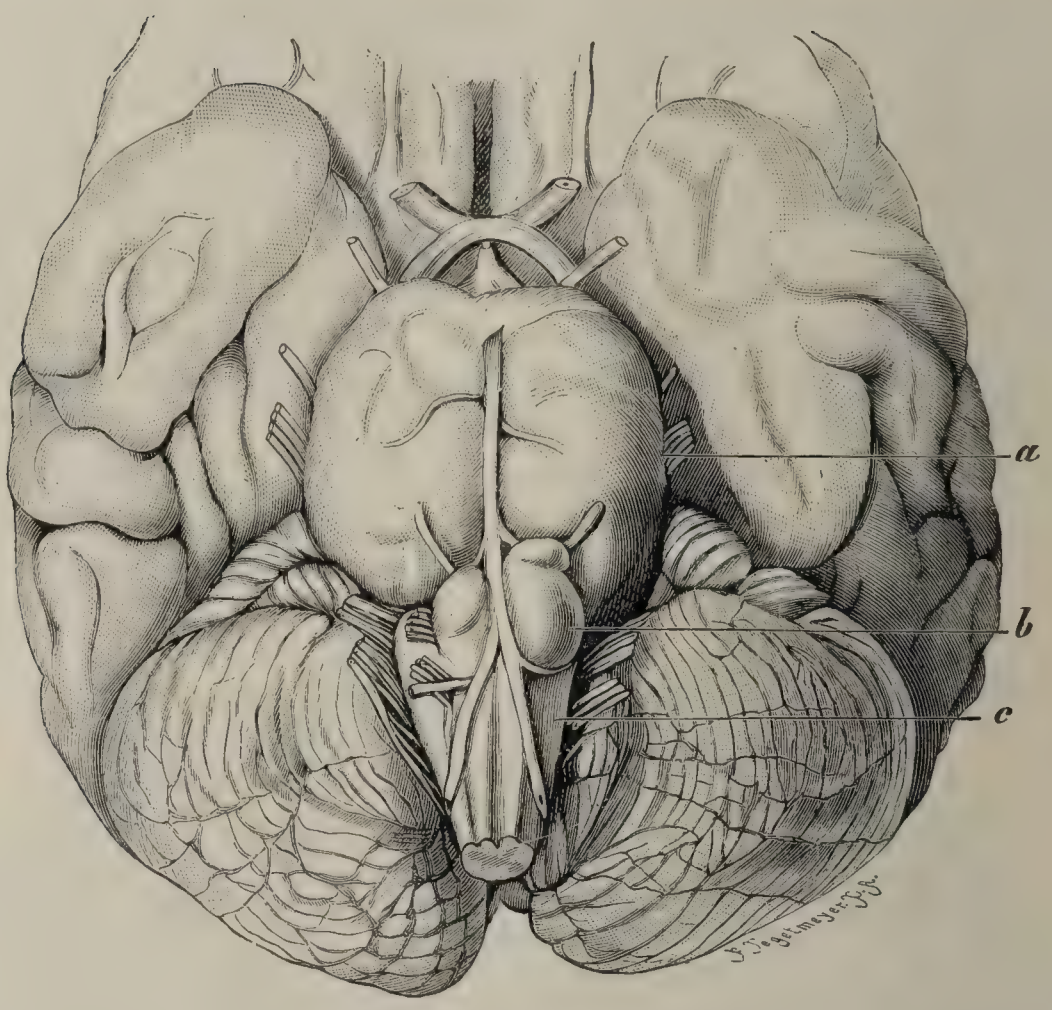

Fig. 364. Glioma pontis et medullae oblongatae. *a* Vergrößerte Brücke. *b* Knotige Prominenzen in der Pyramiden- und Olivengegend. *c* Medulla oblongata. Basale Ansicht des Gehirns, um $^1/_4$ verkleinert.

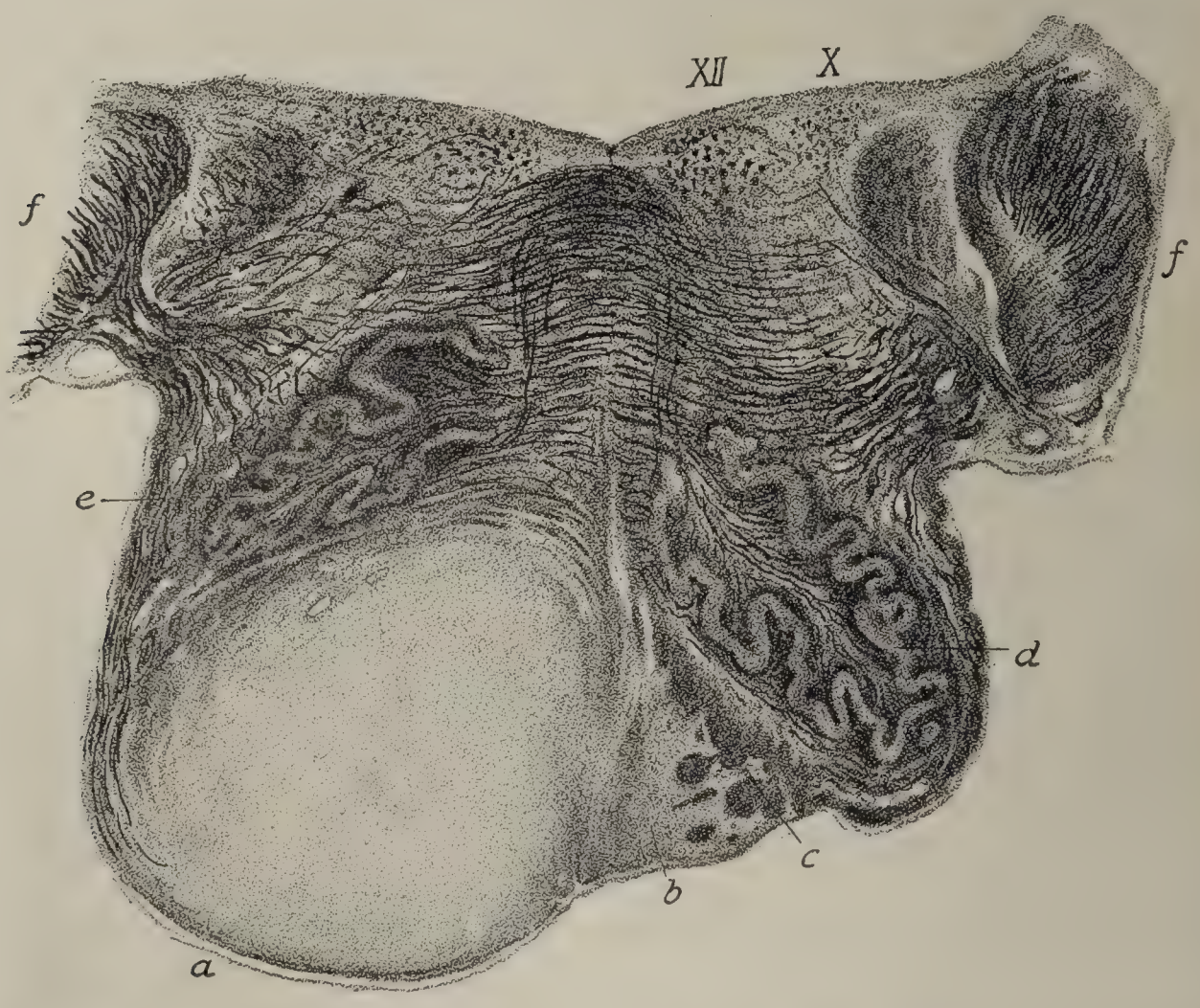

Fig. 365. Gliom der Medulla oblongata (Fig. 364) im Durchschnitt (WEIGERTsche Markscheidenfärbung). *a* Gliom in der linken Hälfte. *b* Auf die rechte Hälfte (Nucleus arcuatus) übergreifende Gliomwucherung. *c* Pyramidenform. *d e* Oliven. *f* Corpus restiforme. Vergr. 3.

Rindensubstanz nicht unähnlich sieht. Häufiger ist indessen das Gliom grau, grauweiß (Fig. 365) oder graurot, etwas durchscheinend, oder gelblich, oder durch unregelmäßige Verteilung der genannten Farbentöne bunt gefleckt, stellenweise vielleicht auch von opak-weißen Flecken und von hämorrhagischen Herden durchsetzt (Fig. 363 *a*) und dabei in der Konsistenz teils weicher, teils fester als die normale Hirnsubstanz. Häufig enthält das Gewebe zahlreiche mit Blut gefüllte ektatische Gefäße. Sind die Hämorrhagieen sehr reichlich, so daß sie die ganze Geschwulst einnehmen, so kann dieselbe das Aussehen eines hämorrhagischen Herdes erhalten. Ist durch Hämorrhagien oder durch Erweichungsprozesse ein Teil des Gewebes zerstört worden, so enthält die Geschwulst mit trüben, weißen oder braunen, mehr oder weniger verflüssigten Massen gefüllte Höhlen.

Der Durchmesser der Hirngliome kann 3—8 cm und mehr betragen. Die angrenzende Gehirnsubstanz geht entweder allmählich in die Geschwulstmasse über oder ist makroskopisch deutlich davon getrennt und dann oft sichtlich verdrängt. Nicht selten ist die Umgebung erweicht und kann sogar Erweichungscysten enthalten.

Im Hirnstamm haben die Gliome ihren Sitz am häufigsten in der Brücke (Fig. 364 *a*, *b* und 365 *a*) und der Medulla oblongata und können einen mehr oder minder großen Teil derselben einnehmen.



Fig. 366. Schnitt aus einem Glioma cerebri mit Astrocyten (M. Fl. Mallorysche Färb.). Vergr. 500.

Die Geschwulst besteht aus verzweigten Gliazellen (Fig. 366), doch ist dem hinzuzufügen, daß Zahl und Größe dieser Zellen in erheblichem Grade variieren, daß sowohl Zellen mit zahlreichen feinen Fortsätzen, als solche mit spärlichen, aber sehr langen und verzweigten Fortsätzen vorkommen, und daß die faserigen Fortsätze sich auch von den Zellkörpern ablösen können. Der von den Zellfortsätzen gebildete Faserfilz ist bald dicht, bald locker gebaut. Große freie Lücken können der Geschwulst einen dem Myxom ähnlichen Bau verleihen, und man pflegt so gebaute Geschwülste auch als Gliomyxome zu bezeichnen.

Die Gefäße sind oft zu einem großen Teil erweitert und dabei so reichlich entwickelt, daß man die Geschwulst als ein teleangiektatisches Gliom bezeichnen muß. Die Wände der Blutgefäße zeigen häufig hyaline Verdickungen. In manchen Fällen stellt sich auch eine Wucherung der Adventitia ein, so daß die Gefäße von einem dicken Mantel zelligen oder zellig-fibrösen Gewebes umgeben werden.

Die Geschwulst entwickelt sich durch Wucherung von Gliazellen. Die im Gebiete der Wucherung gelegenen Nervenfasern und Ganglienzellen gehen schließlich zugrunde, erhalten sich aber oft auffallend lange. Drängt das Gliom gegen die Pia vor, so pflegt sich in dieser eine Wucherung der Bindegewebszellen, häufig auch eine Bindegewebsneubildung einzustellen. Weiterhin kann die gliomatöse Wucherung selbst in die Maschenräume der Pia und sogar in die Dura eindringen, doch ist das sehr selten. Die Ätiologie der Gliome ist nicht bekannt,

doch ist es wahrscheinlich, daß sie zum Teil an Stellen sich entwickeln, die zufolge von Entwicklungsstörungen abnorm gebaut sind. Sie können (Stroebe) mit Zylinderepithel ausgekleidete Cysten enthalten.

Reichliche Zellwucherung verleiht den Gliomen einen sarkomähnlichen Charakter, und man pflegt alsdann die Geschwülste als Gliosarkome zu bezeichnen. Richtiger ist es indessen, die Geschwülste, sofern die Zellen von Gliazellen abstammen, medullare Gliome zu nennen.

Ein wahres **Gliosarkom** kann dadurch entstehen, daß im Gliom eine perivaskuläre adventitielle Zellwucherung auftritt, deren Produkt einen integrierenden Bestandteil der Geschwulst bildet.

Die **ependymären Gliome** sitzen der Ventrikelwand breitbasig oder gestielt auf. Sie bestehen aus faseriger Glia, sind gefäßreich, lassen nach Link auch papillären Bau erkennen. Sie enthalten meist drüsenartige mit Zylinderzellen ausgekleidete Gebilde. Häufig trifft man in ihnen Verkalkungen und Psammomkugeln.

Die vom **Zottenepithel der Plexus chorioidis** ausgehenden Geschwülste sind **epitheliale Geschwülste** und zeichnen sich meist durch **papillären Bau** aus. Das Epithel der Zotten geht entwicklungsgeschichtlich aus dem Deckepithel der Gehirnanlage hervor. Es bildet

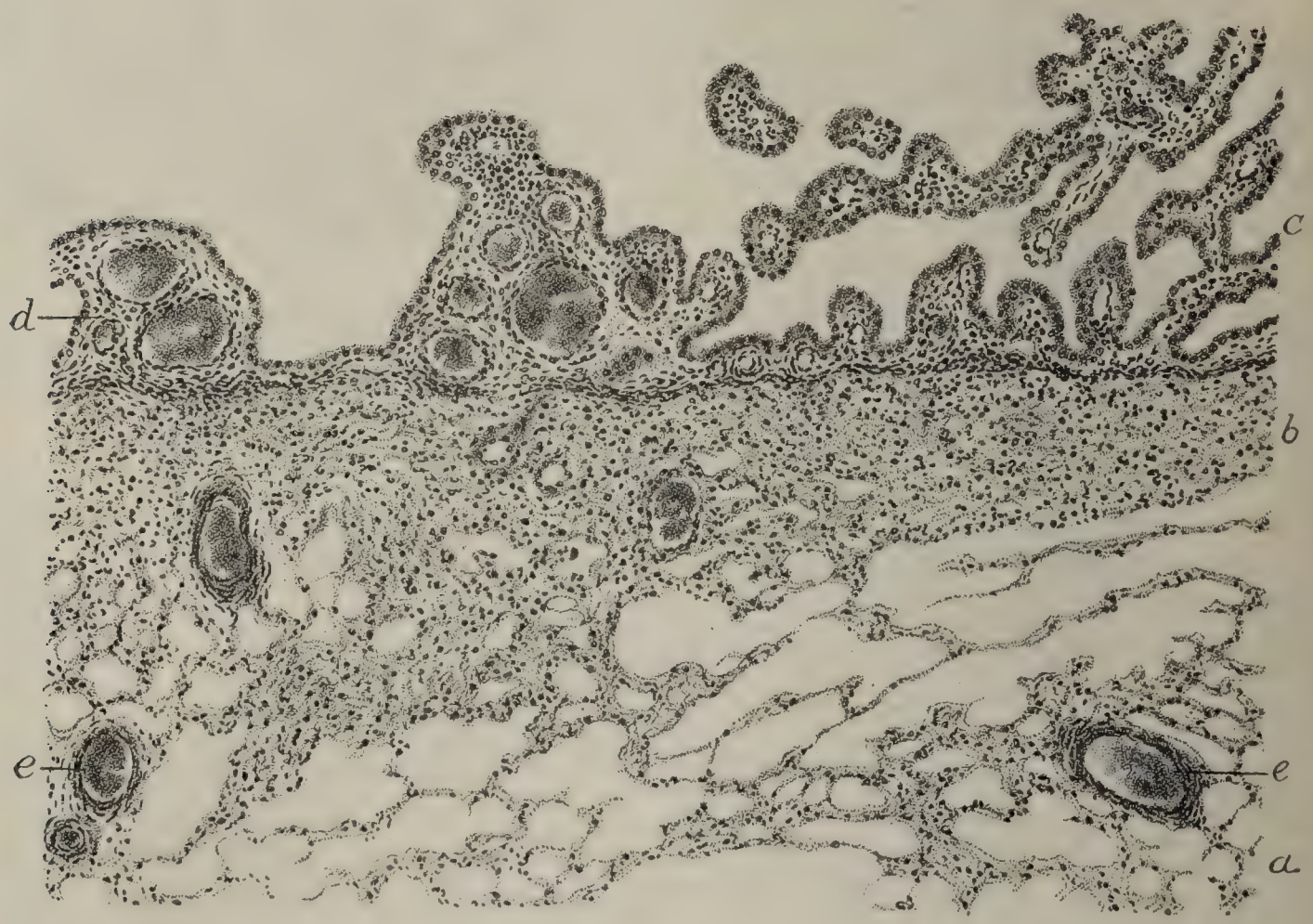

Fig. 367. Plexus chorioides des linken Seitenventrikels im Durchschnitt. (Form. Häm.-Eosin.) *a b* Retikulär gebautes Bindegewebe. *c d* Gefäßhaltige, mit kubischem Epithel bedeckte zottige Prominenzen der Oberfläche. *e* Blutgefäße. Vergr. 100.

einen Besatz cubischer Zellen auf einem gefäßreichen zottigen Stroma (Fig. 367 *c*) und ist bedeckt von einer retikulär gebauten gefäßhaltigen pialen Platte (Fig. 367 *a* und *b*). Vergl. § 115.

In den papillären Geschwülsten (Fig. 368) zeigen die dem Bindegewebsstroma aufsitzenden Zellen den Charakter von Zylinderzellen. Das

Stroma der Geschwulst kann eine schleimige Entartung (Fig. 369 *b*, *c*, c_1) eingehen, wodurch die Geschwulst einen eigenartigen Bau erhält. Durch Aufquellung des Schleimes werden die Papillen in cystische Bildungen (Fig. 368 *a* und Fig. 369 *d*) umgewandelt, welche nur durch epitheliale

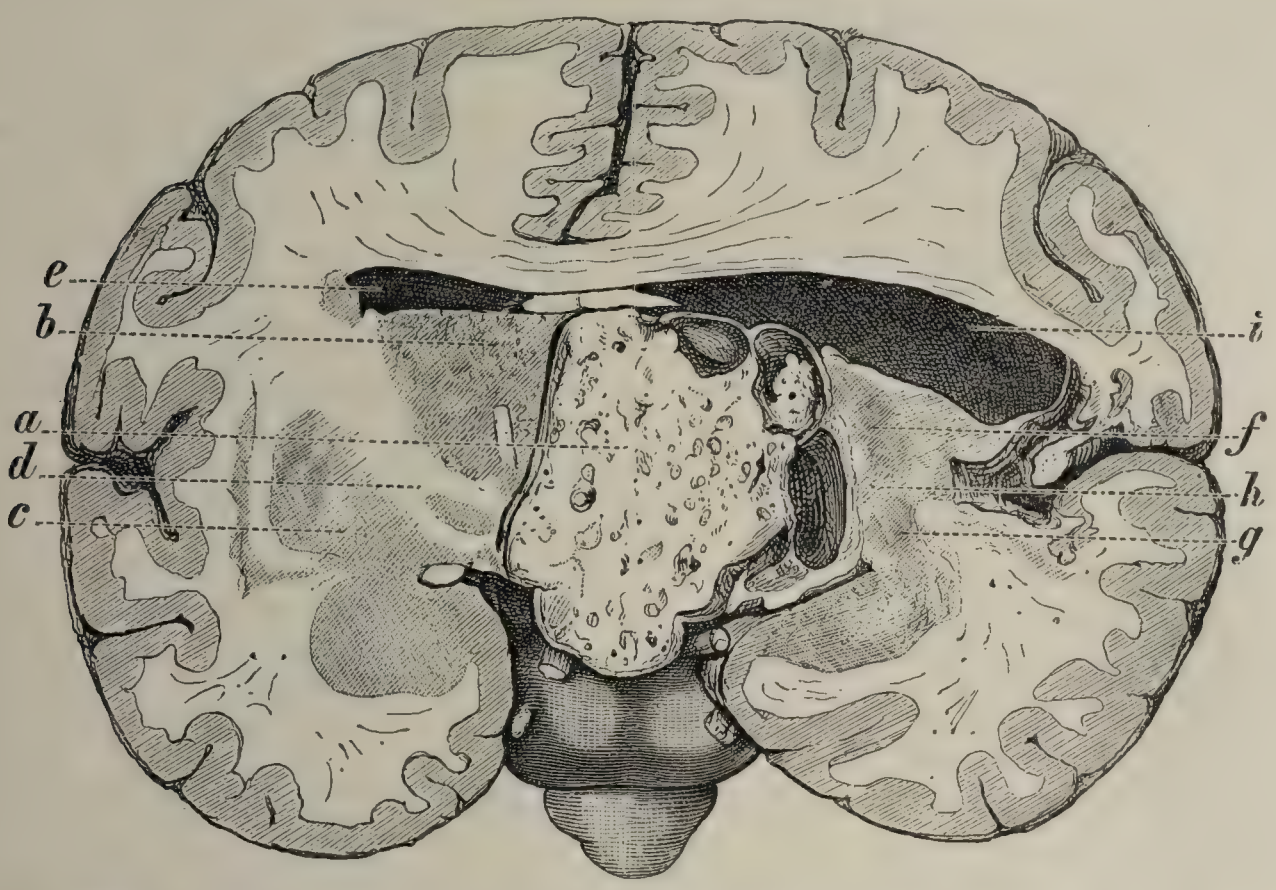

Fig. 368. Papillöses Epitheliom des Plexus chorioides des III. Ventrikels. Frontalschnitt durch das Gehirn, um 1/3 verkleinert. *a* Geschwulst mit Cysten. *b* Thalamus opticus dext. *c* Nucleus lentiformis dext. *d* Capsula interna dext. *e* Rechter Seitenventrikel. *f* Thalam. opt. sin. *g* Nucleus lentif. sin. *h* Capsula interna sin. *i* Erweiterter linker Seitenventrikel.

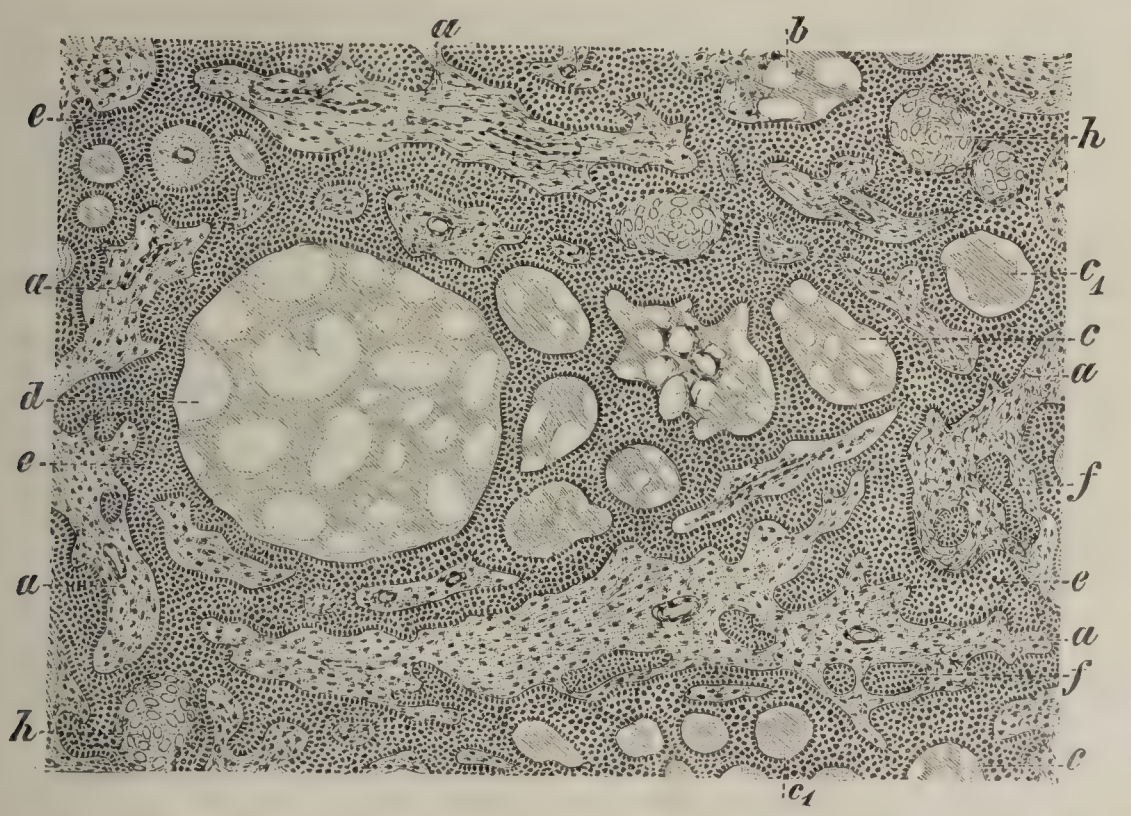

Fig. 369. Papillöses Epitheliom mit gallertiger Entartung des Stromas aus dem Plexus des III. Ventrikels (M. Fl. Häm.). *a* Bindegewebsstroma mit Blutgefäßen. *b* Teilweise verschleimte Bindegewebspapille. *c* Total schleimig entartete Papille, bei der Härtung geronnen. c_1 Hyaline Klumpen. *d* Aus dem degenerierten Stroma entstandene Cyste mit netzartig geronnenem Inhalt. *e* Interpapilläre Zellzüge. *f* Intrapapilläre Zellnester. *h* Epithelperlen. Vergr. 25.

Zellzüge (*c*) voneinander getrennt sind, und es bildet somit das Epithel gewissermaßen ein Stroma für die aus dem Bindegewebe entstandenen Cysten. Innerhalb der Epithelmassen können sich Epithelperlen (Fig. 369 *h*) entwickeln, welche in auffälligem Gegensatze zu den Zylinderzellen durchaus den Epithelzellen der Haut gleichen.

Die Geschwulst bleibt gewöhnlich auf den Ventrikel beschränkt und führt wesentlich zu einer Verdrängung (Fig. 368 *f*, *g*, *h*) der angrenzenden Hirnsubstanz, sowie zu Ventrikelhydrops (*i*). Sie kann indessen auch nach Art einer bösartigen Geschwulst in die angrenzende Hirnsubstanz eindringen und zur Bildung sekundärer Knoten im Innern des Gehirns (Spaet) führen. Nach Saxer kommen auch epitheliale Tumoren mit plumpen Papillen im 3. Ventrikel vor, welche teils zylindrische Zellen, teils geschichtetes Plattenepithel enthalten und wahrscheinlich von epithelialen Schläuchen der Hypophyse im Infundibulum ausgehen, ohne daß die Hypophyse selbst in Mitleidenschaft gezogen wäre.

Über die von dem bindegewebigen Stroma, resp. der pialen Decke der Plexus ausgehenden Geschwülste vgl. § 115.

Die **Sarkome** des Gehirns, deren Entwicklung von den bindegewebigen Bestandteilen des Gehirns, d. h. von der Pia oder den Pialscheiden der Gefäße ausgeht, sind teils Spindelzellensarkome, teils Geschwülste mit rundlichen und polymorphen Zellformen, welche meist eine markige Beschaffenheit besitzen. Sie haben gewöhnlich eine der Kugelform nahestehende Konfiguration, sind gegen die Umgebung scharf abgegrenzt, kommen in den verschiedensten Größen vor und können sowohl solitär als multipel auftreten. Hämorrhagien und Erweichungen kommen auch in ihnen häufig vor. Verkalkungsvorgänge können zur Bildung von Psammomen führen. Sitzen sie subpial, so können sie in die Hirnhäute hineinwuchern und zahlreiche sekundäre Knoten im ganzen Gebiet des Zentralnervensystems bilden. Die umgebende Hirnsubstanz ist häufig erweicht.

Nicht selten kommen im Gehirn kleine **Angiome** vor, doch bilden dieselben meist keine eigentlichen Geschwülste, sondern nur kleine rote oder rötliche Herde. Sie sind wahrscheinlich angeboren (Virchow) und werden danach zu den **Naevi vasculosi** gezählt. Meist handelt es sich um teleangiektatische Erweiterung, seltener um kavernöse Metamorphose eines circumskripten Gefäßbezirks.

Fibrome, Lipome und **Osteome** des Zentralnervensystems kommen nur sehr selten vor.

Cysten, die mit Epithel ausgekleidet sind, können durch Abschnürung von Ventrikelausbuchtungen entstehen.

Von **metastatischen Geschwülsten** kommen im Gehirn sowohl Sarkome als Karzinome vor und bilden meist rundliche Knoten. Durch embolische Gefäßverstopfung bedingte Hirnerweichung kann die metastatische Geschwulstbildung verdecken. Auch bei der als Deciduoma malignum bezeichneten Geschwulst trifft man nicht selten Gehirnmetastasen, welche sich durch ihre große Neigung zu Blutungen, auch schon in ganz frischen Stadien, auszeichnen.

Von **tierischen Parasiten** kommen im Gehirn Cysticerken und Echinokokken vor (vgl. § 120).

Literatur über Geschwülste des Gehirns.

Bard, *Des tumeurs du type nerveux, Arch. de phys. V 1885.*
Benjamin, *Lipom d. Großhirns, Virch. Arch. 14. Bd. 1853.*

Bernhardt, *Hirngeschwülste, Berlin 1881.*
De Beauclair, *Histol. u. stat. Untersuch. über Gehirngeschwülste, I.-D. Freiburg 1891.*
Bidder, *Osteom des Corpus striatum, Virch. Arch. 88. Bd. 1882.*
Bittorf, *Hirn- u. Rückenmarksgeschwulst, Beitr. v. Ziegler XXXV 1904.*
Bruns, *Hirngeschwülste u. Hirnparasiten, Handb. d. path. Anat. d. Nervensystems I Berlin 1904.*
Buchholz, *Hirngliom, Arch. f. Psych. XXII 1895.*
Ceni, *Gliomatöse Infiltration d. Großhirnhemisphären, Arch. f. Psych. 31. Bd. 1899.*
Cimbal, *Geschwülste d. IV. Ventrikels, Virch. Arch. 166. Bd. 1901.*
Eberth, *Epitheliom, Virch. Arch. 49. Bd. 1870.*
Ernst, *Mißbildung des Kleinhirns, Beitr. v. Ziegler XVII 1895; Lipom auf d. Balken, Beitr. v. Ziegler Suppl. VII 1905.*
Fabris, *Gliomi del cervello, A. per le Sc. Med. XXIV 1900.*
Gerhardt, *Gliome, Festschr. z. III. Säkularfeier d. Universität Würzburg 1882.*
Giese, *Balkentumoren, Arch. f. Psych. XXIII 1892.*
Henneberg, *Gliome, Arch. f. Psych. XXX 1898.*
Herzog, *Ependymcysten am Kleinhirn, Zbl. f. allg. Path. X 1899.*
Heschl, *Über Hirntumoren in histologischer Beziehung, Wien. med. Jahrb. 1872.*
v. Hippel, *Multiple Sarkome, Zeitschr. f. Nervenheilk. II 1892.*
Jolly, *Gliom d. Pons u. d. Med. oblongata, Arch. f. Psych. XXVI 1884.*
Langer, *Cystische Geschwülste im Bereiche d. Infundibulum, Zeitschr. f. Heilk. XIII 1892.*
Lesage *et* ***Legrand,*** *Des néoplasmes nerveuses d'origine centrale, A. de phys. II 1888.*
Link, *Ependymäres Gliom des IV. Ventrikels, Beitr. v. Ziegler XXXIII 1903.*
Loeper, *Histol. norm. et pathol. des plexus chorioides, Arch. de méd. exp. 1904.*
Maier, R., *Kombinierte Geschwulst im Großhirn, Virch. Arch. 20. Bd. 1861.*
Meyer *u.* ***Bayer,*** *Bezieh. parenchymat. Entzündungen zum Gliom, Arch. f. Psych. XII 1882.*
Muthmann *u.* ***Sauerbeck,*** *Gliageschwulst d. IV. Ventrikels usw., Beitr. v. Ziegler XXXIV 1903.*
Neumann, *Gliom, Virch. Arch. 61. Bd. 1874.*
Pfeiffer, *Ependymäres Gliom, Zeitschr. f. Nervenheilk. 1895.*
Reitz, *Angiome des Gehirns und Ossifikation (Epilepsie), Münch. med. Woch. 1903 Nr. 41.*
Rezek, *Polymorphes Sarkom, Arb. her. v. Obersteiner V, Wien 1897.*
Saxer, *Ependymepithel, Gliome u. epitheliale Geschwülste, Beitr. v. Ziegler XXXII 1902.*
Selke, *Über ein epitheliales Papillom, I.-D. Königsberg 1891.*
Siefert, *Hirnmetastasen des Deciduoma malignum, Arch. f. Psych. 1904.*
Simmonds, *Angioma racemosum des Gehirns, Virch. Arch. 180. Bd. 1905.*
Sokoloff, *Gliom, Dtsch. Arch. f. klin. Med. 41. Bd. 1887.*
Spaet, *Primärer multipler Epithelkrebs des Gehirns, München 1882.*
Stertz, *Multiple kongen. Gliomatose, Beitr. v. Ziegler XXXVII 1905.*
Stroebe, *Entstehung u. Bau d. Gliome, Beitr. v. Ziegler XVIII 1895.*
Taubner, *Zur Kasuistik und Entwicklung der Hirnlipome, Virch. Arch. 110. Bd. 1887.*
Turner, *Sarcomatose growth in the fourth ventricle, Tr. of the Path. Soc. of London 1885.*
De Vechi, *Osteoma cerebrale, Klin. Med. 1898.*
Virchow, *Die krankh. Geschwülste, II 1865.*
Walker, *Osteomata of the brain, Journ. of Path. X 1904.*
v. Wunschheim, *Prim. Karzinom der Rautengrube, Prag. med. Woch. 1891.*
Weitere diesbezügliche Literatur enthält § 120.

IV. Pathologische Anatomie der Hüllen des Gehirns.

1. Pathologische Anatomie der Pia mater und Arachnoidea cerebralis.

§ 115. Die **Pia mater** ist eine zarte gefäßhaltige Bindegewebsmembran, welche der Substanz des Gehirns überall dicht anliegt und den Gefäßen, welche aus ihr in die Hirnsubstanz eintreten, eine Bindegewebsscheide mitgibt.

Die **Arachnoidea** ist eine gefäßlose zarte Membran, welche der Dura mater dicht anliegt, so daß zwischen ihr und letzterer nur ein kapillarer Spaltraum, der als Subduralraum bezeichnet wird, vorhanden ist. Zwischen Arachnoidea und Pia mater liegt der Subarachnoidealraum, welcher von zarten, mit Endothel bekleideten Bindegewebsfäden und Häutchen (Subarachnoidealgewebe) durchzogen wird und jene Flüssigkeit enthält, welche als Liquor cerebrospinalis bezeichnet wird.

Die Pia mater und das Arachnoidealgewebe senden durch die vordere und hintere quere Hirnspalte mit Gefäßen versehene Fortsätze in den Ventrikel, welche als Telae chorioideae cerebri und cerebelli bezeichnet werden. Sie vermitteln zugleich die Kommunikation zwischen den Subarachnoidealräumen und den Höhlen des III. und IV. Ventrikels.

Die Pacchionischen Granulationen sind sinuöse Ausstülpungen der Arachnoidea durch die weichen und harten Hirnhäute, welche in das Lumen venöser Räume, besonders der Sinus, einmünden.

Hyperämie und **Anämie** der zarten Hirnhäute haben bereits in § 106 ihre Besprechung gefunden.

Ödem der Pia mater und **der Subarachnoidealräume** kann sich zunächst infolge von Stauungen sowie von entzündlichen Kongestionen und Alterationen der Gefäßwände einstellen und ist durch eine Vermehrung der in den Subarachnoidealräumen gelegenen Flüssigkeit, welche zugleich eine Erweiterung der Sulci bedingt, charakterisiert, ein Zustand, der als **Hydrops meningeus** bezeichnet wird.

Bei Atrophie des Gehirns stellt sich in den Meningen ein über das Gebiet der Hirnverkleinerung sich verbreitender Hydrops meningeus ex vacuo ein. Sinkt die Hirnsubstanz an irgendeiner Stelle zusammen, so tritt in den weichen Hirnhäuten eine Flüssigkeitsansammlung ein, welche den frei werdenden Raum einnimmt. Sind subarachnoideale und piale Räume gegen die Umgebung abgeschlossen, so können sich unter Umständen in denselben größere Mengen von Flüssigkeit ansammeln, so daß **piale** und **subarachnoideale Cysten** entstehen, welche einen mehr oder minder erheblichen Druck auf die angrenzende Hirnsubstanz ausüben, doch ist dies im ganzen selten. Es erleiden dagegen die **Telae chorioideae** der Ventrikel nicht selten eine **cystische Entartung** und schließen danach eine mehr oder minder große Zahl erbsen- bis bohnengroßer, selten größerer Cystchen ein. Ihre Wand besteht aus gefäßhaltigem Bindegewebe, welches nach außen von polygonalem Epithel bedeckt ist, während die Innenfläche von einem Endothelhäutchen ausgekleidet ist. Der Innenraum ist zuweilen von Bindegewebssträngen und Gefäßen durchzogen.

Blutungen können in der Pia mater zunächst infolge hochgradiger Stauungen auftreten und führen meist zur Bildung umschriebener hämorrhagischer, in der Pia gelegener Flecken, teils auch zu mehr oder minder weit verbreiteter Blutansammlung in den Subarachnoidealräumen. Eine weitere Ursache von Blutungen sind Traumen, ferner auch durch Infektionen und Intoxikationen bedingte Blut- und Gefäßveränderungen. Zerreißung atheromatös entarteter Arterien, die noch innerhalb der Pia liegen, führt natürlich zu mehr oder minder ausgedehnten Blutungen in die Subarachnoidealräume, bei Zerreißung der Arachnoidea auch zu einem Erguß in den Subduralraum. Bei Hirnblutungen, die in die Ventrikel eindringen, kann Blut durch die queren Fissuren in die Sub-

arachnoidealräume gelangen. Bei Rindenblutungen des Gehirns kann sich das Blut auch subpial verbreiten.

Das in die Pia, den Subarachnoideal- und Subduralraum ergossene Blut wird in derselben Weise verändert und resorbiert wie in anderen Organen. Während der Resorption können sich von seiten des betreffenden Gewebes Wucherungen einstellen, welche zu Bindegewebsneubildungen führen.

Bei Neugeborenen, welche kurz nach der Geburt gestorben sind, findet man häufig subdurale und intrameningeale Blutungen. Sie rühren davon her, daß beim Akte der Geburt durch Verschiebung der Schädelknochen Zerreißungen der Sinus oder der subarachnoidealen Venen entstehen.

Literatur über Cysten der Meningen und der Plexus.

Haeckel, *Zur path. Anatomie des Plexus choroides, Virch. Arch. 16. Bd. 1859.*
Luschka, *Die Adergeflechte des menschlichen Gehirns, Berlin 1855.*
Ripping, *Cystoide Degen. d. Hirnrinde, Allg. Ztschr. f. Psych. 30. u. 32. Bd. 1874 u. 1875.*
Schlesinger, *Lymphangiektasieen der Hirnrinde, Arch. f. Psych. X 1880.*
Schnophhagen, *Sitzungsber. d. K. Akad. d. Wissensch. LXXIV 1876.*
Stroebe, *Krankh. Veränderungen d. Hüllen, Handb. d. path. Anat. d. Nervensystems I Berlin 1904.*
Zenoni, *Origione delle cisti dei plessi corioidei, A. per le Sc. Med. XXII 1898.*

§ 116. Die akute Entzündung der zarten Hüllen des Gehirns, die **Leptomeningitis acuta,** ist teils eine hämatogene, teils eine traumatische, teils eine aus der Umgebung fortgeleitete Erkrankung, und es können die letztgenannten Entzündungsformen sowohl von Erkrankungen des Gehirns als auch von solchen der Dura und der knöchernen Schädelkapsel sowie der Augen- und Nasenhöhle mit ihren Nebenhöhlen ihren Ausgang nehmen. In vielen Fällen lassen sich als Ursachen der eingetretenen Entzündung spezifische Bakterien nachweisen, und es gilt dies sowohl für seröse und eiterig-seröse als für eiterige und eiterig-fibrinöse Formen, welche vornehmlich durch Staphylococcus pyogenes, Streptococcus pyogenes, Diplococcus pneumoniae, Streptococcus meningitidis Bonome, Diplococcus intracellularis meningitidis Weichselbaum, Influenzabazillen verursacht werden.

Demgemäß treten meningitische Prozesse zunächst im Verlauf von Pyämie, kroupöser Pneumonie, Endokarditis, akutem Gelenkrheumatismus, Pleuritis, eiteriger Bronchitis, Scharlach, Typhus, Influenza, ulzeröser Lungenphthisis, Stirnhöhlenkatarrh, Mittelohrentzündung, Decubitus usw. auf und sind teils als Teilerscheinungen der betreffenden Infektionen, teils als Folgezustände von Sekundärinfektionen anzusehen. Sodann kommen aber auch idiopathische Entzündungen durch kryptogenetische Infektionen (Meningitis cerebrospinalis epidemica oder Genickstarre) vor.

Bei der als **Leptomeningitis acuta serosa** bezeichneten Entzündung sind die Subarachnoidealräume und das Piagewebe der Sitz eines entzündlichen Ödems, welches unter den Erscheinungen der kongestiven Hyperämie auftritt, doch ist zur Zeit des Todes die Vermehrung der Subarachnoidealflüssigkeit oft nur unerheblich, und es hat auch die Hyperämie einer mäßigen Blutfülle Platz gemacht. Es kann alsdann die vorhandene Entzündung oft nur durch den mikroskopischen Nachweis von Leukocyten, ev. auch von Bakterien erkannt werden. Neben den meningitischen Erscheinungen kann sich auch eine stärkere Flüssigkeitsansammlung in den Ventrikeln, ein akuter Ventrikelhydrops,

einstellen. Am häufigsten kommt die akute seröse Leptomeningitis bei Kindern zur Beobachtung und kann beim Beginn oder im Verlauf von Infektionskrankheiten, wie Masern, Scharlach usw., auftreten.

Eiterige, eiterig-fibrinöse und **eiterig-seröse Entzündungen** sind durch die Ansammlung eines entsprechenden Exsudats in den Subarachnoidealräumen und der Pia mater charakterisiert, welches dabei bald eine eiterig getrübte Flüssigkeit, bald mehr reinen Eiter, bald mehr eine sulzige, gelblichweiße Masse darstellt, welche namentlich in den Sulci sich ansammelt und hier die Gefäße umscheidet, oft jedoch auch in dünnerer Schicht auf die Höhe der Gyri sich verbreitet. Zuweilen kommt es da oder dort auch zu Blutungen, zunächst bei allen an Verletzung der Meningen sich anschließenden Eiterungen, sodann aber oft auch bei hämatogenen (Milzbrandinfektion) und fortgeleiteten Entzündungen. Zuweilen ist das Gewebe so dicht mit Eiter durchsetzt, daß die Gyri kaum mehr erkennbar sind.

Das Exsudat beschränkt sich meist auf die Pia und die Subarachnoidealräume, kann sich aber auch innerhalb der Piascheide der Gefäße in die Hirnrinde fortsetzen. Schließt sich die Eiterung an eine Verletzung der Meningen und des Gehirns an, so wird auch letzteres in der Nachbarschaft der Wunde der Sitz einer Eiterung; auch kann sich Eiter im Subduralraum ansammeln. Von der Haut, der knöchernen Schädelhülle und der Dura ausgehende Eiterungen können ebenfalls zu subduralen Eiteransammlungen führen.

Der Sitz der eiterigen Entzündungen ist natürlich von der Lokalisation der Entzündungserreger abhängig. Hämatogene Entzündungen können sowohl an der Basis als an der Konvexität auftreten. Bei der als epidemische Cerebrospinalmeningitis bezeichneten Krankheit sind auch die Rückenmarkshäute beteiligt, und zwar oft in bevorzugtem Maße und der entzündliche Prozeß kann auch auf die meningealen Scheiden der Gehirnnerven, besonders des Opticus und Acusticus übergreifen. Vom Felsenbein ausgehende Entzündungen ergreifen meist zunächst die demselben benachbarten Hirnteile. Traumatische Formen werden aus naheliegenden Gründen am häufigsten die Konvexität betreffen, können indessen auch an der Basis auftreten, so z. B. nach Verletzung des Daches der Augenhöhle.

Im Gebiet der Eiterung sind oft nicht nur die Gewebsspalten, sondern auch die Gefäßwände zellig infiltriert. Bei längerer Dauer des Prozesses zeigen sich an benachbarten Hirnteilen oft degenerative Veränderungen, wie Quellung und Zerfall der Ganglienzellen und der Achsenzylinder.

Greift die Entzündung durch die Querschlitze auf die Telae chorioideae der Hirnventrikel über, so stellt sich auch hier eine eiterige oder eiterig-fibrinöse Exsudation ein, welche es bedingt, daß der **Ventrikelinhalt sich vermehrt** und **sich eiterig trübt,** und daß die Plexus sich mit Eiter oder eiterig-fibrinösen Massen bedecken und gleichzeitig anschwellen. Das Ependym und die angrenzende Hirnsubstanz werden stärker durchfeuchtet und können einer entzündlichen Erweichung verfallen. Ist die Dilatation der Hirnventrikel bedeutend, so werden die Hirnsubstanz komprimiert, die Gyri abgeplattet und die Flüssigkeit aus den Subarachnoidealräumen ausgepreßt, so daß nunmehr das meningeale Gewebe wasserarm wird und die Arachnoidea, sowie auch die Innenfläche der Dura eine auffallend trockene Beschaffenheit erhalten.

Die eiterigen Entzündungen der Meningen führen meist zum Tode, doch können leichtere Fälle durch Resorption des Exsudats heilen. Als Residuen hinterlassen sie **weiße fibröse Verdickungen der Pia mater und Arachnoidea,** zuweilen auch **Verwachsungen** mit der Dura mater, bedingt durch Bindegewebswucherungen, welche sich in der Zeit der Heilung und der Resorption der Exsudate einstellen. Zuweilen bleibt auch eine Erweiterung der Ventrikel zurück.

Literatur über akute Meningitis.

Adénot, *Des méningites microbiennes, Paris 1890.*
Bartels, *Encephalo-myelo-meningitis diffusa haemorrh. mit endophlebit. Wucherungen, Arch. f. Psych. 36. Bd. 1902.*
Beck, *Meningitis serosa, Jahrb. f. Kinderheilk. 38. Bd. 1903.*
Bonhoff, *Cerebrospinalmeningitis, Münch. med. Woch. 1901.*
Bonome, *Zur Ätiologie der Meningitis cerebrospinalis epidemica, Beitr. v. Ziegler 1890.*
Boenninghaus, *Die Meningitis serosa acuta, Wiesbaden 1897.*
v. Campe, *Zur pathol. Anat. d. meningitischen Prozesse, Beitr. v. Ziegler II 1888.*
Cole, Rufus J., *Typhoid-Meningitis, John Hopk. Hosp. Bull. XII 1904.*
Councilman, Mallory, Wright, *Meningitis, Boston 1898.*
Eichhorst, *Meningoencephalitis haemorrhagica, Virch. Arch. 151. Bd. 1898.*
Fraenkel, *Erkr. d. Zentralnervensystems bei Infektionskrankh., Z. f. Hyg. 27. Bd. 1898.*
v. Herwerden, *Mikroorganismen bei epidem. Meningitis, I.-D. Utrecht 1893 (Lit.).*
Hessler, *Die otogene Pyämie, Jena 1896.*
Kamen, *Typhus-Meningitis, Zbl. f. Bakt. XXI 1887.*
Körner, *Die otitischen Erkrankungen d. Gehirns u. d. Hirnhäute, Frankfurt 1896 (Lit.).*
Levy, *Meningite séreuse due au pneumocoque, A. de méd. exp. 1897.*
Macewen, *Die infektiös eiterigen Erkrank. d. Gehirns, Wiesbaden 1898.*
Quincke, *Meningitis serosa, Samml. klin. Vortr. v. Bergmann No. 67 1893 (Lit.).*
Sawada, *Veränder. der Hirnhäute bei Infektionskrankheiten, V. A. 166. Bd. 1901.*
Still, *Bakteriology of Meningitis of Infants, Journ. of Path. V 1898.*
Stroebe, *Krankh. Veränder. d. Hüllen, Handb. d. path. Anat. d. Nervensystems I Berlin 1904.*
Walther, *Über Ependymentzündungen, I.-D. Freiburg 1897.*

Weitere diesbezügliche Literatur enthält § 111.

§ 117. Als Kennzeichen einer **chronischen Leptomeningitis** werden vielfach diffuse oder fleckige und streifig-weiße Verdickungen der Arachnoidea und Pia mater angesehen, doch handelt es sich bei diesem Befunde meist nicht um Veränderungen, welche in Wirklichkeit als chronische Entzündungen gedeutet werden dürfen. In vielen Fällen bestehen diese Verdickungen wesentlich aus hyperplasiertem Bindegewebe und stellen nichts anderes als Residuen abgelaufener Entzündungsprozesse dar. In anderen Fällen sind dieselben weniger durch Entzündungen als durch andauernde oder häufig wiederkehrende Zirkulations- und Ernährungsstörungen entstanden, so namentlich durch Stauungen. Sie finden sich ferner auch unter jenen abnormen Verhältnissen, wie sie chronische Nierenleiden und chronischer Alkoholismus mit sich bringen, und sind dabei ebenfalls hauptsächlich durch Bindegewebshyperplasie, zuweilen auch zum Teil durch endotheliale Wucherungen charakterisiert.

Durch andauernde zellige Infiltration der Meningen gekennzeichnete chronische Entzündungen kommen zunächst in der Nachbarschaft an chronischer Eiterung, Tuberkulose und Syphilis erkrankter Knochen, sowie in der Nachbarschaft von Geschwülsten und Degenerationsherden des Gehirns usw. vor und sind, ihrer Genese entsprechend, meist Pro-

zesse von beschränkter Ausdehnung. Die größte Selbständigkeit und die weiteste Verbreitung erreichen sie aber bei jener Hirnerkrankung, welche der **Dementia paralytica** gewöhnlich zugrunde liegt und welche bereits in § 107 ihre Besprechung gefunden hat.

Ist der Krankheitsprozeß zu hoher Entwicklung gelangt, so sind die zarten Hirnhäute, besonders die Pia, deutlich getrübt, weiß und undurchsichtig, namentlich in den Sulci längs der Gefäße, oft jedoch auch auf der Höhe der Gyri. Am häufigsten betrifft die Erkrankung

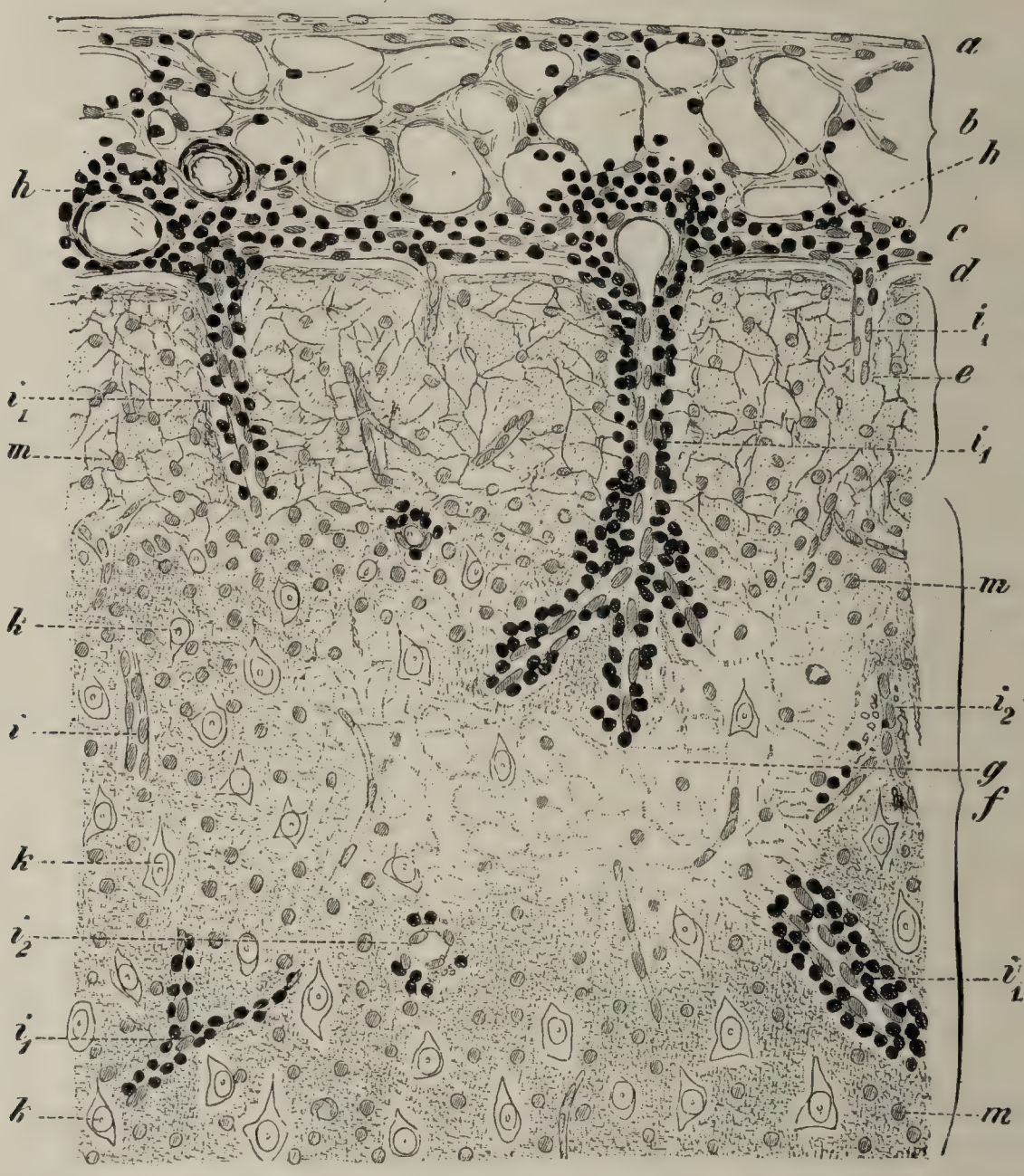

Fig. 370. Meningoenkephalitis chronica mit Atrophie der Hirnrinde (M. Fl. Al. Karm.). *a* Arachnoidea. *b* Subarachnoidealgewebe. *c* Pia mater. *d* Äußerste feinfaserige Schicht. *e* Zellarme Schicht der äußeren Hauptschicht. Die Ganglienzellen sind innerhalb derselben geschwunden, und es sind zahlreiche sternförmige Figuren glänzender Fasern sichtbar. *f* Zellreiche Schicht. Innerhalb derselben sind bei *g* die Ganglienzellen geschwunden und das Gewebe auf ein zartes Netzwerk reduziert. *h* Zellige Infiltration der Pia. *i* Unveränderte Blutgefäße. i_1 Blutgefäße, deren Pialscheide mit Rundzellen infiltriert ist. i_2 Blutgefäße, deren Pialscheide Rundzellen und Pigment enthält. *k* Ganglienzellen der zellreichen Schicht. *m* Gliazellen. Vergr. 150.

die vorderen Hirnabschnitte, also den Stirn-, den Zentral- und Scheitellappen, während die übrigen Lappen erheblich weniger, zum Teil auch gar nicht erkrankt sind. Es kommen indessen Fälle vor, in denen andere Teile, z. B. der Schläfenlappen, am stärksten verändert sind.

Das Auffälligste unter den anatomischen Veränderungen bilden dabei zellige Infiltrationen, welche zunächst die Pia mater (Fig. 370 *h*).

in geringerem Grade auch das Subarachnoidealgewebe (*b*) betreffen. Daneben kann auch noch eine mehr oder minder erhebliche fibröse Hyperplasie der Pia und des Subarachnoidealgewebes bestehen. Weiterhin finden sich mehr oder weniger bedeutende Anhäufungen von Rundzellen (i_1), zum Teil auch von roten Blutkörperchen und von braunem oder gelbem Pigment (i_2) in den adventitiellen Scheiden der Blutgefäße der Rinde, mitunter sogar der Marksubstanz, so daß man den Prozeß als **Meningoenkephalitis** bezeichnen muß.

Die zelligen Exsudationen sind niemals gleichmäßig verteilt, sondern schon innerhalb der Pia bald sehr bedeutend, bald nur gering. In der Rinde selbst sind stets nur um eine beschränkte Zahl von Gefäßen erhebliche Zellanhäufungen, und in der Marksubstanz sind die Herde meist nur vereinzelt nachzuweisen. Einzelne Gefäße zeigen daneben hyaline Verdickung oder fibröse Hyperplasie der Adventitia. Die nervöse Substanz zeigt die in § 107 beschriebenen Veränderungen.

Über die **Ätiologie** der chronischen Meningoenkephalitis s. § 107, wo auch die Literatur angegeben ist.

Nach Mott (*The changes on the central nervous system of two cases of Negro-Lethargy, Brit. med. J. II 1899*) liegt auch der Schlafsucht oder Kongo-Krankheit der Neger im Gebiete von Westafrika eine chronische Meningo-Enkephalo-Myelitis zugrunde. Dieselbe ist nach neueren Untersuchungen durch die Anwesenheit von Trypanosomen in der Cerebrospinalflüssigkeit bedingt.

§ 118. Die **Tuberkulose** der zarten Hirnhäute ist in der großen Mehrzahl der Fälle eine hämatogene, doch kann sie auch von der Nachbarschaft, d. h. von den Schädelknochen und der Dura mater aus auf die Arachnoidea und die Pia mater übergreifen.

Gelangen mit dem arteriellen Blutstrom Tuberkelbazillen in großer Zahl in das Gefäßgebiet der Pia mater, so entsteht eine **disseminierte Miliartuberkulose,** charakterisiert durch das Auftreten grauer Tuberkel (Fig. 371 *a b c d e*), welche ihren Sitz größtenteils in den weichen Gehirnhäuten (*C*), zum kleineren Teil auch in der Rinden- und Marksubstanz (*A B*) haben. Die Knötchen liegen mit Vorliebe in den Gefäßwänden und bestehen im wesentlichen in einer zelligen Verdickung der Gefäßwände selbst (vgl. Fig. 324 *f*, S. 372). Im Gehirn selbst kann sich die Zellanhäufung zu Beginn des Prozesses auf die Pialscheiden (*f*) beschränken, später verbreitet sich dieselbe auch auf das nervöse Gewebsparenchym.

Die disseminierte metastatische Tuberkulose des Zentralnervensystems verläuft gewöhnlich ziemlich rasch und führt im Verlaufe von wenigen Wochen zum letalen Ende. Neben der Knötcheneruption treten meist diffus ausgebreitete entzündliche Exsudationen auf, welche einen teils eiterig-serösen, teils eiterig-fibrinösen Charakter tragen und sich sowohl in den Maschenräumen des meningealen Gewebes, als auch in der nervösen Substanz selbst, sowie in den Hirnventrikeln ansammeln. Es kann danach der Prozeß auch als **tuberkulöse Meningoenkephalitis** bezeichnet werden. Von der Pia aus kann die Entzündung auf die äußeren Hirnschichten übergreifen und die Nervenfasern und Ganglienzellen zur Schwellung und zum Zerfall bringen. Ebenso können auch zellige Infiltrationen der vom Hirnstamme abgehenden Nerven und damit Schwellungen und Degenerationen der Achsenzylinder und Markscheiden sich hinzugesellen. Nur selten und nur in chronisch verlaufen-

den Fällen (Fig. 371) fehlt bei reichlicher Tuberkeleruption eine diffuse Exsudation ganz oder nahezu ganz.

Greift der Prozeß auf die Piafortsätze innerhalb der Ventrikel über, so treten auch in diesen Tuberkel und trübe Exsudate auf und es bilden sich auch im Ependym Tuberkel. Gleichzeitig werden die Ventrikel durch mehr oder minder stark getrübte Flüssigkeit ausgedehnt, und zwar nicht selten in so hohem Maße, daß sie weite Höhlen bilden. Erleidet dadurch die Hirnsubstanz eine erhebliche Kompression, so werden die Gyri flachgedrückt und die Subarachnoidealflüssigkeit ausgepreßt, so daß die Arachnoidealfläche trocken erscheint.

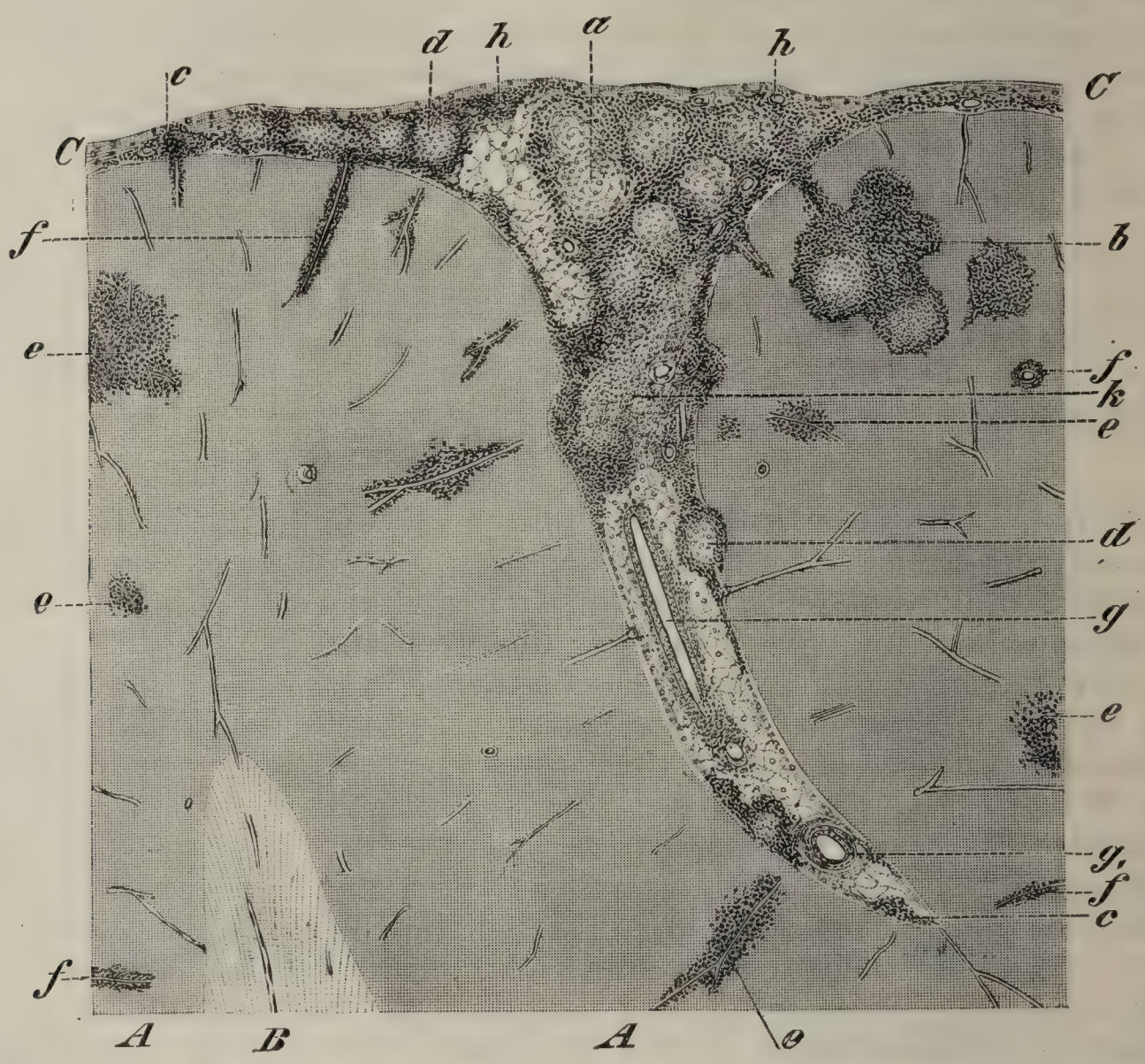

Fig. 371. Meningoenkephalitis tuberculosa disseminata chronica (M. Fl. Al. Karm.). *A* Rindensubstanz. *B* Markleiste. *C* Hirnhaut. *a* Konglomerat derber zellig-fibröser Tuberkel innerhalb des Subarachnoidealgewebes. *b* Tuberkelkonglomerat in der Rinde. *c* Kleinster Tuberkel in der Pia. *d* Ausgebildeter vereinzelter Tuberkel im Subarachnoidealgewebe. *e* Perivaskuläre zirkumskripte zellige Infiltration der Rindensubstanz, ein frühes Stadium des Tuberkels. *f* Zellige Infiltration der Pialscheide der Rindengefäße. *g* Längsschnitt, g_1 Querschnitt einer Arterie. *h* Diffus ausgebreitete zellig-fibröse Verdickung des Subarachnoidealgewebes. Vergr. 10.

Die metastatische Tuberkulose tritt am häufigsten im Gebiete des basalen Bezirkes der Arterien der Sylvischen Gruben auf und ist meist doppelseitig, doch findet sie häufig auf der einen Seite eine stärkere Ausbreitung als auf der anderen, und es sind auch einseitige Entzündungen und Konvexitätsmeningitiden nicht selten.

Die Gebiete der Arterien der medialen Fläche des Großhirns, des Occipitalhirns, des Kleinhirns, des verlängerten Marks und des Rücken-

marks können sowohl für sich als in Kombination mit denjenigen der Arteria fossae Sylvii erkranken.

Gelangen Tuberkelbazillen nur in eine einzige Verzweigung des meningealen Gefäßgebiets, so bilden sich zunächst sehr wenige Tuberkel. Da aber die erkrankten Individuen daran nicht zugrunde zu gehen pflegen, so wachsen die Tuberkel zu größeren Herden heran und bilden dann entweder mehr oder weniger umfangreiche, namentlich die Sulci einnehmende Herde oder aber kugelige Knoten, welche die Größe einer Walnuß oder sogar eines Hühnereies und mehr erreichen können und gewöhnlich als **solitäre Tuberkel** (Fig. 372 *c*) bezeichnet werden. Ihr Zentrum ist meist gelbweiß, käsig, dabei bald fest und derb, bald mehr weich und nicht selten teilweise verflüssigt, selten dagegen partiell verkalkt. Gegen die Umgebung sind sie durch ein graurötliches oder grau durchscheinendes Granulationsgewebe (*d*) abgegrenzt, das nicht selten typische Tuberkel beherbergt. Gegen die Hirnsubstanz sind sie entweder deutlich abgegrenzt oder greifen auf dieselbe über und können auch mit der Dura mater verwachsen.

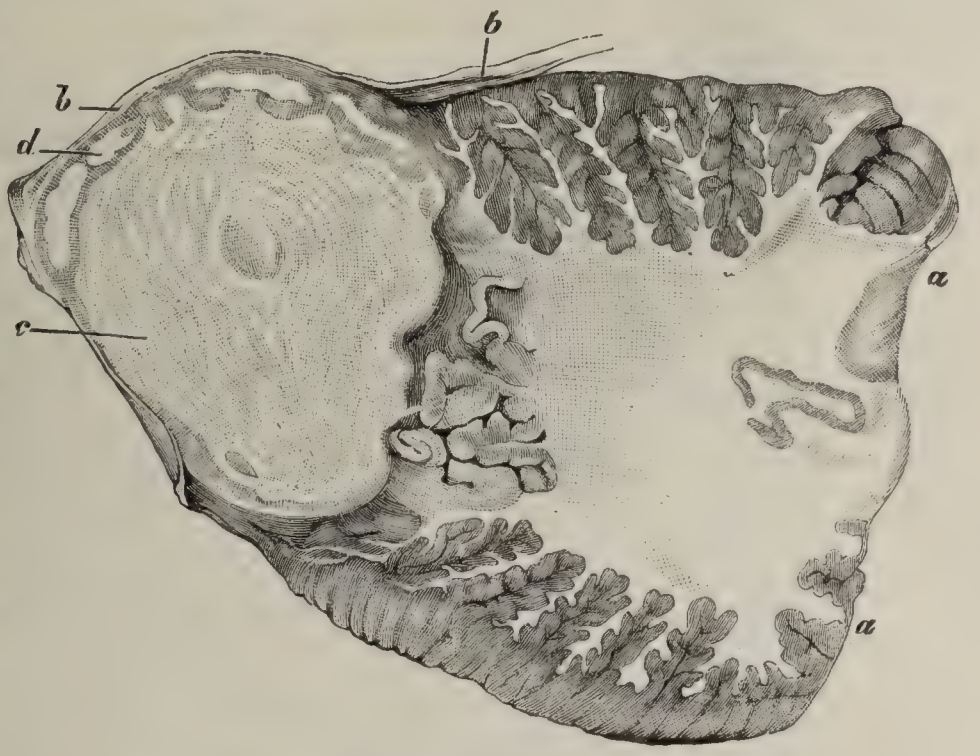

Fig. 372. Großer Solitärtuberkel der Pia mater cerebelli im senkrechten Durchschnitt. *a* Kleinhirn. *b* Mit dem Tuberkel verwachsene Dura mater. *c* Geschichteter Tuberkel. *d* Graue Rindenzone mit gelblichweißen, knötchenförmigen Einlagerungen. Natürl. Größe.

Die Solitärtuberkel der Pia mater wirken auf ihre Umgebung (Fig. 372 *a*) durch Druck und durch Störungen der Blut- und Lymphzirkulation. Die übrigen Teile des Zentralnervensystems können von Tuberkeln vollkommen frei sein, doch kommt es nicht selten vor, daß von den solitären Knoten aus Bazillen verschleppt werden und zur Bildung disseminierter meningitischer Knötchen sowie zu diffusen Entzündungen führen. Es ist ferner auch die Möglichkeit gegeben, daß durch erneute Blutinfektionen, z. B. durch Einbruch in den Sinus transversus, eine metastatische Miliartuberkulose sich hinzugesellt.

Die Tuberkulose, welche durch Aufnahme des Tuberkelgiftes aus der Nachbarschaft im Gebiete des Zentralnervensystems entsteht, ist natürlich in ihrer Lokalisation von dem Ausgangspunkt der Erkrankung abhängig. Tuberkulose des Felsenbeins greift am ehesten auf die Schläfenlappen und die Basis des Stirnlappens über. Sind die genannten Stellen infiziert, so bilden sich am Orte der Infektion mehr oder minder zahlreiche Knötchen, die im Laufe der Zeit zu größeren Knoten heranwachsen können. Durch Verbreitung der Bazillen im Gebiete der cerebrospinalen Lymphbahnen entsteht disseminierte Tuberkulose.

Literatur über Tuberkulose der zarten Hirnhäute.

Armand-Delille, *Rôle des poisons du bacille de Koch dans la meningite tuberculeuse etc. Thèse de Paris 1903.*
v. Campe, *Beitr. z. path. Anat. d. meningit. u. meningo-enkephalit. Prozesse, Tübingen 1882.*
Hoche, *Zur Lehre v. d. Tuberkulose d. Zentralnervensystems, A. f. Psych. XIX 1887.*
Hüttenbrenner, *Hirnrinde bei tuberk. Entzünd. d. Pia, Z. f. Heilk. VIII 1887.*
Ophüls, *Ependymveränderungen bei tuberk. Meningitis, Virch. Arch. 150. Bd. 1897.*
Raymond, *Des différentes formes des leptomyélites tuberculeuses, Rev. de méd. VI 1886.*
Rindfleisch, *Der miliare Tuberkel, Virch. Arch. 24. Bd. 1862.*
Schulte, *Leptomeningitis tuberculosa cerebrospinalis, Virch. Arch. 68. Bd. 1876.*
Virchow, *Die krankh. Geschwülste II, 1865.*
Walbaum, *Ependym bei tuberk. Meningitis, Virch. Arch. 160. Bd. 1900.*

§ 119. Die **Syphilis der zarten Hirnhäute** ist vornehmlich durch die Bildung zirkumskripter Entzündungsherde, sogenannter **Gummiknoten**, charakterisiert. Sie kann schon bald innerhalb des ersten Jahres nach der Infektion oder erst nach Jahren und Jahrzehnten in die Erscheinung treten.

Fig. 373. Meningoenkephalitis syphilitica gummosa (M. Fl. Al. Karm.). *a* Hirnrinde. *b* Weiche Hirnhäute. *c* Von zelligem Exsudat umgebene Vene. *d* Frisches zelliges, d_1 zellig-fibröses, d_2 verkästes Granulationsgewebe. *e* Arterie mit stark verdickter Intima und zellig infiltrierter Adventitia. *f* Zellige Infiltration der Pialscheide der Rindengefäße. f_1 Perivaskuläre zellige Infiltration der Rindensubstanz. *g* In diffuser Ausbreitung auf die Hirnrinde übergreifende zellige Infiltration. Vergr. 15.

Zu Beginn der Erkrankung stellt sich im Gebiete der Pia und des Subarachnoidealgewebes eine zirkumskripte Entzündung ein, welche bald zur Bildung eines grauen oder grau-rötlichen, etwas durchscheinenden, zuweilen gallertartigen Granulationsherdes (Fig. 373) führt. In früheren Stadien ist das Gewebe sehr zellreich (*d*) und enthält mehr oder weniger reichlich Gefäße neuer Bildung. Geht der Prozeß weiter, so pflegt ein Teil des Granulationsgewebes eine zellig-fibröse Beschaffenheit (d_1) anzunehmen, während ein anderer Teil der Verkäsung (d_2) verfällt.

Die an die entzündete Pia angrenzende Hirnsubstanz bleibt bei stärkerer Ausbreitung des Prozesses wohl niemals verschont, indem die Entzündung nicht nur längs der Pialscheiden (f_1) der Blutgefäße, sondern auch außerhalb derselben (g) von der Pia auf die Rindensubstanz übergreift.

Die im Gebiete der syphilitischen Endzündung gelegenen arteriellen Gefäßstämmchen (e) werden ebenfalls der Sitz einer proliferierenden Entzündung, welche je nach dem Stadium des Prozesses teils durch zellige Infiltration und Wucherung, teils durch zellig-fibröse Hyperplasie der Gefäßhäute charakterisiert ist. In hervorragender Weise pflegt die Intima (e) beteiligt zu sein, und die Verdickung, welche sie durch die Gewebshyperplasie erfährt, ist nicht selten eine so bedeutende, daß das Gefäßlumen hochgradig verengt, mitunter sogar verschlossen wird, so daß ischämische Erweichungsherde sich zur syphilitischen Wucherung hinzugesellen.

Der einzelne syphilitische Herd kann sehr klein sein, ja, es kann sich die Entzündung und Wucherung wesentlich auf einzelne Stellen der arteriellen Gefäßwände beschränken und hier die eben beschriebene Gefäßwandverdickung bewirken. Führen dieselben zu Verschluß von Gefäßen, so können Rindenerweichungen auftreten, die nicht syphilitischen Erweichungen sehr ähnlich sehen. Häufiger bilden sich indessen größere, als Gumma bezeichnete Herde. Sie haben mit Vorliebe ihren Sitz an der Basis. An der Oberfläche des Großhirns breiten sie sich wesentlich in den Sulci aus und zeigen demgemäß deren Konfiguration. In den Sylvischen Gruben sind sie streifentörmig, über dem Hirnstamm und dem Rückenmark bilden sie flache, verschieden gestaltete Herde. In seltenen Fällen hat man auch mehr diffuse Infiltration der Häute der Hirnbasis beobachtet. Die basalen Hirnnerven können in Granulationsgewebe eingebettet und komprimiert werden, so daß Lähmungen einzelner Nerven zustande kommen.

Greift die Entzündung in bedeutendem Umfange auf die Hirnsubstanz über, so kann der Herd mehr und mehr eine kugelige Gestalt annehmen und unter Umständen bis zu Walnußgröße heranwachsen, doch bleibt die äußere Begrenzung meist eine unregelmäßige.

Kleinste Herde können wohl zweifellos wieder resorbiert werden. Größere Herde führen teils zu **Gewebsverhärtung,** teils zu **Verkäsung.** Tritt die Verkäsung in größeren Herden an mehreren Stellen ein, so erscheint der Gummiknoten grau und gelb geflekt, bis durch Konfluenz der Herde das ganze zentrale Gebiet gelb wird.

Die Gewebsverhärtung stellt sich zunächst in der Umgebung der Verkäsung ein, kann indessen auch auftreten, ohne daß gleichzeitig Verkäsungen sich bilden. Sie führt zu schwieligen Verdickungen des meningealen Gewebes, häufig auch zu Verwachsungen mit den angrenzenden Teilen der Dura mater.

Über **Aktinomykose** s. §. 112.

Literatur über Syphilis der zarten Hirnhäute.

Barrelt, *Disseminated syphilitic Encephalitis, Am. Journ. of Med. Sc. 1905.*
Baumgarten, *Syphilitische Arteriitis, V. A. 73., 76., 86. u. 111. Bd. 1878—1888.*
Bechterew, *Syphilit. dissemin. Sklerose, A. f. Psych. XXVIII 1896.*
Bierfreund, *Beitr. z. hereditären Syphilis d. Zentralnervensyst., B. v. Ziegler III 1888.*
Buchholz, *Syph. Erkrank. d. Zentralnervensystems, A. f. Psych. 32. Bd. 1899.*
Buttersack, *Syphilit. Erkrankungen d. Zentralnervensystems, A. f. Psych. XVII 1886 (Lit.).*

Fournier, *La syph. du cerveau, Paris 1879; Leçons sur la syph. 2me édit., Paris 1881.*
Heubner, *Die luetische Erkrankung der Hirnarterien, Leipzig 1874.*
Homén, *Meningeale Hirngummata, Arch. f. Derm. 46. Bd. 1898.*
Ilberg, *Gumma der Vierhügelgegend, Arch. f. Psych. XXVI 1894 (Lit.).*
Joffroy *et* ***Létienne,*** *Contrib. à l'ét. de la syph. cérébrale, Arch. de méd. exp. III 1891.*
Kahler, *Multiple syphilitische Wurzelneuritis, Zeitschr. f. Heilk. VIII 1887.*
Köppen, *Hirnrindenerkrankungen, Arch. f. Psych. XXVIII 1896.*
Kuss, *Syphilis des Gehirns und der Hypophysis, Arch. f Psych. 34. Bd. 1904.*
Oppenheim, *Die syphilitische Erkrankung des Gehirns, Wien 1896.*
Pick, *Cerebrospinale Syphilis, Zeitschr. f. Heilk. XIII 1892.*
v. Rad, *Hereditär luetische juvenile Paralyse, A. f. Psych. XXX 1898.*
Rumpf, *Die syphilitischen Erkrankungen des Nervensystems, Wiesbaden 1887.*
Siemerling, *Zur Lehre von der kongenitalen Hirn- unâ Rückenmarkssyphilis, Arch. f. Psych. XX 1888; Syph. d. Zentralnervensyst., ib. XXII 1890.*
Stoeber, *Des accidents méningitiques de la syph. héréditaire, Paris 1891.*
Virchow, *sein Arch. 15. Bd., und die Geschwülste II 1865.*
Weygandt, *Histol. d. Syph. d. Zentralnervensystems, A. f. Psgch. XXVIII 1896.*

§ 120. Die **Geschwülste** der zarten Häute des Gehirns und der pialen Decke der Plexus chorioidei gehören in die Gruppe der Bindegewebssubstanzgeschwülste.

Fig. 374. Schnitt aus einem Peritheliom des Plexus chorioides (Form. Häm. Eos.). *a* Perivaskuläre Zellwucherung. *b* Retikuläres Bindegewebe. Vergr. 25.

Die vom epithelialen Überzug des Plexus chorioideae ausgehenden Geschwülste sind epithelialer Natur. Nach der ektodermalen Herkunft des Plexusepithelis sind diese Geschwülste zu den Gehirngeschwülsten zu rechnen (vgl. § 114).

Zunächst gibt es eine Reihe von Geschwülsten, welche in die Gruppe der **Sarkome** gehören und weiche markige Knoten, seltener flächenhaft ausgebreitete Wucherungen bilden, doch kommen Fälle vor, in welchen sich die endotheliale Wucherung über das ganze zentrale Nervensystem verbreitet (Fig. 375) und dadurch zu einer Verdickung

und weißlichen Trübung der Meningen führt und gleichzeitig in den pialen Gefäßscheiden auch auf die Hirn- und Rückenmarkssubstanz übergreift.

Ihre Entwicklung geht teils von der Adventitia der Gefäße (Fig. 375 *f*, *g*, *h*), teils von der Endothelien (*d*, *e*) aus, welche die Bindegewebsbälkchen der Arachnoidea, des Subarachnoidealgewebes und der Pia bedecken. Die neugebildeten Zellen erreichen meist eine epithelähnliche Ausbildung wie in Adenomen und Karzinomen und sind in drüsenähnlichen Schläuchen und Strängen angeordnet. Sofern die Geschwulstbildung von den Endothelien der Lymphbahnen ausgeht, kann man

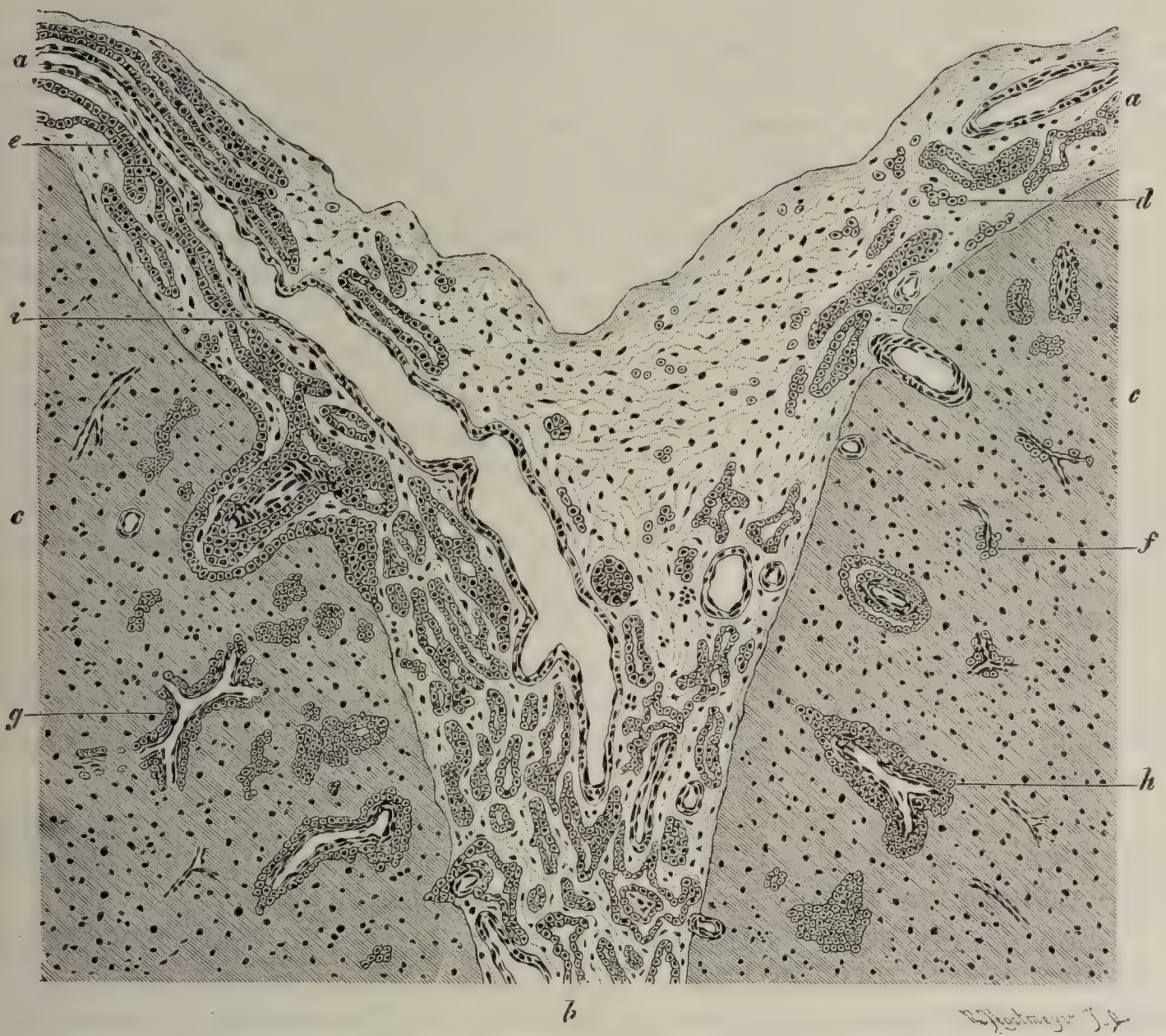

Fig. 375. Endothelioma piae matris tubulare. Diffus über die ganze Oberfläche des Zentralnervensystems ausgebreitete Neubildung (M. Fl. Häm. Karm.). *a b* Zarte Hirnhäute. *c* Hirnrinde. *d* Häufchen gewucherter Endothelzellen. *e* Drüsenähnliche Endothelzellenschläuche. *f g h* Intracerebrale, perivaskuläre Zellwucherungen. Vergr. 30.

dieselbe als **Endotheliom** oder als **Lymphangiosarkom** bezeichnen; die Wucherung in der Umgebung der Blutgefäße berechtigt auch zur Anwendung der Bezeichnung **Hämangiosarkom** (Peritheliom, Fig. 374).

Von sonstigen Geschwülsten der Bindesubstanzgruppe kommen sodann auch **einfache Sarkome, Fibrome, Myxome, Myxosarkome, Lipome, Angiome, Osteome** und **Chondrome** vor; aus Cysten mit bindegewebigen Wänden zusammengesetzte Tumoren können als **cystische Lymphangiome** oder als **cystische Fibrome** aufgefaßt werden.

Vermehrung des Hirnsandes in den Plexus ist sehr häufig und führt zu einer knotigen Verdickung derselben. **Psammome,** d. h. Fibrome oder Sarkome mit Kalkkonkrementen, kommen sowohl in den Plexus und der Zirbeldrüse als in der Pia vor, sind aber hier seltener als in der Dura.

Cholesteatome kommen an der Basis des Gehirns, an der Brücke und dem verlängerten Mark, am Balken, an den Plexus der Ventrikel und am Kleinhirn vor und bilden erbsen- bis apfelgroße, kugelige oder höckerige Tumoren mit atlasglänzender weißer Oberfläche, welche sich mehr oder weniger in die Hirnsubstanz eindrängen. Sie setzen sich aus platten Epithelschuppen, die leicht auseinanderblättern, zusammen und haben stets irgendwo eine Verbindung mit der Pia (Bostroem), welche an der betreffenden Stelle geschichtetes Plattenepithel besitzt, das die Schuppen produziert. In seltenen Fällen schließen diese Bildungen auch Cholesterin, Talg und kleine Härchen ein und gehen alsdann aus einem in der Pia befindlichen Gewebe hervor, welches nach Art der Haut gebaut ist und aus Derma mit Talgdrüsen und Haarbälgen besteht. Sie sind danach als **Epidermoide** und als **Dermoide** aufzufassen, und es ist ihre Entstehung auf eine Verlagerung von Epidermiskeimen in die Pia zurückzuführen.

Teratome, welche sich aus verschiedenen Geweben, Fettgewebe, Knorpelgewebe, Knochengewebe, Muskelgewebe, Dermagewebe, Drüsen, Nervengewebe, Hirngewebe, Pigmentepithel, lymphatischem Gewebe in wechselnden Kombinationen zusammensetzen oder den Charakter gewöhnlicher Dermoide tragen, sind mehrfach beschrieben, kommen sowohl in den Meningen als auch in den Ventrikeln, in der Hirnsubstanz und in der Hypophyse vor und können bedeutende Größe erreichen.

Von **sekundären Tumoren** können in den Meningen alle jene Formen vorkommen, welche Metastasen machen. Bemerkenswert ist, daß sich dieselben in den Subarachnoidealräumen mitunter sehr stark verbreiten.

Bei chronisch lymphatischer Leukämie kann sich **lymphoide Wucherung** auch in den Hirn- und Rückenmarkshäuten und in dem Peri- und Endoneurium der Nerven entwickeln.

Von **tierischen Parasiten** kommen in den Meningen Echinokokken und Cysticerken vor. Erstere bilden kleine oder große, einfache oder mehrfache Blasen, welche die Hirnsubstanz verdrängen und Erweichung der Umgebung herbeiführen können.

Der Cysticercus kommt entweder in der gewöhnlichen Form als erbsengroße Blase mit einem Skolex, oder aber als Cysticercus racemosus vor, welcher durch die Bildung großer, gelappter, meist steriler Blasen mit inneren und äußeren traubenartig der Mutterblase aufsitzenden Tochterblasen ausgezeichnet ist. Er liegt entweder im Gewebe eingebettet oder ist frei in den Ventrikeln und verursacht in seiner Umgebung mehr oder weniger erhebliche Gewebswucherungen.

In den Ventrikeln kommen mitunter kleine, dem Ependym aufsitzende Knötchen vor, welche nichts anderes sind als kompakte Fibrinniederschläge, welche von Bildungszellen und Blutgefäßen durchzogen und dadurch nach Art eines Thrombus teilweise organisiert sind.

Literatur über Geschwülste der zarten Hirnhäute.

Arnold, J., *Myxosarcoma teleangiectodes cysticum, Virch. Arch. 51. Bd. 1870.*
Audry, *Les tumeurs des plexus choroides, Rev. de méd. 1886.*
Beneke, *Meningeale Cholesteatome, Virch. Arch. 114. Bd. 1895.*
Billroth, *Myxom der Pia des Kleinhirns, Arch. d. Heilk. III 1862.*
Blasius, *Epidermoid der Balkengegend, Virch. Arch. 165. Bd. 1901.*
Bostroem, *Epidermoide, Dermoide u. Lipome, Zbl. f. allg. Path. VIII 1897 (Lit.).*
Drysdale, *Angioma arteriale racemosum, Trans. of the Path. Soc. 4 V 1904.*
Eberth, *Epitheliom, Virch. Arch. 49. Bd. 1870.*
Eppinger, *Cholesteatom, Prager Vierteljahrsschrift 1875.*
Erdheim, *Hypophysenganggeschwulst und Hirncholesteatome, Sitzber. d. K. Akad. d. Wiss. CXIII 1905.*
Ernst, *Ein kugelförmiges gemischtes Lipom auf d. Balken. Beitr. v. Ziegler Suppl. VII 1905.*
Fabris, *Meningealcyste, Beitr. v. Ziegler. XXVIII 1900.*
Falkson, *Chondrocystosarkom des Plexus des III. Ventrikels, V. A. 79. Bd. 1879.*
Fasce, *Melanotisches Endotheliom der Arachnoidea, Virch. Arch. 97. Bd. 1884.*
Féré, *Lipom der Pia mater, Progrès méd. 1885.*
Gutkin, *Das meningeale Cholesteatom, J. D. Freiburg 1905.*
Henneberg, *Ventrikel- und Ponstumoren, Charité-Annalen 1903.*
Janssen, *Sarkom, Virch. Arch. 139. Bd. 1895.*
Kalischer, *Angiom der weichen Hirnhaut, Arch. f. Psych. 34. Bd. 1901.*
Lancereaux, *Traité d'anat. pathologique, Paris II 1881 und III 1889.*
Langer, *Cystische Tumoren im Bereich des Infundibulums (Abgeschnürte gewucherte Reste des embryonalen Infundibulums), Zeitschr. f. Heilk. XIII 1892.*
Lannelongue, *Sur les kystes dermoïdes intracraniens, Arch. de phys. I 1889.*
Loeper, *Hist. norm. et pathol. des plexus choroides, Arch. de méd. éper. 1904.*
Morris, *Angiom, Transact. of the Path. Soc. of London XXII.*
Parrot, *Lipom, Arch. de phys. 1869.*
Pol, *Melanose und melanot. Geschwülste im Zentralnervensystem, Beitr. v. Ziegler Suppl. VII 1905.*
Ruschhaupt, *Intracranielles Dermoid, Zentralbl. f. allg. Path. XIV 1903.*
Saxer, *Teratom des 3. Ventrikels, Beitr. v. Ziegler XX 1896 (Lit.).*
Toché, *Étude sur deux cas d'endothéliome du cervelet, Paris 1888.*
Virchow, *Die krankh. Geschwülste II, u. (Cholesteatom) sein Arch. 8. Bd. 1855.*
Wätzold, *Peritheliom d. plexus chorioideus. B. v. Ziegler 38. Bd. 1905.*
Wilks *and* ***Moxon,*** *Chondrom, Lect. on Path. Anatomy 1875.*

Literatur über tierische Parasiten des Gehirns.

Askanazy, *Cysticerkenbildung an der Gehirnbasis, Beitr. v. Ziegler VII 1889.*
Hammer, *Cysticerken in den Hirnventrikeln, Prager med. Wochenschrift 1889.*
v. Kahlden, *Wuch. d. Ependymepithels bei Cysticerken, B. v. Ziegler XXI 1897.*
Kratter *und* ***Böhmig,*** *Freier Gehirncysticercus, Beitr. v. Ziegler XXI 1897.*
Kutsche, *Echinococcus, Arb. her. v. Baumgarten II 1897.*
Melnikow, *Studien über den Echinococcus alveolaris, Jena 1901.*
Mennicke, *Cysticercus racemosus, Beitr. v. Ziegler XXI 1897.*
Schlagintweit, *Intra- u. extracranieller Echinococcus, D. Ztschr. f. Chir. 67. Bd. 1905.*
Stieda, *Cysticercus racemosus im IV. Ventrikel, Festschr. f. Thierfelder, Leipzig 1895.*
Wollenberg, *Cysticercus racemosus, Arch. f. Psych. 40. Bd. 1905.*
Yamagiwa, *Ätiol. der Jacksonschen Epilepsie (Hirndistomum), V. A. 119. Bd. 1890.*
Zenker, *Über den Cystocercus racemosus des Gehirns, Erlangen 1882.*

2. Pathologische Anatomie der Dura mater und der Pinealdrüse.

§ 121. Die **Dura mater** ist eine derbe, sehnig glänzende Membran, welche innerhalb der Schädelhöhle dem Knochen dicht anliegt und danach zugleich das innere Periost der Schädelknochen bildet. Es gelangen danach an ihr alle jene Veränderungen zur Beobachtung, welche am Periost anderer Knochen vorkommen. Als Hülle des

Zentralnervensystems kommen ihr indessen noch besondere Veränderungen zu, die eine Besprechung erheischen.

Subdurale und epidurale traumatische Hämatome können dadurch zustande kommen, daß infolge heftiger Gewalteinwirkungen die vom Gehirn in die venösen Sinus eintretenden Gefäße zerreißen oder die Diploe des Schädeldaches oder die venösen Blutleiter und die Arterien der Dura (Arteria meningea media) verletzt werden. Größere Haematome führen zu Kompression des Gehirns und den Erscheinungen des Hirndruckes.

Kleinere Blutungen per diapedesin können sich ferner bei perniciöser Anämie, Leukämie, Purpura haemorrhagica, Skorbut und bei hämorrhagischer Diathese einstellen.

Die Dura mater ist häufig der Sitz eines Entzündungsprozesses, welcher als **Pachymeningitis interna chronica** bezeichnet wird und offenbar als Folge verschiedener, meist indessen nicht näher

Fig. 376. Pachymeningitis interna membranacea (Form. Häm. Eos.). *a* Mittlere, *b* innere Schicht der Dura. *c* Altes Blutgefäß. *d* Fibrinmembran mit Fibroblasten. *e* Neugebildetes Gefäß. Vergr. 300.

gekannter Schädlichkeiten eintritt. Die Entzündung ist meist eine hämatogene und tritt gewöhnlich für sich, seltener gleichzeitig mit Entzündungen der Pia mater und des Subarachnoidealgewebes auf, kann sich indessen auch zu Entzündungen der benachbarten Knochen hinzugesellen. Sie tritt sowohl einseitig und in zirkumskripten Herden als auch doppelseitig in multiplen Herden, oder über das ganze Gebiet der Schädelhöhle verbreitet auf.

Der erste Beginn der Entzündung ist anatomisch meist durch die Bildung äußerst zarter Auflagerungen an der Innenfläche der Dura charakterisiert, welche wesentlich aus zartem, körnigem und fädigem Fibrin (Fig. 376 *d*) mit spärlichen Leukocyten bestehen.

Nach einiger Zeit werden die Membranen von Fibroblasten (*d*) durchsetzt und von Gefäßen (*e*), welche aus der Dura hervorsprossen, durchwachsen. Aus diesem Keimgewebe entsteht weiterhin ein zartes Bindegewebe, das an der Innenfläche der Dura eine membranöse, durchscheinende, an weiten, mit Blut gefüllten, dünnwandigen Gefäßen reiche Auflagerung bildet.

In relativ seltenen Fällen liegt die Ursache einer proliferierenden Pachymeningitis in Blutungen mit subduralem Extravasat, so namentlich nach Traumen, die auf den Schädel einwirken. Nach der Ansicht von Jores kann der Prozeß auch mit einer Wucherung der an der Innenfläche der Dura gelegenen Kapillarschicht beginnen.

Die neugebildeten Gefäße der Membranen sind äußerst geneigt zu Blutungen, und es genügen schon geringfügige Störungen der Zirkulation, um solche herbeizuführen. Die Folge davon ist, daß pachymeningitische Membranen überaus häufig frische hämorrhagische Herde, sowie von älteren Hämorrhagien herrührende Pigmentflecken enthalten, eine Eigentümlichkeit, welche dem Prozeß den Namen einer **hämorrhagischen Pachymeningitis** eingetragen hat. Die Hämorrhagien sind meist nur klein, können indessen eine sehr erhebliche Größe erreichen, so daß die bereits gebildeten Membranen zum Teil von der Dura losgewühlt werden und so in einem membranösen Sack eingeschlossene **Blutbeulen** oder **Hämatome** entstehen, welche das Gehirn mehr und mehr komprimieren. Werden die Neomembranen zerrissen, so tritt auch Blut in den Subduralraum ein.

Hat die Entzündung einmal begonnen, so scheint sie nur schwer zur Heilung zu gelangen. Die Extravasate werden zwar wieder resorbiert, allein bei großen Ergüssen geht die Resorption nur langsam und zuweilen auch nur unvollkommen vor sich, und gleichzeitig unterhält die Anwesenheit des ausgetretenen und weiterhin zerfallenen Blutes einen Entzündungsreiz. So kommt es denn, daß die Entzündung anhält, daß neue Exsudationen und neue Membranen sich bilden, die mehr und mehr eine derbe, schwartige Beschaffenheit annehmen und mehr oder weniger Pigment, mitunter auch Reste von Fibrin und zerfallenem Blute sowie Kalk einschließen. Nach Resorption größerer Blutergüsse bildet sich zuweilen eine lokale Flüssigkeitsansammlung zwischen der Dura und den Neomembranen, welche als Hygrom der Dura mater oder als Hydrocephalus pachymeningiticus partialis bezeichnet wird.

In älteren, derberen, zellärmeren, mehr fibrösen Membranen pflegt ein Teil der Gefäße zu veröden, allein durch diese Obliteration wird eine Abheilung nicht erzielt. Andere Teile bleiben gefäßreich, und neue Blutungen sorgen für eine Erneuerung der Entzündung.

Die pachymeningitischen Membranen können mehr oder minder feste Verbindungen mit der Arachnoidea eingehen, wobei Blutgefäße aus den Membranen in die weichen Hirnhäute eintreten.

Neben der Pachymeningitis chronica interna kommt auch eine externa vor, bei welcher die Entzündungsprozesse wesentlich in den äußeren Lagen der Dura sich abspielen und mit Verdickungen der letzteren, sowie mit Resorption und Neubildung von Knochensubstanz verbunden sind. Ferner wird die Dura sehr oft durch Verletzungen und durch entzündliche Prozesse in der Nachbarschaft in Entzündung versetzt. Wird z. B. eine Stich- oder Hiebwunde des Schädels infiziert, und stellen sich infolgedessen eiterige Entzündungsprozesse ein, so kann auch die Dura in Mitleidenschaft gezogen werden. Ebenso kann auch eine Entzündung des Mittelohres und des Felsenbeines oder auch der Augenhöhle auf die Dura übergreifen. Stellt sich dabei eine Eiterung ein, so erscheint die Dura gelbweiß oder graugelb verfärbt. Waren zuvor Blutungen aufgetreten, so wird sie schmutziggrau oder graugrün und braun.

Tuberkulose kann sich sowohl als Teilerscheinung einer metastatischen tuberkulösen Leptomeningitis als auch infolge tuberkulöser Knochenerkrankungen einstellen und kommt auch auf die Dura beschränkt vor. Es treten dabei an der Innenfläche der Dura entweder disseminierte graue Tuberkel auf, oder es bilden sich pachymeningitische tuberkelhaltige Membranen oder auch größere tuberkulöse Granulationswucherungen, sowie verkäsende Knoten, und es können die letzteren zu sarkomähnlichen größeren fungösen Geschwülsten heranwachsen.

Bei **Syphilis** können sich in der Dura zellige Infiltrationsherde sowie Granulationsbildungen entwickeln, welche weiterhin zu schwieligen Verdickungen führen, die nicht selten käsige oder auch verkalkte Einschlüsse enthalten. Greift der Prozeß auch auf die Arachnoidea und Pia mater über, so treten Verwachsungen zwischen letzteren und der Dura ein.

Fig. 377. Endothelioma durae matris (M. Fl. Häm.). *a* Bindegewebsstroma. *b* Kleinzelliger Herd. *c* Durch Wucherung von Lymphgefäßendothelien entstandene Herde von Zellen. *d* Endothelialer Zellstrang mit Lumen. *e* Fettiger Degenerationsherd in einem endothelialen Zellzapfen. *f* Zellstrang, welcher auf der rechten Seite allmählich in das angrenzende Bindegewebe übergeht. Vergr. 25.

Die große Mehrzahl der **Geschwülste** der Dura mater gehört in die Gruppe der **Sarkome** und **Fibrosarkome.** Am häufigsten sind es Spindelzellensarkome, seltener Rundzellensarkome oder Sarkome mit polymorphen Zellformen. Es kommen ferner alveoläre Sarkome sowie auch Geschwülste vor, welche durch Bildung von Zellnestern und anastomosierenden Zellsträngen (Fig. 377 *d*) innerhalb eines bindegewebigen Stromas (*a*) ausgezeichnet sind und als Endotheliome bezeichnet werden.

Sie bilden solitäre oder multiple, meist flache oder erhabene, gestielten Schwämmen in ihrer Konfiguration ähnliche Tumoren (Fungus durae matris) von Erbsen- bis Apfelgröße, welche nach innen wuchern und in der angrenzenden Hirnsubstanz grubige Vertiefungen hervorrufen. Entwickeln sie sich an der Außenfläche der Dura, so dringen sie in den angrenzenden Knochen ein, bringen denselben zum Schwunde und können ihn schließlich durchbrechen. Wo sie der Dura aufsitzen, senden sie in das Parenchym kleine Füßchen in Form von Zellzügen, welche

zwischen die derben Faserzüge eindringen, resp. aus denselben herauswachsen. Bei den Endotheliomen sind es die Lymphgefäßendothelien, welche die charakteristischen Zellstränge liefern, und es lassen sich in der Konfiguration der letzteren oft die ursprünglichen Lymphgefäße (*d*) sehr wohl noch erkennen.

Nach der Ansicht von M. B. Schmidt gehen die sog. Sarkome der Dura mater nicht aus dieser Membran hervor, sondern aus endothelialen Zellen arachnoidealen Ursprungs, die in Form der Pacchionischen Granulationen oder als selbständige Zellzapfen an der glatten Oberfläche der Arachnoidea gegen das Gewebe der Dura mater vorgeschoben werden.

Fig. 378. Schnitt aus einem Psammom der Dura mater (Alk. Pikrins. Häm.). *a* Hyaline kernhaltige Kugel mit eingeschlossenem Kalkkorn. *b* Kalkkonkrement mit hyaliner kernloser Umgebung, eingeschlossen in faseriges Bindegewebe. *c* Kalkkonkrement, von hyalinem Bindegewebe umschlossen. *d* Kalkspieße im Bindegewebe. *e* Spieß mit drei Konkrementen. Vergr. 200.

Tritt in den Sarkomen eine sehr reichliche Gefäßentwicklung ein, so können sich teleangiektatische Geschwülste bilden. Durch Gefäßverkalkung und Bildung von kugeligen oder spießförmigen und zackigen Konkretionen (Fig. 378 *a*, *b*, *c*, *d*, *e*) können die Sarkome und Fibrosarkome den Charakter von **Psammomen** erhalten.

Lipome sind sehr selten.

Osteome bilden sich besonders häufig in der großen Sichel. Sie haben meist die Form unregelmäßig gestalteter, mit zackigen und leistenförmigen Erhebungen versehener Knochenplatten.

Am Clivus kommt unter der Dura nicht selten ein kleines, als **Ekchondrosis physalifera** bezeichnetes gallertiges Geschwülstchen vor, dessen Bau demjenigen der Chorda gleicht, und welches danach wahrscheinlich aus Resten der Chorda hervorgeht.

Literatur über Pachymeningitis prolifera.

Charcot, *Sur les néomembranes de la dure mère, Oeuvr. compl. IX, Paris 1891.*
Jores, *Subdurale Blutungen u. Pachymeningitis, Zbl. f. allg. Path. IX 1898.*
***Jores** u. **Laurent,** Histogenese d. Pachymeningitis, Beitr. v. Ziegler XXIX 1901.*
***Körner,** Die otitischen Erkrankungen des Hirns u. d. Hirnhäute, Frankfurt 1896.*
***Kuss,** Syphilis d. Gehirns u. d. Hypophyse, Arch. f. Psych. 38. Bd. 1904.*
***Melnikow,** Pachymeningitis interna, Beitr. v. Ziegler XXVIII 1900.*
***Paulus,** Verkalkung u. Verknöcherung d. Hämatoms der Dura mater, Erlangen 1875.*
***Robertson,** Pathol. of subdural membrane Formation, Journ. of Path. IV 1896.*
***Rubisch,** Pachymeningitis exsudat. chron. congen., Verh. d. d. Path. Ges. VII 1904.*
***Schuberg,** Haematoma durae matris, Virch. Arch. 16. Bd. 1859.*
***Sperling,** Experimente z. Frage der Pachymeningitis, Zbl. f. d. med. Wiss. 1871.*

Stroebe, *Veränder. d. Hüllen d. Gehirns, Handb. d. path. Anat. d. Nervensystems, Berlin 1904.*
Thomson, *On Pachymeningitis chronica externa, Journ. of Path. II 1893.*
Virchow, *Hämatom der Dura mater, Würzburg. Verhandl. 1856.*

Literatur über Geschwülste der Dura mater.

Arnold, *Bau der Psammome, Virch. Arch. 52. Bd. 1871.*
Cheling, *D. schwamm. Auswüchse d. hart. Hirnhaut u. d. Schädelknoch., Heidelberg 1891.*
Engert, *Geschwülste der Dura, Virch. Arch. 160. Bd. 1900.*
Ernst, *Über Psammome, Beitr. v. Ziegler IX 1892.*
Levi, *Entstehung der Konkretionen in Psammomen, I.-D. Freiburg 1890.*
Luschka, *Ekchondrose des Clivus, Virch. Arch. 11. Bd. 1857.*
Ribbert, *Ekchondrosis physalifera, Zbl. f. allg. Path. V 1894 (Lit.).*
Robin, *Rech. anat. sur l'epithéliome des séreuses, Journ. de l'anat. Paris 1869.*
Schmidt, *Pacchionische Granulationen und Sarkome und Psammome d. Dura mater, Virch. Arch. 170. Bd. 1902.*
Schüppel, *Kalkkörperhaltiges Sarkom, Arch. d. Heilk. X 1869.*
Virchow, *Die Entwicklung des Schädelgrundes (Ekchondrose des Clivus) 1857.*

Die **Zirbeldrüse, Glandula pinealis,** besteht aus Bindegewebe, welches zahlreiche, annähernd kugelige Hohlräume einschließt, die von einem retikularen Zellennetz und von rundlichen, mit hinfälligen Fortsätzen versehenen (Toldt) Zellen ausgefüllt sind. Die Follikel enthalten ferner auch Hirnsand. Die Zirbel wird als ein Rest einer dritten Augenanlage ansehen.

Die am häufigsten beobachteten pathologischen Veränderungen sind ungewöhnliche Vermehrung des Hirnsandes (Psammome), hyperplastische Vergrößerungen und cystische Entartungen. Blutungen in die Substanz der Drüse können zur Bildung von Haematomen führen.

Geschwülste (Fibrosarkome, Teratome) sind sehr selten. Bei Entzündung der Nachbarschaft kann die Zirbeldrüse an der Entzündung teilnehmen.

Literatur über die Pinealdrüse.

Blanquique, *Tumeur de la glande pinéale Gaz. hebd. 1871.*
Gaupp, *Zirbel, Parietalorgan u. Paraphysis, Ergebn. d. Anat. III 1898.*
Manot, *Tumeur de la glande pinéale, Lyon méd. 1872.*
Nieden, *Centralbl. f. Nervenheilk. 1879.*
Ogle, *Sarkom of pineal body, Trans. of the Path. Soc. of London L 1899.*
Pisenti *e* ***Viola,*** *Contrib. all' istologia norm. e patol. della glandula pituitaria, Atti della R. Accad. Med. Chir. die Perugia II 1890, u. Cbl. f. d. med. Wiss. 1890.*
Reinhold, *Ein Fall von Tumor der Zirbeldrüse, I.-D. Freiburg 1886.*
Turner, *Spindelzellensarkom, Trans. of the Path. Soc. of. London 1885.*

SIEBENTER ABSCHNITT.

Pathologische Anatomie des peripherischen Nervensystems.

I. Einleitung.

§ 122. Das **peripherische Nervensystem** setzt sich, abgesehen von den peripherischen Endapparaten, aus Nerven und aus Ganglien zusammen. Den wesentlichen Bestandteil der ersteren bilden markhaltige und marklose Nervenfasern, welche Nervenfortsätze von Nervenzellen darstellen, die teils im Rückenmark, im verlängerten Mark und in den Spinalganglien liegen, teils in das peripherische Nervensystem eingeschaltet sind und hier die als Ganglien bekannten Nervenzellengruppen im Gebiete des Sympathikus bilden.

Die markhaltigen Nervenfasern stellen lange zylindrische Gebilde dar, deren Längsachse von dem drehrunden Achsenzylinder eingenommen wird. Letzterer ist, von der im lebenden Zustande homogenen, aus Myelin bestehenden Markscheide umgeben, und diese selbst wird von einer zarten bindegewebigen Hülle, der Schwannschen Scheide, umschlossen. Von Strecke zu Strecke ist die Markhülle unterbrochen, so daß der Achsenzylinder nur von der Schwannschen Scheide umgeben wird (Ranviersche Schnürringe), und man nimmt an, daß der Achsenzylinder wesentlich von diesen Stellen aus ernährt wird. Jede Nervenfaser wird dadurch in Segmente von 1—2 mm Länge geteilt, von denen jedes annähernd in der Mitte einen der Schwannschen Scheide anliegenden Kern enthält, in dessen Umgebung sich eine dünne Lage von Protoplasma an der Innenfläche der Scheide ausbreitet. Nach außen von der Schwannschen Scheide liegt noch eine Fibrillenscheide (Axel, Key, Retzius) welche ebenfalls Kerne mit etwas Protoplasma einschließt.

Die marklosen Nervenfasern besitzen als Hülle des Achsenzylinders lediglich eine Schwannsche Scheide, unter welcher von Strecke zu Strecke Kerne liegen.

Markhaltige und marklose Nervenfasern vereinigen sich zu Nerven verschiedener Dicke. Die vom Hirn und Rückenmark und den Spinalganglien abgehenden besitzen vorwiegend markhaltige, die Nerven des sympathischen Systems vorwiegend marklose Fasern.

Feinere Nerven bestehen aus einem einfachen Bündel von Nervenfasern, größere Stämme aus einer wechselnden Zahl von solchen.

Jedes Nervenbündel ist von einer Bindegewebshülle umgeben, welche als Perineurium bezeichnet wird. Treten mehrere Bündel zu einem Nervenstamme zusammen, so wird auch dieser von einem Perineurium umgeben, während die Bündel selbst durch lockeres, oft Fettzellen enthaltendes Bindegewebe, welches als Epineurium bezeichnet wird, untereinander verbunden werden. Von dem Perineurium jedes Nervenbündels zieht sich das Endoneurium in Form bindegewebiger Septen in die Tiefe, vereinigt die Nervenfasern gruppenweise zu Bündeln und umgibt mit seinen feinsten

Ausläufern die einzelnen Nervenfasern. Die Blutgefäße der Nerven liegen innerhalb des Bindegewebsgerüstes. An dem peripherischen Ende der Nervenfasern zerfällt der Achsenzylinder in die Primitivfibrillen, welche mit den Endapparaten in Verbindung treten.

Die Ganglien stellen in den Verlauf der Nerven eingeschaltete Ganglienzellengruppen dar, die von einer dem Perineurium entsprechenden Bindegewebshülle umschlossen werden und in ein gefäßreiches Bindegewebe eingebettet sind. Die Spinalganglien besitzen neben Nervenbündeln große rundliche, zum Teil pigmentierte, von einer kernhaltigen Bindegewebshülle umgebene, meist unipolare Ganglienzellen. Die sympathischen Ganglien haben neben Nervenfasern kleinere multipolare, verschieden gestaltete, mit Dendriten versehene Ganglienzellen.

II. Nervendegeneration und Nervenentzündungen. Tuberkulose, Syphilis und Lepra der Nerven.

§ 123. Die Nervenfasern der peripherischen Nerven sind sehr häufig der Sitz degenerativer Veränderungen, welche nicht selten zu ihrem Untergang führen. Sofern diese Vorgänge ohne sonstige Veränderungen an den Nerven verlaufen, kann man sie als **einfache Nervendegenerationen** bezeichnen, komplizieren sie sich mit entzündlichen Exsudationen und Gewebswucherungen innerhalb des Nervenbindegewebes, oder ist der Ausgangspunkt des Leidens eine entzündliche Erkrankung des letzteren, so sind sie der **Neuritis** zuzuzählen. Von manchen Autoren werden die einfachen Degenerationen auch als parenchymatöse Neuritis bezeichnet, und die eigentliche Neuritis als Neuritis interstitialis davon unterschieden. Nervendegenerationen und Nervenentzündungen lassen sich nicht streng gegeneinander abgrenzen, insofern als einesteils entzündliche Veränderungen oft ausgebreitete degenerative Prozesse nach sich ziehen, und andererseits Degenerationen sehr oft in ihrem weiteren Verlaufe auch zu entzündlichen Erscheinungen führen. Es wird danach die Bezeichnung Neuritis vielfach auch auf die degenerativen Erkrankungen angewendet.

Eine ausgebreitete **Degeneration** erfahren die Nerven zunächst **nach der Durchschneidung,** indem danach der von der Nervenzelle abgetrennte peripherische Teil des Nervenfortsatzes in seiner ganzen Länge entartet, während von dem zentralen Stumpf nur ein kurzes Stück der Degeneration verfällt.

Schon in den ersten Tagen nach der Durchschneidung zeigen die Marksegmente des ganzen peripherischen Stückes eine Abnahme des Lichtbrechungsvermögens und eine Trübung, und am Ende des dritten Tages treten schon tiefe Einkerbungen der Schwannschen Scheide und der Markscheide auf, welche durch eine beginnende Segmentierung der letzteren bedingt sind. Am 4.—6. Tage stellt sich den Einkerbungen entsprechend (Fig. 379) eine Gerinnung des Markes zu großen Myelintropfen ein (*b*) und führt im Verlaufe von wenigen Tagen zur Bildung einer aus Tropfen, Tröpfchen und Körnchen bestehenden Zerfallsmasse, welche weiterhin unter Bildung von Fettkörnchenzellen resorbiert wird. Es kann indessen Wochen und Monate dauern, bis alle Zerfallsprodukte verschwunden sind.

Der Achsenzylinder ist schon sehr bald nach Eintritt der Markdegeneration nicht mehr oder nur noch zum Teil (Fig. 379 *a*) nachzuweisen und er geht auch teils unter Aufquellung und Vakuolenbildung, teils durch Zerbröckelung zugrunde (Fig. 380 *c*). Nach Bethe werden die Zerfallserscheinungen durch die Veränderungen des Achsen-

zylinders eingeleitet. Nach GESSLER verschwinden auch die geweihartig verzweigten Nervenenden in den Muskeln. An den Kernen der SCHWANNschen Scheiden treten während des Nervenzerfalls Wucherungserscheinungen auf.

Bei vollkommen unkomplizierten Schnittwunden degeneriert vom zentralen Stumpfe nur ein kleines Stück, indem der Zerfallsprozeß schon an dem nächsten oder zweitnächsten RANVIERschen Schnürringe Halt macht. Nur wenn komplizierende Entzündungen oder andere Schädlichkeiten, z. B. Quetschungen, auf den Nervenstumpf einwirken, degenerieren einzelne Faserbündel noch weiter zentralwärts. Es können

Fig. 379.

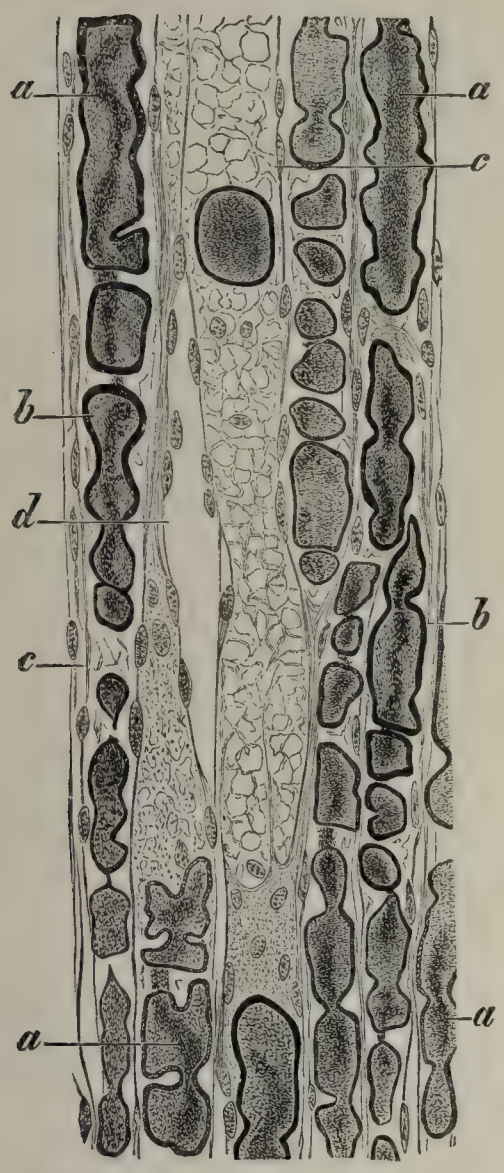

Fig. 380.

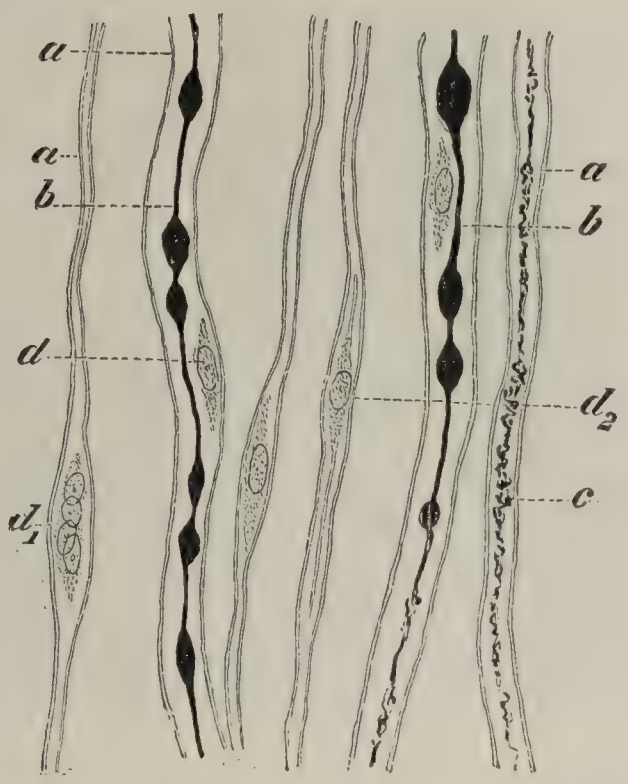

Fig. 380. Weit vorgeschrittene Atrophie der motorischen Nerven bei Atrophie der Vordersäulen des Rückenmarks (M. Fl. Osmiums.). *a* SCHWANNsche Scheide. *b* Achsenzylinder mit anhängenden Resten von Myelin. *c* Zerfallender Achsenzylinder. *d* Einkernige, d_1 mehrkernige, d_2 mit zwei Fortsätzen versehene Zellen innerhalb einer SCHWANNschen Scheide. Vergr. 250.

Fig. 379. Degeneration des Nervus ischiadicus, sechs Tage nach der Durchschneidung (FLEMM. Safr.). *a* Achsenzylinderreste. *b* Zerfallende Markscheiden. *c* SCHWANNsche Scheide. Vergr. 300.

auch einzelne Fasern in toto degenerieren, wenn nämlich die zugehörigen Nervenzellen im Spinalganglion oder den grauen Vorderhörnern zugrunde gehen. Ferner ist zu bemerken, daß im zentralen Stumpf im Laufe der Zeit ein Teil der Fasern dünner, und daß namentlich die Markscheide atrophisch wird. Es kann sich auch eine Atrophie der betreffenden Nervenzelle anschließen.

Die marklosen Fasern sind den gleichen Gesetzen der Degeneration unterworfen wie die markhaltigen.

Einen ganz ähnlichen Effekt wie Durchschneidungen haben starke **Quetschungen** und **Zerrungen** sowie dauernde **Kompression der Nerven,** wie sie gelegentlich durch Geschwülste oder durch schrumpfendes

Narbengewebe oder durch entzündete Lymphdrüsen usw. herbeigeführt werden. Ein Unterschied gegenüber der Durchschneidung besteht darin, daß die Leitungsunterbrechung nicht sofort alle Nervenbündel betrifft, sondern mehr successive die einzelnen Nervenzüge ergreift.

Erkrankungen der Vorderhörner des Rückenmarks und der motorischen Wurzeln, welche einen Untergang der motorischen Ganglien oder der Nervenfasern herbeiführen, sind in derselben Weise wie peripherische Leitungsunterbrechungen von Degeneration der peripher gelegenen Nervenbahn gefolgt, doch ist auch hier zu bemerken, daß bei allmählichem Untergang der Nervenzellen auch die Atrophie der Nervenfasern nicht so rapide eintritt, daß die Markscheide mehr allmählich (Fig. 380 *b*) schwindet, und daß innerhalb eines Bündels gesunde und in verschiedenen Stadien der Atrophie befindliche (Fig. 380 *b*, *c*) und total entartete Nervenfasern (d_1, d_2) gemischt vorkommen (Fig. 381 *c*). Schließlich können in einzelnen Nervenbündeln alle oder nahezu alle Nerven verloren gehen (Fig. 381 *d*). Treffen schädliche Produkte irgendwelcher Art nur begrenzte Abschnitte von Nerven, so kommt es nur in diesen zunächst zu degenerativen Vorgängen. Führen dieselben zum Untergang der Faser, insbesondere des Achsenzylinders, so degeneriert auch das peripher gelegene Nervenstück.

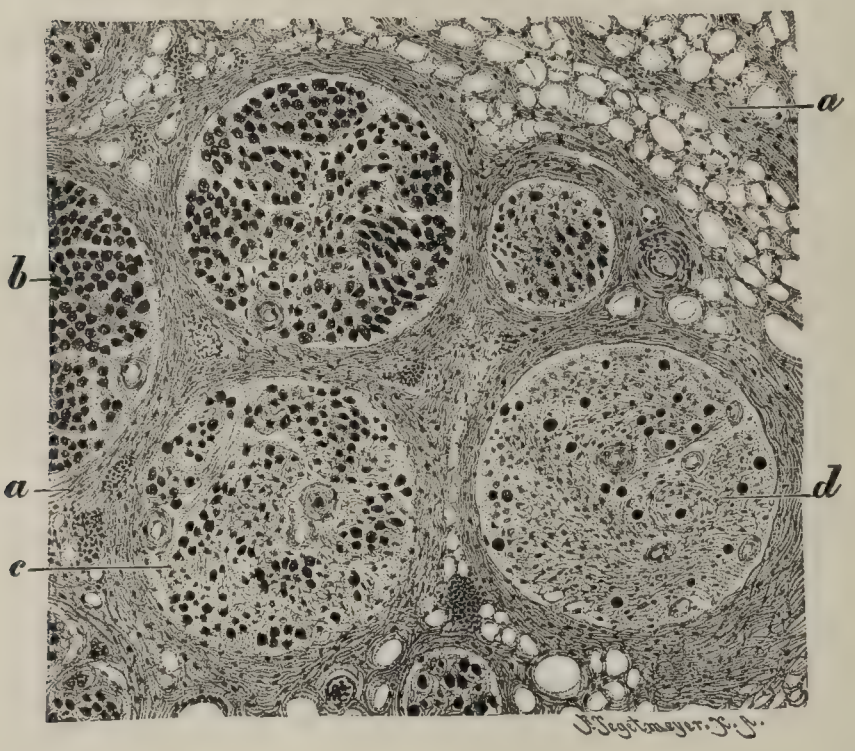

Fig. 381. Querschnitt aus einem atrophischen Nervus ischiadicus bei multipler Sklerose (M. Fl. Weigerts Markscheidenfärbung). *a* Epineurium. *b* Querschnitt eines normalen Nervenbündels. *c d* Querschnitte atrophischer Nervenbündel. Vergr. 30.

Die nach Leitungsunterbrechung auftretende Degeneration des peripheren Nervenstücks wird als sekundäre Degeneration oft den letzterwähnten direkten primären gegenübergestellt.

Hämatogene Nervendegenerationen und **Entzündungen** lassen sich teils auf Infektionen und Intoxikationen, teils auf einfache Zirkulationsstörungen und Blutungen, sowie auf ungenügende Ernährung, die von allgemeiner Anämie und Kachexie oder von Verengerung der Nervenarterien abhängt, zurückführen, doch ist die Genese der Entartung häufig nicht mit Sicherheit zu bestimmen. Im Verlauf von Typhus exanthematicus, von Variola, Abdominaltyphus, Diphtherie, Influenza, Tuberkulose und im Puerperium auftretende Neuritiden oder Nervendegenerationen, die bald nur einzelne, bald zahlreiche Nerven betreffen, sind wahrscheinlich teils durch Intoxikation, teils durch mangelhafte Ernährung der Nerven verursacht, doch kann es sich in einzelnen Fällen auch um eine Lokalisation der betreffenden Infektionen handeln. Neben der peripherischen Nervendegeneration können sich degenerative Veränderungen auch im Zentralnervensystem finden. Alkohol und Blei wirken toxisch teils auf die peripherischen Nerven selbst, teils wahrscheinlich auch auf die Ganglienzellen.

Nach Baelz und Scheube ist die als Beriberi oder Kakke bezeichnete, in Japan endemische Krankheit eine Infektionskrankheit (nach Miura eine Intoxikationskrankheit), welche hauptsächlich durch multiple Nervendegeneration gekennzeichnet ist (Panneuritis epidemica), und es kommen auch in Europa über verschiedene Nervengebiete verbreitete, als multiple Neuritis oder Polyneuritis oder Neuritis disseminata bezeichnete Nervenerkrankungen vor, welche wahrscheinlich auf Infektion beruhen.

Nach Untersuchungen von Déjerine, Pitres, Vaillard, Oppenheim, Siemerling und anderen ist eine Degeneration zahlreicher peripherischer Nerven auch bei Tabes ein häufig zu erhebender Befund, und es sind dabei vornehmlich die peripherischen Teile der sensiblen Hautnerven entartet (vgl. § 93). Auch in einigen Fällen von Landryscher Paralyse sind schwere entzündliche Veränderungen der peripheren Nerven beschrieben worden.

Fortgeleitete lymphogene Neuritiden schließen sich an entzündliche Prozesse in der Umgebung der Nerven an, wobei namentlich eiterige und tuberkulöse Entzündungen nicht selten die Nerven in Mitleidenschaft ziehen, so z. B. die Nervenwurzeln bei eiteriger und tuberkulöser Meningitis (Fig. 383 *b*, *c*). Zuweilen verbreitet sich das betreffende Gift auch innerhalb der Nerven weiter, so z. B. bei Lyssa.

Fig. 382. Neuritis chronica mit partieller Atrophie der Nervenfasern (M. Fl. Häm. Karm.). *a* Querschnitte normaler dicker Nervenfasern. *b* Querschnitte normaler dünner Nervenfasern. *c* Endoneurium. *d* Zellig infiltrierter, in Wucherung befindlicher Balken des Endoneurium mit Blutgefäßen. *f* Verdichtetes Endoneurium mit kleinen leeren Nervenlücken und einzelnen erhaltenen dünnen Nervenfasern. *g* Im Längsschnitt getroffenes Blutgefäß. Vergrößerung 150.

Sofern es sich bei den Nervenerkrankungen um **einfache Degenerationen** handelt, pflegt der bindegewebige Anteil der Nerven nur geringfügige oder keine Änderungen aufzuweisen, und es können sich dabei sowohl die Schwannschen Scheiden (Fig. 379 *c* und Fig. 380 *a*) als auch die Zellen der Nervenscheiden (Fig. 379 und Fig. 380 *d*, d_1, d_2) lange Zeit erhalten. Letztere können sogar in Wucherung (d_1) geraten. Geht in einem Nerv die Mehrzahl der markhaltigen Nervenfasern zugrunde (Fig. 381 *c*, *d*), so gewinnt er mehr und mehr ein graues Aussehen, geht jedoch bei Mangel einer bindegewebigen Wucherung keine Verhärtung ein.

Anders verhält sich die Sache, wenn die Erkrankung einen ausgesprochen entzündlichen Charakter trägt, eine **Neuritis** im engeren Sinne vorliegt.

Akute Neuritis ist durch Hyperämie sowie durch Anwesenheit eines Exsudats im bindegewebigen Bestandteile der Nerven charakterisiert und kann bei Anwesenheit schwerer Veränderungen teils an der Rötung und Schwellung und stärkerer Durchfeuchtung, zuweilen auch an hämorrhagischen Herden oder gelblich-weißen Verfärbungen, welche durch Eiteransammlung bedingt sind, erkannt werden. Bei hämatogenen Formen kann das Exsudat von Anfang an im Endoneurium

und Epineurium der Nerven sitzen. Ist die Entzündung konsekutiv nach Entzündung der Umgebung, z. B. innerhalb einer eiternden Wunde, im entzündeten Beckenzellgewebe, in den Subarachnoidealräumen (Fig. 383) usw. eingetreten, so ist zunächst das Perineurium der Sitz einer zelligen Infiltration, die sich erst im weiteren Verlauf auf das Gebiet des Endoneuriums verbreitet.

Schwere Entzündungen führen zu Zerfall der Markscheide, oft auch zum Untergang eines Teils der Achsenzylinder. Eiterige und gangränöse Entzündungen können zu Vereiterung und zu brandiger Nekrose der Nerven führen. In Nerven, welche durch Traumen verletzt sind oder im Gebiet wuchernder Gewebe liegen, kommt es an der verletzten Stelle zu Granulationswucherungen und zu Bindegewebsneubildung.

Fig. 383. Meningitis und Neuritis tuberculosa im Gebiet des Lendenmarks (Form. Alk. Häm. Pikrins. Fuchsin). *a* Pia mater. *b* Entzündete, z. T. tuberkelhaltige Nervenquerschnitte. *c* Exsudat im Subarachnoidalraum. *d* Tuberkulöses Blutgefäß. Vergr. 45.

Subakute und **chronische Entzündungen** der Nerven schließen sich entweder an chronische Entzündungen der Nachbarschaft an oder sind Folgezustände hämatogener oder lymphogener Infektionen und Intoxikationen; doch ist nicht in allen Fällen auch die Ursache der Erkrankung erkennbar.

Sie führen teils zu Atrophie des Nervengewebes (Fig. 382 *f*), teils zu Wucherung und Hypertrophie des Bindegewebes (*d*, *e*), und es wird die Erkrankung in Rücksicht auf letztere als **Neuritis prolifera** bezeichnet.

Hat der Prozeß längere Zeit gedauert, so sind in den erkrankten Teilen der Nerven die Nervenfasern teils ganz geschwunden, teils mehr oder weniger atrophisch (Fig. 382 *f*), das Bindegewebe kernreich und vermehrt.

Tuberkulöse Neuritis (Fig. 383 *b*) kommt am häufigsten an den Wurzeln der Hirn- und Rückenmarksnerven zur Beobachtung und stellt sich hier im Anschluß an tuberkulöse Meningitis (*c*) ein.

Im übrigen kommen tuberkulöse Neuritiden namentlich dann zur Ausbildung, wenn Nerven in nächster Nachbarschaft tuberkulöser Lymphdrüsen oder tuberkulöser Granulationsherde, z. B. des Periostes oder der Sehnenscheiden, liegen. Zuweilen werden hierbei das Perineurium und das Epineurium der betreffenden Nerven zu einem großen Teil in tuberkulöses Granulationsgewebe umgewandelt, das späterhin verkäst, und es kann auch das Endoneurium der einzelnen Nervenbündel ergriffen werden. In anderen Fällen bilden sich in den Nerven nur bindegewebige Verhärtungen. Ganz auf einen Nerven beschränkte Lokaltuberkulose ist selten.

Die **syphilitische Neuritis** kommt fast nur im Gebiete der Wurzeln der Hirn- und Rückenmarksnerven zur Beobachtung und schließt sich hier an syphilitische Erkrankungen der Hüllen des Gehirns und Rückenmarks an. Die Nerven werden dabei von syphilitischen Granulationswucherungen und späterhin von Bindegewebe umwachsen und durchwachsen, wobei ein mehr oder minder großer Teil der Nervensubstanz verloren geht, so daß Nervenlähmungen entstehen. Im übrigen kann auch die den Prozeß begleitende Arteriitis, welche zu Verengerung und Verschluß der Ernährungsgefäße der Nerven führt, Degeneration der Nerven verursachen.

Die Lepra lokalisiert sich, wie schon in § 173 des allgemeinen Teils auseinandergesetzt wurde, sehr häufig an den Nerven, und man kann danach auch eine besonaere Lepraform als **Lepra nervorum** s. **anaesthetica** s. **mutilans** aufstellen. Die Ansiedlung des Leprabacillus in den Nerven verursacht eine durch zellige Infiltration und Gewebswucherung gekennzeichnete Erkrankung, welche weiterhin zu Degeneration der Nervenfasern und zu Hyperplasie des Bindegewebes führt, so daß spindelförmige derbe Verdickungen der Nerven von bedeutendem Durchmesser entstehen. Das erkrankte Gewebe enthält reichlich Leprabazillen, teils frei, teils in Zellen eingeschlossen.

Haben **Entzündungen im Bereiche der Ganglien** ihren Sitz, so spielen sich innerhalb derselben ähnliche Veränderungen ab, wie in den Nervensträngen. So kann z. B. eine tuberkulöse Verkäsung der Nebenniere, welche die Nachbarschaft in Mitleidenschaft zieht, auch zu Entzündungs- und Wucherungsvorgängen in dem benachbarten Plexus solaris und dem Ganglion semilunare führen, welche alsdann wieder eine Degeneration der Nervenfasern und der Ganglienzellen zur Folge haben. Ebenso kann auch eine tuberkulöse Erkrankung der Knochen der Wirbelsäule die benachbarten Nerven und Ganglien in Mitleidenschaft ziehen. Bei Lepra dringen die Bazillen nicht nur in das Bindegewebe, sondern auch in die Ganglienzellen der ergriffenen Ganglien ein und bringen dieselben zur Degeneration und zum Zerfall, während die Kerne der Zellkapseln wuchern. Bei der als Herpes Zoster bezeichneten Hauterkrankung findet sich Entzündung der entsprechenden Ganglien (Head, Campbell) mit Zerstörung von Ganglienzellen. Nach Goebel sollen bei allen chronischen Infektionsprozessen, besonders bei Tuberkulose und Syphilis, Ganglienzellen zugrunde gehen, worauf die Kerne der Zellkapseln in Wucherung geraten.

Literatur über Nervendegeneration und Neuritis.

Alexander, *Rheumatische Facialislähmung, Arch. f. Psych. 35. Bd. 1902.*
Arnheim, *Diphtherische Lähmungen, Arch. f. Kinderheilk. XIII 1891.*
Auché, *Des altérations des nerfs périphériques chez les diabétiques, A. de méd. exp. II 1890; Névrites chez les cancéreux, Rev. de méd. X 1890.*

Babes et **Marinesco,** *Pathol. des terminaisons nerv. des muscles, Ann. de l'Inst. de path. de Bucarest II 1891.*
Baelz, *Infektionskrankh. in Japan (Beriberi), Yokohama 1882 u. Z. f. klin. Med. VI 1882.*
Baginski, *Verh. v. Nervenendorganen nach Nervendurchschneidung, V. A. 137. Bd. 1894.*
Bethe, *Allgem. Anat. u. Phys. des Nervensystems, Leipzig 1903.*
Bernhardt, *Über die multiple Neuritis d. Alkoholisten, Z. f. klin. Med. XI 1886.*
Blaschko, *Erkrankung der sympathischen Geflechte d. Darmwand, V. A. 94. Bd. 1883.*
Bonome, *Sulla pat. dei plessi nerv. dell' intestino, Arch. p. le Sc. Med. XIV 1890.*
Campbell, *Polyneuritis alcoholica, Zeitschr. f. Heilk. XV 1893.*
Cattani, *Stud. sperim. intorno alla distensione dei nervi, A. p. le Sc. Med. VIII u. IX 1885.*
Cassirer, *Neuritis und Polyneuritis, Deutsche Klinik VI.*
Centanni, *Landrysche Paralyse, Beitr. v. Ziegler VIII 1890.*
Charcot, *Alkohol. Lähmungen, Neue Vorles. üb. d. Krkh. d. Nervensyst., Leipzig 1886.*
Cossy et **Déjerine,** *Dégén. des nerfs séparés de leurs centres, Arch. de phys. II 1875.*
Cramer, *Die path. Anatomie d. Landryschen Paralyse, Zbl. f. allg. Path. II 1892 (Lit.); Ätiologie u. pathol. Anat. d. peripher. Neuritis, Zbl. f. allg. Path. 1893 (Lit.).*
Crocq, *Altér. des nerfs dans la paralysie diphthérique, A. de méd. exp. 1895.*
Déjerine, *Paralysie diphthérique, Arch. de phys. V 1878; Névrite alcoholique, ib X 1887; Nat. périph. de certaines paralysies dites spinales aiguës, ib II 1890; Névrite hypertrophique, Revue de méd. 1896.*
Déjerine-Klumpke, *Des polynévrites et des atroph. et paralysies saturnines, Paris 1889.*
Dürk, *Beri-Beri, Münch. med. Woch. 1905.*
Eichhorst, *Bleilähmung, Virch. Arch. 125. Bd.; Neuritis diabetica, ib. 127. Bd. 1892.*
Eulenburg, *Puerperale Neuritis, D. med. Woch. 1895 (Lit.).*
Francotte, *Contrib. à l'ét. des névrites multiples, Revue de méd. 1886.*
Friedländer u. **Krause,** *Veränd. d. Nerven nach Amputationen, Fortschr. d. Med. 1886.*
Gessler, *Veränd. d. motorischen Nervenenden nach Durchschneidung, D. Arch. f. klin. Med. XXXI; Die motor. Endplatte u. ihre Bedeutung f. die periph. Lähmung, Leipzig 1885.*
Geyer, *Postdiphther. Lähmung, Jahrb. f. Kinderheilk. 1896.*
Glogner, *Ätiologie d. multiplen Neuritis, Virch. Arch. 141. Bd. 1895.*
Goebel, *Ganglions dans les maladies infectieuses, Ann. de l'Inst. Pasteur 1901.*
Gombault, *De l'atrophie musculaire saturnine, Arch. de phys. V 1873; État des nerfs périphér. dans un cas de myopathie progressive, Arch. de méd. exp. I 1889.*
Graupner, *Path. Anat. d. sympath. Nervensystems, B. v. Ziegler XXIV 1898 (Lit.).*
Gudden, *Alkoholneuritis, Arch. f. Psych. XXVIII 1896 (Lit.).*
Head and **Campbell,** *The Pathology of Herpes Zoster, Brain 1900.*
Hochhaus, *Über diphtherische Lähmung, Virch. Arch. 124. Bd. 1891.*
Homén, *Veränd. des Nervensystems nach Amputationen, Beitr. v. Ziegler VIII 1890.*
v. Hösslin, *Die Schwangerschaftslähmungen der Mutter, Arch. f. Psych. 40. Bd. 1905.*
Joffroy et **Achard,** *Névrite périphérique d'origine vasculaire, A. de méd. expérim. I 1889; Gangrène cutanée du gros orteil chez un ataxique, ib.; Névrite périph., ib. II 1890.*
Kattwinkel u. **Kerschensteiner,** *Degen. u. Regen. d. Nerven, Erg. d. allg. Path. IX 1904.*
Krause, *Auf- und absteigende Nervendegeneration, Arch. f. Anat. 1887.*
Krewer, *Aufsteig. Spinalparalyse (Polyneuritis), Z. f. klin. Med. 32. Bd. 1898.*
Laiguel-Savestine, *Le plexus solaire dans le péritonitis, Arch. de méd. exp. 1905.*
Letulle, *Rech. sur les paralysies mercurielles, Arch. de phys. IX 1887.*
Leyden, *Die Entzündung der periph. Nerven, Berlin 1888; Polyneuritis mercurialis, D. med. Woch. 1893; Neuritis nach Influenza, Zeitschr. f. klin. Med. XXIV 1893.*
Lie, *Lepra d. Rückenmarks u. d. peripheren Nerven, Arch. f. Derm. 73. Bd. 1905.*
Lorenz, *Multiple degenerat. Neuritis, Zeitschr. f. klin. Med. XVIII 1891.*
Lunz, *Affekt. d. Nervensyst. nach akuten Infektionskrankheiten, Arch. f. Psych. XVIII 1887.*
Miura, *Zur Pathologie der Kakke, Virch. Arch. 114. Bd. 1888.*
Murawieff, *Veränd. durchschnitt. Nerven, Beitr. v. Ziegler XXIX 1901.*
Nauwerck u. **Barth,** *Path. Anat. der Landryschen Lähmung, Beitr. v. Ziegler V 1889.*
Niedieck, *Über Neuritis migrans u. ihre Folgezustände, A. f. exp. Pathol. VII 1877.*

Pekelharing et **Winkler,** *Rech. sur la nature et la cause du Béri-Béri, Utrecht 1888.*
Pick, *Die Renautschen Körperchen, Zbl. f. allg. Path. XII 1901 (Lit.).*
Pierson, *Uber Polyneuritis acuta, Samml. klin. Vorträge No. 229.*
Pitres et **Vaillard,** *Gangrènes etc., Névr. périph. dans le rhumatisme chronique, Rev. de méd. VII 1887; Des névr. périph. chez les tuberculeux, ib. VI 1886; Névrites périph. survenant dans le cours de la fièvre typhoïde, ib. V 1885; Paralysie ascendante aiguë (survenue au décours de la fièvre typhoïde), Arch. de phys. IX 1887.*
Preisz, *Anat. d. diphtherischen Lähmungen, D. Zeitschr. f. Nervenheilk. VI 1894.*
Remak, *Neuritis, Eulenburgs Realenzyklop. XVII.*
Remak u. **Flatau,** *Neuritis u. Polyneuritis, Wien 1900 (Lit.).*
Rollg, *Landrysche Paralyse, Münch. med. Woch. 1903.*
Rosenheim, *Akute infektiöse multiple Neuritis, Arch. f. Psych. XVIII 1887.*
Kumpf u. **Luce,** *Beri-Beri, Jahrb. d. Hamb. Staatskrankenanst. VII 1902.*
Schaffer, *Pathologie u. patholog. Anat. der Lyssa, Beitr. v. Ziegler VII 1890.*
Scheube, *Die Beri-Berikrankheit, Jena 1894.*
Schultze, *Über Bleilähmung, Arch. f. Psych. XVI 1885.*
Schulz, *Beitr. z. Lehre d. multiplen Neuritis bei Potatoren, Neurol. Zbl. 1885.*
Schütte, *Degen. u. Regen. peripherer Nerven, Sammelreferat, Zbl. f. allg. Path. XV 1904.*
Schwarz, *Ein Fall von aufsteigender akuter Paralyse, Zeitschr. f. klin. Med. 1883.*
Senator, *Über akute u. subakute multiple Neuritis u. Myositis, Zeitschr. f. klin. Med. 1883.*
Siemerling, *Alkoholneuritis, Charité-Ann. XIV 1889.*
Stinzing, *Neuritis u. Polyneuritis, Münch. med. Woch. Nr. 46 1901.*
Stock, *Gummigeschwulst d. Optikus, Klin. Mon. f. Augenheilk. 43. Bd. 1905.*
Stransky, *Discontinuierl. Zerfallprozesse an d. Nervenfaser, Journ. f. Phys. u. Neur. I 1903.*
Stroebe, *Degenerat. u. regen. Prozesse i. Nervensystem, Zbl. f. allg. Path. VI 1895 (Lit.).*
Strümpell, *Multiple Neuritis, A. f. Psych. XIV 1883 u. D. A. f. klin. Med. 64. Bd. 1899.*
Teuscher, *Degen. normaler periph. Nerven, Arch. f. mikr. Anat. 36. Bd. 1890.*
Thomsen, *Zur Klinik u. path. Anat. d. Alkohol-Neuritis, Arch. f. Psych. 21. Bd. 1890.*
Vanlair, *Altér. des nerfs conséc. aux amputat., Bull. de l'Acad. de méd. de Belgique 1891.*
Vierordt, *Zur Frage vom Wesen der Bleilähmung, Arch. f. Psych. XVIII 1887.*
Vincent, *Altér. du plex. cardiaque conséc. à la diphthérie, Arch. de méd. exp. 1894.*
Westphal, *Veränderung d. Nervus radialis bei Bleilähmung, Arch. f. Psych. IV 1874; Apoplektiforme Neuritis, Arch. f. Psych. 40. Bd. 1905.*
Wokenius, *Polyneuritis infectiosa, Beitr. v. Ziegler XXV 1899.*

Literatur über Nervendegeneration bei Tabes s. § 93.

III. Die Regeneration der peripherischen Nerven.

§ 124. Ist ein Nerv an irgendeiner Stelle durchschnitten worden, so findet von dem peripherischen Ende des zentralen Stückes aus stets eine **Neubildung von Nerven** statt, und es beginnt diese Regeneration schon wenige Tage nach der Durchschneidung. Die **Regeneration** geht stets von dem Endstück der mit der Nervenzelle in Verbindung stehenden Nervenfortsätze aus und wird durch eine Anschwellung des Endstückes des noch erhaltenen Teiles des Achsenzylinders eingeleitet. Weiterhin findet ein Auswachsen des Endstückes statt und zwar meistens unter Spaltung des Axenzylinders, so daß aus dem noch mit Mark umschlossenen Achsenzylinder (Fig. 384 *a*, *b*) 2—5, unter Umständen sogar noch mehr (Fig. 385 *e*, *f*) feine Nervenfortsätze hervorwachsen, die sich sehr bald mit einer Markscheide (Fig. 385 *c*) umgeben und sich danach auch durch die Weigertsche Markscheidenfärbung färben lassen. Das Längenwachstum dieser neuen Nervenfasern beträgt nach Vanlair im Tage 0,2—1,0 mm. Da an durchschnittenen Nerven die Regeneration nicht unmittelbar an der Schnittfläche, sondern etwas höher oben erfolgt,

so liegen die auswachsenden feinen Achsenzylinder zunächst innerhalb der alten Schwannschen Scheide (Fig. 384 *c* und Fig. 385 *e*, *f*). Weiterhin treten sie aber aus derselben aus. Bei ihrer Ausbildung zu Nervenfasern erhalten sie eine bindegewebige Hülle, eine Neurilemmscheide.

An durchschnittenen Nerven, die nicht wieder mit dem peripherischen Stück vereinigt werden, bildet sich am Nervenstumpf ein aus dem Endoneurium, Epineurium und Perineurium hervorgehendes Granulationsgewebe, welches im Laufe der Zeit in Narbengewebe übergeht. Die jungen Nervenfasern wachsen in dieses Gewebe hinein, und es wird dadurch der bindegewebige Stumpf von Nerven durchsetzt, die in der

Fig. 384.

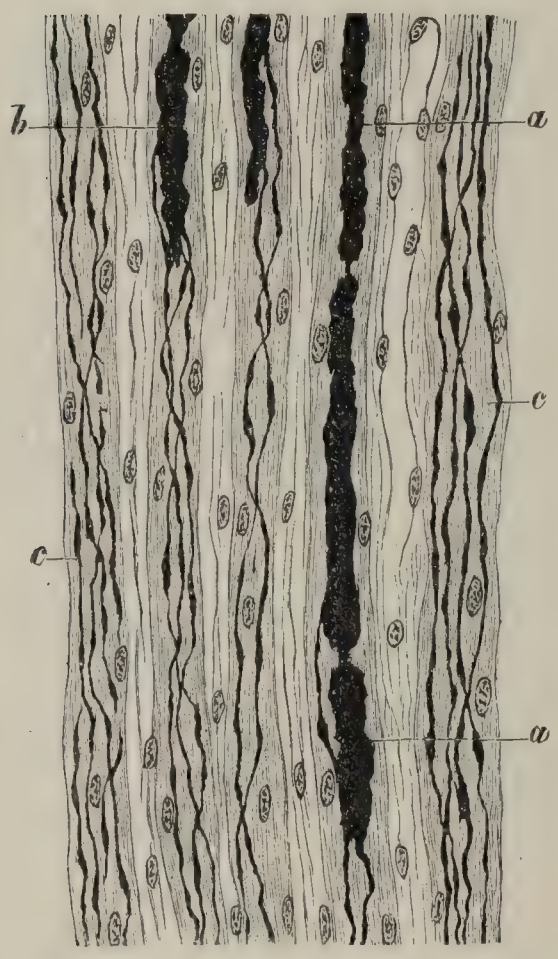

Fig. 385.

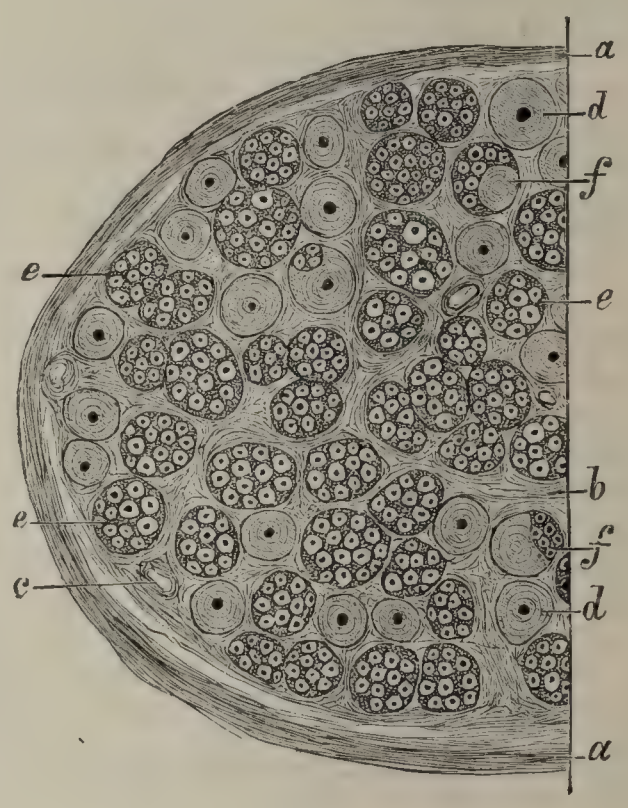

Fig. 384. Alte und neugebildete Nervenfasern aus einem Amputationsstumpf im Längsschnitt (Weigerts Markscheidenfärbung). *a b* Alte Nervenfasern, aus denen mehrere junge Nervenfasern ausgewachsen sind. *c* Junge Nervenfasern. Vergr. 200.

Fig. 385. Querschnitt durch ein Nervenbündel des Nervus medianus dicht oberhalb einer vor vier Monaten durch eine Stichverletzung erfolgten Durchtrennung (M. Fl. Karm.). *a* Perineurium. *b* Endoneurium. *c* Gefäßquerschnitt. *d* Alte unveränderte Nervenfaser. *e* Bündel neugebildeter Nervenfasern. *f* Neugebildete Nerven neben Resten der alten Faser innerhalb der nämlichen Scheide. Vergr. 200.

verschiedensten Richtung sich kreuzen (Fig. 386 *b*) und durch ihre reiche Entwicklung nicht selten eine bedeutende Anschwellung des Stumpfes bedingen, so daß man die Bildung als **Amputationsneurom** (Fig. 386*b*) bezeichnet.

Ist eine Nervenfaser durch irgendwelche Schädlichkeit, wie z. B. durch Kompression oder durch Intoxikation, zugrunde gegangen, so besteht die Möglichkeit einer Regeneration derselben in allen Fällen, in denen die Nervenzelle, deren Fortsatz sie bildet, intakt erhalten ist. Das Auswachsen des Achsenzylinders wird sich hier innerhalb des alten

Neurilemms vollziehen, und es werden die neuen Nervenfasern auch innerhalb dieser Bahn die Endapparate erreichen können. An den Endorganen angelangt, lösen sich die Nervenfasern in die für den Nerven charakteristischen Endverästelungen auf, doch ist die Art und Weise, wie sich die Verbindungen mit den Endapparaten herstellen, nicht hinlänglich genau festgestellt. Nach GESSLER und GALEOTTI und LEVI soll sich das Nervengewebe der in den Muskeln gelegenen Endplatte der motorischen Nerven an Ort und Stelle regenerieren.

Werden die Stücke eines Nerven nach der Durchschneidung wieder vereinigt, so heilen sie zunächst durch Granulationen und weiterhin durch Bindegewebe zusammen. Die in dem zentralwärts gelegenen Stück entstehenden Nerven wachsen alsdann durch das neugebildete Bindegewebe hindurch nach dem peripheren Stück und können, teils innerhalb der alten Neurilemmröhren, teils im Endoneurium oder im Epineurium verlaufend, ebenfalls die Endorgane wieder erreichen, doch treten manche Nervenfasern aus der Verwachsungsstelle oder auch aus dem Nerven in die Umgebung über und gelangen alsdann nicht zu den ihnen zukommenden Endorganen. Ist die Bahn, welche die Nerven zu durchlaufen haben, bis sie zu den Endorganen gelangen, eine lange, so vergehen mehrere Monate, bis das betreffende Gewebe wieder mit der richtigen Zahl von Nervenenden versehen ist.

Weiteres über Nervenregeneration enthält § 86 des allgemeinen Teils, wo auch die Literatur angegeben ist.

Fig. 386. Neun Jahre altes Amputationsneurom des Nervus ischiadicus im Längsschnitt (M. Fl.). *a* Nerv. *b* Neurom. Vergr. 3.

IV. Die Geschwülste des peripherischen Nervensystems.

§ 125. Die Mehrzahl der **Geschwülste,** welche in den Nerven und Ganglien vorkommen, entwickelt sich aus dem Bindegewebe und besteht auch hauptsächlich aus irgend einer Bindesubstanz, doch kommen auch Geschwülste mit neugebildeten Nervenfasern und Ganglienzellen vor.

Die **Fibrome** der Nerven gehen bei einfachen Nerven (Fig. 387 *a*) vornehmlich vom Endoneurium aus und verbreiten sich besonders in den äußersten (*b, d*), zum Teil indessen auch in den inneren Bezirken (*c*)

Fig. 387. Multiple Nervenfibrome. Schnitt aus einem elephantiastischen Rankenneurom der Wangen- und Unterkiefergegend (FLEMM. Safr.). *a*, *b* Nerv, von dessen Endoneurium die äußersten Lagen stark gewuchert sind; die Nervenfasern achsial gelagert. *c* Nerv mit stark gewuchertem Endoneurium und zersprengten Nervenfasern. *d* Durch Bindegewebswucherung verdickter Nerv mit einem schwachen Nervenfaserzug am linken Ende. *e* Zwischen den Nerven gelegenes, Fettgewebe enthaltendes, lockeres, kernreiches Bindegewebe. Vergr. 8.

Fig. 388. Multiple Fibrombildung in einem Nerven des Plexus ischiadicus (M. Fl. Karm.). *a* Perineurium des ganzen Nerven. *b* Fettzellen enthaltendes Epineurium. *c* Querschnitte normaler, von einem eigenen Perineurium umschlossener Nervenbündel. *d* Beginnende Fibrombildung im Endoneurium. *e* Weiter vorgeschrittene Fibrombildung im Innern eines Nervenbündels mit eingeschlossenen atrophischen Fasern. *f* Größere Fibromknoten im Innern eines Nervenbündels, ebenfalls atrophische Nerven einschließend; Perineurium verdickt. Vergr. 10.

der Nerven, so daß die Nervenfasern bald achsial liegen und von dem wuchernden Bindegewebe umschlossen (*b*), bald dagegen durch letzteres auseinandergedrängt (*c*) werden. In zusammengesetzten Nerven (Fig. 388) beginnt die Wucherung meist ebenfalls im Endoneurium der einzelnen Nervenbündel (*d*, *e*, *f*), kann sich indessen auch über das Perineurium der einzelnen Nervenbündel und das Epineurium (*b*) zwischen den Nervenbündeln verbreiten. Die Nerven können durch die Wucherung zur Atrophie gebracht werden, doch kommt es auch vor, daß sie zur Zeit der Entwicklung der Tumoren ebenfalls eine Wucherung eingehen und sich vermehren. Ist letzteres der Fall, so kann man die Geschwülste als **Neurome** oder richtiger als **Neurofibrome** bezeichnen.

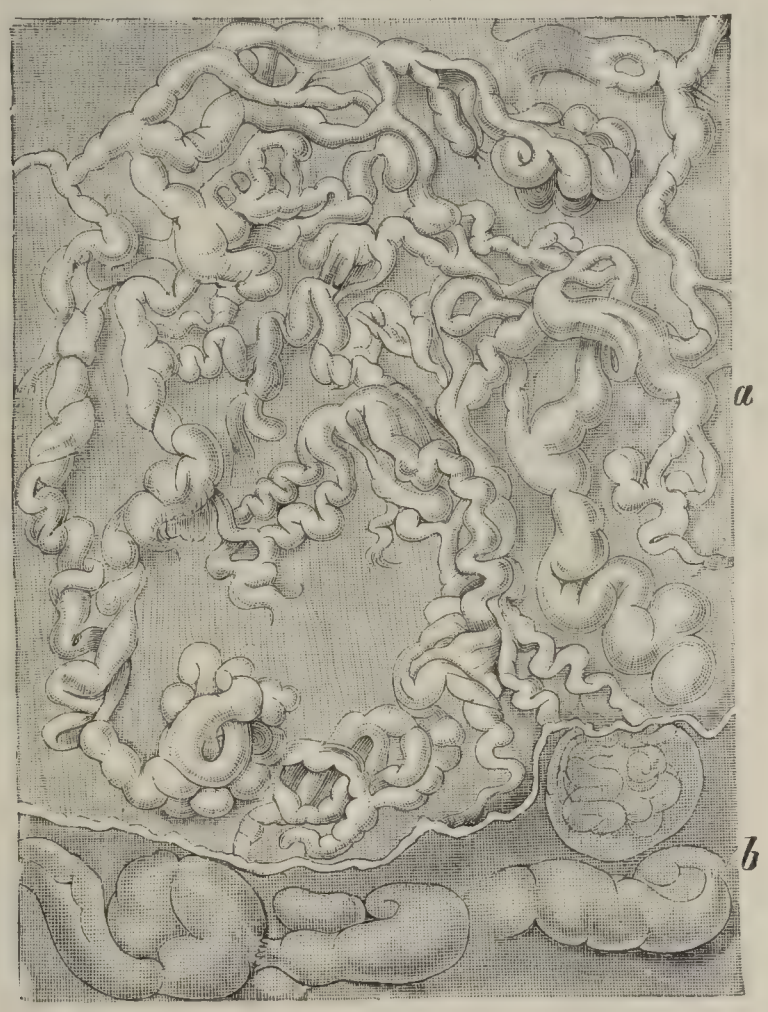

Fig. 389. Rankenförmiges Neurofibrom der Kreuzbeingegend (nach einer Zeichnung von P. Bruns) in natürlicher Größe. Die knotigen gewundenen Nervengeflechte sind bei *a* zum Teil freigelegt, bei *b* noch von Bindegewebe bedeckt.

Die Fibrome und Neurofibrome der Nerven treten meist multipel auf und entwickeln sich in seltenen Fällen in sämtlichen peripherischen Nerven in großer Zahl, sind indessen häufiger auf das Gebiet einzelner Nerven beschränkt. Sie sitzen bald im Verlauf der Nervenstämme, bald an den feinen Zweigen und verbreiten sich in letzterem Falle mit Vorliebe über die kleinen Hautnerven, so daß sich in der Haut zahlreiche weiche Knoten der verschiedensten Größe bilden, welche gewöhnlich als multiple Hautfibrome bezeichnet und den weichen Fibromen, dem Fibroma molluscum, zugezählt werden (vergl. die pathol. Anatomie der Haut). Fibrome der feinen Zweige können sich mit Fibrombildung an den Nervenstämmen kombinieren, und es sind die Nerven oft gleichzeitig durch eine abnorme

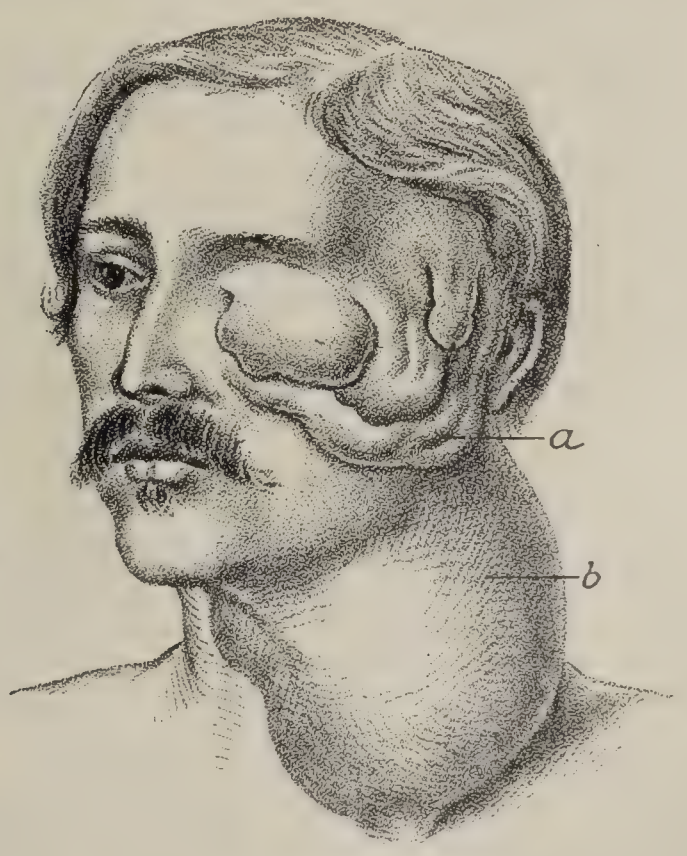

Fig. 390. Lappiges Rankenneurom der Schläfengegend (*a*) und Neurofibrom (*b*) des Vagus (nach Bruns).

Entwicklung der bindegewebigen Bestandteile diffus verdickt. Die einzelnen Knoten sind teils nur klein, oft nur mit dem Mikroskop erkennbar, teils größer (Fig. 390 *b*), so daß sich unter Umständen ganz ansehnliche Geschwülste bilden. Sie bestehen meist aus einem ziemlich zellreichen Bindegewebe, doch kommen auch derbere, zellärmere Fibrome vor.

Die einzelnen Fibrome der Nerven bilden meist umschriebene, gegen die Umgebung gut abgegrenzte Knoten, doch kommt es auch vor, daß in einem mehr oder minder großen Bezirke ein ganzes Konvolut rankenartig gewundener Stränge und Geflechte sich bildet, welche aus verdickten und mit spindeligen und knotigen Anschwellungen versehenen Nerven bestehen (Fig. 389), so daß man dieselben als **Rankenneurome** (Bruns) oder als **plexiforme Neurome** (Verneuill) resp. **Neurofibrome** bezeichnet hat. Sie kommen sowohl im Gebiete der Spinal- als auch der Kopfnerven vor, entwickeln sich vornehmlich in der Haut und dem subkutanen Gewebe und können bei starker Entwicklung mächtige, wulstige, lappige und faltige (Fig. 390 *a*) oder auch mehr knotige, nicht scharf abgegrenzte Hautverdickungen verursachen, welche der Elephantiasis oder Pachydermie zugezählt und nach ihrer Genese als Elephantiasis oder Pachydermia neuromatosa bezeichnet werden (vgl. die pathol. Anat. der Haut).

Ganglioneurome, d. h. Geschwülste, an deren Aufbau Ganglienzellen und Nervenfasern neuer Bildung Teil nehmen, sind selten, sind aber von verschiedenen Autoren (Weichselbaum, Knauss, Schmidt, Beneke, Glockner u. a.) beschrieben und genau untersucht. Ihr Entwicklungsort ist das sympathische Nervensystem. Sie bilden knotige Tumoren, die Kindskopfgröße erreichen können.

Sowohl die multiplen Neurofibrome, die Rankenneurofibrome als auch die Ganglioneurome sind als Bildungen anzusehen, welche sich aus kongenitaler Anlage entwickeln und oft schon in der Kindheit zu Tumorenbildungen führen. Sie kommen danach als erbliche Familieneigentümlichkeit vor.

Sarkome, Myxome und **Lipome** der Nerven treten in Form von spindelförmigen und knotigen Tumoren auf und gehen wie die Fibrome vom Nervenbindegewebe aus. Sie sind indessen weit seltener als die multiplen Fibrome und treten meist nur in einzelnen Knoten auf. In seltenen Fällen können Neurofibrome und Ganglioneurome (Beneke) eine sarkomatöse Wucherung eingehen und danach Metastasen machen.

Sekundäre Geschwülste sind selten. Karzinome können sich längs der Lymphbahnen der Nerven ausbreiten.

Literatur über Geschwülste der peripherischen Nerven.

Adrian, *Neurofibromatose und ihre Komplikationen, B. v. Bruns XXXI 1901 (Lit.).*
Askanazy, *Neurofibrome d. Magendarmkanals, Arb. a. d. p. Inst. zu Tübingen II 1899.*
Beneke, *Ganglioneurom, Beitr. v. Ziegler XXX 1901 (Lit.).*
Bruns, P., *Das Rankenneurom, Virch. Arch. 50. Bd. 1870.*
Byers, *Prim. Tum. of the Optic Nerv, Stud. from the R. Vict. Hosp. Montreal 1901 (Lit.).*
Courvoisier, *Die Neurome, Basel 1886.*
Czerny, *Neurofibrom, Langenbecks Arch. XVII 1874.*
Durante, *Neurome adipeux diffus du médiane, Nouv. iconogr. de la Salpétrière. Paris 1903.*
Emanuel, *Sehnervengeschwülste u. Elephantiasis, A. f. Ophth. LIII 1901.*
Ernst, *Verbreitung bösartiger Geschwülste im Nerven. Beitr. v. Ziegler, Suppl. VII, 1905.*

Esmarch u. **Kulenkampf,** *Die elephantiastischen Formen, Hamburg 1885.*
Garrè, *Secundär maligne Neurome, Beitr. v. Bruns IV 1892.*
Glockner, *Neuroma verum gangliosum, A. f. Gyn. 63. Bd. 1901.*
Hausch, *Neurogliom des Ganglion Gasseri, Münch. med. Woch. 1886.*
Herczel, *Über Fibrome u. Sarkome der periph. Nerven, Beitr. v. Ziegler VIII 1890.*
Krause, *Über maligne Neurome (Sarkome und Myxome), Leipzig 1887.*
Kredel und **Beneke,** *Ganglienneurome und andere Geschwülste. D. Zeitschr. f. Chir. 67. Bd. 1902.*
Kriege, *Verh. d. Nervenfasern in d. multiplen Fibromen d. Haut, V. A. 108. Bd. 1887.*
Lacroix et **Brunaud,** *Névrome plexiforme amyélinique, Arch. de méd. exp. II 1890.*
Orlandi, *Rabdomioma del Nervo ischiadico, A. p. le Sc. med. XIX 1895 (Lit.).*
v. Recklinghausen, *Die multiplen Fibrome der Haut, Berlin 1882.*
Sattler, *Sehnerventumoren, Beitr. z. Chir., Festschr. f. Billroth, Stuttgart 1892 (Lit.).*
Sternberg, *Geschwülste (Gliome) des Nervus acusticus, Z. f. Heilk. 21. Bd. 1900.*
Thomson, *On Neuroma and Neuro-Fibromatosis, Edinburgh 1900.*
Verneuil et **Depaul,** *Bull. de la Soc. anat., Paris 1857.*
Virchow, *Die krankh. Geschwülste III, 1865.*
Westphalen, *Multiple Fibrome der Haut u. der Nerven mit Übergang in Sarkom- u. Metastasenbildung, Virch. Arch. 110. Bd. 1887 u. Multiple Fibrome der Haut, der Nerven u. Ganglien mit Übergang in Sarkom, Virch. Arch. 114. Bd. 1888.*

ACHTER ABSCHNITT.

Pathologische Anatomie der äußeren Haut.

I. Einleitung.

§ 126. Die **äußere Haut** ist ein Organ, welches einerseits eine schützende Decke für den Organismus bildet, andererseits im Dienste des Organismus gewisse Tätigkeiten ausübt. So funktioniert sie teils als Sinnesorgan für die Tastempfindung, teils als Wärmeregulator, teils als ein Organ, das bestimmte Sekrete liefert und auch an dem Wechsel der gasförmigen Bestandteile des Körpers sich beteiligt. Entsprechend ihren physiologischen Aufgaben steht sie einerseits mit dem übrigen Organismus im engsten Zusammenhang, auf der anderen Seite tritt sie auch zur Außenwelt in die mannigfaltigsten Beziehungen und ist äußeren Einflüssen in hohem Maße ausgesetzt.

Die innigen Beziehungen zum übrigen Organismus sowohl als zur Außenwelt bedingen es, daß die Haut auch äußerst häufig in krankhafte Zustände gerät. Werden **Hautkrankheiten** durch mechanische oder thermische oder chemisch wirksame Schädlichkeiten oder durch Parasiten, welche von außen kommen, verursacht, so nennt man sie **idiopathische.** Schließen sich dagegen die Hauterkrankungen an Veränderungen des Blutes und der Gewebssäfte oder an krankhafte Zustände anderer Organe, z. B. des Herzens, der Leber, der Nieren, des Geschlechtsapparates, des Nervensystems usw. an, sind sie also Teilerscheinungen oder Folgen anderer Affektionen, so werden sie als **symptomatische** bezeichnet. Als eine besondere Gruppe lassen sich alsdann noch jene Veränderungen unterscheiden, welche auf **Entwicklungsstörungen** zurückzuführen sind.

Literatur über Hautkrankheiten.

Annales de dermatologie et de syphiligraphie *1869—1905.*

Archiv *(früher* ***Vierteljahrsschrift) f. Dermatologie u. Syphilis*** *I—LXXVII 1869—1905.*

v. Hebra, F., *Atlas der Hautkrankheiten.*

Jadassohn, *Hautkrankheiten bei Stoffwechselanomalien, V. Internat. Dermat. Kongr. zu Berlin 1905.*

Jakobi, *Atlas der Hautkrankheiten, II. Aufl. 1904.*

Jessner, *Ein dermatolog. System auf pathol.-anat. Basis, Hamburg 1893.*

Kaposi, *Pathologie und Therapie der Hautkrankheiten, Wien 1899; Handatlas der Hautkrankheiten, Wien 1898—1901.*

Kopp, *Die Trophoneurosen der Haut, Wien 1886.*

Kromayer, *Allgemeine Dermatologie, Berlin 1896; Fortschritte der Dermatologie, Jahresber., Zentralbl. f. allg. Path. 1887—1903.*

Lassar, *Dermatolog. Zeitschrift I—XIV 1891—1905.*

Leloir et Vidal, *Traité descriptif des maladies de la peau, Ouvrage accomp. d'un Atlas de 54 planches en chromolithographie, Paris 1890—1895.*
Leloir, *Affect. cutan. d'origine nerveux, Paris 1882.*
Lesser, *Lehrbuch der Haut- und Geschlechtskrankheiten, Leipzig 1904.*
Morow, *Atlas of Skin and venereal Diseases, New York 1893.*
Neumann, *Lehrbuch d. Hautkrankheiten; Atlas d. Hautkrankheiten, Wien 1880—90.*
Schwimmer, *Die neuropathischen Dermatosen, Leipzig 1883.*
Unna, *Histopathologie der Haut, Berlin 1894; Monatshefte f. prakt. Dermatologie u. Histopathologie d. Hautkrankheiten, Berlin 1894—1905; Histol. Atlas z. Pathologie d. Haut, Leipzig 1897—1905.*

II. Abnorme Pigmentierungen und Pigmentmangel der äußeren Haut.

§ 127. Die **abnormen Pigmentierungen** der Haut treten bald diffus, bald zirkumskript auf und beruhen entweder auf einer Vermehrung des normalen Pigments der Retezellen und des Coriums, oder auf einer Ablagerung von Blut oder Gallenpigment, oder endlich auf einer Einlagerung aus der Außenwelt dem Organismus zugeführter gefärbter Substanzen.

Die **Pigmentmäler, Naevi pigmentosi,** sind angeboren und bilden kleine oder große glatte, im Niveau der Haut gelegene (Naevus spilus) oder prominierende warzige (N. prominens, N. verrucosus) und mit Haaren besetzte (N. pilosus), blaßbraune bis dunkelbraune und schwarze Fleken, über denen die Epidermis meist von normaler Dicke, selten hypertrophisch ist (vgl. § 69 Fig. 113 d. allg. Th.).

Die **Linsenflecken, Lentigines** treten erst kürzere oder längere Zeit nach der Geburt auf und bilden gelb bis schwarzbraun gefärbte, scharf begrenzte, stecknadelkopf- bis linsengroße, den kleinen Naevi durchaus ähnliche Flecken, welche keinen bevorzugten Standort haben und, nachdem sie sich einmal gebildet, das ganze Leben hindurch bestehen bleiben.

Die **Sommersprossen, Ephelides** bestehen aus unregelmäßig begrenzten, zackigen, blaßbraunen, nicht prominenten kleinen Flecken, welche in jüngeren Jahren (am häufigsten im 4.—8. Jahre) namentlich im Gesicht, an den Händen und Armen, selten an anderen Stellen des Körpers auftreten, um entweder dauernd bestehen zu bleiben oder nach kurzem oder langem Bestande wieder zu verschwinden. Das Auftreten des Pigments wird durch Einwirkung des Sonnenlichts begünstigt.

Das **Xanthelasma** oder **Xanthoma** tritt in schwefelgelben und bräunlichgelben Flecken auf, die entweder im Niveau der Haut liegen (X. planum) oder in Form von Knötchen sich über die Haut erheben (X. tuberosum) und am häufigsten an den Augenlidern auftreten.

Das Pigment der genannten Bildungen besteht aus gelben und braunen Körnern, welche teils in gewöhnlichen Bindegewebszellen, teils in epithelähnlichen Zellen liegen (s. § 69 d. allg. Th.). Die großen Zellen bilden im Bindegewebe gegen die Umgebung abgegrenzte Haufen (s. Kap. VII § 154).

Als **Chloasma uterinum** bezeichnet man eine gelbe und braune, fleckige Pigmentierung, welche bei Frauen insbesondere in der Zeit der Schwangerschaft und bei krankhaften Zuständen des Genitalapparates auftritt und vornehmlich im Gesicht und in der Umgebung der Brustwarzen ihren Sitz hat.

Chloasma cachecticorum nennt man braune Pigmentierungen, welche bei marantischen Individuen auftreten.

Das **Melasma suprarenale** ist charakterisiert durch diffuse, bronzeartige Braunfärbung der Haut, welche namentlich im Gesicht, am Halse, an den Händen, in der Umgebung der Brustwarzen und Genitalien auftritt und oft auch noch dunklere braune Flecken einschließt. Die Pigmentierung ist ein Hauptsymptom der als **Morbus Addisonii** bezeichneten Erkrankung und ist abhängig von Degenerationen (Tuberkulose) der Nebennieren.

Fig. 391. Vitiligo endemica (Sarte aus Turkestan), nach einer von Prof. MÜNCH erhaltenen Photographie.

Bei der letztgenannten Pigmentierung liegt das Pigment in Form von Körnern teils in Bindegewebszellen, teils in den dem Bindegewebe aufsitzenden Epithelzellen. Es wird ebenso wie das Pigment der erstgenannten Pigmentflecke den **Melaninen** zugezählt, welche aus schwefelhaltigen Spaltungsprodukten der Eiweißstoffe entstehen (vgl. § 69 der allg. Th.).

Hämatogene Pigmentierungen der Haut (§ 70 d. allg. Th.) entstehen aus Zerfallsprodukten ausgetretener roter Blutkörperchen (Hämosiderin und Hämatoidin) und werden je nach der Ätiologie und Genese als Chloasma traumaticum, caloricum, toxicum, haemorrhagicum, inflammatorium usw. bezeichnet. Nach Blutungen treten braune, blaugrüne und gelbe Verfärbungen der Haut auf. Die hämatogenen Pigmentierungen sind transitorisch und verschwinden durch Resorption oder (bei Blutungen ins Epithel) durch Abstoßung des Pigmentes. Die nach Entzündung zuweilen dauernd bleibenden Pigmentierungen sind wahrscheinlich durch Melanine bedingt.

Ikterus, die Ablagerung von Gallenpigment (§ 72 d. allg. Th.) führt zu gelber, gelbgrüner und olivenfarbiger Färbung der Hautdecken. Bei dem als **Argyria** bezeichneten Zustand bedingen Ablagerungen von Silberkörnern im Corium eine rauchgraue bis schwarzbraune Färbung. Durch **Tätowierung** (§ 73 d. allg. Th.) kann man der Haut verschiedene Farben verleihen.

§ 128. Der **Pigmentmangel** kommt zunächst als eine angeborene und vererbbare Eigentümlichkeit vor und wird alsdann als **Albinismus** oder als **Leukopathia congenita** bezeichnet.

Bei dem als **Albinismus universalis** bezeichneten Zustande fehlen sämtliche Pigmente des Körpers von Geburt an. Die betreffenden Individuen, welche man Albinos oder Kakerlaken nennt, haben eine hellweiße oder rosig durchscheinende Haut; die Haare sind gelblichweiß, seidenartig (Leukotrichia congenita), auch die Iris und Chorioidea sind pigmentlos und scheinen durch ihren Blutgehalt hellrot gefärbt. Die Mißbildung ist bei Europäern ziemlich selten, häufiger kommt sie bei Negern vor.

Der **Albinismus partialis,** d. h. angeborener partieller Pigmentmangel, ist bei Europäern selten, doch sind mehrfach Fälle beobachtet, in denen angeborene weiße Flecke in der Haut bestanden.

Eine zweite Form des Pigmentmangels, welche als **Vitiligo** oder **Leukopathia acquisita** bezeichnet wird, kommt zunächst als Folgeerscheinung von bekannten Infektionen, nach Scharlach, Typhus, Febris recurrens, vor. Sie ist sodann auch ein Symptom einer epidemischen Erkrankung unbekannter Ätiologie, der Vitiligo endemica (Fig. 391). Endlich tritt sie auch ohne bekannte Ursachen sporadisch auf.

Die Vitiligo ist durch das Auftreten von weißen, meist von einem dunkleren Pigmentsaum umgebeuen Flecken, in deren Gebiet auch die Haare kein Pigment mehr enthalten (Leukotrichia s. Poliosis acquisita circumscripta), charakterisiert. Die endemische Form ist progressiv und verbreitet sich symmetrisch über den Körper (Fig. 391).

Als **Leukoderma** bezeichnet man einen Pigmentschwund, der sich an traumatische oder infektiöse Entzündungen der Haut anschließt, namentlich an syphilitische und lepröse. Die Haut, welche die Fähigkeit, Pigment zu produzieren, verloren hat, ist oft narbig und dann oft von einem braunen Pigmentsaum umgeben. In anderen Fällen schließt sich die weiße Fleckung an leichtere Hautentzündungen entweder unmittelbar oder erst nach einiger Zeit an. Es ist anzunehmen, daß nach Verlust des vorhandenen Pigments das Corium die Fähigkeit, Pigment zu produzieren, verliert oder das produzierte Pigment nicht mehr ins Epithel führen kann.

Nach MÜNCH ist in Turkestan die Vitiligo ziemlich verbreitet und wird von den Einwohnern (Sarten), welche dieselbe als Pjes bezeichnen, für ansteckend gehalten, so daß die Erkrankten isoliert und mit den Leprösen in Gehöften abgeschlossen werden. Es ist wahrscheinlich, daß die Vitiligo endemica in der Literatur mehrfach mit Lepra maculosa verwechselt und unter der Bezeichnung „weiße jüdische Lepra", beschrieben worden ist.

Literatur über Albinismus und Vitiligo.

Behrend, *Leukopathia, Eulenburgs Realenzyklop. 1897; Canities, ib. 1894.*
Beigel, *Beitr. z. Gesch. d. Albin. part. u. d. Vitiligo, u. über Nigrismus, Dresden 1864.*
Ehrmann, *Hautentfärbung durch syphil. Exantheme, A. f. Derm. Ergänzungsh. II 1891.*
Falkenheim, *Z. Lehre v. d. Anomal. d. Hautentfärb., Vierteljahrsschr. f. Derm. XV 1888.*
Jadassohn, *Pigmentverschleppung aus der Haut, Arch. f. Derm. 1892.*
Landois, *Plötzliches Ergrauen der Haupthaare, Virch. Arch. 35. Bd. 1866.*
Leloir, *Affections cutanées d'orgine trophique, Arch. de phys. 1881.*
Marc, *Pathogenese der Vitiligo, Virch. Arch. 136. Bd. 1894.*
Münch, *Lepra u. Vitiligo im Süden Rußlands, Kiew 1884—86.*
Poelchen, *Vitiligo syphilitica, Virch. Arch. 107. Bd. 1887.*
Schmorl, *Pigmentverschleppung, Zentralbl. f. allg. Path. V 1894.*

III. Atrophie der äußeren Haut.

§ 129. Die **einfache Hautatrophie** ist durch eine Massenabnahme der einzelnen Hautbestandteile gekennzeichnet, welche meist auch mit einer Veränderung ihrer Beschaffenheit verbunden ist. Sie ist entweder lokal beschränkt oder verbreitet sich diffus über größere Strecken und ist bald eine konsekutive, bald eine primäre Veränderung.

Bei der **senilen Atrophie** wird die Haut dünner, wobei die Papillen niedriger werden; an Orten, wo sie nicht groß sind, können sie ganz verschwinden. Ferner nehmen auch die collagenen Faserbündel des Coriums mehr oder weniger an Mächtigkeit ab, während die elastischen Fasern zusammenrücken und eine hyaline Degeneration erleiden, welche schließlich zum Zerfall derselben führt. Die Gefäße der Haut sind zum Teil verödet; nicht selten findet man Pigmentablagerungen in Form von gelbbraunen oder dunkelbraunen Körnern, welche teils in den Zellen des Rete Malpighii, teils in der Umgebung der Cutisgefäße liegen. Das subkutane Fett ist geschwunden.

Die weichen Schichten der Epidermis pflegen an Mächtigkeit mehr oder weniger abzunehmen, so daß die Hornschicht nur durch wenige Lagen von Zellen von dem Papillarkörper getrennt ist. Die Hornschicht selbst ist trocken und spröde, oft schlürfernd, und an einzelnen Stellen häufen sich epidermoidale Schuppen an und bilden weißliche Auflagerungen, eine Erscheinung, welche als **Pityriasis simplex** bezeichnet wird.

Wo **Haare** stehen, **fallen** dieselben **aus,** um sich nicht wieder durch gleichwertige Haare zu ersetzen, so daß die Haarfollikel entweder gar keine Haare (Fig. 392 *d*) oder nur Wollhaare (*c*) enthalten. Die **Haarbälge** selbst (*c*, *d*, *e*) **verkleinern sich** in hohem Maße. Ihre Ausgangsöffnung wird nicht selten durch wuchernde Epithelschuppen verschlossen (*c*), so daß die kleinen Wollhärchen nicht mehr an die Oberfläche treten können. Bilden sich weiterhin in der Tiefe des Haarbalges fortgesetzt neue Härchen (*h*), so können **Cystchen** (*g*) entstehen, die eine große Zahl von Härchen beherbergen. Ebenso kann sich der Haarbalg oder auch der Ausführungsgang der in denselben einmündenden Talgdrüsen durch Ansammlung von Talgdrüsensekret erweitern, und es können auf diese Weise größere mit Fett und Epithelschuppen, event. auch mit Härchen gefüllte Cysten (*g*, g_1), sog. **Atherome,** entstehen, die bei ihrer Vergrößerung den Haarbalg (*h*) aus seiner Lage verdrängen. Mit dem Untergang der Haarbälge können auch **Talgdrüsen** (*f*, *e*) **sich verkleinern** und schließlich ganz schwinden.

Marantische Atrophien der Haut treten bei Individuen auf, welche durch erschöpfende Krankheiten, z. B. chronische Tuberkulose, ihr Fettpolster verlieren, und führen oft zu Abschilferungen der Epidermis in Form von Schuppen, eine Erscheinung, welche als **Pityriasis tabescentium** bezeichnet wird.

Dehnungsatrophien der Haut kommen am häufigsten als Folgezustände von Dehnung der Bauchdecken und der daran angrenzenden Hautteile durch den schwangeren Uterus zur Beobachtung, können sich aber in gleicher Weise auch infolge von Dehnung der Bauchdecken und anderer Hautteile durch Tumoren oder Flüssigkeitsansammlungen usw. bilden. Zu Beginn bilden sich in der Haut blau-rötliche, später glänzend weiße Streifen (Schwangerschaftsnarben). Im Gebiet der weißen Streifen sind die Papillen abgeflacht oder gänzlich verstrichen, die

Faserbündel des Coriums bilden parallel gelagerte, nicht mehr durchflochtene und verfilzte Faserzüge (Lange) und haben zugleich bedeutend weniger elastische Fasern als die normale Haut. Die Dehnung führt zu einem Schwund eines Teils der elastischen Fasern und der Gefäße (Troisier et Menetrier). Die elastischen Fasern können auch zerreißen, woran sich eine Heilung durch Neubildung elastischer Fasern anschließen kann (Zieler).

Hautatrophien mit Abschilferungen der Epidermis, Abblätterung der Nägel, abnormer Verteilung des Pigments, d. h. mit Bildung von braunen und weißen Flecken, mit Atrophie der Drüsen und Haarbälge können auch **nach Nervenerkrankungen** auftreten. So führt z. B. die

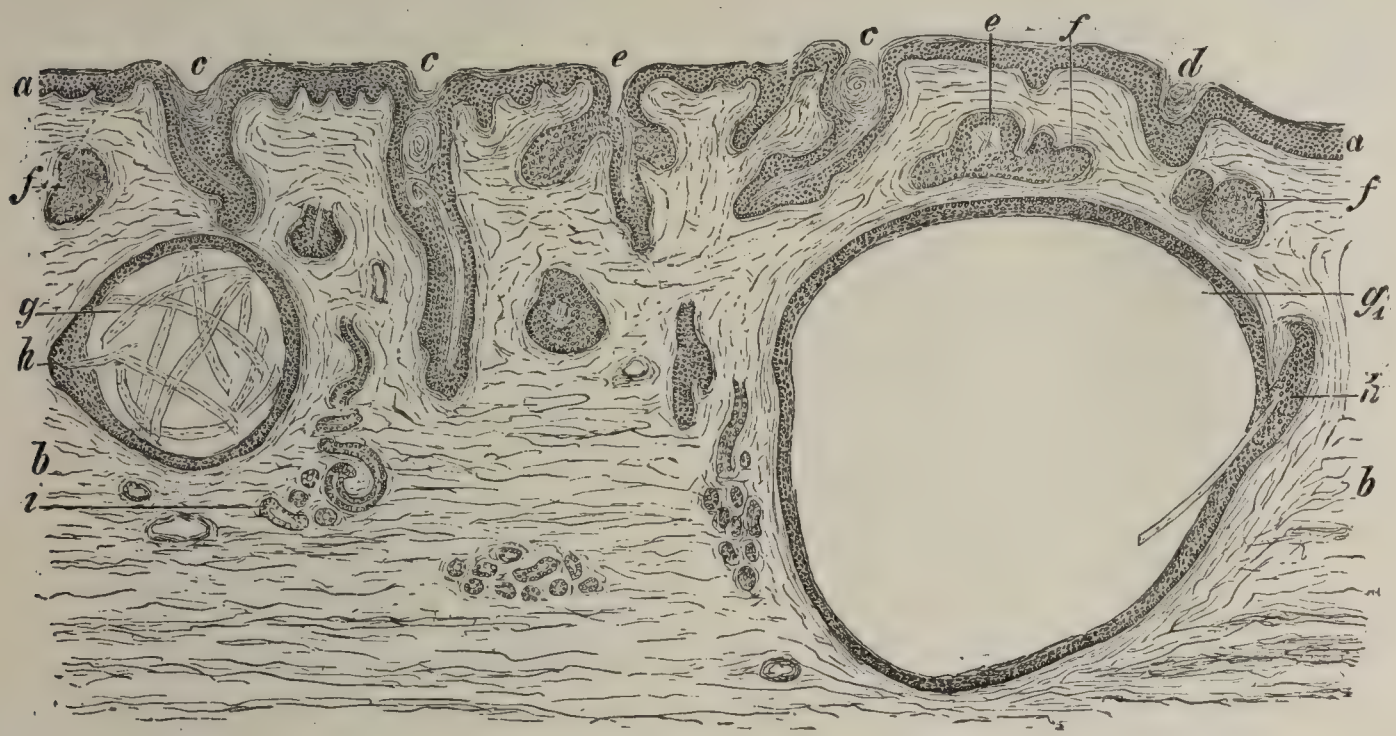

Fig. 392. Atrophie und cystische Degeneration der Haarbälge und Talgdrüsen der Kopfhaut (Alk. Häm.). *a* Epidermis. *b* Corium. *c* Atrophische Haarbälge, deren tieferer Teil Lanugohärchen, deren äußerer Teil verhornte Epithelschuppen enthält. *d* Verödeter Haarbalg ohne Haare. *e* Haarbalg mit Talgdrüse. *f* Verkleinerte Talgdrüse. *g* Cyste mit abgestoßenen Härchen. g_1 Cyste, welche eine grützeartige Masse enthielt. *h* In der Wand der Cysten festsitzende Härchen. *i* Schweißdrüsen. Vergr. 20.

Nervenlepra zuweilen zu den genannten Veränderungen. Nach Nervenverletzungen wird die Haut der gelähmten Teile oft glatt, glänzend, verdünnt. Es bilden sich ferner leicht Exkoriationen und weiterhin Entzündungen. Die Nägel sind gekrümmt und rissig; die Haare fallen aus und entfärben sich.

Idiopathische prämature progressive Hautatrophie, die nicht auf einen der genannten Zustände zurückzuführen ist, kann in verschiedenen Lebensaltern und in verschiedener Ausbreitung auftreten. Die dünne Haut ist dabei abnorm verschieblich, transparent und bildet unelastische Falten.

Fälle idiopathischer nicht seniler Hautatrophie sind in neuerer Zeit mehrfach beschrieben, zeigen aber weder in ihrer äußeren Beschaffenheit und Ausbreitung, noch in dem histologischen Befund übereinstimmende Verhältnisse (vgl. Buchwald, Unna, Bechert, Huber). Tendlau berichtet von einem Fall von angeborener Hautatrophie mit mangelhafter Haar- und Zahnentwicklung und fehlender Schweißdrüsenausbildung, bei welchem eine hochgradige Störung der Wärmeregulation bestand. Als Schlaffhaut (Chalodermie) hat Kétly eine eigentümliche Schlaffheit

der Haut beschrieben, welche starke Faltenbildung am Bauche und der Glutealgegend oder Schenkel bewirkt.

Als Cutis laxa s. hyperelastica bezeichnet man eine abnorme erhöhte Dehnbarkeit und Elastizität der Haut.

Literatur über Atrophie der Haut.

Bechert, *Idiopathische Hautatrophie, Arch. f. Derm. 53. Bd. 1900.*
Bettmann, *Erworb. idiopath. Hautatrophie, Beitr. v. Ziegler Suppl. VII 1905 (Lit.).*
Buchwald, *Idiopathische Hautatrophie, Vierteljahrsschr. f. Derm. 1883.*
Heitzmann, *Die Atrophien der Lederhaut, Arch. f. Derm. XXII 1890.*
Huber, *Atrophia idiopath. diffusa, Arch. f. Derm. 52. Bd. 1900.*
Jores, *Degeneration d. elast. Gewebes, Erg. d. allg. Path. VIII 1903.*
Kétly, *Chalodermie, Arch. f. Derm. 56. Bd. 1901.*
Lange, *Schwangerschaftsnarben, Anz. d. k. k. Gesellsch. d. Ärzte in Wien, Mai 1879.*
Neumann, *Atrophie der Haut, Arch. f. Derm. 44. Bd. 1898.*
Passarge *u.* ***Krösing,*** *Schwund u. Regen. d. elast. Gewebes, Dermat. Studien, Leipzig 1894.*
Philippson, *Formveränd. d. Papillarkörpers durch mechan. Kräfte, V. A. 120. Bd. 1890.*
Schmidt, *Über d. Altersveränd. d. elastischen Fasern d. Haut, V. A. 125. Bd. 1891.*
Teudlau, *Angeb. u. erworb. Atrophie d. Haut, Virch. Arch. 167. Bd. 1903.*
Touton, *Idiopathische Atrophie, D. med. Wochenschr. 1886.*
Troisier *et* ***Ménétrier,*** *Histologie des vergetures, Arch. de méd. exp. I 1889.*
Unna, *Idiopath. progress. Hautatrophie, Beitr. z. Derm. Festschr. f. Neumann, Wien 1900.*
Zieler, *Pathogenese d. Dehnungsstreifen, Münch. med. Woch. 1905.*
Zinser, *Symmetr. Atrophie der Haut, Arch. f. Derm. XXVIII 1894.*

IV. Hyperämie, Anämie, Ödem und Hämorrhagien der äußeren Haut.

§ 130. **Hyperämie** präsentiert sich teils als diffuse, teils als zirkumskripte Rötung der Haut, welche unter dem Fingerdruck schwindet. Die Farbe wechselt vom blassen Rosenrot bis zum dunklen Blutrot. Die Blutfülle betrifft dabei hauptsächlich die oberen Schichten des Coriums, besonders den Papillarkörper.

Kleine hyperämische Flecken bezeichnet man als **Roseola,** umfangreichere Rötungen als **Erytheme.** Zuweilen sind die hyperämischen Teile zugleich merklich geschwellt; es besteht eine Entzündung der Gewebe. Bei länger dauernder entzündlicher Hyperämie kommt es zu vermehrter Abschuppung, zu **Desquamation** der Epidermis.

Nach dem Tode pflegen einfache Hyperämien der Haut zu verschwinden.

Durch Stauung bedingte Hyperämie erzeugt meist blaurote, nicht scharf abgegrenzte Flecken. Ein kleiner Fleck wird als **Livedo,** diffus ausgedehnte Rötung als **Cyanose** bezeichnet.

Bei den als **Akne rosacea** bezeichneten bleibenden Rötungen und Verdickungen der Nasenhaut (Kupfernase), die oft auch noch auf die angrenzenden Teile der Wange und der Stirn übergreifen, ist die Ursache der Rötung eine bleibende Ektasie des Gefäßsystems.

Die **Anämie** der Haut gibt sich durch abnorme Blässe zu erkennen. Sie kann allgemein oder nur lokal vorhanden sein. Die Ursachen sind entweder in äußeren Einflüssen, welche die Haut direkt treffen oder aber in einer Erregung der Vasokonstriktoren vom Nervensystem aus oder endlich in einer allgemeinen Anämie zu suchen.

Ödeme der Haut, d. h. Durchtränkung derselben mit seröser Flüssigkeit, sind entweder Folgen von Stauung des Blutes oder der Lymphe

oder von erhöhter Durchlässigkeit der Gefäßwände. Eine ödematöse Haut ist verdickt, von der Schnittfläche ergießt sich Flüssigkeit. Bei hochgradigem Ödem kann die ganze Epidermis in Form von **Blasen** vom Papillarkörper abgehoben werden.

Frische **Hämorrhagien** der Haut bilden rote Flecken, welche unter dem Fingerdruck nicht schwinden. Kleine, hirsekorn- bis linsengroße, meist unregelmäßig gestaltete Flecken bezeichnet man als **Petechien. Vibices** nennt man kleine, länglich-streifenförmige, einfache oder verzweigte Herde, **Ekchymosen** größere, unregelmäßige Herde.

Einen Knötchen bildenden Bluterguß nennt man **Lichen haemorrhagicus** oder **Purpura papulosa;** eine durch massigere Blutansammlungen gebildete Beule **Ekchymoma** oder **Haematoma.** Wird die Epidermis durch Blut abgehoben, so bilden sich **hämorrhagische Blasen.**

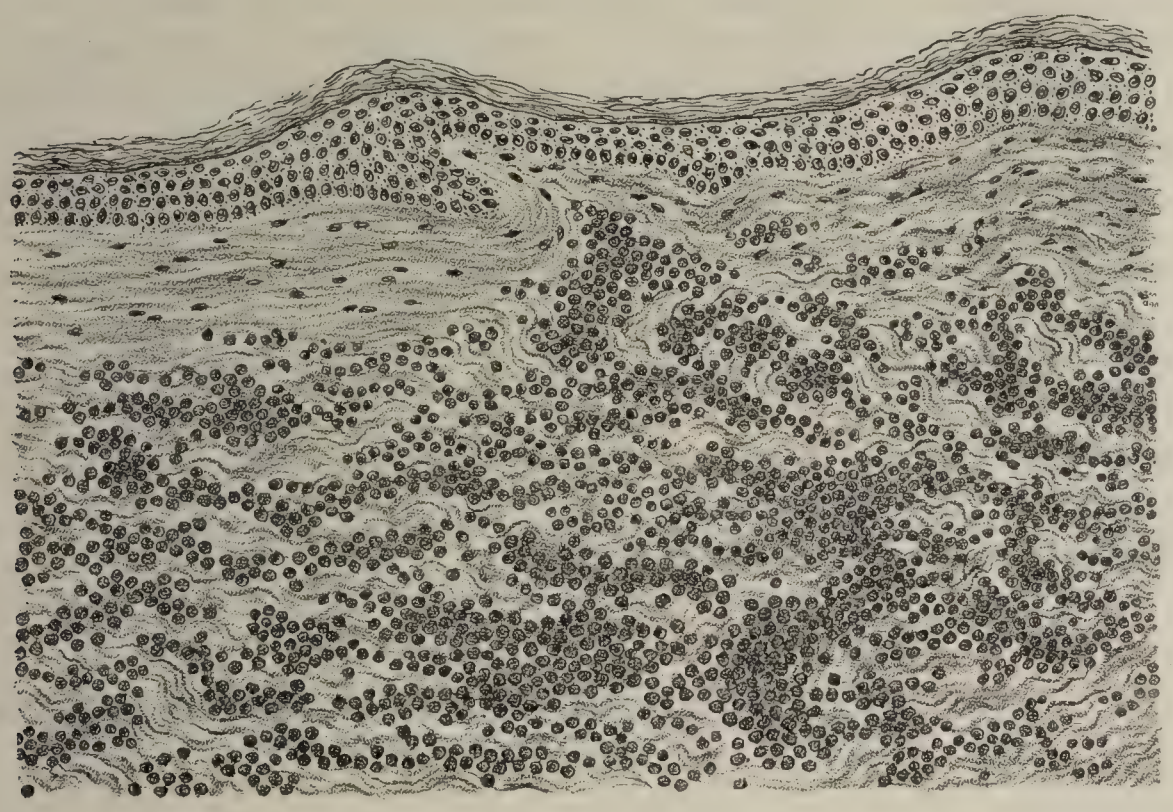

Fig. 393. Purpura senilis. Blutung in die Haut der Kniegegend bei einem Greise (Form. Häm. Eos.). Vergr. 80.

Der Sitz der Blutung ist das Corium (Fig. 393) oder auch der Papillarkörper. Von da ergießt sich das Blut unter das Epithel, und kann dasselbe abheben oder sich zwischen die Epithelzellen hineindrängen. Gelangt das Blut in die Schweißdrüsen und tritt es aus denselben aus, so spricht man von **Haematidrosis.**

Nach ihrer Genese trennt man die **Hämorrhagien** in **idiopathische** und **symptomatische.** Nicht traumatische Hämorrhagien faßt man gewöhnlich unter dem Namen **Purpura** zusammen.

Die spontan auftretenden Blutungen sind Teilerscheinungen oder Folgezustände in ihrer Natur teils gekannter, teils ungekannter Affektionen. So treten bei Variola nicht selten Hämorrhagien auf, welche in einzelnen Fällen, d. h. bei der sog. Variola haemorrhagica oder Purpura variolosa, eine sehr bedeutende Ausdehnung erreichen können. Im Beginn als kleine Flecken ohne bestimmte Anordnung auftretend, dehnen sie sich in wenigen Stunden zu großen hämorrhagischen Herden aus. Auch bei lymphatischer Leukämie, Pest, nach Schlangenbissen, bei Septikämie, Scharlach, Endokarditis und anderen Infektionen und Intoxikationen treten

Hauthämorrhagien in Form von Petechien und in lividen Flecken auf. Ihre Entstehung ist auf Veränderung des Blutes sowie der Gefäßwände, in einzelnen Fällen auf embolische Pilzansiedlungen zurückzuführen.

Als Purpura oder Peliosis rheumatica bezeichnet man eine eigentümliche Affektion, bei welcher mit oder ohne leichte Fiebersymptome Schmerzen im Knie und im Fußgelenk sich einstellen, denen nach einiger Zeit die Bildung von großen und kleinen Hauthämorrhagien in der Umgebung des Knies folgt. Bei den als Purpura simplex und Purpura haemorrhagica oder Morbus maculosus Werlhofii bezeichneten krankhaften Zuständen treten unter Fiebersymptomen und Abgeschlagenheit an verschiedenen Stellen des Körpers Hauthämorrhagien auf. Bei der letztgenannten Form können die hämorrhagischen Flecken handtellergroß werden, zugleich treten Blutungen aus Mund, Nase und Rachen auf. Sehr bedeutend werden die Hämorrhagien auch bei dem Skorbut (Purpura scorbutica), bei welchem, abgesehen von den charakteristischen Affektionen des Zahnfleisches, nicht nur die Haut, sondern auch das Unterhautzellgewebe ihr Sitz ist.

Sehr häufig begegnet man zirkumskripten Blutungen an den unteren Extremitäten alter Individuen, deren Gefäßsystem atheromatös entartet ist (Purpura senilis), und bei denen sich infolge dessen Zirkulationsstörungen eingestellt haben.

Spontane Hautblutungen, welche bei einzelnen Individuen, namentlich bei Hysterischen, infolge nervöser Erregungen auftreten und vielfach als Wunder (Stigmatisation) angesehen werden, sind neuropathische Hämorrhagien.

Literatur über Hautblutungen.

Carrière, *Purpura simplex (Bazillen), A. d. méd. exp. 1901.*
Fabry, *Purpura haemorrhagica nodularis, A. f. Derm. 43. Bd. 1898.*
Hanot et Luzet, *Note sur le purpura à streptocoques, Arch. de méd. exp. II 1890.*
Koch, W., *Die Bluterkrankheit u. ihre Varianten, Deutsche Chir. Lief. 12, Stuttgart 1889.*
Kogerer, *Zur Entstehung der Hämorrhagien, Zeitschr. f. klin. Med. X 1885.*
Leloir, *Ann. de dermat. et de syph. V 1884.*
Tizzoni u. Giovannini, *Entstehung d. hämorrhag. Infektion, Beitr. v. Ziegler VI 1889.*
Wagner, E., *Purpura u. Erythem, D. A. f. klin. Med. XXXIX 1886.*

V. Die Entzündungen der äußeren Haut. Parasitäre Hauterkrankungen.

1. Allgemeines über die Genese, Ätiologie und Anatomie der Hautentzündungen.

§ 131. Die **Hautentzündungen** lassen sich in zwei große Gruppen, in **iddiopathische** und in **symptomatische** einteilen, von denen die letzteren teils als hämatogene, teils als neurogene resp. vasomotorische, teils als fortgeleitete Erkrankungen auftreten. Es ist indessen diese Einteilung insofern nicht streng durchzuführen, als wir von manchen Erkrankungen die Ätiologie und Genese nicht kennen. Ferner kann auch die gleiche Schädlichkeit sowohl von außen als auch vom Blute aus zur Einwirkung gelangen. Sodann können auch anatomisch und klinisch wohl charakterisierte Entzündungsformen sowohl durch äußere als durch innere Schädlichkeiten verursacht werden. Endlich können an der Entstehung von Hautentzündungen äußere und innere Ursachen zugleich beteiligt sein.

Die **äußeren Schädlichkeiten** sind zunächst in allen den thermischen, mechanischen und chemischen Einwirkungen gegeben, welche die Haut im Laufe des Lebens treffen. Sodann dringen aber in die Haut auch außerordentlich häufig **Parasiten** von außen ein oder leben wenigstens an der Oberfläche, und zwar sowohl pflanz-

liche Parasiten, Bakterien und Fadenpilze, als auch tierische Parasiten.

Die **hämatogenen Entzündungen** treten im Laufe der verschiedensten Infektionen und Intoxikationen, sowie nach Störungen der Zirkulation auf und bilden nicht selten ein wichtiges Symptom, oder stellen sogar die charakteristische Veränderung der betreffenden Infektion dar. In anderen Fällen bilden sie dagegen nur eine nebensächliche Erscheinung, welche gegenüber den inneren Erkrankungen zurücktritt.

Die **neuropathischen Entzündungen** schließen sich an pathologische Zustände des Nervensystems an und hängen mit Störungen der Innervation zusammen, doch ist ihr Gebiet schwer abzugrenzen und die Genese oft streitig, indem dabei neben vasomotorischen Störungen mechanische Einwirkungen sowie Infektionen und Intoxikationen, die sich zum Teil an Verletzungen anästhetischer Teile anschließen, mit beteiligt sein können.

Fortgeleitete Entzündungen stellen sich in der Haut bei Entzündungen benachbarter Teile, z. B. der Lymphdrüsen, der Knochen, der Muskeln usw., ein.

Die Wirkung der äußeren oder der inneren Schädlichkeiten ist zunächst abhängig von der Beschaffenheit der Schädlichkeit selbst. Es zeigt sich aber, daß die Empfindlichkeit der Haut bei den einzelnen Individuen sehr verschieden ist, so daß die gleiche schädliche Einwirkung bei dem einen mehr oder minder heftige Entzündungen verursacht, während andere darunter in keiner Weise leiden. Sublimat- oder Karbollösungen von bestimmter Konzentration, welche im allgemeinen von der Haut gut ertragen werden, können bei einzelnen Individuen heftige Ekzeme verursachen. Genuß von Krebsen, Erdbeeren usw., der für unschädlich gilt, ruft bei einzelnen Individuen Urticaria hervor. Besonders empfindliche Haut pflegen kleine Kinder zu haben.

§ 132. Die Entzündung der Haut wird bald als **Dermatitis,** bald als **Exanthem** oder **Hautausschlag** bezeichnet, und man wendet die erstere Bezeichnung mit Vorliebe bei idiopathischen, die letztere bei symptomatischen Entzündungen an. Für die einzelnen Entzündungsherde steht der Name **Effloreszenz** in Gebrauch und man unterscheidet primäre und sekundäre Effloreszenzen; zu den ersteren gehören die Flecken, Quaddeln, Knötchen, Knoten, Knollen, Bläschen, Blasen und Pusteln, zu den letzteren Schuppen, Krusten, Erosionen, Exkoriationen, Rhagaden und Geschwüre.

Der **Fleck** oder die **Macula** ist, soweit es sich um eine primäre entzündliche Effloreszenz handelt, durch eine umschriebene Rötung, bedingt durch Hyperämie oder auch durch Blutung, charakterisiert. Durch Hyperämie bedingte, bis fingernagelgroße rote Flecken, deren Röte auf Druck schwindet, werden oft auch als **Roseola** bezeichnet und sind Erscheinungen, die bei verschiedenen Infektionskrankheiten (Typhus, Cholera usw.) auftreten.

Die **Quaddel** oder **Urtica** stellt eine rote oder blasse, mehr oder weniger hohe, flache, umschriebene Erhebung der Haut dar, welche rasch entsteht und rasch wieder verschwindet und wesentlich durch seröse Durchtränkung des Gewebes, bei Rötungen auch durch umschriebene Hyperämie bedingt ist.

Das **Knötchen** oder die **Papula** bildet eine umschriebene knötchenförmige, etwa bis linsengroße Erhebung der Haut, welche durch eine entzündliche zellige Infiltration der Haut bedingt ist. Die Infiltration kann ihren Sitz vornehmlich im Epithel haben. In anderen Fällen findet sich neben der epithelialen Infiltration (Fig. 394 *e*, *f*, *g*, *h*) oder auch ohne dieselbe eine zellig-seröse oder zellig-fibrinöse Infiltration des Papillarkörpers (*i*), unter Umständen auch noch des darunter liegenden Koriums (*k*).

Als **Knoten** oder **Tuberculum** bezeichnet man etwa bis haselnußgroße, als **Knollen** oder **Phyma** walnußgroße und größere Knoten, welche durch eine entzündliche Infiltration der ganzen Haut bedingt sind.

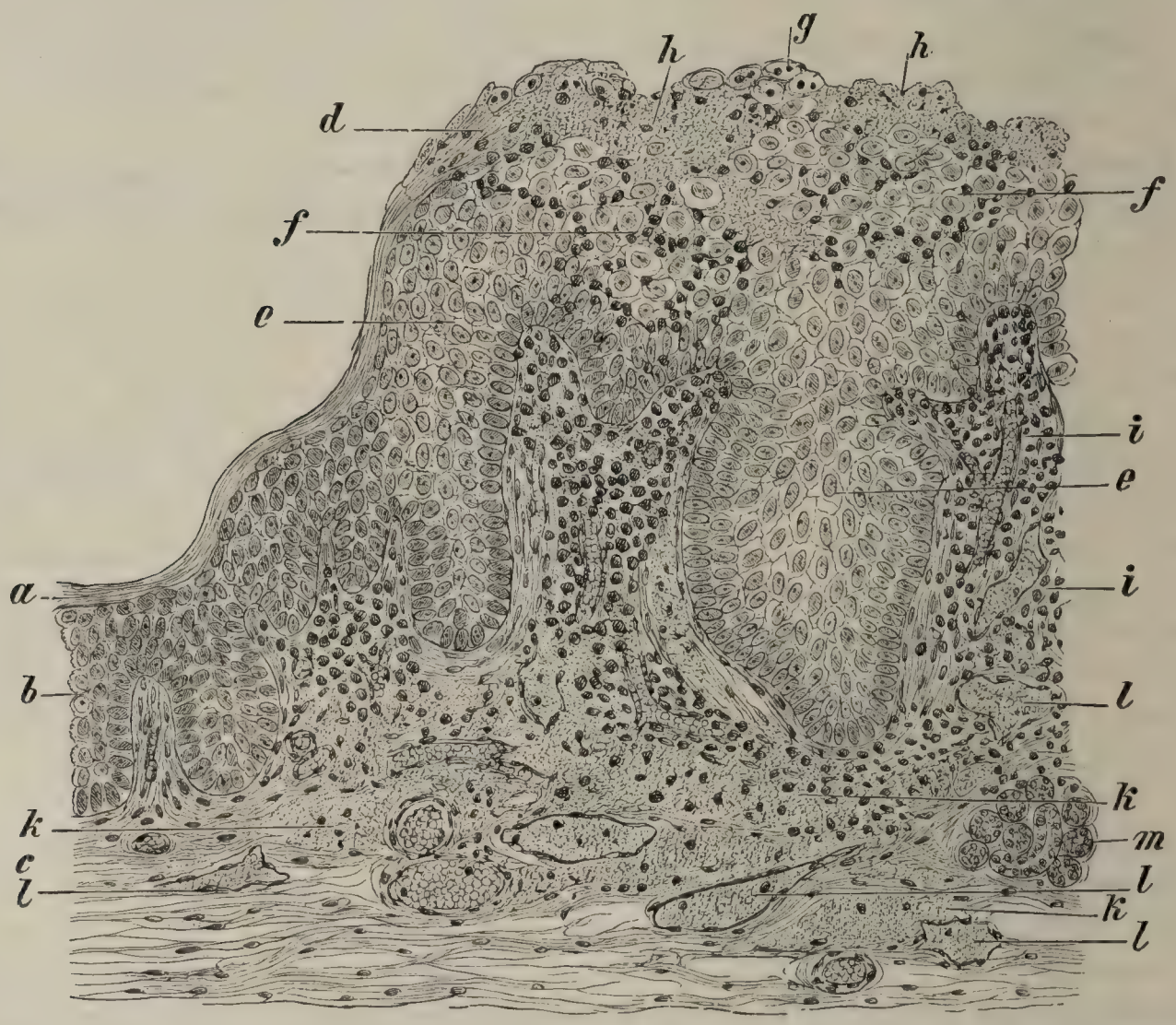

Fig. 394. Schnitt durch ein Condyloma latum ani (M. Fl. Bismarckbraun). *a* Hornschicht der Epidermis. *b* Rete Malpighii. *c* Corium. *d* Aufgequollene und mit Rundzellen infiltrierte Hornschicht. *e* Aufgequollene Zellen des Rete Malpighii. *f* Aufgequollenes und zellig infiltriertes Epithel. *g* Epithelien, in deren degeneriertes Innere Rundzellen eingedrungen sind. *h* Körnige Gerinnungsmassen. *i* Geschwellter, zellig infiltrierter Papillarkörper. *k* Corium, mit Zellen und Fibrin infiltriert. *l* Lymphgefäß. *m* Schweißdrüse. Vergr. 150.

Das **Bläschen** oder die **Vesicula** sowie die **Blase** oder die **Bulla** entstehen durch eine partielle oder totale Verflüssigung der weichen Schichten des Epithels (Fig. 395 *d*, *f* und Fig. 396 *f*) und eine gleichzeitige Emporhebung der Hornschicht (*a*) der Epidermis durch Exsudat. Die Bläschen sind etwa bis erbsengroß, Blasen können die Größe eines Hühnereies erreichen. Sind innerhalb des Gebiets der Zellauflösung einzelne Zellen oder Zellmembranen erhalten (Fig. 395 und Fig. 396), so sind die Blasen fächerig. Totale Verflüssigung des Epithels führt zur Bildung einfacher Blasen.

Besteht der Blaseninhalt aus seröser Flüssigkeit, so ist er klar. Austritt von Blut gibt ihm einen hämorrhagischen Charakter. Reichliche Beimengung von Eiterkörperchen verursacht Trübungen.

Im Gebiete der Blasenbildung pflegt der Papillarkörper mehr oder weniger zellig infiltriert zu sein.

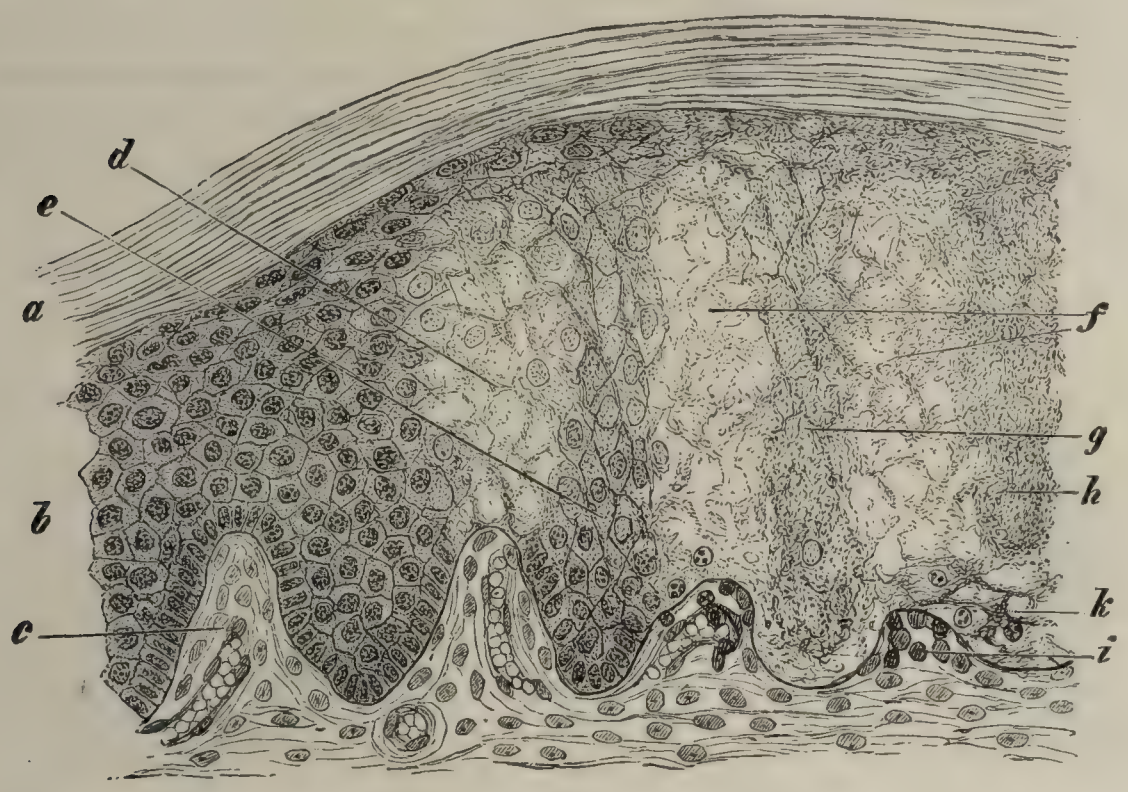

Fig. 395. Durchschnitt durch den Rand einer frischen Brandblase (Alk. Karm.). *a* Hornschicht der Epidermis. *b* Rete Malpighii. *c* Normale Papillen. *d* Aufgequollene Zellen, deren Kerne zum Teil noch sichtbar, aber blaß, zum Teil zugrunde gegangen sind. *e* Interpapillär gelegene Epithelzellen, in der Tiefe erhalten, in den höheren Lagen in die Länge gezogen und zum Teil gequollen, ohne Kern. *f* Totale Verflüssigung der Zellen über den Papillen. *g* Interpapilläre Zellen, kernlos, gequollen und von der Cutis abgehoben. *h* Totale Degeneration der von der Cutis abgehobenen interpapillär gelegenen Zellen. *i* Niedergedrückte Papillen, zellig infiltriert. *k* Unter dem abgehobenen Epithel liegendes geronnenes Exsudat (Fibrin). Vergr. 150.

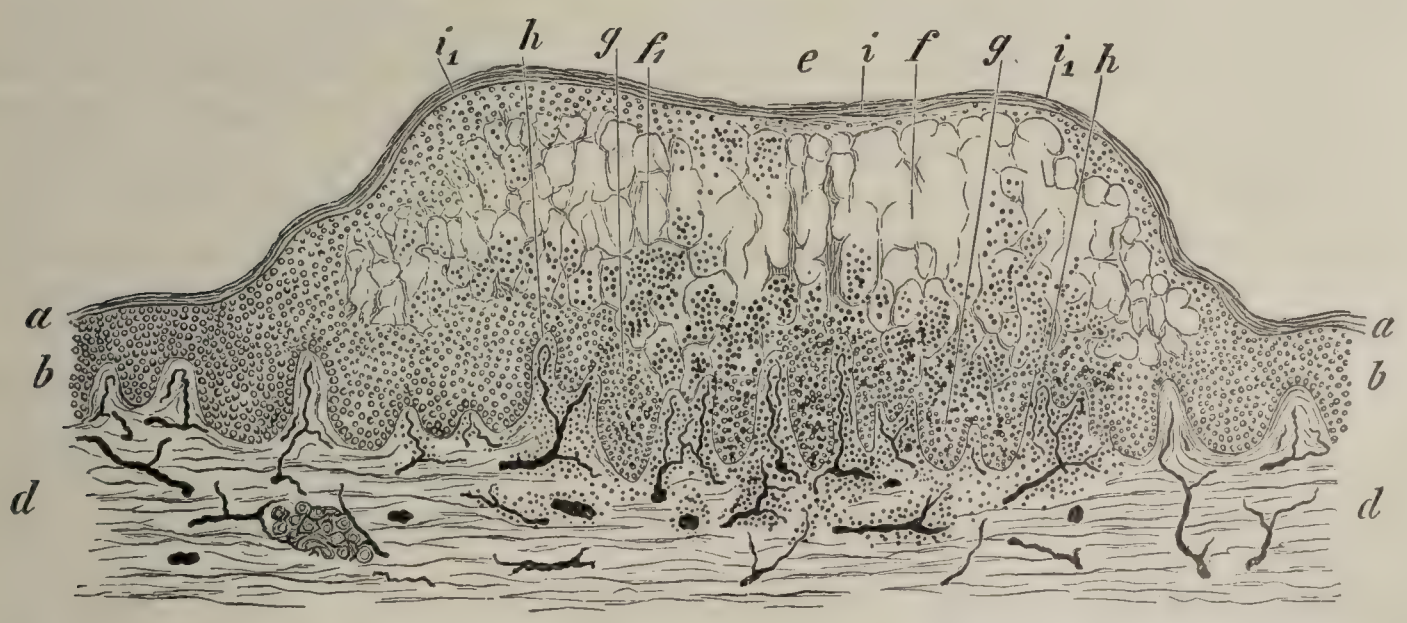

Fig. 396. Durchschnitt durch eine Pockenpustel (injiziertes Hämatoxylinpräp.). *a* Hornschicht. *b* Schleimschicht der Epidermis. *d* Cutis. *e* Pockenpustel. *f* Höhle der Pocke, bei f_1 Eiterkörperchen enthaltend. *g* Interpapillär gelegene, von Eiterkörperchen durchsetzte Epithelreste. *h* Zellig infiltrierter Papillarkörper. *i* Delle mit dünner Pockendecke. i_1 Rand der Pocke, deren Decke hier aus der Hornschicht und der Übergangsschicht besteht. Vergr. 25.

Die **Pustel** oder **Pustula** ist ein Bläschen, dessen Inhalt zellreich, eiterig ist; zu Beginn ist der Inhalt meist klare seröse Flüssigkeit (Fig. 396 f_1), doch kann das Exsudat auch von vornherein einen eiterigen Charakter tragen.

Schuppen oder **Squamae** bilden sich durch Abschülferung der Hornschicht der Epidermis, wobei die Abtrennung bald in kleinen Fetzchen (Desquamatio furfuracea), bald in größeren Fetzen und Lamellen (Desquamatio membranacea) erfolgt. Sie entstehen durch eine Störung des physiologischen Verhornungsprozesses (Parakeratose), die bald nur vorübergehend, bald bleibend ist und entweder eine primäre Erkrankung des Epithels oder eine Folge der Erkrankung des Coriums darstellt.

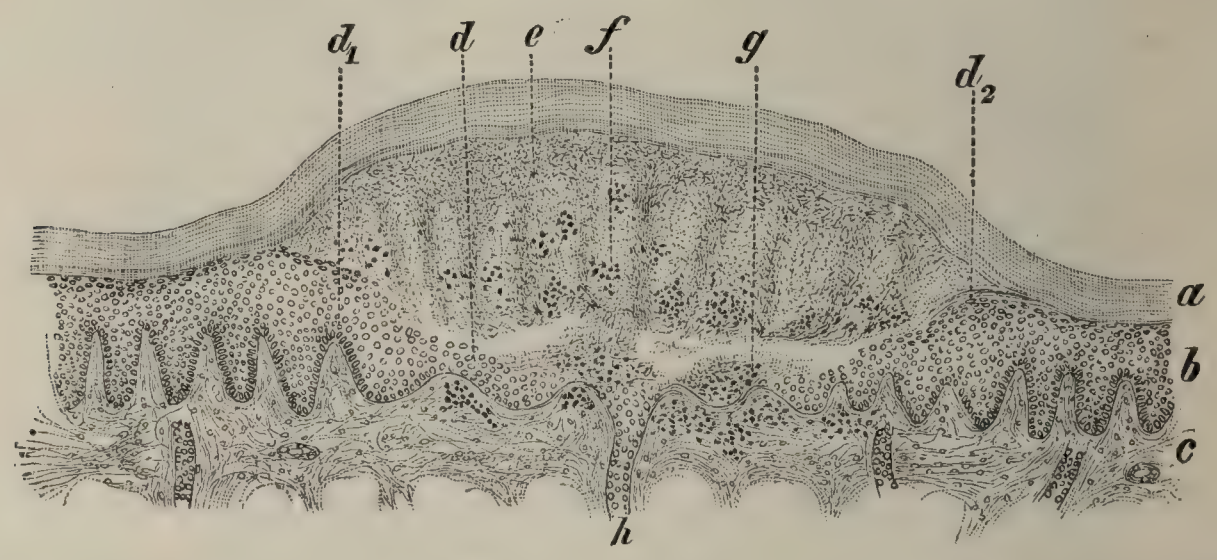

Fig. 397. Brandblase in Heilung (Alk. Alaunkarm.). Durchschnitt durch die Haut einer Katzenpfote 48 Stunden nach Erzeugung einer Brandblase. a Hornschicht. b Rete Malpighii. c Corium mit Schweißdrüsen (h). d Neugebildetes, d_1 neugebildetes und bereits in verschiedene Schichten differenziertes Epithel. d_2 Neugebildete Hornschicht. e Das degenerierte alte Epithellager. f Eiterkörperchen. g Sekundäres Exsudat. Vergr. 25.

Krusten oder **Borken (Crustae)** entstehen dadurch, daß Exsudat, meist unter teilweiser Verflüssigung des Epithels, an die Oberfläche sickert (Fig. 394 f, g, h) und hier näßt, dann aber an der Luft vertrocknet, oder aber dadurch, daß Blasen und Pusteln eintrocknen. Die Beschaffenheit der Borken richtet sich nach der Beschaffenheit des Exsudats, sie sind bald durchscheinend honiggelb, bald undurchsichtig gelbweiß, bald mißfarbig, bald schwarzbraun.

Erosionen nennt man Substanzverluste der Hornschicht, **Exkoriationen** Substanzverluste der ganzen Epidermis. Sie sind teils die Folge von mechanischen Einwirkungen, teils von Blasen- und Pustelbildungen und führen zu Krusten- oder Borkenbildung.

Schrunden und **Rhagaden** sind Einrisse, welche bis ins Corium reichen.

Geschwüre oder **Ulcera** sind größere Substanzverluste, die ins Corium oder noch tiefer reichen und durch Zerfall von entzündetem Gewebe entstehen.

Die **Effloreszenzen** treten einzeln oder multipel auf. Infektiöse Lokalerkrankungen verbreiten sich oft radiär, und es entstehen dadurch wachsende scheibenförmige Effloreszenzen. Durch Abheilung des Prozesses in der Mitte kommt es zu annulären oder circinnären, ringförmigen Effloreszenzen. Stoßen mehrere solche ringförmige Entzündungsherde aufeinander, und erlischt da, wo sie aufeinander stoßen,

die Entzündung, indem die erkrankt gewesene Haut nicht mehr empfänglich ist, so entstehen eigentümliche, aus Kreissegmenten zusammengesetzte Ausschläge, die man als guirlandenförmige oder gyrati bezeichnet.

Die **Heilung der superfiziellen Hautentzündungen** erfolgt zunächst durch Rückgang der entzündlichen Hyperämie und der pathologischen Exsudationen. Epitheldefekte werden durch regenerative Wucherung des Epithels ersetzt. Blasen, Pusteln und Borken werden durch die unter ihnen erfolgende Epithelregeneration (Fig. 397 *d*, d_1, d_2) in die Höhe gehoben (*e*). Es kann sich unter vertrockneten Blasen und Pusteln sogar schon wieder eine neue Hornschicht (d_2) bilden, so daß der Blaseninhalt zwischen zwei Hornschichten zu liegen kommt; schließlich wird die Blase oder die Borke abgestoßen. In der Zeit der Epithelregeneration bestehen gewöhnlich noch leichte exsudative Vorgänge (*f*, *g*).

Heilung von Geschwüren erfolgt durch Granulationsbildung verbunden mit Epithelregeneration. Da nach Verlust des Papillarkörpers ein neuer Papillarkörper nicht gebildet zu werden pflegt, so wird an Stelle eines Geschwürs die Haut später glatt und bleibt oft etwas eingesunken; es bleibt eine **Narbe,** die zuerst rot, später blaß, weiß ist.

Nicht selten kommt es im Laufe von Entzündungen auch zu **hyperplastischen Wucherungen,** welche namentlich zu Hypertrophie des Papillarkörpers, oft auch des Epithels, oder zu diffusen Verdickungen des Coriums, zu Elephantiasis führen. Chronische Infektionen, insbesondere Tuberkulose und Lepra, führen zur Bildung mehr oder weniger umfangreicher **Granulationswucherungen,** die eine Zeitlang als solche sich erhalten, um alsdann weitere Veränderungen einzugehen.

2. Die Hauptformen der entzündlichen Erkrankungen der Haut.

§ 133. Die **Verbrennung der Haut,** die **Combustio,** tritt je nach dem Grad der einwirkenden Wärme und der Dauer ihrer Einwirkung in vier verschiedenen Typen auf, welche als Verbrennung ersten, zweiten, dritten und vierten Grades bezeichnet werden.

Die Verbrennung ersten Grades oder die Combustio erythematosa ist charakterisiert durch eine kurzdauernde, schmerzhafte Rötung und Schwellung der Haut. Heilung erfolgt unter Abnahme der Rötung, zuweilen mit Abschuppung der Haut.

Die Verbrennung zweiten Grades, die Combustio bullosa, ist charakterisiert durch die Bildung von Blasen mit klarem Inhalt (Fig. 395 *f*). Heilung erfolgt durch regenerative Wucherung der Epidermis unter der eintrocknenden Blase. Infektion der Blase kann zu Eiterung führen. Geht der Papillarkörper verloren, bleibt eine Narbe zurück.

Die Verbrennung dritten Grades, die Combustio escharotica, ist durch die Bildung mehr oder weniger tief greifender Schorfe gekennzeichnet. Das abgetötete Gewebe wird durch demarkierende Entzündung unter Eiterung von dem lebenden sequestriert. Die Heilung erfolgt unter Produktion von Granulationsgewebe und endet mit Bildung einer Narbe.

Die Verbrennung vierten Grades ist charakterisiert durch Verkohlung.

Sehr oft kommen verschiedene Grade der Verbrennung nebeneinander vor.

Die **Erfrierung,** die **Congelatio,** tritt unter denselben Erscheinungen auf, wie die Verbrennungen, und man kann danach eine Congelatio erythematosa, eine C. bullosa und eine C. escharotica unterscheiden.

Zum Zustandekommen einer Erfrierung bedarf es längerer Einwirkung der Kälte. Spitzenteile des Körpers erfrieren am leichtesten, doch schwankt die Empfindlichkeit gegen Kälte bei den einzelnen Individuen sehr erheblich und betrifft nicht immer die gleichen Körperteile.

Nach leichteren wiederhohlten Abkühlungen treten bei empfindlichen Individuen an den Fingern und Zehen sehr oft die als Frostbeulen oder Perniones bekannten, juckenden Rötungen und Schwellungen auf, in deren Gebiet die Haut stark infiltriert ist. Unter Umständen kann es sogar zu Gewebszerfall, Geschwürsbildung und Eiterung kommen.

Ätzende Substanzen, Caustica, wirken je nach ihren chemischen Eigenschaften, nach der Stärke der Konzentration und der Dauer der Einwirkung ähnlich wie Wärme und Kälte, verursachen also Erytheme, Blasen und Schorfe. Von Interesse ist, daß die an die Ätzung sich anschließende Entzündung bei den verschiedenen Substanzen sehr ungleich ist. Verschorfung mit Trichloressigsäure verursacht in der Umgebung des Schorfes nur eine kaum bemerkbare entzündliche Exsudation. Ätzung mit Höllenstein verursacht dagegen in der Umgebung des Schorfes eine heftige Entzündung. Rauchende Salpetersäure hält sich in der Mitte zwischen beiden. Die Sequestration des Schorfes und die Heilung des Defektes durch Granulationsgewebe erfolgt bei starker Entzündung bedeutend rascher als bei dem Ausbleiben derselben.

Unter Epidermolysis bullosa versteht man eine meist angeborene Eigentümlichkeit der Haut, wobei nach einmaligen stärkeren oder länger dauernden mechanischen Reizen sich die Epidermis nach voraufgehender leicht juckender Rötung in Form von Blasen mit klarem oder hämorrhagischem Inhalt ablöst.

Die durch intensivere Bestrahlung mit **Röntgen- oder Radiumstrahlen** erzeugte Entzündung der Haut ist durch leicht juckende Rötung und Schwellung sowie Schuppung charakterisiert, an die sich Geschwürsbildung anschließen kann. Diese zeichnet sich durch außerordentlich torpiden Charakter und schlechte Heilungstendenz aus. In erster Linie leiden die Zellen des Rete malpighi und der Haarfollikel unter der Strahlenwirkung.

Literatur.

Behrend, *Erythema, Eulenburgs Realenzyklop.*
Bukovský, *Epidermolysis bullosa, Arch. f. Dermat. 67. Bd.*
Freund, *Wirkung d. Röntgenstrahlen, A. f. Dermat. XXXIX 1897.*
Frickenhaus, *Einwirkung der Karbolsäure auf die Haut, Monatsh. f. pr. Derm. XXII 1896.*
Hodara, *Pathol. d. Erfrierung, Monatsh. f. pr. Derm. XXII 1896; Einwirkung d. Salizylsäure auf die Haut, ib. XXIII 1897.*
Kriege, *Veränderungen der Haut durch Erfrierungen, Virch. Arch. 116. Bd. 1889.*
Kromeyer, *Hauterkrank. durch äuß. Reize, Zbl. f. allg. Path. VIII, S. 526 1897 (Lit.).*
Rischpler, *Hist. Veränd. nach der Erfrierung, Beitr. v. Ziegler XXVIII 1900.*
Schujeninoff, *Veränd. d. Haut nach Ätzungen, Beitr. v. Ziegler XXI 1897.*
Touton, *Unters. üb. d. Entsteh. d. Blasen, I.-D. Tübingen 1882 u. B. v. Ziegler II 1888.*
Uschinsky, *Wirkung der Kälte auf verschied. Gewebe, Beitr. v. Ziegler XII 1893.*

§ 134. Als **Ekzem** bezeichnet man eine überaus häufig vorkommende **ektogene Hautentzündung,** welche vornehmlich durch **pathologische Zustände in der Epitheldecke** (Fig. 398 *c*, *d*) charakterisiert ist, und in deren Verlauf alle jene Veränderungen der verschiedenen Epithelschichten auftreten können, welche im § 132 als Teilerscheinung von Hautentzündungen angeführt sind. Neben den Veränderungen in der Epitheldecke können **entzündliche Erscheinungen,** Aufquellung und Verflüssigung der Epithelien und Leukocytenanhäufungen auch **in den Haarbälgen** (Fig. 398 *e*) sich einstellen. Verursacht wird das Ekzem durch sehr verschiedene äußere Schädlichkeiten (thermische, chemische, mechanische, infektiöse), doch ist die Ursache nicht immer zu erkennen, und es ist die Disposition der einzelnen Individuen zu Ekzem eine sehr verschiedene.

Erythematöse Rötungen (E. erythematosum) und Bildung von Papeln (E. papulosum) leiten den Prozeß ein. Bläschenbildung mit Verflüssigung des Epithels (E. vesiculosum), Pustelbildung durch

Fig. 398. Ekzema pustulosum (Form. Häm. Pikrins. Fuchsin). *a* Epithel. *b* Corium. *c d* Unter der Hornschicht gelegene Eiterherde im Epithel. *e* Eiterkörperchen im Haarbalg. Vergr. 100.

reichliche Einwanderung von Eiterkörperchen in das Hautbläschen (Fig. 398 *c*, *d*) oder in die gequollene Epithelschicht (E. pustulosum) schließen sich an. Mazeration und Durchbruch der Hornschicht führen zum Austritt von seröser Flüssigkeit oder eitrigem Sekret an die Oberfläche (E. madidans). Eintrocknung der Flüssigkeit oder des Eiters führt zur Bildung honiggelber oder gelbweißer oder gelbgrüner undurchsichtiger Krusten (E. crustosum). Blutbeimischung kann den Krusten eine dunkle Färbung verleihen. Findet auf der entzündeten, nässenden Fläche wieder Epithelproduktion statt und schließen sich eine rasche Verhornung (Parakeratose Unna) und danach Abschuppung der verhornten Zellen an, so bedeckt sich die Hautfläche mit Schuppen E. squamosum, Pityriasis rubra Willan).

Das Ekzem tritt mit Vorliebe an Händen, Füßen, Gesicht und Genitalien, besonders auch an sich berührenden Hautflächen (Intertrigo) auf, kann sich aber auch über den ganzen Körper verbreiten. Es ist meist mit Jucken verbunden. Sein Verlauf variiert insofern schon erheblich, als bald nur Rötung und Papelbildung auftreten, bald auch

wieder die Nässung der Oberfläche das Bild beherrscht, während in einem anderen Falle Bläschen- und Pustelbildung (E. impetiginosum) in den Vordergrund treten. Oft finden sich auch verschiedene Formen nebeneinander.

Chronische Ekzeme sind entweder trocken und schuppenbildend (Parakeratose) oder aber nässend und borkenbildend; letzteres ist das häufigere. Am Kopfe kann sich das Sekret der Talgdrüsen den Schuppen oder auch den Bläschen der Haut beimischen (seborrhoisches Ekzem), andererseits begünstigen seborrhoische Zustände das Auftreten eines Ekzems.

Bilden sich bei ekzematösen Oberhautentzündungen sehr rasch Borken, eine Erscheinung, die namentlich bei Gesichts- und Kopfausschlägen von Kindern vorkommt, so bezeichnet man dieselben als impetiginöse Ekzeme (Hebra). Von manchen werden diese gelben und gelbgrauen krustenbildenden Entzündungen auch als **Impetigo** vom Ekzem abgetrennt, so namentlich eine als Impetigo contagiosa Fox bezeichnete Form. Untersuchungen, die in den letzten Jahren in großer Zahl ausgeführt worden sind, haben ergeben, daß sowohl bei dem gewöhnlichen Ekzem als bei Impetigo verschiedene Kokkenformen vorkommen, darunter auch sehr häufig die bekannten Eiterkokken, und es ist nicht zu bezweifeln, daß namentlich der Staphylococcus pyogenes aureus, seltener St. p. albus und der Streptococcus pyogenes eine wichtige Rolle spielt, und daß beide sowohl Ekzem als Impetigo contagiosa verursachen können. Daneben haben sich auch noch andere, von den genannten Kokken mehr oder weniger abweichende Formen gefunden, denen ebenfalls eine pathogene Bedeutung zugesprochen wird.

Typische Ekzem- und Impetigoformen heilen, ohne Veränderungen zu hinterlassen, durch regenerativen Wiederersatz des Epithels. Nach schweren, länger dauernden Entzündungen, bei welchen die Eiterung und Vereiterung auf das Corium übergreift, können Narben oder auch Hautverdickungen zurückbleiben.

Literatur über Ekzem und Impetigo.

Bockhart, *Ätiologie d. Impetigo, d. Furunkels u. d. Sykosis, Monatsh. f. pr. Derm. 1887*
Demme, *Ekzem, Jahresber. des Kinderspitals, Bern 1884.*
Frédéric, *Zur Ekzemfrage, Münch. med. Wochenschr. 1901.*
Jadassohn, *L'origine paras. des eczemas, XIII. Congr. Internat. de Méd. Paris 1901.*
Kaposi, *Impetigo herpetiformis, Vierteljahrsschr. f. Derm. XIV 1887.*
Kaufmann, *Ätiologie d. Impetigo contagiosa, A. f. Derm. 49. Bd. 1899.*
Klingmüller, *Die ekzematösen Erkrankungen, D. deutsche Klinik X 1905.*
Kromayer, *Krit. Bem. üb. d. paras. Ursprung d. Ekzems, A. f. Derm. 53. Bd. 1900.*
du Mesnil *und* ***Marx,*** *Über Impetigo herpetiformis, A. f. Derm. XXI 1889.*
Neisser, *Pathologie des Ekzems, Arch. f. Derm. Ergänzungsh. 1892.*
Pavloff, *Impeticula capillitii, Monatsh. f. Derm. IX 1889.*
Scholtz, *Parasitäre Natur des Ekzems, D. med. Wochenschr. 1900; Ätiologie d. Impetigo contagiosa, Z. f. prakt. Ärzte 1900.*
Unna, *Die Histopathologie der Hautkrankheiten, Berlin 1894; Histopatholog. Atlas I 1887, II 1898 u. III 1899; Pathol. und Therapie des Ekzems, Wien 1903 (Lit.).*
Veiel, *Die Staphylokokken d. chron. Ekzems, Münch. med. Wochenschr. 1904.*
Whyte, *The role of the Staphylococcus, Bost. Med. Journ. 1899.*

§ 135. **Ektogene Entzündungen der Cutis und Subcutis, welche durch Staphylokokken verursacht werden,** gehen am häufigsten von den Talgdrüsen und Haarbälgen aus, doch können auch die Schweiß-

drüsen sowie jede Verletzung der Epitheldecke eine Eintrittspforte für dieselben bilden. Die leichten Infektionen führen zur Bildung kleiner **Hautabszeßchen** (Fig. 399 *d*, *e*), in denen der Nachweis von Kokken (*e*) falls sie frisch sind, ohne Schwierigkeiten gelingt. Bei Infektion von den Haarbälgen aus verläuft der Prozeß als eine eitrige Folliculitis und Perifolliculitis oder Acne pustulosa (bei Entzündung der starken Barthaare auch als Sykosis bezeichnet) und es kommt zu **Haarbalgvereiterungen.** Umschriebene knötchenförmige Schwellungen, in deren Zentrum weiterhin ein gelber Herd, der Eiterherd, erscheint, charakterisieren die Infektion.

Stärkere Vermehrung und Verbreitung der Kokken, insbesondere auch nach der Tiefe, führen auch zu umfangreicheren, sich über das Hautniveau stark erhebenden schmerzhaften Schwellungen von blauroter Färbung, welche als **Furunkel** bezeichnet werden. Hier führt die Infektion zu einer mehr oder weniger umfangreichen Gewebsnekrose,

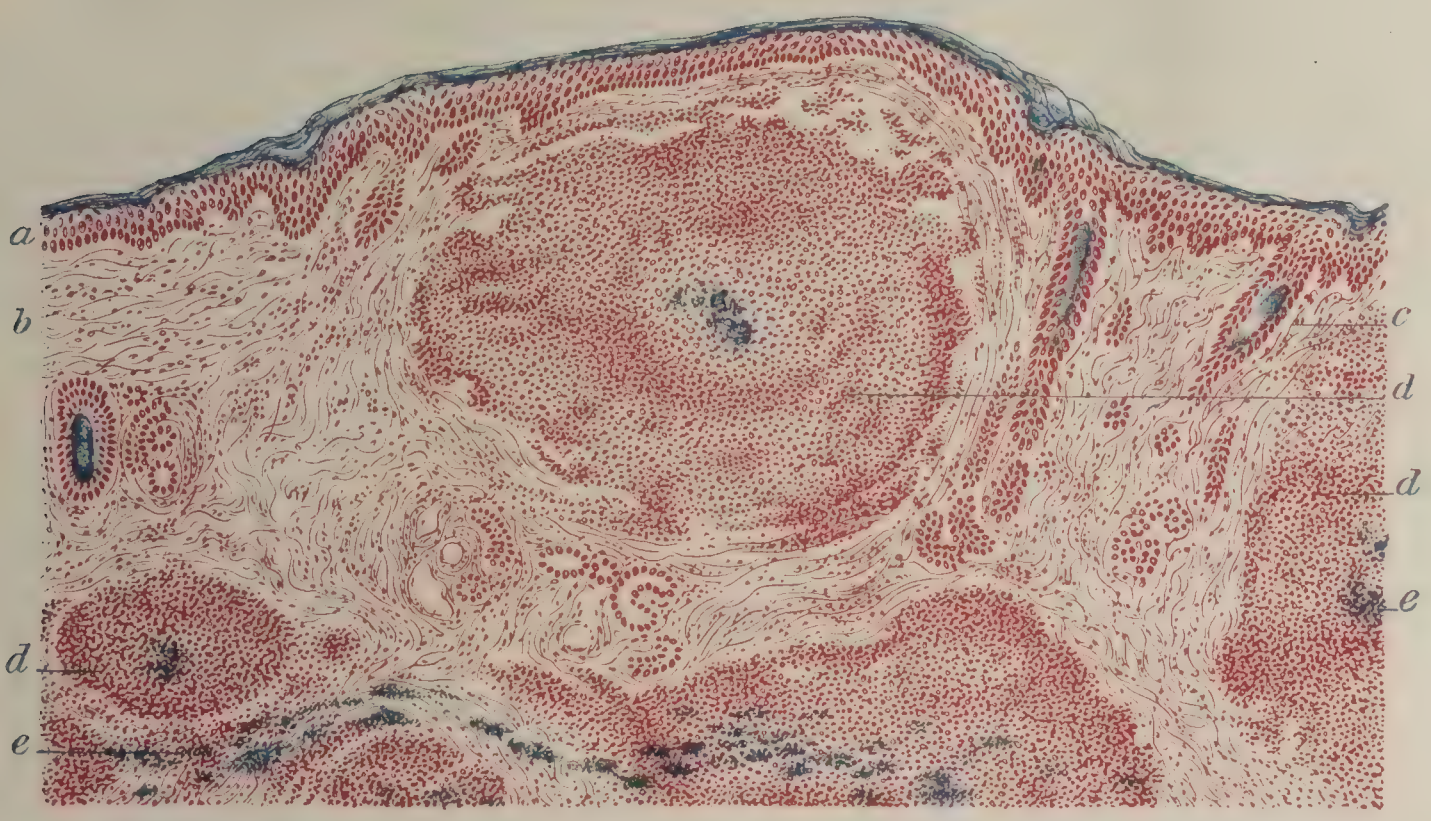

Fig. 399. Multiple Hautabszesse, verursacht durch Staphylokokken. Kind von drei Wochen (Alk. Karm. Gram). *a* Epithel. *b* Corium. *c* Haarbalg. *d* Eiterherd. *e* Kokkenherde. Vergr. 40.

welche weiterhin durch sequestrierende Eiterung von dem lebenden Gewebe getrennt wird, so daß im Gebiete der Schwellung an der Durchbruchsstelle des Eiters ein nekrotischer Pfropf erscheint, der nach einiger Zeit, von Eiter durchsetzt, entfernt werden kann.

Als **Karbunkel** werden umfangreichere, namentlich am Nacken und am Rücken älterer Individuen auftretende, 4—6 cm im Durchmesser haltende, blaurote, feste, von einem ödematösen Hofe umgebene Schwellungen bezeichnet, innerhalb welcher nach 2—3 Tagen gelbe Blasen und weiterhin multiple Nekrosen auftreten, in deren Umgebung sich eine sequestrierende Eiterung einstellt. Von vielen wird der Karbunkel als eine Gruppe von Furunkeln angesehen mit der Begründung, daß die Infektion wie bei der Furunkelbildung von den Follikeln ausgeht und im einzelnen ähnlich verläuft wie bei Furunkeln. Von Anderen wird dagegen der Karbunkel für eine Infektion besonderer Art

Fig. 400. Durchschnitt durch die Haut bei Erysipelas bullosum (Alk. Alaunkarm.). *a* Epidermis. *b* Corium. *c* Blase. *d* Blasendecke. *e* Epithelzelle mit Vakuole. *f* Gequollene Zelle mit gequollenem Kern. *g* g_1 Durch Verflüssigung von Epithelien gebildete Hohlräume, Bruchstücke von Epithelien und Eiterkörperchen enthaltend. *h* Lymphgefäß, mit Streptokokken teilweise gefüllt. *i* Mit Streptokokken prall gefüllte Lymphgefäße. *k* Im Gewebe sitzender Schwarm von Streptokokken. *l* l_1 Nekrotisches Gewebe. *m* Zellige, m_1 zellig-fibrinöse Gewebsinfiltration. *n* Zellig-fibrinöses Exsudat in der Blase. Vergr. 60.

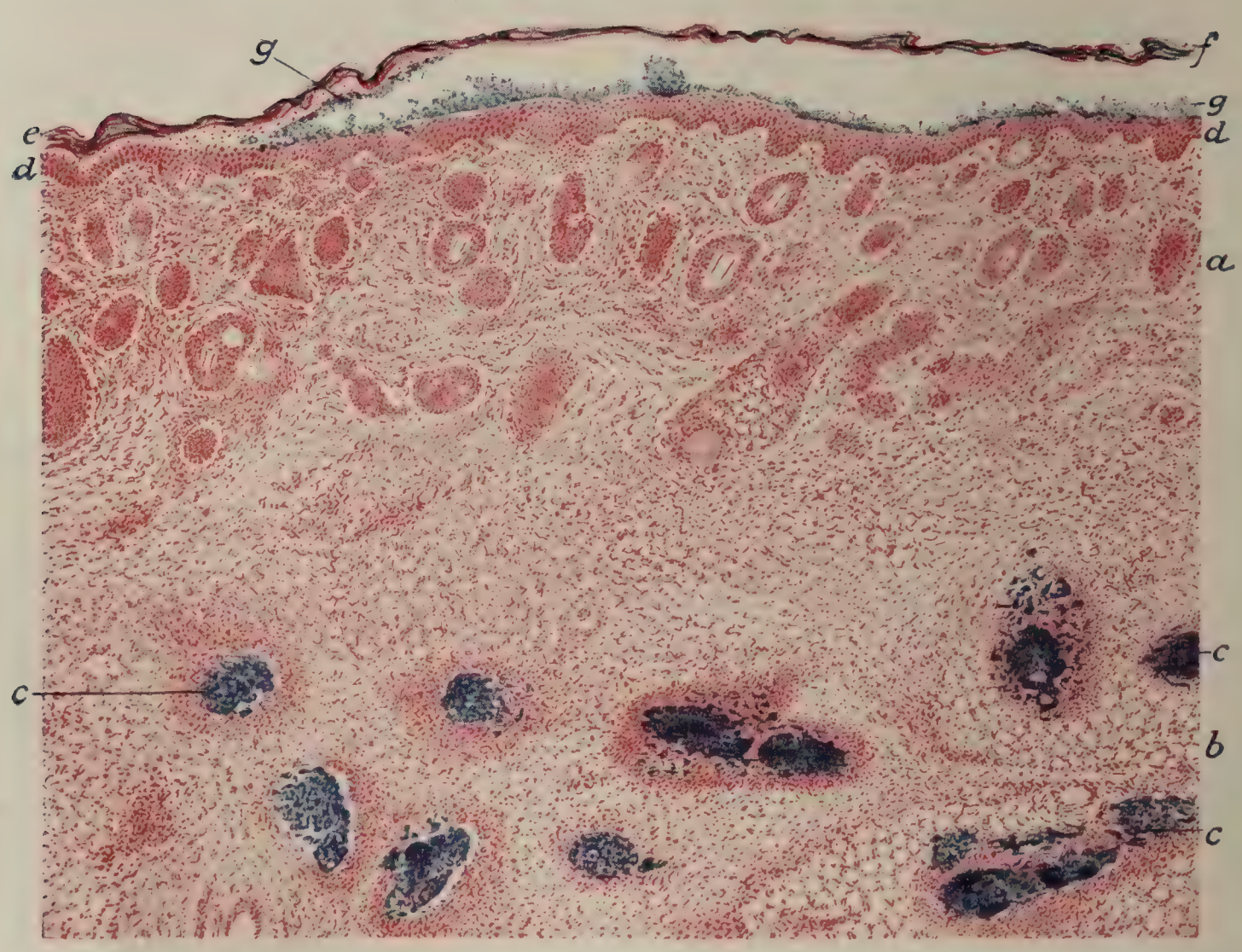

Fig. 401. Ektogene Streptokokkeninfektion. Ekzem und Erysipel der Kopfhaut bei einem Kinde von 1 Monat (Baktfärb. Karm.). *a* Cutis. *b* Subcutis. *c* Mit Streptokokken gefüllte Lymphgefäße, umgeben von einem Entzündungshof. *d* Epitheldecke. *e f* Abgehobene Hornschicht. *g* Streptokokken. Vergr. 50.

gehalten, da sich oft ausgedehnte, in die Tiefe greifende Gangrän an die entzündliche Infektion anschließt. Bakteriologisch ist die Frage nicht sicher entschieden.

Furunkel und Karbunkel treten besonders häufig bei Diabetikern auf.

Ektogene Entzündungen der Cutis und Subcutis, welche durch pyogene Streptokokken verursacht werden, treten entweder in Form des Erysipels oder als Phlegmone auf.



Fig. 402. Ektogene Streptokokkeninfektion der Subcutis. Beginnende Phlegmone (Form. Karm. Methylviol.). *a b* Haut. *c* Subcutis durchsetzt von Streptokokken. *d* Beginnende Leukocytenansammlung. Vergr. 16.

Das **Erysipel** oder der **Rotlauf** verläuft unter dem Bilde einer peripher fortschreitenden Rötung und Schwellung der Haut, wobei gleichzeitig Fieber besteht. Im Beginn erscheint die Haut glatt und glänzend, lebhaft rot gefärbt. Später wird sie mehr blaurot oder braunrot; gleichzeitig nimmt die Schwellung ab, und es beginnt die Epidermis sich in Schuppen und Lamellen abzulösen.

In einzelnen Fällen, in denen die Exsudation nach der Oberfläche intensiver wird, kommt es zur Bildung von Bläschen und Blasen, zu einem Erysipelas vesiculosum und bullosum. Wird der Blaseninhalt eitrig, so spricht man von einem Er. pustulosum. Durch Vertrocknung der Pusteln zu Borken geht dasselbe in ein Er. crusto-

sum über. Werden einige Hautpartien nekrotisch und gangränös, so bezeichnet man das Erysipel als ein Er. gangraenosum.

Die Entzündung der Haut ist durch eine fortschreitende Verbreitung der Streptokokken in den Lymphgefäßen der Haut verursacht (Fig. 400 *h i* und Fig. 401 *c*), welche auf die Umgebung nekrotisierend wirkt (Fig. 400 l_1) und eine Emigration von Leukocyten (Fig. 400 *m* m_1 und Fig. 401 *c*) zur Folge hat. Als typische Erysipelformen sind Fälle anzusehen, in denen die Lymphgefäße der Cutis (Fig. 400 *h i*) der Sitz der Erkrankung sind, während die subkutane Lymphangitis (Fig. 401 *c*) sich mehr der Phlegmone nähert; klinisch sind die beiden Formen nicht deutlich voneinander zu unterscheiden. Das Epithel kann bei dem Erysipel, durch Entzündung der Cutis verändert, d. h. von Exsudat durchsetzt und zu Aufquellung und Auflösung (Fig. 400 *e*, *f*, *g* g_1) gebracht werden, so daß Blasen und Pusteln (*c*) entstehen. Es kann aber auch vorkommen, daß gleichzeitig eine oberflächliche Epithelinfektion mit Blasenbildung (Fig. 401 *f*, *g*) also ein Ekzem und eine tiefsitzende Lymphangitis (*c*) besteht.

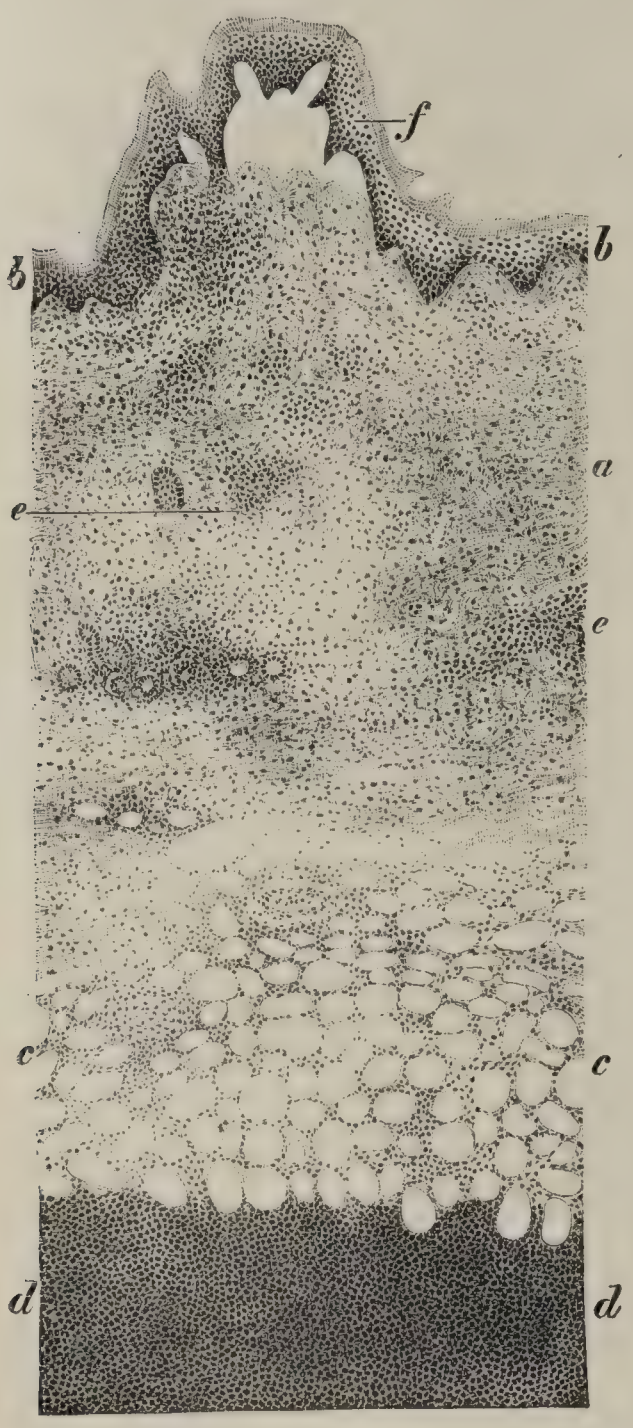

Fig. 403. Phlegmone des subkutanen Gewebes mit Bildung einer Ödemblase (M. Fl. Häm. Eos.). *a* Corium. *b* Epidermis. *c* Entzündlich infiltriertes Fettgewebe. *d* Eiterherd. *e* Zellige Herde im Corium. *f* Subepitheliale Ödemblase. Vergr. 30.

Als **Phlegmone** der Haut bezeichnet man eine Entzündung, welche ihren Sitz vornehmlich im subkutanen Gewebe hat, der Fläche nach sich ausbreitet und zu Gewebsvereiterung führt. Der Prozeß wird durch eine rasche Verbreitung von Streptokokken (seltener Staphylokokken) im subkutanen Gewebe (Fig. 402 *c*) eingeleitet, der sich alsdann eine entzündliche Exsudation (*d*) anschließt, die weiterhin zu einer dichten (Fig. 403 *d*), jedoch meist herdweise stärker ausgesprochenen eitrigen Gewebsinfiltration führt. Die Cutis kann zunächst unbeteiligt sein (Fig. 402 *b*) doch treten in weiterem Verlauf meist auch in ihr zellige Herde (Fig. 403 *e*) und ödematöse Schwellungen auf, so daß der Prozeß sich wieder dem Erysipel nähert. Bei starker Schwellung kann auch das Epithel leiden und stellenweise durch aussickernde Flüssigkeit in toto (Fig. 403 *f*) abgehoben werden.

Hat eine phlegmonöse Entzündung an den Fingern ihren Sitz, so wird der Zustand als **Panaritium cutaneum** und **subcutaneum** bezeichnet.

In leichten Fällen kann die **phlegmonöse Entzündung wieder zurückgehen** uud das Exsudat resorbiert werden. Gewöhnlich kommt

es indessen da und dort zu **Gewebsvereiterung,** häufig auch zu **brandiger Nekrose** (bei besonderen Infektionen mit Gasentwicklung verbunden) einzelner Hautstellen oder im Gebiete der Entzündung liegenden Fascien usw., so daß oberflächliche oder tiefgelegene, häufig nekrotische Gewebsfetzen enthaltende, zuweilen verjauchende Eiterherde, **Abszesse,** sich bilden, die früher oder später nach außen durchbrechen. Durch weiteres Übergreifen auf benachbarte Gewebe kann sich der Prozeß nach der Seite und nach der Tiefe hin ausbreiten und zu Lymphangitis, Lymphadenitis und zu Pyämie führen. In günstigsten Fällen dagegen begrenzen sich die eitrige Gewebsinfiltration und die Vereiterung, worauf an der Grenze des Abszesses sich Granulations- und Narbengewebe entwickelt. Heilung erfolgt nach Entleerung der Abszesse, nach Abstoßung des nekrotisch gewordenen und nach Resorption des im lebenden Gewebe steckenden Infiltrates unter Bildung von Narben.

Literatur über Staphylokokken- und Streptokokkenentzündung der Cutis und Subcutis.

Bockhart, *Ätiol. d. Impetigo, d. Furunkels u. d. Sykosis, Monatsh. f. pr. Derm. 1887.*
Dubreuilh, *Des hydroadénites suppuratives, A. de méd. exp. V 1893.*
Kromeyer, *Entzündungen der Haut, Zentralbl. f. allg. Path. VIII S. 528 1897.*
Petersen, *Schweißdrüsenerkrankungen, Arch. f. Derm. XXV 1893.*
Pollitzer, *Hydroadenitis suppurativa, Monatsh. f. prakt. Derm. 1892.*
Unna, *Histopath. der Haut 1894; Histopath. Atlas I 1897; Impetigo, Folliculitis staphylogenes; Furunkel, Abszesse d. Neugebor., Monatsh. f. prakt. Derm. XXII 1896.*

Weitere Literatur enthalten § 152 und § 154 des allgem. T.

§ 136. Als **Pustula maligna** oder **Milzbrandkarbunkel** bezeichnet man eine Hautentzündung, welche durch **Milzbrandbazillen** hervorgerufen wird und 1—14 Tage nach der Infektion auftritt. Die Infektion geht von kleinen Verletzungen, zuweilen von Insektenstichen aus. In den meisten Fällen entwickeln sich am Orte der Infektion 6 Millimeter bis mehrere Zentimeter im Durchmesser haltende, gewölbte oder mehr beetartig über die Oberfläche emporgehobene Beulen (Fig. 404) von roter oder auch mehr gelblicher Färbung, welche an ihrer Oberfläche nach einiger Zeit oft Bläschen bilden, oder auch nach Eintritt partieller Epithelverluste nässen, worauf sich durch Eintrocknen der aussickernden, oft blutigen Flüssigkeit (*g*) Borken bilden. Bei Bildung zentral gelegener Borken kann das Zentrum der Beule sich vertiefen, so daß die Ränder einen Wall um dieses bilden. Die Umgebung der Beule ist bald wenig verändert, bald gerötet und geschwollen und kann mit kleinen gelblichen oder blauroten Blasen besetzt sein (Koch). Bleibt der Prozeß lokal, so kann sich die brandig werdende Beule abstoßen; Blutinfektion hat einen tödlichen Ausgang zur Folge. In seltenen Fällen äußert sich die stattgehabte Infektion gleich von Anfang an in einer umfangreichen starken ödematösen Schwellung des Gewebes ohne Bildung einer umschriebenen Erhebung.

Im Gebiete einer ausgebildeten Milzbrandpustel (Fig. 404) sind der Papillarkörper und das Corium von Bazillen (*c*, *d*, *f*) und zelligem (*d*, *f*) und serösem (*c*) Exsudat durchsetzt, wobei das flüssige, mit Blut und Bazillen vermischte Exsudat namentlich im Papillarkörper (*c*) sitzt und nach Verlust der Epitheldecke an die Oberfläche aussickert, während

die tieferen Schichten (*d*) von Zellen dicht durchsetzt sind. Wo Bläschen sich bilden, wird über dem ödematös geschwollenen Papillarkörper die Hornschicht der Epidermis durch Exsudat abgehoben.

In sehr seltenen Fällen (WEIGERT, WALDEJER) bilden sich durch metastatische Verschleppung von Bazillen in der Haut rote Flecken, Papeln und Bläschen.

Der Milzbrandpustel ähnliche Entzündungen mit brandiger Gewebsverschorfung entstehen zuweilen auch nach Infektion der Haut durch Kokken, wobei kleine Verletzungen den Ausgangspunkt bilden.

Fig. 404. Schnitt durch eine 10 Tage alte Milzbrandpustel vom Arm eines Mannes (Alk. Gentianaviol. Vesuvin). *a* Epidermis. *b* Corium. *c* Ödematöser, geschwollener, von Exsudat und Bazillen durchsetzter Papillarkörper. *d* Zellig infiltrierte und zum Teil zugleich bazillenhaltige Schicht des Coriums. *e* Tiefere, von zelligen Zügen durchsetzte Coriumschichten. *f* Von Bazillen und Zellen durchsetztes Corium. *g* Blutiges, bazillenhaltiges Exsudat auf der Oberfläche. *h* Haarbalg. *i* Schweißdrüsenknäuel. Vergr. 35.

Als **Dekubitalgangrän** bezeichnet man eine progressive brandige Gewebsnekrose, welche bei Individuen auftritt, deren Ernährung herabgesetzt und deren Blutzirkulation infolge von Blutmangel und Herzschwäche eine unvollkommene ist. Infolgedessen genügt schon ein leichter Druck, um eine Nekrose der Haut herbeizuführen. Die abgestorbene Haut sieht blauschwarz oder schwarz aus und geht unter dem Einfluß eingedrungener Fäulnisorganismen eine brandige Zersetzung ein. Am häufigsten tritt Dekubitalnekrose über dem Kreuzbein und den Trochanteren des Oberschenkels, sowie an der Ferse ein. Sie beschränkt sich häufig nicht auf die Haut, sondern greift auch auf die tiefer gelegenen Weichteile und die Knochen über.

Als **Hospitalbrand** oder **Nosocomialgangrän** (phagedänische Geschwüre) bezeichnet man namentlich in der Anal- und Genitalregion vorkommende Entzündungen, die rasch zu Gewebsnekrose führen, so daß rasch fortschreitende Geschwüre entstehen, die mit schmutziggrauem oder graugrünem oder schwärzlichem, breiigem oder zunderartigem stinkenden Belag bedeckt sind. MATZENAUER ist der Ansicht, daß ein Bazillus vornehmlich die Ursache dieser malignen Entzündung sei.

Als **Malum perforans pedis** pflegt man eine eigentümliche Erkrankung des Fußes zu bezeichnen, welche mit der Bildung einer Schwiele beginnt, unter der sich weiterhin ein rasch in die Tiefe greifendes Geschwür bildet, in dessen Grund sich auch der Knochen entzünden und nekrotisch werden kann. Manche Autoren sind der Ansicht, daß es sich dabei um eine trophoneurotische Erscheinung handle. Es ist indessen zweifellos, daß gewöhnliche mechanische Läsionen, Druck, Reibung usw. die Affektion veranlassen. Begünstigt wird der Eintritt der Geschwürsbildung durch mangelhafte Ernährung des Fußes infolge von Sklerose und Embolie der Arterien, in einzelnen Fällen vielleicht auch durch Störungen der Innervation.

Als **Ulcus molle** oder weichen Schanker oder venerisches Geschwür bezeichnet man eine ansteckende Lokalaffektion, welche meistens beim Coitus von Mensch zu Mensch übertragen wird und demgemäß ihren Sitz an den Genitalien hat. Schon 24 Stunden nach der Infektion bildet sich ein Bläschen oder eine Pustel, welche sich rasch zu einem Geschwür mit gelbem, speckigem Grunde und roter Umgebung entwickelt, das sich durch fortschreitenden molekularen Zerfall vergrößert. Grund und Rand des Geschwüres sind mit äußerst zahlreichen Zellen infiltriert, welche in der Nähe der Oberfläche in verschiedenen Stadien der Degeneration und des Zerfalls sich befinden und schließlich in eine Detrituslage übergehen. Durch Kontaktinfektion (Antoinokulation) kann es zu mehrfacher Geschwürsbildung kommen. Von dem weichen Schanker aus kann sich eine Lymphangoitis und Lymphadenitis (Bubonen), aber keine Syphilis entwickeln. Nach Untersuchungen von KREFTING, DUCREY, PETERSEN, MERMEL und SPIETSCHKA ist es wahrscheinlich, daß der weiche Schanker durch einen Streptobacillus verursacht wird, doch enthält er auch Eiterkokken, und die Bubonen scheinen vornehmlich durch Eiterkokken verursacht zu werden.

Wird ein Individuum gleichzeitig mit Schankergift und mit dem Gifte der Syphilis infiziert, so tritt in der 3.—4. Woche nach der Infektion eine Verhärtung des Geschwürsgrundes ein. Aus dem weichen wird ein **harter Schanker,** ein **Ulcus induratum.** Ist der weiche Schanker schon abgeheilt, so verhärtet sich die Narbe.

Als **Ulcus cruris** oder **Ulcus varicosum** bezeichnet man chronische, progressiv sich vergrößernde Geschwüre des Unterschenkels, welche dadurch entstehen, daß infolge von Stauungen im venösen Kreislauf, die zu einer Erweiterung der Venen und einer ödematösen Infiltration der Gewebe führen, die Haut sehr lädierbar wird, so daß schon nach verhältnismäßig sehr geringfügigen Reizen und Verletzungen zellige Infiltration des Gewebes, sowie Eiterung und Zerfall eintreten. Es bilden sich dann Geschwüre, die sich zwar mit Granulationen bedecken, die aber, solange die kausale Schädlichkeit besteht, nicht zur Heilung kommen. Die Bedeckung der Granulationen mit Epithel bleibt nicht nur aus, sondern es vergrößert sich das Geschwür namentlich der Fläche nach und kann schließlich eine enorme Ausdehnung erlangen.

Das an das Geschwür angrenzende Bindegewebe verdickt sich teils durch ödematöse Infiltration, teils durch Bindegewebsneubildung und zeigt dabei ein speckiges Aussehen. Die Granulationen sind bald stark, bald schwach entwickelt. Das Epithel, das an den Granulationsrand anstößt und denselben in einem schmalen Saum bedeckt, treibt nicht selten Zapfen zwischen die Granulationen hinein, schiebt sich aber nicht in gehöriger Weise über dieselben vor.

Als Pendesches oder tropisches Geschwür (Heydenreich, *Das Pendesche Geschwür, St. Petersburg 1888, ref. Zentralbl. f. Bakt. V 1889*) bezeichnet man eine in subtropischen Ländern endemisch vorkommende Hautaffektion, welche in Form vereinzelter oder zahlreicher Papeln und Pusteln auftritt, aus denen sich erbsen- bis pflaumengroße und größere Geschwüre bilden, die meist mit Rücklassung einer seichten Narbe heilen. Nach Heydenreich soll die Ursache ein Kapselcoccus sein.

Als Ainhum (da Silva Lima, *Arch. of Dermatol. VI 1888*) bezeichnet man eine namentlich bei Negern afrikanischer Rasse vorkommende eigentümliche Erkrankung der Zehen, bei welcher sich in der Höhe der Digitoplantarfalte der fünften oder der vierten Zehe eine zirkuläre Einschnürung bildet, während die Zehe anschwillt und mit der Zeit eine rauhe, schuppige Oberfläche erhält. Schließlich kommt es zum Verlust der Zehe. Die Ursache des Leidens ist unbekannt.

Literatur.

Bender, *Das Ulcus molle, Zentralbl. f. Bakt. III 1888.*
Buschke, *Pathogenese d. weich. Schankers, V. Derm. Kongr. 1896.*
Doutrelepont, *Akute multiple Hautgangrän, Vierteljahrsschr. f. Derm. XIII 1886.*
Finger, *Die Syphilis und die venerischen Krankheiten, Leipzig 1896.*
Hinter, *Multiple Hautgangrän, A. f. Derm. 38. Bd. 1897 (Lit.).*
Janovsky *und* ***Mourek,*** *Multiple Hautgangrän, A. f. Derm. 35. Bd. 1896 (Lit.).*
Krefting, *Mikrobe des Ulcus molle, Arch. f. Derm. 1892.*
Kuhn, *Histologie der endemischen Beule, Virch. Arch. 150. Bd. 1897.*
Lagrange, *De l'étiol. multiple du mal perforant plantaire, Sem. méd. 1886.*
Lipschütz, *Ulcus venereum, Arch. f. Derm. 76. Bd. 1905.*
Matzenauer, *Hospitalbrand, A. f. Derm. LV 1901.*
Mermel, *Le microbe du chancre mou, Arch. gén. de méd. 1893.*
Petersen, *Ulcus molle, Arch. f. Derm. XXIX u. XXX 1895.*
Pitres *et* ***Vaillard,*** *Nervenveränd. b. Mal. perf. ped., A. d. phys. V 1885.*
Spietschka, *Ätiologie d. Schankerbubo, Arch. f. Derm. XXVIII 1894.*
Stummer, *Mal. perf. du pied nach Embolie, Virch. Arch. 149. Bd. 1897.*
Ullmann, *Das venerische Geschwür, III 1897.*
v. Zeissl, *Schanker, Eulenburgs Realenzyklop. XXI 1899.*
Literatur über Hautmilzbrand s. § 158 des allg. T.

§ 137. Von **akuten Exanthemen,** welche als **Symptome** von **Infektionen** und **Intoxikationen** auftreten und teils durch Rötung und Papelbildung, teils durch stärkere Schwellungen und Bläschen- und Pustelbildung gekennzeichnet sind, treten namentlich das Masernexanthem, das Scharlachexanthem, die Miliaria, die Variola und die Varizellen, die Roseola typhosa in charakteristischen Formen auf, während die als Erythema exsudativum multiforme, als Erythema nodosum und induratum, Urticaria und als Arzneiexanthem bezeichneten Hautentzündungen nicht für eine bestimmte Infektion charakteristisch sind und zum Teil auch durch direkte Hautreize verursacht werden können.

Das **Masernexanthem** tritt zuerst am Gesicht, der Stirn und den Schläfen auf und verbreitet sich von da über den Hinterkopf, den Hals, die Schultern und den Stamm. Es bildet nagelgliedgroße rote und gelblich-rote Flecken, welche teils im Niveau der Haut liegen, teils etwas über dasselbe erhaben sind und Knötchen bilden, welche den

Follikelmündungen entsprechen (Morbilli laeves und papulosi). Die Haut und das subkutane Gewebe sind stellenweise mehr oder weniger ödematös geschwellt, namentlich im Gesicht. Die Flecken können teilweise konfluieren, jedoch nie allgemein. Schon nach Verlauf weniger Stunden blaßt das Exanthem mit Hinterlassung leichter gelblicher Pigmentierung ab, und an Stelle des Exanthems tritt eine kleienförmige Abschuppung der Haut ein.

Das **Scharlachexanthem** tritt zuerst am Halse und in der Schlüsselbeingegend auf und verbreitet sich von da über den Rücken und die Brust auf die oberen und unteren Extremitäten. Erst bilden sich feine rote Pünktchen, welche sehr dicht beisammenstehen, so daß die affizierten Teile diffus rot erscheinen. Anfangs ist die Farbe rosenrot, später dunkelrot, livid, „scharlachrot". Die Haut ist durch die Infiltration geschwellt. Das Exanthem erhält sich 1—3, zuweilen 5—7 Tage, dann blaßt es ab, und die Haut erscheint gelbbraun pigmentiert.

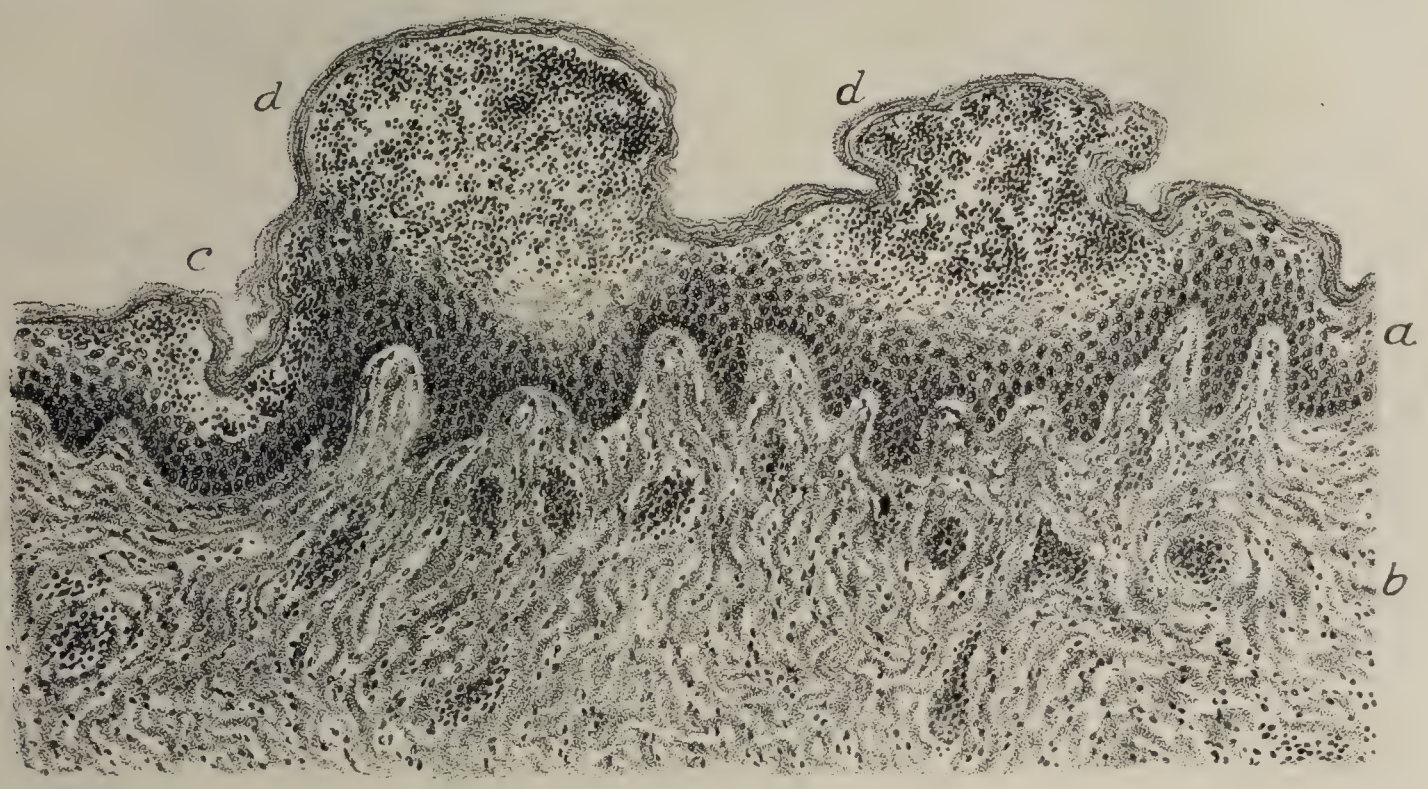

Fig. 405. Scarlatinöses Exanthem (Alk. VAN GIESON). *a* Epithel. *b* Corium. *c* Ablösung der Hornschicht durch Exsudatbildung und Verflüssigung der äußeren Lagen des Stratum germinativum. *d* Bläschenbildung. Vergr. 75.

Weiterhin schülfert sich die Epidermis in kleineren (Desquamatio furfuracea) und größeren Lamellen (Desq. membranacea) ab. Zuweilen kommt es auch (Fig. 405) zu Knötchen und Bläschenbildungen (Scarlatina papulosa, vesicularis und pemphigoides), nicht selten auch zu Hämorrhagien (Sc. haemorrhagica). Die Abschülferung der Epidermis wird durch Epithelverquellung und Exsudatansammlung im Stratum granulosum des Epithels (*c*) vorbereitet. Bläschenbildung erfolgt durch Verflüssigung des Epithels und Exsudatansammlung in den oberen Lagen des Stratum germinativum (*d*). Im Papillarkörper und im Corium findet man Hyperämie und leichte perivaskuläre zellige Infiltration, zuweilen auch hyaline Klumpen in den Gefäßen.

Die **Miliaria** bildet eine Eruption von kleinen, wasserhellen (M. crystallina), später sich trübenden (Miliaria alba,) mitunter auf gerötetem Grunde sitzenden (M. rubra) Bläschen, welche zuweilen bei Puerperalaffektionen, bei Typhus, bei akutem Gelenkrheumatismus, bei

Pneumonie usw. aufschießen und mehrere Tage bestehen können. Ihr Sitz ist hauptsächlich der Rumpf. Ihre Entstehung wird vielfach auf Retention von Schweiß in den Drüsenausführungsgängen (Sudamina) zurückgeführt, doch handelt es sich um Anhäufung einer zellreichen

Fig. 406. Miliaria crystallina von einem an Pneumonie gestorbenen Manne (M. Fl. Häm. Eos.). *a* Corium. *b* Epithel. *c*, *d* Miliariabläschen. *e* Schweißdrüsengang. Vergr. 30.

Flüssigkeit (Fig. 406 *c*, *d*) im Epithel, welche nach Art der entzündlichen Blasenbildung erfolgt und nur die Eigentümlichkeit zeigt, daß sie zum Teil im Gebiet der Mündung der Schweißdrüsen (*d*) auftritt. Es handelt sich sonach um eine besondere Form eines infektiösen, entzündlichen Exanthems. Die Heilung der Bläschen durch Regeneration des Epithels und Abstoßung des vertrockneten Bläschens erfolgt in kurzer Zeit.

Fig. 407. Roseala typhosa im Stadium des Abblassens (Form. Alk. Häm. Fuchsinpikrins.). *a* Corium. *b* Epithel. *c*, *d* Zellige Herde. Vergr. 100.

Die papulöse **Roseola typhosa** ist histologisch gekennzeichnet durch umschriebene Entzündungsherde in der Cutis (Fig. 407 *c*, *d*), deren Bildung durch eine lokale metastatische Ansiedlung von Typhusbazillen vermittelt wird.

Die **Pocken** sind charakterisiert durch eine Hauteffloreszenz, welche in Form von Knötchen, Bläschen und Pusteln auftritt und genetisch als Folge einer Infektion des Organismus mit Blatterngift anzusehen ist. Eine gewisse Zeit nach der Infektion treten, abgesehen von häufig vorkommenden prodromalen Erythemen, als erste Hautveränderung stecknadelkopfgroße, rote, derbe Knötchen auf, welche von einem roten Hofe umgeben sind. Ein Teil dieser Stippchen vergrößert sich und wandelt sich in helle Bläschen um, die zum Teil eine Delle, d. h. eine Depression in der Mitte besitzen. Nach 2—3 Tagen trübt sich der Inhalt des Bläschens, es wird dasselbe zur Pustel. Gleichzeitig pflegt die Delle zu verschwinden; die Umgebung der Pustel ist intensiv gerötet. Durch Vertrocknung der Pustel bildet sich nach 3—4 Tagen eine braune Borke, die nach weiteren 3—4 Tagen abfällt und einen leicht vertieften, bald roten, bald weißen Flecken hinterläßt, der nach einiger Zeit ebenfalls verschwindet.

Fig. 408. Durchschnitt durch eine Pocke (Injic. Häm.-Präp.). *a* Hornschicht. *b* Schleimschicht der Epidermis. *d* Cutis. *e* Pocke. *f* Höhle der Pocke, bei f_1 Eiterkörperchen enthaltend. *g* Interpapillär gelegene, von Eiterkörperchen durchsetzte Epithelreste. *h* Zellig infiltrierter Papillarkörper. *i* Delle mit dünner Pockendecke. i_1 Rand der Pocke, deren Decke hier aus der Hornschicht und der Übergangsschicht besteht. Vergr. 23.

Manche Pocken hinterlassen narbige Vertiefungen in der Haut, die zuerst dunkelrot sind und später weiß werden. Es kommt dies namentlich dann vor, wenn, was nicht selten geschieht, Blutungen in die Pusteln oder deren Umgebung sich einstellen, ferner dann, wenn die Pockeneffloreszenzen sehr zahlreich sind, so daß die Pusteln dicht beieinander stehen (Variola confluens). Die Haut hat alsdann ein vollkommen höckeriges Aussehen und ist stark geschwellt. Wird die Pusteldecke durch nachdrängenden Eiter abgehoben, so liegt das Eiter sezernierende Corium bloß, und es können einzelne Teile desselben durch Vereiterung oder diphtheritische Verschorfung und Gangrän zugrunde gehen, wobei die betreffenden Stellen gelb oder mißfarbig, grau und schwarz werden.

Bei der als Variola haemorrhagica bezeichneten, meist tödlichen Pockenform stellt sich zugleich mit dem Fieber eine über die ganze Körperhaut verbreitete dunkle Purpurröte ein (Purpura variolosa). Weiterhin treten hämorrhagische Herde auf, die sich rasch vergrößern. In anderen Fällen bilden sich in der stark anschwellenden

Haut zahllose kleine, harte Knötchen, innerhalb welcher nach 1—2 Tagen ebenfalls Hämorrhagien auftreten. Durch Konfluenz der kleinen hämorrhagischen Herde entstehen größere Herde.

Die Entstehung des Pockenbläschens beginnt mit einer Aufquellung der Zellen der Schleimschicht oberhalb der Spitzen des Papillarkörpers, wobei sich stellenweise blasse, kernlose Schollen bilden. Weiterhin löst sich die Mehrzahl der Epithelzellen in dem aus dem Papillarkörper austretenden Exsudate auf, während gleichzeitig die Degeneration nach allen Richtungen auf die Nachbarschaft schreitet. Nur ein kleiner Teil des epithelialen Gewebes widersteht der Auflösung. Es sind dies teils Zellmembranen, teils zu Schollen degenerierte kernlose, teils noch kernhaltige Zellen, welche durch das sich ansammelnde Exsudat zu Balken und Fäden ausgezogen werden.

So findet man denn zur Zeit der höchsten Ausbildung der Pocke eine von Membranen, Balken und Fäden durchzogene Höhle (Fig. 408 *f*), die in der Mitte bis an die Hornschicht reicht (*i*), seitlich dagegen noch durch Zellen der Übergangsschicht von letzterer (i_1), getrennt ist. Nach unten bilden die Grenze teils die Reste der interpapillären Teile des Rete Malpighii (*g*), teils der unbedeckte Papillarkörper (*h*) selbst. Der letztere, sowie die oberen Schichten des Cutis sind geschwellt und von Rundzellen durchsetzt, und auch innerhalb der Pockenflüssigkeit haben sich bereits reichliche Eiterkörperchen angesammelt (f_1).

Wird die Pocke zur Pustel, so nimmt die Zahl der aus dem Papillarkörper in die Pocke eintretenden Eiterkörperchen zu. Gleichzeitig schmelzen die Trabekel ein. Dann bilden sich Borken. Treten unter denselben die Heilungsvorgänge ein, so verschwindet die zellige Infiltration durch Resorption; das Epithel ersetzt sich wieder durch regenerative Wucherung von den stehen gebliebenen Epithelresten, resp. von den Rändern aus.

Ist der Gewebszerfall in einer Pocke auf das Epithel beschränkt, so hinterläßt sie keine Narbe; kommt es zu einer Verschorfung und Vereiterung des Papillarkörpers (*h*), so bleibt an der betreffenden Stelle dauernd eine narbige Vertiefung.

Die durch **Vaccine** erzeugten Impfblasen zeigen im Bau und Entwicklung dieselben Verhältnisse wie die echten Pocken.

Die bei Kindern auftretende Infektionskrankheit, welche als **Varicellen** oder Wasserpocken bezeichnet wird, ist durch Bildung von Bläschen verschiedener Größe, welche auf gerötetem Grunde erscheinen und sich sehr rasch ausbilden, charakterisiert. Einzelne unter den Bläschen können den Bläschen der Variola sehr ähnlich sehen.

Literatur.

Auspitz u. Basch, *Unters. z. Anat. d. Blatternprozesses, Virch. Arch. 28. Bd. 1863.*
Babes, *Observat. sur la variole. Ann. de l'Inst. de pathol. de Bucarest II 1891.*
Cohn, *Variola, Eulenburgs Realenzyklop. XXV 1900 (Lit.).*
Schwimmer, *Miliaria, Eulenburgs Realenzyklop. XV 1897.*
Tappe, *Die Ätiologie und Histologie der Schafpocken, 1881.*
Touton, *Unters. üb. d. Entsteh. d. Hautblasen, Tübingen 1882, u. B. v. Ziegler II 1888.*
Unna, *Über den Sitz der Pocke, Virch. Arch. 69. Bd. 1877.*
Weigert, *Anatomische Beiträge zur Lehre von den Pocken, Breslau 1874.*

§ 138. Als **Erythema exsudativum multiforme** (richtiger Dermatitis exsudativa) bezeichnet man eine Hautaffektion, welche gewöhnlich am Hand- und Fußrücken, sowie auf den angrenzenden Haut-

partien der Vorderarme und der Unterschenkel auftritt und durch die Bildung stecknadelkopfgroßer (Er. papulatum), alsbald zur Linsengröße heranwachsender, zinnoberroter, unter dem Fingerdruck erblassender, flacher, nur mäßig prominierender, scharf begrenzter, disseminierter Flecken charakterisiert ist. Durch peripheres Wachstum werden die Flecken größer, während sie zugleich im Zentrum einsinken und cyanotisch werden. Die größeren Flecken konfluieren untereinander. Nicht selten treten Hämorrhagien auf.

Durch Abblassen der Flecken im Zentrum bei Ausbreitung des roten Saumes entsteht das sogenannte Er. annulare s. circinnatum, durch Aufeinandertreffen mehrerer Kreise das Er. gyratum, durch das Auftreten eines roten Fleckes in einem blassen, von einem roten Kreise

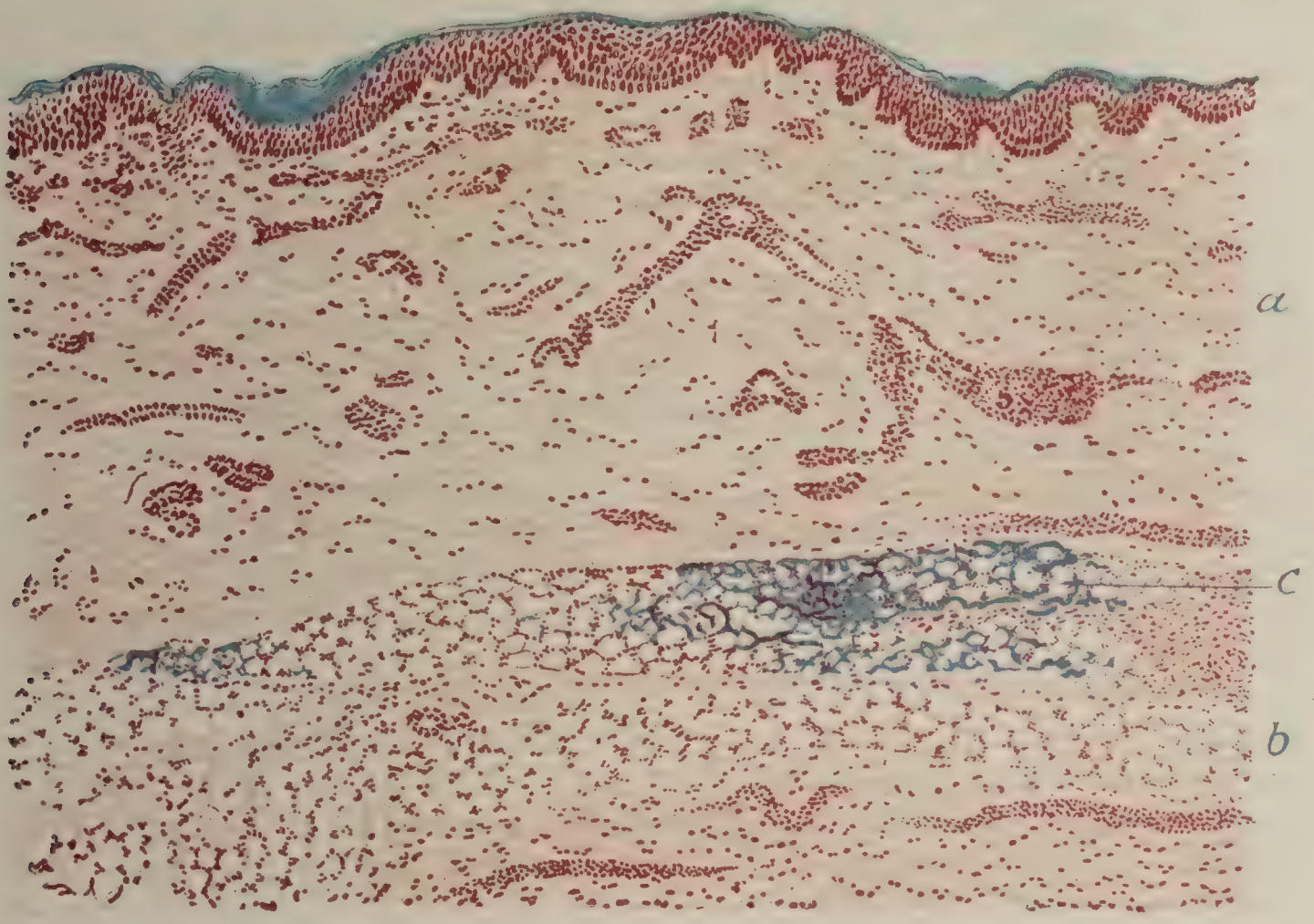

Fig. 409. Hämatogene Streptokokkeninfektion der Haut. Erythema multiforme s. Dermatitis pyaemica, ausgehend vom Mittelohr (Alk. Karm. Methylviol.). Roter Fleck am Fußrücken; Kind von 8 Monaten. *a* Cutis. *b* Subcutis. *c* Mit Streptokokken gefüllte Gefäße. Vergr. 46.

umgebenen Zentrum das Er. iris, durch Bildung von Knötchen und Knoten das Er. papulatum s. tuberculatum, durch Bildung von Quaddeln das Er. urticatum s. Lichen urticatus, durch Bildung von Bläschen das Er. vesiculosum. Schreitet die Bläschenbildung peripher weiter, während sich das Zentrum zurückbildet, so entsteht der Herpes circinnatus, charakterisiert durch einen Kranz von Bläschen. Ist in der Mitte des Kranzes noch ein Bläschen, so spricht man von Herpes iris. Ein großblasiges Erythem bezeichnet man als Er. bullosum.

Nach Rückbildung des Prozesses pflegt eine braune Pigmentierung zurückzubleiben. Hatten sich Bläschen gebildet, so bilden sich nachher auch Schuppen und Krusten. Der Prozeß dauert 14 Tage bis 4 Wochen.

Ein Teil dieser Erytheme oder Dermatitiden ist eine durch hämatogene Infektion verursachte Hautentzündung (Fig. 409 *c*), welche im

Verlaufe bekannter Infektionen, wie Pyämie, Puerperalfieber, Endokarditis, Gelenkrheumatismus, Typhus abdominalis usw., auftritt, und es lassen sich demgemäß auch die betreffenden Bakterien (*c*) in den Hautgefäßen nachweisen. Hämatogene Staphylokokken- und Streptokokken-Dermatitis kann zu dermalen pustelähnlichen Eiterungen und Abszeßbildungen führen, die ektogenen Eiterungen ähnlich sind. In anderen Fällen treten sie als eine primäre Erscheinung auf, deren Ätiologie nicht sicher bekannt, wahrscheinlich aber ebenfalls in Infektionen oder Intoxikationen zu suchen ist.

Erythematöse Hautrötungen treten auch im Verlaufe der als Pellagra bezeichneten, durch Genuß von verdorbenem Mais entstehenden Erkrankung, die namentlich in Oberitalien, Südfrankreich, Spanien und Rumänien beobachtet ist, auf.

Als **Erythema nodosum** (Dermatitis contusiformis) bezeichnet man eine am Unterschenkel und Fußrücken auftretende, zuweilen auch auf den Oberschenkel und auf den Arm, selten auf den Rumpf und das Gesicht sich verbreitende, meist unter fieberhafter Temperaturerhöhung verlaufende, akute Hautentzündung, welche durch Bildung linsen- bis walnußgroßer oder noch größerer, halbkugliger oder flacher, derber, erst hellroter, dann blauroter Knoten ausgezeichnet ist. Die Knoten schwellen schon nach einem Bestande von wenigen Tagen ab und gehen dabei blaue, graue, gelbe und braune Verfärbungen ein. Sehr wahrscheinlich handelt es sich um die Symptome einer Infektionskrankheit. Häufig bestehen zugleich Gelenkschmerzen und Schwellungen, wie sie dem sogenannten akuten Gelenkrheumatismus zukommen.

Das **Erythema induratum scrophulosorum** ist eine bei jugendlichen Personen meist weiblichen Geschlechts auftretende chronische Entzündung der Haut. Sie lokalisiert sich meist an den Unterschenkeln in Form harter roter bis blauroter Knoten, die aufbrechen können und einen gelblichen Inhalt entleeren. Sie heilen meist unter Hinterlassung dunkler Pigmentflecken ab. Histologisch handelt es sich um Atrophie im subkutanen Fettgewebe und perivaskuläre, zellige Infiltrate, meist auch um das Auftreten tuberkelähnlicher Herde mit Riesenzellen. Ein Teil der Fälle wird daher von manchen histologisch zur Tuberkulose der Haut gerechnet.

Urticaria oder **Cnidosis** (Nesselsucht) nennt man ein Exanthem, das sich durch Bildung von Quaddeln auszeichnet, die sich rasch erheben und rasch wieder verschwinden. Das Plateau der Quaddeln ist weiß, der Saum rot. Mitunter entwickeln sich auch kleine Bläschen (U. vesiculosa) oder Knötchen (U. papulosa). Es können ferner die Flecken eine rotbraune Färbung (U. pigmentosa) erhalten. Die Urticaria ist teils ein Effekt äußerer Schädlichkeiten (Brennesseln, Floh-, Wanzen-, Läuse-, Mückenstiche), teils eine symptomatische Erscheinung, die bei Reizzuständen in anderen Organen (Darm) oder in der Haut selbst auftritt. Bei manchen Individuen tritt Urticaria nach Genuß von Austern, Krebsen, Kaviar, Krabben, Seefischen, Erdbeeren usw. auf. Auch Störungen im Gebiete des Genitalapparates können sie hervorrufen. Die symptomatische Urticaria wird vielfach als Angioneurose angesehen.

Arzneiexantheme entstehen, wenn man von der örtlichen Reizwirkung an der Stelle der Applikation kaustischer Substanzen absieht, entweder dadurch, daß nach Aufnahme in das Blut eine Einwirkung auf die Blutgefäße der Haut oder auch auf die vasomotorischen Nerven

stattfindet, oder aber dadurch, daß sie bei ihrer Ausscheidung durch die Hautdrüsen zur Einwirkung gelangen. Exantheme ersterer Art, bei denen individuelle Idiosynkrasien eine wichtige Rolle spielen, werden nach Verabreichung von Chinin, Morphium, Atropin, Strychnin, Digitalis, Salizyl, Phenacetin, Antipyrin, Sulfonal, Arsen, Kalomel, Copaivabalsam usw. beobachtet und sind durch Erytheme, Roseola, Papeln, Quaddeln, Bläschen, mitunter sogar durch Blutungen charakterisiert.

Ausscheidungsexantheme sind namentlich nach langem Gebrauch von Jod und Brom oder nach Aufnahme von Chlordämpfen beobachtet und sind durch akneartige Pusteln mit stark hyperämischem Hof, sowie durch fungöse und knotige Wucherungen charakterisiert.

Nach Chiari kommen auch bei Urämie akneartige nekrotisierende Hautentzündungen vor.

Literatur.

Apolant, *Antipyrinexantheme, A. f. Derm. XLVI 1898 (Lit.).*
Ascoli, *Vorlesungen über Urämie, Jena 1903.*
Bäumer, *Histol. d. Urticaria simplex u. pigmentosa, A. f. Derm. 34. Bd. 1896 (Lit.).*
Behrend, *Erythema, Eulenburgs Realenzyklop.*
Bettmann, *Hautaffekt. nach Arsengebrauch, A. f. Derm. LI 1900.*
Boïcesco, *Erythème noueux palustre, Arch. Roum. de méd. exp. I 1889.*
Bornemann, *Chlorakne, Arch. f. Dermat. 62. Bd. 1902.*
Catrin, *Les altérations de la peau dans la rougéole, Arch. de méd. III 1891.*
Chiari, *Urämische Dermatitis, Prag. med. Woch. XXX 1905.*
Cordua, *Erythema multiforme, D. med. Wochenschr. 1885.*
Demme, *Zur Kenntnis der schweren Erytheme, Fortschr. d. Med. VI 1888.*
Doutrelepont, *Über Urticaria pigmentosa, Arch. f. Derm. XXII 1891.*
v. Düring, *Polymorph. Erytheme, Eulenb. Jahrb. 1896 u. A. f. Derm. 35. Bd. 1896 (Lit.).*
Finger, *Erythema multiforme und Purpura, Arch. f. Derm. XXV 1893; Dermatitis pyaemica, Wien. klin. Wochenschr. 1896.*
Fraenkel, *Roseola typhosa, Z. f. Hyg. 34. Bd. 1900.*
Giovanni, *Histologie d. Jodakne, A. f. Derm. XLV 1898.*
Hitschmann u. Kreibich, *Ätiologie d. Erythema gangraenosum (B. pyocyanus), A. f. Derm. L 1899.*
Hoffmann, *Ätiologie d. Erythema nodosum, D. med. Woch. 1904.*
Jadassohn, *Erythema exsud. multiforme u. nodosum, Ergebn. d. a. P. IV 1899 (Lit.). infekt. u. toxische hämatogene Dermatosen, Berl. klin. Woch. 1904.*
Kraus, *Erythema induratum (Bazin), Arch. f. Dermat. 76. Bd. 1905.*
Lewin, *Erythema multiforme, Charité-Annalen III 1878.*
Neufeld, *Typhusbazillen u. Roseolaflecken, Z. f. Hyg. 30. Bd. 1899.*
Neumann, *Jodexanthem, A. f. Derm. XLVIII 1899.*
Neusser, *Die Pellagra, Wien 1887.*
Philippson, *Embolie u. Metastasen in der Haut, A. f. Derm. LI 1900.*
Pick, *Urticaria pigmentosa, Prager Zeitschr. f. Heilk. II 1881.*
Pini, *Bromiderma nod. fungoides, A. f. Derm. LII 1900.*
Rosenthal, *Jododerma tuberosum, A. f. Derm. LVII 1901 (Lit.).*
Schütze, *Jododerma tuberosum fungoides, A. f. Derm. 69. Bd. 1904.*
Singer, *Ätiologie d. akuten Gelenkrheumatismus, Wien 1898.*
Török, *Angioneurosen (Urticaria, Eryth. multif. et nodos.), A. f. Derm. LIII 1900.*
Unna, *Varicellen, Variola, Hist. Atlas IV 1900.*
Vollmer, *Histologie der Pellagrahaut, A. f. Derm. LVII 1901.*
Winternitz, *Pellagra, Vierteljahrsschr. f. Derm. u. Syph. III.*

§ 139. Als **Pemphigus** (Fig. 410) bezeichnet man Hautausschläge, bei welchen auf der Haut Blasen von der Größe einer kleinen Erbse bis zu derjenigen eines Gänseeies sich entwickeln. Diese Hautaus-

schläge bilden keine ätiologische Einheit, und es werden von den Klinikern zunächst zwei Hauptformen, der akute und der chronische Pemphigus, unterschieden, von denen der letztere als der eigentliche Pemphigus angesehen wird.

Fig. 410. Pemphigus acutus (nach einer von DEMME erhaltenen Photographie).

Der **akute Pemphigus** (Dermatitis bullosa) ist eine fieberhafte Krankheit, die wohl den Infektionskrankheiten zuzuzählen ist, bei welcher sich in kurzer Zeit über den ganzen Körper zerstreut (Fig. 410) tauben- bis hühnereigroße Blasen auf gerötetem Grunde erheben und schubweise sich vermehren, um nach kurzem Bestande wieder unter Borkenbildung abzuheilen. Die Dauer der Blaseneruptionen beträgt etwa 8 bis 14 Tage und geht gewöhnlich in Heilung über, kann aber auch tötlich sein.

Der **chronische Pemphigus** tritt in drei Haupttypen, als Pemphigus chronicus vulgaris, als P. ch. foliaceus und P. ch. vegetans auf, doch sind die Formen nicht streng voneinander zu scheiden, gehen vielmehr ineinander über.

Der Pemphigus chronicus vulgaris ist durch periodisch sich wiederholende Bildung prall gefüllter Blasen charakterisiert, deren Inhalt erst klar ist, sich dann aber eiterig trübt, in seltenen Fällen auch gerinnt und später zu Borken eintrocknet. In gutartigen Fällen ist das Körperbefinden wenig alteriert, und es erfolgt Heilung nach wenigen Wochen oder Monaten; in schwereren Fällen besteht Fieber, die Blasen sind reichlich und verbinden sich auch mit Entzündung der Mundschleimhaut und der Konjunktiva, die Überhäutung an der Stelle der Blasenbildung ist verzögert und unvollkommen, und es endet das Leiden nach Monaten und Jahren mit dem Tode (Pemph. vulg. malignus).

Bei den als Pemphigus chronicus foliaceus bezeichneten malignen Formen bilden sich nur schlaffe Blasen (Fig. 411 *c*), oder es

wird die Epidermis ohne eigentliche Blasenbildung abgestoßen und weiterhin nur unvollkommen regeneriert, so daß die Haut andauernd näßt und teils mit Krusten, teils mit Epidermisschuppen, teils auch durch Eintrocknung mit Borken sich bedeckt, bis schließlich nach Verlauf von Monaten und Jahren der Tod eintritt.

Der **Pemphigus vegetans,** die bösartigste Form des Pemphigus, die gewöhnlich an der Haut der Genitalien, der inneren Schenkelflächen, der Achselhöhlen und der Schleimhaut des Mundes beginnt, weiterhin über einen mehr oder weniger großen Teil der Oberfläche, auf Vulva, Scheide, Pharynx und Kehlkopf sich ausbreitet und in kurzer Zeit zum Tode führt, ist im einzelnen dadurch ausgezeichnet, daß nach Lösung der Decke der Blasen drüsige und warzige Wucherungen sich erheben, die eine übelriechende Flüssigkeit absondern, die zu Borken eintrocknet, während in der Nachbarschaft neue blasige Abhebungen der Epidermis und Exkoriationen entstehen.

Fig. 411. Pemphigus foliaceus. Durchschnitt durch die Haut (Form. Häm. Pikrins. Fuchsin). *a* Corium. *b* Epidermis. *c* Verflüssigung des Stratum germinativum unter Exsudatansammlung unter der Hornschicht. *d* Entzündlich infiltriertes Corium. Vergr. 60.

Die Bildung der Pemphigusblase erfolgt meist durch Abhebung der Epidermis oder auch des Stratum germinativum, doch kann auch eine Auflösung des letzteren stattfinden (Fig. 411 *c*). Es können ferner auch die Epithelien der Anhangsgebilde, insbesondere der Schweißdrüsen, an die Oberfläche abgestoßen werden. In der Cutis finden sich gleichzeitig Quellungszustände und Degeneration der kollagenen Gewebe (KROMAYER) und der elastischen Fasern. Sodann finden sich im Bindegewebe ausgesprochene entzündliche Veränderungen, Leukocyteninfiltrationen (*d*) und Wucherungen, letzteres insbesondere bei Pemphigus vegetans, und zwar sowohl an epithelfreien als an epithelbedeckten Stellen.

Die Ätiologie des Pemphigus ist nicht bekannt, wahrscheinlich handelt es sich um eine Infektion. PERNET fand bei einem Fall von Pemphigus vegetans eine Reinkultur von Bacillus pyocyaneus.

Als **Pemphigus neonatorum** wird ein in den ersten Lebensjahren auftretendes Exanthem beschrieben, welches durch Bildung verhältnismäßig großer Blasen charakterisiert ist, welche leicht platzen, so daß die abgehobene Epidermis in Form eines Häutchens dem Corium aufliegt. Die Affektion endet nach kurzer Dauer in Heilung; die Ätiologie ist nicht bekannt.

Die als **Pemphigus syphiliticus neonatorum** bezeichnete syphilitische Hautaffektion unterscheidet sich von diesem Pemphigus dadurch, daß sie an Handtellern und Eußsohlen auftritt und meist auch mit makulösen und papulösen Exanthemen am übrigen Körper verbunden ist, während der gewöhnliche Pemphigus die genannten Stellen frei läßt.

Eine als Dermatitis exfoliativa neonatorum (RITTER) bezeichnete, durch rasch sich ausbreitende Rötung, Schwellung und Exfoliation ausgezeichnete Hauterkrankung ist in ihrer Ätiologie noch unbekannt.

Als Pyodermite végétante hat HALLOPEAU eine dem Pemphigus vegetans ähnliche, aber gutartige und heilbare Hauterkrankung beschrieben.

Literatur über Pemphigus.

Almquist, *Pemphigus neonatorum, Zeitschr. f. Hyg. X 1891.*
Demme, *Pemphigus acutus, Verh. d. V. Kongr. f. inn. Med., Wiesbaden 1886.*
Fahrig, *Pemphygus foliaceus, Arch. f. Dermat. 70. Bd. 1904.*
Grouven, *Pemphigus chronicus, A. f. Derm. LV 1901.*
Hallopeau, *Pyodermite végétante, A. f. Derm. XLIII 1898.*
Herxheimer, *Pemphigus vegetans, A. f. Derm. 36. Bd. 1896 (Lit.).*
Jarisch, *Pathogenese der Pemphigusblasen, A. f. Derm. XLIII 1898.*
Kreibich, *Histologie des Pemphigus, A. f. Derm. L 1899.*
Kromayer, *Anatomie und Pathogenese der Pemphigusblasen, Dermat. Zeitschr. 1897.*
Luithlen, *Pemphigus vulgaris u. vegetans, A. f. Derm. 40. Bd. 1897 (Lit.).*
du Mesnil, *Ätiologie d. Pemphigus vulgaris, Arch. f. Derm. XXX 1895.*
Meyer, *Pemphigusart. Dermatitis mit Veränd. im Nervensystem, V. A. 94. Bd. 1883.*
Mosler, *Pemphigus chronicus, D. med. Wochenschr. 1890.*
Neumann, *Pemphigus vegetans, Vierteljahrsschr. f. Derm. XIII 1886.*
Pernet, *On bullons eruption (Wundinfekt. durch Diplokokken), The Scalpel 1899; Pemphigus vegetans and Bac. pyoganeus, Brit. med. Journ. II 1904.*
Sack, *Dermatitis bullosa maligna, Virch. Arch. 149. Bd. 1897.*
Strelitz, *Ätiologie des Pemphigus, Arch. f. Kinderheilk. XVI 1892.*
Waelsch, *Bakterien bei Pemphigus vegetans, A. f. Derm. L u. LII 1899 u. 1900.*
Weidenfeld, *Histol. d. Pemphigus vegetans, Arch. f. Derm. 67. Bd. 1903.*
Winternitz, *Dermatitis exfoliativa neonatorum, Arch. f. Derm. XLIV 1898.*
v. Zumbusch, *Pemphygus vegetans mit Entw. v. Tumoren, A. f. Derm. 73. Bd. 1905.*

§ 140. Unter **Herpes** versteht man (KAPOSI) eine akut und typisch verlaufende Hautaffektion, welche sich durch Bildung von in Gruppen gestellten, mit wasserheller Flüssigkeit gefüllten Bläschen charakterisiert, welche ferner gewisse, teils anatomisch besonders vorgezeichnete, teils wenigstens topographisch markierte Regionen des Körpers befällt und jedesmal in einem bestimmten, auf relativ kurze Zeit bemessenen Zyklus abläuft.

Als erste Veränderung beobachtet man die Bildung kleiner Hautelevationen oder Knötchen, welche sich rasch durch Ansammlung von Serum zu Bläschen entwickeln. Die Bläschen bestehen ein paar Stunden oder 1—2—4 Tage und trocknen alsdann zu Borken ein, während unter denselben sich eine regenerative Wucherung des Epithels einstellt.

Der Blaseninhalt der ausgebildeten Blase besteht aus Serum, Fibringerinnseln und Eiterkörperchen. Auch der Papillarkörper und das

Corium sind von seröser Flüssigkeit und Rundzellen mehr oder weniger reichlich durchsetzt. Mitunter treten auch Hämorrhagien auf.

Man unterscheidet nach Sitz und Genese 5 Herpesformen.

1) Herpes Zoster, Gürtelausschlag, ist eine Krankheit bei welcher in akuter Weise Gruppen von Bläschen auftreten, die in ihrer Verbreitung sich an einen Nervenbezirk anschließen und von Erkrankung der Nerven und der Ganglien abhängig sein sollen. Meist tritt die Affektion einseitig auf. Der Inhalt der Bläschen bleibt 3—4 Tage klar, dann trübt er sich und wird eiterig. Durch Eintrocknen bilden sich gelbbraune Borken. Die Ursache der Nervenerkrankung kann sowohl in Infektionen und Intoxikationen als auch in Traumen und in fortgeleiteten Entzündungen liegen. Pfeiffer und Wasielewski sind der Ansicht, daß die Verbreitung der Blasen nicht Nerven-, sondern Arteriengebieten entspreche, und daß die Nerven sekundär erkranken. Nach Merk ist das Primäre eine Entzündung der Lymphgefäße.

2) Herpes labialis und facialis nennt man eine akute Bläscheneruption im Bereiche der Lippen und in der Umgebung des Mundes und der Nase. Die Bläschen bestehen 2—3 Tage und heilen unter Bildung von Borken ohne Narben ab. Man beobachtet sie häufig bei Pneumonie und Intermittens, selten bei Typhus.

3) Der Herpes praeputialis und progenitalis hat seinen Sitz am Penis, an der Clitoris und an den Labien. Der Verlauf ist ähnlich wie bei Herpes labialis.

4) Herpes Iris und circinnatus ist identisch mit Erythema Iris und circinnatum (§ 138).

5) Der Herpes tonsurans vesiculosus ist eine besondere Form der Trichophytie (vgl. § 147), einer durch pflanzliche Parasiten bedingten Hautaffektion, bei welcher sich aus Bläschen zusammengesetzte Kreise verschiedener Größe bilden.

Literatur über Herpes Zoster.

Allgeyer, *Dermatit. herpetiformis, Arch. f. Derm. XLVII 1899.*
Curschmann *und* ***Eisenlohr,*** *D. Arch. f. klin. Med. XXXIV 1884.*
Dubler, *Über Neuritis bei Herpes Zoster, Virch. Arch. 76. Bd. 1879.*
Head *and* ***Campbell,*** *Herpes Zoster, Brain 1900.*
Hedinger, *Herpes Zoster, D. Zeitschr. f. Nervenheilk. 24. Bd. 1903.*
Kaposi, *Wiener med. Wochenschr. 1874, 1875, 1877 u. Verhandl. d. Dtsch. dermatolog. Gesellsch. I, Arch. f. Dermat. XXI 1889, Ergänzungsheft.*
Kopytowski, *Path. Anat. d. Herpes Zoster, A. f. Derm. LIV 1900; Herpes progenitalis, Arch. f. Dermat. 68. Bd. 1904.*
Lesser, E., *Virch. Arch. 86. u. 93. Bd. 1881 u. 1883.*
Mackenzie, *Herpes Zoster and the limb plexuses of nerves, Journ. of Path. I 1893 (Lit.).*
Merk, *Über d. Herpes, Wiener klin. Wochenschr. 1903.*
Pfeiffer, *Verbreit. des Herpes Zoster längs d. Hautgebietes der Arterien, Jena 1889.*
Unna, *Histol. Atlas IV, Hamburg 1900.*
Wasielewski, *Herpes Zoster u. dess. Einreihung unt. d. Infektionskrankh., Jena 1892 (Lit.).*

§ 141. Die **Psoriasis** ist eine chronische Dermatose, die in ausgezeichneter Weise durch die Bildung trockener, glänzender, weißer Schuppen charakterisiert ist, welche sich in Form punktförmiger Hügelchen oder größerer, scheibenförmiger Platten auf scharf begrenztem roten Grunde ablagern. Im Beginne sieht man braunrote Knötchen, die sich nach einigen Tagen mit einem Epidermisschüppchen bedecken. Viele solcher kleinen Effloreszenzen geben das Bild der Psoriasis punctata. Sind die Erkrankungsherde und damit auch die Schuppen größer, so spricht man von Ps. guttata und nummularis. Auch die großen Schuppen sitzen stets auf gerötetem Grunde.

Bei der Heilung blaßt der Grund ab, und die Schuppen desquamieren, die Haut wird wieder normal oder bleibt noch eine Zeit lang pigmentiert. Oft heilt der Prozeß im Zentrum, während er an der Peripherie vorwärts schreitet, so daß sich eine Ps. annularis s. gyrata bildet.

Psoriasis kann überall auftreten, doch kommt sie am häufigsten am Knie oder in der Ellbogengegend, sowie am behaarten Teile des Kopfes und in der Sakralgegend vor. Haare und Nägel können dabei verloren gehen.

Die histologischen Veränderungen bei Psoriasis betreffen im wesentlichen das Epithel und den Papillarkörper, sowie die höheren Lagen des Coriums. Die beiden letzteren sind hyperämisch und mehr oder weniger stark kleinzellig infiltriert. Bei sehr langer Dauer des Prozesses tritt Hyperplasie des Bindegewebes mit Vergrößerung der Papillen ein. Es greift ferner der Prozeß auch auf die tieferen Lagen des Coriums und das subkutane Bindegewebe über.

Was das Epithel betrifft, so ist in den höheren Lagen der Epidermis der Verhornungsprozeß gestört. Die Epithelumwandlung hat mehr den Charakter einer Vertrocknung unter gleichzeitiger Lockerung des Zusammenhangs der Zelllagen (Parakeratose). Die Ätiologie ist nicht bekannt.

Literatur über Psoriasis.

Beissel, *Monatsh. f. prakt. Dermat. V 1886.*
Blaschko, *Psoriasis, Ergebn. d. allg. Path. IV 1899.*
Gassmann, *Psoriat. Hauthörner und Warzen, Arch. f. Derm. 41. Bd. 1897.*
Jalkowski, *Zur Pathol. der Psoriasis (hämatogene Infektion), I.-D. Tübingen 1896.*
Jamieson, A., *The histology of Psoriasis, Edinburgh 1879.*
Kromayer, *Zur pathol. Anat. d. Psoriasis. Arch. f. Derm. XXII 1890.*
Kuznitzky, *Ätiol. d. Ps. (angioerethischer Vorgang), A. f. Derm. 37. Bd. 1897 (Lit.).*
Pecirka, *Étude sur l'histol. et la nature de la psoriasis, Arch. Bohèmes de méd. II 1887.*
Ries, E., *Die pathol. Anatomie der Psoriasis, Vierteljahrsschr. f. Derm. XV 1888.*
Schütz, *Beitrag zur Pathologie der Psoriasis, Arch. f. Derm. XXIV 1892.*

§ 142. **Pityriasis rubra** (Hebra) ist eine eigentümliche, selten vorkommende maligne Hautaffektion, bei welcher während des ganzen Verlaufs einzig und allein nur Rötung und Schuppung der Haut vorhanden sind. Die Schuppen sind bald klein, bald ziemlich groß. Nach längerer Dauer wird die Haut glatt, glänzend und verdünnt, zugleich erscheint sie straff angezogen. Die Haare werden dünn und fallen aus. Nach jahrelangem Verlauf tritt der Tod durch Marasmus ein. Die einzige Veränderung, die man in frischen Fällen nachweisen kann, besteht in einer mäßigen zelligen Infiltration der Cutis und des Papillarkörpers. Am Epithel sind, abgesehen von der Schuppenbildung, besondere Veränderungen nicht wahrnehmbar. Auch in späteren Stadien des Prozesses findet man noch eine kleinzellige Infiltration, deren Stärke an verschiedenen Stellen sehr ungleich ist. Daneben ist die Haut meist erheblich atrophisch geworden. Das Rete Malpighii hat an Mächtigkeit abgenommen, der Papillarkörper ist niedriger geworden oder ganz geschwunden, daß Corium ist dünn, und seine Faserbündel zeigen eine ähnliche Beschaffenheit wie bei der senilen Hautatrophie. Die Talgdrüsen und die Haarfollikel sind verödet. Die Ätiologie ist unbekannt.

Die **Pityriasis rosea** (Gibert) ist eine eigenartige, meist vom Rumpf ausgehende, in 10—12 Wochen in Heilung ausgehende Krankheit, welche durch eine fleckige Rötung und Abschuppung der Hornschicht, bedingt durch Entzündung des Coriums und der Epidermis, mit zelligem und serösem Exsudat charakterisiert ist. Die Affektion beginnt mit einem primären Fleck, an den sich nach 4—14 Tagen eine Eruption neuer

kleiner Effloreszenzen anschließt. Die Annahme, daß es sich um eine besondere Form von Trichophytie handelt, haben neuere histologische Untersuchungen (Hollmann, Tandler) nicht bestätigt.

Prurigo ist eine in frühester Kindheit erscheinende, meist das ganze Leben hindurch bestehende Krankheit, welche in der ersten Zeit durch die Bildung von Urticariaquaddeln, sowie durch ein vorwiegend an die Streckseiten der Extremitäten gebundenes heftiges Jucken charakterisiert ist. Nach längerem Bestande bilden sich, vorwiegend durch Kratzen verursacht, knötchenförmige Entzündungsherde, über denen die Haut oft exkoriiert und häufig mit kleinen Borken besetzt ist. Es können sich ferner ekzematöse Entzündungen und Erysipele einstellen. Die Ursache der Erkrankung ist nicht bekannt. Sie wird von Auspitz, H. v. Hebra, Schwimmer und anderen den Neurosen zugezählt.

Der **Lupus erythematosus** ist eine seltene chronische, langsam fortschreitende Dermatose, welche nach Kaposi mit der Bildung eines oder mehrerer stecknadelkopf- bis linsengroßer, rother, erhabener Flecken beginnt, von denen jeder im Zentrum dellig vertieft oder narbig glänzend oder mit einem dünnen, festhaftenden Schüppchen versehen ist. Durch peripheres Fortschreiten des roten Randes bei gleichzeitiger narbiger Umwandlung des zentralen Teiles bildet sich im Laufe vieler Monate eine rot umrandete Scheibe (Lupus erythematosus discoides).

In anderen Fällen vergrößert sich der Erkrankungsbezirk nicht durch Wachstum der primären Herde, sondern durch Bildung neuer Herde (L. er. disseminatus et aggregatus).

Der Prozeß besteht in einer Entzündung des Cutisgewebes, besonders in der Umgebung der Haarbälge und Talgdrüsen. Die Epidermis ist geschwellt und bildet an der Oberfläche Schuppen, zuweilen auch Blasen. In späteren Stadien sind sowohl die epithelialen als auch die ndegewebigen Bestandteile der Haut atrophisch.

Die Affektion tritt am häufigsten am Kopfe, den Fingern und Zehen und an den Knien und Ellbogen auf. Die Ätiologie ist nicht bekannt. Besnier, Boeck, Roth und andere glauben sie mit Tuberkulose (Toxinwirkung) in Beziehung bringen zu können, doch fehlt dieser Annahme eine hinlängliche Begründung (Pick). Die discoide Form endet meist in Heilung, bei der aggregierten Form treten häufig Rezidive ein.

Als **Xeroderma pigmentosum** (Melanosis cuticularis progressiva Pick) bezeichnet man nach Kaposi (s. Lukasiewicz, *Über Xeroderma pigmentosum;* Kaposi, *A. f. Derm. 33. Bd. 1895*, wo ges. Lit.) eine im frühesten Kindesalter auftretende seltene akute Entzündung, welche auf den dem Licht ausgesetzten Teilen der Haut, häufig rezidivierend, zu Infiltration und Pigmentierung und weiterhin zu einer glatten Atrophie der Haut, z. T. verbunden mit Teleangiektasie, führt. Weiterhin können sich in der Haut warzenartige Bildungen und ulzerierende Karzinome (Kreibich, *Geschwülste bei Xeroderma pigmentosum, A. f. Derm. LVII 1901*) entwickeln. Es wird angenommen, daß eine angeborene Anomalie der Haut die wesentliche Ursache der Erkrankung sei.

Literatur.

Blaschko, *Pityriasis rosea, Ergebn. d. allg. Path. IV 1899 (Lit.).*
Boeck, *Exantheme der Tuberkulose, Arch. f. Derm. 42. Bd. 1898.*
Doutrelepont, *Pityriasis rubra, Arch. f. Derm. LI 1900.*
Gay, *Prurigo, Arch. f. Derm. III 1871.*
v. Hebra, *Pityriasis rubra, Vierteljahrsschr. f. Derm. 1876.*

Hollmann, Histol. d. Pityriasis rubra Gibert, Arch. f. Derm. LI 1900.
Jadassohn, Über Pityriasis rubra, A. f. Derm. 23. Bd. 1891 u. 24. Bd. 1892 (Lit.).
Koch, Lupus erythematosus, Arch. f. Derm. 37. Bd. 1896 (Lit.).
Kopytowsky, Pityriasis rubra, Arch. f. Derm. LVII 1901.
Kromayer, Zur Anatomie der Prurigo, Arch. f. Derm. 22. Bd. 1890.
Leloir, L'histologie pathol. et la nature du lupus erythémateux, Arch. de phys. II 1890.
Petrini et Babes, Sur un cas de pityriasis rubra, Journ. de l'anat. 1890.
Pick, Bez. d. Lupus erythematosus zur Tuberkulose, A. f. Derm. LVIII 1901 (Lit.).
Roth, Lupus erythematosus und Tuberkulose, Arch. f. Derm. LI 1901 (Lit.).
Schoonheit, Histopath. d. Lupus erythematodes, Arch. f. Derm. LIV 1900.
Schütz, Mikroskop. Präparate üb. Lupus erythematosus, Arch. f. Derm. 22. Bd. 1890.
Sellei, Pityriasis rubra Hebra, Arch. f. Derm. LV 1901.
Tandler, Pityriasis rosea Gibert, Arch. f. Derm. XXXVII 1896 (Lit.).
Taylor and van Gieson, Observ. on Prurigo, New York Med. Journ. 1891.

§ 143. Mit dem Namen **Lichen** bezeichnet man nach Hebra und Kaposi eine Krankheitsform, bei welcher Knötchen gebildet werden, die als solche bestehen bleiben und keine Umwandlung zu höheren Effloreszenzen durchmachen.

Als **Lichen ruber** (Hebra) bezeichnet man eine eigenartige chronische Hautaffektion, welche sich durch Bildung roter Knötchen auszeichnet und, an irgend einer Stelle beginnend, sich über den ganzen Körper ausbreiten und auch auf die Mundhöhlenschleimhaut übergehen kann. Je nach der Beschaffenheit der Knötchen unterscheidet man einen Lichen ruber planus und einen Lichen ruber acuminatus; doch ist zu bemerken, daß beide Krankheitsformen zusammengehören und beide Effloreszenzen bei dem nämlichen Individuum auftreten können (Kaposi, Lukasiewicz). Wird das Leiden nicht durch geeignete Behandlung gehoben, so gehen die betreffenden Individuen schließlich an Marasmus zugrunde.

Bei **Lichen ruber planus** sind die Knötchen stecknadelkopf- bis hanfkorngroß, blaß oder gerötet, wenig erhaben, oft gedellt, nicht schuppend, wachsartig glänzend. Sie liegen in der Haut zerstreut oder in Gruppen gehäuft oder auch in Reihen angeordnet und treten meist schubweise auf. Ihre Rückbildung erfolgt sehr langsam, manchmal unter Atrophie der befallenen Hautstellen (Lichen atrophicus).

Bei **Lichen ruber acuminatus** sind die Knötchen stärker erhaben, konisch, mit kegelförmigen weißen, festhaftenden Schüppchen bedeckt und fühlen sich trocken, rauh und derb an. Anfänglich zerstreut auftretend, rücken sie durch Bildung neuer Knötchen immer dichter zusammen und bilden perlschnurartige Reihen, (L. monileformis) und schließlich durch Verschmelzung derselben dichte, rotbraune, mit Schüppchen belegte Verhärtungen, die sich wie ein Reibeisen anfühlen.

Im Gebiete der Knötchenbildung ist die Cutis entzündet, zellig infiltriert, insbesondere in der Umgebung der Haarbälge und Talgdrüsen, und demgemäß sind die Knötchen auch um Haare gruppiert, deren Balg am Eingang oft trichterartig erweitert und mit einer kugelförmig gestalteten Hornmasse ausgefüllt ist. Gleichzeitig besteht auch eine Hypertrophie der oberflächlichen Hornlamellen. Stellt sich in umschriebenen Bezirken eine stärkere Wucherung des Papillarkörpers mit reichlicher Hornproduktion an der Oberfläche ein, so kommt es zu einem Lichen ruber verrucosus.

Als **Lichen pilaris** oder **Keratosis pilaris** werden harte Hautknötchen bezeichnet, welche wesentlich dadurch entstehen, daß verhornte Epithelzellen in den Mündungen (Fig. 412 *c*) oder in den tieferen

Teilen der Haarfollikel (*d*, *e*) sich anhäufen und dieselben bedeutend erweitern. Ein Teil der Knötchen ist von dem Haare des erkrankten Follikels durchbohrt. In einem anderen Teil ist das Haar an dem Austritt nach außen durch Hornmasse gehindert und liegt in einer Erweiterung des mehr oder weniger mißgestalteten Haarbalges (*e*). Die Umgebung des veränderten Follikels kann Leukocyteninfiltration und zellige Wucherung zeigen.

Fig. 412. Lichen pilaris (Form. Häm. Eos.). *a* Corium. *b* Epidermis. *c d* Erweiterte Haarfollikel mit angehäuften Hornlamellen und Haardurchschnitten. *e* Erweiterter und deformierter Haarfollikel mit haarhaltigem Haarbalg (*f*). Vergr. 35.

Der Lichen pilaris kommt namentlich an den Streckseiten der Extremitäten und an der Brust zur Beobachtung und entwickelt sich nach der Pubertätszeit.

Lichen scrofulosorum (Scrofuloderma miliare Neisser) ist eine chronische Dermatose, bei welcher sich weiße oder blaßrote bis

Fig. 413. Lichen scrofulosorum (Alk. Häm.). *a* Epidermis. *b* Corium. *c* Zelliges Knötchen mit Riesenzellen im Zentrum. *d* Verdickte, in der Tiefe zellig infiltrierte Hornschicht. Vergr. 100.

braunrote, flache Knötchen bilden, an deren Spitze sich Hornschuppen finden. Sie kommen namentlich bei jugendlichen skrofulösen und chronisch tuberkulösen Individuen vor und haben ihren Sitz meist am Rumpf. Der Prozeß beruht auf einer entzündlichen zelligen Wucherung (Fig. 413 *c*) in der Cutis, über welcher die Epithelschicht (*d*) teils pathologische Verhornung, teils eine Durchsetzung mit Leukocyten zeigt.

Da die zelligen Knötchen in der Cutis durch den Besitz von Riesenzellen zum Teil an Tuberkel erinnern und die Beziehungen zu schon bestehenden chronisch tuberkulösen Veränderungen nahezu konstant sind, hat man (Jacobi, Hallopeau, Boeck) den Prozeß der Tuberkulose zugezählt, wobei Hallopeau, Boeck und Klingmüller auf die Wirkung von Toxinen rekurrieren, doch ist diese Anschauung bestritten.

Literatur über Lichen.

Bettmann, *Lichen ruber planus, Arch. f. Dermat. 75. Bd. 1905.*
Boeck, *Die Exantheme der Tuberkulose, A. f. Derm. 42. Bd. 1898.*
Bukovsky, *Lichen ruber monileformis, A. f. Derm. LVII 1901.*
Caspary, *Lichen ruber, Vierteljahrsschr. f. Derm. XV 1888.*
Jakobi, *Pathogenese des Lichen scrofulosorum, Verh. d. Dermatol. Gesellsch. 1892.*
Juliusberg, *Tuberkulide und dissem. Hauttuberkulose, Mitteil. a. d. Grenzgeb. d. Med. XIII 1904.*
Kaposi, *Zur Frage des Lichen, Arch. f. Derm. XXI 1899 u. XXXI 1895.*
Klingmüller, *Beitr. z. Tuberkulose der Haut, Arch. f. Dermat. 69. Bd. 1904.*
Lukasiewicz, *Lichen scrofulosorum, Arch. f. Derm. XXVI 1894, u. Lichen ruber acum. u. planus, A. f. Derm. 34. Bd. 1896.*
Marcuse, *Lichen simplex chronicus, A. f. Derm. LVII 1901.*
Mourek, *Z. Frage d. Pityriasis rubra pilaris, A. f. Derm. 33. Bd. 1895.*
Neisser, *Stand der Lichenfrage, Arch. f. Derm. XXVIII 1894.*
Neumann, *Lichen ruber u. Pityriasis pilaris, Arch. f. Derm. XXIV 1892.*
Rona, *Z. Lehre v. Lichen ruber, Monatsh. f. prakt. Derm. VII 1888.*
Schütz, *Lichen circumscriptus (L. ruber verrucosus, L. corneus), A. f. Derm. LII 1900 (Lit.).*
Taylor, *Lichen ruber, New York Med. Journ. 1889.*
Török, *Anatomie des Lichen planus, Beitr. v. Ziegler VIII 1890.*
Touton, *Lichen ruber planus, Berl. klin. Wochenschr. 1886.*
Wechselmann, *Lichen atrophicus, Arch. f. Dermat. 71. Bd. 1904.*
Zarubin, *Lichen ruber planus, A. f. Derm. LVIII 1901.*

§ 144. Die **Tuberkulose der Haut** kann zunächst in Form von **oberflächlichen Geschwüren** auftreten, welche am häufigsten in der Nachbarschaft von Ostien, die mit Schleimhaut bekleidet sind, also am Kopfe und in der Geschlechts- und Analgegend, seltener an anderen Körperteilen ihren Sitz haben. Die Geschwüre sind rundlich oder oval, ihre Ränder leicht infiltriert, buchtig, und der Grund sowie die Umgebung lassen zuweilen knötchenförmige Granulationsherde erkennen.

Eine zweite Form, die früher als **Scrofuloderma** bezeichnet wurde, tritt in zirkumskripten, vereinzelten, knotigen Granulationsherden auf, die ihren Sitz hauptsächlich im subkutanen Bindegewebe haben, eine Schwellung und bläuliche Färbung der Haut veranlassen, dann durchbrechen, dünne, gelbweiße Flüssigkeit entleeren und Geschwüre mit unterminierten lividen Rändern und mit einem von dünnen Granulationen und nekrotischen Massen bedeckten Grund hinterlassen. Diese Form kommt namentlich als Teilerscheinung einer über verschiedene Organe ausgebreiteten chronischen Tuberkulose (Skrofulose) bei Kindern vor, und die Tuberkeleruption sowie die Verkäsung und der Zerfall gehen oft von Lymphdrüsen aus.

Die als **Lupus vulgaris** bezeichnete Hauttuberkulose ist eine primäre, in einem Herde, oder in mehreren Herden auftretende Erkrankung der Haut, welche von Tuberkulose anderer Organe begleitet oder gefolgt sein kann, welche ferner namentlich bei Kindern von 3—10 Jahren auftritt und meist im Gesicht (Fig. 414) oder an den Extremitäten, selten am Stamme beginnt.

Der Prozeß ist wesentlich durch Bildung von Granulationsgewebe (Fig. 415 *a*), das oft typische Tuberkel einschließt (Fig. 416 *a*, *d*) charakterisiert. Die Knötchen können zerfallen und durch Resorption wieder verschwinden, doch brechen die subepithelial gelegenen Erweichungsherde oft durch die epidermoidale Decke durch (Fig. 415 *b*), so daß Eiter sezernierende Geschwüre entstehen, die sich mit Borken bedecken. Zuweilen entwickeln sich mächtige, über die Hautoberfläche prominierende Granulationswucherungen (Fig. 416 *a*). Durch das Eindringen

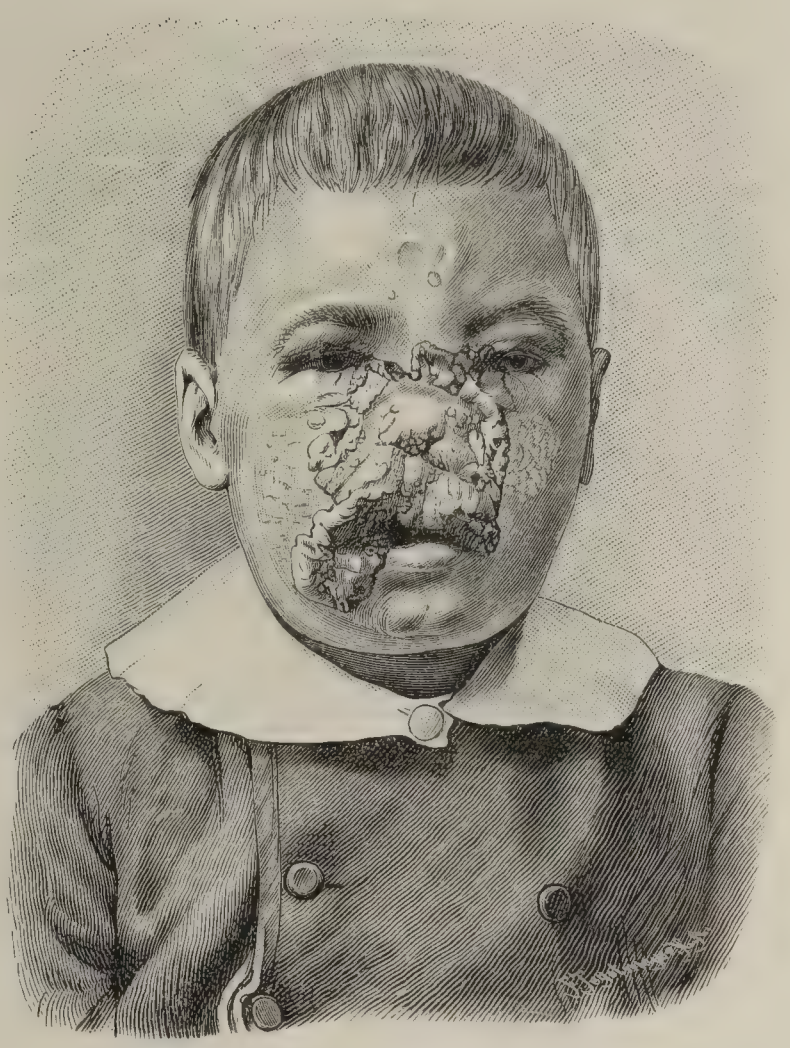

Fig. 414. Lupus hypertrophicus des Gesichts (nach einer von DEMME in Bern erhaltenen Photographie).

Fig. 415. Lupus der Haut (Form. Häm. Fuchsin. Pikrins. Orcein.). *a* Granulationsgewebe mit großzelligen Knötchen. *b* Einbruch des Epithel. *c* Zellige Knötchen. Vergr. 40.

von Epithelzapfen (*c*) zwischen die wuchernden Granulationen entstehen nicht selten krebsähnliche Bildungen.

Im Beginn oder bei dem Fortschreiten der Erkrankung, welche von einem Ausgangspunkt aus in radiärer Richtung erfolgt, bilden sich über den Cutistuberkeln meist rote und gelbbraune, glatte oder schuppende Flecken (Lupus maculosus), die bei Druck mit dem Sondenknopf leicht einbrechen. Liegen die Herde nahe zusammen, so bilden sie braunrote oder braungelbe Flecken, die späterhin durch Resorption der Knötchen im Zentrum sich vertiefen und gleichzeitig zufolge des Verlustes von Papillen glatt werden, während die Epitheldecke rissig wird und sich abblättert (L. exfoliativus). Durch Gewebszerfall können

Fig. 416. Hautlupus aus der Kniegegend mit atypischen Epithelwucherungen (Alk. VAN GIES.). *a* In tuberkelhaltiges Granulationsgewebe umgewandeltes Corium. *b* Epidermis. *c* Epithelzapfen. *d* Tuberkel. Vergr. 50.

weiterhin mit Eiter und Borken belegte Geschwüre entstehen (L. exulcerans), oder es können im Zentrum eines Lupusherdes strahlige glatte Narben sich bilden, während an der Peripherie der Prozeß weiterschreitet (L. serpiginosus). Es können sich ferner sowohl unter dem Epithel als in Geschwüren papillöse (L. framboesioides, papillaris, verrucosus) oder knotige Wucherungen (L. tuberosus, nodosus, hypertrophicus, tumidus) erheben, die mit Borken und Epithelschuppen bedeckt sind.

Durch alle die genannten Prozesse pflegen im Laufe von Jahren sehr weitgehende Zerstörungen herbeigeführt zu werden, welche z. B. das Gesicht (Fig. 414) in hohem Maße verunstalten. Nase, Lippen und Augenlider können großenteils zerstört und durch Narbenbildung verzerrt werden. An den Extremitäten bilden sich nicht selten der erworbenen Elephantiasis ähnliche Verdickungen, welche teils aus neuge-

bildetem Bindegewebe, teils aus Granulationsknötchen und nekrotischen Herden sich zusammensetzen und meist mit knotigen, braunen, zum Teil auch mit papillösen, nässenden und mit Epithelschuppen und Borken bedeckten Wucherungen bedeckt sind. Durch Zerfall der Granulationswucherungen können auch hier hochgradige Zerstörungen, z. B. Verlust von Fingern und Zehen oder Teile von solchen, sich einstellen.

Die als **Leichenwarze** bezeichnete Hautveränderung kommt am häufigsten bei Anatomen und Anatomiedienern zur Beobachtung und tritt in Form von warzigen Bildungen auf, die ihre Entstehung einer entzündlichen, zum Teil durch Tuberkel charakterisierten Wucherung des Papillarkörpers, die gleichzeitig auch zu einer Hypertrophie der Epidermis führen kann, verdankt. Sie ist danach zum Teil eine Tuberkulose, die von Verletzungen ihren Ausgang nimmt, sich sonach anderen Formen der **Verletzungstuberkulosen,** die in der Haut und dem subkutanen Gewebe (z. B. am Ohrläppchen nach Einführung von Ohrringen) gelegentlich zur Beobachtung kommen, anschließt. Durch gleichzeitige oder sekundär eintretende Infektionen mit Eiterkokken können sich pustulöse Hautaffektionen oder auch tiefer greifende Hautentzündungen und Lymphangoitiden entwickeln, die eine Mischform zwischen eiterigen und tuberkulösen Erkrankungen darstellen.

Bei allgemeiner Miliartuberkulose können in der Haut kleine rote Papeln auftreten, die sich meist wieder zurückbilden, selten zur Entwicklung kleiner Bläschen führen und nichts anderes als **Miliartuberkel** des Papillarkörpers darstellen.

Unter der Bezeichnung **Tuberkulide** wurden von Hallopeau, Boeck, Darier u. a. Krankheitsformen zusammengefaßt, welche nicht direkt durch die Tuberkelbazillen, sondern durch ihre Toxine hervorgerufen werden sollen. Sie treten meist im Verlauf chronischer tuberkulöser Erkrankungen, insbesondere der Lymphdrüsen, in die Erscheinung und lassen manchmal tuberkelähnliches riesenzellenhaltiges Gewebe erkennen. Zu ihnen werden nach Juliusberg der Lichen scrofulosorum (vgl. § 143), die Acne scrofulosorum, eine durch Pustulation komplizierte, narbig abheilende Abart des Lichen scrofulosorum, und die nekrotisierenden Tuberkulide gerechnet. Zu den letzteren gehört der Lupus crythematosus disseminatus (Boeck) oder die Folliklis (Barthelemy), eine meist von Gefäßen ausgehende knötchenförmige Erkrankung mit zentraler Nekrose und narbiger Abheilung. Manche (Boeck) rechnen auch das Erythema induratum Bazin dazu (vgl. § 138).

Wenn auch wohl zweifellos eine gewisse Beziehung zwischen diesen Erkrankungen und der Tuberkulose besteht, so ist doch eine sichere Entscheidung über die wahre Natur dieser Erkrankung zurzeit noch nicht möglich.

Literatur über Hauttuberkulose.

Alexander, *Klinik u. Ätiologie der Folliklis (Tuberkulid), Arch. f. Dermat. 70. Bd. 1904.*
Bender, *Bez. d. Lupus vulg. zur Tuberkulose, D. med. Wochenschr. 1886.*
Block, *Ätiol. u. Pathogenese d. L. vulg., Vierteljahrsschr. f. Derm. u. Syph. XIII 1886.*
Boeck, *Die Exantheme d. Tuberkulose, A. f. Derm. 42. Bd. 1898.*
Brugger, *Tuberculosis verrucosa cutis, Virch. Arch. 119. Bd. 1890.*
Demme, *Bazillen in lupösen Herden, Berl. klin. Wochenschr. 1883, u. Üb. tuberkulöse Ekzeme, XX. u. XXI. Jahresber. d. Jennerschen Kinderspitals, Bern 1883 u. 1884.*
Doutrelepont, *Hauttuberkulose, A. f. Derm. XXIX 1894.*
Dubreuilh et Auché, *De la tuberc. cutanée, Arch. de méd. exp. II 1890.*
Fabry, *Tuberculosis verrucosa, Arch. f. Derm. LI 1900.*
Finger, *Lupus u. Tuberkulose, zusammenfassende Darstellung, Zentralbl. f. Bakt. II 1887; Über die sog. Leichenwarze, Dtsch. med. Wochenschr. 1888.*
Hanot, *Tuberculose cutanée, Arch. de phys. VII 1886.*

Haug, *Tuberkulose des Ohres, Beitr. v. Ziegler XVI 1894.*
Heller u. Hirsch, *Tuberculosis verrucosa, Arch. f. Derm. XXVI 1894.*
Jadassohn, *Inokulationslupus, Virch. Arch. 121. Bd. 1890.*
Juliusberg, *Tuberkulide u. dissem. Hauttuberkulose, Mitteil. a. d. Grenzgeb. d. Med. XIII 1904.*
Kaposi, *Miliartuberkulose, A. f. Derm. XLIII 1898.*
Klingmüller, *Beitr. z. Tuberkulose der Haut, Arch. f. Derm. 19. Bd. 1904.*
Küttner, *Lupus der Finger u. Zehen, Beitr. v. Bruns XVIII 1897 (Lit.).*
Leloir, *Le lupus, Ét. sur la tub. publ. par Verneuil II u. A. de phys. III 1891.*
Leichtenstern, *Miliartuberkulose der Haut, Münch. med. Woch. 1897.*
de Magny, *Contrib. à l'étude de l'inoculation tuberculeuse chez l'homme, Paris 1886.*
Mangelsdorf, *Üb. d. elephantiast. Formen d. Lupus an d. Extremitäten, Greifswald 1885.*
Morel-Lavallée, *Scrofulo-tubercul. de la peau, Ét. s. l. tub. publ. par Verneuil II, Paris 1883.*
Pautrier, *Les tuberculoses cutanées atypiques, Le Bull. méd. 1903.*
Pfeiffer u. Pagenstecher, *Bazillen in lupösen Herden, Berl. klin. Wochenschr. 1883.*
Pick, *Über tuberkulöse Hautkrankheiten, Prager med. Wochenschr. 1889.*
Riehl, *Tuberkelbazillen in einem sog. Leichentuberkel, Zentralbl. f. Chir. 1885.*
Riehl u. Paltauf, *Üb. Tuberculosis verrucosa cutis, Vierteljahrsschr. f. Derm. XIV 1886.*
Winkler, *Subkutane noduläre Tuberkulide, Arch. f. Derm. at. 77. Bd. 1905.*
Wolters, *Hämatogener Lupus nodularis, Arch. f. Dermat. 69. Bd. 1904.*

§ 145. Die **Syphilis** der Haut tritt zunächst als sog. **Initialsklerose** (Hunterſche Induration) auf, welche 10—30 Tage nach stattgehabter Infektion sich entwickelt und durch die Bildung eines scharf begrenzten, derb sich anfühlenden Infiltrationsherdes charakterisiert ist, innerhalb welches das Gewebe von zahlreichen Rundzellen (Fig. 417 *b*, *c*) durchsetzt ist. Sowohl innerhalb der Sklerose als auch in deren Nachbarschaft sind die Lymphgefäße (*d*, *e*) mit Zellen gefüllt, entzündet. Einen nahezu konstanten Befund bildet auch die von Schaudinn und Hoffmann entdeckte Spirochaeta pallida, welche nach den vor-

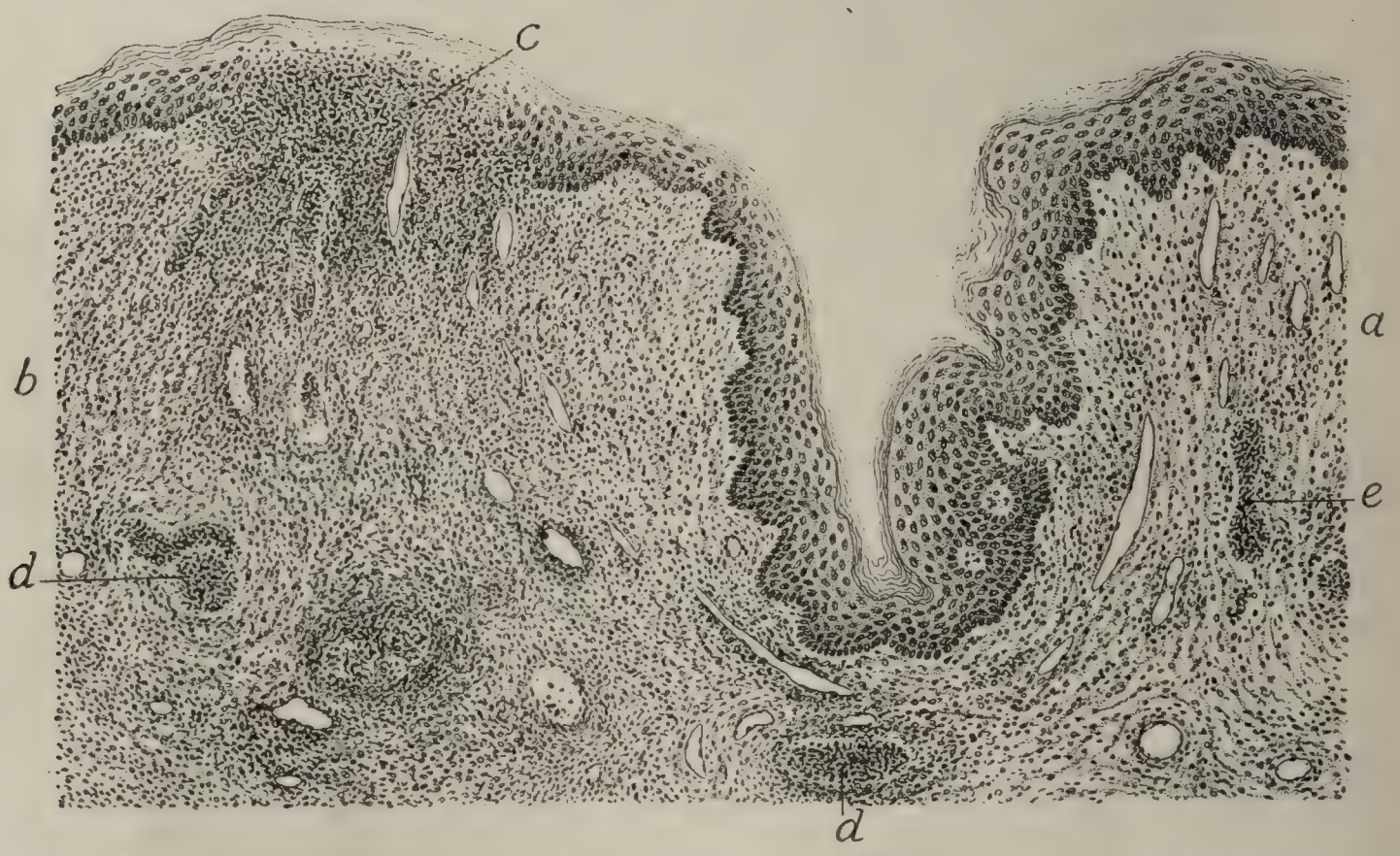

Fig. 417. Syphilitische Initialsklerose (Alk. Häm. Eos.). *a* Corium, leicht entzündet. *b* Initialsklerose, zellig infiltriertes Bindegewebe. *c* Einbruch der zelligen Massen ins Epithel. *d*, *e* Mit Leukocyten erfüllte Lymphgefäße. Vergr. 35.

liegenden Untersuchungen wohl in gewisse ätiologische Beziehung zur Syphilis gebracht werden darf.

Zuweilen bildet die Initialsklerose eine Papel, über welcher sich das Epithel nach einiger Zeit abschuppt, häufiger hat sie eine flächenhafte, einem Pergamentblättchen ähnliche oder aber eine kugelige oder bohnenförmige oder auch zylindrische Gestaltung. Nach einigen Wochen kann sich die Sklerose mit oder ohne Hinterlassung lange bestehender narbiger Verhärtung wieder zurückbilden, häufiger kommt es indessen zu einer Abschilferung des Epithels, sowie zu einem Zerfall der oberflächlichen Lagen des Coriums, so daß sich eine Erosion und weiterhin ein Geschwür bildet, welches als exulzerierte Sklerose oder als **harter Schanker** bezeichnet wird. In seltenen Fällen entsteht auch ein Bläschen, das späterhin platzt und eine ulzerierende Fläche hinterläßt.

Die Größe des auf dem verhärteten Grunde sitzenden Geschwürs ist in den einzelnen Fällen verschieden und hängt wesentlich von dem Sitz und von den Einwirkungen der Umgebung ab, welche die Geschwüre oft lädieren und die Entzündung und Ulzeration steigern. Die Geschwürsfläche sondert dünnen Eiter, zuweilen auch nekrotisch zerfallende Gewebsfetzen ab. Stärkere Granulationsbildungen erheben sich auf dem Geschwürsboden nur selten, doch treten mitunter papilläre Wucherungen auf, welche als venerische Papillome bezeichnet werden. Bei geeigneter Behandlung heilen die Geschwüre, doch bleiben an den Narben noch lange Verhärtungen bestehen.

Erscheint die Initialmanifestation in Form einer Papel, so bildet sich ein über die Oberfläche prominierendes, schrotkorn- bis erbsengroßes, dunkelbläuliches oder blaßrotes Knötchen, das weiterhin noch an Größe zunimmt und dabei bald halbkugelig bleibt, bald mehr der Fläche nach sich ausdehnt und die Oberfläche etwas überragt. An trocken gehaltenen Körperteilen schilfert sich die Epidermis in Schuppen ab, und die Oberfläche der Papel bedeckt sich mit Krusten, an feuchten Stellen näßt sie. Durch Gewebszerfall bilden sich Geschwüre. Eine Rückbildung erfolgt auch hier durch Resorption des Infiltrates. Als Residuen bleiben pigmentlose Flecken und Narben, zuweilen auch kleine, derbe, blasse, mit der Haut gleichgefärbte Papeln (Lang) zurück.

Die **Hautsyphilide, welche nach Verbreitung des Giftes der Syphilis im Körper** erscheinen, können sich an sämtlichen Stellen der Körperoberfläche zeigen, treten aber mit Vorliebe zuerst am Rumpf, später auch im Gesicht und an den Extremitäten auf und bilden am häufigsten Flecken, Papeln, Pusteln und hoch- und tiefliegende Gummiknoten, seltener Pigmentflecken und Schuppen, die ohne vorausgegangene anderweitige Effloreszenzen erscheinen.

Das **makulöse Syphilid** tritt zunächst als Roseola, d. h. in kleinen roten Flecken, am häufigsten am Stamm auf, kann sich aber über die ganze Körperoberfläche ausbreiten.

Etwas später als die Roseola kann das großmakulöse Syphilid auftreten, ausgezeichnet durch Bildung größerer, etwas erhabener roter Flecken, in deren Gebiet das Gewebe nicht nur hyperämisch, sondern auch zellig infiltriert ist.

Die makulösen Syphilide schwinden gewöhnlich nach kurzer Zeit, ohne Veränderungen zu hinterlassen, doch kann nach großmakulösen

Syphiliden ein Pigmentschwund eintreten, so daß **weiße Flecken** (Leucopathia cutanea) zurückbleiben.

Das **papulöse Syphilid** beginnt seine Entwicklung mit der Bildung stecknadelknopf- bis linsengroßer roter Flecken, innerhalb welcher sich hirsekorn- bis erbsengroße Papeln von zugespitzter, halbrunder oder flacher Form erheben. Je nach der Größe unterscheidet man ein kleinpapulöses und ein großpapulöses Syphilid. Das erstere sieht dem Lichen ruber ähnlich und wird danach als Lichen syphiliticus bezeichnet. Das Gewebe ist im Gebiete der Papeln von Exsudat durchsetzt (vgl. Fig. 394, S. 476) und in Wucherung, und es können sich auch Riesenzellen bilden.

Die Papeln, die sich an trockenen Orten entwickeln, sind rot oder blau oder braun, oder nur wenig von der Umgebung verschieden und bedecken sich bei ihrer Rückbildung mit desquamierten Epithelschuppen. Nach ihrem Schwund hinterlassen sie zuweilen braune oder graue Pigmentflecken, die später abblassen und zuweilen alles Pigment verlieren, weiß werden. In einzelnen Fällen entwickeln sich auf den Papeln Bläschen und Pusteln (vesikulöses Syphilid, Herpes syphiliticus, Impetigo syphilitica), die zu Schorfen eintrocknen. An den Plantarflächen der Hände und Füße bleiben die Papeln meist flach, bedecken sich aber bei ihrer Rückbildung mit reichlichen Epithelschuppen (Psoriasis palmaris et plantaris syphilitica).

An Hautstellen, welche vermöge ihrer Lage beständig mehr oder weniger feucht gehalten werden, pflegen die syphilitischen Papeln eine besonders starke Entwicklung zu erfahren, so daß sie große, beetartige Erhebungen bilden, welche als Condylomata lata oder als platte oder breite Papeln bezeichnet werden. Das im Gewebe steckende Exsudat pflegt bei diesen Papeln meist mehr oder weniger nach der Oberfläche durchzusickern (vgl. Fig. 394 *f*, *h*, S. 476), so daß die Oberfläche näßt. Gleichzeitig quellen die oberflächlichen Epithellagen auf (*d*, *g*) und mazerieren. Die Papeln sind weich, mehr oder weniger gerötet oder bläulich. Einander naheliegende Papeln können untereinander verschmelzen. Unter Umständen bilden sich durch Gewebszerfall Geschwüre.

Das **pustulöse Syphilid** entsteht durch eine Eiteransammlung in der Epidermis unter der Hornschicht, sowie durch eine Vereiterung des infiltrierten Gewebes einer Papel. Ist nur das erstere der Fall (Fig. 418 *h*), so ist nach Abstoßung der Pustel der Papillarkörper sichtbar, dessen Gewebe von Exsudat durchsetzt oder in ein wucherndes Gewebe (*i*) umgewandelt ist.

Bei Zerfall des Papillarkörpers und des Coriums wird nach Abstoßung der Pustel oder der durch Vertrocknung entstandenen Borke ein mehr oder minder tiefgreifendes Geschwür sichtbar, das nur mit Hinterlassung einer narbigen Vertiefung heilen kann. In seltenen Fällen erheben sich aus dem Grunde der Geschwüre papillöse Wucherungen, welche als Framboesia syphilitica bezeichnet werden.

Ist eine syphilitische Pustel im Zentrum dellig vertieft, so nennt man sie auch wohl Variola syphilitica, gruppiert sie sich um einen Haarfollikel, Acne syphilitica. Große Pusteln werden oft als Pemphigus syphiliticus oder als Ekthymapustel bezeichnet.

Die kleinpustulösen Syphilide treten ähnlich wie die papulösen in großer Verbreitung über den Körper und in verschiedenen Zeiten auf. Die großen Pusteln gehören den Spätformen der Syphilis an und

kommen meist nur vereinzelt vor. Die durch Eintrocknen des Pusteliinhalts und des weiterhin aussickernden Sekretes sich bildenden mächtigen Borken werden als Rupia syphilitica bezeichnet. Bei Heilung der Pusteln bilden sich weiße Narben.

Die **Gummiknoten der Haut** bilden kleine, rundliche oder flache, scharf begrenzte, mattrote oder bläuliche, der Initialsklerose ähnliche Knoten, die nach längerem Bestand entweder mit Hinterlassung einer atrophischen, weißglänzenden, narbigen Stelle wieder verschwinden oder aber ulzerieren, so daß sich ein gummöses Geschwür mit infiltriertem Grunde bildet. Bei Abheilung entstehen vertiefte, glänzend weiße, von Pigment umsäumte Narben. Die ulzerierenden Hautknoten treten nicht selten in großer Zahl auf, und die Ulzerationen können untereinander konfluieren. Auf dem Boden der Geschwüre können

Fig. 418. Pustulöses Syphilid (Pemphigus) von einem Neugeborenen (Alk. Häm.). Durchschnitt durch die Randpartie der Blase. *a* Normale Hornschicht. *b* Normale Schleimschicht. *c* Corium. *d* Gequollene auseinandergeblätterte Hornschicht. *e* Gequollene Schleimschicht. *f* Epithelzellen mit Vakuolen. *g* Rest der Schleimschicht, durch den Blaseninhalt komprimiert. *h* Blase, durch die Zerstörung der tieferen Lagen der Schleimschicht entstanden. *i* Aus der Cutis sich erhebende Wucherungen. Vergr. 200.

papilläre Wucherungen (Framboesia syphilitica) entstehen. Durch fortgesetzte Bildung neuer Knoten, die wieder abheilen, können in Monaten und Jahren große Hautbezirke okkupiert werden. Greift ein Geschwür an einer Stelle weiter um sich, während es an der entgegengesetzten Seite ausheilt, so entsteht ein Ulcus serpiginosum von Nieren- oder Sichelform.

In seltenen Fällen kommen in der Haut auch diffuse gummöse Infiltrationen vor, welche mit Schuppen und Borken belegt sind, da und dort ulzerieren und beim Abheilen schwielige Narben hinterlassen.

Die **Gummiknoten des Unterhautzellgewebes** bilden bohnen- bis gänseeigroße Knoten, die nach längerem Bestande erweichen und mit Hinterlassung einer verdünnten, eingezogenen Hautstelle wieder durch Resorption verschwinden, mitunter auch teilweise verkäsen und ver-

kreiden oder aber nach außen durchbrechen, so daß ein Geschwür mit verdickten, unterminierten Rändern entsteht, dessen Grund mit nekrotischen Fetzen bedeckt und verhärtet ist. Nach Reinigung des Geschwürs tritt Heilung unter Hinterlassung von Narben ein. In schweren Fällen können die Herde in größerer Zahl auftreten und umfangreiche und tiefgreifende Zerstörungen herbeiführen. Stirn-, Nacken-, Schulterblattgegend und Unterschenkel sind Lieblingsstellen für diese Verschwärungen. Die Gummiknoten der Haut entwickeln sich meist in späten Stadien der Syphilis und treten danach selten zugleich mit den papulösen und pustulösen Syphiliden auf.

Die verschiedenen syphilitischen Hautaffektionen kommen sowohl bei erworbener als bei kongenitaler Syphilis vor.

Literatur über Syphilide der Haut.

Campana, *Dei morbi sifilitici e venerei, Genova 1889.*
Hjelmann, *Persistenz hist. Veränd. bei Syphilis, A. f. Derm. XLV 1898.*
Hochsinger, *Stud. über die hereditäre Syphilis, Leipzig 1898.*
Kaposi, *Die Syphilis der Haut und der angrenzenden Schleimhäute, Wien 1873—75.*
Lang, E., *Vorl. üb. Path. u. Ther. d. Syphilis, Wiesbaden 1896 (Lit.).*
Lewin, *Clavi syphilitici, Arch. f. Derm. XXV 1893 (Lit.).*
Michelson, *Lichen syphiliticus, Virch. Arch. 118. Bd. 1889.*
Mracek, *Atlas der Syphilis, München 1897.*
Neumann, *Über d. hist. Veränd. d. Hautsyphilide, Vierteljahrsschr. f. Derm. u. Syph. 1885.*
Tommasoli u. Unna, *Studien über Syphilide, Studien II, Hamburg 1890.*

§ 147. Die **Lepra der Haut** tritt besonders im Gesicht (Fig. 419), an den Streckseiten der Kniee und der Ellbogen, sowie an den Händen und Füßen (Fig. 420) auf und beginnt mit der Bildung roter Flecken, die entweder mit Hinterlassung von Pigmentflecken oder auch weißer Flecken (Lepra maculosa) wieder verschwinden oder aber zu Knoten und Wülsten von braunroter Farbe (Lepra tuberosa s. tuberculosa s. nodosa) sich erheben. Zuweilen bilden sich auch Blasen. Die Ursache aller dieser Veränderungen sind Bazillenansiedlungen.

Die Knoten bleiben monatelang unverändert oder vergrößern sich und verschmelzen untereinander, so daß mächtige Wülste (Fig. 419) entstehen (Elephantiasis Graecorum, Facies leontina). Neue Knoten treten jeweilen nach erysipelähnlicher Rötung und Schwellung der Haut auf. Bei gleichzeitiger Erkrankung der Nerven treten in der Haut Ernährungsstörungen auf. Da die Kranken nach Eintritt von Anästhesie sich häufig verletzen, so bilden sich in späterer Zeit oft Geschwüre, welche in die Tiefe greifen und zu Verlust ganzer Phalangen (Fig. 420) führen können (Lepra mutilans).

Die Vermehrung der Bazillen in der Haut führt zur Bildung zelliger oder zellig-fibröser Knoten und Stränge, welche eben die Verdickung der Haut bedingen. Sie entwickeln sich mit besonderer Vorliebe in der Umgebung von Haarbälgen, von Schweißdrüsenkanälen und Knäueln, doch sind Beziehungen zu den genannten Gebilden nicht bei allen Strängen und Knoten nachweisbar.

Die Bazillen liegen größtenteils innerhalb der gewucherten Bindegewebszellen und können hier in großen Mengen sich anhäufen. Nach Untersuchungen von Touton und Unna können die Bazillen auch in die Haarbälge und Schweißdrüsen vordringen und von da an die Ober-

fläche geraten. (Weiteres enthält § 173 des allgemeinen Teils, wo auch die Literatur angegeben ist.)

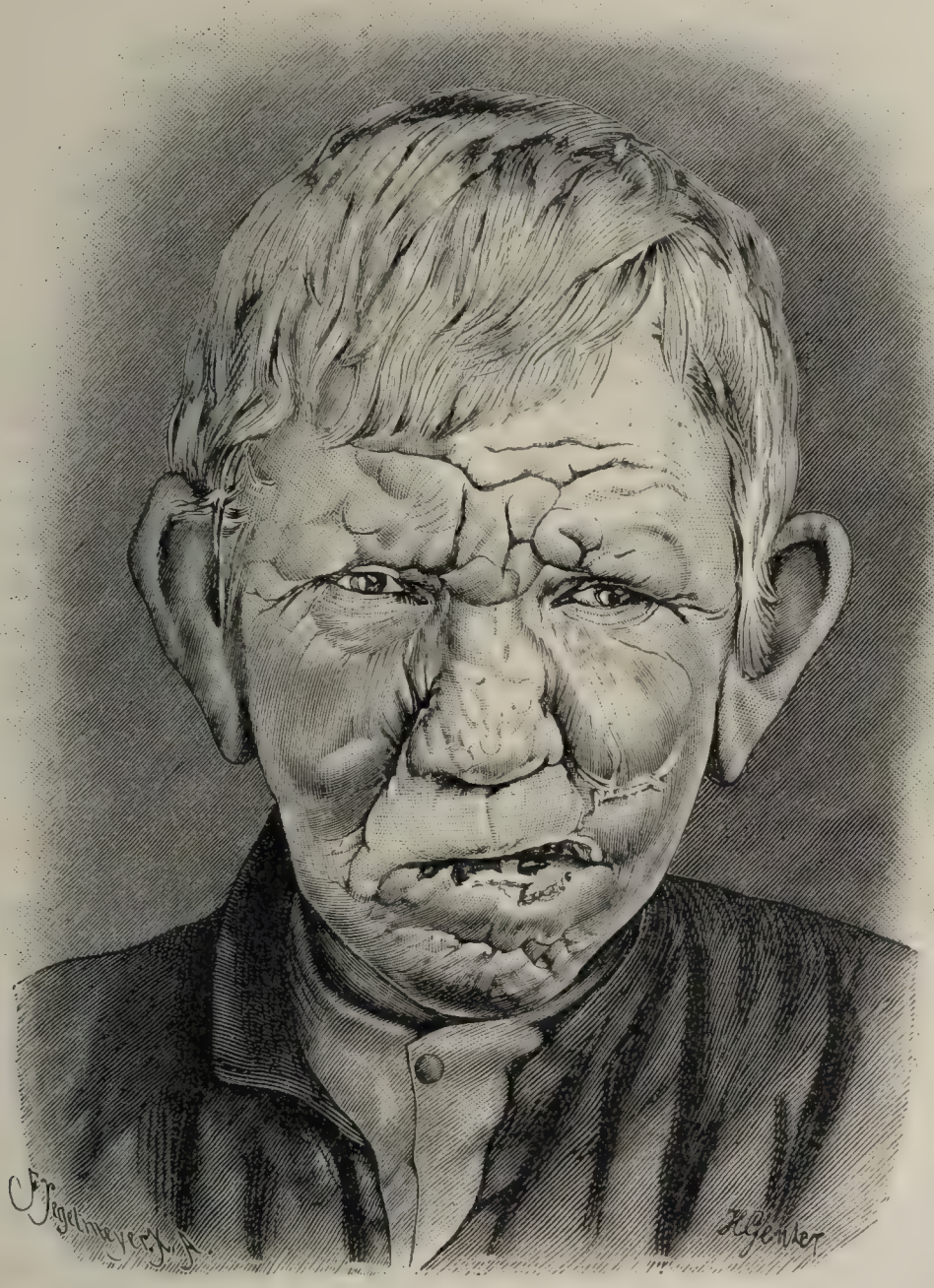

Fig. 419. Leontiasis leprosa (nach G. MÜNCH, Lepra in Südrußland, russisch).



Fig. 420. Lepra ulcerosa des Unterschenkels und des Fußes (nach G. MÜNCH).

Der **Rotz der Haut** beginnt, falls die Infektion von einer Hautverletzung ausgeht, mit einer entzündlichen Schwellung, welcher bald eine Geschwürsbildung nachfolgt. Die Geschwüre sondern dünnen Eiter ab und haben zerfressene, ausgenagte Ränder. Durch Verbreitung der

Rotzbazillen auf dem Lymphwege können ausgedehnte erysipelatöse und phlegmonöse Entzündungen, sowie Pusteln und Geschwüre entstehen. Nach eingetretener Blutinfektion treten in der Haut rote Flecken, pockenähnliche Pusteln, mitunter auch große pemphigusartige Blasen auf, welche aufbrechen und dickschleimigen, blutigen, oft übelriechenden Eiter entleeren. In anderen Fällen entwickeln sich größere beulenartige Schwellungen und Abszesse, die nach ihrem Aufbruch unregelmäßig gestaltete, tiefgreifende, mit eiterig belegten Rändern versehene Geschwüre hinterlassen. Unter Umständen sind alle diese Entzündungsprozesse in solcher Zahl über den Körper verbreitet (BOLLINGER), daß kaum ein Teil verschont bleibt.

Die Rotzinfektion verläuft bald akut im Laufe von 2 bis 4 Wochen, bald mehr chronisch, d. h. in 2 bis 6 und mehr Monaten, und man kann danach einen akuten und einen chronischen Rotz unterscheiden. (Weiteres, sowie Literaturangaben enthält § 174 des allgemeinen Teils.)

Als **Rhinosklerom** bezeichnet man eine durch einen Bazillus verursachte, in der Haut der Nase, im Rachen und im Kehlkopf vorkommende geschwulstartige, seltene Granulationsbildung, welche in der Haut der Nase in Form harter, grauroter, von normaler Epidermis bedeckter Knoten, in der Schleimhaut der Nasenrachenhöhle und des Kehlkopfes dagegen als flache, weiterhin narbig schrumpfende Wucherung auftritt. Die Knoten bestehen aus einem zellreichen Granulationsgewebe, das sich in Form von rundlichen Herden und Strängen auf die Umgebung verbreitet und sich stellenweise durch den Gehalt an vakuolär degenerierten Zellen und hyalinen Bildungen auszeichnet. (Weiteres enthält § 175 des allgemeinen Teils, wo auch die Literatur angegeben ist.)

Mit der Bezeichnung **Granuloma fungoides** oder Mykosis fungoides (ALIBERT) oder Papilloma areo-elevatum hat man eine eigentümliche, im ganzen seltene Hautaffektion belegt, welche teils durch Bildung nässender und schuppender, ekzematös aussehender, infiltrierter, bis flachhandgroßer Plaques, teils durch pilzartige, papillöse und knotige, erbsen- bis taubeneigroße, zellige Wucherungen charakterisiert ist. Die Wucherungen befallen die verschiedensten Körperteile und können stellenweise ulzerieren oder sich mit Hinterlassung von Pigmentierungen zurückbilden. Sie können ferner mit Lymphdrüsenschwellungen, in seltenen Fällen mit Metastasen in inneren Organen, verbunden sein.

Die Bildung der Effloreszenzen ist meist von Jucken begleitet. Nach jahrelangem Verlauf, selten in kürzerer Zeit, tritt der Tod an Marasmus ein. Die Ursache der Bildung ist unbekannt.

Als **Dermatitis papillomatosa capillitii** (KAPOSI) oder **Sycosis framboesiformis** (HEBRA) wird eine Granulationswucherung beschrieben, welche derbe, fleischrote, flach aufsitzende, höckerige, himbeerähnliche Exkreszenzen (Framboesia non syphilitica) zeigt, die meist mit starker Epidermis bedeckt sind, jedoch stellenweise nässen und Borken bilden. Sie sitzen am häufigsten am Hinterkopf und im Nacken, haben einen basalen Durchmesser von 0,5 bis 3,0 mm und können, falls sie in Mehrzahl auftreten, untereinander konfluieren. Ihre Entstehungsursache ist unbekannt. Nach ihrer anatomischen Beschaffenheit stehen sie der Framboesia tropica nahe, einer an der Westküste von Afrika, im Senegal und im Kongogebiete, ferner im Indischen Archipel und in Südamerika endemisch vorkommenden kontagiösen Hautkrankheit.

Literatur über Granuloma fungoides und Framboesie.

Alibert, *Monograph. des dermatoses, Paris 1832.*
Auspitz, Hochsinger u. Schiff, *Granuloma fung., Vierteljahrsschr. f. Derm. u. Syph. 1885.*
Breda, *Brasilianische Framboesie, A. f. Derm. 33. Bd. 1895 (Lit.).*
Dönitz u. Lassar, *Über Mykosis fungoides, Virch. Arch. 116. Bd. 1889.*
Kaposi, *Über Mycosis fungoides, Wienēr med. Wochenschr. 1887.*
Köbner, *Mycosis fungoides, D. med. Wochenschr. 1886, u. Fortschr. d. Med. IV 1886.*
Kuhn, *Histologie d. endemischen Beule, Virch. Arch. 150. Bd. 1897.*
Ledermann, *Mycosis fungoides, Arch. f. Derm. XXI 1889.*
Leredde et Weil, *Mycosis fungoïde, A. de méd. expér. X 1898.*
Lukasiewicz, *Alibertsche Dermatose, A. f. Derm. 37. Bd. 1896 (Lit.).*
Paltauf, *Lymphatische Neubildungen der Haut, Wien. klin. Wochenschr. 1892.*
Riecke, *Mycosis fungoides, Arch. f. Derm. 67. Bd. 1903.*
Vollmer, *Mycosis fungoides Alibert, A. f. Derm. LVIII 1901.*

§ 147. Die **durch Hyphomyceten verursachten Mykosen der Haut** treten in vier Hauptformen auf, die als Favus, Herpes tonsurans, Pityriasis versicolor und Erythrasma unterschieden werden.

Favus oder **Tinea favosa** (Erbgrind) hat seinen Sitz namentlich an den behaarten Teilen der Kopfhaut, seltener an anderen Stellen, z. B. in der Nagelsubstanz.

Fig. 421. Favus-Scutulum (nach NEUMANN). *a* Freier Rand des Scutulum. *b* Abgestorbene verhornte Schicht. *c d* Mycelfäden. *e* Conidien. *f* Epithel. *g* Hautpapille. *h* Zellige Infiltration an der Basis des Scutulum. *i* Cutis.

Der Favus ist charakterisiert durch die Bildung linsen- oder pfenniggroßer, schwefelgelber, gedellter und von einem Haar durchbohrter Scheiben, der **Favus-Scutula.**

Nach KAPOSI entsteht das Favus-Scutulum als ein kleiner, punktförmiger, gelber, von einem Haar durchbohrter, unter der Epidermis gelegener Herd, der in einigen Wochen zu Linsengröße heranwächst

und nun eine schwefelgelbe, gedellte, durch die Oberhaut durchschimmernde Scheibe bildet. Das Scutulum (Fig. 421) besteht aus Pilzfäden und Konidiensporen, liegt in den äußeren Lagen der Epidermis und bewirkt eine napfförmige Vertiefung der Haut. Löst man dasselbe während des Lebens ab, so zeigt die Vertiefung eine rote, nässende Fläche. Der Favuskörper selbst bildet eine weiße, bröckelige Masse, die sich leicht in Wasser zerteilen läßt. Der Pilz, aus dem er, abgesehen von den vorhandenen Detritusmassen, besteht, wird als **Achorion Schoenleinii** (von SCHÖNLEIN 1839 endeckt) bezeichnet.

Werden die Scutula nicht entfernt, so rücken dieselben zu größeren Massen zusammen. Wird die Epidermisdecke abgestoßen, so tritt die Favusmasse frei zutage und trocknet zu gelbweißen, mörtelartigen Massen ein. Die Haare erscheinen glanzlos, wie bestäubt, und lassen sich leicht ausziehen, indem die Pilzmycelien und Konidien sowohl in den Haarschaft und die Haarzwiebel als auch in die Haarwurzelscheiden eindringen.

Durch die wuchernden Pilzmassen kann nicht nur das Haar zum Ausfallen gebracht werden, sondern es kann unter dem Druck der sich anhäufenden Favusmassen auch die Papille atrophieren. Gleichzeitig stellt sich in der Umgebung der Haarbälge eine mehr oder weniger intensive Entzündung ein, welche einen ekzematösen Charakter annehmen kann.

Siedelt sich Achorion im Nagel an **(Onychomykosis favosa),** so bilden sich in demselben schwefelgelbe Einlagerungen oder gleichmäßige Verdickungen unter gleichzeitiger Lockerung und käsiger Degeneration des Nagelparenchyms.

Herpes tonsurans s. **Trichophytosis tonsurans** wird durch die Fäden und Konidien des **Trichophyton tonsurans** hervorgerufen. Die Fäden sind lang, schmal und sparsam verzweigt und bilden wenig Konidien und keine scutulösen Haufen, dringen dagegen leicht in den Haarschaft ein und machen die Haare brüchig. Je nachdem der Herpes auf behaarten oder unbehaarten Stellen sich entwickelt, zeigt er auch gewisse Verschiedenheiten.

Herpes tonsurans capillitii bildet pfennig- bis talergroße kahle Scheiben (KAPOSI), die sich wie schlechte Tonsuren darstellen, innerhalb welcher die Haare abgebrochen sind. Der Boden ist glatt oder mit Schüppchen bedeckt, am Rand der Scheibe etwas gerötet. Dringen die Pilzfäden auch in die Haarbälge, so bilden sich Pusteln und Borken. Solche Scheiben können an mehreren Stellen auftreten und sich stetig vergrößern, bis endlich Heilung eintritt.

An nicht behaarten Stellen bildet der Herpes Bläschen, **H. tons. vesiculosus,** und rote schuppende Flecken, Scheiben und Kreise, **H. tons. squamosus.** Zuweilen erscheinen an zahlreichen Stellen rote Flecken, die rasch sich ausdehnen, um ebenso rasch abzuheilen.

Bei Herp. tons. squamosus findet sich der Pilz zwischen den obersten Schichten der kernhaltigen Epidermis (KAPOSI).

Gelangt Trichophyton in Nägeln zur Entwicklung, so wird der Nagel trübe, blättert sich auf und wird brüchig, eine Affektion, die als **Onychomykosis tonsurans** bezeichnet wird.

Sykosis parasitaria entsteht dadurch, daß die Pilzentwicklung mit einer stärkeren Entzündung der mit starken Haaren besetzten Haut einhergeht. Es kommt zur Infiltration und Eiterung in der Um-

gebung der Haarbälge, d. h. zur Bildung von Pusteln, Abszessen und papillären Wucherungen. Nach Kaposi und anderen ist auch das **Eczema marginatum,** ein Exanthem, welches namentlich an solchen Stellen auftritt, wo zwei Hautflächen einander berühren und die Haut durch Schweiß mazeriert wird, und das durch Bildung von Schuppen, Bläschen und Borken, welche an der Peripherie einer geröteten, entzündeten Fläche sitzen, gekennzeichnet ist, durch Trichophyton tonsurans bedingt.

Pityriasis versicolor s. **Dermatomykosis furfuracea** erscheint in Form von blaßgelben oder gelbbraunen bis dunkelbraunen und braunroten Punkten, linsen- oder flachhandgroßen und über große Hautstrecken gleichmäßig ausgebreiteten, bald glatten, glänzenden, bald matten, schilfernden Flecken von unregelmäßiger Gestalt. Sie finden sich vorwiegend am Stamme, am Halse und an den Beugeflächen der Extremitäten, niemals an den Händen oder den Füßen oder im Gesicht. Die abgekratzte Epidermis enthält Mycelien und Konidien des Pilzes, den man als **Microsporon furfur** bezeichnet. Derselbe wächst nicht in die Follikel oder in die Haare hinein.

Erythrasma ist durch die Bildung scharf begrenzter, brauner oder rotbrauner, bis handtellergroßer, wenig schuppender Flecken charakterisiert, welche ihren Sitz an der Innenfläche der Oberschenkel haben. Die in der Epidermis enthaltenen Fadenpilze sind sehr klein und werden danach als **Microsporon minutissimum** bezeichnet.

Weiteres über **Dermatomykosen** ist in § 182 des allgemeinen Teils nachzusehen, wo auch die Literatur angegeben ist.

§ 148. Die **durch tierische Parasiten verursachten Hautkrankheiten** sind bereits im allgemeinen Teil (§ 187 u. § 203) beschrieben worden, die wichtigsten unter denselben sind die Scabies und das Epithelioma molluscum.

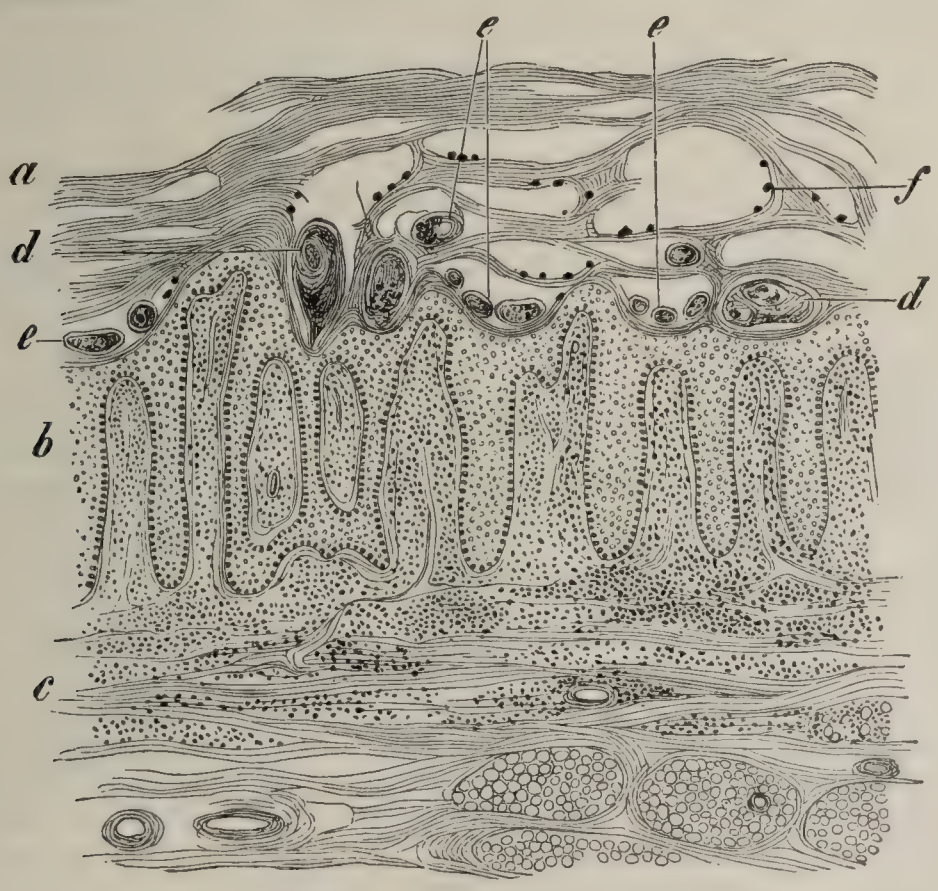

Fig. 422. Scabies (Alk. Karm.). *a* Hornschicht der Epidermis, von zahlreichen Milbengängen durchsetzt. *b* Schleimschicht und mächtig vergrößerter, zellig infiltrierter Papillarkörper. *c* Zellig infiltrierte Cutis. *d* Durchschnitt durch eine ausgewachsene Krätzmilbe. *e* Eier und Embryonen verschiedener Größe. *f* Kot. Vergr. 20.

Die **Scabies** oder **Krätze** wird durch die Anwesenheit des Acarus scabiei in der Epidermis hervorgerufen. Die Milbe dringt an irgendeiner Stelle in die Hornschicht ein, durchsetzt dieselbe in schräger Richtung und gelangt so in das Rete Malpighii, sogar bis in die Nähe des Papillarkörpers. Wird sie durch nachrückendes Epithel emporgehoben, so gräbt sie sich von neuem in die Tiefe und bildet so schräg durch die Haut ziehende Gänge von unregelmäßig zackig-bogenförmigem Verlauf, welche die Länge von 1—2 cm erreichen. Die Milbe sitzt am Ende des Ganges (Fig. 422 *d*), in welchem sie bei ihrem Vordringen Exkremente (*f*) in Form gelber, brauner und schwarzer Kügelchen und Körner hinterläßt. Die Weibchen legen in den Gängen ihre Eier ab, so daß man in den Gängen junge Milben (*e*) in den verschiedensten Entwicklungsstadien vorfindet.

Infolge des Reizes, den die Milbe ausübt, sowie auch infolge des durch das Jucken veranlaßten Kratzens kommt es zu ekzematösen Entzündungen, zur Bildung von Pusteln und Bläschen. Auch unter der Krätzmilbe kann sich Eiter ansammeln.

Fig. 423. Epithelioma contagiosum im größten Durchschnitt (M. Fl. Häm. Eos.). *a* Epidermis. *b* Bindegewebe. *c* Talgdrüsen. *d* Drüsenähnliche epitheliale Wucherungen. *e* Parasiten. *f* Verhornte Zellen, untermischt mit Parasiten. *g* Mit verhornten Epithelien und Parasiten gefüllter Ausführungsgang. Vergr. 15.

Bei langer Dauer des Prozesses kann die Haut sehr erhebliche Veränderungen erleiden. Die dicht von Milbengängen durchsetzte Hornschicht der Epidermis (*a*) wird hypertrophisch. Die Cutis bleibt zellig infiltriert (*c*) und verdickt sich, und die Papillen (*b*) wachsen nicht unbedeutend in die Länge.

Das **Epithelioma contagiosum** (Molluscum contagiosum, endocystisches Condylom, Sebumwarze), welches durch Coccidien (vgl. § 187 Fig. 536 des allgemeinen Teils) verursacht wird, ist eine geschwulstartige Bildung (Fig. 423), welche in Form kleiner, etwa erbsen- bis bohnengroßer, wachsartig glänzender Knötchen mit einer zentralen Delle auftritt. Das Epitheliom besteht aus einer drüsenähnlichen epithelialen Neubildung (Fig. 423 *a*), welche von dem Deckepithel der Haut ausgeht und die Parasiten (*e*, *f*) in großen Mengen einschließt. Weiteres enthält § 187 des allgemeinen Teils, wo auch die Literatur angegeben ist.

VI. Erworbene Hypertrophien der Haut.

§ 149. Die **Hypertrophien,** welche im Laufe des Lebens entstehen, betreffen bald vornehmlich die epidermoidalen Teile und den Papillarkörper, bald nur das Gewebe des Coriums, bald auch wieder die gesamten Hautbestandteile. In vielen Fällen verläuft der Prozeß unter dem Bilde einer Entzündung, doch können entzündliche Erscheinungen auch fehlen. Für einzelne Bildungen ist neben der äußeren Veranlassung auch noch eine besondere örtliche Disposition als Ursache anzusehen. Ist die Hypertrophie wesentlich durch eine lokale Zunahme der Hornschicht der Epidermis bedingt, so kann man die Bildung als **Keratom** bezeichnen, und es gehören hierher die Schwielen, die Hornaugen, die Hornwarzen und die Hauthörner.

Als **Schwiele, Callositas, Tyloma** bezeichnet man flache, hornartige Verdickungen der Epidermis. Sie entstehen als Folge häufig wiederkehrender Druckwirkungen und Reibungen, vornehmlich an Händen und Füßen.

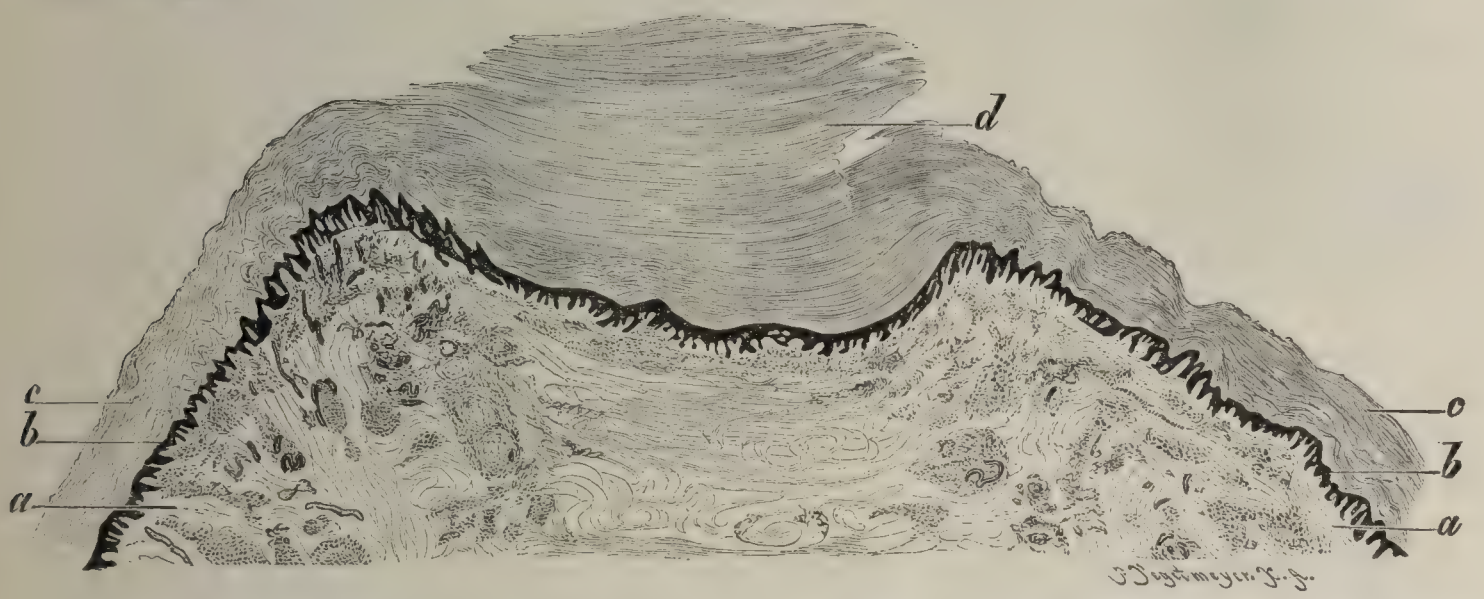

Fig. 424. Schnitt durch ein Hornauge (Alk. Pikrokarm.). *a* Corium. *b* Papillarkörper mit Rete Malpighii. *c* Hypertrophische Hornschicht. *d* Geschichtetes Hornlager. Vergr. 8.

Nehmen die schwieligen Verdickungen der Hornschicht der Epidermis in einem umschriebenen Bezirk stärker zu (Fig. 424 *d*), so daß sie auf den Papillarkörper drücken, denselben verdrängen und zur Atrophie bringen, so wird die Schwiele zum **Leichdorn** oder **Hornauge** (Hühnerauge) oder **Clavus.** Zufolge des starken Reizes, welchen die verdickte Hornschicht namentlich bei äußerem Druck auf den Papillarkörper ausübt, besteht in letzterem eine mehr oder minder intensive Entzündung, die sich oft in erheblicher Rötung und Schwellung des Gewebes äußert und unter Umständen sogar in Eiterung ihren Ausgang nimmt.

Hornwarzen, d. h. warzige Prominenzen der Haut, die wesentlich durch eine pathologische Hornproduktion (Fig. 425 *d*) entstehen, die sich an der Oberfläche einstellt und auch auf die Haarbälge und Talgdrüsen (*c*) übergreift, kommen als eine Erscheinung des höheren Alters vor und sind auf eine lokale Änderung der epithelialen Hornbildung, der alsdann auch eine pathologische Hypertrophie der Hautpapillen (*e*) in den peripheren Zonen des Erkrankungsgebiets nachfolgt, zurückzuführen. Da solche Wucherungen ohne äußere Veranlassung und ohne

entzündliche Erscheinung auftreten, so kann man sie auch den Geschwülsten anschließen und als verhornende Epitheliome bezeichnen.

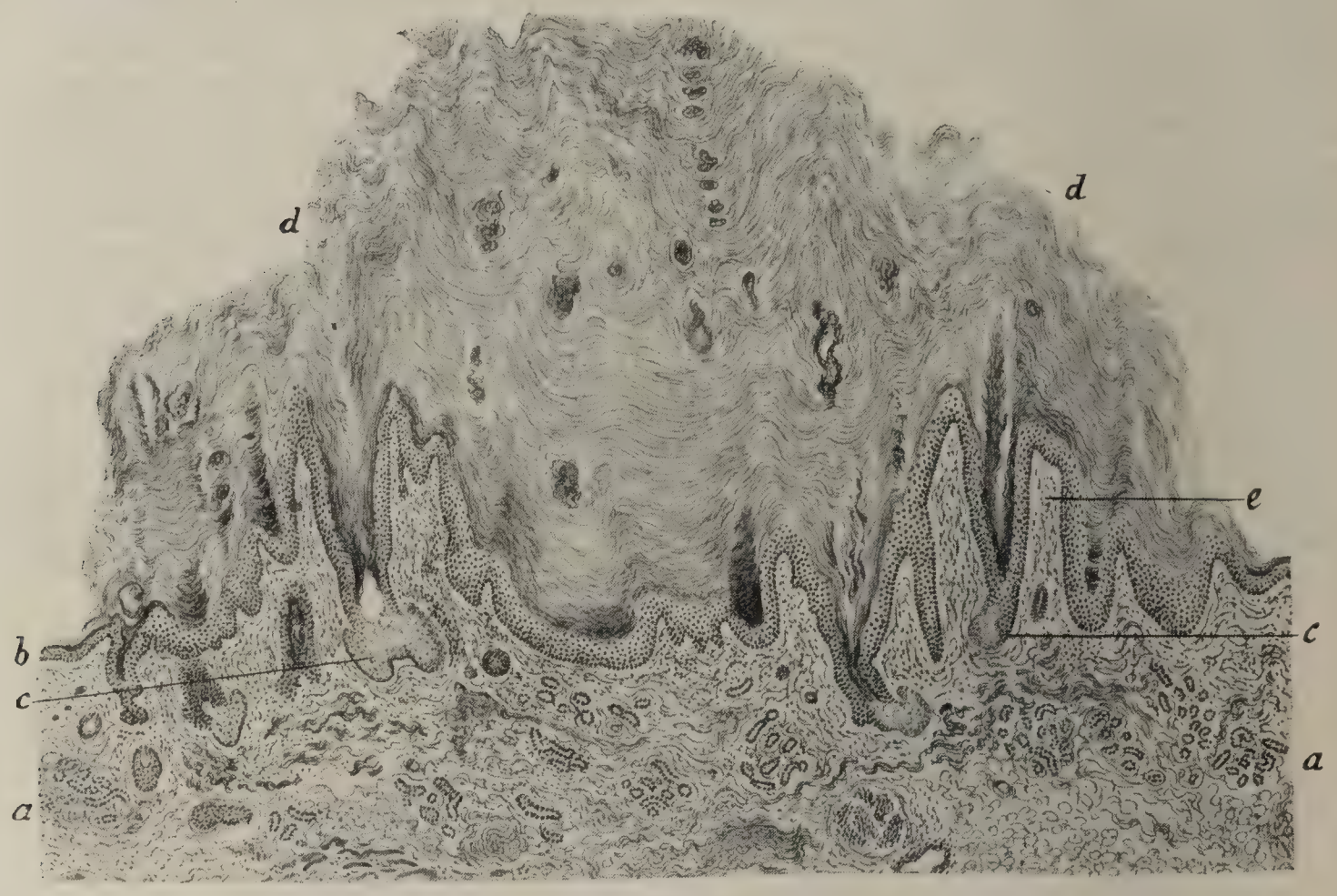

Fig. 425. Senile Hornwarze von der Stirn einer 84 Jahre alten Frau (Alk. Häm. Eos.). *a* Corium. *b* Epithel. *c* Atrophische Talgdrüsen mit verhorntem Epithel im Ausführungsgang. *d* Hypertrophische Hornschichten. *e* Vergrößerte Hautpapillen. Vergr. 15.

Das **Hauthorn, Cornu cutaneum** (Fig. 426 und Fig. 427), schließt sich nach seiner Genese und seinem Bau den Hornwarzen an und zeichnet sich vor denselben nur dadurch aus, daß es weit bedeutendere Größe erreicht, sich mehrere Zentimenter hoch erheben kann und in

Fig. 426.

Fig. 427.

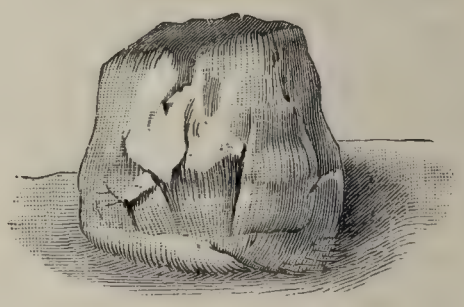

Fig. 426. Abgetragenes Cornu cutaneum vom Handrücken. Nat. Gr.
Fig. 427. Abgetragenes Cornu cutaneum vom Arm. Nat. Gr.

seinen höheren Lagen sich aus senkrecht zur Oberfläche der Haut gestellten Hornlamellen zusammensetzt. Es entsteht bald auf anscheinend normaler Haut, ohne äußere Veranlassung, bald auch wieder in Narben oder in Atheromen oder auf Geschwülsten.

Als **Keratosis pilaris** oder **Lichen pilaris** (s. Fig. 412 S. 463) bezeichnet man eine nach der Pubertätszeit an den Streckseiten der Ex-

tremitäten und der Brust auftretende knötchenförmige Verhornung der Epithelien an den Mündungen oder den tieferen Teilen der Haarfollikel. Die Follikel sind mißgestaltet und erweitert und enthalten meist ein zusammengerolltes Lanugohärchen.

Papillarhypertrophien der Haut, welche als **spitze Condylome, Condylomata acuminata,** oder **entzündliche Papillome** (Fig. 428), bezeichnet werden, entstehen am häufigsten an den äußeren Geschlechtsteilen und in der Umgebung des Anus und entwickeln sich hier infolge chronischer Reizzustände, welche durch gonorrhoische Entzündungen der Harnröhre oder durch schankröse Geschwüre und durch Zersetzungen des Präputialsekretes usw. unterhalten werden. Anfänglich nur kleine papillöse Erhebungen bildend, können sie allmählich zu bedeutender Größe heranwachsen, so daß sie schließlich blumenkohlartige, derbe, zumeist weiß aussehende Gewächse von der Größe einer Wallnuß, ja sogar eines Apfels bilden. Dabei pflegt mit dem Wachstum auch die Verzweigung der Papillen zuzunehmen. Die vergrößerten Papillen (*a*) bestehen aus gefäßhaltigem Bindegewebe, doch enthalten sie meist mehr oder weniger zahlreiche Rundzellen, und auch der Boden, auf dem sie stehen, ist zellig infiltriert und in Wucherung. Häufig findet sich in ihrer Umgebung auch eine Lymphangoitis, kenntlich an einer meist in Herden auftretenden Anhäufung von Rundzellen teils im Innern, teils in der Umgebung der abführenden Lymphgefäße.

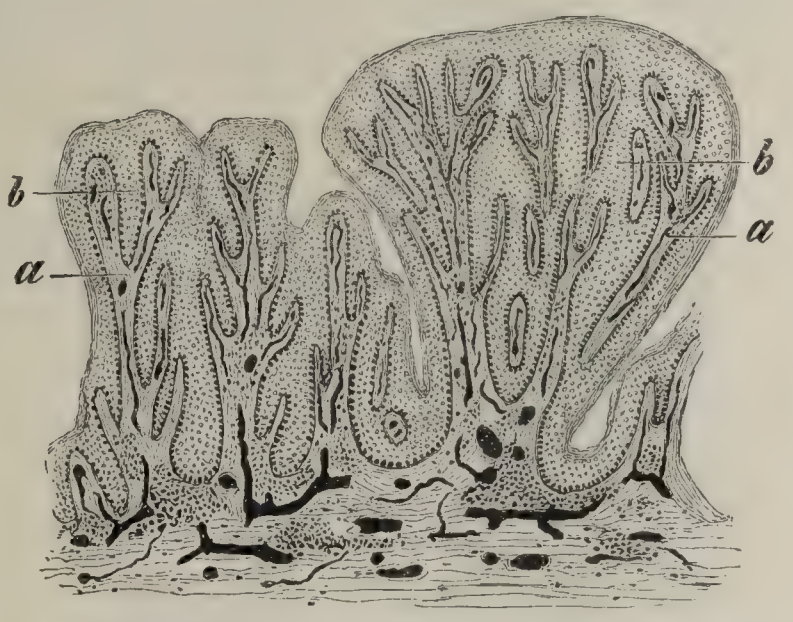

Fig. 428. Condyloma acuminatum (Injekt. Häm.). *a* Vergrößerte und verzweigte Papillen. *b* Epidermis. Vergr. 20.

Das Epithel (*b*) ist über den hyperplastischen Papillen verdickt und gleicht einen Teil der durch die Verzweigung der Papillen bedingten Unebenheiten aus, doch betrifft dies nur die kleinen Zweige, so daß der papillöse Bau des Gewächses schon makroskopisch erkennbar bleibt.

In seltenen Fällen entwickeln sich solche papilläre Wucherungen sehr rasch schon nach einmaligen Verletzungen und tragen danach auch einen sehr zellreichen Charakter, so daß man sie als **traumatische Granulome** bezeichnet.

Die **Akanthosis nigricans** (Pollitzer, Janovsky) ist durch eine umschriebene intensiv dunkle Verfärbung der Haut und die Bildung papillärer warziger Erhebungen charakterisiert, die besonders in die Nacken-, Achsel-, Brust-, Nabel-, Analgegend, den Guitocruralfalten und Kniekehlen lokalisiert sind, seltener auch an der Mundschleimhaut. Die Erkrankung tritt besonders im Verlaufe maligner Neubildungen des Magens und des Uterus auf.

Literatur.

Bätge, *Multiple Keratosen, D. Zeitschr. f. Chir. VI 1876.*
Grouven *und* ***Fischer,*** *Akanthosis nigricans, Arch. f. Derm. 70. Bd. 1904.*
Joseph, *Porokeratosis, Arch. f. Derm. 39. Bd. 1897.*

Lewin, *Clavi syphilitici, Arch. f. Derm. XXV 1893.*
Markuse, *Hauthörner, Arch. f. Dermat. 70. Bd. 1904.*
Mitwalsky, *Hauthörner d. Augenadnexa, Arch. f. Derm. XXVII 1894 (Lit.).*
Natanson, *Struktur des Hauthorns, A. f. Derm. L 1899.*
Pick, *Hauthorn der Glans penis, Vierteljahrsschr. f. Derm. II 1875.*
Pollitza, *Akanthosis nigricans, Internationaler Atlas 1890.*
Schütz, *Tylosis palmarum, Arch. f. Derm. 59. Bd. 1902 (Lit.).*
Spietschka, *Histologie d. Cornu cutaneum, A. f. Derm. 42. Bd. 1898.*
Unna, *Das Fibrokeratom, D. Zeitschr. f. Chir. XI 1879.*

§ 150. Als **erworbene Elephantiasis** oder **Elephantiasis Arabum** oder **Pachydermia acquisita** bezeichnet man eine über größere Strecken ausgebreitete hyperplastische Verdickung der Haut und des Unterhautzellgewebes (Fig. 429 u. Fig. 430). Die Veränderung ist die Folge eines

Fig. 429.



Fig. 430.

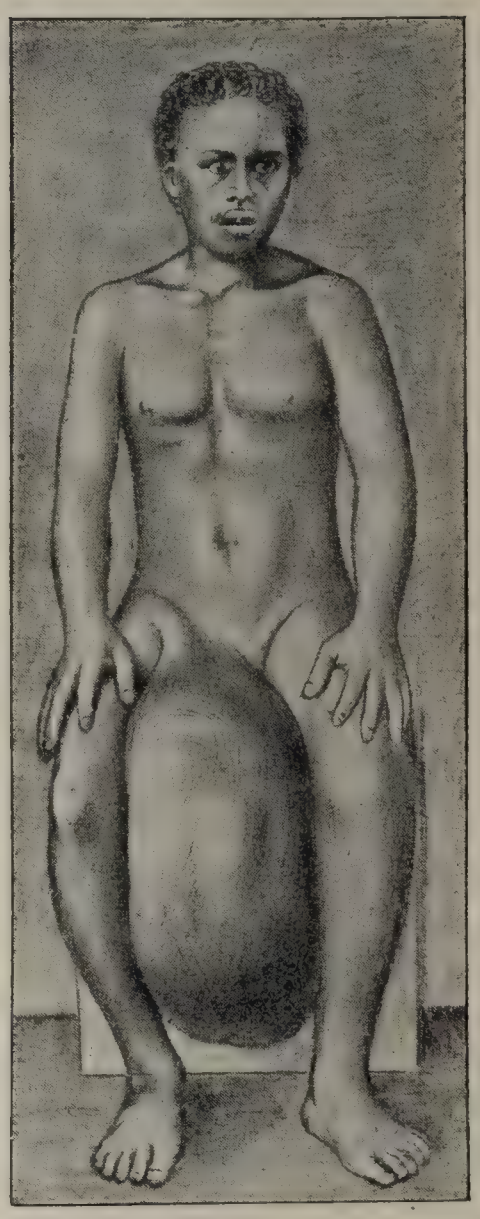

Fig. 429. Elephantiasis cruris lymphangiectatica.
Fig. 430. Elephantiasis scroti bei einem 19jährigen Samoaner (nach UTHEMANN, D. med. Wochenschr. 1895).

chronischen Leidens, das in vielen tropischen und subtropischen Gegenden, wie z. B. in Arabien, Ägypten, in Vorderindien, auf manchen Inseln des Indischen Archipels, in Zentralamerika, in Brasilien, endemisch auftritt, in Europa dagegen eine sporadisch vorkommende Krankheit bildet.

Sowohl bei der endemisch als bei der sporadisch auftretenden Elephantiasis kann man zwei Hauptgruppen unterscheiden, von denen die

eine durch einen Beginn mit Entzündungserscheinungen, häufig auch mit Fieber, die andere durch eine allmähliche entzündungslose Entwicklung des Leidens charakterisiert ist. Die Entzündungserscheinungen bestehen sowohl bei der epidemischen als bei der sporadischen Form meist in erysipelähnlichen und lymphangoitischen Prozessen, welche sich von Zeit zu Zeit wiederholen und schließlich bleibende Schwellungen hinterlassen. Die Ätiologie dieser Erscheinungen ist größtenteils nicht bekannt. Bei der epidemischen Form hängt der Prozeß in manchen Fällen mit der Invasion der Filaria Bankrofti (vgl. den allgem. Teil § 202), welche mit ihren Embryonen die Lymphgefäße bewohnt und Lymphstauungen und Entzündungen, namentlich im Gebiete der äußeren Genitalien, des Oberschenkels und der Bauchhöhle veranlaßt, zusammen, doch verursacht nicht jede Invasion der Filaria neben Lymphstauung auch Elephantiasis, und bei der Mehrzahl der untersuchten Fälle von epidemischer Elephantiasis sind Filarien nicht nachgewiesen. Die sporadische, entzündliche Elephantiasis kann, von den erwähnten Formen abgesehen, durch die verschiedensten chronischen oder häufig sich wiederholenden Entzündungsprozesse zur Entwicklung gebracht werden, so z. B. durch chronische Ekzeme, Tuberkulose der Haut und der an die Haut angrenzenden Knochen, chronische, durch Anwesenheit von Fremdkörpern verursachte Entzündungen, venöse Stauungen und variköse Geschwüre, Prurigo, syphilitische Periostitis, chronische Entzündungen der Scheide und der Vulva usw. Lymphstauungen, welche durch Drüsenerkrankungen oder durch irgendeine andere Ursache herbeigeführt werden, können die Entstehung der Elephantiasis begünstigen, führen aber an und für sich nicht zu Gewebshyperplasie.

Die Ätiologie der ohne Entzündungserscheinungen sich entwickelnden Elephantiasis ist noch dunkel, doch ist es wahrscheinlich, daß sie, auch wenn sie erst mehrere oder zahlreiche Jahre nach der Geburt zu bemerkbarer Größe heranwächst (Fig. 429), zum Teil auf angeborenen pathologischen Zuständen der Haut beruht.

Die erworbene Elephantiasis kann an den verschiedensten Stellen vorkommen, tritt aber am häufigsten an den unteren Extremitäten (Fig. 429) und den äußeren Geschlechtsteilen (Fig. 430) auf. Der Unterschenkel wird durch dieselbe plump und unförmlich. Reichen die Verdickungen bis an den Fuß, so geht die Abgrenzung des letzteren gegen den Unterschenkel mehr und mehr verloren, die untere Extremität wird einem Elephantenfuße ähnlich. Befällt die Affektion den Hodensack, so wächst derselbe zu einer mächtigen Geschwulstmasse heran, welche ein Gewicht von 60 kg und mehr erreichen kann.

Elephantiastisch verdickte Hautteile bestehen bald aus einem dichten, harten, weißen, speckigen, derben (Eleph. dura), bald aus einem weicheren, mehr grauweißen, schlaffen Gewebe (E. mollis) und können auch erweiterte Lymphgefäße enthalten (E. lymphangiectatica).

Die Blutgefäße sind bald auffallend weit und dickwandig, bald unverändert. Neben der Haut ist auch das subkutane Gewebe, mitunter auch das Bindegewebe der in der Tiefe gelegenen Teile hyperplasiert. Die Oberfläche der Haut ist bald glatt und die Hornschicht nicht verändert (E. glabra), bald ist sie mehr warzig (E. verrucosa) oder knotig (E. tuberosa) oder mit papillären Wucherungen (E. papillomatosa) besetzt. Oft ist auch die Hornschicht verdickt und bildet eine zusammenhängende dicke Hornlage oder Schuppen, Platten und

Schilder, eine Hyperplasie der Hornschicht, welche man als **erworbene Ichthyosis** oder als **Keratosis** bezeichnet.

Je nach der Größe und nach dem Stadium, in dem sich der Prozeß befindet, ist das Gewebe bald zellreich, dem Granulationsgewebe nahe stehend, bald derb, grobfaserig, zellarm.

Eine besondere Form der **Elephantiasis** bildet die als **Rhinophyma** oder **Pfundnase** bezeichnete, oft monströse Verunstaltung der Nase und zuweilen auch der angrenzenden Teile, welche teils durch Hypertrophie und Erweiterung der Talgdrüsen (Fig. 431 *c*, *d*, *e*), teils

Fig. 431. Acne rosacea (Rhinophyma). Schnitt durch die Nasenhaut (M. Fl. Häm. Eos.). *a* Corium, stellenweise zellig infiltriert. *b* Epidermis. *c* Talgdrüsen. *d* Talgdrüse mit Epithelschuppen. *e* Erweiterte, mit verhorntem Epithel und Bakterien (schwarz) ausgefüllte Ausführungsgänge der Talgdrüsen. *f* Demodex folliculorum im Ausführungsgang einer Talgdrüse. *g* Gefüllte Blutgefäße. Vergr. 45.

durch teleangiektatische Erweiterung der Gefäße (*g*), teils endlich durch entzündliche Veränderung und durch Hypertrophie des Bindegewebes bedingt ist. Die elephantiastische Verunstaltung stellt eine weitere Entwicklung jenes Zustandes dar, welchen man als **Acne rosacea** bezeichnet, d. h. durch Gefäßektasie (*g*) bedingte Rötungen und Verdickungen der Haut der Nase und ihr benachbarter Gesichtsteile, innerhalb welcher man Sekretpfropfen (Comedonen) in den Ausführungsgängen der Talgdrüsen (*e*) sowie auch Acnepusteln, d. h. Entzündungen in der Umgebung der Talgdrüsen findet.

Eine sehr eigentümliche, in ihrer Genese unerklärte Affektion, die bei Erwachsenen vorkommt, ist die **Sklerodermia,** d. h. eine ohne äußere Veranlassung ziemlich rasch auftretende, lokal beschränkte oder ausgebreitete Verhärtung der Haut, die entweder stationär bleibt oder progressiv weiterschreitet, oft wieder verschwindet, um

von neuem aufzutreten und schließlich einer Atrophie Platz zu machen. Sie kann sowohl am Stamme als im Gesicht und an den Extremitäten, auch an den Fingern (Sklerodaktylie) auftreten. Die Haut fühlt sich an der betreffenden Stelle bretthart an, wie ein gefrorener Leichnam (Kaposi). Nach den Angaben der Autoren (Chiari, Dinkler, Wolters) sind im Stadium der Verdickung die Bindegewebsfibrillen gequollen, und es findet eine Neubildung von Bindegewebe aus Keimgewebe statt. Schon frühzeitig finden sich starke Verdickungen an den Gefäßwänden, die zu Verengerung des Gefäßlumens führen. Später tritt Schrumpfung des Bindegewebes ein.

Als **Sklerema neonatorum** bezeichnet man eine Verhärtung des Zellgewebes, welche zuweilen bei Kindern in den ersten Lebensmonaten auftritt und namentlich Unterschenkel und Füße befällt. Nach Langer beruht diese Verhärtung darauf, daß beim Sinken der Körpertemperatur in Kollapszuständen das Fett des Panniculus erstarrt. (Das Fett von Kindern enthält mehr Palmitin- und Stearinsäure als das der Erwachsenen, dagegen weniger Ölsäure. Es schmilzt daher erst bei 45° C; das Fett der Erwachsenen trennt sich bei Zimmertemperatur in 2 Schichten. Die obere, flüssige erstarrt bei 0° C, die untere, krümelige wird bei 36° C flüssig.) Andere Autoren betonen das Auftreten von Ödem (Sklerödem), das sie teils durch Zirkulationsstörungen, teils durch die Annahme einer abnormen Durchlässigkeit der Gefäßwände zu erklären suchen.

Literatur.

Chiari, Skleroderma, Vierteljahrsschr. f. Derm. V.
Daniels, The filarial origin of Elephantiasis, Brit. med. Journ. II 1898.
Dinkler, Zur Lehre v. d Skleroderma, D. Arch. f. klin. Med. 48. Bd. 1892 (Lit.).
Dohi, Rhinophyma, Arch. f. Derm. 37. Bd. 1896 (Lit.).
Erben, Ätiologie d. Skleroderma, Vierteljahrsschr. f. Derm. XV 1888.
Esmarch und Kulenkampff, Die elephantiastischen Formen, Hamburg 1885.
Esser, Sklerema neonat. oedematosum, Münch. med. Wochenschr. 1900.
Kaposi, Skleroderma adultorum, Eulenburgs Realenzyklop. XXII 1899.
Lewin und Heller, Die Sklerodermie, Berlin 1895 (Lit.).
v. Notthafft, Arbeiten über Sklerodermie, Zentralbl. f. allg. Path. IX 1898 (Lit.).
Soltmann, Sklerema neonatorum, Eulenburgs Realenzyklop. XXII 1899 (Lit.).
Virchow, Die krankhaften Geschwülste I.
Wolters, Skleroderma, A. f. Derm. XXIV 1891 (Lit.); Sklerodaktylie, ib. XXX 1895.
Zambin, Histol. d. Sklerodermia circumscripta, Arch. f. Derm. LV 1901 (Lit.).

VII. Auf kongenitaler Anlage beruhende Hypertrophien, Muttermäler, Warzen und Geschwülste der Haut.

§ 151. Die **Haut** und das **subkutane Gewebe** gehören zu denjenigen Organen des menschlichen Körpers, welche häufig der **Sitz lokaler Mißbildungen** sind, welche entweder schon bei der Geburt erkennbar sind, oder aber in den Jahren des Wachstums, selten später sich aus verborgenen Keimen zu sichtbaren Bildungen entwickeln. An dieser pathologischen Entwicklung können sämtliche Bestandteile der Haut gleichmäßig Teil nehmen, doch gelangen häufiger nur einzelne Teile derselben zu einer pathologischen Ausbildung, und demgemäß wechselt auch ihre Erscheinung. Bei einer Gruppe dieser Veränderungen sind namentlich die Epithelien, zum Teil auch der Papillarkörper, bei einer zweiten das Bindegewebe des Coriums oder des subkutanen Gewebes oder beider zugleich, bei einer dritten die Lymphgefäße, bei einer vierten die Blutgefäße, bei einer fünften die Nerven, bei einer sechsten mehrere der genannten Gewebe wesentlich beteiligt resp. verändert und pathologisch entwickelt.

In manchen Fällen hat die veränderte Hautstelle an Masse nicht zugenommen, und es ist das **normale Gewebe nur durch ein pathologisches substituiert.** In anderen Fällen findet im Erkrankungsgebiet

eine Volumszunahme statt, und es entstehen dadurch Gewebsbildungen, welche, falls sie umschrieben sind, den **Tumoren,** falls sie sich über größere Bezirke verbreiten und dieselben vergrößern und zugleich verunstalten, der **Elephantiasis** zugezählt werden.

Fig. 432. Ichthyosis congenita.

§ 152. Als **Ichthyosis** oder **Fischschuppenkrankheit** bezeichnet man eine Affektion, welche durch die Bildung epidermoidaler Schuppen, Plättchen oder Platten oder horniger Warzen (Keratose) charakterisiert ist. Sie beruht auf einer Vegetationsanomalie der Haut, besonders der Epidermis, welche entweder schon intrauterin (Fig. 432), oder aber erst

später, in der Kindheit zu einer pathologischen Beschaffenheit der epidermoidalen Hautdecke führt.

Die **Ichthyosis congenita** (Fig. 432) ist durch die Bildung von Hornplatten charakterisiert, welche durch Risse und Furchen, die bei dem Wachstum des Körpers entstanden sind, voneinander getrennt sind. Finger und Zehen pflegen von einer kontinuierlichen derben Hornschicht überzogen und infolgedessen in ihrer Entwicklung zurückgehalten zu sein.

Die Platten bestehen aus dichtgefügten Lagen verhornter Epithelien (Fig. 433 *c*), welche Wollhärchen (*e*) einschließen und sich auch in die erweiterten Haarbälge (*d*) fortsetzen.

Fig. 433. Ichthyosis congenita. Schnitt durch die Haut des Rumpfes (Alk. Pikrokarm.). *a* Corium mit Drüsen. *b* Papillarkörper mit Rete Malpighii. *c* Hypertrophische Hornschicht der Epidermis. *d* Erweiterte, mit verhorntem Epithel ausgekleidete Haarbälge. *e* Haare. Vergr. 40.

Bei der **im extrauterinen Leben auftretenden Ichthyosis** zeigen sich zu Beginn in der Haut kleine gelb- bis braunrote, mäßig infiltrierte Flecken (Róna), über welchen die Hornschicht trockener und glänzender wird. Nach Ausbildung der Erkrankung ist die Hornschicht der Epidermis wenig oder mächtig verdickt und pigmentiert, und bildet ein vielfach zerklüftetes Lager. Das Rete Malpighii dagegen ist verhältnismäßig schwach entwickelt und geht rasch und unvermittelt in die Hornschicht über.

Bei der als Ichthyosis s. Keratosis follicularis bezeichneten Form betrifft die Keratose hauptsächlich die Haarbälge, aus denen kleine Hornsäulchen hervorragen, die sich vor den bei Lichen pilaris (§ 143) vorkommenden durch größere Festigkeit auszeichnen. Die gleichen Bildungen kommen indessen auch auf den den Follikeln benachbarten Hautflächen vor (Samberger). Bei der **Ichthyosis simplex** bilden sich linsen- bis pfenniggroße Schüppchen und Plättchen, die in der Mitte festsitzen und der Haut ein gefeldertes Aussehen geben (Ichth. nitida). Eine Produktion von umschriebenen Hügeln und stachelartigen Bildungen

führt zur **Ichthyosis hystrix.** Bei der als **Porokeratosis** (Mibelli) bezeichneten Bildung beschränkt sich die übermäßige Hornbildung im wesentlichen auf die Schweißdrüsen-Ausführungsvorgänge.

Tritt der Prozeß der excessiven Bildung von Hornschichten in einem ganz umschriebenen Bezirk über vergrößerten Papillen auf, so bildet sich eine **ichthyotische Warze** (Fig. 434 *b*, *c*).

Fig. 434. Ichthyotische Warze (M. Fl. Häm. Eos.). *a* Corium. *b* Vergrößerter Papillarkörper. *c* Geschichtete Hornlagen. Vergr. 40.

Der Ichthyosis nahe stehend sind als **Keratoma hereditarium** beschriebene, vererbbare Verdickungen der Hornschicht, die vornehmlich an Händen und Füßen vorkommen.

Literatur über Ichthyosis.

Carbone, *Ictiosi congenita, Arch. per le Scienze Med. XV 1891.*
Caspari, *Ichthyosis congenita, Vierteljahrsschr. f. Derm. u. Syph. XIII 1886.*
Doctor, *Dariersche Krankheit u. Ichthyosis, A. f. Derm. XLVI 1898.*
Esoff, *Zur Lehre v. d. Ichthyosis, Virch. Arch. 69. Bd. 1872.*
Gaßmann, *Untersuch. über Ichthyosis, Arch. f. Dermat. Erg. Bd. 1904 (Lit.).*
Giovannini, *Ichthyosis mit Hypertrophie d. Schweißdrüsen, A. f. Derm. XXVII 1894.*
Leloir, *Affect. cutanées d'origine trophique, Arch. de phys. 1881.*
Mibelli, *Porokeratosis, A. f. Derm. XLVII 1899 (Lit.).*
Neumann, *Keratoma hereditarium Arch. f. Derm. 42. Bd. 1898 (Lit.).*
Riecke, *Ichthyosis congenita, A. f. Derm. LIV 1900 (Lit.).*
Róna, *Ichthyosis im Säuglingsalter, Arch. f. Derm. XXI 1889.*
Samberger, *Hyperkeratosen, Arch. f. Dermat. 76. Bd. 1905.*
Schabel, *Ichthyosis congenita, Stuttgart 1856.*
Unna, *Über Keratoma palmare et plantare congen., Vierteljahrsschr. f. Derm. X. 1883; Histopathologie der Hautkrankheiten, 1894.*
Vörner, *Keratoma hered. palmare et plantare, A. f. Derm. LVI 1901.*
Wassmuth, *Hyperkeratosis congenita, Beitr. v. Ziegler XXVI 1899.*

§ 153. Die **Hämangiome der Haut** stellen in der Entwicklungs- und Wachstumszeit auftretende Bildungen dar, welche teils als **Naevi vasculosi** bezeichnete umschriebene rote Flecken, teils den **weichen Warzen** zugezählte knotige Prominenzen, teils als **Elephantiasis** sich darstellende Hautverdickungen bilden.

Histologisch handelt es sich in allen Fällen um eine pathologische Ausgestaltung der Blutgefäße der Haut oder auch des subkutanen Gewebes innerhalb eines bestimmten Bezirks, welche bald den Charakter einer Teleangiektasie oder eines Angioma simplex, bald denjenigen eines Angioma cavernosum (Fig. 435 *c*), bald endlich auch denjenigen eines Angioma hypertrophicum (Fig. 436) trägt.

Die als **Naevi** auftretenden Angiome bilden bald lebhaft rote, bald blaurote Flecken, welche als Naevi vasculosi flammei und N. vasc. vinosi unterschieden werden und sowohl in kleinen umschriebenen Gebieten als auch über größere Strecken, z. B. über eine ganze Gesichtshälfte verbreitet vorkommen können. Größere Naevi können sich auch aus kleineren zusammensetzen oder von kleinen roten Flecken

Fig. 435. Angioma cavernosum cutaneum congenitum. *a* Epidermis. *b* Corium. *c* Kavernöse Bluträume. Hämatoxylinpräparat. Vergr. 20.

umgeben sein. Sie liegen entweder nur im Corium und dem Papillarkörper oder reichen auch in das subkutane Gewebe. Die Haut ist im veränderten Gebiet bald von normaler Dicke, bald mehr oder weniger verdickt (Naevus prominens).

Die in Form weicher Warzen auftretenden Gefäßnaevi sind bald blaurot (Naevus vasculosus tuberosus), bald auch blaß, ohne besondere Färbung, letzteres namentlich dann, wenn sie den Charakter hypertrophischer Angiome, deren dickwandige Gefäße wenig Blut einschließen, oder nur mehr solide Zellstränge darstellen, tragen.

Fig. 436. Haemangioma simplex hypertrophicum cutaneum et subcutaneum (Form. Häm.). *a* Bluthaltige, *b* blutleere kollabierte dickwandige Gefäße. Vergr. 100.

Größere, zu elephantiastischer Verunstaltung führende Angiome erstrecken sich sowohl über das kutane als auch über das subkutane Gewebe und tragen meist den Charakter cavernöser Angiome (Elephantiasis cavernosa).

Gesellt sich zu Hämangiomen eine starke Wucherung des Zwischengewebes, so erhält das verdickte Gewebe mehr einen fibrösen Charakter, und es tritt der teleangiektatische Charakter der Bildung zurück.

Die **Lymphangiome der Haut** treten, ähnlich wie die Hämangiome, teils in Form **örtlicher Gewebsmißbildungen** ohne Massenzunahme, teils in Form kleiner umschriebener oder über größere Flächen sich

Fig. 437. Nässendes subepitheliales Lymphangiom der Haut (Alk. Karm.). *a* Corium. *b* Epithel. *c d* Lymphräume. Vergr. 14.

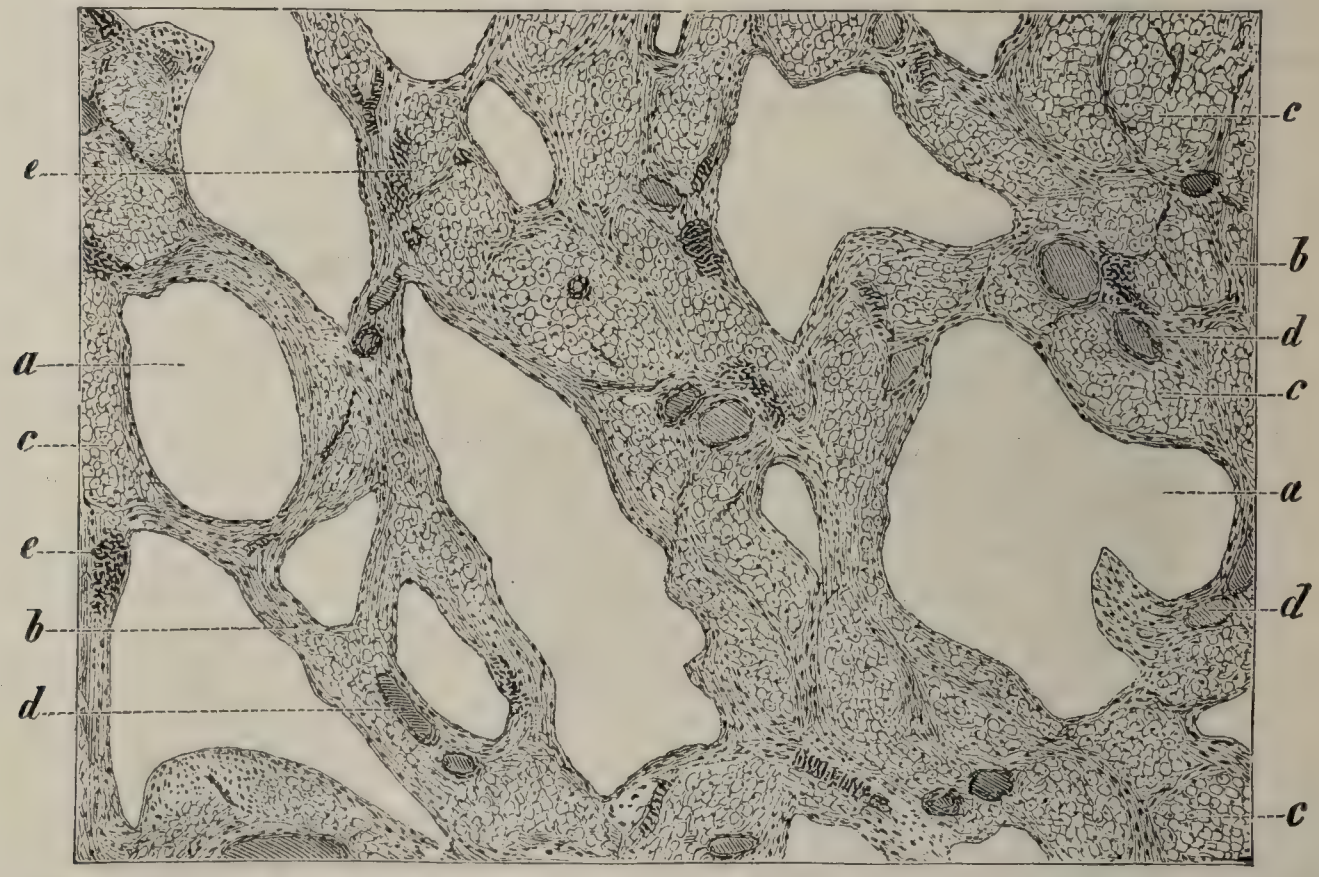

Fig. 438. Lymphangioma cavernosum subcutaneum (Alk. Karm.). *a* Ektatische Lymphgefäße. *b* Bindegewebe. *c* Fettgewebe. *d* Größere Blutgefäße. *e* Lymphoide Herde. Vergr. 20.

ausbreitender **Warzen,** d. h. höckeriger oder knotiger Prominenzen, teils endlich auch als **elephantiastiche Hautverdickungen** auf. Sie können sowohl blaß als auch durch reichlichen Gehalt an weiten Blutgefäßen mehr oder weniger gerötet, den Hämangiomen ähnlich sein.

Nach ihrem Bau kann man teleangiektatische (Fig. 437), cavernöse (Fig. 438), cystöse und hypertrophische Lymphangiome,

nach ihrem Sitz kutane (Fig. 437) und subkutane (Fig. 438) unterscheiden. Liegen die erweiterten Lymphgefäße im Papillarkörper dicht unter dem Epithel (Fig. 437 *d*), so können sie hier Cystchen bilden, die prominieren; es kann ferner Lymphe durch das Epithel durchsickern, die Hornschicht des Epithels in Bläschen abheben, namentlich wenn das Gewebe in Entzündung gerät.

Die Lymphangiome kommen sowohl am Rumpfe als am Kopfe und den Extremitäten vor. Zu elephantiastischen Verunstaltungen führende Formen, wie sie z. B. an den äußeren Genitalien, an den Lippen und am Rumpfe vorkommen, können in ihrem Bau das Bild reiner Lymphgefäßtumoren bieten, doch kommt es auch nicht selten vor, daß sich eine stärkere Bindegewebswucherung hinzugesellt, so daß man das Bild einer an Lymphgefäßen reichen fibrösen Elephantiasis hat. Neben Lymphangiomen kann die Haut abnorme Pigmentierung zeigen.

Literatur über Angiome der Haut.

Bäumler, *Wachsender Pigmentnaevus (Lymphangiom), Münch. med. Wochenschr. 1901.*
Bryk, *Lymphangiome, Langenbecks Arch. XXIV 1879.*
Esmarch u. Kulenkampff, *Die elephantiastischen Formen, Hamburg 1885.*
Freudweiler, *Lymphangioma circumscriptum cutis, A. f. Derm. 41. Bd. 1897.*
Guth, *Haemangioendothelioma multiplex, Festschr. f. Kaposi, Wien 1900.*
Jarisch, *Hautgeschwülste, Arch. f. Derm. XXVIII 1894.*
Langhans, *Lymphangiome d. unteren Extremität, Virch. Arch. 75. Bd. 1879.*
zur Nieden, *Lymphangiektasie mit Lymphorrhagie, Virch. Arch. 90. Bd. 1882.*
Rieke, *Naevus vasculosus giganteus, Arch. f. Dermat. 63. Bd. 1903.*
Schnabel, *Lymphang. circumscriptum cutis, A. f. Derm. LI 1900.*
Virchow, *Die krankhaften Geschwülste III.*
Vollmer, *Elephantiasis lymphangiect. congen., Arch. f. Derm. 65. Bd. 1903.*
Waelsch, *Lymphang. circumscriptum cutis, A. f. Derm. LVI 1901.*

§ 154. Als **zellige Naevi** kann man eine Gruppe von Hautmißbildungen zusammenfassen, die alle dadurch charakterisiert sind, daß im Papillarkörper oder im Corium, oder in beiden zugleich mehr oder weniger scharf abgegrenzte Herde relativ großer, epitheloider Zellen eingelagert sind. Es gehören hierzu viele in der Kindheit auftretende Warzen, die Pigmentmäler, die Linsenflecke, die Sommersprossen und die Xanthome.

Die **zelligen Warzen,** welche bei jugendlichen Individuen auftreten, um entweder zu verschwinden oder dauernd in einer gewissen Größe sich zu erhalten, stellen umschriebene Hauterhebungen dar, deren Oberfläche bald glatt (Fig. 439), bald höckerig, mit Papillen besetzt (Fig. 440) ist. Bleibt die Hornschicht unverändert, so erscheint die Warze weich (Fleischwarze, Verruca mollis s. carnea). Hypertrophie der Hornschicht (Fig. 440 *a*, *b*) führt zu einer Verhärtung der Warze (Hornwarze, V. dura).

Bei glatten Warzen liegen die Zellnester im Corium (Fig. 439), und der Papillarkörper ist abgeflacht oder wenigstens nicht vergrößert. Entwicklung der Zellnester innerhalb der Hautpapillen nebst (Fig. 440 *d*) führt zu einer Vergrößerung derselben und damit zur Bildung rauher Warzen, in denen auch am häufigsten eine hypertrophische Entwicklung der Hornschicht (Fig. 440 *a*), oft mit Bildung interpapillär gelegener Perlen (*b*), sich einstellt.

Die bereits in § 127 beschriebenen **Pigmentmäler, Linsenflecke** und **Sommersprossen** enthalten den zelligen Warzen ganz entsprechende

Zellnester, und der Unterschied besteht nur darin, daß daneben noch Pigment sich bildet, das teils innerhalb der erwähnten großen Zellen, teils auch in deren Nachbarschaft in gewöhnlichen Bindegewebszellen (Chromatophoren), teils endlich auch in der Epithelschicht liegt. Am reichlichsten und am stärksten ausgebildet sind die Zellnester in prominierenden Muttermälern zu erwarten, am spärlichsten vertreten und am kleinsten sind sie in Sommersprossen.

Fig. 439. Durchschnitt durch eine kleine weiche, glatte Warze (Form. Häm. Eos.). Vergr. 40.

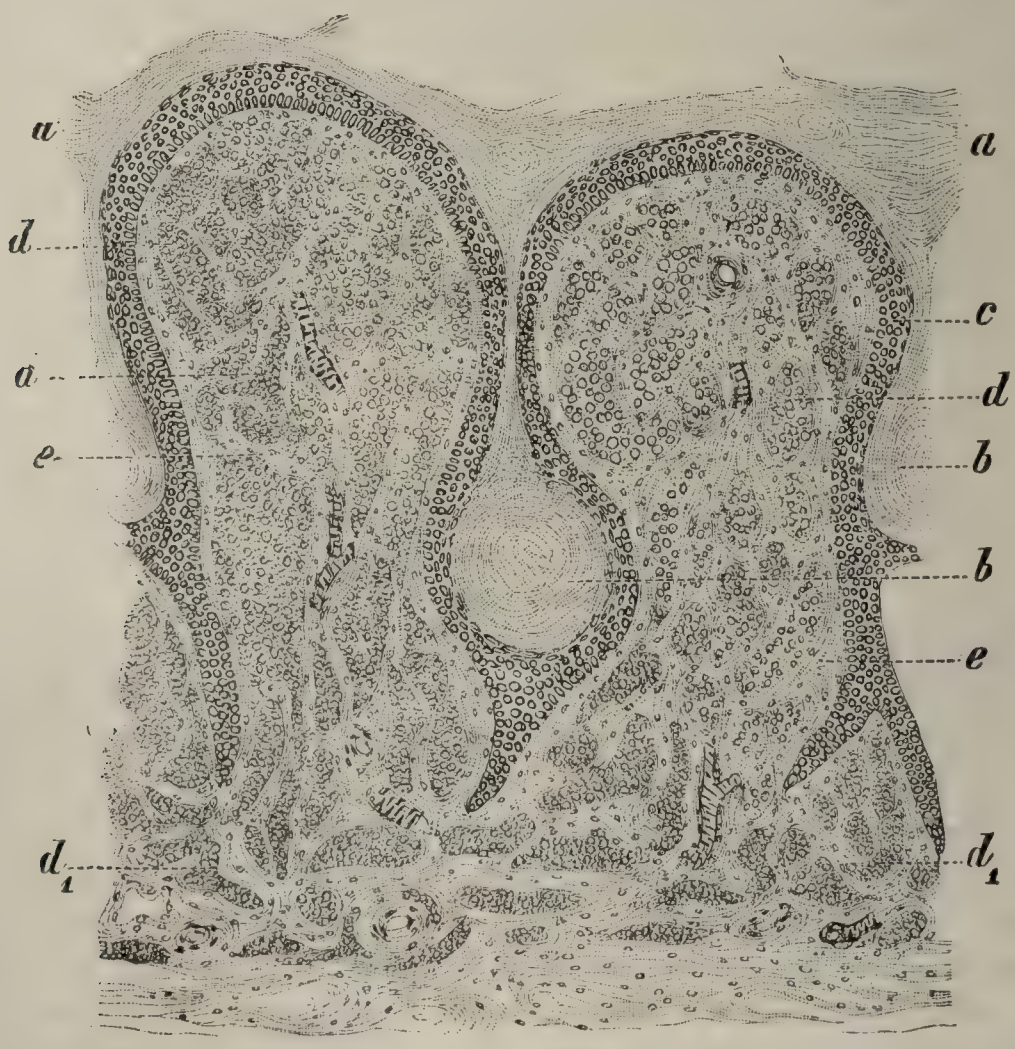

Fig. 440. Durchschnitt durch zwei Papillen einer höckerigen Warze (Alk. Karm.). *a* Verdickte Hornschicht der Epidermis. *b* Epithelperlen. *c* Rete Malpighii. *d* Zellnester und Zellstränge in den Papillen, d_1 im Stratum reticulare. *e* Bindegewebe. Vergr. 50.

Die als **Xanthelasma** oder als **Xanthoma** bezeichneten schwefelgelben oder bräunlichgelben Flecken, die bald im Niveau der Haut der Umgebung liegen (X. planum), bald in Form von Knötchen (X. tuberosum) sich über die Haut erheben, enthalten ebenfalls Herde großer Zellen, doch unterscheiden sie sich von den Zellnestern der farblosen Fleischwarzen und der Pigmentflecken dadurch, daß sie zu einem großen Teil mit dichtgedrängten Fettröpfchen erfüllt sind. Die Xanthome können eine erbliche Familieneigentümlichkeit bilden und treten am häufigsten an den Augenlidern (X. circumscriptum) selten über verschiedene Stellen des Körpers verbreitet (X. disseminatum) auf.

Sowohl in den pigmentierten als in den nicht pigmentierten zelligen Naevi kann ein Teil der Zellhaufen der scharfen Abgrenzung gegen das Bindegewebe entbehren und sich mehr allmählich im Bindegewebe verlieren oder diffus ausgebreitete Zellmassen bilden. Von Fleischwarzen und Pigmentmälern können bösartige Neubildungen ausgehen, die teils zu der Gruppe der Sarkome, teils der Karzinome gehören.

Stellt sich, was nicht selten geschieht, in Warzen oder Pigmentmälern eine abnorme Behaarung ein, so werden sie als **Naevi pilosi** bezeichnet.

Das **Pseudoxanthoma elasticum** (Darier) bildet kleine, weiche, gelbliche, xanthomartige Flecken oder Knötchen. Es kommt durch herdförmigen, isolierten, körnigen und segmentären Zerfall und Quellung und Kräuselung der elastischen Fasern in den mittleren und tieferen Cutisschichten, sowie durch geringe Anhäufung von Pigmentzellen in der oberen Cutisschicht zustande und tritt als kongenitale Dystrophie in den Pubertätsjahren in die Erscheinung.

Die **Herkunft der Naevuszellen** im Corium ist noch streitig. Während bis in die letzten Jahre die Ansicht die herrschende war, daß sie Abkömmlinge von Endothelzellen (vgl. § 108 d. allg. T.) seien, so daß man die zelligen Naevi als Endotheliome oder hypertrophische Lymphangiome bezeichnen konnte, mehrt sich die Zahl der Autoren (Unna, Kromayer, Orth, Abesser, Larass), welche annehmen, daß sie Abkömmlinge des Deckepithels, daß sie bei der Bildung der Naevi von demselben abgetropft oder abgeströmt (Unna) seien. Vollkommen beweiskräftig sind die beschriebenen Bilder indessen insofern nicht, als man auch an ein Eindringen endothelialer Wucherungen ins Epithel denken kann. Ist die Annahme der epithelialen Abstammung der Naevuszellen richtig, so müßte man die von Pigmentnaevi ausgehenden malignen melanotischen Tumoren (§ 156) nicht mehr den Sarkomen zuzählen, sondern als Naevuskarzinome bezeichnen.

Literatur.

Abesser (Orth), *Herkunft d. Zellhaufen in den Naevi, V. A. 166. Bd. 1901 (Lit.).*
Anderson, *Xanthoma multiplex, Brit. med. Journ. 1892 No. 1666.*
Ehrmann, *Multiple symmetrische Xanthelasmen u. Lipome, Beitr. v. Bruns IV 1888.*
Geyer, *Xanthoma tub. multiplex, A. f. Derm. 40. Bd. 1897.*
Herxheimer u. Hildebrand, *Neoplasmen der Haut, Erg. d. allg. Path. VII 1902.*
Jadalewitsch, *Histogenese d. weichen Naevi, A. f. Derm. LVIII 1901.*
Köbner, *Xanthoma, Vierteljahrsschr. f. Derm. XV 1888.*
Kromayer, *Endothelioma tuberosum colloides, Virch. Arch. 139. Bd. 1895.*
Lanz, *Exper. Beitr. (Überimpfung v. Warzen) zur Geschwulstlehre, D. med. Woch. 1899.*
Larass, *Melanot. Neubildungen, Arb. a. d. Inst. v. Lubarsch, Wiesbaden 1901.*
Lehzen u. Knauß, *Xanthoma multiplex tuberosum, Virch. Arch. 116. Bd. 1889.*
Perthes, *Verkalkte Endotheliome der Haut, Beitr. v. Bruns XII 1894 (Lit.).*
Poensgen, *Xanthelasma multiplex, Virch. Arch. 91. Bd. 1883.*
Sachs, *Histologie d. weichen Naevi, Arch. f. Dermat. 66. Bd. 1903.*

Töpfer, *Xanthoma tuberos. diabeticum, A. f. Derm. 40. Bd. 1897.*
Touton, *Xanthelasma, Vierteljahrsschr. f. Derm. 1885.*
Unna, *Naevus, Histolog. Atlas, Heft 5, Hamburg 1901.*
Variot, *Mélanodermie congénitale, Arch. de phys. X 1887.*
de Vincentiis, *Xanthome, Arch. ital. de biol. IV 1883.*
Werther, *Pseudoxanthoma elasticum, Arch. f. Dermat. 69. Bd. 1904.*

§ 155. Die **Fibrome der Haut** treten meist in Form multipler Knoten (Fig. 442) auf, welche von den Hautnerven aus sich entwickeln und danach den **Nervenfibromen** zuzuzählen sind. Die kleinsten sind kaum erkennbar oder liegen ganz in der Haut versteckt, während die größeren sich über die Oberfläche erheben und zum Teil eine bedeutende Größe erreichen. Da das multipel auftretende Nervenfibrom meist eine weiche Geschwulstform darstellt, trägt es auch den Namen eines **Fibroma molluscum.** Die Knoten bestehen aus zellreichem, feinfaserigem Bindegewebe und lagern bald vornehmlich im Corium (Fig. 441 *a*), bald im Papillarkörper.

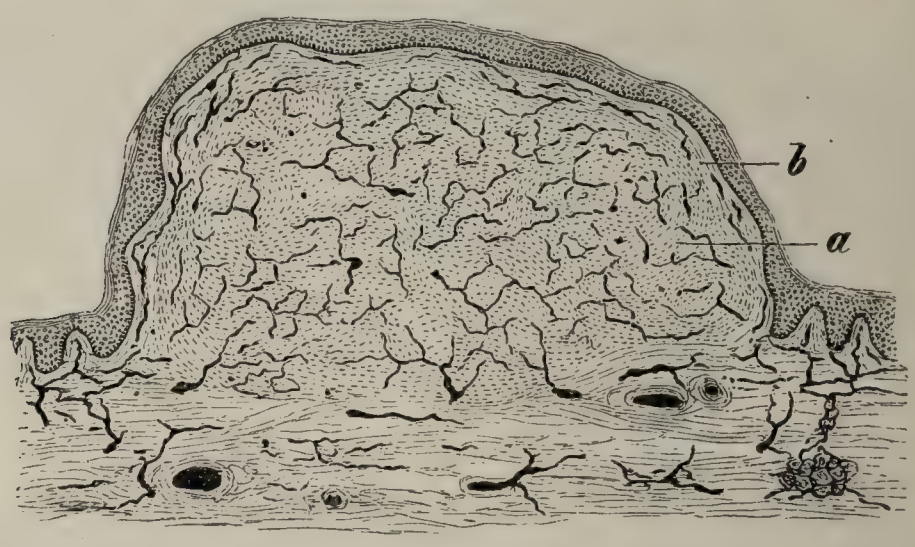

Fig. 441. Neurofibroma molluscum (Injekt. Häm.). *a* Fibrom. *b* Abgeflachter Papillarkörper. Vergr. 200.

Die Neurofibrome der Haut können sowohl auf bestimmte Nervengebiete beschränkt als auch über die ganze Haut verbreitet (Fig. 442) vorkommen. Nicht selten treten gleichzeitig auch Fibrome an den großen subkutan oder in der Tiefe liegenden Nervenstämmen und Nervenästen auf (vgl. § 125).

Bildet sich von einem einzelnen Nerven aus ein größerer weicher Knoten, so bezeichnet man denselben als **elephantiastisches Molluscum.** Bilden Stränge durch Bindegewebswucherung des Endoneuriums verdickter und mit fibrösen Anschwellungen versehener Nerven ein Convulot oder ein Geflecht von Nerven (vgl. Fig. 389, S. 423), so entsteht ein Rankenneurom oder plexiformes Neurom. Führen solche Rankenneurome teils durch ihre eigene Masse, teils durch Verbindung mit diffusen Bindegewebswucherungen in der Haut und dem subkutanen Zellgewebe zu mehr oder weniger ausgebreiteter Hautverdickung, so entsteht eine **Elephantiasis neuromatosa** (Fig. 443).

Zu der neuromatösen Elephantiasis gehören die häufigsten Formen der aus angeborenen Anlagen hervorgehenden elephantiastischen Verunstaltungen der Haut, namentlich jene weichen, lappigen, faltigen, an die Hautlappen der Pachydermen erinnernden Hauthyperplasien, welche als **Pachydermatocele** (Val. Mott) oder als **Elephantiasis mollis** (Virchow) oder als **Lappenelephantiasis** (Volkmann) bezeichnet wer-

den. Die Oberfläche der hypertrophischen Partien ist bald glatt, bald höckerig und kann zugleich auch noch der Sitz eines Pigmentnaevus sein.

Die Zahl der in dem elephantiastisch verdickten Hautgewebe vorhandenen Neurofibrome (Fig. 444 *f*, f_1) ist bald reichlich, bald spärlich und kann in den verschiedenen Bezirken sehr wechseln. Die Nervenfasern (*g*) sind meistens im Zentrum der Knoten gelagert. Das zwischen den Nervenfibromen gelegene hyperplastische Gewebe (*c*, *k*) ist meistens zellreicher als das normale Bindegewebe.

Fig. 442. Multiple Neurofibrome der Haut (nach v. Recklinghausen).

Fibrome der Haut, welche nicht von den Nerven ausgehen, sind im ganzen selten, kommen aber sowohl in Form von Knoten als auch von papillären und polypösen, bald harten, bald weichen Wucherungen verschiedener Größe, deren kleinere Formen auch den Warzen zugezählt werden, vor. Es gibt ferner auch eine **fibröse Elephantiasis,** die nicht von den Nerven ausgeht und am häufigsten an den äußeren weiblichen Genitalien auftritt.

Als eine seltenere Neubildung, die den Fibromen zugerechnet werden muß, ist endlich das **Keloid** zu erwähnen, welches als harte, knollige oder platten- und streifenförmige oder wohl auch strahlenförmige Geschwulst, die ihren Sitz unter dem unveränderten Papillarkörper hat, auftritt. In ausgebildetem Zustande besteht die Geschwulst fast ganz aus derben Faserbündeln. In jüngeren Entwicklungsstadien enthält sie reichlich Spindelzellen.

Die als **Narben-Keloid** bezeichnete Geschwulstform entwickelt sich von einer Narbe aus; im übrigen sieht sie dem echten Keloid ähnlich. Innerhalb des Keloides fehlen (GOLDMANN) elastische Fasern.

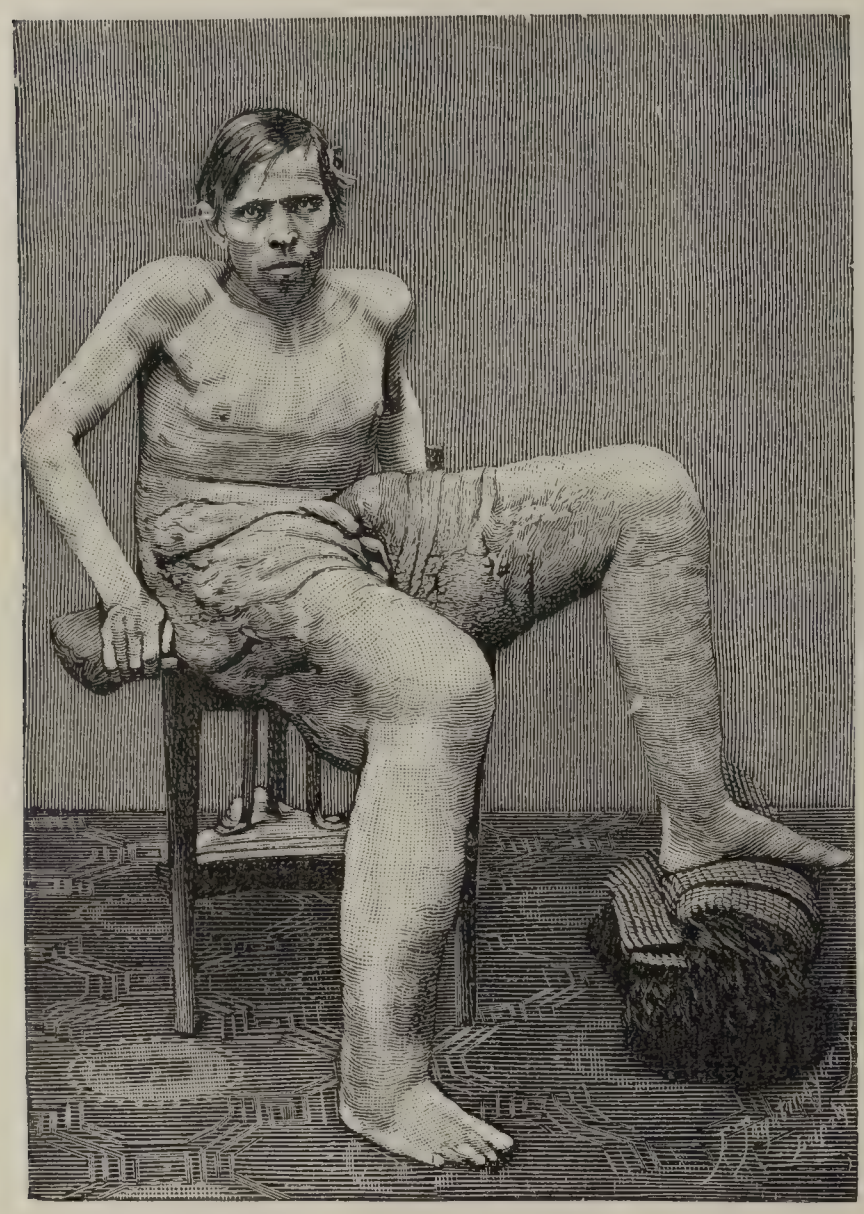

Fig. 443. Elephantiasis femorum neuromatosa.

Als **neuropathisches Papillom** (GERHARDT) oder **Naevus unius lateris** (v. BAERENSPRUNG) oder **Nervennaevus** (TH. SIMON), oder papillärer, warziger, **systematischer Naevus** (JADASSOHN), werden teils ichthyotische, teils weiche Pigmentnaevi bezeichnet, welche in mehr oder minder großer Zahl halbseitig auftreten und in ihrer Verbreitung sich jeweils an das Gebiet eines oder auch mehrerer Hautnerven halten. v. BAERENSPRUNG, GERHARDT, v. RECKLINGHAUSEN u. a. halten die Exkreszenzen für neuropathische Bildungen, und es spricht v. RECKLINGHAUSEN die Vermutung aus, daß sie als Folge einer kongenitalen Neuritis anzusehen seien, die zu vasomotorischen Störungen führe. Ob die Bildung wirklich zu den Nerven solche Beziehungen hat, scheint indessen noch fraglich.

Nach JADASSOHN haben diese Naevi einen sehr verschiedenen Bau, der sie teils der Ichthyosis, teils den zelligen Naevi, teils den Talgdrüsennaevi anreihen läßt.

Literatur über Hautfibrom und Keloid.

Babes, *Keloid, Vierteljahrsschr. f. Derm. VII 1880.*
Bruns, *Das Rankenneurom, V. A. 50 Bd. 1870, u. Beitr. z. klin. Chir. VIII 1891.*
Courvoisier, *Die Neurome, Basel 1886.*
***Esmarch** u. **Kulenkampff,** Die elephantiastischen Formen, Hamburg 1885.*
Goldmann, *Pathogenese des Keloids, Beitr. v. Bruns XXXI 1901.*
Jacobsohn, *Keloid, Langenbecks Arch. XXX 1884.*
Jordan, *Pathol.-anat. Beitr. zur Elephantiasis congenita, Beitr. v. Ziegler VIII 1890.*
Joseph, *Keloide, A. f. Derm. IL 1899.*
Lahmann, *Die multipl. Fibrome u. ihre Bez. z. d. Neurofibromen, V. A. 101. Bd. 1885.*
Langhans, *Keloid, Virch. Arch. 40. Bd. 1867.*
Liron, *Sur la chéloide inguinale spontanée, Paris 1887.*
Neelsen, *Keloid, Langenbecks Arch. XXIV 1879.*
Philippson, *Fibroma molluscum, Virch. Arch. 118. Bd. 1889.*
v. Recklinghausen, *Über die multiplen Fibrome der Haut, Berlin 1882.*
Reiss, *Multiple Keloide, A. f. Derm. LVI 1901.*
Schütz, *Wahres Keloid kombin. mit Narbenkeloid, Arch. f. Derm. XXIX 1894.*
Soldan, *Pigmentmäler u. Nervenfibromatose, Langenb. A. 59. Bd. 1899.*
Virchow, *Die krankhaften Geschwülste III.*
Wilms, *Pathogenese des Keloids, Beitr. v. Bruns XXIII 1899.*

Literatur über das neuropathische Papillom.

v. Bärensprung, *Naevus unius lateris, Annalen des Charitékrankh. XI 1863.*
Esmarch u. Kulenkampff, *Die elephantiastatischen Formen, Hamburg 1885.*
Galewsky u. Schlossmann, *Naevus linearis, D. A. f. klin. Med. 58. Bd. 1896 (Lit.).*
Jadassohn, *Zur Kenntnis der Naevi, Vierteljahrsschr. f. Derm. XV 1888.*
Jadassohn u. Werner, *Systematisierte Naevi, Arch. f. Derm. 33. Bd. 1895 (Lit.).*
Kroener, *Ein Fall von Papilloma neuropathicum, I.-D. Würzburg 1890.*
Neumann, *Über Naevus papillaris (Thomson), Österr. Jahrb. f. Pädiatrik II 1887.*
Okamura, *Systematisierte Naevi, A. f. Derm. LVI 1901.*
v. Recklinghausen, *Über die multiplen Fibrome der Haut, Berlin 1882.*
Simon, *Über Nervennaevi, Arch. f. Derm. IV 1872.*
Spietschka, *Über sogen. Nervennaevi, Arch. f. Derm. XXVII 1894.*
Strasser, *Systematisierte Naevi, Arch. f. Dermat. 66. Bd. 1903.*

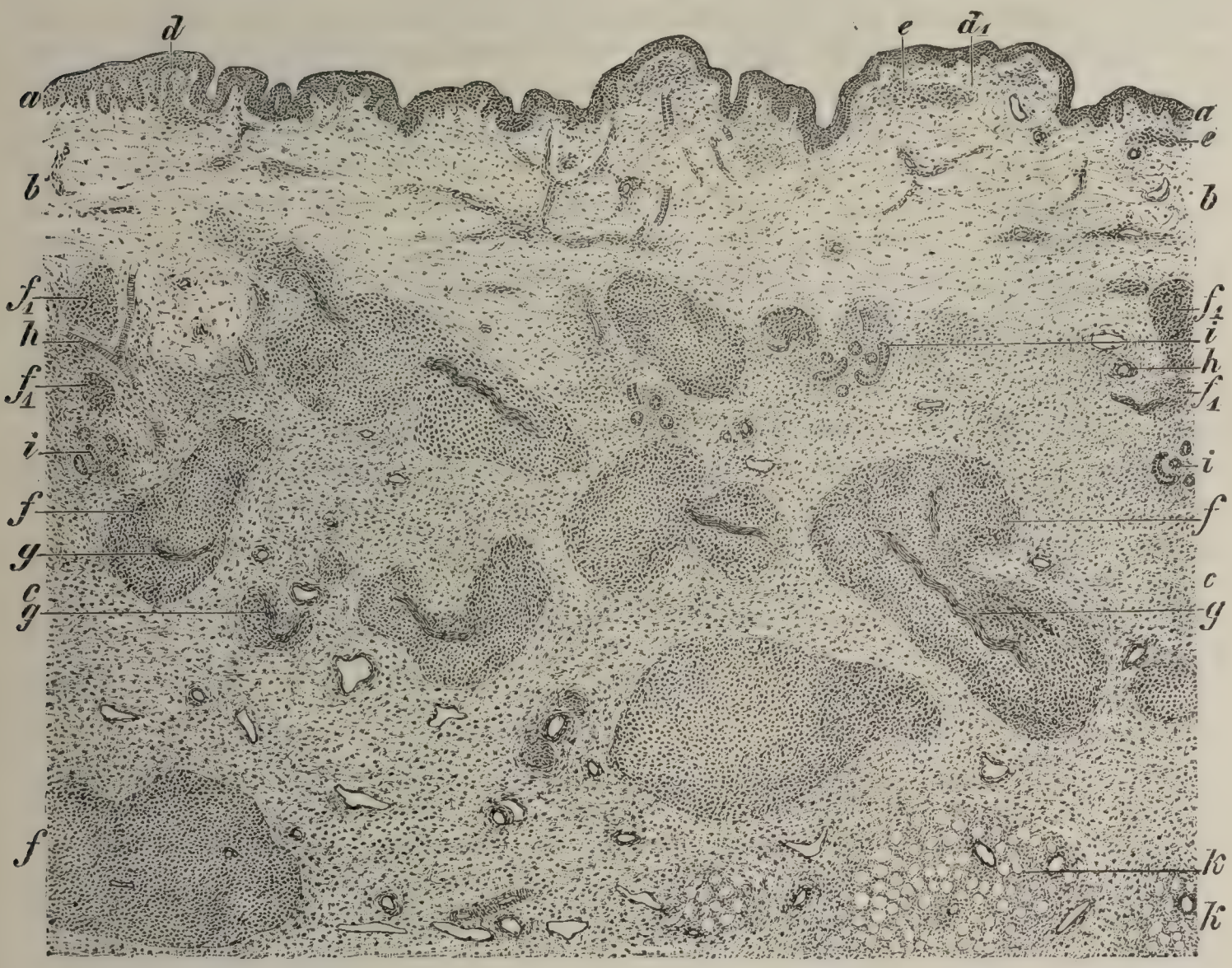

Fig. 444. Haut mit Neurofibromen bei Pachydermie, Fig. 443 (Alk. Alaunkarm.). *a* Epidermis. *b* Normales Cutisgewebe. *c* Hyperplastisches zellreiches Cutisgewebe. *d* Vergrößerte Hautpapillen. d_1 Hypertrophie des subpapillären Hautgewebes. *e* Zellige Herde. *f* f_1 Fibrome. *g* Nervenstränge innerhalb der Fibrome. *h* Gefäße. *i* Schweißdrüsenknäuel mit gewucherter Umgebung. *k* Fettläppchen, deren Zellen in Wucherung sind. Vergr. 18.

§ 156. **Lipome** der Haut und des subkutanen Gewebes sind häufig vorkommende Geschwülste und können eine bedeutende Größe erreichen. Am häufigsten sitzen sie in der Schultergegend. In zelligen Warzen kann zwischen den Zellnestern Fettgewebe vorhanden sein.

Durch Lipombildungen bedingte elephantiastische Verunstaltungen treten am Halse (Fetthals) auf, kommen aber auch an anderen Stellen, z. B. an den Extremitäten, vor.

Myxome, Enchondrome und **Osteome** sind selten. Myxome und

Myxofibrome haben ihren Sitz am häufigsten an den äußeren Teilen des weiblichen Geschlechtsapparates.

Leiomyome treten in Form von stecknadelkopf- bis walnußgroßen Knoten, solitär oder multipel auf, sind aber selten. Ihre Entwicklung kann sowohl von den glatten Muskelfasern der Arrectores pilorum als auch von der Gefäßmuskulatur ausgehen und kann sich in letzterem Falle mit Teleangiektasien verbinden, so daß Angiomyome entstehen.

Die **Sarkome** der Haut bilden knotige oder papilläre Tumoren, die je nach ihrer Größe sich mehr oder weniger über das Niveau der Haut erheben. Größere Sarkome zeigen mitunter die Gestalt eines kurzgestielten Hutpilzes, andere wieder die Form einer großen papillären Warze. Meist sind sie solitär, doch kommt es vor, daß gleichzeitig oder kurz nacheinander mehrere, mitunter sogar sehr zahlreiche Knoten auftreten, und es kann durch Zusammenfließen zahlreicher kleiner Knoten zu diffuser sarkomatöser Degeneration der Haut kommen.

Sie gehören teils den Rundzellen-, teils den Spindelzellensarkomen, sowie Mischformen an. Verhältnismäßig häufig sind ferner bösartige melanotische Sarkome und Alveolärsarkome, welche von den zellreichen Warzen und Pigmentflecken ausgehen (vgl. § 154) und sich in ihrem Bau auch durchaus an dieselben anschließen.

Als seltene Geschwülste kommen derbe umschriebene Tumoren in der Cutis und Subcutis vor, welche geschichtete Kalkkonkretionen enthalten und den **Psammomen** der Hirnhäute gleichen.

Lymphome in Form kleiner Knötchen oder größerer Knoten (besonders im Gesicht) kommen zunächst bei lymphatischer Leukämie (Lymphodermia perniciosa) vor und entwickeln sich aus perivaskulären Lymphocytenanhäufungen in der Cutis und Subcutis. Sodann können ähnliche Bildungen auch bei Pseudoleukämie (vgl. § 23) auftreten.

Unter den **epithelialen Neubildungen** der Haut ist weitaus die wichtigste der **Krebs** (Kankroid), dessen Genese bereits im allgemeinen Teil ihre Besprechung gefunden hat. Die epithelialen Wucherungen können sowohl vom Deckepithel (Fig. 445 *d*) als auch vom Epithel der Talgdrüsen und der Haarbälge, wahrscheinlich auch der Schweißdrüsen ausgehen. In den Epithelzapfen vieler Hautkrebse bilden sich geschichtete Kugeln (*e*) verhornter Epithelien, so daß die Tumoren als Hornkrebse bezeichnet werden. Durch Zelldegenerationen, Kolloidbildung, Zellzerfall und Zellverflüssigung im Innern der Krebszapfen können Krebse vom Typus der Adenokarzinome entstehen. In sehr seltenen Fällen kommen auch Verkalkungen (vgl. § 157) vor.

Man kann flache, tiefgreifende und fungöse Formen der Hautkrebse unterscheiden, doch gehen dieselben vielfach ineinander über.

Der flache Hautkrebs entwickelt sich aus kleinen rötlichen oder weißlichen Papeln, welche sich radiär ausbreiten und durch Zerfall im Zentrum zu einem Geschwür mit leicht erhabenen Rändern umwandeln (Ulcus rodens). Im Laufe der Zeit vergrößert sich das Geschwür, jedoch nur sehr langsam im Laufe von Jahren. Es bleibt das Geschwür ferner flach, greift nicht in die Tiefe, kann im Zentrum vernarben und läßt die Lymphdrüsen lange Zeit frei.

Das tiefgreifende Karzinom bildet tief in das unterliegende Gewebe reichende Geschwüre, welche durch Zerfall warziger und knotiger Wucherungen entstehen. Überdies zeichnet rascheres

Wachstum und häufigere Metastasen-Bildung diese Form vor der ersten aus.

Fungusartige und papilläre Karzinome, die etwa Faustgröße erreichen können, entstehen durch stärkere Wucherung des Epithels und des Bindegewebes. Es fehlt indessen auch bei diesen Krebsen nicht an Degenerations- und Zerfallsvorgängen.

Der Hautkrebs entwickelt sich mit Vorliebe an den Übergangsstellen der äußeren Haut in eine Schleimhaut, an der Unterlippe, der Nase, den Augenlidern, dem Präputium, dem Anus, den äußeren weiblichen Genitalien usw. Mitunter nimmt er von Warzen oder Hauthörnern oder von Narben und Pusteln und Geschwüren seinen Ausgang und entsteht auch nicht selten auf dem Boden eines floriden Lupus oder in Lupusnarben. Er kann ferner primär auch subkutan auftreten und geht dann zunächst von Epithelien aus, welche Reste von Kiementaschen auskleiden (branchiogene Karzinome) oder nach der Abschnürung des Medullarrohres im subkutanen Gewebe sich erhalten haben.

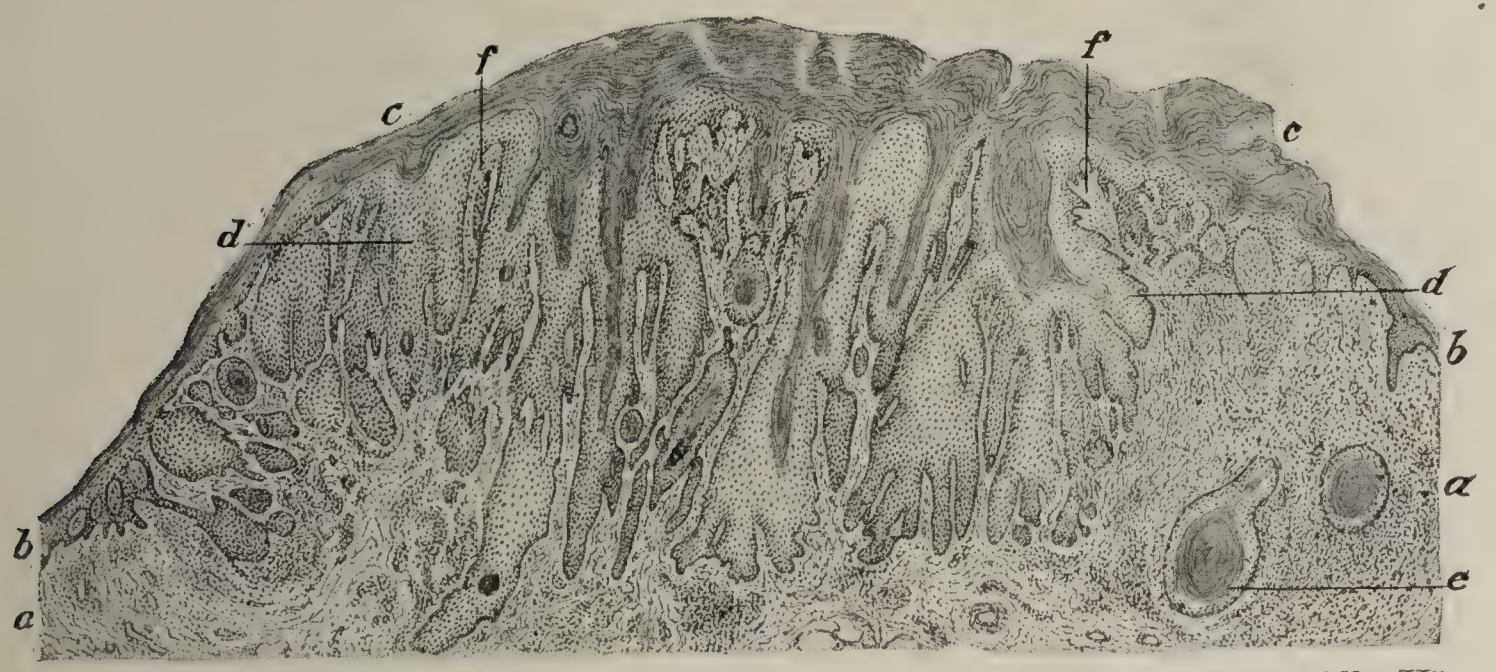

Fig. 445. Durchschnitt durch einen Hornkrebs der Lippe (Alk. Häm. Eos.). *a* In Wucherung befindliches Corium. *b* Epithel. *c* Verdickte Hornschicht. *d* In das Corium eingewachsene Epithelzapfen. *e* Schräg durchschnittener Epithelzapfen mit Hornperle. *f* Vergrößerte Hautpapillen. Vergr. 12.

Im übrigen können auch sonst epidermoidale Teile der Haut abgeschnürt werden und später zum Ausgangspunkt tiefsitzender, d. h. mit dem Deckepithel nicht im Zusammenhang stehender epithelialer Wucherungen werden, welche den Charakter von Karzinomen oder auch von papillären Kystadenomen tragen und sich meist durch eine knotige Form und scharfe Abgrenzung gegen die Nachbarschaft auszeichnen (vgl. § 157).

Sekundäre Hautgeschwülste sind im ganzen nicht eben häufig, doch können sowohl Bindesubstanz- als auch Epithelgeschwülste Metastasen in der Haut machen. Zunächst sind es die bösartigen Hautgeschwülste selbst, welche innerhalb der Haut sich verbreiten und Tochterknoten bilden. Von den Geschwülsten anderer Organe macht am häufigsten das Karzinom der Mamma Hautmetastasen.

Literatur über Hautgeschwülste.

Ashihara, *Lupuskarzinom, A. f. Derm. LVII 1901.*
Bayha, *Über Lupuskarzinom, Beitr. v. Bruns III 1887.*

Bernard, *Sarcom. multipl. pigm. cutis, A. f. Derm. XLIX 1899.*
Bernhardt, *Sarcoma idiopath. multiplex cutis pigment., A. f. Derm. 62. Bd. 1902.*
Braun, *Die Endotheliome d. Haut, Langenbecks Arch. 43. Bd. 1892.*
Fendt, *Sarkoide Geschwülste, A. f. Derm. LIII 1900.*
Herxheimer u. Hildebrand, *Neoplasmen der Haut, Ergebn. d. a. Path. VII 1902.*
Hess, *Subkutane Flimmercyste, Beitr. v. Ziegler VIII 1890.*
Hochsinger u. Schiff, *Leukaemia cutis, Vierteljahrsschr. f. Derm. XIV 1887.*
Israel, *Epithelioma folliculare cutis, Festschr. d. Assist. f. Virchow, Berlin 1891.*
Iwanoff, *Hautkarzinome, A. f. Derm. LIII 1900.*
Jadassohn, *Multiple Myome der Haut, Virch. Arch. 121. Bd. 1890.*
Jamin, *Multiple Dermatomyome, D. A. f. klin. Med. 70 Bd. 1901.*
Jarisch, *Zur Lehre v. d. Hautgeschwülsten, Arch. f. Derm. XXVIII 1894.*
Joseph, *Pseudoleukaemia cutis, Verhandl. d. Derm. Ges. 1892; Hautsarkomatose, Arch. f. Derm. XLVI 1898.*
Kreibisch, *Ulcus rodens, A. f. Derm. XLII 1898; Leuküm. Tum., ib. XLVII 1899.*
Kromayer, *Endothelioma tuberosum colloides, Virch. Arch. 139. Bd. 1895.*
Lukasiewicz, *Multiple Dermatomyome, Arch. f. Derm. XXIV 1892.*
Mathieu, *Quatres cas d'épithélioma bénin, Arch. gén. de méd. 1881.*
Merk, *Sarkomatosis cutis, A. f. Derm. XLV 1898 (Lit.).*
Neumann, *Dermatomyome, A. f. Derm. 39. Bd. 1897.*
Nicolau, *Manifest. cutanées de la Leucémie et de la Pseudo-Leucémie, Ann. de Derm. 1904 (Lit.).*
Paltauf, *Lymphatische Erkrankungen der Haut, Arch. f. Derm. 1892.*
Perrin, *De la sarcomatose cutanée, Paris 1886.*
Perthes, *Verkalkte Endotheliome, Beitr. v. Bruns XII 1894.*
Philippson, *Sarcoma idiopathicum cutis, Virch. A. 167. Bd. 1902.*
Pini, *Primäre Hautsarkomatose, Arch. f. Dermat. 61. Bd. 1902.*
Pinkus, *Hautveränderungen bei Leukämie, A. f. Derm. L 1890.*
Spiegler, *Carcinomatosis cutis, A. f. Derm. XXVII 1894; Endothelioma, ib. L 1899.*
Steinhäuser, *Lupuscarcinom, Beitr. v. Bruns XII 1894.*
Tandler, *Sarkomatosis cutis, Arch. f. Derm. 41. Bd. 1897.*
Thiersch, *Der Epithelkrebs, namentlich der äußeren Haut, 1865.*
Tommasoli, *Epithelioma verrucosum abortivum, Arch. f. Derm. XXVI 1894.*
Touton, *Hautsarkomatose, Münch. med. Wochenschr. 1893 (Lit.).*
Waelsch, *Aus Naevi entsteh. bösart. Geschwülste, A. f. Derm. XLIX 1899.*
Winkler, *Psammom der Haut, Virch. Arch. 178. Bd. 1904.*
Wolters, *Hämangioendotheliome, A. f. Derm. LIII 1900; Epithelioma adenoides cysticum ib. LVI 1901.*
Yersin, *Tumeur mélanique, Arch. de phys. VII 1886.*
Weitere Literatur enthält § 157.

VIII. Besondere Affektionen der Talgdrüsen, Schweißdrüsen, Haare und Nägel.

§ 157. Die **Talgdrüsen** liefern normaler Weise ein fettiges Sekret, das in den Epithelien der Drüsen gebildet wird und eine fettige Schmiere bildet. Ist die Sekretion über ein gewisses Maß gesteigert, so bezeichnet man die Sekretionsanomalie als **Seborrhoea** (Schmeerfluß, Stearrhoea, Tinea, Acne sebacea, Ichthyosis sebacea). Bei der einen Form bilden sich auf der Haut schuppenartige Auflagerungen (Seborrhoea sicca, squamosa, furfuracea), bei der anderen ölartige Überzüge (Seb. oleosa).

Die Schuppen und Schüppchen werden durch vertrocknenden Talg und verhornte Epithelien gebildet und sind oft durch Verunreinigungen schmutzig gelb und grau oder schwarz gefärbt; zuweilen bilden sich große Borken und Lamellen, an deren Unterfläche Fortsätze in die Talgdrüsenmündungen eintreten.

Die Seborrhöe tritt bald lokal, bald allgemein auf. Im ersteren Fall findet sie sich besonders auf der behaarten Kopfhaut und an den Genitalien. Allgemeine Seborrhöe ist selten, am häufigsten bei Neu-

geborenen, bei welchen die intensive Talgsekretion, die während des intrauterinen Lebens besteht, post partum noch fortdauert. Die normal im ersten Lebensjahr fortdauernde Talgsekretion am behaarten Kopfteil gibt nicht selten Veranlassung zur Bildung mißfarbiger, käsiger, zerklüfteter Borken, des sog. **Gneiss,** der aus Fett, Schmutz, Epidermisschuppen und Haaren besteht.

Jene Seborrhöeformen der behaarten Kopfhaut, bei welchen sich reichlich Schuppen und kleienförmige Massen abstoßen, bezeichnet man als **Pityriasis furfuracea capillitii** oder als Porrigo amianthacea; bilden sich größere, fischschuppenähnliche Tafeln, so spricht man von **Ichthyosis sebacea.**

Verminderung der Talgsekretion, **Asteatotis** s. **Xerodermia,** kommt idiopathisch selten vor; meist ist sie die Folge anderer Erkrankungen, wie von Ichthyosis, Prurigo, Psoriasis, Pityriasis rubra, Lepra. Die Haut wird dabei rissig und trocken und schülfert ab.

Durch **Anhäufung des Talgdrüsensekrets** infolge Behinderung seiner Exkretion entstehen verschiedene Veränderungen. Die Retention des Epithels und des Fettes erfolgt entweder in der Talgdrüse oder in dem Ausführungsgang. Die Verstopfung geschieht am häufigsten infolge von Vertrocknung und Verunreinigung des in der Ausgangsöffnung liegenden Talges oder durch Veränderung der Beschaffenheit des Sekrets. Man unterscheidet folgende Formen:

1) **Comedo,** Mitesser (vgl. Fig. 431 *e*, S. 526) nennt man einen Pfropf, der sich in dem Ausführungsgang einer Talgdrüse resp. in dem zugehörigen Haarbalg gebildet hat. Das äußere Ende desselben, der Kopf, ist gewöhnlich durch Verunreinigung schwarz gefärbt. Drängt man den Pfropf durch Druck auf die Haut aus dem Balg heraus, so erhält man ein weißes, ziemlich festes, flaschenförmiges oder birnförmiges oder zylindrisches, etwa hirsekorngroßes, zuweilen auch ein größeres Klümpchen. Dasselbe besteht aus verhornten Epithelzellen, Bakterien und Talg; häufig enthält es auch ein oder mehrere Härchen.

2) Als **Milium** (Grutum, Hautgries) bezeichnet man ein kleines, weißes oder gebweißes Hautknötchen, welches durch Ansammlung von Epidermiszellen in den Talgdrüsen entsteht und etwas über die Oberfläche der Haut hervorragt. Am häufigsten kommen Milien in der Haut des Augenlides vor.

3) Als **Akne** bezeichnet man eine Knötchenbildung, welche durch Entzündung der Wand und Umgebung der Haarbälge und Talgdrüsen bedingt ist. Geht die Entzündung, was sehr oft der Fall ist, von einem Comedo aus, so bildet sich eine rote Papel, in deren Zentrum der schwarze Kopf des Comedopfropfes sichtbar ist (Acne punctata). Weiterhin kommt es zu einer eiterigen Einschmelzung des Gewebes, die auch von außen an der gelben Färbung erkennbar ist, und damit zur Bildung einer Eiterpustel mit stark gerötetem Hof (Acne pustulosa). Ursachen der Entzündung sind Verunreinigungen des Inhalts des Follikels, hauptsächlich durch Bakterien (Staphylokokken). In seltenen Fällen kann Acarus folliculorum anwesend sein. Am häufigsten tritt Akne im Gesicht auf, namentlich in den Pubertätsjahren.

Als **Acne mentagra** oder **Sykosis** oder **Folliculitis barbae** wird eine besondere Form der Follikelentzündung beschrieben, welche vornehmlich die kräftigen Haare des Bartes, seltener die Haare des Kopfes oder der Augenbrauen oder die Schamhaare betrifft und durch Bildung größerer vereiternder Aknepusteln, die zum Untergang der Haare führen,

charakterisiert ist. Bei reichlicher Bildung von Pusteln können benachbarte Eiterherde untereinander konfluieren und die Haut sich mit Borken bedecken.

4) Das **Atherom** (Balggeschwulst, Grützbeutel) entsteht meist durch Ansammlung von Sekret im Innern von Talgdrüsengängen und Haarbälgen (Fig. 446 *g*, g_1, *h*), die dadurch zu einer Cyste ausgedehnt werden. Daneben können auch Reste von Kiemengängen oder pathologischer Weise in der Tiefe des Coriums oder des subkutanen Gewebes gelegene epitheliale Bildungen zum Ausgangspunkt von Atheromen

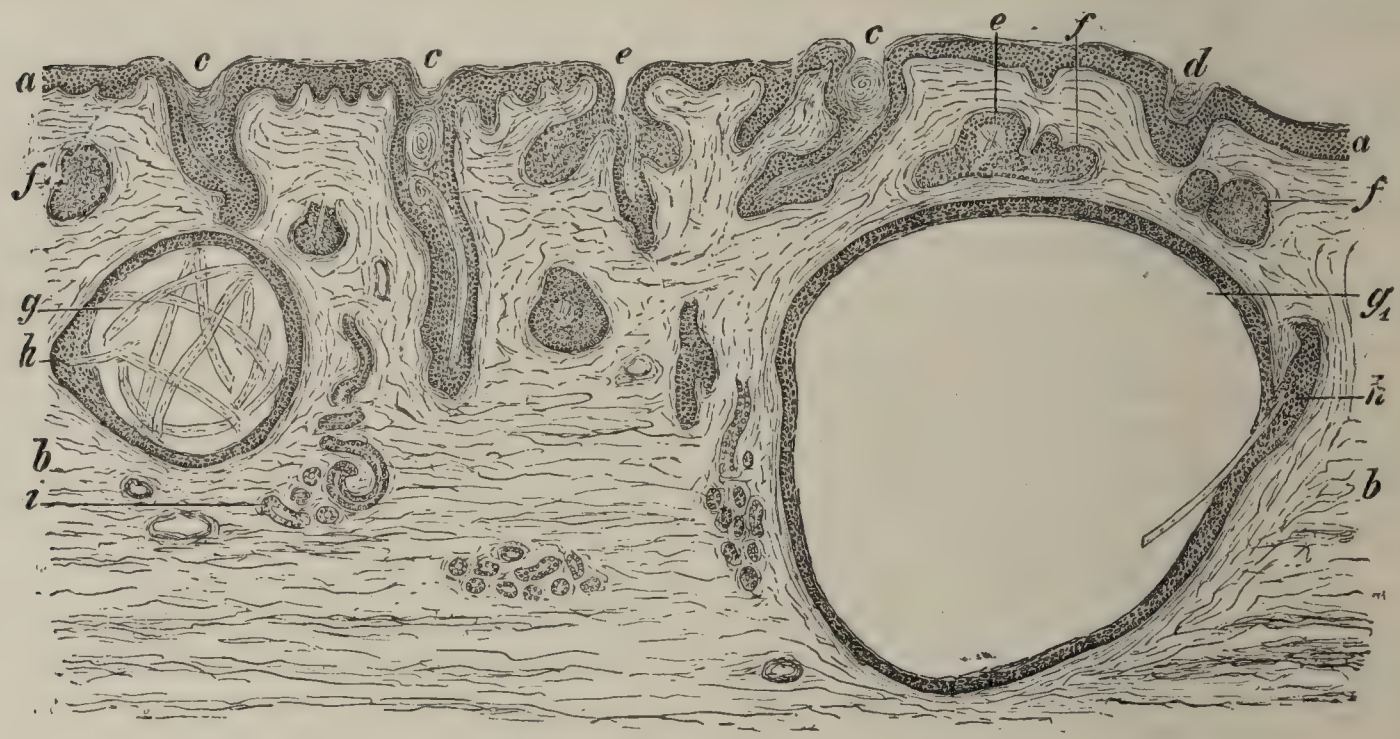

Fig. 446. Atrophie und cystische Degeneration der Haarbälge und Talgdrüsen der Kopfhaut (Alk. Häm.). *a* Epidermis. *b* Corium. *c* Atrophische Haarbälge, deren tieferer Teil Lanugohärchen, deren äußerer Teil verhornte Epithelschuppen enthält. *d* Verödeter Haarbalg ohne Haar. *e* Haarbalg mit Talgdrüse. *f* Verkleinerte Talgdrüse. *g* Cyste mit abgestoßenem Härchen. g_1 Cyste, welche eine grützeartige Masse enthielt. *h* In der Wand der Cysten festsitzende Härchen. *i* Schweißdrüsen. Vergr. 20.

werden. Die Cysten können Haselnuß- und Walnußgröße, sogar Faustgröße erreichen. Im Zentrum des Grützbeutels liegt eine breiige, schmierige Masse, die Fettröpfchen, abgestoßene verhornte Epithelzellen, oft auch Cholesterin enthält; ihr folgt nach außen eine Lage geschichteter, platter Epithelien. Der Inhalt wird von einer bindegewebigen Kapsel, dem sog. Balg, umschlossen, welcher bei den aus Haarbälgen und Talgdrüsengängen entstandenen Cysten innen glatt und mit einer mehrfachen Lage platter Zellen bedeckt ist, bei den tiefsitzenden Atheromen, die aus abgeschnürten Epithelkeimen hervorgehen, dagegen meist den Bau der Haut zeigt, und einen Papillarkörper, der mit Hautepithel bedeckt ist, besitzt, somit den **Dermoiden** zugezählt werden muß. Nach Verletzungen, insbesondere nach Stichverletzungen der Hand, die zu Epithelverlagerungen führen, können sich auch atheromähnliche **traumatische Epithelcysten** bilden.

Sowohl nach Einwirkung von äußeren Schädlichkeiten als auch ohne nachweisbare Ursache können sich im Innern von Atheromen papilläre Wucherungen erheben, so daß **endocystische papilläre Epitheliome** entstehen. Zuweilen wird der ganze Balg mit verzweigten, blumenkohlartigen Wucherungen erfüllt. In seltenen Fällen entwickeln

sich auch Bildungen, die ihrem Bau nach als **Karzinome** bezeichnet werden können. Durch sekundär sich einstellende ausgedehnte Verhornungsprozesse und durch Verkalkung, von denen die letztere sowohl das Epithel als das Bindegewebe ergreifen kann, entstehen eigenartige harte, zuweilen Osteomen ähnliche Knollen.

Balggeschwülste entwickeln sich am häufigsten in der behaarten Kopfhaut, in der Haut des Nackens und des Gesichts, seltener an dem Stamm und den Extremitäten.

Eine aborm reichliche Entwicklung von Talgdrüsen kommt zunächst in Form glatter oder höckeriger Naevi, die man sonach als **Talgdrüsennaevi, Naevi sebacei** (JADASSOHN) bezeichnen kann, vor, und es ist das Gesicht für dieselben ein bevorzugter Standort. Ferner spielt die Vergrößerung der Talgdrüsen eine wichtige Rolle bei der Acne rosacea und der Entwicklung des Rhinophyma (Fig. 431 *c*). Eigentliche **Talgdrüsenadenome** (Adenoma sebaceum, Epithelioma adenoides cysticum) sind seltene Bildungen, kommen aber sowohl in Form einzelner als auch multipler umschriebener Knötchen und Knoten vor.

Die **Schweißdrüsen** sind selten der Sitz von Erkrankungen. Es kommen besonders in der Axilla mitunter Entzündungen vor. Das Drüsengewebe ist dann von Leukocyten durchsetzt, die Epithelien gequollen, z. T. degeneriert und zerfallen. Die Umgebung ist von Leukocyten infiltriert. Längere Dauer führt zur Atrophie und Verödung der Drüsengänge.

Als seltene Geschwulst ist das **Adenom** aufzuführen, welches langsam wachsende, kleine Knoten bildet. Infolge von Entwicklungs- und Wachstumsstörung auftretende Knoten oder Warzen, welche durch pathologisch vergrößerte Schweißdrüsen bedingt sind, werden als **Schweißdrüsennaevi** bezeichnet. Cystische Erweiterungen der Schweißdrüsen, die zu Knötchenbildung führten, sind als Syringocystom (NEUMANN) oder Hydrocystom (ROBINSON) beschrieben. Nach KLAUBER kann es in ihnen zu papillären Bildungen kommen (Cystodenoma papilliforum).

Literatur.

Bandler, *Naevus sebaceus, A. f. Derm. IL 1899.*
Barlow, *Adenomata sebacea, D. A. f. klin. Med. 55. Bd. 1895 (Lit.).*
Beier, *Naevus subcut. m. Hyperplasie der Knäueldrüsen, A. f. Derm. XXXI 1895.*
Bésard, *Épithéliome sébacé primitif, Rev. de chir. 1895.*
Brauns, *Schweißdrüsenadenom, Arch. f. Dermat. 64. Bd. 1903.*
Caspary, *Über Adenoma sebaceum, Arch. f. Derm. XXIII 1891.*
Chenantais, *De l'épithélioma calcifié, Thèse de Paris 1881.*
Chiari, *Über die Genese der Atheromcysten, Zeitschr. f. Heilk. XII 1891.*
Curtis *et* ***Lambert,*** *Adénome sébacé de la face, Rev. de Chir. 1900.*
Darier, *Épithélioma des glandes sudoripares, A. de méd. exp. I 1889.*
Ehrmann, *Folliculitis nuchae sclerotisans, Arch. f. Derm. 32. Bd. 1895.*
Förster, *Trockenes Kankroid, Verh. d. physik.-med. Gesellsch. in Würzburg X.*
Franke, *Über das Atherom, Langenbecks Arch. 34. Bd. 1886; Karzinomatös entartetes Epidermoid, Virch. Arch. 121. Bd. 1890.*
Gassmann, *Naevi cystepitheliomatosi (Hydroadénomes Jaquet), A. f. Derm. LVIII 1901.*
Herxheimer u. Hildebrand, *Neoplasmen, Ergebn. d. a. Path. VII, Wiesbaden 1902.*
Jadassohn u. Werner, *Systematisierte Naevi, A. f. Derm. 33. Bd. 1895 (Lit.).*
Jesionek, *Folliculitis gonorrhoica, Arch. f. Dermat. 65. Bd. 1903.*
Klauber, *Über Schweißdrüsentumoren, Beitr. v. Bruns 41. Bd. 1904.*
Knauss, *Zylinderzellenepitheliom der Schweißdrüsen, Virch. Arch. 120. Bd. 1890.*
Kothe, *Talgdrüsengeschwülste, Arch. f. Dermat. 68. Bd. 1903 (Lit.).*
Kreibich, *Adenoma folliculare papilliferum, Arch. f. Dermat. 70. Bd. 1904.*

Lagrange, *Anatomie pathologique et pathogénie du chalazion, Paris 1889.*
Monti, *Adenoma sebaceum, Arch. ital. de biol. XXV 1896 u. Zbl. f. a. Path. 1896.*
Neumann, *Syringocystom, A. f. Derm. LIV 1900.*
v. Noorden, *Das verkalkte Epitheliom, Beitr. v. Bruns III, Tübingen 1888: Schweißdrüsenadenom am Nabel, Z. f. klin. Chir. 69. Bd. 1901.*
Peters, *Verkalkte Endotheliome, Beitr. v. Bruns XII 1894.*
Petersen, *Knäueldrüsengeschwülste, A. f. Derm. XXIV 1892; Schweißdrüsenerkrankungen, ib. XXV 1893 (Lit.).*
Pezzoli, *Adenoma sebaceum, A. f. Derm. LIV 1900.*
Pick, *Epithelioma adenoides cysticum, A. f. Derm. LVIII 1901 (Lit.); Hydradenoma u. Aden. hidradenoides, Virch. Arch. 175. Bd.*
Riehl, *Über Akne, Die deutsche Klinik 150. Liefg. 1905.*
Sabouraud, *La séborée grasse et son microbe, Ann. de l'Inst. Pasteur 1897.*
Talke, *Hydradenitis axillaris, Beitr. v. Bruns 38. Bd. 1903.*
Werner u. Jadassohn, *Systematisierte Naevi, A. f. Derm. XXXV 1896.*
Wernher, *Das Atherom, ein eingebalgtes Epitheliom, Virch. Arch. 8. Bd. 1855.*

§ 159. Jedes **Haar** hat, je nach seiner Größe, eine typische Lebensdauer. Nach dieser Zeit wird es abgestoßen, und durch ein anderes ersetzt. Dieser Wechsel geht in der Weise vor sich, daß bei vollendeter Ausbildung des Haares die Neubildung der Zellen über der Haarpapille aufhört und das Haar mit der inneren Wurzelscheide von der Papille sich trennt, während die Papille selbst atrophiert. Das junge Haar wird nach STIEDA auf einer neuen Papille gebildet. Dicke, große Haare leben länger als kleine, schmächtigere Haare.

Damit der Haarwuchs derselbe bleibt, muß also ein konstantes Verhältnis zwischen Verlust und Ersatz vorhanden sein. Wird dies gestört zu Ungunsten des Nachwuchses, so kommt es zu mangelhaftem Haarwuchs. Diesen Zustand bezeichnet man als **Alopecia**. Man kann folgende Formen unterscheiden:

1) **Alopecia adnata** s. **Atrichia** und **Hypotrichia,** angeborener, mangelhafter Haarwuchs, ist selten bleibend. Es kommen aber Fälle totalen bleibenden Haarmangels vor mit fehlender oder mangelhafter Ausbildung der Talgdrüsen bei normaler Schweißdrüsenanlage. Meist sind aber rudimentäre Haaranlagen vorhanden.

2) **Alopecia acquisita** (Calvities acquisita) erscheint als Altersschwund (A. senilis) und als frühzeitiger Schwund (A. praematura). Bei **Alopecia senilis** zeigt die Haut jenen in § 129 beschriebenen Zustand von Atrophie, wobei aber namentlich die Verkleinerung (Fig. 446 *c*) und der Schwund der Haarbälge (*d*) und der Talgdrüsen (*f*) eine bemerkenswerte Erscheinung bildet.

Die **Alopecia praematura** tritt sowohl als eine idiopathische, wie auch als eine symptomatische Affektion auf. Bei der ersteren fallen die Haare ohne nachweisbare Erkrankung aus. Symptomatischer Haarschwund kommt namentlich nach Entzündungsprozessen, welche erhebliche Veränderungen in der behaarten Haut setzen, z. B. nach Ekzem, Erysipel, Lupus, syphilitischen Exanthemen, sowie nach manchen Allgemeinerkrankungen, wie Typhus abdominalis, Syphilis, tuberkulöser Kachexie usw. vor. Durch Entzündungsprozesse wird die Haarentwicklung unterbrochen und danach die Abstoßung des Haares herbeigeführt. Geht die Papille dabei nicht zugrunde, so werden später wieder neue Haare gebildet.

Gehen die Haare in der Weise verloren, daß dadurch scheibenförmige kahle Stellen entstehen, so nennt man den Haarschwund eine **Alopecia areata** oder **Area Celsi** oder **Porrigo declavans**. Einige Autoren (GRUBE, MALASSEZ, THIN, EICHHORST, LASSAR, HOLLBORN)

halten dieselbe für eine Pilzaffektion, andere (Bärensprung, Auspitz, Kaposi, Schwimmer, Joseph, Michelson, Fournier) für eine Trophoneurose. Noch andere (Eichhoff) sind der Ansicht, daß Alopecia areata verschiedene Ursachen haben kann. Behrend hält sie für eine Folge lokaler Zirkulationsstörung. Der Haarschwund kann an einzelnen oder an mehreren Stellen auftreten und sich schließlich über den ganzen behaarten Körper verbreiten. Nach Behrend zeigen die Haare im Erkrankungsgebiet eine bis an das unterste Wurzelende hinabreichende Luftinfiltration. Früher oder später pflegen sich die kahlen Stellen wieder mit Lanugohärchen und weiterhin mit normalen Haaren zu bedecken.

Findet in jüngeren Jahren, d. h. nach der Pubertätszeit, ein Haarschwund in der Weise statt, daß die Lebensdauer und das Längenwachstum der Haare abnimmt, so daß die Haare rasch wechseln und der Nachwuchs aus immer dünner und kürzer bleibenden Haaren besteht, während zugleich eine reichere Produktion von trockenen, mehlartigen Schüppchen stattfindet, so wird der Prozeß als **Alopecia pityrodes** s. **furfuracea** bezeichnet. Haarschwund und Hautabschülferung treten gleichzeitig auf, und das Cutisgewebe ist an der kranken Stelle verdünnt (Pincus), die Haarbälge sind verkürzt, atrophisch. Die Schuppen sind als krankhaft verändertes, abnorm festes Talgdrüsensekret anzusehen.

Die Ursache der Alopecia pityrodes liegt entweder in einer ererbten Anlage oder in Krankheiten, wie sie bereits namhaft gemacht sind.

Als **Trichorhexis nodosa** bezeichnet man eine Wachstumsanomalie, bei welcher an den Haaren weiße Pünktchen oder Knötchen, bedingt durch eine Zerfaserung der Haarsubstanz, auftreten. Sie kommt sowohl an Kopfhaaren als an Barthaaren vor und verursacht eine Zerreißlichkeit des Haares.

Von manchen Autoren (Hodara, Essen, Spiegler, Markusfeld) wird das Leiden als eine parasitäre Affektion, verursacht durch einen Bacillus angesehen, doch wird die Richtigkeit dieser Annahme von anderer Seite (Bruhns) bestritten.

Bei den als **Ringelhaare** oder **Pili annulati** bezeichneten Haaren findet man alternierend weiße und dunkle Stellen, von denen die ersteren aufgetrieben sind und lufterfüllte Spalten (Landois) besitzen. In sehr seltenen Fällen kommen auch in regelmäßigen Abständen knotig verdickte Haare vor, bei welchen die Internodien die pathologisch veränderten Teile bilden, indem die Haare hier abnorm dünn sind und keinen Markkanal besitzen (Spindelhaare, Aplasia pilorum intermittens).

Eine **abnorm starke Behaarung,** eine **Hypertrichosis** s. Hirsuties s. Polytrichia, ist entweder durch eine hereditäre oder im Keim erworbene Anlage bedingt (Hyp. hereditaria), oder im späteren Leben erworben (H. acquisita). Im ersteren Falle kann man eine Hypertrichosis universalis (Haarmenschen), welche das ganze Individuum, und eine H. localis, welche nur einzelne Stellen betrifft, unterscheiden.

Die universelle Hypertrichosis tritt meist als Familieneigentümlichkeit auf, und es kann dabei das ganze Gesicht und die Stirn behaart sein. Lokale pathologische Behaarung kommt bei Frauen nicht selten an Stellen des männlichen Bartes vor. Nicht selten ist ferner eine

starke Behaarung an Pigmentnaevi und Warzen. Sakrale Hypertrichosis, die vielfach beobachtet ist, hängt oft mit Spina bifida occulta (v. Recklinghausen) zusammen. Erworbene Hypertrichosis ist in einigen wenigen Fällen nach Spinalerkrankungen (Erb, Schieferdecker) sowie nach chronischen Hautreizungen (Kaposi) beobachtet.

Fehlerhafte und **mangelhafte Bildung der Nägel** kommt nicht selten vor, ebenso abnorme Dünne und Brüchigkeit und verkehrte Lage derselben, besonders nach Traumen und Entzündungen.

Eine **Hypertrophie der Nägel**, **Hyperonychia,** d. h. eine über die Norm gehende Massenzunahme und Länge der Nägel, ist eine ziemlich häufige Erscheinung. Die hypertrophischen Nägel sind oft unregelmäßig verdickt, höckerig, rauh. Wachsen sie zugleich abnorm in die Länge, so pflegen sie sich krallenartig umzukrümmen (Onychogryphosis). Bei abnormer Breite kann der Nagel in den Nagelfalz einschneiden (Incarnatio unguis) und zu Blutung und Entzündung des Nagelfalzes und seiner Umgebung Veranlassung geben.

Die abnorme Vergrößerung eines Nagels kann ohne erkennbare Ursachen sich einstellen. In anderen Fällen ist sie eine Teilerscheinung von Ichthyosis oder von Psoriasis oder schließt sich an Entzündungsprozesse an.

Entzündliche Erkrankungen des Nagelbettes, die auch zu Veränderungen des Nagels selbst führen, können sowohl durch Traumen als auch durch verschiedene Infektionen (Staphylokokken, Streptokokken, Tuberkelbazillen, Syphilisgift, Favuspilz, Trichophyton usw.) verursacht werden.

Literatur über Haare und Nägel.

Bartels, *Hypertrichosis, Zeitschr. f. Ethnol. VIII 1876.*

Behrend, *Knotenbildung am Haarschaft, Virch. Arch. 103. Bd. 1886; Haarkrankheiten, Eulenburgs Realenzyklop. 1895 (Lit.).*

Beigel, *Hypertrichosis, Virch. Arch. 44. Bd. 1868.*

Besnier, *Sur la pelade, Paris 1888.*

Bettmann, *Angeborn. Haarmangel, Arch f. Dermat. 66. Bd. 1902.*

Bonnet, *Hypertrichosis congenita universalis, Wiesbaden 1892.*

Bruhns, *Ätiologie der Trichorhexis nodosa, Arch. d. Derm. 38. Bd. 1897.*

Chiari, *Über Hypertrichosis, Prag. med. Wochenschr. 1890.*

Ecker, *Über abnorme Behaarung des Menschen, Braunschweig 1878.*

Eichhoff, *Z. Frage der Kontagiosität der Alopecia areata, Monatsh. f. pr. Derm. 1888.*

Eichhorst, *Trichorhexis nodosa, Zeitschr. f. klin. Med. VII Suppl. 1883.*

Essen, *Bakt. Unters. e. Falles v. Trichorhexis nodosa, A. f. Derm. 33. Bd. 1895.*

Fürst, *Hypertrichosis universalis, Virch. Arch. 96. Bd. 1884.*

Geyl, *Wahrnehmungen über Hypertrichosis, Biol. Zentralbl. VIII 1888.*

Giovannini, *Über die normale Entwicklung u. über einige Veränderungen der menschl. Haare, Vierteljahrsschr. f. Derm. XIV 1887; De la régénération des poils après l'épilation, Arch. f. mikr. An. 36. Bd. 1890 u. Arch. ital. de biol. XV 1891; Rech. sur l'hist. path. de la pelade. Ann. d. dermat. II 1892.*

Hegar, *Abnorme Behaarung, Beitr. z. Gebh. u. Gyn. IV 1901.*

Heller, *Die Krankheiten der Nägel, Berlin 1901 (Monographie).*

Hilbert, *Partielle Hypertrichosis, Virch. Arch. 99. Bd. 1885.*

Hollborn, *Parasitäre Natur d. Alop. ar. (Trichophyton), Zbl. f. Bakt. XVIII 1895.*

Joseph, *Z. Lehre v. d. trophischen Nerven, Virch. Arch. 107. Bd. 1887.*

Kraus, *Alopecia congenita familiaires, Arch. f. Dermat. 66. Bd. 1903 (Lit.).*

Lassar, *Alopecia areata, D. med. Wochenschr. 1881.*

Lesser, *Über Ringelhaare, Vierteljahrsschr. f. Derm. u. Syph. 1886.*

Markusfeld, *Ätiologie d. Trichorhexis, Zentralbl. f. Bakt. XXI 1897.*

Michelson, *Ätiologie der Area Celsi, Virch. Arch. 80. Bd. 1880: Hypertrichosis Virch. Arch. 100. Bd. 1885.*

Pincus, *Alopecia pityrodes, Virch. Arch. 37., 41. u. 43. Bd. 1866—68; Hypertrichosis. A. f. Derm. L 1900.*

v. Recklinghausen, *Über Spina bifida, Virch. Arch. 105. Bd. 1886.*
Saalfeld, *Alopecia praematura, Virch. Arch. 157. Bd. 1899.*
Salbouraud, *La pelade commune, Ann. de l'Inst. Pasteur 1897.*
Schein, *Wachstum d. Haut u. d. Haare des Menschen, A. f. Derm. XXIV 1892.*
Schultze, *Die Theorien über Area Celsi, Virch. Arch. 80. Bd. 1880.*
Schütz, *Spindelhaare, Arch. f. Derm. LIII 1900 (Lit.).*
Schwimmer, *Die neuropath. Dermatosen, Wien 1882; Nagelkrankheiten, Eulenburgs Realenzyklop. XVI 1898.*
Spiegler, *Trichorhexis nod. u. ihre Erreger, A. f. Derm. 41. Bd. 1897.*
Spuler, *Regeneration der Haare, Verh. d. anat. Ges. 1899.*
Stieda, *Über den Haarwechsel, Biol. Zentralbl. VII 1887.*
Stöhr, *Entw. d. Haare, Histologie, Jena 1905.*
Unna, *Alopecia pityrodes, Monatsh. f. prakt. Derm. I 1882.*
Virchow-Ornstein, *Hypertrichosis, Zeitschr. f. Ethnol. VII 1875 u. VIII 1876.*
Ziegler, P., *Alopecia congenita, Arch. f. Derm. 39. Bd. 1897.*

NEUNTER ABSCHNITT.

Pathologische Anatomie des Tractus intestinalis und des Peritoneums.

I. Pathologische Anatomie des Mundes.

1) Pathologische Anatomie der Weichteile des Mundes.

§ 159. Die **Schleimhaut,** welche die Mundhöhle auskleidet, ist überall mit einem geschichteten Plattenepithel bedeckt, dessen oberflächlichste Lagen große platte Zellen bilden. Das Bindegewebe der Mucosa besitzt wohlausgebildete Papillen, und es steht danach der Bau der Schleimhaut demjenigen der äußeren Haut nahe, unterscheidet sich indessen von demselben durch den Mangel einer dichten Horndecke und durch größere Zartheit und größeren Zellreichtum des Bindegewebes der Mucosa und der Submucosa. Nur an der Zunge, die sich durch eine besondere Ausgestaltung der Papillen auszeichnet, findet sich eine partielle Verhornung (Papillae filiformes) der oberflächlichen Epithellagen. Als Anhänge enthält die Schleimhaut, resp. die Submucosa verästelte tubulöse Drüsen, welche teils reine muköse (harter und weicher Gaumen, Zungenrand, Zungenwurzel), teils reine seröse (Gegend der Papillae vallatae und foliatae), teils gemischte Drüsen (Lippe, Wange, Gld. lingualis anterior) darstellen. Die Lippen- und Wangenschleimhaut kann auch als weißliche Körperchen sichtbare Talgdrüsen enthalten. Nach Heuss können sich letztere auch noch in der postembryonalen Zeit entwickeln.

Die meisten **Erkrankungen der Schleimhaut** entstehen durch **äußere Einwirkungen** mechanischer, thermischer, chemischer oder infektiöser Natur, denen die Schleimhaut in hohem Maße ausgesetzt ist. Daneben kommen indessen auch nicht selten **hämatogene Erkrankungen,** insbesondere Entzündungen, vor; es können ferner auch pathologische Prozesse von der Nachbarschaft, insbesondere von der Haut, auf die Mundschleimhaut übergreifen.

Bemerkenswert ist, daß die Mundhöhle stets eine große Menge **pflanzlicher Mikroorganismen** beherbergt, welche von außen in sie hineingelangen und hier zum Teil ihren Entwicklungsboden finden. Es sind dies teils **Schimmelpilze**, teils **Sproßpilze,** teils **Spaltpilze.** Von letzteren kommen sowohl Kokken und Sarzine, als auch Bazillen, Spirillen und Spirochaeten vor. Auch anaërobe Bakterien scheinen regelmäßig in der Mundhöhle vorhanden zu sein. Die Mehrzahl dieser

Organismen hat keine pathogene Bedeutung. Sie hausen in den Speiseresten, sowie in abgestorbenem und abgestoßenem Epithel, sind also Saprophyten. Immerhin können sie unter Umständen bei mangelhafter Reinigung des Mundes faulige Zersetzung herbeiführen und dadurch Entzündung verursachen. Einige Pilzformen färben sich, mit Jod behandelt, blau und violett.

Neben diesen nicht pathogenen Pilzen kommen in der Mundhöhle auch sehr häufig pathogene vor. Viele Infektionen (z. B. Diphtherie) beginnen mit Vorliebe in der Rachen- und Mundschleimhaut und in den Mandeln, und es setzt dies voraus, daß die betreffenden Bakterien zuvor mit der Atmungsluft oder mit den Getränken und Speisen in die Mund- und Rachenhöhle gelangen. Auch gesunde Individuen beherbergen in der Mundhöhle nicht selten pathogene Bakterien, insbesondere Eiterkokken und Pneumoniekokken, und es besteht alsdann die Möglichkeit, daß bei Gelegenheit anderer schädlicher Einwirkungen Infektionen zustande kommen. Bei ulzerierender Lungentuberkulose, bei der Bazillen ins Sputum übergehen, können auch in der Mundhöhle, wenigstens zeitweise, Tuberkelbazillen vorhanden sein.

Als Parasit der Mundhöhle ist ferner der **Soorpilz** zu nennen, welcher in der Mundhöhle in Form rundlicher und ovaler, glänzender Zellen und dünner Fäden (Fig. 447) vorkommt und zu Beginn der Ansiedlung hirsekorngroße, weiße Fleckchen bildet, welche als Soor bezeichnet werden. Sie sind bald nur vereinzelt, bald sehr zahlreich, erheben sich etwas über die Oberfläche und sitzen vornehmlich an der inneren Seite der Lippen und auf der Zunge. Durch Wachstum und Vermehrung können sie zu einer zusammenhängenden Decke konfluieren, die entweder weiß oder durch Verunreinigungen gelb, braun, grau oder schwarz gefärbt ist. Nach einiger Zeit stößt sich die Decke ab; die Schleimhaut unter derselben ist gerötet, zuweilen bilden sich kleine Geschwüre. Nach Entfernung der Membran kann sich der Soorbelag wieder ergänzen, er kann sich ferner vom Mund auf Rachen und Ösophagus fortpflanzen.



Fig. 447. Soorbelag von der Zunge eines an Typhus abdominalis verstorbenen Mannes. Vergrößerung 300.

Die Entwicklung des Soorpilzes erfolgt im Epithel (vgl. Fig. 519, S. 713 d. allg. Teils), welches dadurch aufgelockert wird und degeneriert. Von der Epithelschicht aus können die Pilzfäden auch in das Bindegewebe vordringen und Entzündung verursachen.

Besonders prädisponiert zu Soor sind Kinder in den ersten Lebensjahren, bei denen sich Soor auch in gesunder Schleimhaut entwickeln kann. Genuß von Milch und Amylaceen, sowie mangelhafte Reinigung des Mundes begünstigen die Ansiedlung. Neben Kindern sind es namentlich durch Krankheiten, wie Typhus, Septikämie, Phthise usw. heruntergekommene Individuen, welche an Soor erkranken.

Literatur.

Biondi, *Die pathogenen Mikroorganismen des Speichels, Ztschr. f. Hygiene II 1887.*
David, *Les microbes de la bouche. Paris 1890.*
Delbanco, *Talgdrüsen in der Mundschleimhaut, Mon. f. Derm. XXIX 1899.*

Heuss, *Talgdrüsen in der Schleimhaut der Mundhöhle, Mon. f. Derm. XXXI 1900.*
Miller, *Die Mikroorganismen der Mundhöhle, Leipzig 1892.*
Netter, *Présence du streptococcus pyog. dans la salive des sujets sains, Bull. méd. II 1888.*
Rodella, *Anaërobe Mundbakterien und ihre Bedeutung, Arch. f. Hyg. 53. Bd. 1905.*
Stooss, *Ätiologie d. Anginen, d. Stomatitis aphthosa u. d. Soors, Basel 1895.*
Vignal, *Recherches sur l'action des micro-organismes de la bouche sur quelques substances alimentaires, Arch. de phys. VIII 1886 und X 1887.*

§ 160. Die **Entzündungen der Mundschleimhaut** zeigen in ihrem Verlaufe teils Ähnlichkeiten mit den Entzündungen der äußeren Haut, teils mit denjenigen der Schleimhäute.

Die leichteste Form der Entzündung ist das **Erythem,** welches durch mehr oder weniger lebhafte Röte gekennzeichnet ist, die entweder nach kurzem Bestande wieder schwindet oder in eine als **Stomatitis katarrhalis** bezeichnete Entzündungsform übergeht. Bei letzterer ist die Schleimhaut lebhaft rot oder blaurot gefärbt, die Sekretion ist vermehrt, das Epithel stößt sich ab. An den Lippen, den Wangen und dem Zahnfleisch ist die Rötung und Schwellung meist gleichmäßig ausgebreitet, am harten Gaumen tritt sie in Flecken und Streifen auf. An der Zunge schwellen namentlich die Papillen an, so daß die Zunge eine körnige, höckerige Oberfläche erhält. Bleibt das sich abstoßende Epithel (Fig. 448 *a*) liegen, so bilden sich weiße oder schmutzig gefärbte Beläge, die bei offen gehaltenem Munde eintrocknen.

Bei reichlichem Austritt von Flüssigkeit aus den Gefäßen können sich mit heller Flüssigkeit gefüllte **Bläschen** bilden, namentlich an der Zunge, den Lippen und den Wangen, welche ein derberes Epithel tragen, das stellenweise den Austritt der exsudierten Flüssigkeit an die Oberfläche hindert. Auch hier ist, wie bei der äußeren Haut, mit der Bläschenbildung immer ein Untergang von Epithel (Fig. 448 *e*) verbunden. Unter Umständen können auch die Ausführungsgänge der Schleimdrüsen sich zu kleinen Cystchen erweitern. An den Lippen bilden sich nicht selten Risse und Schrunden, welche nässen, sich mit Borken bedecken und zur Bildung kleiner Geschwüre Veranlassung geben können.

Katarrhalische Entzündungen entstehen am häufigsten durch mechanische und chemische Insulte, sowie durch Infektion der Mundhöhlenschleimhaut; ist der **Reiz lokal** (kariöser Zahn), so ist auch die Stomatitis beschränkt. Bei **Masern** tritt eine fleckige, bei **Scharlach** eine punktierte oder eine zusammenhängende intensive Rötung der Schleimhaut auf. Bei **Blattern, Varicellen, Mundseuche, Herpes** und **Pemphigus** entwickeln sich Bläschen und Pusteln, und zwar in derselben Weise wie in der Haut. **Erysipelatöse Entzündungen** des Gesichts, welche auf die Mundschleimhaut übergreifen oder in derselben beginnen, verursachen dunkle Rötung und bedeutende Schwellung, oft auch Blasenbildung. Am stärksten schwillt dabei die Zunge (Fig. 448) an, indem nicht nur die Mucosa (*c*), sondern auch das intermuskuläre Bindegewebe (*d*) von Flüssigkeit und Rundzellen dicht durchsetzt wird.

Die **Stomatitis aphthosa** ist durch die Bildung undurchsichtiger grauweißer oder gelbweißer, rundlicher oder länglicher Flecken auf der katarrhalisch entzündeten Mundschleimhaut charakterisiert, welche vereinzelt oder in Gruppen auftreten und am häufigsten an der Zunge, den Lippen und den Wangen, seltener am Gaumen und an den Gaumenbögen sitzen. Sie sind von einem lividroten Saum umgeben und

können untereinander zu größeren Flecken und Streifen verschmelzen, doch werden nur selten große Schleimhautstrecken von ihnen ganz bedeckt.

Nach E. Fraenkel handelt es sich bei den Aphthen um eine kroupöse Entzündung, bei welcher das Epithel abgetötet wird und zugrunde geht, während sich dem Bindegewebe fibrinöse, aus einem Netzwerk hyaliner, glänzender Balken oder feiner Fasern bestehende Massen, an deren Aufbau auch Leukocyten teilnehmen, auflagern (Stomatitis fibrinosa maculosa s. disseminata).



Fig. 448. Glossitis erysipelatosa (Alk. v. Gieson). *a* Verhornte Epithellage. *b* Weiche Epithellage. *c* Zellig infiltrierte Mucosa. *d* Zellig infiltrierte Muskulatur. *e* Verflüssigungsherde mit Leukocyten im Epithel. *f* Leukocyten über einer Papilla filiformis an der Basis des Epithelfortsatzes. *g* Mit Leukocyten gefüllte Lymphgefäße. Vergr. 100.

Die fibrinösen Auflagerungen können allmählich wieder verschwinden, stoßen sich aber meist ab, indem sie durch eine regenerative Wucherung des Epithels losgelöst und abgehoben werden. Sie hinterlassen meist keine Geschwüre und Narben, doch kommt es vor, daß in der Umgebung der Aphthen eiterige Entzündungen sich einstellen. Die Affektion tritt in Schüben auf und kann dadurch wochenlang bestehen.

Die Aphthen treten vornehmlich bei Kindern auf, welche zahnen oder an entzündlichen Mundaffektionen leiden, ferner bei Angina und Pneumonie, gastrischen Katarrhen, akuten Exanthemen, Diphtherie, Intermittens, Keuchhusten usw. Bei Erwachsenen sind sie selten, doch

kommen sie ebenfalls vor, so namentlich bei Frauen während der Menses und der Schwangerschaft, sowie im Wochenbett. Nach Stooss ist ein großer Diplokokkus als Ursache anzusehen. Nach Jadassohn können auch Staphylokokken solche Entzündungen hervorrufen.

Ausgebreitete kroupöse Entzündungen und diphtheritische Verschorfungen sind in der Mundschleimhaut selten, treten dagegen häufig am weichen Gaumen, an den Gaumenbögen und den Mandeln auf (vgl. § 167).

Korrosive Entzündungen entstehen durch Genuß ätzender Substanzen, pflegen aber hierbei in der Mundhöhle weniger ausgesprochen zu sein als im Pharynx und Ösophagus (vgl. § 169 und § 170).

Die **Stomatitis ulcerosa** (Stomakake) ist eine von der gingivalen Bekleidung der Zähne ausgehende Mundaffektion. Sie beginnt mit einer Rötung, Schwellung und Lockerung der Gingiva, welche dabei zu einem dicken Wulst wird, von dem aus stumpfe, zapfenartige Fortsätze an den Zähnen sich emporschieben. Häufig treten Blutungen auf (Skorbut).

Im zweiten Stadium des Prozesses tritt am Rande des geschwellten Zahnfleisches eine Verfärbung ein, worauf das Gewebe zu einer gelblichen, zerreißlichen Masse erweicht und zerfällt, so daß sich Geschwüre bilden, die rasch nach der Tiefe greifen und von erweichtem, zerfetztem Gewebe umgeben sind. Die Erkrankung ist bald halbseitig, bald doppelseitig und beginnt mit Vorliebe an den vorderen Zähnen. Von der Gingiva aus kann der Prozeß auf die Mandeln sowie auf die Wangen und Lippen übergreifen. Er kann sich ferner nach der Tiefe auf das Periost des Kiefers ausdehnen, zu Zerstörung des Periostes und zu Nekrose des Knochens führen, sowie Lockerung oder Ausfall der Zähne bedingen.

Die Krankheit verläuft meist akut, selten chronisch und tritt besonders bei Kindern auf, ist indessen auch bei Erwachsenen nicht selten. Sie kommt bei Individuen vor, welche schlecht genährt und durch Krankheit heruntergekommen sind, so z. B. infolge von Tuberkulose, erschöpfenden Durchfällen, Typhus, Diabetes, Skorbut. Sie kann ferner auch durch Quecksilber (Stomatitis mercurialis), Phosphor, Blei und Kupfer verursacht werden. Diejenige, welche durch Phosphordämpfe hervorgerufen wird, greift leicht in die Tiefe und führt Knochenhautentzündung und Knochennekrose herbei. Bei chronischer Bleivergiftung erhält das Zahnfleisch eine bläuliche oder graue Färbung durch körnige Ablagerung von Bleisulfid in das Bindegewebe (Bleisaum).

Eitrige Entzündungen der Mundschleimhaut und der von ihr bedeckten Teile können überall auftreten, haben indessen ihren Sitz am häufigsten in der Zunge und dem Zahnfleisch. An letzterem Orte entstehen sie meist in der Nachbarschaft kranker Zähne, beginnen mit starker Rötung und Schwellung, worauf sich nach einiger Zeit ein Eiterherd bildet. Man nennt eine solche Entzündung **Parulis**. In der Zunge **(Glossitis)** nehmen eitrige Entzündungen von traumatischen Verletzungen oder geschwürigen Prozessen ihren Ausgang oder schließen sich an akute Entzündungsprozesse an, wie sie durch das Erysipelgift herbeigeführt werden. Je nach der Genese ist bald die ganze Zunge, bald nur ein Teil derselben geschwellt, und es erstreckt sich auch die Vereiterung auf ein kleineres oder größeres Gebiet. Der Prozeß heilt nach Entfernung des Eiters durch Narbenbildung, kann sich aber auch

in den Lippen, im Zahnfleisch oder in der Zunge in phlegmonöser Weise verbreiten.

Ätiologisch kommen alle Eitererreger in Betracht. Gashaltige Abszesse und emphysematöse Phlegmonen werden in der Regel durch Anaërobien bedingt.

Der **Wangenbrand** oder die **Noma** (Wasserkrebs) schließt sich entweder an eine Stomatitis ulcerosa an oder beginnt als selbständige Affektion. Im ersten Falle greift der Zerfall des Zahnfleisches rapide um sich, so daß sich das Gewebe rasch in eine pulpöse, fetzige, brandig riechende Masse umwandelt. Im anderen Falle entsteht zuerst in der Wangenschleimhaut nahe dem Mundwinkel eine livide Schwellung, in welcher sehr bald ein gelbbrauner Herd erscheint, der rasch zu einer brandigen Masse zerfällt. Von der Wangenschleimhaut greift der Prozeß auf die äußere Haut über, wobei in letzterer zuerst ein blauroter Fleck erscheint, auf welchem sich zuweilen eine Blase erhebt. Derselbe wird bald schwarz und brandig. In seiner Umgebung ist das Gewebe stark ödematös geschwellt.

Die Affektion ist meist einseitig. Hat sich einmal ein brandiger Herd gebildet, so greift die Zerstörung rasch nach allen Seiten um sich und kann eine kolossale Ausdehnung erreichen, so daß die Nase, die Kieferknochen, das Jochbein usw. der Nekrose verfallen. Der gewöhnliche Ausgang ist der Tod. Nur selten macht der Prozeß Halt und gelangt durch Granulations- und Narbenbildung mit mehr oder minder hochgradiger Verunstaltung des Gesichts zur Heilung.

Noma kommt am häufigsten zwischen dem 2. und 12. Jahre, selten früher oder später vor. Schwächliche, durch Krankheit heruntergekommene Individuen, die sich unter schlechten hygienischen Bedingungen befinden, werden hauptsächlich davon befallen.

Die erkrankten Hautstellen enthalten verschiedene Bakterien, unter denen Babes u. a. einem Bazillus, Perthes einer Streptothrixart eine besondere pathogene Bedeutung beilegt. Hofmann und Küster züchteten aus einem Falle von Noma gramnegative Bazillen, die sie neben spärlichen Spirillen auch im Schnitt durch das erkrankte Gewebe fanden. Es erscheint zweifelhaft, ob ein einzelner Mikroorganismus als spezifisch für die Ätiologie der Noma angesehen werden darf. Buday sieht die Ätiologie in einer Symbiose von Spirillen und dem bacillus fusiformis.

Literatur über Stomatitis und Noma.

Babes e Zambilovici, *Rech. sur le noma, La Roumaine méd. 1894, ref. Z. f. a. P. 1897.*
Buday, *Pathogenese der gangränösen Mund- u. Rachenentzündungen, Zieglers Beitr. 38. Bd. 1905.*
Bernheim, *Bakt. Befund (Bacillus) b. Stomatitis ulcerosa, Zbl. f. Bakt. XXIII 1898.*
Bohn, *Die Mundkrankheiten der Kinder, Leipzig 1866; Gerhardts Handb. d. Kinderkrankheiten IV.*
Fraenkel, *Stomatitis aphthosa, Virch. Arch. 113. Bd. 1888.*
Gaizzetti, *Stomatite ulcerosa, A. per le Sc. Med. 1899.*
Hirsch, *Historisch-geograph. Pathol. III 1886.*
Hofmann, *Ätiologie der Noma, Beitr. z. klin. Chir. 44. Bd. 1904.*
Hofmann und Küster, *Bakteriologie der Noma, Münch. med. Woch. 1904.*
Perthes, *Noma, Arch. f. klin. Chir. 59. Bd. 1899.*
Ranke, *Ätiol. u. path. Anat. des nomatösen Brandes, Jahrb. f. Kinderheilk. 1888.*
Rodella, *Anaërobe Mundbakterien und ihre Bedeutung, Arch. f. Hyg. 53. Bd. 1905.*
Schimmelbusch, *Ein Fall von Noma, Deutsche med. Wochenschr. 1889.*
Seifert und Kahn, *Atlas der Histopathologie d. Mundrachenhöhle, Wiesbaden 1895.*
Siegel, *Die Mundseuche des Menschen, Deutsche med. Wochenschr. 1891 u. 1894.*
Stooß, *Ätiologie der Anginen, der Stomatitis aphthosa u. d. Soors, Basel 1895.*
Woronichin, *Über Noma, Jahrb. f. Kinderheilk. 1887.*

§ 161. Bei **Syphilis** können sowohl primäre, als auch sekundäre und tertiäre Affektionen in der Mundhöhle auftreten. Die Primäraffektionen sind den in § 145 beschriebenen Primäraffektionen der Haut gleich, kommen am ehesten an den Lippen vor und sind von indolenter Lymphadenitis begleitet.

Von Sekundäraffektionen treten zunächst Erytheme in Form kleiner umschriebener roter Flecken der Wangen-, Zungen-, und Lippenschleimhaut oder ausgebreiteter Rötung des weichen Gaumens und der Tonsillen (Angina syphilitica erythematosa) auf, innerhalb welcher nicht selten rote oder weißlich belegte, scharfbegrenzte Erosionen und Fissuren entstehen. Weiterhin bilden sich Schleimhautpapeln in Form kleiner, flacher, roter umschriebener Erhebungen, deren epitheliale Oberfläche später bläulichweiß, perlfarben wird (Plaques opalines), so daß sie Ätzungen mit Argentum nitricum ähnlich sehen. Sie kommen besonders an den Lippen, den Wangen und der Zunge, nicht selten indessen auch an dem weichen Gaumen, den Tonsillen und der Rachenwand vor. Sie gehen unter Abstoßung ihrer Epitheldecke wieder zurück oder vergrößern sich und bilden drusige, gekörnte und hellrot schimmernde oder weißlich belegte Knötchen (Lang), aus denen sich durch Zerfall mit nekrotischen Fetzen belegte Geschwürchen, an den Mundwinkeln, dem Zungenrande und an den Gaumenbögen auch Schrunden bilden. Alle diese Bildungen können unter Umständen in großer Zahl und stellenweise dichtgedrängt auftreten

Gummöse Herde treten in Form linsen- bis bohnengroßer und größerer Knoten auf, welche namentlich in der Submucosa ihren Sitz haben. Sie sind zu Beginn hart, später erweichen sie, brechen nach außen durch und bilden auf diese Weise Geschwüre. Nur selten verschwinden sie ohne Durchbruch durch Resorption.

Ränder und Grund der Geschwüre sind infiltriert und mit nekrotischem Gewebe belegt. Die Ulcerationen greifen oft weit um sich, heilen nur langsam und hinterlassen je nach der Größe der Zerstörung mehr oder minder tiefgreifende Narben.

An den Lippen, an den Mundwinkeln, den Wangen und dem Zahnfleisch sind die Gummiknoten selten. Häufiger kommen sie in der Zunge, dem weichen Gaumen, dem weichen Überzug des harten Gaumens, den Gaumenbögen, den Mandeln und in der Pharynxwand vor und verursachen an diesen Orten ganz bedeutende Defekte, welche auch auf die angrenzenden Knochen übergreifen, wobei es an dem weichen und harten Gaumen nicht selten auch zu Perforationen kommt.

Die narbigen Verunstaltungen der genannten Teile sind nach Ablauf des Prozesses oft sehr hochgradig. Nach Ulcerationen an der hinteren Rachenwand und dem weichen Gaumen kann eine Verwachsung des letzeren mit ersterer sich einstellen. Der Schlund kann bedeutend verengt werden. Eine durch Glätte und Dünnheit der Schleimhaut charakterisierte Atrophie der Zungenwurzel, die wesentlich durch einen Mangel an Balgdrüsen bedingt ist, ist man geneigt, als einen Folgezustand syphilitischer Erkrankungen anzusehen, doch kommt der Zustand auch bei Individuen vor, die sonst keine Zeichen von Syphilis zeigen.

Tuberkulose des Mundes schließt sich am häufigsten an Tuberkulose des Gesichts, der Lunge und des Kehlkopfes an, kann unter Umständen indessen auch primär auftreten. Greift die als Lupus bezeichnete Hauttuberkulose auf die Mundschleimhaut über, so bilden sich

in derselben rote, knötchen- und knotenförmige zellige Herde, welche der Oberfläche ein granuliertes Aussehen verleihen und durch Zerfall zu Geschwürsbildungen führen können.

Primäre oder nach Lungen-Kehlkopftuberkulose auftretende Tuberkulose hat ihren Sitz am häufigsten in den Tonsillen, den Gaumenbögen und der Zunge und bildet ebenso knötchenförmige Einlagerungen, die bei stärkerer Entwicklung der Oberfläche ein höckeriges Aussehen verleihen. In seltenen Fällen bilden sich auch tief in das Gewebsparenchym eingreifende Knötchenhaufen, die verkäsen, so namentlich in der Zunge, deren Muskelparenchym in der Umgebung solcher Knoten (Fig. 449 *e*) bis zu einer bedeutenden Tiefe von großzelligen Tuberkelknötchen (*f*) durchsetzt sein kann.

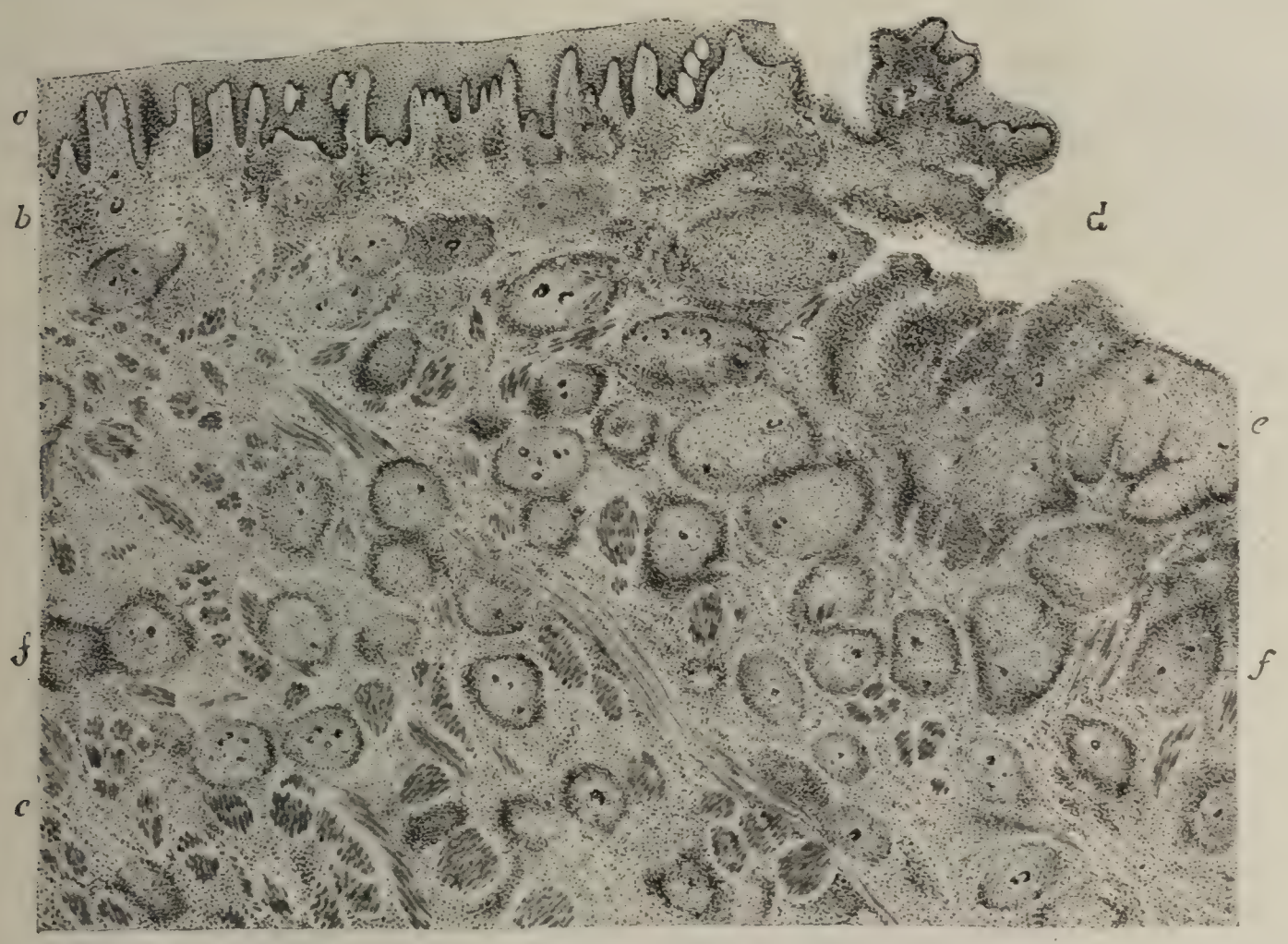

Fig. 449. Primäre Tuberkulose der Zunge (Alk. Alaunkarm.). *a* Epithel. *b* Bindegewebe der Mucosa. *c* Zungenmuskulatur. *d* Geschwür. *e* Tuberkulöses Granulationsgewebe. *f* Miliartuberkel. Vergr. 20.

Durch Zerfall der tuberkulösen Herde entstehen unregelmäßig gestaltete Geschwüre (*d*), welche je nach der Beschaffenheit der Herde, bald nur flach, bald tiefgreifend sind und in letzterem Falle von infiltrierten, zum Teil überhängenden Rändern umgeben werden.

Über **Aktinomykose, Rhinosklerom** und **Lepra** vgl. § 173, § 175 u. § 176 d. allgem. Pathol.

Bei **lymphatischer Leukämie** können neben hyperplastischen Zuständen in den lymphadenoiden Apparaten auch Lymphozyten im Zahnfleisch sich anhäufen; es kann diese Anhäufung sogar zu Gewebsnekrose führen.

Literatur über Syphilis und Tuberkulose des Mundes.

Bender, *Über Lupus der Schleimhäute, Vierteljahrsschr. f. Derm. XV 1888.*
Bucrot, *Étude sur la tuberculose de la bouche, Paris 1879.*

Eichhoff, *Ausgebreitete Tuberkulose d. Mundschleimhaut, Deutsche med. Woch. 1881.*
Frank, *Primäre tuberk. Geschwüre d. Zungen- u. Mundschleimhaut, Heidelberg 1880.*
Gelade, *De la tuberculose bucco-pharyngée, Paris 1878.*
Hansemann, *Tuberkulose der Mundschleimhaut, Virch. Arch. 103. Bd. 1886.*
Heller, *Syphilis der Zungentonsille, Berl. klin. Wochenschr. 1900.*
Lambert, *Des ulcérations de la langue dans le cours de la tuberculose, Paris 1876.*
Lang, *Vorlesungen über Pathol. u. Ther. d. Syph. II, Wiesbaden 1896.*
Langreuter, *Syphilitische Pharynxstenose, D. Arch. f. klin. Med. XXVII 1880.*
Lanz, *Pathogenese der mercuriellen Stomatitis, Berlin 1897 (Lit.).*
Lewin u. Heller, *Glatte Atrophie d. Zungenwurzel u. Syphilis, V. A. 138. Bd. 1894.*
Lublinski, *Syphilis der Zungentonsille, Deutsche med. Wochenschr. 1900.*
Mikulicz *und* ***Kümmel,*** *Die Krankheiten des Mundes, Jena 1898.*
Schech, *Syphilitische Pharynxstenose, D. Arch. f. klin. Med. XVII 1876.*
Schliferowitsch, *Über Tuberkulose d. Mundhöhle, D. Zeitschr. f. Chir. XXVI 1887.*
Troisier *et* ***Ménétrier,*** *Ulc. tubercul. des lèvres, Ét. s. la tub. publ. p. Verneuil III 1891.*

§ 162. Bei **chronischen Reizzuständen,** wie sie z. B. durch häufige mechanische und chemische Läsionen, Pilzansiedlungen, Syphilis herbeigeführt werden, geht das Epithel der Mundhöhle zuweilen pathologische

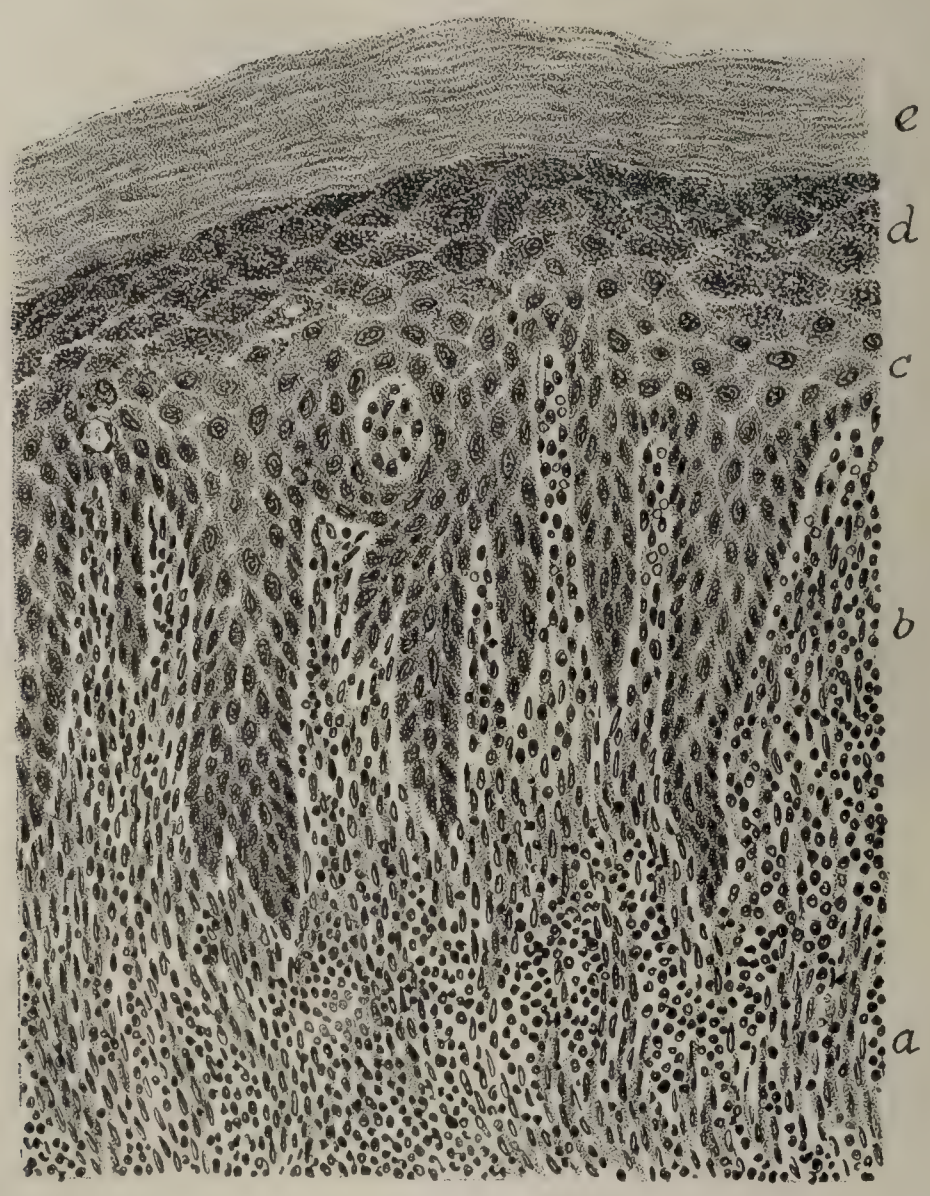

Fig. 450. Leukoplakia linguae (Alk. Häm. Eosin.). *a* Zellig infiltriertes Zungenbindegewebe. *b* Vergrößerter Papillarkörper. *c* Stratum germinativum des Epithels. *d* Epithelschicht mit Keratohyalin. *e* Hornschicht. Vergr. 100.

Verhornungsprozesse ein, wobei sich weiße Flecken und Streifen teils auf der Zunge, teils auf der Wangenschleimhaut bilden, welche mit verschiedenen Namen belegt worden sind. Die weißen syphilitischen Flecken werden als **Plaques opalines** bezeichnet. Schwimmer hat für weiße Flecken den Namen **Leukoplakia** vorgeschlagen, und es wird

diese Bezeichnung seither vielfach auf genetisch verschiedene weiße Flecken, welche durch abnorme Epithelverhornung oder Hyperkeratose (Fig. 450) bedingt sind, angewendet. Andere bezeichnen durch pathologische Epithelverdickung und Epitheldesquamation bedingte Flecken als **Psoriasis** oder **Ichthyosis.** Die als **Lichen ruber planus** und **acuminatus** in der Haut vorkommende Affektion bildet in der Mundschleimhaut silberweiße, teils isolierte, teils mit anderen konfluierenden Plaques, die sich aus dicht stehenden, hirsekorngroßen, niedrigen Knötchen zusammensetzen und danach sich rauh anfühlen. In seltenen Fällen entwickeln sich auf der Zunge durch **pathologische Wucherung** und **Verhornung des Epithels** über den Papillae filiformes haar- oder borstenartige Gebilde, welche durch diffuse Färbung der verhornenden

Fig. 451. Lacunäre Keratose der Zungenbasis bei hereditärer Syphilis (Form. Häm. Eosin.). *a* Epithel. *b* Zungenbindegewebe. *c* Drüsen. *e* Epithel im Grunde der Tiefe der Balghöhle. *d* Stachelartige Hornbildung. *f* Lymphadenoides Gewebe. Vergr. 40.

Zellen eine braune bis schwarze (selten grüne) Farbe annehmen und so eine Veränderung darstellen, welche man als **schwarze Haarzunge** bezeichnen kann. Die Veränderung kann nur kurze Zeit bestehen oder viele Jahre dauern. In seltenen Fällen geht auch das lakunäre Epithel der Gaumentonsillen, der Pharynxwand, des Zungengrundes eine pathologische Verhornung (Hyperkeratosis lacunaris Fig. 451) ein, so daß aus den betreffenden Gruben stachelartige Exkreszenzen hervorragen.

Hyperplasie des Bindegewebes der Mundschleimhaut und der daran angrenzenden Weichteile ist entweder die Folge chronischer Entzündungen oder aber angeboren oder wenigstens in den ersten Lebensjahren aus inneren Ursachen entstanden.

Am häufigsten gehen hyperplastische entzündliche Wucherungen von der Umgebung der Zahnwurzeln aus und bilden hier zirkumskripte, oft tumorartige Verdickungen (Granulome). In der Zunge führen chronische Entzündungen am häufigsten zu Verhärtungen und Difformierungen, doch kommen auch papilläre Wucherungen vor.

Die angeborene oder post partum in der ersten Kindheit auftretende Hypertrophie betrifft vornehmlich die Lippen und die Zunge und wird als **Makrocheilie** und **Makroglossie** bezeichnet. Die Lippen können sich dabei zu bedeutenden unförmigen Wülsten vergrößern. Die Zunge kann so groß werden, daß sie in der Mundhöhle nicht mehr Platz hat, die Zähne nach außen drängt und schließlich zwischen den Lippen nach außen tritt (Prolapsus linguae, Glossocele). Der vorliegende Teil ist meist vertrocknet, von Rissen durchsetzt, häufig über den Zähnen ulzeriert.

Die Vergrößerung der Zunge und der Lippen ist entweder durch Zunahme sämtlicher Gewebsbestandteile, oder aber durch einseitige Zunahme des Bindegewebes oder endlich durch geschwulstartige Bildungen, insbesondere durch Lymphangiome bedingt. Die Gewebszunahme ist entweder total oder partiell; in letzterem Falle können sich Knoten bilden.

Bei der fibrösen Form der Hyperplasie sind die Muskelfasern meist vermindert; das Bindegewebe selbst ist bald fest und derb, bald ziemlich zellreich, stellenweise kleinzellig infiltriert, letzteres namentlich dann, wenn an der Oberfläche der prolabierten Zunge Risse und Geschwüre sich eingestellt haben.

Unter den **atrophischen** und **degenerativen Prozessen,** welche an den Geweben der Mundhöhle vorkommen, haben die einfache und die fettige Atrophie sowie die wachsartige Degeneration der Muskelsubstanz der Zunge eine größere Bedeutung. Sie sind teils Folge lokaler Ernährungsstörungen, wie sie namentlich durch Entzündung herbeigeführt werden, teils Folge von Störungen der Innervation bei Erkrankungen des Hypoglossus und seines Kernes im verlängerten Marke, wobei eine Hälfte der Zunge der Atrophie verfallen kann.

Amyloidentartung der Zunge ist sehr selten.

Atrophie des Zahnfleisches sowie der Kieferknochen tritt namentlich im höheren Alter sowie nach Verlust der Zähne ein.

Literatur.

***Abbot** and **Shattock,** Macroglossia neurofibromatosa, Trans. of the Path. Soc. of London LIV 1904 p. 231.*
***Arnsperger,** Hyperkeratosis lacunaris, Münch. med. Wochenschr. 1902.*
***Artaud,** De l'hémiatrophie de la langue dans le tabes dorsal ataxique, Paris 1885.*
***Bajardi,** Makroglossia musculare, Arch. per le Sc. Med. XXV 1901.*
***Bernhardt,** Zur schwarzen Haarzunge, Dermatolog. Studien v. Unna VIII 1888.*
***Brosin,** Über die schwarze Haarzunge, Dermatolog. Studien v. Unna VII 1888.*
***Ciaglinski** u. **Hewelke,** Schwarze Zunge, Zeitschr. f. klin. Med. XXII 1893.*
***Crocker,** Lichen ruber, Monatsschr. f. prakt. Derm. 1882.*
***Deboue,** Le psoriasis buccal, Paris 1873.*
***Delefosso,** Macroglossia coriza neurofibromatosa, Arch. per le Sc. M. XXII p. 34 1905.*
***Dessoir,** De la langue noire, Paris 1878.*
***Dinkler,** Schwarze Haarzunge, Virch. Arch. 118. Bd. 1889.*
***Erb,** Hemiatrophie der Zunge, Arch. f. klin. Med. 1885; Plaquesnarbe, Münch. med. Wochenschr. 1892.*
***Friedland,** Hyperkeratosis lacunaris des Zungengrundes, Zeitschr. f. Heilk. 1896.*
***Gaucher** et **Sergent,** Leucoplaquie buccale, A. de méd. exp. 1900.*

Haasler, *Genese der Kiefergeschwülste (Granulome), A. f. klin. Chir. 53. Bd. 1897.*
Hirt, *Hemiatrophie der Zunge, Berl. klin. Wochenschr. 1885.*
Kaposi, *Art. Lichen, Realenzyklop. v. Eulenburg 1897.*
Koch et Marie, *Contrib. à l'étude de l'hemiatrophie de la langue, Rev. de méd. VIII 1888.*
Lange, *Papillome der Zunge und der Tonsillen, D. Arch. f. klin. Med. 50. Bd. 1893.*
Leloir, *Rech. sur l'anat. path. de la leucoplasie buccale, Arch. de phys. X 1887.*
Lengemann, *Muskuläre Makroglossie, Beitr. v. Bruns 39. Bd. 1903.*
Mikulicz *und* ***Kümmel,*** *Die Krankheiten des Mundes, Jena 1898.*
Mourek, *Grüne Haarzunge, Arch. f. Derm. XXIX 1894 (Lit.).*
Pel, *Hemiatrophie d. Zunge m. linksseitiger Gaumenlähmung usw., Berl. kl. Woch. 1887.*
Poster, *Makroglossie, Jahrb. f. Kinderheilk. XVIII 1882.*
Raymond *et* ***Artaud,*** *Hémiatrophie de la langue, Arch. de phys. 1884.*
Schwimmer, *Leukoplakia, Vierteljahrsschr. f. Derm. u. Syph. 1877 u. 1878.*
Siebenmann, *Hyperkeratosis lacunaris, Arch. f. Laryng. II u. III 1895.*
Touton, *Lichen ruber, Berl. klin. Wochenschr. 1886.*
Virchow, *Die krankhaften Geschwülste; Makroglossie, sein Arch. 7. Bd. 1854.*
Vollmer, *Schwarze Haarzunge, Arch. f. Derm. 46. Bd. 1898.*
Wegner, *Lymphangiom, Langenbecks Arch. XX 1876.*
Ziegler, *Amyloide Tumorbildung in der Zunge, Virch. Arch. 65. Bd. 1875.*

§ 163. Unter den **Geschwülsten,** welche in jüngeren Jahren in den Geweben des Mundes vorkommen, sind die wichtigsten die Hämangiome und die Lymphangiome. Erstere haben ihren Sitz vornehmlich an der Lippe und bilden blaurote oder dunkelrote, zum Teil etwas erhabene Flecken. Die Lymphangiome liegen vornehmlich in, unter und neben der Zunge, von wo sie auf die Gaumenbögen übergreifen können, seltener in der Wange und bilden einen Teil der als Makroglossie bezeichneten Zungenveränderungen. Nicht selten besteht die Hauptmasse oder wenigstens ein beträchtlicher Teil des Zungengewebes aus ektatischen Lymphgefäßen, ja es kann die ganze Zunge, sowohl die Muskulatur, als auch die Mucosa, bis in die Papillen hinein in ein schwammiges Gewebe umgewandelt sein, dessen Hohlräume Lymphe enthalten, dessen Masse aus Bindegewebe mit spärlichen oder reichlichen Muskelbündeln besteht. Das Bindegewebe ist bald zellreich, bald zellarm und enthält im ersteren Falle nicht selten Herde lymphadenoiden Gewebes. In anderen Fällen enthalten die Balken auffallend viel Fettgewebe. Die lymphangiektatischen Hohlräume halten sich in manchen Fällen in bescheidenen Grenzen, in anderen dagegen werden sie größer, so daß kuglige Cysten entstehen, welche die Größe einer Erbse bis die einer mittelgroßen Kirsche erreichen (Cystenhygrom).

Unter den angeborenen oder in den ersten Lebensjahren auftretenden Geschwülsten sind ferner Teratome, Lipome, Fibrome, Myxome und Sarkome zu nennen, welche Geschwülste verschiedener Größe bilden, die da oder dort sitzen. Die Teratome sind teils als authochtone, durch Gewebsverlagerungen innerhalb eines Fötus entstandene Bildungen (Arnold), teils als heterochthone, d. h. als inäquale Doppelmißbildungen anzusehen und bestehen bald nur aus Fett-, Knorpel- und Bindegewebe, das mit behaarter Haut überzogen ist, bald aus Knochen-, Knorpel-, Fett-, Nerven- und Bindegewebe, welches Drüsen, Cysten und Zähne oder rudimentäre Organe einschließen kann.

Unter den im späteren Leben auftretenden Geschwülsten sind Fibrome, Sarkome und Karzinome am häufigsten. Die beiden erstgenannten sitzen meist im Zahnfleisch (Epulis sarcomatosa), seltener an anderen Stellen und gehen meist von den tiefer liegenden Geweben, namentlich vom Periost, den Zahnalveolen und dem Knochenmark aus.

Sie bilden rundliche, knotige Geschwülste, meist von derber Konsistenz. Die vom Knochen ausgehenden enthalten häufig Knochenbälkchen (Os teosarkome), sowie Riesenzellen (Riesenzellensarkome).

Der Krebs hat seinen Sitz an der Unterlippe, der Zunge oder dem Zahnfleisch. Chronische Reizungen können die Krebswucherung veranlassen; auch auf dem Boden einer Leukoplakie kann er sich entwickeln. Zu Beginn entwickelt sich ein kleines Knötchen oder eine zirkumskripte, feste, grauweiße Infiltration der Schleimhaut und des darunter liegenden Gewebes. Weiterhin bildet sich ein Knoten, der sich mehr oder weniger über die Oberfläche erhebt. Durch Zerfall des Gewebes entstehen alsdann Geschwüre, in deren Umgebung die krebsige Infiltration bald rascher, bald langsamer weiterschreitet.

Seltene Tumoren sind Adenome der Schleimdrüsen.

Der **ductus thyreoglossus** kann auf mehr oder weniger große Strecken persistieren, in ein- oder mehrkammerige Cysten umgewandelt werden, oder an verschiedenen Stellen seines Verlaufs cystenhaltige Geschwulstbildungen hervorrufen. Diese Cysten können mit Plattenepithel oder Zylinderepithel ausgekleidet sein. Daneben kann sich typisches Schilddrüsengewebe finden, das an der Zungenbasis in der Umgebung des foramen coecum auch allein Geschwülste zu bilden vermag (Struma accessoria baseos linguae).

Nach Erdheim finden sich cavernöse Tumoren in der Zunge, die neben Plattenepithel- und Flimmerepithelcysten auch Schleimdrüsen und Schilddrüsengewebe enthalten, besonders bei Aplasie der Schilddrüse und von der Anlage des ductus lingualis abgeleitet werden müssen.

Als **Ranula** werden kuglige Cysten innerhalb der Mundhöhle bezeichnet, deren typischer Sitz unter der Zungenspitze am frenulum linguae ist. Sie enthalten zähe, schleimige, glasige, fadenziehende oder gelb bis braun gefärbte Flüssigkeit.

Neumann bezog sie wegen ihrer Auskleidung mit Flimmerepithel auf Anhangsdrüsen des ductus thyreoglossus und ihre Ausführungsgänge (Bochdalekssche Schläuche).

v. Recklinghausen erklärkte sie durch cystische Dilatation eines Hauptdrüsengangs der in der Spitze der Zunge gelegenen Blandin-Nuhnschen Schleimdrüse. Dies scheint jedoch nur in einer verschwindend kleinen Anzahl der Fall zu sein. Die überwiegende Mehrzahl stellen nach v. Hippel u. a., denen Erdheim zustimmt, Retentionscysten dar, die einer Epithelauskleidung meist ganz entbehren und in den kleinen Ausführungsgängen der glandula sublingualis ihren Ausgang nehmen. Ranulaähnliche Cysten können weiter vorn aus der Nuhnschen Drüse, weiter hinten aus dem ductus thyreoglossus und seinen Anhangsdrüsen entstehen.

Sodann kann aber auch der Ductus Whartonianus, der Ausführungsgang der Glandula submaxillaris, können ferner die Ausführungsgänge der Glandula sublingualis, die Ductus Rivini, resp. der Ductus Bartholinianus sich zu spindeligen oder ampullenförmigen Cysten erweitern. Endlich kommen in dieser Gegend auch Kiemengangscysten und Dermoide vor.

Kleinere Epithelcysten können aus Schleimdrüsen der Lippe und der Zunge entstehen. Im Gebiete der Zungenwurzel, in der Verbindungslinie zwischen Zungenbein und Foramen coecum gelegene einfache oder mehrfache, oft mit Flimmerepithel ausgekleidete Cysten gehen (M. B.

Schmidt) von Schleimdrüsen und drüsenähnlichen Schläuchen aus, welche in den Rest des Ductus thyreoglossus, den Ductus lingualis, resp. das Foramen coecum einmünden. Endlich können Flimmercystome und Atheromcysten, die tiefer am Halse sitzen, aus Resten des unteren Teils des Ductus thyreoglossus hervorgehen.

Nach Untersuchungen von Virchow, Reubold, Bohn (vergl. Bohn, *Die Mundkrankheiten der Kinder, Leipzig 1866*), Denis, Billard u. a. finden sich bei der Mehrzahl der Neugeborenen in der Schleimhaut des Gaumengewölbes, namentlich neben der Raphe und im vorderen Teile, hirsekorn- bis stecknadelkopfgroße und größere weiße Knötchen, welche sich entweder lange Zeit unverändert erhalten oder ulzerieren, so daß kleine Geschwüre entstehen. Diese Knötchen bilden sich in der zweiten Hälfte des Fötallebens durch Epithelanhäufung in den Schleimdrüsen des harten Gaumens und können als Schleimhautmilien und als Schleimhautcomedonen bezeichnet werden.

Literatur über Geschwülste und Cysten.

Arnold, *Üb. behaarte Polypen d. Rachen- u. Mundhöhle, Virch. Arch. 111. Bd. 1888.*
Arnstein, *Makroglossie, Virch. Arch. 54. Bd. 1872.*
Aschoff, *Cysten, Ergebnisse der allgem. Pathologie, 2. Jahrg. 1897.*
Bochdalek, *Zungencysten, Österr. Zeitschr. f. prakt. Heilk. XII 1866.*
Bozzi, *Auf d. Boden v. Psoriasis entsteh. Zungenkarzinome, B. v. Bruns XXII 1898.*
v. Chamisso, *Struma der Zungenwurzel, Beitr. v. Bruns XIX 1897 (Lit.).*
Erdheim, *Geschwülste des ductus thyreoglossus, Zieglers Beitr. 35. Bd. 1904 (Lit.).*
Esmarch *und* ***Kulenkampff,*** *Die elephantiastischen Formen, Hamburg 1885.*
Föderl, *Ranula glandulae Nuhnii, A. f. klin. Chir. 49. Bd. 1895.*
Forsterling, *Ranula, Langenbecks Archiv 76. Bd. 1905.*
Fränkel, *Makrocheilie durch Adenom d. Schleimdrüsen, Langenbecks Arch. 44. Bd. 1892.*
Gosselin, *Lipome der Zunge, Paris méd. 1881.*
Haasler, *Genese der Kiefergeschwülste, A. f. klin. Chir. 53. Bd. 1897 (Lit.).*
Hammerich, *Über Schleimcysten der Zungenwurzel, Würzburg 1877.*
v. Hippel, *Bau und Wesen der Ranula, Langenbecks Archiv 55. Bd. 1897.*
Klapp, *Dermoide des Mundbodens, Beitr. v. Bruns XIX 1897 (Lit.).*
v. Mikulicz *und* ***Kümmel,*** *Die Krankheiten des Mundes, Jena 1898.*
Neumann, *Ranula, A. f. klin. Chir. XXXVI 1886.*
Otto, *Uber einen kongenitalen behaarten Rachenpolypen, Virch. Arch. 115. Bd. 1885.*
Ranke, *Zur Anatomie der serösen Wangencysten, Langenbecks Arch. 22. Bd. 1878.*
v. Recklinghausen, *Über Ranula, Virch. Arch. 84. Bd. 1881 (Lit.).*
Reinbach, *Sublinguale Geschwülste des Kindesalters, Beitr. v. Bruns XVIII 1897.*
Samter, *Lymphangiome der Mundhöhle, Langenbecks Archiv 41. Bd. 1891.*
Scheier, *Zungensarkom, Berl. klin. Wochenschr. 1892 (Lit.).*
Schmidt, *Die Flimmercysten der Zungenwurzel, Jena 1896.*
Schuchardt, *Ein behaarter Rachenpolyp, Zentralbl. f. Chir. 1884.*
Seifert *u.* ***Kahn,*** *Atlas d. Histopathol. d. Nase u. Mundrachenhöhle, Wiesbaden 1895.*
Sorrentino, *Lymphangiom der Zunge, Arch. f. Derm. 76. Bd. 1901.*
Suzanne, *Ét. anat. et pathogéniques sur la grenouillette, Arch. de phys. X 1887.*
Wegner, *Lymphangiom, Arch. f. klin. Chir. 20. Bd. 1877.*
Yersin, *Angiome de la langue, Arch. de phys. VII 1886.*

2. Pathologisch-anatomische Veränderungen der Zähne.

§ 164. Die wichtigste **krankhafte Veränderung der Zähne** ist die **Karies,** d. h. ein allmählich fortschreitender Zerfall des Zahnschmelzes und des Zahngewebes.

Bei Beginn der Erkrankung tritt im durchsichtigen Schmelze ein opak-weißer, häufig auch ein grüner oder schwarzer Fleck auf, und es beruht diese Färbung darauf, daß die Schmelzprismen in ihrem Zusammenhang gelockert, zum Teil auch zerfallen sind. Im weiteren Verlaufe greift der Prozeß auf das Zahngewebe über und führt hier Entkalkung sowie Zerfall herbei.

In der Zone, in welcher der Prozeß vorwärts schreitet, beobachtet man zuerst eine Verbreiterung der Zahnröhrchen, während gleichzeitig helle Ringe um sie entstehen. Weiterhin erkennt man bei mikroskopischer Untersuchung innerhalb der Röhrchen Kokken oder auch stäbchen- und fadenförmige Spaltpilze. Die Ursache der Zahnkaries liegt in dem Bakterienreichtum der Mundhöhle und in den häufigen, mechanischen, thermischen und chemischen Läsionen der Zähne; sie ist die Folge der kombinierten Wirkung dieser Schädlichkeiten. Die Entkalkung und Auflösung des erweichten Zahnbeins kann durch verschiedene Pilze (Miller) bewirkt werden, indem verschiedene Mundpilze die Fähigkeit besitzen, durch Säurebildung Entkalkung zu bewirken und Eiweiß oder eiweißartige Substanzen aufzulösen, resp. in eine lösliche Modifikation umzuwandeln. Nach Rodella spielen auch anaërobe Bakterien der Buttersäurebazillengruppe bei der Zerstörung der Zähne eine wichtige Rolle.

Infolge der Karies stellt sich sehr häufig eine **Entzündung der Zahnpulpa** oder **des Periostes** der Zahnalveolen ein. Als Entzündungserreger sind in dem zerfallenen Zahnbein anwesende Bakterien anzusehen.

Die **Pulpitis** kann ihren Ausgang sowohl in Eiterung als in Gangrän nehmen und zu einer entsprechenden **Entzündung der Wurzelhaut** führen. Es kann sich ferner ein subperiostaler Abszeß des Processus alveolaris, eine **Parulis,** bilden und es kann zu partieller Nekrose des Processus alveolaris kommen. Durchbruch des Abszesses nach außen führt zu einer eiternden Fistel.

Bei chronischen Entzündungen der Pulpa und des Periostes kann es an der Zahnwurzel sowohl zu Resorptionsvorgängen als auch zu Apposition von Knochengewebe oder von Dentin kommen. Nicht selten entwickeln sich im Alveolarligament kleine **Wulzelgranulome,** d. h. kleine fleischige Geschwülstchen, welche teils aus Granulationsgewebe, teils aus Bindegewebe bestehen, oft auch Eiter und auch epitheliale Wucherungen (Haasler), die von Resten der Schmelzzellen ausgehen, einschließen. Zerfall und Auflösung der Zellen im Innern der Epithelherde kann zur Bildung mit Epithel ausgekleideter Cysten führen.

Literatur über Zahnkaries.

Baume, *Lehrbuch der Zahnheilkunde, Leipzig 1890.*
Bödecker, *Die Anatomie u. Pathologie der Zähne, Wien 1896.*
Brandt, *Lehrbuch der Zahnheilkunde, Berlin 1890.*
Jung, *Zahnkaries, Zbt. f. Bakt. XVI 1894 (Lit.); Anat. u. Path. der Zähne, Wien 1898.*
Koerner, *Path. d. Zähne, Ergebn. d. allg. Path. II. Jahrg., Wiesbaden 1898.*
v. Metnitz, *Atlas zur Pathologie der Zähne, Leipzig 1889—91; Zahnkrankheiten, Jahrb. v. Eulenburg I 1891.*
Miller, *Die Mikroorganismen der Mundhöhle, Leipzig 1892; Bakteriopathologie der Zahnpulpa, Ztbl. f. Bakt. XVI 1894.*
Rodella, *Anaërobe Mundbakterien und ihre Bedeutung, Arch. f. Hyg. Bd. 53. 1905.*
Roemer, *Wucherungen an der Zahnwurzel, Dtsch. Monatsschr. f. Zahnheilk. XVII 1899; Granulome u. Wurzelcysten, Correspbl. f. Zahnärzte 1900; Pulpapolypen ib. 1902.*
Rothmann, *Pathohistologie der Zahnpulpa und der Wurzelhaut, Stuttgart 1889.*
Schlenker, *Unters. üb. das Wesen der Zahnverderbnis, St. Gallen 1882.*
Walkhoff, *Atlas der patholog. Histologie d. Zähne, Stuttgart 1897.*
Zierler, *Gangrän d. Zahnpulpa, Ztbl. f. Bakt. XXVI 1899.*

§ 165. Die **Geschwülste, welche von den Zähnen ausgehen,** lassen sich zunächst in zwei Gruppen einteilen, je nachdem sie aus Geweben der eigentlichen Zahnanlagen, aus den epithelialen Schmelzzellen und den bindegewebigen Odontoblasten, oder aus den akzessorischen Bestandteilen, den Weichteilen des Zements, den Zahnsäckchen und dem Periost der Zahnalveolen hervorgehen. Beide Formen können sowohl in der Zeit der Zahnentwicklung als auch an ausgebildeten Zähnen auftreten, doch liefern die ersteren in dieser Zeit nur kleine, in der Pulpa des Zahnes liegende Bildungen aus Dentin, welche mehr als Produkte regenerativer und hypertrophischer Wucherung der Odontoblasten (Dentinoide) denn als wahre Geschwülste anzusehen sind.

Zur Zeit der Zahnentwicklung findet sich Schmelzepithel, welches den Zahnschmelz bildet, über die ganze Außenseite der Zahnanlage verbreitet und bildet hier eine äußere und eine innere Lage und die dazwischen gelegene Schmelzpulpa. Überdies bildet das Epithel des Schmelzkeimes außer den Schmelzorganen, die zur Bildung von Zähnen (normalen und event. auch überschüssigen) führen, überzählige Epithelsprossen (débris epithéliaux paradentaires Malassez), und es können von allen diesen Teilen aus epitheliale pathologische Geschwulstbildungen ausgehen. Bei Bildung des Zements der Zahnwurzel von Seiten des Periostes geht die Epithelscheide der Wurzel verloren, und es tritt an ihre Stelle Knochen- und Bindegewebe, von dem Bindesubstanzgeschwülste ausgehen können.

Die Odontoblasten, welche das Zahnbein bilden, entwickeln sich in den bindegewebigen Zahnpapillen überall da, wo die epithelialen Schmelzzellen eine Scheide der Papille bilden. Mit der Entwicklung des Zahnbeins, bei welcher die Zahnpapille zur Zahnpulpa wird, bilden die Odontoblasten die äußerste Lage der Zahnpulpa. Sie können sowohl vor als nach der Bildung der Zähne sowie auch bei pathologischer Wucherung des Schmelzepithels geschwulstartige Dentinneubildungen produzieren.

Man kann folgende Bildungen unterscheiden:

Einfache Wurzelcysten verschiedener Größe, in welche die Wurzel eines Zahnes hineinragt, entstanden durch Wucherung und partielle Verflüssigung der Epithelscheide der Wurzel und danach ausgekleidet mit Epithel.

Einfache Zahncysten verschiedener Größe, deren Wand einen Zahn oder mehrere rudimentäre und mißbildete oder auch normale Zähne enthält, entstanden aus einem normalen oder überschüssigen Zahnkeim oder aus überschüssigen Epithelsprossen und demgemäß auch ausgekleidet mit Epithel.

Der flüssige Inhalt ist meist klar, schleimig, syrupartig, sehr selten dem Inhalt von Dermoiden ähnlich. Große Cysten verursachen eine Auftreibung des Kiefers und können Mannsfaustgröße annehmen.

Epithelioma adamantinum cysticum (Goebel) oder multilokuläres Adenokystom (papilläres Kystom), eine Geschwulst mit reichlicher epithelialer Wucherung und mehrfacher Cystenbildung, entstanden aus Zahnanlagen oder aus überschüssigen Epithelsprossen. Innerhalb der Cysten können sich papilläre Exkreszenzen bilden, stärkere atypische Wucherung kann zur Bildung von Karzinom führen.

Odontome, Geschwülste aus Dentingewebe und Pulpagewebe bestehend. Als große, selbständige Bildungen entwickeln sie sich aus normal gelagerten oder aus verirrten Zahnanlagen und können neben Dentin

auch Emailgewebe (Odontoma adamantinum) oder Knochengewebe (Osteo-odontoma) enthalten.

Kleine, in der Pulpa gelegene, teils dem Dentin aufsitzende, teils freie Odontome (Dentinoide) bilden sich nicht selten in kariösen Zähnen und unter Zahnfüllungen oder nach Verletzungen und Entzündungen.

Osteome, Osteofibrome, Chondrofibrome, Osteosarkome, Sarkome, Myxome können sich sowohl aus Zahnpapillen und der bindegewebigen Umhüllung des Zahnsäckchens, als auch aus dem Bindegewebe, welches die ausgebildete Zahnwurzel bedeckt, resp. die Zahnalveolen ausfüllt, entwickeln und werden, soweit sie nicht klein sind (Osteome der Zahnwurzel) und in der Tiefe der Zahnalveolen versteckt liegen, den unter der Bezeichnung **Epulis** zusammengefaßten Geschwülsten der Kieferränder zugezählt.

Der **Zahnwechsel,** der sich normal nur einmal vollzieht, kann sich in seltenen Fällen 2 bis 6 mal in der Jugend **wiederholen.** Ferner kommt es vor, daß in höherem Alter eine dritte Dentition sich einstellt.

Literatur.

d'Ajutolo, *Quinta dentizione in un fanciullo di dodici anni, Mem. della R. Acc. delle Sc. dell' Instituto di Bologna 1893 (Lit.); Dell' Aumento numer. dei denti, Bologna 1900.*

Albarran, *Kystes des machoires, Revue de méd. VIII 1888.*

Allgayer, *Zentrale Epithelgeschwülste des Unterkiefers, Beitr. v. Bruns II 1886.*

Bartels, *Die Zahnverhältnisse der sogenannten Haarmenschen, Ztschr. f. Ethnol. 1876.*

Becker, *Gutart. zentr. Epithelgeschwülste d. Kieferknochen, Langenb. Arch. 47. Bd. 1894.*

Chibret, *Epithelioma adamantin, Arch. de méd. exp. 1894 (Lit.).*

Falkson, *Beitr. z. Entwickl. d. Zahnanlage u. d. Kiefercysten, V. A. 76. Bd. 1879.*

Forget, *Kystes des machoires, Paris 1841; Des anomalies dentaires, Paris 1859.*

Goebel, *Kiefertumoren, welche v. Zahncysten ausgehen, Zbl. f. a. Path. VIII 1897 (Lit.)*

Grawitz, *Epithelführende Cysten d. Zahnwurzeln. Greifswald 1906.*

Große, *Zahncysten, Arch. f. klin. Chir. 51. Bd. 1896.*

Haasler, *Histogenese der Kiefergeschwülste, Arch. f. klin. Chir. 53. Bd. 1897.*

Hildebrand, *Durch abnorme Zahnentwicklung bedingte Kieferformen, Zeitschr. f. Chir. 31. Bd. 1890 und 35. Bd. 1893 (fand 150 Zähne in einer Cyste).*

Hohl, *Über Neubildungen der Pulpa, 1868.*

Kingsley, *Die Anomalien der Zahnstellung, Leipzig 1881.*

Koerner, *Path. d. Zähne, Ergebn. d. a. P. II Jg. Wiesbaden 1898.*

Krogius, *Odontom, A. f. klin. Chir. 50. Bd. 1897.*

Kruse, *Die Entwicklung cystischer Geschwülste im Unterkiefer, V. A. 124. Bd. 1891.*

Magitot, *Mém. s. l. kystes des machoires, Paris 1872.*

Malassez, *Sur l'existence d'amas epithéliaux autour de la racine des dents chez l'homme adulte et sur le rôle des ces débris epithéliaux paradentaires, A. de phys. V 1885.*

Martens, *Odontome, Charité-Annalen XXVII 1903.*

Massin, *Angeb. Epitheliome, entstand. a. d. Schmelzorgan, Virch. Arch. 136. Bd. 1894.*

Mikulicz, *Kiefercysten, Wien. med. Wochenschr. 1876.*

Olivier, *Epulides congénitales, Beitr. v. Ziegler XVII 1895.*

Prym, *Zentrale Epithelgeschwülste der Kieferknochen, Virch. Arch. 148. Bd. 1897.*

Schlenker, *Untersuchungen über die Verknöcherung der Zahnnerven, Leipzig 1883.*

Schmidt, M. B., *Die vom Zahnapparat ausgehenden Cysten u. soliden Geschwülste der Kiefer, Lubarsch-Ostertags Ergebn. VII S. 332 1902 (Lit.).*

Uskoff, *Odontom des Unterkiefers, Virch. Arch. 85. Bd. 1881.*

Virchow, *Die krankh. Geschwülste II; Mißbildungen d. Zähne, sein Arch. 103. Bd. 1886.*

Witzel, *Zahnwurzelcysten, Monatsschr. f. Zahnheilk. 1896.*

II. Pathologische Anatomie des weichen Gaumens, der Gaumenbögen, des Pharynx und der Tonsillen.

§ 166. Die **Schleimhaut des weichen Gaumens und des Pharynx** ist im allgemeinen der Schleimhaut des Mundes ähnlich gebaut, nur enthält sie reichlicher lymphadenoides Gewebe in Form von knötchenförmigen Herden. In den Tonsillen häuft sich dieses lymphadenoide Gewebe in großen Massen an, und es wandern hier aus demselben beständig Rundzellen nach der Oberfläche und durchsetzen das Epithel oft in dichten Scharen.

Die **Entzündungen** des Gaumens, der Gaumenbögen, der Tonsillen und des Pharynx, die man als **Angina** und als **Pharyngitis** bezeichnet, sind teils Effekte mechanisch, chemisch oder thermisch wirkender Reize, teils Wirkungen von Infektionserregern, Diphtheriebazillen, Streptokokken, Staphylokokken, Masern-, Scharlach- und Pockengift. Die **katarrhalischen Formen** kennzeichnen sich im Beginn durch Rötungen und Schwellungen, die bald diffus ausgebreitet sind, bald mehr in Form von Flecken und Streifen auftreten. Später sezerniert die Schleimhaut ein schleimiges oder ein schleimig-eitriges, selten mit Blut vermischtes Sekret, das die Oberfläche mehr oder weniger bedeckt und mit dem gelockerten und desquamierenden Epithel weißliche Auflagerungen bildet. Bei manchen Entzündungsprozessen, z. B. bei den Entzündungen, die nach Pockeninfektion entstehen, oder die sich gleichzeitig mit Herpes labialis entwickeln, bilden sich Bläschen (Angina vesiculosa), die bald platzen.

Die **Mandeln** bleiben bei Entzündungen des weichen Gaumens und der Gaumenbögen wohl nie vollkommen unverändert und nehmen in manchen Fällen in hervorragender Weise an der **Entzündung** Teil (Tonsillitis, Angina tonsillaris, Amygdalitis), so daß sich eine erhebliche Schwellung derselben einstellt.

Bei katarrhalischen Entzündungen bedeckt sich ihre Oberfläche mit Sekret, und gleichzeitig sammeln sich auch in ihren Lakunen emigrierte Zellen und abgestoßenes Epithel an und bilden nicht selten aus dem Eingang hervorragende Pfröpfe (lakunäre Amygdalitis). Bleiben dieselben späterhin in den Krypten liegen, so können sie sich zu einer fettigen Schmiere eindicken und zu Konkrementen, Mandelsteinen, verkalken, welche etwa hirsekorn- bis bohnengroß, selten größer werden. Häufig geht das angesammelte Sekret eine faulige Zersetzung ein, verbreitet einen üblen Geruch und wirkt reizend auf die Umgebung.

Bei **chronischen Entzündungen des weichen Gaumens** und **des Pharynx** ist das von der Schleimhaut gelieferte Sekret entweder schleimig und schleimig-eitrig oder rein eitrig, grüngelb und trocknet dann zu Borken und Membranen ein, welche nicht selten einen üblen Geruch verbreiten. Mitunter ist die Sekretion vermindert oder gänzlich aufgehoben.

Die Schleimhaut des Pharynx selbst ist bald mehr, bald weniger gerötet, zuweilen mit knotigen, wulstigen und papillösen Exkreszenzen versehen, welche dem Prozeß den Namen einer **Pharyngitis hyperplastica** s. **granulosa** s. **papillomatosa** eingetragen haben. In anderen Fällen ist sie bräunlich-rot, dünn, glatt und glänzend, so daß man den Prozeß als **Pharyngitis atrophicans** bezeichnet hat. Verdickungen

und Verdünnungen der Schleimhaut können sich auch untereinander kombinieren.

Die Schleimhautverdickungen entstehen in erster Linie durch Zunahme des lymphadenoiden Gewebes (adenoide Vegetation) der Mucosa und haben danach auch vornehmlich ihren Sitz in der Gegend der Tonsilla pharyngea (der Pars nasalis pharyngis), wo sie mitunter so bedeutend werden, daß der Nasenrachenraum ausgefüllt und die Tubarostien und die Choanen verlegt werden. Eine weitere Ursache papillöser Schleimhautverdickungen liegt in einer Hyperplasie des Bindegewebes, welche namentlich an den Arcus und den Nischen zwischen denselben, an der seitlichen Rachenwand und dem Zäpfchen auftritt. Das hyperplastische fibröse Gewebe ist meist von Rundzellen mehr oder minder dicht durchsetzt.

Die Epitheldecke kann über der gewulsteten Schleimhaut ohne auffällige Veränderung sein, ist indessen stets von mehr oder minder reichlichen Mengen von Rundzellen durchsetzt und über dem lymphadenoiden Gewebslager nicht selten verdünnt und rarefiziert, zuweilen stellenweise ulzeriert. Daneben kommen auch zirkumskripte Epithelverdickungen vor, welche ein weißliches Aussehen zeigen.

Zuweilen finden sich am Rachengewölbe einfache oder mehrkammerige Cysten, welche entweder durch eine cystische Entartung der Bursa pharyngea (einer gegen das Hinterhauptsbein gerichteten Ausstülpung der Rachenschleimhaut, welche sich aus der Embryonalzeit nicht selten erhält) oder aber aus sekundär entstandenen Buchten in der Rachentonsille oder auch aus Drüsenausführungsgängen entstehen, bald schleimigen, bald mehr atherombrei-ähnlichen Inhalt einschließen und mit verschiedenem Epithel ausgekleidet sein können.

Hypertrophie der Mandeln und der Balgdrüsen kann sich sowohl im Anschluß an Entzündungen als auch ohne solche einstellen und tritt in letzterem Falle besonders bei Kindern auf. Sie ist durch eine Wucherung des lymphadenoiden Gewebes bedingt, und es können dadurch sowohl die Mandeln als die Balgdrüsen eine bedeutende Größe erreichen. An den leukämischen und pseudoleukämischen Wucherungen der Lymphdrüsen kann sich das lymphadenoide Gewebe der Rachengegend ebenfalls beteiligen.

Atrophie der Mandeln und Balgdrüsen kann sich im Anschluß an Entzündungen, ferner auch im Alter und bei allgemeinem Marasmus einstellen und ist durch Verminderung des lymphadenoiden Gewebes gekennzeichnet. Entzündungen können zugleich narbige Verdickungen hinterlassen. Krypten veränderter Mandeln beherbergen oft **Sekretpfröpfe** oder auch **Steine.**

Gar nicht selten finden sich in dem Bindegewebe der **Tonsillen Knorpel- und Knochenherde,** die oft erst bei genauer mikroskopischer Untersuchung nachweisbar sind. Häufig sind Einsprengungen beider Gewebsarten kombiniert, manchmal finden sich Knorpelinseln allein, sehr selten nur isolierte Knochenspangen.

Solche Knorpel- und Knocheninseln sind neuerdings von Ruckert und Lubarsch auch bei Föten, Neugeborenen und Kindern beobachtet worden, und dürfen dann zweifellos mit Deichert auf Rudimente des zweiten Schlundknorpels bezogen werden. Schweitzer fand sie bei Erwachsenen in 33% aller Fälle, und zwar in Tonsillen, die Zeichen früherer Entzündungen an sich trugen, und häufig mit deutlich metaplastischem Entstehungstypus. Es scheint danach, daß neben direkten Überbleibseln aus der Fötalzeit, solche Herde sich auch durch entzündliche Wucherung entwickeln können, wobei dem Mandelbindegewebe infolge seiner entwicklungsgeschichtlichen Beziehung zu den Kiemenbögen eine besondere chondro- und osteoplastische Fähigkeit zuzuschreiben ist.

Literatur.

Bieckel, *Ausdehnung u. Zusammenh. d. lymph. Gewebes im Rachen, V. A. 97. Bd. 1884.*
Deichert, *Knorpel- und Knochenbildung in den Tonsillen, V. A. 141. Bd. 1895.*
Drews, *Zellvermehrung in der Tonsilla palatina, A. f. mikrosk. Anat. XXIV 1885.*
Flemming, *Zellvermehrung in lymphoidem Gewebe, A. f. mikrosk. Anat. XXIV 1885.*
Fränkel, *Adenoide Vegetation, Eulenburgs Realenzyklop. 1894.*
Gradenigo, *Die Hypertrophie der Rachentonsille, Jena 1901.*
Hodenpyl, *The Anat. and Phys. of the Tonsils, Am. J. of Med. Sc. 1891.*
Kilian, *Über die Bursa und Tonsilla pharyngea, Morphol. Jahrb. XIII 1888.*
Lubarsch, *Knochenbildung in Lymphknoten und Gaumenmandeln, V. A. 177. Bd. 1904.*
Mégevand, *Contrib. à l'et. anat. path. d. maladies de la voute du pharynx, Genève 1887.*
Nösske, *Knorpel- und Knochenbildung in den Tonsillen, D. Z. f. Chir. 66. Bd. 1903.*
Paulsen, *Zellvermehrung in hyperplast. Tonsillen, Arch. f. mikr. Anat. XXIV 1885.*
Passaquay, Réné, *Tumeurs des amygdales, Thèse de Paris 1873.*
Poelchen, *Zur Anatomie des Nasenrachenraumes, Virch. Arch. 119. Bd. 1890.*
Ruckert, *Knochen- und Knorpelbefunde in den Tonsillen, V. A. 177. Bd. 1904.*
Sallard, *Les amygdalites aigues, Paris 1892.*
Schweitzer, *Knorpel- und Knochenbildung in den Gaumenmandeln, In. Diss. Freiburg i. B. 1905 (Lit.).*
Siebenmann, *Chron. Katarrh. d. Cavum pharyngonas., Korrspbl. f. Schweizer Ärzte 1889.*
Stöhr, *Über Mandeln und Balgdrüsen, Virch. Arch. 97. Bd. 1884; Über Tonsillen bei Pyopneumothorax, Sitzber. d. Phys.-med. Ges. in Würzburg f. d. J. 1884.*
Suchanneck, *Beitr. z. norm. u. path. Anat. d. Rachengewölbes, Beitr. v. Ziegler III 1888.*
Swain, *Die Balgdrüsen und deren Hypertophie, D. A. f. klin. Med. XXXIX 1886.*
Thornwald, *Über die Bedeutung der Bursa pharyngea f. gew. Nasenkrankheiten 1885.*
Trautmann, *Anat., path. u. klin. Studien üb. Hyperplasie d. Rachentonsille, Berlin 1886.*
Wex, *Beitr. z. norm. u. path. Histol. der Rachentonsille, I.-D. Rostock 1899.*

§ 167. **Croupöse, diphtheritische, eitrige** und **gangränöse Entzündungen** des weichen Gaumens, der Gaumenbögen, der Mandeln und des Rachens können durch verschiedene Schädlichkeiten hervorgerufen werden, sind indessen am häufigsten durch Diphtheriebazillen oder durch Streptokokken verursacht. Sodann können auch andere Infektionen, so namentlich Scharlach, seltener Masern, Typhus, Pocken und Dysenterie croupöse, diphtheritische und brandige Entzündungen in dieser Gegend verursachen, doch ist zu bemerken, daß es sich bei dieser Entzündung meist um Sekundärinfektionen (Streptokokken) handelt.

Bei der **epidemischen bazillären Diphtherie** tritt die Entzündung vornehmlich an der Schleimhaut des weichen Gaumens, der Gaumenbögen, der Tonsillen und des Rachens auf, verbreitet sich aber sehr oft auch auf die Nase, den Kehlkopf, die Trachea und die Bronchien, seltener auch auf die Mundschleimhaut und ist mit Schwellung der Halslymphdrüsen verbunden. An den erstgenannten Orten ist sie namentlich durch die Bildung von Auflagerungen charakterisiert, welche anfangs, d. h. am ersten Tage graue, opaleszierende oder weiße Flecken, späterhin dickere, schmutzig-grauweiße oder gelblich-weiße Platten bilden, die bald vornehmlich den geröteten und geschwellten Mandeln, bald auch in mehr oder minder großer Ausbreitung dem geröteten weichen Gaumen, dem Zäpfchen, den Gaumenbögen und den Rachenwänden aufliegen und unter Umständen zu größeren, dicken Membranen zusammenfließen. Nach ihrer Auf- oder Ablösung hinterlassen sie eine gerötete Fläche, die nur selten und dann meist nur an den Mandeln geschwürige Defekte erkennen läßt, sich aber von neuem mit Auflagerungen bedecken kann.

Die Auflagerungen haften in der ersten Zeit ihres Bestehens sowohl am Lebenden wie an der Leiche der Unterlage ziemlich fest an und machen dadurch den Eindruck einer oberflächlichen Schleimhautnekrose.

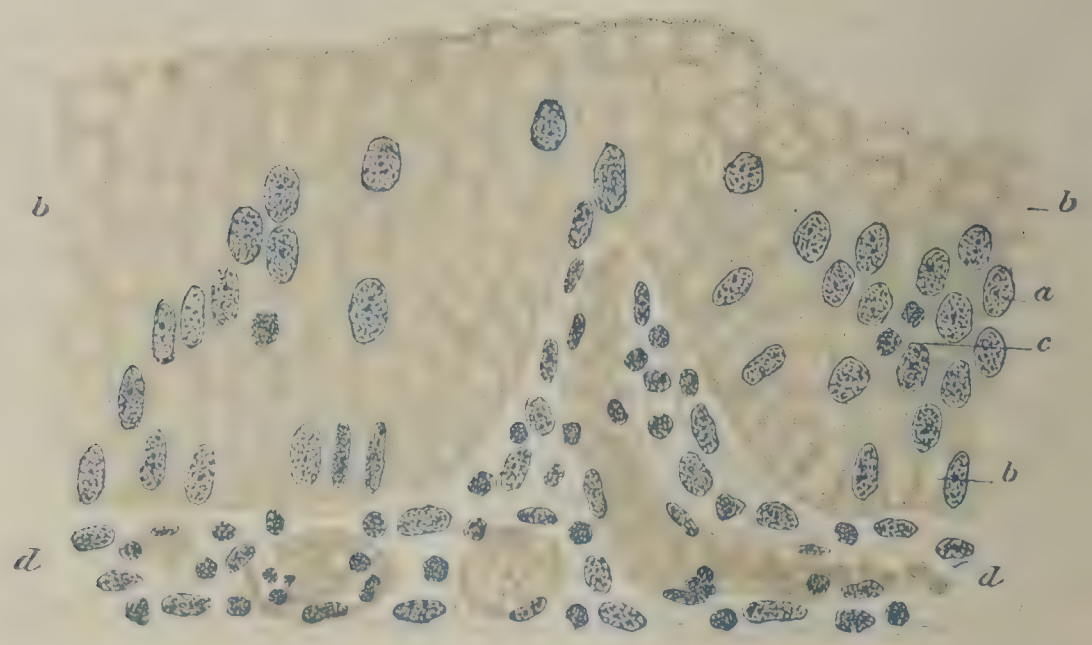

Fig. 452. Nekrose des Epithels des Kehldeckels von einem Falle von Diphtherie mit croupöser Pharyngitis (M. Fl. Häm.). *a* Lebendes Epithel mit gut gefärbten Kernen. *b* Nekrotisches Epithel mit ungefärbten Kernen. *e* Im Epithel liegende Leukocyten. *d* Hyperämisches, entzündlich infiltriertes Bindegewebe. Vergrößerung 300.

Zuweilen lassen sich schon mit bloßem Auge zwei bis drei Schichten an den Membranen erkennen, die sich zum Teil voneinander abheben lassen, so namentlich an der Uvula, die oft hochgradig geschwellt und von dicken Membranen umhüllt ist.

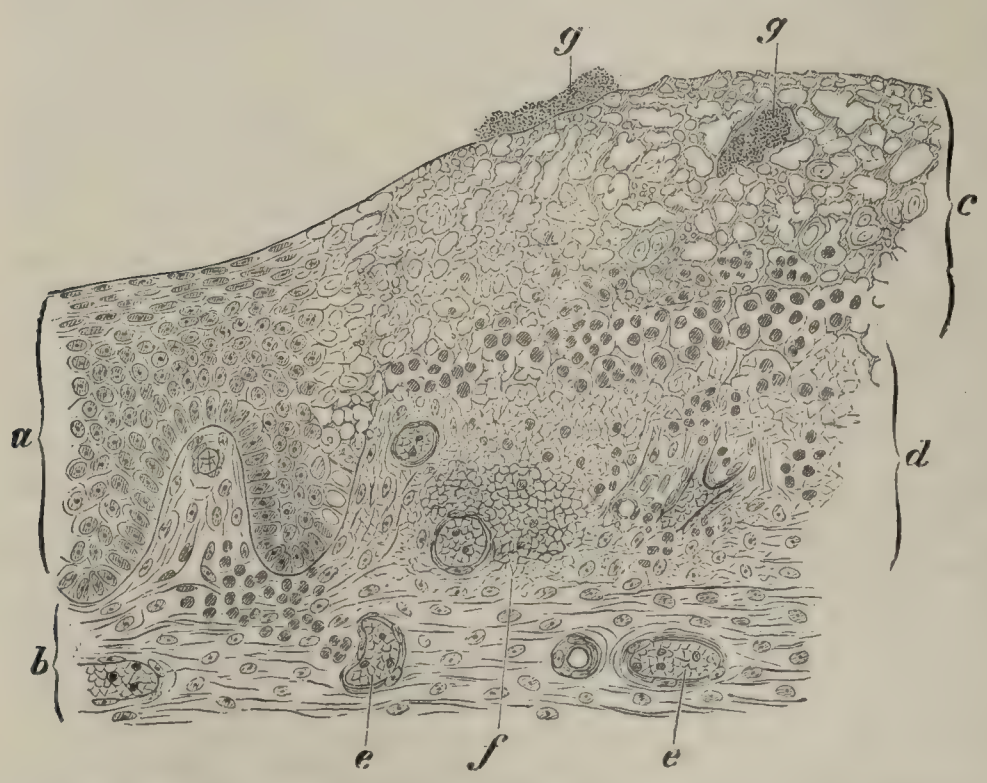

Fig. 453. Durchschnitt durch die Uvula bei diphtherischer croupöser Pharyngitis (Alk. Bismarckbraun). *a* Normales Epithel. *b* Schleimhautbindegewebe. *c* Netzförmg angeordnetes Fibrin, welches noch einzelne Epithelien sowie Leukocyten einschließt. *d* Mit geronnenem Fibrin und Rundzellen infiltriertes Schleimhautbindegewebe. *e* Blutgefäße. *f* Hämorrhagie. *g* Mikrokokkenballen. Vergr. 75.

Die Veränderungen, welche zur Bildung der trüben Flecken führen, haben ihren Sitz zunächst im Epithel, welches infolge der Infektion zu einem Teil nekrotisch werden kann (Fig. 452 *b*) und auch von flüssigem, später gerinnendem Exsudat, welches die Epithelzellen, namentlich in den verhornenden Lagen auseinander drängt, durchsetzt werden kann. Das Bindegewebe der Schleimhaut ist dabei hyperämisch und mehr oder wenig entzündlich infiltriert (Fig. 452 *d*).

Das degenerierte und von Exsudat durchsetzte Epithel kann schon bald durch Auflösung und Desquamation verloren gehen, doch kann an Orten, die keiner Reibung ausgesetzt sind, die aus Fibrin und Epithel bestehende Membran auch haften bleiben. Bald früher, bald später (2.—5. Tag) ist indessen das Epithel am Orte der Ausschwitzung ganz oder größtenteils verloren gegangen und das Bindegewebe statt mit Epithel mit einer netzförmig angeordneten Fibrinmasse (Fig. 453 *c*) be-

Fig. 454. Schnitt aus einer entzündeten und mit einer geschichteten Fibrinmembran bedeckten Uvula bei diphtherischem Croup der Rachenorgane (M. Fl. Häm. Eos.). *a* Oberflächlichste Gerinnungsschicht, welche aus Epithelplatten und Fibrin besteht und von Kokkenballen durchsetzt ist. *b* Zweite Gerinnungsschicht, welche aus einem feinmaschigen Fibrinnetz und Leukocyten besteht. *c* Dritte, dem Bindegewebe aufliegende Gerinnungsschicht, welche aus einem großmaschigen Fibrinnetz, das Leukocyten einschließt, besteht. *d* Zellig infiltriertes Bindegewebe. *e* Infiltrierte Grenzzone des Schleimhautbindegewebes. *f* Haufen roter Blutkörperchen. *g* Stark gefüllte Blutgefäße. *h* Durch Flüssigkeit, Faserstoff und Leukocyten ausgeweitete Lymphgefäße. *i* Durch Sekret erweiterter Ausführungsgang einer Schleimdrüse. *k* Drüsenquerschnitte. *l* Fibrinnetz in den oberflächlichen Bindegewebslagen. Vergr. 50.

deckt, die nur noch wenige, teils erhaltene, teils degenerierte, zuweilen eigentümlich schollige Epithelzellen einschließt und sich nach unten in das entzündete und oft ebenfalls von zarten Fibrinfäden durchsetzte Schleimhautgewebe (Fig. 453 *d* und Fig. 454 *l*) fortsetzt. Es verursacht danach die diphtherische Infektion zunächst eine mit superfizieller resp. epithelialer Nekrose verbundene Entzündung, der alsbald eine **croupöse Entzündung** nachfolgt.

Haben die Auflagerungen nach mehrtägigem Bestande der Krankheit eine erhebliche Dicke erreicht, so bestehen sie so oft aus mehrfachen, schubweise entstandenen Lagen von Fibrinmembranen (Fig. 454), von denen die oberflächlichste, die zugleich auch die ältere ist, aus Epithelschollen, Fibrin und Bakterien (*a*) besteht, während die anderen Schichten teils aus einem feinmaschigen (*b*), teils auch wieder aus einem grobmaschigen und dann oft mit den Hauptzügen senkrecht zur Oberfläche stehenden Fibrinnetz (*c*) bestehen, das teils kernhaltige Leukocyten und Flüssigkeit (*b*, *c*), teils auch nur Flüssigkeit, teils auch hyaline, blasse, aus abgestorbenen Leukocyten oder auch aus Epithelien entstandene Schollen einschließt. Die in der ersten Zeit sich bildenden Fibrinmembranen (*a*, *b*) pflegen engmaschiger und danach dichter zu sein als die späteren Ausschwitzungen (*c*). Die LÖFFLERschen Bazillen liegen namentlich in den dichten Fibrinmembranen, oft untermischt mit anderen Bakterien.



Fig. 455. Ablagerung eines Fibrinnetzes in den Lymphknötchen der Mandeln bei diphtherischer croupöser Pharyngitis (Alk. Fibrinfärb.). *a* Lymphknoten mit Fibrinnetz. *b* Lymphocytenhaltiges Zwischengewebe. Vergr. 150.

Das unter den Croupmembranen liegende Gewebe ist stets mehr oder weniger von Zellen (*d*, *e*), oft auch von fibrinösem Exsudat (*l*), zuweilen auch mit Blut durchsetzt, die Blutgefäße sind hyperämisch (*g*), die Lymphgefäße (*h*) erweitert und mit fibrinhaltiger Flüssigkeit gefüllt, die Schleimdrüsenausführungsgänge (*i*) durch Schleim und abgestoßene Epithelien dilatiert. Besonders reichliche Fibringerinnungen pflegen sich in den geschwollenen Mandeln niederzuschlagen, und es können deren Lymphknoten (Fig. 455 *a*) von einem dichten Fibrinnetz durchsetzt sein.

An den meisten Stellen ist das entzündlich infiltrierte Schleimhautbindegewebe noch erhalten, und es heilt danach die Entzündung nach Abstoßung der Membranen und Auflösung und Resorption des Infiltrates ohne Hinterlassung von Narben. Es kommt indessen vor, daß einzelne Partien nekrotisch werden, daß also eine **herdförmige Diphtheritis des Schleimhautbindegewebes** sich einstellt, am häufigsten an den Mandeln, an denen das lymphadenoide Gewebe besonders leicht nekrotisiert, so daß nicht selten erhebliche Teile der Mandeln absterben. Heilung erfolgt unter Bildung von Narben.

Streptokokkeninfektionen des Rachens können die gleichen Veränderungen wie die Diphtheriebazillen verursachen, ebenso gleichzeitige Entwicklung von Diphtheriebazillen und Streptokokken.

Bei **Scharlach** verbreitet sich die Entzündung sowohl über die Mundschleimhaut als auch über die Rachenhöhle und verbindet sich meist mit starken Drüsenanschwellungen, nicht selten auch mit diffuser Entzündung des Zellgewebes am Halse. Die leichtesten Formen tragen den Charakter katharrhalischer, mit starker Rötung einhergehender Entzündungen, bei schwereren Formen bilden sich an den Gaumenbögen und dem Gaumen oder an den Mandeln und im Rachen gelbe oder weiße Flecken, plattenartige Beläge und größere Membranen, welche ähnlich wie die diphtherischen aus geronnenem Fibrin, das abgestoßene nekrotische Epithelien einschließen kann, bestehen. Ebenso ist auch das Schleimhautbindegewebe, ähnlich wie bei Diphtherie, infiltriert. In den schwersten Formen schließt sich an die croupöse Entzündung eine diphtheritische und brandige Verschorfung, welche sowohl Teile der Pharynx-, Gaumen- und Nasenschleimhaut, als auch die Mandeln betreffen und zu sehr erheblichen Störungen, mit stinkender, eitriger Sekretion der Schleimhäute führen kann; oft schließt sich auch Vereiterung und brandige Nekrose der Lymphdrüsen und des Zellgewebes am Halse an.

Da man bei croupösen, vereiternden und gangränösen Entzündungen gewöhnlich Streptokokken oder auch Diphtheriebazillen, zuweilen auch noch andere Bakterien nachweisen kann, so sind die im Verlaufe des Scharlachs auftretenden schwereren Entzündungen größtenteils als Folge von Sekundärinfektionen anzusehen, doch ist es zurzeit nicht möglich, sicher zu unterscheiden, welche Veränderungen dem Scharlach, welche den Sekundärinfektionen zukommen. Das gleiche gilt für schwerere Entzündungen im Verlaufe von Masern, Ruhr, Typhus usw.

Als »**Plautsche Angina**« oder »**Angina Vincenti**« wird eine besondere prognostisch gute Affektion beschrieben, von der Vincent zwei Arten unterscheidet. Bei der selteneren croupösen Form bildet sich auf den Tonsillen unter 2—3tägigem Fieber und submaxillarer Drüsenschwellung eine Pseudomembran, die sich rasch und fast ohne Substanzverlust löst. Bei der diphtheritisch-ulzerösen Form bildet sich eine mehr oder weniger tiefe Ulzeration mit schmierigem Belag, die Abstoßung der Membran und die Reinigung des Geschwürs erfolgt meist am 8 bis 10 Tag. Die erste Form soll durch den bacillus fusiformis allein, die zweite durch Symbiose mit einer der Spirochaete dentium vollkommen ähnlichen Spirille bedingt sein.

Die zuweilen bei **Typhus** vorkommenden bazillären, typhösen Geschwüre sitzen meist an den Gaumenbögen (Cahn), sind flach, kreisrund, scharf ausgeschnitten, 1 bis 5 mm im Durchmesser, von einem injizierten Rand umgeben und verheilen in wenigen Tagen.

Phlegmonöse Entzündungen und **Abszesse** kommen in Pharynx und im weichen Gaumen häufiger vor als in der Mundhöhle. Schwellung und Rötung sind im Beginne sehr intensiv. Die Exsudate und die Eitermassen sammeln sich besonders in dem lockeren Gewebe der Submucosa an. Schließlich bilden sich größere und kleinere Abszesse, welche zum Durchbruch gelangen. Die häufigsten Ursachen vereiternder Entzündung sind Traumen, denen eine Infektion mit Eiterkokken folgt, ferner Sekundärinfektionen bei Diphtherie und Scharlach, sodann Rotz, Syphilis, Milzbrand usw. Retropharyngeale Abszesse entstehen mitunter bei Karies der Halswirbelsäule. Gefahr bringen die Abszesse teils durch Arrosion von Blutgefäßen, teils durch Verlegung des Kehlkopfeinganges namentlich infolge der ödematösen Schwellung, die sich in der Umgebung des Abszesses in der

Mucosa und der Submucosa einstellt. Im übrigen kann sich an diese Entzündungen auch eine septisch-pyämische Allgemeininfektion anschließen.

Die **syphilitischen Erkrankungen** im Bereiche des weichen Gaumens und des Pharynx haben bereits in § 161 ihre Beschreibung gefunden. **Tuberkulose** kommt in Form kleinerer oder größerer subepithelialer tuberkelhaltiger Granulationswucherungen, die ihren Sitz sowohl an dem Gaumen und den Gaumenbögen und Mandeln als auch in der Pharynxwand haben können, vor. Durch Zerfall der Wucherung entstehen Geschwüre, und es kommen Fälle vor, in denen der größere Teil der Pharynxschleimhaut in eine Geschwürsfläche umgewandelt wird. Mandeln und Balgdrüsen erkranken besonders leicht an Tuberkulose und sind bei Individuen, die an Lungentuberkulose zu Grunde gehen, sehr häufig durch Tuberkulose verändert.

Von **Geschwülsten** kommen an den Mandeln, den Gaumenbögen und im Pharynx sowohl gutartige (Glas) und bösartige Bindesubstanzgeschwülste als Karzinome und Teratome vor (vgl. § 163). Besondere Erwähnung verdient, daß in den Mandeln und Gaumenbögen, resp. in den von ihnen ausgehenden epithelialen und sarkomatösen Geschwülsten Knorpelgewebe und auch Knochen vorkommen, deren Herkunft auf die oben (§ 167) erwähnten Knorpel- und Knocheninseln bezogen werden muß. Im übrigen bilden die Karzinome die häufigsten Geschwulstformen und können an jeder Stelle auftreten. Polypöse Geschwülste der Nase, der Schädelbasis sowie auch der Fossa pterygopalatina drängen sich bei ihrem Wachstum nach dem Rachenraum vor und können denselben mehr oder weniger vollkommen verlegen.

Soor kommt in derselben Weise vor wie in der Mundhöhle.

Literatur.

Baron, *Angina Vincenti, Arch. f. Kinderheilkunde 35. Bd. 1903.*
Berger, *Tumeurs mixtes du voile de palais, Rev. de chir. 1897.*
Bernheim, *Pathogenese u. Ther. d. schweren Rachendiphtherie, Wien 1898.*
Bloch, *Die Krankheiten der Gaumenmandeln, Wien 1897.*
Bretonneau, *Des inflamm. spéc. d. tissus muqueux et en part. de la diphthérite, Paris 1826.*
Büßner, *Primäre Tuberkulose des Gaumens, Deutsche med. Wochenschr. 1881.*
Cahn, *Gaumengeschwüre bei Typhus abdominalis, Berl. klin. Wochenschr. 1886.*
Desplous, *De la tuberculose de l'arrière-bouche, Paris 1879.*
Dmochowski, *Erkrankungen der Mandeln und Balgdrüsen bei Schwindsüchtigen, Beitr. v. Ziegler X 1891.*
Dubler, *Phlegmone des Pharynx, Virch. Arch. 126. Bd. 1891.*
v. Dungern, *Mischinfektion bei Diphtherie, Beitr. v. Ziegler XXI 1897.*
Francotte, *La diphthérie, 1885.*
Fränkel, *Adenoide Vegetationen, Deutsche med. Wochenschr. 1884.*
Friedmann, *Gaumentonsillen als Eintrittspforten f. Tuberkulose, Beitr. v. Ziegler, XXVIII 1900.*
Gelade, *De la tuberculose bucco-pharyngée, Paris 1878.*
Glas, *Gutartige Tonsillartumoren, Virch. Arch. 182. Bd. 1905 (Lit.).*
Gradenigo, *Die Hypertrophie der Rachentonsille, Jena 1901.*
Heubner, *Über Scharlachdiphtherie, Samml. klin. Vortr. No. 322, 1888; Über die diphtheritische Membran, Jahrb. f. Kinderheilk. XXX 1889, und Verh. d. Kongr. f. innere Med. VIII 1889; Scharlachdiphtherie, Jahrb. f. Kinderheilk. XXXI 1890.*
Heß, *Angina Vincenti, Deutsche med. Wochenschr. 1903.*
Hilbert, *Streptokokken auf gesunden Tonsillen, Z. f. Hyg. 31. Bd. 1899.*
Honsell, *Maligne Tumoren der Tonsille, Beitr. v. Bruns XIV 1895 (Lit.).*
Jürgensen, *Akute Exantheme, Wien 1896.*
Krönlein, *Pharynxkarzinome, Beitr. v. Bruns XIX 1897 (Lit.).*
Krückmann, *Beziehungen der Tuberkulose der Halslymphdrüsen zur Tuberkulose d. Mandeln, Virch. Arch. 138. Bd. 1894.*

Küßner, *Primäre Tuberkulose des Gaumens, Deutsche med. Wochenschr. 1881.*
Lemoine, *Angines non diphthériques (Streptokokken), Ann. de l'Inst. Past. 1895.*
Lüttich, *Üb. Scharlachangina, Beitr. z. path. Anat., Festschr. f. E. Wagner, Leipzig 1887.*
Nicolas, *Angine pseudomembraneuse atypique, A. de méd. exp. X 1898.*
Oertel, *Pathogenese der epidemischen Diphtherie, Leipzig 1887.*
Passaquay, *Tumeurs des amygdales, Thèse de Paris 1873.*
v. Ranke, *Scharlachdiphtherie, Münch. med. Wochenschr. 1896.*
Roth, *Die chronische Rachenentzündung, Wien 1883.*
Saalfeld, *Über die Pharyngitis granulosa, Virch. Arch. 82. Bd. 1880.*
Stooß, *Ätiologie und Pathologie der Anginen, Basel 1895.*
Störck, *Klinik d. Krankh. d. Kehlkopfes, der Nase und des Rachens, Stuttgart 1890.*
Straßmann, *Tuberkulose der Tonsillen, Virch. Arch. 96. Bd. 1884.*
Swain, *Die Balgdrüsen u. deren Hypertrophie, D. Arch. f. kl. Med. XXXIX 1886.*
Tangl, *Zur Frage der Scharlachdiphtheritis, Zentralbl. f. Bakt. X 1890.*
Veillon, *Rech. sur l'étiologie des angines non diphthériques, Arch. de méd. exp. 1894.*
Vincent, *Annales de l'institut Pasteur 1899.*
Wagner, E., *Typhöse Angina, D. Arch. f. klin. Med. XXXVII 1885; Diphtherie des Gaumens, Jahrb. f. Kinderheilk. XXII 1885.*
Wurtz *et* ***Bourges,*** *Rech. bact. sur l'angine pseudodiphthérique de la scarlatine, Arch. de méd. exp. II 1890.*
Zahn, *Beiträge zur pathologischen Histologie der Diphtheritis, 1878.*

III. Pathologische Anatomie der Speicheldrüsen.

§ 168. Die **Speicheldrüsen** sind tubulöse Drüsen, welche teils nur Eiweiß- oder seröse Zellen (Eiweißdrüsen, Parotis), teils sowohl solche als Schleimzellen (gemischte Drüsen, Gland. sublingualis und Gl. submaxillaris, Gl. lingualis anterior) besitzen. Unter den Erkrankungen, die sie eingehen, sind die wichtigsten die Entzündungen und die Geschwülste.

Als **Parotitis epidemica** oder Mumps oder Ziegenpeter bezeichnet man eine epidemisch auftretende entzündliche Schwellung einer oder beider Parotis, wobei auch die Glandula submaxillaris und sublingualis mit befallen werden können. Die Drüsen und das angrenzende Zellgewebe sind geschwellt, teigig anzufühlen.

Ähnliche Schwellungen kommen auch bei verschiedenen Infektionskrankheiten als sekundäre Veränderungen vor, so z. B. bei Typhus, Cholera, Pyämie, Syphilis, Diphtherie usw.

Der Prozeß besteht in einer entzündlichen, teils serösen, teils zelligen Infiltration des intra- und periacinösen Bindegewebes. Der Ausgang des Mumps ist meist Resolution, selten eine Bindegewebsinduration oder Abszeßbildung. Nach Untersuchungen von Bein, Michaelis und Busquet scheint die Ursache des Mumps ein kleiner Streptococcus zu sein, der meist als Diplococcus auftritt. Neben der Parotis können auch die Hoden resp. die Ovarien entzündet sein.

Als **Angina Ludovici** oder **Cynanche** bezeichnet man eine akute phlegmonöse Entzündung in der Umgebung der Glandula submaxillaris, welche ihren Ausgang in Eiterung oder in Gangrän nimmt.

Neben diesen schweren kommen auch leichtere akute und chronische Entzündungsformen in den Speicheldrüsen vor, welche sich an Traumen oder an Sekretverhaltung anschließen; oft ist indessen die Ursache nicht zu eruieren. Bei chronischen Entzündungsprozessen nimmt das Bindegewebe zu, während die Drüsensubstanz atrophisch werden und ihres spezifischen Charakters und ihrer Funktion verlustig gehen kann. Dadurch können in der Parotis geschwulstähnliche Vergrößerungen entstehen (Küttner, Steinhaus). Durch narbige Schrumpfungsprozesse können die Drüsengänge stenosiert und verschlossen werden.

Syphilitische Entzündungen der Speicheldrüsen sind selten, doch sind gummöse Infiltrationen, die teils zu Gewebszerfall, teils zu narbiger Verhärtung des Gewebes führten, beschrieben: **Tuberkulose** ist ebenfalls selten. (Borchardt, Puppel).

Mit dem Namen **Speichelfisteln** belegt man Kanäle, welche einerseits mit den Ausführungsgängen der Speicheldrüsen in Verbindung stehen, andererseits auch eine Öffnung an der Oberfläche der äußeren Haut oder in der Schleimhaut der Mundhöhle besitzen. Sie entstehen durch Traumen oder durch perforierende, eitrige Entzündungsprozesse.

Werden an irgend einer Stelle die Gänge der Speicheldrüsen verengt oder das Lumen verlegt, so treten hinter der verengten Stelle durch Sekretansammlung **Erweiterung der Drüsengänge** ein, welche bald gleichmäßig zylindrisch, bald mehr spindelig oder ampullenförmig gestaltet sind. Weiterhin bilden sich auch kuglige **Cysten,** welche eine nicht unbeträchtliche Größe erreichen können. Die durch Erweiterung der Ausführungsgänge der Submaxillar- und Sublingualdrüsen entstehenden, unter der Zunge hervorragenden Cysten werden als **Ranula** bezeichnet (vgl. § 163).

Im Ductus Stenonianus sowohl als im Ductus Whartonianus können sich **Konkremente** bilden, welche aus phosphorsaurem und kohlensaurem Kalk bestehen und zum Teil in ihrem Innern einen durch Zufall in den betreffenden Ausführungsgang geratenen Fremdkörper enthalten.

Als **Achroocytose** (Sternberg) wird eine eigenartige symmetrische Schwellung der Mundspeicheldrüsen bezeichnet, die häufig mit gleicher Schwellung der Thränendrüsen einhergeht. Histologisch ist die Affektion durch Einlagerung kleiner Rundzellen zwischen die Drüsenacini charakterisiert. Da der Prozeß manchmal mit sonstigen pseudoleukämischen oder leukämischen Symptomen einhergeht, wird von einigen Autoren eine Beziehung zu diesen Erkrankungen angenommen (Wallenfang, v. Brunn).

In den Speicheldrüsen kommen sowohl **Epithel-,** als auch **Bindesubstanzgeschwülste** vor. Unter den letzteren finden sich Enchondrome, Myxome, Fibrome, Angiosarkome oder Endotheliome und (selten) Rhabdomyome, welche alle deutlich abgegrenzte Knoten bilden. Selten sind Rundzellensarkome (Schridde). Die Karzinome entwickeln sich meist von einer zirkumskripten Stelle aus, verbreiten sich von da über die Drüse und greifen auf die Nachbarschaft über.

Auffallend häufig tragen die Geschwülste einen gemischten Charakter, indem sie nebeneinander Knorpel-, Schleim-, Sarkom- (endotheliale Wucherungen) und Fasergewebe, oft auch hyaline Bildungen enthalten.

Diese Mischgeschwülste entstehen wohl durch embryonale Entwicklungsanomalien, wobei Zellgruppen vom Periost oder Perichondrium mit abgetrennt werden. Die in ihnen vorhandenen Zellschläuche werden teilweise auf Epithelien (Hinsberg), teilweise auf Endothelien (Steinhaus) bezogen.

Von den Speicheldrüsen ist die Parotis am häufigsten von Tumorbildung befallen (74% aller Mundspeicheldrüsengeschwülste), dann die Submaxillaris, noch seltener die Sublingualis.

Literatur.

Aievoli, *Tuberculosi delle ghiand. salivare, Journ. Internaz. delle Sc. Med. XX 1898.*
Bein u. Michaelis, *Mumpsbakterien, Verh. d. Kongr. f. inn. Med., Wiesbaden 1897.*
Borchardt, *Tuberkulose der Parotis, I.-D. Freiburg i. Br. 1903.*
Busquet, *De la récidive des oreillons, Rev. de méd. 1896.*

v. Brunn, *Symmetr. Schwellung der Trünen- und Mundspeicheldrüsen, Beitr. z. klin. Chir. 45. Bd. 1905 (Lit.).*
Claisse et Dupré, *Les infections salivaires, Arch. de méd. exp. VI 1894 (Lit.).*
Dittrich, *Eiterige Parotitis, Zeitschr. f. Heilk. XII 1891.*
Fremmert, *Die Parotitis, Deutsch. Arch. f. klin. Med. XXXVIII 1886.*
Hanau, *Entstehung d. eiterig. Entzünd. d. Speicheldrüsen, Beitr. v. Ziegler IV 1889.*
Hinsberg, *Mundspeicheldrüsengeschwülste, D. Z. f. Chir. 51. Bd. 1899.*
Kaufmann, *Sarkom der Parotis, Langenbecks Arch. XXVI 1881.*
Koch, *Parotistumoren, I.-D. Freiburg 1897.*
Kroiß, *Chronische Entzündungen d. Mundspeicheldrüsen und ihrer Ausführungsgänge, Beitr. z. klin. Chir. 47. Bd. 1905.*
Küttner, *Entzündliche Tumoren der Submaxillaris, Beitr. v. Bruns XV 1896; Geschwülste der submaxillaren Speicheldrüsen (97 Fälle), ib. XVI 1896 (Lit.).*
Lang, *Vorlesungen über Pathologie und Therapie d. Syphilis II, Wiesbaden 1896.*
Lotheisen, *Geschwülste d. Gldl. submaxillaris, Beitr. v. Bruns XIX 1897 (Lit.).*
Löwenbach, *Geschwülste der Submaxillardrüsen, Virch. Arch. 150. Bd. 1897.*
Nasse, *Die Geschwülste der Speicheldrüsen, Arb. a. d. chir. Klin. zu Berlin VI 1892.*
Neumann, *Syphilis d. Parotis u. Gland. sublingualis, Arch. f. Derm. XXIX 1894.*
v. Ohlen, *Parotisgeschwülste, Beitr. v. Ziegler XIII 1893.*
Paoli, *Tuberculosi delle ghiand. salivari, Soc. It. Chir. Roma 1896.*
Prudden, *Rhabdomyom, Amer. Journ. of the Med. Sc. 1883.*
Puppel, *Tuberkulose der Parotis, I.-D. Königsberg 1905 (Lit.).*
Rodriguez, *Du sarcome de la parotide, Paris 1890.*
Scheib, *Tuberkulose der Parotitis, Verh. d. D. path. Ges. II, Berlin 1900.*
Steinhaus, *Entzündliche Tumoren der Mundspeicheldrüsen, Zeitschr. f. Heilk. 26. Bd. Path. An. 1905; Mischgeschwülste der Mundspeicheldrüsen, Virch. Arch. 168. Bd. 1902.*
Sternberg, *Achroocytose d. Trünen- und Speicheldrüsen, Ergebn. d. Path. IX, 2 1903.*
v. Stubenrauch, *Tuberkulöse Parotitis, Arch. f. klin. Med. 47. Bd. 1894.*
Thorel, *Speicheldrüsen, Ergebn. d. allg. Path. V. Jahrg., Wiesbaden 1900 (Lit.).*
Troß, *Fazettierte Speichelsteine, Beitr. z. path. Anat. v. Ziegler VIII 1890.*
Volkmann, *Endotheliale Geschwülste, Zeitschr. f. Chir. 41. Bd. 1895.*
Wallenfang, *Symmetr. Erkrankung d. Trünen- u. Mundspeicheldrüsen, Virch. Arch. 176. Bd. 1904.*
Wilms, *Die Mischgeschwülste, Berlin 1901.*

IV. Pathologische Anatomie des Ösophagus.

§ 169. Die Wand der Speiseröhre besteht aus der Schleimhaut, der Muscularis mit innerer quer und äußerer längs verlaufender Muskellage und der bindegewebigen Faserhaut. Die Schleimhaut trägt geschichtetes Plattenepithel, darunter eine papillentragende tunica propria, Muscularis mucosae und eine lockere Submucosa. In letzterer liegen, reichlicher in der oberen Hälfte, typische Schleimdrüsen. Im untersten Teil liegen häufig den Cardiadrüsen des Magens analog gebaute Drüsen (untere Cardiadrüsen des Ösophagus). In letzter Zeit hat man vielfach auch im oberen Ösophagus verzweigte Schlauchdrüsen gefunden, die in ihrem Aufbau aus Haupt- und Belegzellen völlig den Cardiadrüsen des Magens gleichen (obere Cardiadrüsen des Ösophagus [Schaffer] Magenschleimhautinseln, Labdrüsen der Speiseröhre [Gliński]).

Diese Drüsen scheinen außerordentlich häufig zu sein (nach Gliński in 50 % aller Sektionen mikroskopisch, in 3—6 % schon makroskopisch nachweisbar), so daß Schaffer sie für normale Bestandteile hält. Doch scheint es sich um stellenweise abnorme Umgestaltung des fötalen Ösophagusepitels zu handeln. Dieses ist nach Schaffer in frühesten Stadien indifferent und verwandelt sich bald in flimmerndes Zylinderepithel; an manchen Stellen erfolgt statt dessen eine Umwandlung in Drüsenepithel, nur dies ist die echte Anlage solcher Magenschleimhautinseln. Das flimmernde Zylinderepithel wandelt sich später gleichzeitig an zahlreichen Stellen in das definitive Pflasterepithel um. Diese Auffassung wird auch von embryologischer Seite (Keibel)

unterstützt gegenüber SCHRIDDE, der das Plattenepithel von herabwanderndem Ektoderm entstehen lassen will.

Diese Magenschleimhautinseln liegen in der mucosa propria über der Muscularis mucosae und können an der Oberfläche mit Platten- oder Zylinderepithel bekleidet sein. In letzterem Falle können sie wie Erosionen aussehen. Sie sind eingebettet in ein lymphoides Stroma, das auch Lymphknötchen enthalten kann.

Diese **Magenschleimhautinseln** im Ösophagus können zu Cystenbildung (RUCKERT) führen, vielleicht auch zu Divertikeln, Zylinderzellenkrebsen und peptischen Geschwüren Veranlassung geben. Nach GLIŃSKI können auch infektiöse Prozesse (Tuberkulose) dort eindringen. In ihnen können sich dieselben Prozesse wie in der Magenschleimhaut abspielen (K. SCHWALBE).

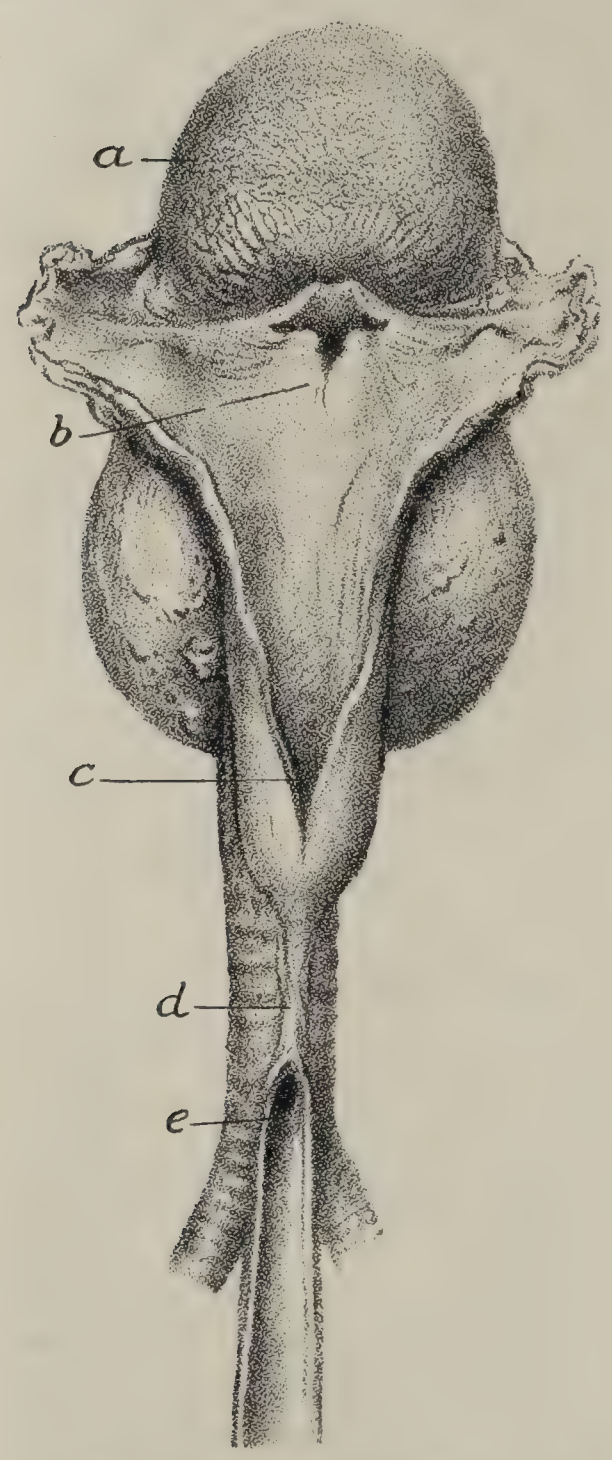

Fig. 456. Mißbildung des Ösophagus. *a* Zunge. *b* Kehlkopf. *c* Geschlossenes Ende des Ösophagus. *d* Strangförmiges Verbindungsstück ohne Lumen. *e* Öffnung in der Hinterwand der Luftröhre, mit dem Ösophagus kommunizierend. Natürliche Größe.

Unter den **Mißbildungen des Ösophagus,** welche bei sonst wohlausgebildeten Früchten vorkommen können, ist zunächst eine in stets annähernd gleicher Form auftretende zu nennen, welche dadurch charakterisiert ist, daß der Ösophagus im obersten Drittel blind endet (Fig. 456 *c*), um nach kurzer Unterbrechung wieder als ein Rohr (*e*) zu beginnen, welches an seinem oberen Ende durch eine Öffnung in der Hinterwand der Luftröhre mit dem Lumen der letzteren in Verbindung steht. Oberes und unteres Ende der beiden Hälften des Ösophagus sind dabei entweder ganz getrennt oder durch einen soliden Strang (*d*) verbunden. Die Öffnung in der Trachea liegt verschieden hoch, in sehr seltenen Fällen mündet sie in das obere Ösophagusstück.

Als weitere, seltene Mißbildungen sind für sich, d. h. ohne Kombination mit anderen Entwicklungsstörungen auftretende Ösophagotrachealfisteln, Spaltung in zwei Röhren, sowie Verschluß und Stenose des Ösophagus zu nennen. Die letztere kommt sowohl im oberen als im unteren Abschnitt des Ösophagus vor und ist ringförmig oder verbreitet sich über eine kleine Strecke des Ösophagusrohres (vgl. § 177 Darmstenosen und Atresien). Sodann kommen im Pharynx laterale Divertikel und Fistelgänge in verschiedener Höhe vor, welche Reste der Kiementaschen darstellen, also als innere unvollständige und vollständige Kiemenfisteln zu bezeichnen sind. Endlich kommen auch teils in der Wand des Ösophagus gelegene, teils von ihm losgelöste, mit Flimmerepithel ausgekleidete, zum Teil mit Schleimdrüsen versehene

Cysten vor, am häufigsten in der Nähe der Bifurkation der Trachea und über dem Magen.

Unter den **erworbenen Formveränderungen** sind in erster Linie die **Stenosen** zu nennen, unter denen man Kompressionsstenosen, Obturationsstenosen, Strikturen und spastische Stenosen unterscheiden kann.

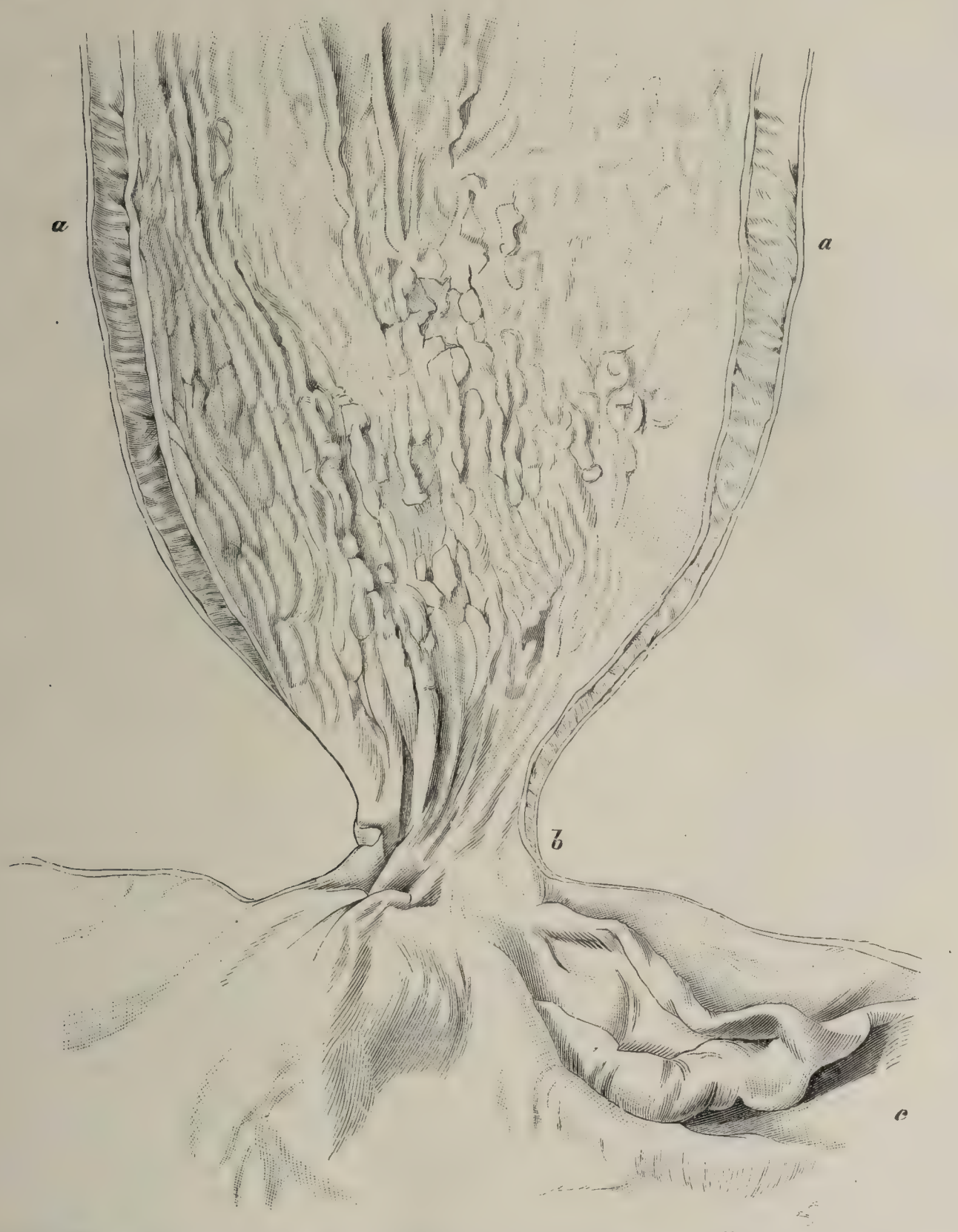

Fig. 457. Dilatation und Hypertrophie des Ösophagus, welche mindestens zwölf Jahre vor dem Tode schon bestand. *a* Auf 10 cm Umfang erweiterter Ösophagus mit verdickter Wandung und verdickter, wulstiger, von zahlreichen kleinen Ulzerationen durchsetzter Mucosa. *b* Cardia. *c* Magen. Um $^1/_5$ verkleinert.

Kompressionsstenosen werden namentlich durch große Strumen, durch Lymphdrüsentumoren des Halses und des Mediastinums, durch Mediastinalsarkome, Aortenaneurysmen usw. herbeigeführt. Sie wirken nur dann erheblich funktionsstörend, wenn der Ösophagus von allen Seiten umschlossen wird und nicht ausweichen kann.

Obturationsstenosen entstehen durch Fremdkörper, welche sich in den Ösophagus einkeilen, sowie durch Neubildungen, welche sich in das Lumen vordrängen. Entwickeln sich Soorpilze im Ösophagus, so können sie schließlich ebenfalls eine Stenosierung des Lumens herbeiführen.

Strikturen werden durch Narben und krebsige Entartung verursacht. Schrumpfende Narben entstehen am häufigsten nach Ätzungen des Ösophagus durch Säuren und Alkalien. Nach tiefgreifender Ätzung wird seine Wand in ein schwieliges Narbengewebe verwandelt, das nur noch eine feine Sonde durchdringen läßt. Syphilitische Strikturen sind sehr selten.

Karzinomatöse Strikturen werden dadurch herbeigeführt, daß die krebsige Neubildung in das Innere des Ösophagus sich vordrängt oder die ganze Wand des Ösophagus infiltriert und in ein starres unnachgiebiges Rohr verwandelt (vgl. § 170 Fig. 461 und Fig. 462).

Einfache Ektasien des Ösophagus entstehen am häufigsten oberhalb von Stenosen des unteren Ösophagus oder der Cardia. Meist ist die Ektasie gleichmäßig, doch kann sie auch mehr einseitig sein, so daß sich schließlich Divertikel bilden.

Neben diesen Stauungsektasien kommen auch Erweiterungen ohne Stenose (Fig. 457) vor, wobei der Ösophagus meist einen spindelförmigen, dickwandigen Sack bildet, indem hauptsächlich die Muscularis, zum Teil indessen auch die Schleimhaut verdickt, nicht selten auch von kleinen Geschwüren durchsetzt ist. Ob die Ursache auf zeitweilige spastische Verengerungen der Cardia, oder ob sie auf abnorme Schwäche der Muskulatur znrückzuführen ist, ist schwer zu entscheiden, doch spricht die Dicke der Muscularis mehr für ersteres. Möglich ist auch, daß es sich um Entwicklungsstörungen handelt. Nach Luschka und Zenker kommen zirkumskripte Ektasien oberhalb des Zwerchfells angeboren (Vormagen) vor.

Die **Divertikel** bilden umschriebene Ausbuchtungen der Wand des Ösophagus und des Pharynx, unter denen man Pulsions- und Traktionsdivertikel unterscheiden kann. Beide ätiologischen Momente können sich auch kombinieren (Traktions-Pulsionsdivertikel).

Die **Pulsionsdivertikel** entstehen durch einen die Wand verstülpenden Druck von innen. Sie kommen meist im Gebiet des **Pharynx** vor und man kann nach ihrer Lage dorsale und laterale unterscheiden. Die dorsalen Divertikel haben ihren Sitz am untersten Ende des Schlundes und bilden entweder scharf umschriebene, erbsen- bis haselnußgroße, seichte oder tiefe, nach hinten gerichtete Ausstülpungen, oder aber größere, zwischen Speiseröhre und Wirbelsäule herabhängende Säcke von kugeliger oder zylindrischer oder birnförmiger Gestalt (Fig. 458 *d*). Der ziemlich dickwandige Sack besteht hauptsächlich aus der verdickten Mucosa und Submucosa und einer nach außen davon gelegenen Bindegewebsmembran, während die Muskulatur meist entweder ganz fehlt oder nur auf den Hals des Divertikels übergreift. Es bildet also das Divertikel meist eine Schleimhauthernie (Pharyngocele) zwischen den auseinandergedrängten Muskelfasern des Constrictor pharyngis inferior. Sie entstehen infolge von Herabsetzung der Widerstandsfähigkeit einer Stelle (Verletzung durch Fremdkörper, angeborene lokale Wandschwäche) an der hinteren Schlundwand gegenüber dem auf sie wirkenden Drucke beim Schlingakte.

In seltenen Fällen kommen Pulsionsdivertikel in tiefer gelegenen Teilen des Ösophagus (epibronchiale und epiphrenale Divertikel Brosch, Starck, Olivetti) vor.

Da die bei dem Genusse von Nahrung in die Divertikel gelangenden Speisen häufig längere Zeit liegen bleiben (Fig. 458 *d*) und dadurch einen Reiz auf die Schleimhaut ausüben, so entstehen in der Mucosa des Sackes chronische Entzündungen, die zu Verdickung derselben, mitunter auch zur Bildung papillärer Wucherungen führen.

Die lateralen Divertikel entstehen, soweit sie nicht lediglich Kiemengangreste darstellen, durch sekundäre Erweiterungen unvollkommener Kiemenfisteln.

Die **Traktionsdivertikel** (Fig. 459 *b*) entstehen durch einen von außen wirkenden Zug und haben ihren Sitz meist in der Vorderwand des Ösophagus, am häufigsten in der Höhe der Bifurkation der Trachea. Die Form derselben ist meist die eines schmalen Trichters (*b*) von 2 bis 8 bis 20 mm Tiefe, dessen Spitze gerade nach vorn oder etwas seitlich gerichtet ist; seltener finden sich seichte Gruben. Der Trichter besteht aus der Mucosa und Submucosa, welche bald ganz, bald nur teilweise, bald gar nicht von Muskeln bedeckt sind. An der Spitze liegt fast stets schwieliges Bindegewebe, welches meist geschrumpfte Bronchialdrüsen (*d*) enthält und mit der Trachea oder einem Bronchus verbunden ist. Die Divertikelbildung wird meist durch Entzündungsprozesse veranlaßt, welche von Lymphdrüsen ausgehen, dann die Ösophaguswand in Mitleidenschaft ziehen und sie durch Schrumpfung nach außen zerren. Die Trichter haben keine Tendenz zur Vergrößerung, dagegen können sie perforieren.

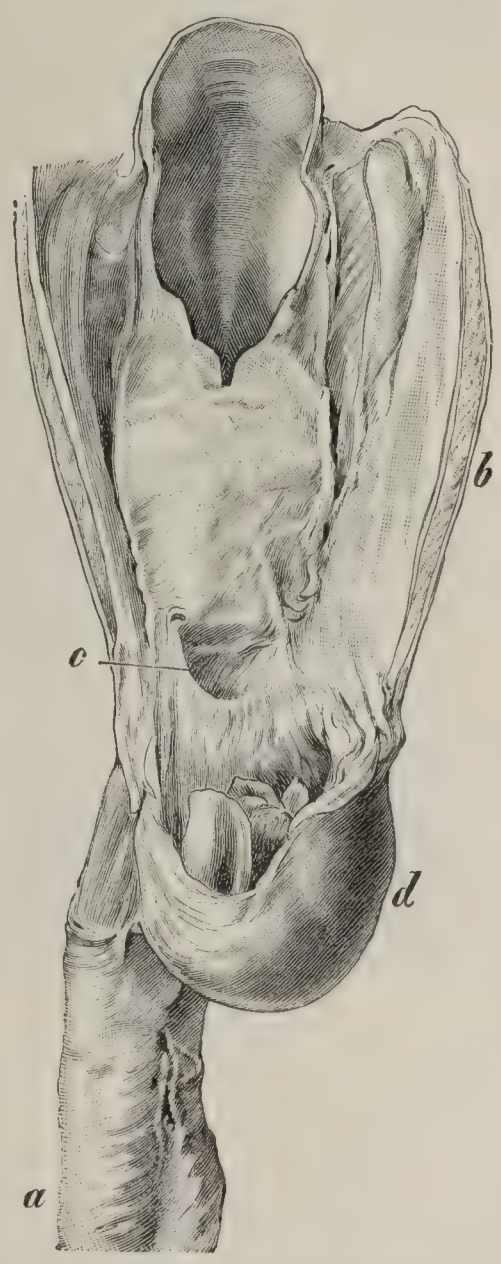

Fig. 458. Pulsionsdivertikel des Pharynx an der Übergangsstelle in den Ösophagus von hinten, teilweise gespalten. *a* Ösophagus. *b* Pharynx. *c* Eingang in den Ösophagus. *d* Divertikel mit Speiseresten (Zwetschenkern). $^2/_3$ der nat. Gr.

Nach Ribbert haben die meisten Traktionsdivertikel eine kongenitale Anomalie der Ösophaguswand und des zwischen ihr und der Bifurkation gelegenen Bindegewebes zur Voraussetzung. Es ist bei der Trennung der Luftröhre von der Speiseröhre zwischen beiden ein Bindegewebsstrang erhalten geblieben, an dessen Insertionsstelle sich Defekte in den Muskellagen der Ösophaguswand finden. Durch die Verschiebungen des Ösophagus, leichter aber noch durch entzündlich-narbige Schrumpfung kann diese schwache Stelle ausgezogen werden. Eine solche angeborene Wandschwäche kommt an dieser Stelle zweifellos vor, ob sie aber wirklich in der Mehrzahl der Fälle die Ursache der Traktionsdivertikel ist, kann zurzeit nicht sicher entschieden werden. Andere Autoren (Hausmann, Riebold, Brosch) halten demgegenüber weiter an der Ansicht fest, daß die Verwachsung einer normalen Ösophaguswand mit schrumpfenden Lymphdrüsen am häufigsten zu Traktionsdivertikeln führe.

Rupturen, d. h. Zerreißungen eines zuvor gesunden Ösophagus sind (abgesehen von den durch äußere Traumen verursachten) selten,

doch sind einige Fälle beobachtet, bei denen durch Würgen und Brechen Längsrisse oder Querrisse im unteren Teile des Ösophagus eintraten. Der Zerreißung geht wahrscheinlich eine Erweichung des Ösophagus, eine Ösophagomalacie voran, welche durch die digestive Einwirkung regurgitierten Magensaftes bedingt wird. Sie kommt nicht selten als postmortale Veränderung vor und ist an der grauen und gelben Verfärbung, sowie an der Verquellung und großen Zerreißlichkeit des Gewebes zu erkennen, sie kann aber auch schon in agone auftreten. Örtlich begrenzte Aufhebung der Zirkulation kann unter dem Einfluß regurgitierten Magensaftes zum **Ulcus oesophagi ex digestione** (vgl. Ulcus ventriculi) führen.

Fig. 459.

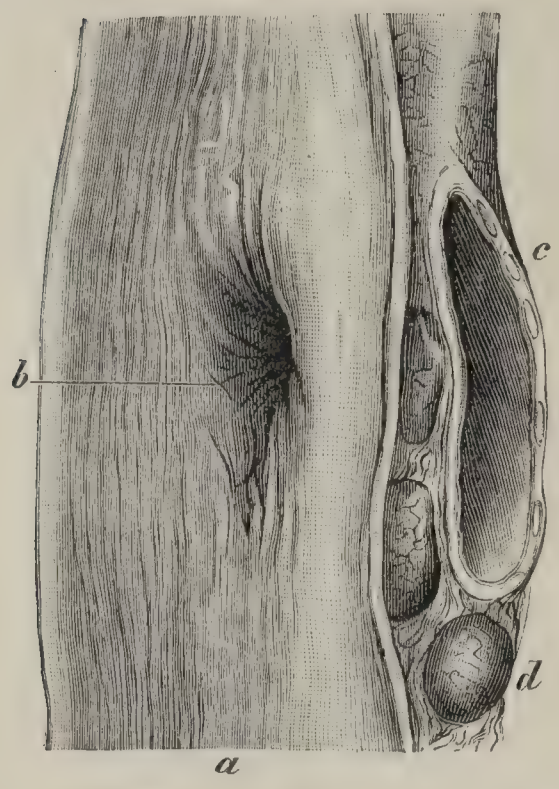

Fig. 460.

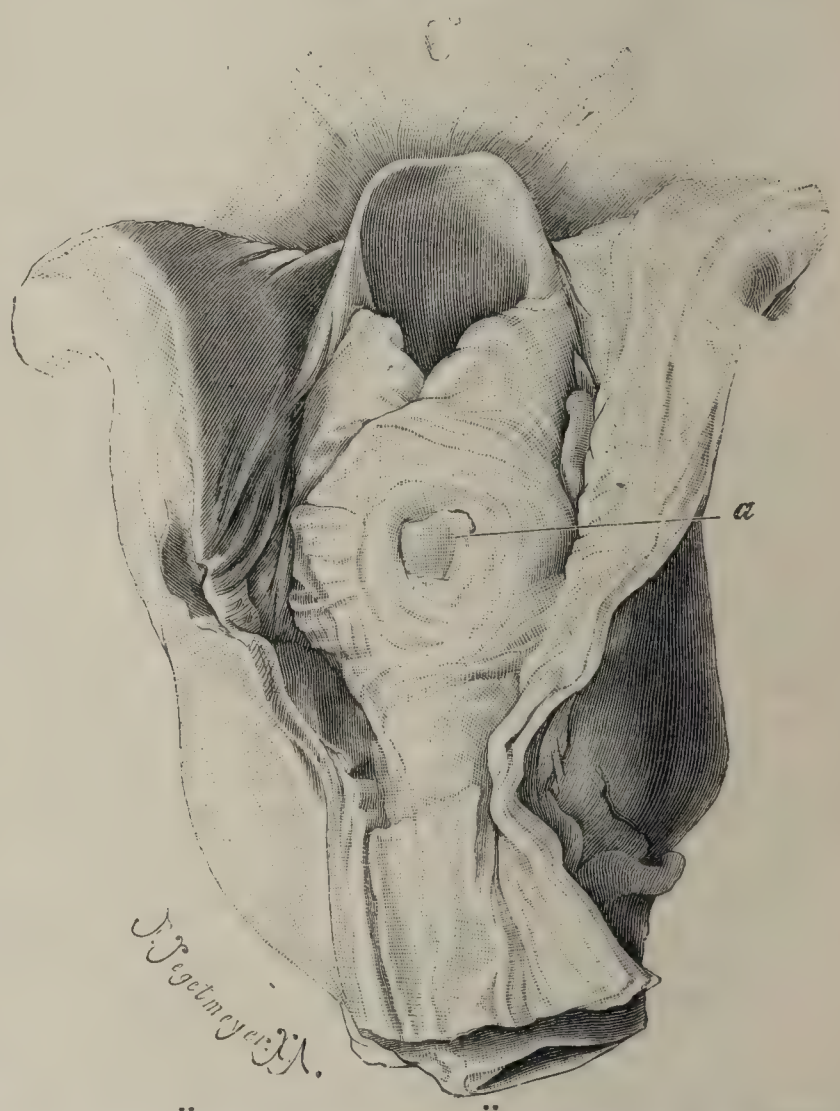

Fig. 459. Traktionsdivertikel des Ösophagus. *a* Ösophagus. *b* Divertikel. *c* Angeschnittene Trachea. *d* Lymphdrüsen. 5/6 der nat. Gr.

Fig. 460. Dekubitalnekrose der Pharynxwand. *a* Defekt in der Pharynxwand, in welchem ein Stück des entblößten Ringknorpels sichtbar ist. 5/6 der nat. Gr.

Perforationen des Ösophagus und **des Pharynx** entstehen entweder durch Krankheitsprozesse im Ösophagus und im Pharynx selbst, oder in den ihnen benachbarten Teilen. Unter den ersteren geben krebsige Geschwüre (Fig. 461) und Fremdkörper die häufigste Veranlassung zum Durchbruch. Weiterhin kommen auch Ätzungen, einfache Geschwüre und Phlegmonen in Betracht. Im Gebiet der Pharynx stellt sich brandige Nekrose, die zur Perforation führt, nicht selten an der Vorder- und Hinterwand des hinter dem Ringknorpel gelegenen Abschnittes ein (Fig. 460 *a*) und kommt dadurch zustande, daß bei heruntergekommenen, bettlägerigen Kranken infolge allgemeiner Muskelatonie der Kehlkopf nach hinten sinkt und anhaltend der Wirbelsäule aufliegt. Es handelt sich danach um eine Dekubitalnekrose. Von außen brechen namentlich verkäsende und vereiternde Lymphdrüsen, Kongestionsabszesse, verjauchende Strumen, Aneurysmen der Aorta thoracica in den Ösophagus ein.

An Verletzungen der Osophagealwand können sich Entzündungen der Pleura oder eitrige Media stinitis anschließen.

Hochgradige Erweiterungen der Ösophagealvenen können sich namentlich bei Lebercirrhose bilden und zu erheblichen Blutungen Veranlassung geben.

§ 170. **Katarrhalische Entzündungen** des Ösophagus charakterisieren sich hauptsächlich durch Desquamation des Epithels. Durch das

Fig. 461.

Fig. 462.

Fig. 461. In die Luftröhre perforiertes karzinomatöses Geschwür des Ösophagus. *a* Krebswucherung. $^2/_3$ der nat. Gr.

Fig. 462. Karzinomatöse Stenose des Ösophagus oberhalb der Cardia. *a* Erweiterter Ösophagus. *b* Verengte, indurierte, verdickte und an der Innenfläche geschwürig zerfallene Stelle des Ösophagus. *c* Magen. $^2/_3$ der nat. Gr.

desquamierte Epithel wird die Oberfläche der Schleimhaut trübweiß oder gelblichweiß. Zuweilen entstehen kleine epitheliale Ulzerationen. Ist ein Fremdkörper die Ursache der Entzündung, so bilden sich am Orte, wo er sitzt, oft tiefgreifende Geschwüre.

Bei chronischen Katarrhen kann die Schleimhaut hypertrophisch werden, auch können sich papilläre und polypöse Wucherungen bilden. Ferner kann sich eine Hypertrophie der Muscularis einstellen. Werden bei Katarrhen Schleimdrüsen verstopft, so erheben sich in der Schleimhaut kleine Cystchen, welche vereitern (Chiari) und in kleine Abszesse und Geschwüre sich umwandeln können.

Croupöse und **diphtheritische Entzündungen** sind selten. Am häufigsten kommen sie bei Typhus, Cholera, Masern, Scharlach, Pocken,

Lungentuberkulose und Pyämie vor; bei Diphtherie sind sie dagegen sehr selten. Bei Pocken bilden sich mitunter Pusteln auch im Ösophagus.

Phlegmonöse Entzündungen kommen sowohl beschränkt als über größere Strecken verbreitet vor, z. B. nach Ätzungen und Verletzungen, oder fortgeleitet aus der Nachbarschaft. Bricht der in der Submucosa sich ansammelnde Eiter durch die Schleimhaut durch, so kann vollkommene Heilung eintreten. Bei größeren Abszessen, bei welchen die Schleimhaut in großer Ausdehnung unterminiert ist und der Abszeß an mehreren Stellen durchbricht, kann die Höhle zum Teil bestehen bleiben und wird dann von den Perforationsstellen aus mit Epithel ausgekleidet.

Gelangen **ätzende Substanzen,** wie Schwefelsäure, Salpetersäure, Salzsäure, Kali- und Natronlauge, Kupfervitriol usw. in den Ösophagus, so verursachen sie eine mehr oder minder tiefgreifende Zerstörung. Bei leichter Ätzung durch Säuren wird nur das Epithel getötet, es wird weiß, trübe und stößt sich ab, zuweilen in großen Fetzen. Bei schwerer Ätzung verwandelt sich die Schleimhaut in einen grauen oder graugelben oder schwarzen Schorf, und es wird auch die Muscularis abgetötet. Infolgedessen entstehen ausgedehnte Entzündungen, die meist eitrigen Charakter tragen und gelegentlich zu Perforation führen. Ist das Nekrotische abgestoßen, so heilt der Prozeß unter Narbenbildung. Ist auch die Muscularis abgetötet worden, so entstehen hochgradige Strikturen.

Syphilitische und **tuberkulöse Entzündungen** und **Geschwürsbildungen** sind im Ösophagus sehr selten. Am häufigsten entstehen letztere dann, wenn tuberkulöse Herde von außen in die Ösophaguswand einbrechen. Miliartuberkulose ist sehr selten.

Bindesubstanzgeschwülste des Ösophagus sind selten, doch kommen Fibrome, Lipome, Myxome, Myome und Sarkome vor. Sie bilden kuglige Tumoren, welche die Gestalt eines Polypen annehmen können. Auch Mischgeschwülste sind beobachtet.

Häufiger als echte Bindesubstanzgeschwülste sind papilläre Wucherungen der Schleimhaut, welche kondylomartige Warzen bilden.

Weitaus die wichtigste Neubildung ist der **Krebs,** der an jeder Stelle vorkommen kann. Er ist meist ein Plattenepithelkrebs und bildet inselförmige, schwammige oder gürtelförmige Wucherungen, welche bald in entsprechende Geschwüre (Fig. 461 *a*) sich umwandeln. Mitunter geht der prominierende Teil der Neubildung ganz verloren; Grund und Umgebung des Geschwürs dagegen sind krebsig infiltriert, bald in ulzerösem Zerfall begriffen, bald durch schwielige, schrumpfende Bindegewebswucherung verhärtet, so daß hochgradige Stenosen (Fig. 462 *b*) entstehen. Die krebsige Infiltration und die bindegewebige Wucherung greifen zunächst auf die Muscularis über; später kann auch die Umgebung des Ösophagus in die krebsige Wucherung hineingezogen werden. Weiterhin können auch die Trachea, die Bronchien, das Perikard, das Herz, die Pleura und die Lungen usw. krebsig infiltriert werden. Bei tiefergreifender Geschwürsbildung wird der Ösophagus perforiert. Von da schreitet der ulzeröse Zerfall auch auf die Nachbarschaft über. Die Höhenausdehnung des Krebses schwankt etwa zwischen 2 bis 16 cm. Seltener ist Zylinderepithelkrebs (s. § 169 Magenschleimhautinseln).

Über **Soor** vgl. S. 713, Fig. 519 des allgem. Teils.

Literatur zur pathologischen Anatomie des Ösophagus.

Beck, *Tuberkulose des Ösophagus, Prager med. Wochenschr. 1884.*
Behrer, *Ulcus ex digestione, Arch. f. klin. Med. XXXVI 1885.*
Bendz, H., *Varicen des Ösophagus, Nordiskt med. Ark. XVI 1884.*
Beneke, *Ösophagusruptur und Ösophagomalacie, Deutsche med. Wochenschr. 1904.*
Brosch, *Epibronchiale Pulionsdivertikel und Spontanruptur, Virch. Arch. 162. Bd. 1900; Vorderwanddivertikel der Speiseröhre, Virch. Arch. 176. Bd. 1904.*
Brösike, *Divertikel der Seitenwand des Pharynx, Vireh. Arch. 98. Bd. 1884.*
Bychowsky, *Ösophagusdivertikel, Virch. Arch. 141. Bd. 1895.*
Chiari, *Divertikelbildung, Prager med. Woch. 1884; Ulcus ex digestione, ib. 1884.*
Cone, *Tuberculosis of the Oesophagus, Bull. Johns Hopkins Hosp. 1897.*
Dmochowski, *Lymphknötchen in d. Schleimhaut d. Speiseröhre, B. v. Ziegler XVI 1894*
v. Eicken, *Sarkom der Speiseröhre, D. Zeitschr. f. Chir. 65. Bd. 1902 (Lit.).*
Fischer, *Bezieh. zw. Mißbildungen u. Traktionsdivertikeln, Z. f. Path. 1905.*
Fraenkel, *Nekrotisierende Entzündung bei Scharlach, Virch. Arch. 167. Bd. 1902.*
Gastpar, *Sarkom, Zentralbl. f. allg. Path. XI 1900.*
Glinski, *Polypenförm. Mischgeschwülste des Ösophagus, Virch. Arch. 167. Bd. 1902; Labdrüsen in der Speiseröhre, Bull. de l'acad. des sci. de Cracovie, Classe math. et nat. 1903.*
Glockner, *Tuberkulose, Prager med. Wochenschr. 1896; Ulcus pepticum, A. f. klin. Med. 66. Bd. 1899.*
v. Hacker, *Über d. nach Verätzungen entstehenden Speiseröhrenverengerungen, Wien 1889; Ösophagusverätzungen und Strikturen, Arch. f. klin. Chir. 45. Bd. 1893.*
Hausmann, *Divertikel d. vord. Ösophaguswand, V. A. 168. Bd. 1902. I.-D. Berlin 1902.*
Hoffmann, *Atresia oesophagi congenita, I.-D. Greifswald 1899 (Lit.).*
Horneffer, *Röhrenförmige Abstoßung der Schleimhaut nach Schwefelsäurevergiftung, I.-D. Greifswald 1895.*
Huber, *Ösophagusdivertikel, D. A. f. klin. Med. 52. Bd. 1894.*
Kehrer, *Ulcus ex digestione, D. A. f. klin. Med. XXXVI 1885.*
Keibel, *Bemerk. zu Schridde »Magenschleimhautinseln usw.«, Virch. Arch. 177. Bd. 1904.*
v. Kostanecki, *Zur Kenntnis der Pharynxdivertikel, Virch. Arch. 117. Bd. 1889.*
Lang, *Vorlesungen über Pathologie und Therapie d. Syphilis II, Wiesbaden 1896.*
Langerhans, *Soor des Ösophagus, Virch. Arch. 109. Bd. 1887.*
Leichtenstern, *Sackartige Erweiterung des Ösophagus, Deutsche med. Woch. 1891.*
Leven, *Blinde Endigung des Halsteils der Speiseröhre und direkte Fortsetzung ihrer Pars thoracica in die Luftröhre, Virch. Arch. 114. Bd. 1888.*
Luschka, *Blinde Endigung des Halsteils der Speiseröhre usw., V. A. 47. Bd. 1869.*
Mehnert, *Ösophagus- und Aortenvariationen, Langenbecks Arch. 58. Bd. 1898.*
Olivetti, *Epiphrenales Divertikel der Speiseröhre, Arch. f. Verdauungskrankh. 1903.*
Quincke, *Ulcus ex digestione, D. A. f. klin. Med. XXIV 1879.*
Ribbert, *Traktionsdivetrikel, Virch. Arch. 167. Bd. 1902 u. 178. Bd. 1904.*
Riebold, *Ösophagusdivertikel, Virch. Arch. 173. Bd. 1903 (Lit.); D. A. f. klin. Med. 80. Bd. 1904.*
Rosenberg, *Oesophagitis dissecans superficialis, Zentralbl. f. allg. Path. III 1892.*
Rosenheim, *Ösophaguskrankheiten, Eulenburgs Realenzyklop. XVII 1898 (Lit.).*
Rubeli, *Über den Ösophagus des Menschen u. verschied. Haustiere, I.-D. Bern 1889.*
Ruckert, *Die sogenannten oberen Kardiadrüsen des Ösophagus, V. A. 175. Bd. 1904.*
Schaffer, *Die oberen kardialen Ösophagusdrüsen, Virch. Arch. 177. Bd. 1904 (Lit.).*
Schmidt, M. B., *Lokalisation des Soorpilzes, Beitr. v. Ziegler VIII 1890.*
Schridde, *Magenschleimhautinseln im Ösophagus, V. A. 175. Bd. 1904 u. 179. Bd. 1905.*
Schwalbe, K., *Magenschleimhautinseln der Speiseröhre, Virch. Arch. 179. Bd. 1905.*
Sclavunos, *Oesophagitis dissecans, Virch. Arch. 133. Bd. 1893.*
Starck, *Die Divertikel der Speiseröhre, Leipzig 1900; Sarkome V. A. 162. Bd. 1900; Dilatation und Tuberkulose der Speiseröhre, Beitr. v. Ziegler VII Suppl. 1905.*
Thorel, *Ösophagus, Ergebn. d. allg. Path. V. Jahrg. Wiesbaden 1900.*
Tondelow, *Die Pathologie des Pharynxdivertikels, Leiden 1894.*
Trespe, *Flimmerepithelcyste hinter dem Ösophagus, Arb. a. d. path. Inst. v. Lubarsch, Wiesbaden 1901.*
Weichselbaum, *Tuberkulose des Ösophagus, Wiener med. Wochenschr. 1884.*
Weinlechner, *Syphilis des Ösophagus, Wiener med. Wochenschr. 1880.*
Westenryk, *Mediastinalcysten, Prager med. Wochenschr. XXV 1900.*
Zahn, *Perforat. d. Aorta b. Ösophaguskrebs, V. A. 117. Bd. 1889; Cyste, ib. 143. Bd. 1896.*
Zenker u. v. Ziemssen, *Krankh. d. Ösophagus, Ziemssens Hdb. d. spez. Path. VII.*
Zenker, K., *Tuberkulose d. Speiseröhre (Striktur), D. A. f. klin. Med. 55. Bd. 1895.*

V. Pathologische Anatomie des Magens.

1. Mißbildungen und erworbene Form- und Lageveränderungen des Magens, Hypertrophie und Atrophie der Magenwände. Ruptur des Magens.

§ 171. Unter den **Mißbildungen des Magens** ist zunächst der Mangel desselben, welcher bei Acephalen vorkommt, zu nennen. Abnorme Kleinheit findet sich in seltenen Fällen bei sonst gut ausgebildeten Früchten. Vollkommener Verschluß des Pylorus ist sehr selten, häufiger eine abnorme Enge desselben. Diese kann sich schon bei Säuglingen in Hyperemesis äußern. Als anatomische Grundlage findet sich meist eine muskuläre Hypertrophie, manchmal mit drüsigen Einlagerungen, die von den Brunnerschen Drüsen abstammen (Magnus-Alsleben, Torkel); selten sind Fälle von reinem Spasmus, der sich aber zu der muskulären Hypertrophie hinzugesellen kann. Ferner kommen vor Einschnürungen, wodurch der Magen eine Sanduhrform erhält, sowie Scheidewandbildungen.

Bei Situs transversus, bei Persistenz einer Bauchspalte, bei kongenitalen Defekten des Zwerchfells zeigt auch der Magen eine abnorme Lagerung. Zuweilen erhält sich die fötale senkrechte Stellung desselben im späteren Leben.

Unter den **erworbenen Form-** und **Lageveränderungen** ist die **Erweiterung des Magens** die häufigste und stellt sich namentlich infolge abnormer Enge des Ostium pyloricum, seltener infolge von Kompression des Duodenums hinter dem Mesenterialansatz der Dünndarmschlinge ein. Sodann kann Magenerweiterung eine Folge von abnormer Lagerung oder Verwachsungen des Magens, oder von abnormer Ausdehnung durch Ingesta oder von Texturveränderungen der Magenwand sein.

Bei starker Dilatation nimmt der Magen einen großen Teil der Bauchhöhle ein und erstreckt sich namentlich weiter nach abwärts als normal; ist sie sehr bedeutend, so reicht er von der linken Zwerchfellkuppe bis an die Symphyse, so daß er sogar die Blase komprimiert und nahezu sämtliche Dünndarmschlingen bedeckt. Die linke Hälfte der kleinen Kurvatur steht in direkter Verlängerung des Ösophagus der Wirbelsäule parallel; der Pylorusteil derselben setzt sich in spitzem Winkel davon ab und zieht nach oben gegen die Leber. Die große Kurvatur liegt bis zur Umbiegungsstelle in die Pars pylorica der linken Bauchwand an. Der Pylorus ist mehr oder weniger nach abwärts gezerrt, das Ligamentum hepato-duodenale verlängert. Je nach der Genese sind die Häute des Magens durchgehends verdünnt oder aber teilweise, namentlich in der Pars pylorica, verdickt.

Erworbene Verengerungen des Magens sind entweder Folgezustände von Verminderung der Arbeit des Magens bei mangelhafter Nahrungszufuhr, oder von Ulzerationen, Entzündungen und Geschwulstbildungen desselben, welche ihren Ausgang in narbige Induration und Schrumpfung nehmen. Endlich kann auch eine Entzündung des Bauchfells mit Ausgang in Schrumpfung (Peritonitis deformans) eine Verkleinerung des Magens herbeiführen.

Erworbene Stenosen des Ostium pyloricum kommen vornehmlich durch vernarbende runde Magengeschwüre und Neubildungen der Schleimhaut, sowie durch alle jene Prozesse zustande, welche, wie dies

namentlich bei ulzerierendem Karzinom vorkommt, zur Verhärtung und Verdickung der Magenwände führen.

Partielle Formveränderungen haben ihre Ursachen in örtlichen Erkrankungen. Bei Vernarbung von Geschwüren bilden sich oft da und dort, besonders an der kleinen Kurvatur, Einschnürungen und Retraktionen, so daß der Magen eine Sanduhrform erhält. Bei hochgradiger Schrumpfung der kleinen Kurvatur wird die Kardia dicht an den Pylorus herangezogen.

Divertikel des Magens sind sehr selten.

Erworbene Lageveränderungen des Magens sind entweder durch Veränderungen der Nachbarschaft des Magens oder durch Erkrankungen des Magens selbst bedingt. Am häufigsten findet sich abnormer Tiefstand (Gastroptose) mit oder ohne gleichzeitige Senkung der übrigen Baucheingeweide.

Erhebliche **Verdickungen der Magenwände** sind am häufigsten durch karzinomatöse Neubildungen (vgl. § 176) bedingt und betreffen meist die Pars pylorica. Die Verdickung der Magenwand kann dabei sowohl durch krebsige Wucherungen als durch Bindegewebsneubildung, zum Teil auch durch Hypertrophie der Muscalaris bedingt sein. Entzündliche Prozesse führen nur sehr selten zu bedeutender Verdickung und Verhärtung der Magenwände (vgl. § 173).

Hypertrophie der Muscularis des Magens entwickelt sich am häufigsten infolge von Verengerungen des Pylorusostiums, kann sich indessen auch infolge von krebsiger und entzündlicher Magenerkrankung, sowie von funktionellen Störungen, die ohne nachweisbare Pylorusstenose verlaufen, entwickeln. Sie betrifft vornehmlich die Pars pylorica, deren Muskulatur unter Umständen eine ganz bedeutende Dicke erreicht.

Ruptur des Magens stellt sich nicht selten im Anschluß an geschwürige Zerstörung der Magenwand und durch traumatische Einwirkungen ein. Spontane Ruptur durch rasche Füllung ist sehr selten.

Atrophie der Magenwände findet man bei kachektischen Zuständen, sowie bei Dilatation des Magens.

Atrophie der Mucosa ist eine häufige Folge von Entzündungen.

Literatur.

Cackovic, *Totale Verkleinerung des Magens, A. f. klin. Chir. 65. Bd. 1901.*
Demme, *Magenerweiterung beim Kinde, Jahresber. des Kinderspitals Bern 1882.*
Ewald, *Die Krankheiten des Magens, Berlin 1893.*
Fleiner, *Die Krankheiten der Verdauungsorgane I, Stuttgart 1896.*
Grisson, *Kongen. Pylorusstenose, D. Zeitschr. f. Chir. 75. Bd. 1905.*
Hammer, *Kongenitale Magenokklusion, Prager med. Wochenschr. 1889.*
Hirsch, *Sanduhrmagen, Virch. Arch. 140. Bd. 1895 (Lit.).*
Ibrahim, *Angeborene Pylorusstenose im Kindesalter, Berlin 1905 (Lit.).*
Landerer, *Die angeborene Stenose des Pylorus, Tübingen 1879.*
Machon, *Contrib. à l'étude de la dilatation de l'estomac chez les enfants, Genève 1887.*
Magnus-Alsleben, *Adenomyome d. Pylorus, Virch. Arch. 173. Bd. 1903.*
Maier, R., *Angeborene Pylorusstenose, Virch. Arch. 102. Bd. 1885.*
Nauwerck, *Hypertrophische Stenose des Pylorus, D. Arch. f. klin. Med. XXI 1878.*
Penzoldt, *Die Magenerweiterung, Erlangen 1875.*
Pertik, *Zur Ätiologie der Magenerweiterung, Virch. Arch. 114. Bd. 1888.*
Poensgen, *Die motorischen Verrichtungen des menschlichen Magens, Straßburg 1882.*
Schmidt, J. J., *Pylorusstenose der Säuglinge, Münch. med. Wochenschr. 1905 Nr. 7.*
Still, *Congen. Hypertrophy of the pylorus, Trans. of the Path. Soc. of London L 1899.*
Thiébaut, *De la dilatation de l'estomac, Paris 1882.*
Tilger, *Stenosier. Pylorushypertrophie, V. A. 132. Bd.; Angeb. Stenose, ib. 133. Bd. 1893.*
Torkel, *D. sog. kongen. Pylorushyperplasie, e. Entwicklungsstörung, V. A. 180. Bd. 1905.*
v. Wunschheim, *Spontane Magenruptur, Prager med. Wochenschr. 1893 (Lit.).*

2. Korrosionen, Degenerationen, Blutungen und Entzündungen des Magens.

§ 172. Der **Magen** bildet eine sackige Ausweitung des Darmrohres mit kräftig entwickelter Muscularis, deren Mucosa mit einem einfachen, Schleim produzierenden Zylinderepithel bedeckt ist, ein mächtiges Lager von tubulösen Drüsen besitzt und durch eine locker gebaute Submucosa mit der Muscularis verbunden ist. Die eigentlichen Magendrüsen, welche vorzugsweise den Körper und Fundus des Magens einnehmen, sind einfache oder geteilte tubulöse Drüsen, welche allein oder zu mehreren durch einen sog. Halsteil in grubige Vertiefungen der Schleimhaut (Magengrübchen), die mit Zylinderepithel ausgekleidet sind, ausmünden. Sie bestehen aus einer Membrana propria und Drüsenzellen, unter denen man helle kubische oder kurzzylindrische Hauptzellen und dunkle rundlicheckige Belegzellen unterscheidet, welche in unregelmäßiger Verteilung, teils zwischen, teils (im Fundus der Drüsen) nach außen von den Hauptzellen liegen. Die Pylorusdrüsen, welche auf die Regio pylorica beschränkt sind, sind verzweigte tubulöse Drüsen, welche fast nur zylindrische Hauptzellen besitzen.

Das Bindegewebe der Mucosa zwischen den Drüsen ist im ganzen zart nnd wenig entwickelt und erreicht nur in der Pars pylorica eine größere Mächtigkeit. Das Bindegewebe enthält eine wechselnde Menge von Lymphocyten, die zuweilen zu Haufen gruppiert Lymphknötchen bilden. Die Hauptzellen der Drüsen liefern das Pepsin, die Belegzellen die Salzsäure des Magensekrets.

Die normale Magenschleimhaut enthält in wechselnden Mengen intra- und extrazelluläres Fett (Verson).

Die Beurteilung der pathologischen Zustände der Magen- und Darmschleimhaut erfordert besonders große Vorsicht, da durch Nichtbeachtung zahlreicher Faktoren (Kontraktionsgrad, Verdauungsphase, kadaveröse Veränderungen, mechanische Läsionen) leicht Fehlerquellen entstehen können (Tugendreich).

Magenerkrankungen entstehen zunächst **durch äußere Einwirkungen.** Schädlich wirken ungewöhnlich heiße und ungewöhnlich kalte sowie chemisch wirksame, stärker reizende Speisen und Getränke, Überfüllung des Magens, Zersetzung des Mageninhaltes unter dem Einfluß im Magen befindlicher Bakterien oder Gährungspilze, die namentlich dann möglich ist, wenn ein Mißverhältnis besteht zwischen dem produzierten Magensaft und der Menge der eingeführten Nahrung zu Ungunsten des ersteren. In diesem Sinne wirken Überfüllung des Magens, mangelhafte Produktion von Pepsin und Salzsäure, Pylorusenge oder Schwäche der Magenmuskulatur, welche die normale Entleerung des Magens erschweren und verzögern. Die pathologischen Einwirkungen von seiten des Mageninhaltes können sowohl eine abnorme Steigerung als auch eine Schwächung und Aufhebung der Magenfunktionen bedingen. Viele führen auch zu anatomisch nachweisbaren Veränderungen, so namentlich zu Hyperämie, vermehrter Schleimproduktion, Degeneration des Deckepithels und der Drüsenzellen, Entzündungen sowie zu mehr oder weniger ausgedehnter Gewebsnekrose.

Am intensivsten sind die Veränderungen der Magenwände bei der **Einwirkung von Ätzgiften,** welche je nach ihrer Konzentration sowohl Korrosionen oder Verschorfungen als auch Degenerationen und Entzündungen verursachen können. Oft erstrecken sich die Veränderungen auch auf den Mund, den Pharynx und den Ösophagus, sowie

auf den Dünndarm, indem die Schleimhaut des letzteren gegen ätzende Substanzen, selbst bei starker Verdünnung derselben, sehr empfindlich ist.

In starker Konzentration bewirken Ätzgifte eine Verschorfung. Bei Schwefelsäure und Salzsäure ist die verschorfte Schleimhaut grauweiß, derb, trocken und brüchig. Salpetersäure erzeugt gelbe oder orangefarbene Verschorfung. Weniger stark geätzte Teile sind hellviolett oder grauweiß gefärbt.

Konzentrierte Kalilauge wirkt ähnlich wie Schwefelsäure, nur sind die Schorfe weniger brüchig. Bei langer Anwesenheit von Alkali werden die von ihm berührten Teile transparent.

Sublimat, Karbolsäure, Arsenik und Oxalsäure erzeugen weiße Ätzschorfe.

Die Mineralsäuren und Alkalien bewirken die tiefgreifendsten Verschorfungen. Es können nicht nur sämtliche Magenhäute absterben, sondern es kann die Ertötung und grauweiße oder gelbe Verfärbung auch auf die Nachbarorgane, namentlich auf Leber und Milz, übergreifen, so daß sie am Orte der Wirkung wie gekocht aussehen.

In der Umgebung des Schorfes, sowie an solchen Stellen, wo die Ätzgifte in diluierter Form zur Einwirkung gelangten, stellt sich eine mehr oder minder heftige, häufig hämorrhagische Entzündung ein. Daher kommt es, daß die affizierten Teile später braun, braungrün und schwarz aussehen. Mit der Entzündung tritt auch eine Erweichung des Schorfes ein, namentlich frühe bei Säuren, weniger bei Alkalien und Sublimat. Weiterhin wird das abgetötete Gewebe abgestoßen und verflüssigt.

Heftige Entzündungen erregen namentlich die Mineralsäuren, weniger Oxalsäure, Sublimat, Karbolsäure und Arsenik. Doch ist zu bemerken, daß letztere oft eine starke Schleimproduktion bewirken, und daß die schorfartigen, derben Bildungen, welche in frischen Fällen die Innenfläche des Magens, namentlich auf der Höhe der Schleimhautfalten, bedecken, zum Teil nichts anderes als koagulierte Schleimmassen darstellen.

Stirbt der Vergiftete nicht, so kann der Prozeß unter Narbenbildung heilen. An Stellen, wo die Ätzmittel stark gewirkt haben, können die Drüsenschicht ganz zugrunde gegangen, die Muscularis mucosae und die Submucosa verhärtet sein. Ist durch die Ätzung nur die innere Lage der Mucosa zerstört worden, so enthält danach das narbig indurierte Gewebe noch Drüsenreste, welche zum Teil zu kleinen Cystchen entartet sein können. Bei ausgedehnten Verschorfungen können Stenosen des Magens und des Darmes entstehen.

Hämatogene Degenerationen der Magenschleimhaut kommen namentlich im Verlaufe von Infektionen und Intoxikationen, z. B. von Variola, Sepsis, Typhus abdominalis, ulzeröser Lungentuberkulose, Phosphorvergiftung, chronischer Bleivergiftung, Nephritis vor und sind namentlich durch trübe Schwellung, fettige Degeneration und Desquamation der Drüsenepithelien, welche der Magenschleimhaut ein trübes, weißliches Aussehen geben, gekennzeichnet. Zuweilen sind auch Schrumpfungen oder Quellungen und Vakuolenbildung zu beobachten. Diese Veränderungen können sich mit entzündlicher Infiltration und Bindegewebswucherung kombinieren, namentlich bei Magenerkrankung im Verlaufe der Phthisis (Marfan, Schwalbe, Stintzing). Letzteres dürfte indessen zum Teil durch verschluckte Sputa verursacht werden.

Bei Amyloidentartung anderer Organe ist zuweilen auch der Blutgefäßbindegewebsapparat der Magenschleimhaut der Sitz von Amyloidablagerung.

Blutungen der Magenschleimhaut gehören zu den häufigen Vorkommnissen und zwar sowohl kapillare als auch arterielle und venöse. Verletzungen der Schleimhaut durch verschluckte feste Körper oder Ätzgifte, entzündliche Alterationen der Gefäßwände, ulzeröse Prozesse, venöse Stauungen, wie sie durch verschiedene Lebererkrankungen sowie durch Herzfehler im Gebiete der Pfortader herbeigeführt werden, Skorbut, gelbes Fieber, akute gelbe Leberatrophie, Typhus usw., kurz sowohl lokale Läsionen, als auch Infektionskrankheiten und Konstitutionsanomalien und Veränderungen der allgemeinen Blutbeschaffenheit können Magenblutungen herbeiführen. In seltenen Fällen sind atheromatöse Entartung der Gefäße und Aneurysmenbildung die Ursache.

Massige Blutungen kommen am häufigsten im Verlauf des Magengeschwürs (§ 175) und des Karzinoms (§ 176) zur Beobachtung und erfolgen aus arrodierten und geborstenen größeren Gefäßen.

Das an die Oberfläche des Magens austretende Blut, dessen Menge sehr verschieden sein kann, wird bald braun bis schwarz (Kaffeesatzartig) gefärbt, indem die Säure des Magens das Hämoglobin in Hämatin verwandelt.

Hämorrhagisch infiltriertes Schleimhautgewebe ist rot oder braunrot oder mehr grauschwarz gefärbt. Ist die Blutung nicht mit Aufhebung der Zirkulation im infiltrierten Gebiet verbunden, so erleidet das ausgetretene Blut dieselben Veränderungen wie in anderen Geweben. Durch Pigmentbildung können die betreffenden Stellen eine graue Färbung erhalten. Nekrose und Auflösung des infiltrierten Gewebes führt zur Bildung von Substanzverlusten, die man als **hämorrhagische Erosionen** bezeichnet (vergl. § 175).

Der klinischen Erscheinung des Magensaftflußes (Hypersekretion oder Hyperacidität) entspricht nach Bleichröder kein einheitliches pathologisch-histologisches Blid der Schleimhautveränderung.

Als **Melaena neonatorum** wird eine aus Magen und Duodenum erfolgende Blutung bezeichnet, welche bei Neugeborenen in den ersten Lebenstagen oder Lebenswochen vorkommt und zu Geschwürsbildungen führen kann. Nach v. Preuschen *(Verletzung d. Kindes bei der Geburt als Ursache d. Melaena, Wien 1894)* soll dieselbe von zerebralen Störungen, d. h. von Blutungen, die während der Geburt im Gehirn auftreten, abhängig sein. Landau *(Über Melaena der Neugeborenen, Breslau 1874)* sucht sie auf embolische Verstopfung der Magen- und Darmarterien zurückzuführen. Bei septischer Infektion der Nabelwunde erscheint auch die Annahme, daß es sich um septische Blutungen handelt, gerechtfertigt, doch werden solche Blutungen von manchen Autoren nicht der Melaena zugezählt.

Literatur über Veränderungen des Magens.

Bleichroeder, *Path. Anat. d. Magens bei Magensaftfluß, B. v. Ziegler 34. Bd. 1903.*
Ebstein, *Veründ. d. Magenschleimhaut durch Alkohol u. Phosphor, V. A. 55. Bd. 1872.*
Edinger, *Zur Kenntnis der Drüsenzellen des Magens, A. f. mikrosk. Anat. XVII.*
Fenwick, W., *Krankhafte Zustände des Magens, Virch. Arch. 118. Bd. 1889.*
Filehne, *Veränderung des Magens bei Arsenikvergiftung, Virch. Arch. 83. Bd. 1881.*
Goldscheider, *Blutung bei Arteriosklerose, Fortschr. d. Med. XVIII 1900.*
Ipsen, *Salpetersäurevergiftung, Vierteljahrsschr. f. gerichtl. Med. VI 1893.*
Kaufmann, *Die Sublimatvergiftung, Breslau 1888, u. Virch. Arch. 117. Bd. 1889.*
v. Kupffer, *Epithel und Drüsen des menschlichen Magens, München 1883.*
Lesser, *Die Veränderungen des Verdauungskanals durch Ätzgifte, V. A. 83. Bd. 1881.*
Letulle et Vaquez, *Empoisonnement par l'acide chlorhydrique, Arch. de phys. I 1889.*
Lewy, B., *Zur path. Anat. d. Magens (Salpetersäurevergiftung), B. v. Ziegler I 1886.*

Maier, R., *Untersuchungen über Bleivergiftung, Virch. Arch. 90. Bd. 1882.*
Marfan, *Troubles et lésions gastriques dans la phthisie pulmonaire, Paris 1887.*
Sachs, *Magenschleimhaut in krankhaften Zuständen, A. f. exp. Path. XXII 1887; ib. XXIX 1888.*
Schwalbe, *Die Gastritis der Phthisiker, Virch. Arch. 117. Bd. 1888.*
Smirnow, *Über Gastritis membranacea u. diphtheritica, Virch. Arch. 113. Bd. 1888.*
Stintzing, *Zur Struktur der erkrankten Magenschleimhaut, Münch. med. Woch. 1889.*
Thorel, *Magen, Ergebn. d. allg. Path. V. Jahrg., Wiesbaden 1900.*
Tugendreich, *Magendarmkrankh. d. Säuglings, Arch. f. Kinderheilk. 39. Bd. 1904.*
Verson, *Grasso nella mucosa gastrica, Bull. della Soc. Med. Chir. di Pavia 23. April 1904.*
Virchow, *Der Zustand des Magens bei Phosphorvergiftung, sein Arch. 31. Bd. 1864.*
Weitere Literatur enthalten § 173 u. § 174.

§ 173. Die **Entzündungen des Magens** sind meistens durch Veränderungen seines Inhalts (vgl. § 172) verursacht, doch kommen auch hämatogene gastritische Prozesse vor, und es können unter Umständen auch Entzündungen der Umgebung auf die Magenwand übergreifen. Hat sich im Magen durch irgendwelche schädliche Einflüsse eine **akute katarrhalische Gastritis** eingestellt und ist dieselbe noch frisch, so ist die Schleimhaut dunkelrot und geschwellt und kann da oder dort kleine Hämorrhagien zeigen. Die Oberfläche ist mit einem glasigen, zähen, fadenziehenden Belag bedeckt, welcher aus Schleim, schleimig degenerierten Epithelzellen und aus Rundzellen besteht. Das Zylinderepithel der Magengrübchen zeigt die höchsten Grade der Verschleimung und ist vielfach in Desquamation begriffen. (Fig. 463 *b*, *c*.) Das Epithel der Labdrüsen kann ebenfalls zum Teil abgestoßen sein. Die Blutgefäße des interglandulären und subglandulären Bindegewebes sind hochgradig gefüllt, das Gewebe selbst mehr oder weniger

Fig. 463. Schleimiger Magenkatarrh (Alk. Häm. Eos.). *a* Drüsenschicht der Mucosa. *b* Magengrübchen. *c* Schleimbelag mit abgestoßenem Epithel. *d* Muscularis mucosae. *e* Submucosa. Vergr. 40.

zellig infiltriert, zuweilen da und dort von Hämorrhagien durchsetzt, namentlich in der Umgebung der venösen Gefäße. In den Lymphgefäßen sind die Endothelien geschwollen, desquamiert und zum Teil mehrkernig.

Nach Amato und Macri zeigen sowohl bei experimenteller wie bei spontaner Gastritis die sympathischen Ganglien des Magens beständig Zeichen von parenchymöser und interstitieller Entzündung.

Fig. 464. Atrophie der Magenschleimhaut mit Polyposis. *a* Normal aussehende Mucosa. *b* Atrophische glatte Mucosa. *c* Polypen. Natürl. Größe.

Croupöse und diphtheritische Entzündungen sind, sofern man von den durch Ätzungen (§ 172) bedingten Magenveränderungen absieht, selten. Am häufigsten kommen sie bei Diphtherie, Scharlach und Blattern und bei septischer Infektion des Nabels von Neugeborenen zur Beobachtung. Die croupösen Exsudate bilden mehr oder weniger unfangreiche, nur selten indessen über einen großen Teil des Magens sich ausbreitende graugelbe oder weißliche Membranen, welche der geröteten Schleimhaut aufliegen. Bei Diphtheritis nekrotisieren entweder nur die oberflächlichen Schichten in Form kleiner grauer Herde, oder es greift die Nekrose in die Tiefe, so daß strecken-

weise die ganze Mucosa in einen weißen oder grauen oder schwärzlichen Schorf verwandelt wird.

Die große Mehrzahl der **Magenentzündungen** sind vorübergehende Affektionen, welche in Heilung ausgehen, doch kann der Prozeß auch als ein **chronisches Leiden** auftreten und zu dauernden Veränderungen führen.

Zunächst können die entzündliche Infiltration sowie die Desquamation und der Zerfall des Epithels höhere Grade erreichen und bei mangelhafter Regeneration eine **partielle Verödung des Drüsengewebes** herbeiführen. Gewebsvereiterung und diphtheritische Verschorfung führen auch zu Zerfall des Bindegewebes, und es sind auch allfällig sich einstellende dichtere hämorrhagische Infiltrationen von Gewebsnekrose und Gewebsauflösung, welche unter dem Einfluß des Magensaftes sich vollziehen (vgl. § 175), gefolgt. Alle diese Prozesse führen schließlich zu einem mehr oder minder weit gehenden **Verlust von Schleimhautgewebe,** welcher je nach der Genese bald über größere Bezirke sich ausbreitet, bald nur kleinere umschriebene Teile betrifft und alsdann zunächst in der Form von oberflächlichen oder auch tiefgreifenden **Geschwüren** auftritt.

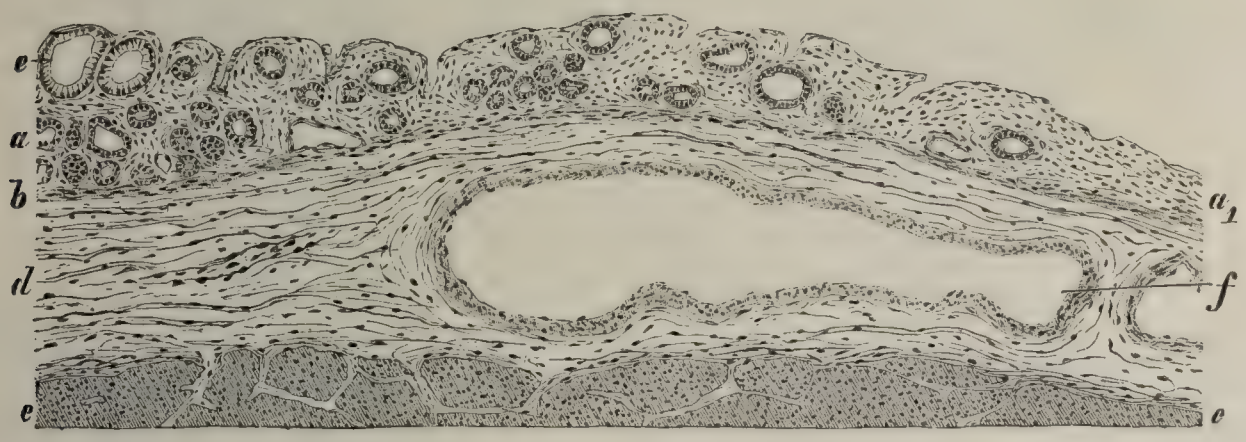

Fig. 465. Durchschnitt durch eine Magenwand mit hochgradig atrophischer Schleimhaut (Alk. Karm.). *a* a_1 Drüsenschicht der atrophischen Mucosa. *b* Muscularis mucosae. *c* Erweiterte Drüsen. *d* Submucosa. *e* Muscularis. Vergr. 16.

In welcher Weise bei Sektionen sich vorfindende Defekte der Magenschleimhaut entstanden sind, läßt sich nicht immer bestimmen, indem Ätzungen, chronische Katarrhe, hämorrhagische und diphtheritische Verschorfungen schließlich zu ähnlichen Endresultaten führen können.

Die **Atrophie der Magenschleimhaut** ist bei geringer Entwicklung und diffuser Ausbreitung makroskopisch nicht zu erkennen. Bei höheren Graden der Atrophie ist die Schleimhaut teils auffallend dünn und glatt (Fig. 464 *b*), teils ist sie mit kleinen Höckern, Leisten und größeren polypösen Erhebungen (*c*) besetzt, so daß man den Zustand als **État mamelonné** und als **Polyposis ventriculi** bezeichnet.

Wo die Schleimhaut glatt und dünn ist, da hat auch das Drüsengewebe mehr oder weniger (Fig. 465 *a*, a_1) abgenommen, und es kommen Fälle vor, in denen über größere Bezirke die Schleimhaut ganz drüsenlos (a_1) ist oder nur noch ganz vereinzelte Drüsen (*a*), von denen zuweilen ein Teil cystisch erweitert (*e*) ist, einschließt. In anderen Fällen ist der Drüsenschwund geringer, so daß die Magenschleimhaut nur etwa um ein Drittel oder die Hälfte gegen die Norm verdünnt erscheint. Es kommen auch Fälle zur Beobachtung, in denen eine mäßig atro-

phische Schleimhaut noch umschriebene, flache, nicht scharf abgegrenzte Geschwüre bildende Defekte enthält, in deren Gebiet die Drüsenschicht ganz fehlt.

Das Bindegewebe der atrophischen Schleimhaut erscheint bald nur wenig, bald erheblich verändert und kann sowohl in den tiefen als auch in den oberflächlichen Schichten hyperplasiert sein, so daß man von einer **atrophischen Induration** sprechen kann.

Zuweilen enthält die Mucosa auch kleinzellige Infiltrationsherde, oft auch Pigmentkörner, welche der Innenfläche des Magens eine graue Färbung verleihen. Mitunter liegen im Gewebe auch eigentümliche hyaline Schollen.

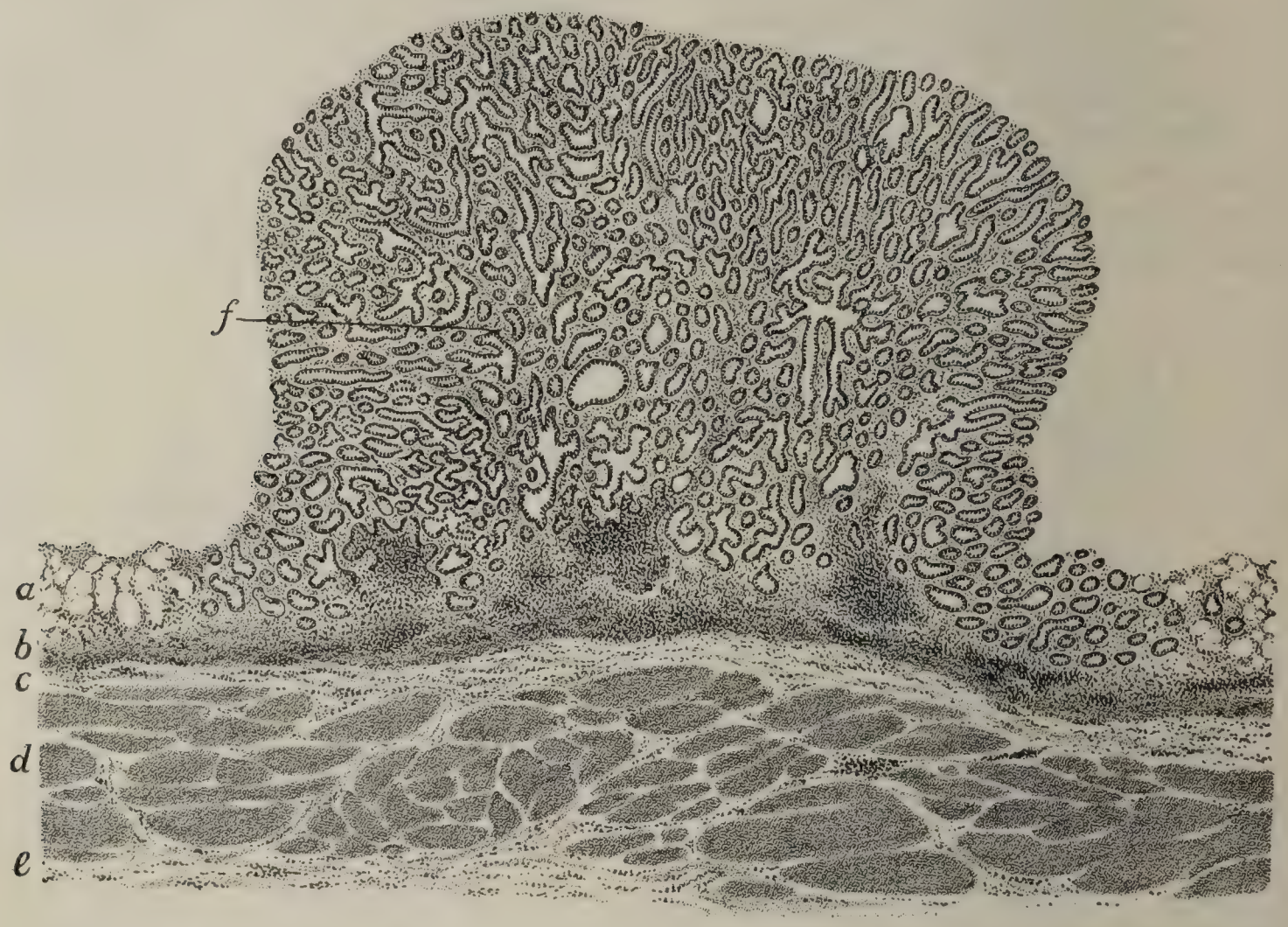

Fig. 466. Adenoma tubulare des Magens in atrophischer Schleimhaut (Form. Alk. Häm. Eosin). *a* Atrophische Mucosa. *b* Muscularis mucosae. *c* Submucosa. *d* Muscularis. *e* Serosa. *f* Adenom. Vergr. 16.

Das Epithel der Drüsen kann zur Zeit des Ablaufs entzündlicher Prozesse zum Teil in Degeneration begriffen sein. Nach abgelaufener Erkrankung erhalten die Drüsen oft nicht nur in den Ausführungsgängen, sondern auch in den tiefen Schleimhautlagen hohes Zylinderepithel (Fig. 465 *a*, *c* und Fig. 467 *a*), und es sind auch die cystisch dilatierten Drüsen mit Zylinderepithelien, die oft die Form von Becherzellen (Fig. 467 *c*) haben, ausgekleidet.

Enthält eine atrophische Schleimhaut **polypöse Erhebungen** (Fig. 464 *c*), so bestehen dieselben bald aus Resten wenig, bald auch wieder stark veränderter Schleimhaut. Sehr häufig ist innerhalb der Polypen das Drüsengewebe gewuchert und zugleich atypisch gebaut, vielfach cystisch degeneriert, so daß man die Bildung als ein **Adenom** (Fig. 466 *f*) bezeichnen kann. Zuweilen haben sich in den

Cysten papilläre, mit Zylinderepithel bekleidete Wucherungen (Fig. 467 *c*) gebildet.

Das Bindegewebe der Submucosa und der Muscularis ist in den meisten Fällen von Atrophie der Schleimhaut nicht erheblich verändert, zuweilen indessen etwas hypertrophisch und bei bestehender Entzündung auch da oder dort zellig infiltriert. Stärkere hypertrophische Verdickungen des Bindegewebes der Submucosa und der Muscularis sind fast immer Folgezustände krebsiger Erkrankungen (vgl. § 176), doch kommen namentlich nach Ätzungen nicht unbeträchtliche, meist mit Schrumpfung des Magens verbundene Bindegewebshypertrophien der gesammten Magenhäute vor, und es können in sehr seltenen Fällen auch andere entzündliche Magenerkrankungen zu einer fibrösen Verhärtung der Magenwände führen.

Alle hypertrophischen Bindegewebswucherungen betreffen vornehmlich die Pars pylorica. Die Muskulatur ist im erkrankten Bezirk meist verdickt, kann indessen auch unter der Bindegewebswucherung atrophieren.

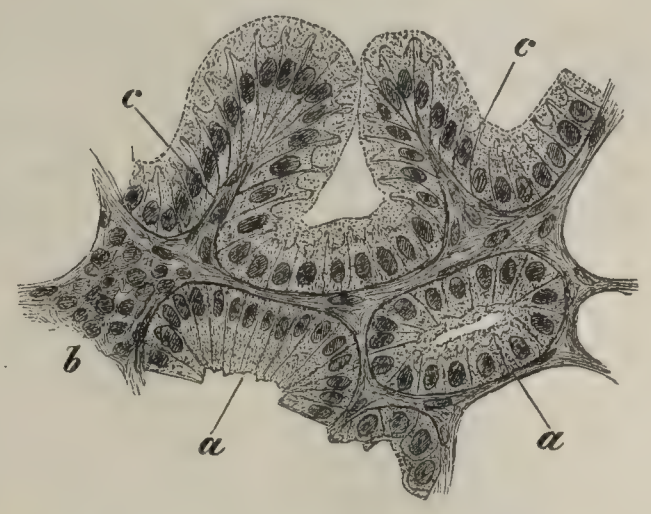

Fig. 467. Schnitt aus einem Magenpolypen (Alk. Häm.). *a* Drüsenschläuche mit Zylinderepithel. *b* Zellig infiltriertes Stroma. *c* Papillöse Wucherungen innerhalb einer cystisch entarteten Drüse. Vergr. 300.

Literatur über Gastritis und Magenpolypen.

Albu, *Anatomisches zur Lehre von Magensaftfluß, Virch. Arch. 157. Bd. 1899.*
Amato *und* ***Macri,*** *Sympath. Ganglien des Magens bei Magenkrankheiten, Virch. Arch. 180. Bd. 1905 (Lit.).*
Brissaud, *Du polyadénome gastrique, Arch. gén. de méd. 1885.*
Ewald, *Die Krankheiten des Magens, Berlin 1893.*
Dobrowolski, *Lymphknötchen des Magens, Beitr. v. Ziegler XVI 1894.*
Fenwick, *On atrophy of the stomach etc., London 1880.*
Fischl, *Beitr. z. norm. u. path. Histol. d. Säuglingsmagens, Z. f. Heilk. XII 1891.*
Hanot *et* ***Gombault,*** *Étude sur la gastrite chronique avec sclérose sousmuqueuse hypertrophique et rétro-péritonite calleuse, Arch. de phys. IX 1882.*
Langerhans, *Gastritis chronica cystica proliferans, Virch. Arch. 116. Bd. 1889.*
Lewy, B., *Chronische Gastritis mit Atrophie der Mucosa, Beitr. v. Ziegler I 1886; Ein Fall v. vollständiger Atrophie d. Magenschleimhaut, Berl. klin. Woch. 1887.*
Lubarsch, *Die anat. Veränd. d. Magenschleimhaut bei Achylia gastrica, Leipzig 1897.*
Ménétrier, *Des polyadénomes gastriques etc., Arch. de phys. I 1888.*
Nauwerck, *Gastritis ulcerosa chronica, Münch. med. Wochenschr. 1897.*
Nothnagel, *Verkleinerung des Magens u. Schwund der Labdrüsen, D. Arch. f. klin. Med. 24. Bd. 1879.*
Schmidt, *Untersuchungen über das Magenepithel, Virch. Arch. 143. Bd. 1896.*
Strauß, *Befund bei Hypersecretio continua, Virch. Arch. 154. Bd. 1898.*
Weitere diesbezügliche Literatur enthalten § 172 u. § 174.

§ 174. **Entzündungen,** welche **durch spezifische Bakterien** hervorgerufen werden und zugleich ein charakteristisches Gepräge tragen, sind im ganzen im Magen selten, indem die besonderen Verhältnisse im Magen, wohl vornehmlich durch die Anwesenheit des sauren Magensaftes gegeben, der Enwicklung und Ansiedlung der meisten pathogenen Bakterien hinderlich sind, so daß die betreffenden spezifischen Infektionen nur ausnahmsweise eintreten.

Daß **Diphtherie** und **Pocken** unter Umständen auch im Magen zu Entzündungen führen, ist bereits (§ 173) erwähnt worden.

Durch **Eiterkokken** bedingte Infektionen, welche in Form von **phlegmonösen Entzündungen** auftreten, sind selten, kommen indessen sowohl in Herden als in diffuser Ausbreitung vor und haben ihren Sitz hauptsächlich in der Submucosa.

Bei der zirkumskripten Form bilden sich kleinere oder größere Abszesse, die nach innen durchbrechen. Bei diffuser Ausbreitung des Prozesses ist zu Beginn die Submucosa hochgradig geschwellt und verdickt, die Mucosa bald unverändert, bald mäßig geschwellt. Das Exsudat der Submucosa hat eine sulzig-eitrige Beschaffenheit und verleiht dem Gewebe eine weiße oder gelblichweiße trübe Färbung. Bei geeigneter Behandlung lassen sich im entzündeten Bezirk neben Eiterkörperchen (Fig. 468) und Fibrin große Mengen von Kokken nachweisen, welche wenigstens in einem Teil der Fälle der Gattung Streptokokkus (*c*) angehören und teils frei im Gewebe liegen (*c*), teils von Zellen eingeschlossen sind (*b*). Die Mucosa ist in mäßigem Grade kleinzellig infiltriert. Zuweilen greift die Infiltration auf die Muscularis über, namentlich längs der bindegewebigen Septen. Von da aus kann die Serosa in Mitleidenschaft gezogen werden. Beide Häute schwellen dabei an, und letztere bedeckt sich mit eitrigen oder eitrig-fibrinösen Auflagerungen.

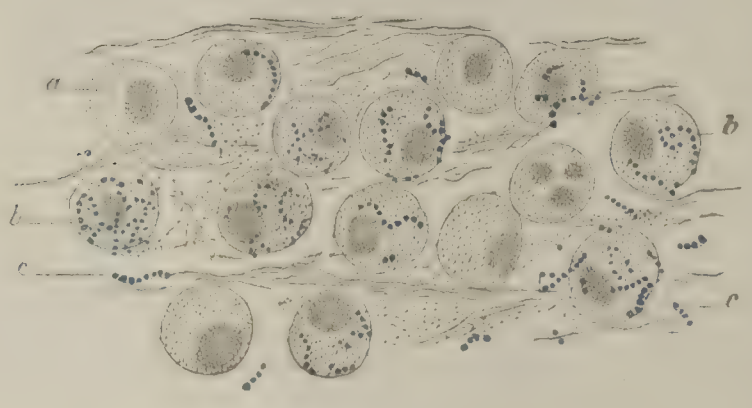

Fig. 468. Phlegmone ventriculi (Alk. Gram.). *a* Rundzelle. *b* Rundzelle mit Streptokokken im Innern. *c* Freie Streptokokken. Vergr. 500.

Nach Verlauf einer gewissen Zeit schmilzt das Gewebe der Submucosa ein, und der Eiter bricht da und dort durch die Mucosa durch, so daß letztere durchlöchert wird. Stirbt der Patient nicht, so können kleinere Eiterherde unter Hinterlassung einer Narbe heilen. Bei größeren Herden bleibt nicht selten ein Teil der submukösen Höhle erhalten und wird mit Epithel ausgekleidet. Entsprechend den zahlreichen Perforationsstellen in der Mucosa ist die innere Decke dieser Höhle vielfach durchlöchert.

Milzbrandpusteln sowie **typhöse Infiltrationen** und **Geschwüre** sind im Magen selten.

Tuberkulose lokalisiert sich ebenfalls nur selten im Magen, doch kommen in der Magenschleimhaut tuberkulöse Geschwüre vor, namentlich in der Pars pylorica. Häufiger handelt es sich um sekundäre Infektionen mit tuberkulösem Sputum, in seltenen Fällen kann aber auch der Magen die Eingangspforte für den Tuberkelbazillus bilden. Bei allgemeiner Miliartuberkulose sind Miliartuberkel in der Magenwand nicht selten.

Syphilis ist selten, doch kommen Granulationswucherungen und Geschwüre sowohl bei akquirierter als bei hereditärer Lues vor und können in größerer Zahl auftreten.

Literatur über die spezifischen Magenentzündungen.

Aristoff, *Syphil. d. Magens bei hereditürer Lues, Z. f. Heilk. XIX 1898.*
Arloing, *Des ulcérations tuberc. de l'estomac Paris 1902 (Z. f. Tuberk. IV, 4 1903).*
Barbacci, *Una rara forma di tuberculosi gastrica, Speriment. XLIV 1890.*
de Bari, *Zur Kenntnis d. nied. Organismen im Mageninhalt, A. f. exp. Path. XX 1886.*
Bittner, *Gummöse Magensyphilis, Prager med. Wochenschr. 1893.*
Cesaris-Demel, *Sulla sifilide gastrica, A. per le Sc. Med. XXIII 1899.*
Chiari, *Über Magensyphilis, Internat. Beitr., Festschr. f. Virchow II, Berlin 1891.*
Fischer-Defoy, *Ausgedehnte Magentuberkulose, Z. f. a. Path. 1906 No. 1.*
Fraenkel, C., *Gastritis emphysematosa acuta mykotischen Ursprungs, Virch. Arch. 118. Bd. 1889.*
Fraenkel, E., *Acquir. Magendarmsyphilis, Virch. Arch. 155. Bd. 1899.*
Hamilton, *Tuberculous ulcers of the stomach, Johns Hopkins Bull. VIII 1897.*
Lang, *Vorlesungen über Pathologie und Therapie d. Syphilis, Wiesbaden 1896.*
Leith, *Phlegmonous Gastritis, Edinburgh Hosp. Rep. 1896 (Lit.).*
Litten, *Ulcus ventriculi tuberculosum, Virch. Arch. 67. Bd. 1876.*
Marfan, *Troubles et lésions gastriques dans la phthisie pulmonaire, Paris 1887.*
Merkel, *Diffuse akute Magenphlegmone bei ulcus, Zentralbl. f. inn. Med. 1905.*
Oberndorfer, *Kongenitale Syphilis, Virch. Arch. 159. Bd. 1900 (Lit.).*
Przewoski, *Gastritis tuberculosa, Virch. Arch. 167. Bd. 1902.*
Ruge, *Primüre Magentuberkulose, Beitr. z. Klin. d. Tuberkulose III. Bd. (Lit.).*
Sebillon, *De la gastrite phlegmoneuse, Thèse de Paris 1885.*
Seitz, *Diphtherie und Croup, Berlin 1877.*
Serafini, *Tuberculosis dello stomaco, Ann. clin. dell' Osped. degl' Incurabili, Napoli 1888.*
Simmonds, *Tuberkulose des Magens, Münch. med. Wochenschr. 1900.*
Smirnow, *Über Gastritis membranacea u. diphtheritica, Virch. Arch. 113. Bd. 1888.*
Still, *Tubercular ulcer, Trans. of the Path. Soc. of London L 1899.*
Ucke, *Erysipelas ventriculi, Zentralbl. f. allg. Path. V 1894.*
de Vecchi, *Tubercul. dello stomaco, Clin. Med. 1902.*
Wilms, *Miliartuberkulose des Magens, Zentralbl. f. allg. Path. VIII 1897 (Lit.).*
Weitere diesbezügliche Literatur enthält § 173.

3. Gastromalicie und Ulcus ex digestione.

§ 175. Als **kadaveröse Gastromalacie** bezeichnet man eine Veränderung des Magens, welche nach dem Tode unter dem verdauenden Einfluß des Magensaftes zustande kommt und wesentlich durch Erweichung und Mazeration der Magenwand gekennzeichnet ist. Sie tritt namentlich dann ein, wenn vor dem Tode reichlich Magensaft produziert wurde, und kommt am häufigsten bei Kindern zur Beobachtung, deren Magen reichlich Milch enthält.

Zunächst kommt es zur Auflösung der Blutkörperchen und zu Imbibition des Gewebes mit dem diffundierenden Blutfarbstoff, welcher bald eine braune oder schwarze Färbung annimmt, indem die Säure des Magens das Hämoglobin in Hämatin umwandelt. Weiterhin tritt eine Selbstverdauung des Magens ein. Die Schleimhaut, sowie auch die Muscularis und die Serosa werden in eine weiche, leicht zerreißliche, pulpöse, zunderartige Masse verwandelt, die je nach dem Blutgehalt bald grauweiß, bald grau, bald graulichschwarz bis dunkelschwarz aussieht. Faßt man den Magen an, so bricht häufig der Inhalt desselben durch. Ab und zu greift die Mazeration noch über das Gebiet der Magenwände hinaus, so z. B. auf das Zwerchfell. Es kann sogar geschehen, daß Magenwand und Zwerchfell zugleich zersetzt werden, so daß der Mageninhalt sich in die Brusthöhle ergießt.

Ist der Inhalt des Magens reich an Säure, und ist die Zirkulation innerhalb der Magenschleimhaut geschwächt, so kann unter Umständen eine Verdauung und Mazeration schon während des Lebens sich

einstellen; doch ist sie auch in diesem Falle meist eine sub finem sich einstellende Erscheinung.

Als **Ulcus ventriculi ex digestione** oder **Ulcus ventriculi rotundum** bezeichnet man ein **Geschwür des Magens,** welches dadurch zustande kommt, daß während des Lebens der Magensaft seine verdauende und auflösende Wirkung auf einen umschriebenen Bezirk der Schleimhaut ausübt und so die Bildung eines umschriebenen Defektes verursacht. Bedingung dieser Wirkung ist die Störung oder Aufhebung der Zirkulation und der Ernährung in dem betreffenden Schleimhautbezirk, und diese selbst ist (von Ätzungen abgesehen) entweder durch Blutungen irgendwelcher Genese, durch Trauma oder auch durch lokale Stauungen oder Ischämie (Arteriosklerose, Embolie, Arterienkrampf) oder endlich durch lokale Infektionen verursacht. Die häufigste Ursache dürften wohl lokale Blutungen in der Schleimhaut sein, und es stellen die in

Fig. 469. Ulcus ventriculi rotundum. Natürliche Größe.

§ 172 erwähnten hämorrhagischen Erosionen die kleinste Form des Magengeschwürs dar. Stark saure Beschaffenheit des Mageninhaltes begünstigt die Entstehung eines Geschwürs und ist auch dessen Heilung hinderlich.

Das Magengeschwür bildet einen rundlichen, scharfrandigen **Defekt in der Mucosa,** der mehrere Zentimeter Durchmesser erreichen kann, doch pflegen größere Geschwüre auch die Submucosa und die Muscularis zu ergreifen (Fig. 469 und Fig. 470), wobei die Muskulatur (*e*) ausbröckelt und sukzessive aufgelöst wird. Meist ist das Geschwür alsdann flach, trichterförmig oder treppenartig abgestuft, indem der Defekt in der Mucosa größer ist (Fig. 470 *g*) als in der Submucosa und in der Muscularis (*e*), doch kann der Rand durch stärkere Zerstörung der Submucosa stellenweise auch unterminiert (*f*) sein. In der Zeit raschen Fortschritts sind die Ränder und der Grund des Geschwürs meist nur wenig, stellenweise gar nicht infiltriert.

Der geschwürige Zerfall kann in jedem Stadium stille stehen und der Defekt durch Vernarbung heilen, doch geht nicht selten der Zerfall nach kürzerem oder längerem Stillstand weiter und führt zu neuen Zerstörungen und oft zum tödlichen Ausgang.

Rasches Fortschreiten des Gewebszerfalls auf die äußeren Schichten der Magenwand führt zur **Perforation des Magens** und damit häufig zu tödlicher Peritonitis. Erfolgt die Perforation des Magens erst, nachdem bei längerem Vorhandensein eines Geschwürs sich Verwachsungen zwischen dem Magen und benachbarten Organen eingestellt haben, so können nach Perforation der Magenwand diese Verwachsungen den Austritt des Mageninhaltes in die Bauchhöhle hintanhalten, und es kommen Fälle vor, in denen der Magen in einer Ausdehnung von 5 bis 10 und mehr Zentimeter durchbrochen ist, ohne daß allgemeine Peritonitis eintritt. Es besteht nur eine nach außen vom Magen gelegene gegen den Bauchraum abgeschlossene Höhle, die mit dem Magen kommuniziert. Die Organe, welche die Begrenzung dieser Höhle bilden, Pankreas, Leber, sind an ihrer Oberfläche mit neugebildetem Bindegewebe überdeckt.

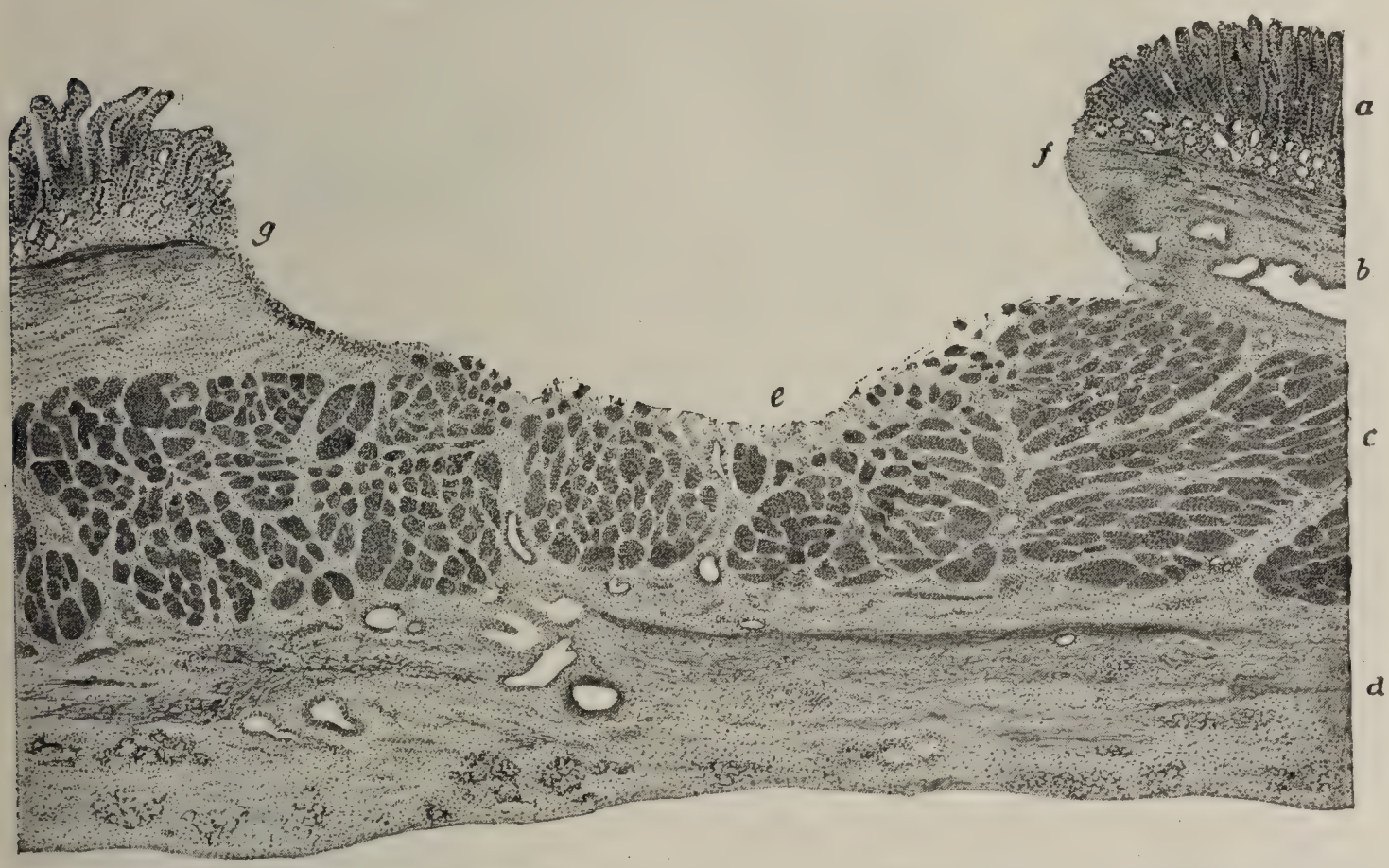

Fig. 470. Frisches Magengeschwür (M. Fl. Häm. Eos.). *a* Mucosa. *b* Submucosa. *c* Muscularis. *d* Serosa. *e* Geschwürsgrund. *f g* Geschwürsrand. Vergr. 5.

Zerreißung der Verwachsungsmembranen des Magens mit der Umgebung kann natürlich zu jeder Zeit Durchbruch in die Bauchhöhle und damit Peritonitis herbeiführen. Ferner können der nekrotische Zerfall sowie auch Gewebszerstörung in den angrenzenden Organen Platz greifen. In seltenen Fällen bricht das Geschwür in eine mit dem Magen verwachsene Darmschlinge, am häufigsten in das Colon transversum, durch, und es bildet sich eine Magen-Darmfistel.

Zu jeder Zeit können im Magengeschwür auch **arterielle Blutungen,** verursacht durch Arrosion von Arterien (Ästen oder Stämmen der Artt. coronariae ventriculi, Art. hepatica, Art. lienalis), eintreten und schwere, oft tödliche Blutungen verursachen.

Die **Heilung des Magengeschwürs** erfolgt am leichtesten bei kleinen Geschwüren, ist indessen auch bei größeren möglich und kann selbst nach Durchbruch der ganzen Magenwand noch eintreten, falls die Durchbruchsstelle rechtzeitig (z. B. durch Einlagerung eines Netz-

stückes) verlegt wird. Die Heilung erfolgt durch Granulationswucherungen, welche sich im Gewebe der Mucosa bzw. der Submucosa, der Muscularis und der Serosa erheben und zur Bildung eines Narbengewebes (Fig. 471 *f*) führen, das den Defekt schließt und weiterhin auch durch Schrumpfung die früheren Geschwürsränder einander nähert, so daß sich an Stelle der Geschwüre strahlige Narben bilden, die man an ihrer weißlichen Färbung in der Schleimhaut leicht erkennt, und die bei größeren Narben oft eine nicht unerhebliche Schrumpfung und Verunstaltung der betreffenden Magenpartie bedingen. Das Muskelgewebe (*c*) wird in der Narbe (*f*) nicht wieder gebildet, auch nicht

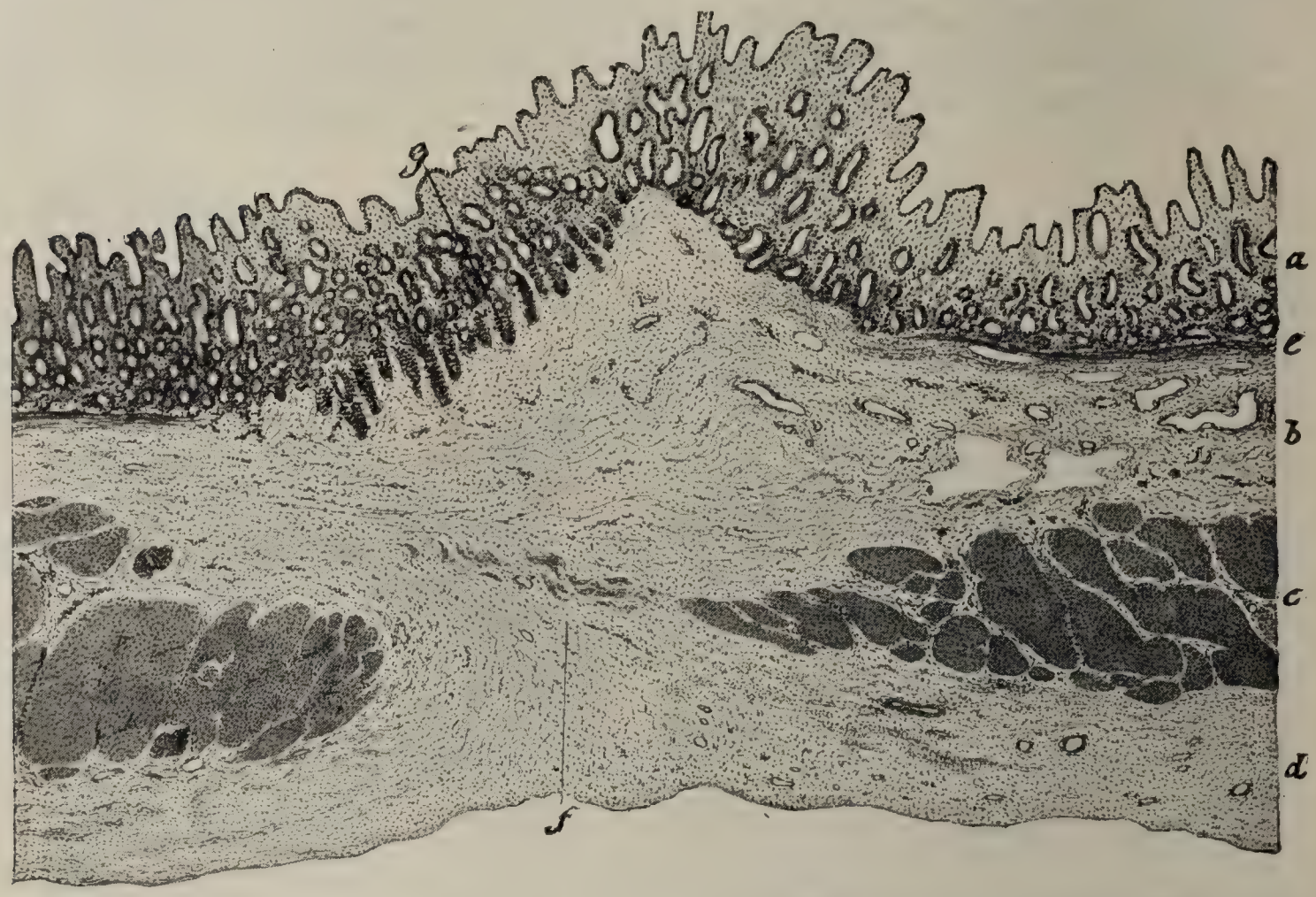

Fig. 471. Narbe eines Magengeschwürs (Alk. Häm. Eos.). *a b c d e* Schichten der Magenwand. *f* Narbe in der Muscularis. *g* Drüsenhaltige Narbe in der Mucosa und Submucosa. Vergr. 5.

in der Muscularis mucosae (*e*). Dagegen können sich über der Narbe neue Drüsen (*g*) entwickeln, die alsdann gegen die Narbe in der Submucosa unregelmäßig abgegrenzt sind und sich stellenweise in die Narbe vorschieben (*g*).

Das Ulcus rotundum sitzt am häufigsten in der Pars pylorica und an der kleinen Kurvatur des Magens vielleicht, weil dort infolge geringerer Verschieblichkeit der Schleimhaut kleine Erosionen weniger vor der Einwirkung des Magensaftes geschützt werden können (Bloch), und es erfolgen der Durchbruch und die Magenverwachsungen am häufigsten im Gebiet des Pankreas und der Leber. Doch können auch andere Stellen des Magens Sitz von Geschwüren sein. Sie kommen ferner auch nicht selten im oberen Teil des Duodenums, sehr selten im untersten Teil des Ösophagus vor. Oft findet man bei demselben Individuum zwei und mehr Geschwüre, oder frische Geschwüre neben Narben oder im Zerfall begriffene und frische Hämorrhagien neben bereits ausgebildeten Geschwüren, so namentlich bei Herzkranken mit Stauungen.

Die Vernarbung kann auch funktionell eine völlige Heilung bedingen, doch wird durch die Vernarbung und die damit verbundene Schrumpfung oft auch Schaden gestiftet, namentlich bei Sitz derselben am Pylorus, indem dadurch der Pylorus verengt wird, und es sind die meisten gutartigen Stenosen des Pylorus auf vernarbte Geschwüre zurückzuführen.

Sowohl in den Rändern eines Ulcus als in Ulcusnarben können sich krebsige Wucherungen entwickeln.

Literatur über Magenerweichung und Magenulcus.

Bloch, *Pathogenese des chronischen Magengeschwürs, Deutsche med. Woch. 1905.*
Decker, *Experiment. Beitrag z. Ätiologie d. Magengeschwüre, Berl. klin. Woch. 1869.*
Fenwick, *The Pathol. of the Perforating Ulcus, Journ. of Pathol. I 1893.*
Gerhardt, *Über geschwürige Prozesse im Magen, Virch. Arch. 127. Bd. 1892.*
***Griffini** u. **Vassale,** Reproduktion d. Magenschleimhaut, Beitr. v. Ziegler III 1888.*
Hauser, *Das chronische Magengeschwür, Leipzig 1883.*
Langerhans, *Hämorrhagische Erosion, Virch. Arch. 124. Bd. 1891.*
Marchand, *Magenerweichung, Eulenburgs Realenzyklop. 1897 (Lit.).*
Matthes, *Pathogenese des Ulcus rotundum, Beitr. v. Ziegler XIII 1893 (Lit.).*
Müller, *Die korrosiven Geschwüre im Magen und Darmkanal, Erlangen 1860.*
Nauwerck, *Mykotisch-peptisches Magengeschwür, Münch. med. Woch. 1895.*
Nitka, *Embolische Magengeschwüre, I.-D. Freiburg 1895.*
v. Openchowski, *Geschwürige Prozesse im Magendarmtraktus, V. A. 117. Bd. 1889.*
Poggi, *La cicatrisation immédiate des blessures de l'estomac, B. v. Ziegler III 1888.*
Silbermann, *Experimentelles z. Lehre v. Ulcus ventriculi, Deutsche med. Woch. 1886.*
Silbermark, *Rundes Magengeschwür nach Trauma, Wiener med. Woch. 1902.*
Viti, *Processo riparat. nell' ulcera duodenale, Riforma Med. 1889.*
Welti, *Über die Todesursachen nach Hautverbrennung, Beitr. v. Ziegler IV 1889.*
Wiktorowsky, *Rundes Magengeschwür, V. A. 94. Bd. 1883 u. Z. f. d. med. Wiss. 1884.*

4. Geschwülste des Magens.

§ 176. Wie in den letzten Paragraphen bereits mehrfach erwähnt worden ist, geht sowohl das Bindegewebe als auch das Epithel der Magenschleimhaut oft Wucherungen ein, welche zur Bildung neuen Drüsengewebes führen, das in seinem Bau nicht mehr typische Formen repräsentiert. Es kommt dies sowohl im Verlauf zur Atrophie führender Schleimhauterkrankungen (§ 173) als auch am Rande von Geschwüren vor und führt nicht selten zur Bildung von polypösen Exkreszenzen, welche man als **Drüsenpolypen** und als **Adenome** (Fig. 466) bezeichnen kann.

Als Ursache gutartiger Pylorushypertrophien werden von Magnus-Alsleben Adenomyome schleimhäutiger Abkunft beschrieben, die den entsprechenden Tumoren des Uterus analog sein sollen. Die adenomatösen Bestandteile sind Abkömmlinge der Brunnerschen Drüsen.

Atypische epitheliale Wucherungen, welche zur Bildung infiltrierender epithelialer Gewächse, d. h. also zu **Karzinomen** (Fig. 472 *f*, *g*) führen, stellen sich im Magen ebenfalls sehr häufig ein und können sowohl von einer zuvor anscheinend normalen, als auch von einer bereits veränderten, atrophische Stellen und Polypen oder auch Geschwüre enthaltenden Magenschleimhaut ihren Ausgang nehmen. Die dabei auftretende Gewebsneubildung hat ihren Sitz zunächst in der Mucosa (Fig. 472 *f* und Fig. 473 *f*), breitet sich aber sehr bald in der Submucosa (*g*) aus, so daß oft die große Hauptmasse des Tumors unter der Mucosa in der Submucosa steckt. Von da greift die krebsige Infiltration auf die Muscularis (Fig. 472 *d*) und die Serosa (*e*) über.

In der Serosa verbreitet sich der Krebs meist in Form diskreter Knötchen und Knoten, welche äußerlich sichtbar sind und dem Verlauf der Lymphgefäße folgen. Weiterhin kann er auch in die venöse Blutbahn einbrechen, so daß karzinomatöse Wucherungen entstehen, welche an der Außenfläche des Magens, namentlich in der Pars pylorica Züge flacher Knoten bilden.

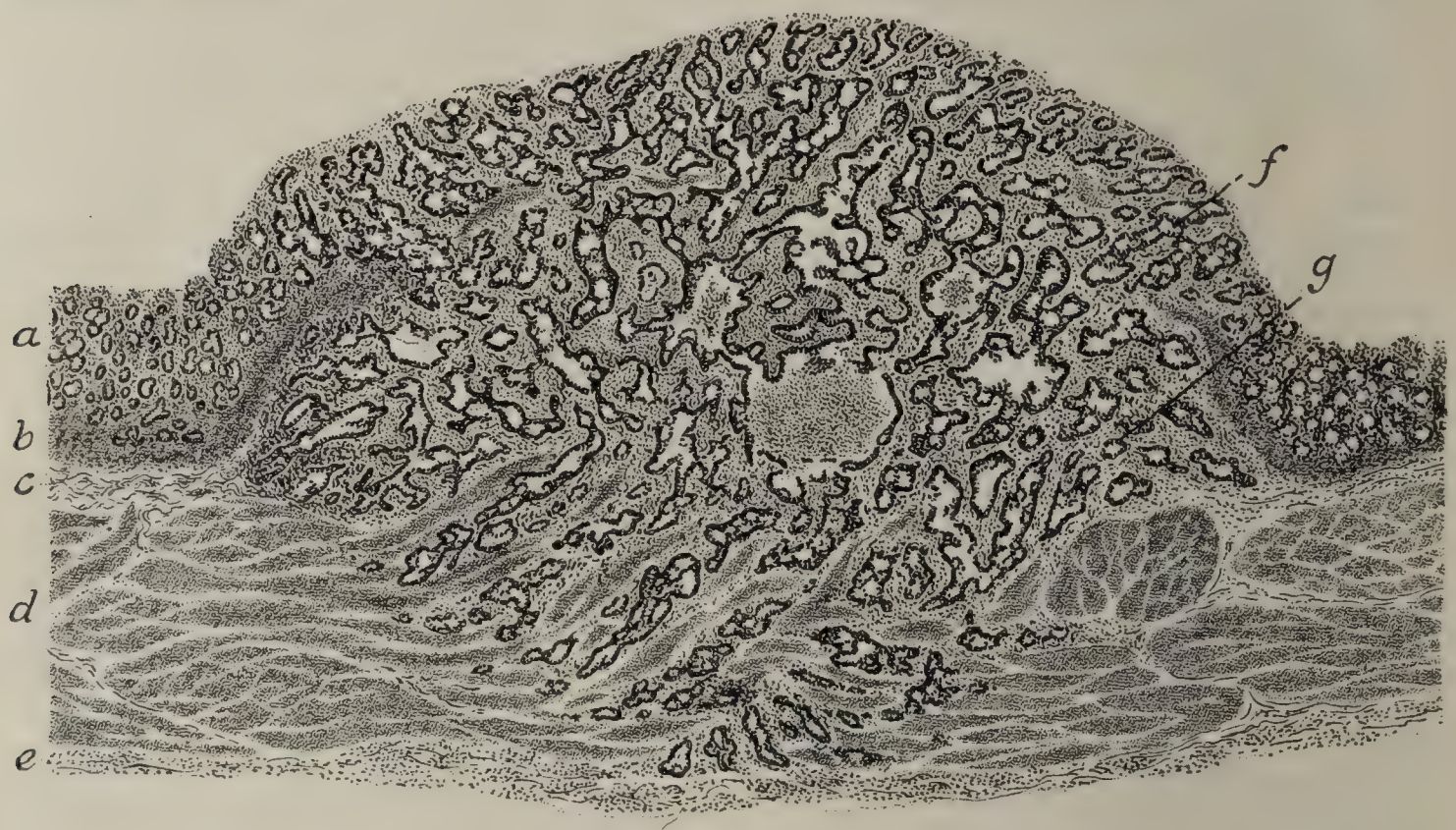

Fig. 472. In Entwicklung begriffenes Adenokarzinom des Magens (Form. Alk. Häm. Eosin). *a* Mucosa. *b* Muscularis mucosae. *c* Submucosa. *d* Muscularis. *e* Serosa. *f g* Adenokarzinom. Vergr. 16.

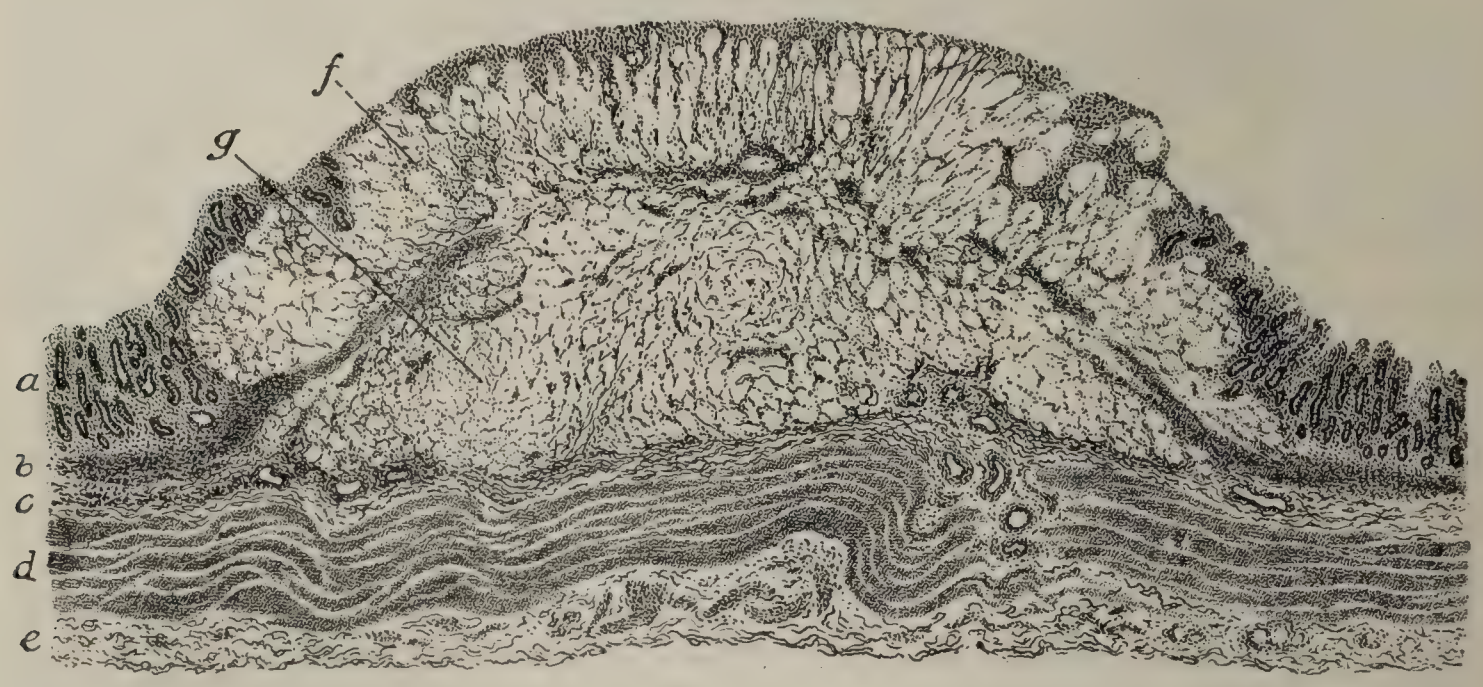

Fig. 473. Entwicklung eines Schleimkrebses in einem Magen mit atrophischer Mucosa (Form. Alk. Häm. Eosin). *a* Mucosa. *b* Muscularis mucosae. *c* Submucosa. *d* Muscularis. *e* Serosa. *f g* Schleimkrebs. Vergr. 16.

Frühzeitig vergrößern sich auch die hinter der kleinen Kurvatur gelegenen Lymphdrüsen und wandeln sich nicht selten in große Krebsknoten um. Ebenso kann der Prozeß auf Netz, Darm, Mesenterium und Bauchwand übergreifen und hier zu diffuser Gewebsverdickung und

zur Bildung massenhafter Knoten führen. Vom Mesenterium des Dünn- und Dickdarms kann er auch auf den Darm selbst übergreifen und zu Knotenbildungen führen, die sich von der Mucosa bedeckt in den Darm vordrängen und schließlich ebenfalls ulzerieren. Einbruch in die Pfortaderwurzeln führt zur Metastasenbildung in der Leber, die sehr häufig ist.

Der Magenkrebs tritt am häufigsten in Form erhabener, fungöser, weicher Tumoren in der Pars pylorica und an der kleinen Kurvatur (Fig. 474) auf, seltener bilden sich Tumoren im Fundus oder an der Cardia oder diffus ausgebreitete Infiltrationen. Hat die in das Lumen des Magens prominierende Neubildung eine gewisse Größe erreicht, so

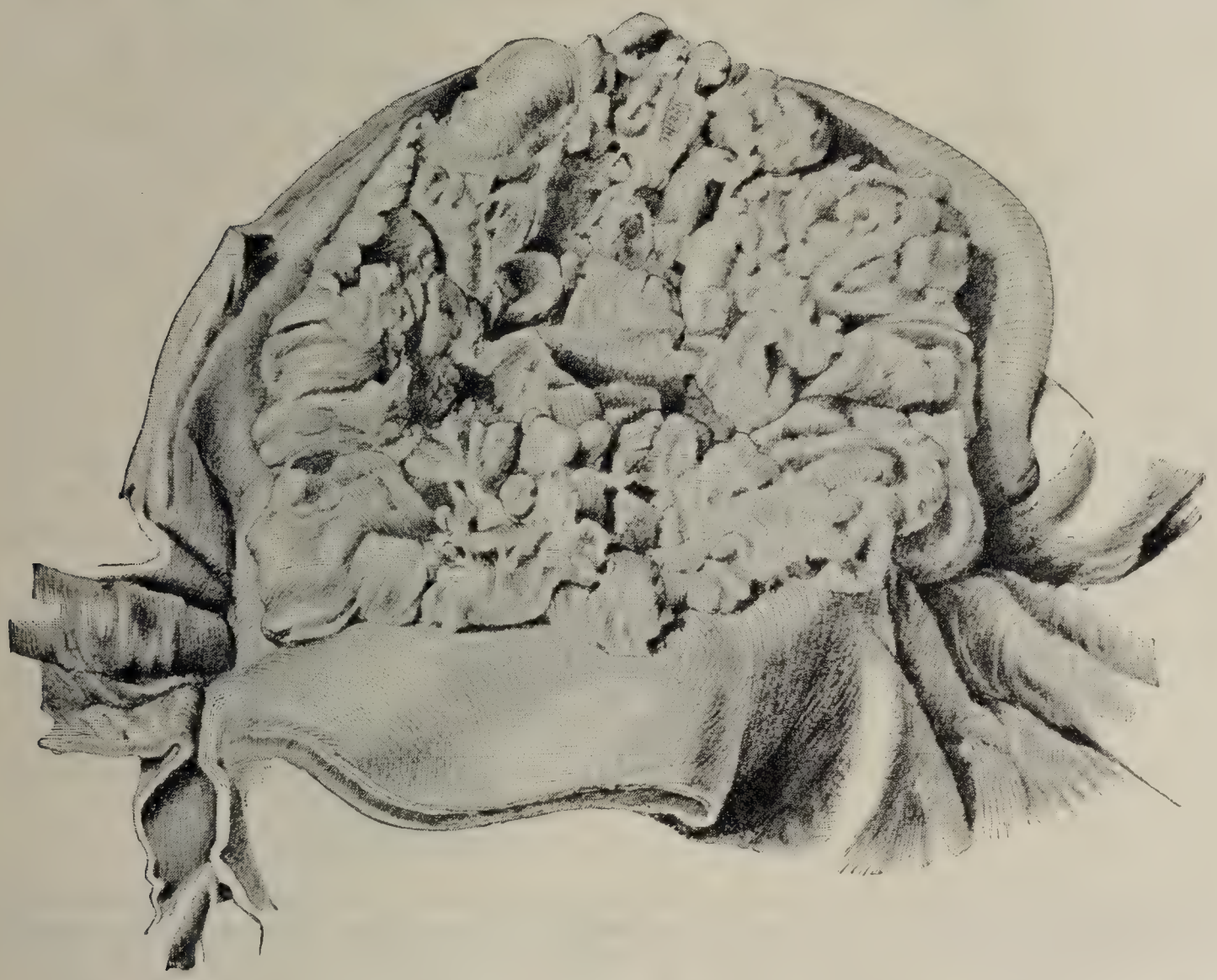

Fig. 474. Fungöses Karzinom des Magens in der Nähe des Pylorus. $^{7}/_{12}$ der nat. Gr.

pflegt in den zentralen Teilen ein nekrotischer Zerfall einzutreten; es bildet sich ein Krebsgeschwür (Fig. 475 *b*), welches sich von anderen Geschwüren meist durch wallartig aufgeworfene Ränder auszeichnet. Der Grund des Geschwürs wird meistens von der Submucosa gebildet, welche entweder durch krebsige Infiltration oder durch fibröse Hyperplasie verdickt ist. Sehr häufig ist auch das Bindegewebe der Muscularis und der Serosa in großer Ausdehnung hyperplasiert oder auch krebsig infiltriert, so daß die ganze Pars pylorica verhärtet und verdickt ist (Fig. 475 *b*). Der Zeitpunkt, in welchem der Zerfall der Wucherung beginnt, ist sehr verschieden, und so kommt es, daß die in das Innere des Magens vorragende Neubildung in dem einen Falle oft bedeutende Höhen- und Flächenausdehnung gewinnt und große fun-

göse und polypöse Tumoren bildet, während in anderen Fällen schon in kleinen Tumoren ein Zerfall sich einstellt, so daß sofort sich Geschwüre bilden. Ja, es kommen Fälle vor, in denen prominente umgrenzte Tumoren überhaupt nicht gebildet werden und der Prozeß von Anbeginn an wesentlich nur durch eine krebsige Infiltration der Submucosa und der übrigen Magenhäute, welche rasch große Ausbreitung erlangt, charakterisiert ist.

Nicht selten zerfällt die Neubildung an der Innenfläche des Magens ganz, so daß die Geschwürsfläche vollkommen glatt wird. Ist in einem solchen Falle die Submucosa, die Muscularis und die Serosa nicht sichtbar von Krebszellennestern durchsetzt, sondern nur durch Bindegewebshyperplasie verhärtet, so macht die ganze Affektion den Eindruck

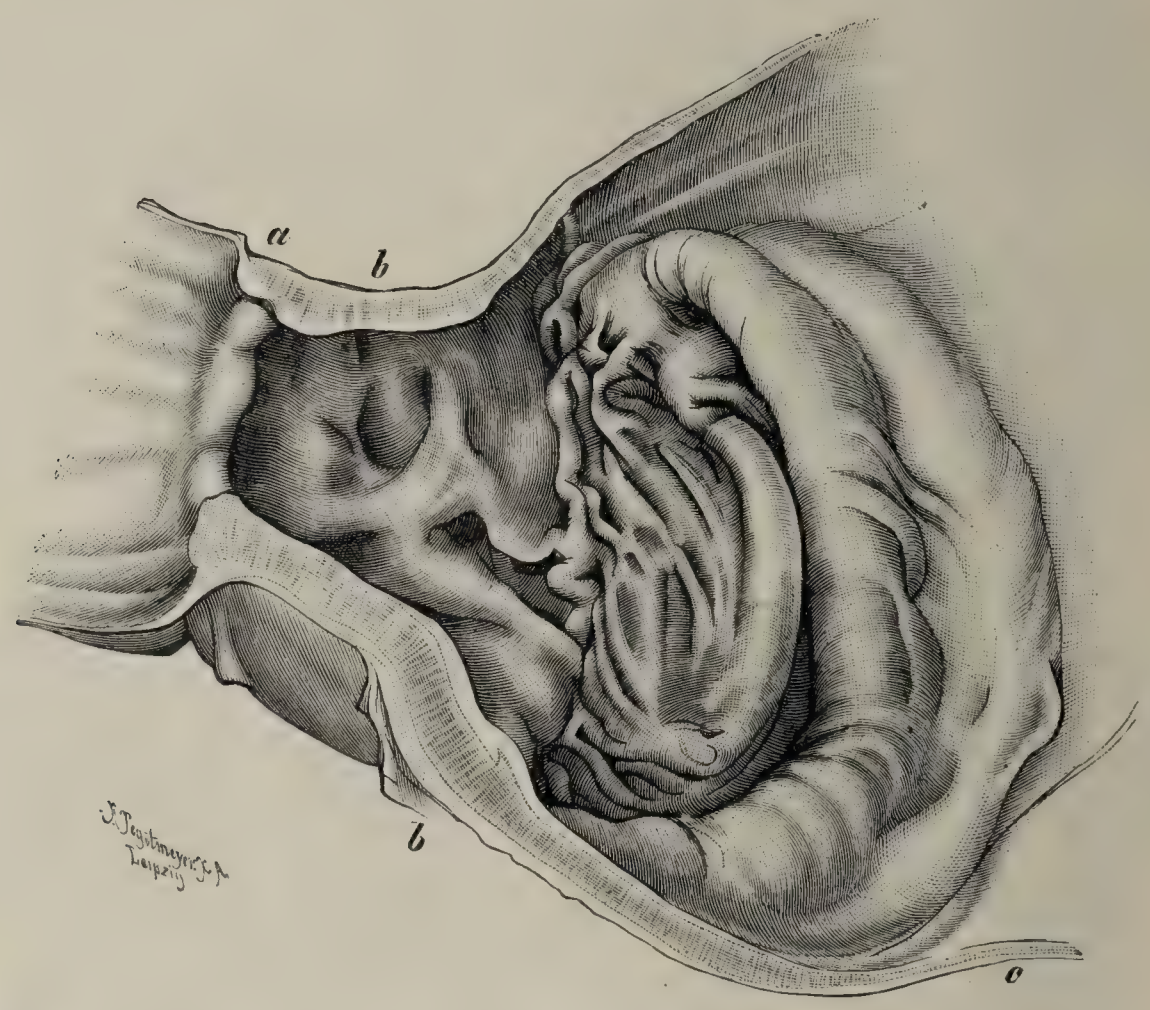

Fig. 475. Krebsiges Geschwür mit Induration der Pars pylorica des Magens. *a* Pylorus. *b* Krebsiges Geschwür auf verdickter Magenwand. *c* Magen. $^{7}/_{12}$ der nat. Gr.

einer gutartigen, fibrösen Induration. Es kommen Fälle vor, in denen selbst die mikroskopische Untersuchung nirgends Krebszellenherde mehr nachzuweisen vermag, so daß lediglich aus etwa vorhandenen Metastasen zu ersehen ist, daß es sich um eine krebsige Affektion handelt.

Nach dem Bau kann man im Magen fünf Hauptformen des Karzinoms unterscheiden.

1) Das Carcinoma medullare solidum (Fig. 474) bildet schwammige, weiche Knoten oder wulstige, beetartige Erhebungen, meist im Pylorusteil des Magens. Durch Zerfall der zentralen Teile entstehen Geschwüre mit wulstigen, aufgeworfenen, markigen Rändern. Die Geschwulst entwickelt sich aus den Magendrüsen. Histologisch ist sie durch eine äußerst reiche Zahl von Krebszellennestern bei gering entwickeltem Stroma ausgezeichnet. Nach Zerfall der Neubildung kommt es sehr häufig zu fibröser Induration der Magenwand.

2) Das Carcinoma medullare adenomatosum (Adenocarcinoma, Epithelioma) bildet ebenfalls weiche, knotige Tumoren, die später zu Geschwüren werden. Die Geschwulst ist histologisch durch Bildung atypischer Drüsenschläuche (Fig. 472 *f*, *g*) ausgezeichnet, aus denen durch fortgesetzte Epithelproduktion schließlich solide Zellstränge entstehen. Das Stroma ist schwach entwickelt, oft kleinzellig infiltriert.

3) Das Carcinoma fibrosum oder der Skirrh des Magens präsentiert sich in Form einer vornehmlich die Pars pylorica betreffenden diffusen Verdickung und Verhärtung der Magenwände (Fig. 475). Das Pylorusostium ist dabei mehr oder weniger verengt. Die Innenfläche der verhärteten Partie ist teils von Schleimhaut bedeckt, teils liegt derbes, der verdickten Submucosa angehörendes Bindegewebe zutage. Auf dem Durchschnitt sind meist die einzelnen Häute noch erkennbar, aber durch Bindegewebshyperplasie stark verdickt.

Meinel leitet ähnliche Tumoren vom Endothel der Lymphgefäße her.

4) Das Carcinoma mucosum s. gelatinosum, der Schleimkrebs (Fig. 473 *f*, *g*), erscheint teils in Form knotiger Tumoren, teils als diffus ausgebreitete Infiltration der Magenwand. In beiden Fällen enthält die Neubildung gallertig durchscheinende Herde oder besteht nahezu ganz aus gallertigem Gewebe. Zuweilen verbreitet sich die Geschwulst auch auf das Peritoneum und bildet hier in kurzer Zeit umfangreiche, gallertig durchscheinende, mehr oder weniger reichlich vaskularisierte Gewebsmassen. Die Gallertmassen sind ein Produkt des Epithels, doch kommt auch eine myxomatöse Degeneration des Bindegewebes vor.

5) Plattenepithelkrebse kommen im Magen nur selten vor und haben ihren Sitz an der Cardia und deren Umgebung.

Die **Bindesubstanzgeschwülste** spielen unter den Magentumoren eine sehr unbedeutende Rolle. In seltenen Fällen kommen knotenförmige Sarkome, Lipome, Fibrome (auch Nervenfibrome) und Myome zur Beobachtung, die meist nach innen, selten nach außen vorragen.

Literatur über Geschwülste des Magens.

Askanazy, *Neurofibrome d. Magenwand, Arb. a. d. p. Inst. v. Baumgarten II 1899.*
Borrmann, *Das Wachstum und d. Verbreitungsweise d. Magenkarzinoms, Jena 1901.*
Brinaud, *Du polyadénome gastrique, Arch. gén. de méd. 1885.*
Cornil, *Développement histologique des tumeurs épithéliales, Journ. de l'anat. 1865.*
Cunéo, *Du l'envahiss. du syst. lymphat. dans le cancer de l'estomac, Paris 1900.*
Hauser, *Das chron. Magengeschwür, sein Vernarbungsprozeß u. dess. Bezieh. z. Entwickl. d. Magenkarzinoms, Leipzig 1883; Das Zylinderepithelkarzinom d. Magens, Jena 1890.*
Israel, *Die ersten Anfänge des Magenkrebses, Berliner klin. Wochenschr. 1890.*
Kunze, *Myome des Magens, Langenbecks Arch. 40. Bd. 1890.*
Magnus-Alsleben, *Adenomyome des Pylorus, Virch. Arch. 173. Bd. 1903.*
Meinel, *Sogenannte gutartige Pylorushypertrophie, Beitr. v. Ziegler XXXI 1902.*
Ménétrier, *Des polyadénomes gastriques etc., Arch. de phys. I 1888.*
Miodowski, *Tumoren im und am Magen, Virch. Arch. 173. Bd. 1903.*
Monti, *Sul sarcoma dello stomaco, Clin. Med. 1905 (Lit.).*
Pstrokonski, *Primäres Magensarkom, Zeitschr. f. klin. Med. 46. Bd. 1902 (Lit.).*
Raymond, *Note sur le développement du cancer de l'estomac, Revue de méd. IX 1889.*
v. Rindfleisch, *Scirrhus ventriculi diffusus, Verh. d. phys. med. Ges. Würzburg 1905.*
Salaman, *Sarcoma of the stomach, Trans. of the Path. Soc. of London LV 1904 (Lit.).*
Sklifossowsky, *Gutartige papilläre Geschwülste, Virch. Arch. 153. Bd. 1898.*
Socca *et* ***Bensaude,*** *Adénome à type Brunnérien, A. de méd. exp. X 1900.*
Steinen, *Myome des Magendarmkanals, Beitr. v. Bruns XXII 1898 (Lit.).*
Waldeyer, *Die Entwicklung des Karzinoms, Virch. Arch. 55. Bd. 1872.*

VI. Pathologische Anatomie des Dünndarms und des Dickdarms.

1. Die Mißbildungen und angeborenen Lageveränderungen des Darmkanals.

§ 177. Totaler **Mangel** sowie **größere Defekte** des Darmrohres kommen nur bei hochgradiger sonstiger Mißbildung (Acardiacus) vor. Häufiger sind **kleine Defekte, Verengerungen, Obliterationen** und **Divertikel.** In seltenen Fällen kann der processus vermiformis vollkommen fehlen (SCHRIDDE).

Verengerungen und Verschluß des Darms können in der Kontinuität des Darms auftreten, kommen aber viel häufiger am unteren Ende des Darms vor und führen hier zur **Atresia ani et recti.**

Die Atresia ani simplex ist charakterisiert durch einen Verschluß des Anus bei wohl ausgebildetem Darm, der dadurch zustande kommt, daß die ektodermale Einstülpung am Steißende fehlt. Ist gleichzeitig eine Atresia recti vorhanden, so endet der Mastdarm nicht unmittelbar oberhalb der Analhaut, sondern höher oben.

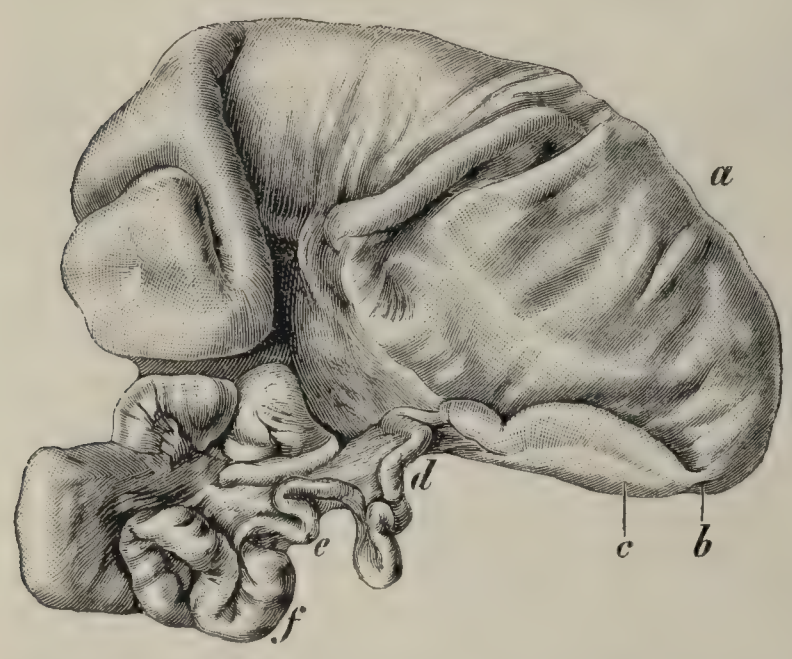

Fig. 476. Hypoplasie des Dünndarms eines Neugeborenen. *a* Stark erweitertes, *b c d e* stark verengtes und verkümmertes, *f* normal entwickeltes Dünndarmstück. $^5/_7$ der nat. Gr.

Ist bei fehlendem After auch die Ausbildung der Scheidewand zwischen dem Sinus urogenitalis und Darm eine unvollkommene, so kommt es zu den als Atresia ani vesicalis, urethralis, vaginalis und uterina bezeichneten Mißbildungen, bei denen zwischen dem blind endenden Rectum einerseits, Blase oder Urethra oder Scheide oder Uterus andererseits fistulöse Verbindungen bestehen. Vollständiger Mangel der Scheidewand führt zur Persistenz einer Kloake, in der sich Sinus urogenitalis und Enddarm vereinigen.

Atresien und Stenosen in der Kontinuität des Darmrohres kommen sowohl im Duodenum wie im übrigen Dünn- und Dickdarm vor. Besonders im Jejunum und Ileum sind sie häufig multipel und treten auch als familiäre Mißbildungen auf. Man findet längere oder kürzere Stücke des Darms als band- oder strangförmige Gebilde (Fig. 476 *b*, *c*, *d*, *e*,) mit sehr kleinen oder ganz fehlenden Lumen, in der Wand Bindegewebe und Muskulatur in mehr oder weniger darmwandähnlicher Anordnung. Nur selten sind vollkommene Kontinuitätsunterbrechungen. Daneben finden sich oft peritoneale Verwachsungsstränge, Achsendrehungen, Erweiterungen und Invaginationen.

Die Ätiologie dieser Atresien und Stenosen wurde sehr verschieden aufgefaßt, und die meisten Autoren nehmen zahlreiche Entstehungsmöglichkeiten an, wie primäre Peritonitis, Abklemmung durch Stränge, embolischer Gefäßverschluß, fötale Achsendrehung oder Invagination (BRAUN, CHIARI), entzündliche Obliteration des Lumens und primäre Entwicklungsstörungen. Demgegenüber weist KREUTER auf die prinzipielle

Ähnlichkeit aller Fälle hin, die eine einheitliche Ätiologie verlange. Die übrigen Erscheinungen, wie Verwachsungen, Drehungen usw. seien sekundärer Natur. Das Primäre liege stets in einer fehlenden oder mangelhaften Lumenbildung im Darmkanal. Nach KREUTER treten nämlich in einer gewissen Entwicklungsperiode des menschlichen Fötus (4.—10. Woche) wie bei fast allen Wirbeltierklassen durch Zellproliferation des zuerst hohl angelegten Darms vorübergehende Obliterationen ein (embryonale Atresien), in denen erst später wieder ein neues Lumen sich bildet. Durch fehlendes oder mangelhaftes Einsetzen des letzeren Prozesses entständen dann die kongenitalen Atresien und Stenosen. Die gleiche Ätiologie dehnt KREUTER auch auf Ösophagus und Pylorus aus, an denen ebenfalls die embryonalen Atresien nachgewiesen sind.

Eine häufige Mißbildung ist das **Meckelsche Darmdivertikel**, d. h. ein dem Dünndarm etwa einen Meter oberhalb der Ileocöcalklappe gegenüber dem Mesenterialansatz aufsitzendes, meist zylindrisches, nicht selten am Ende etwas erweitertes Anhängsel, das als ein persistierender Rest des Ductus omphalo-mesentericus anzusehen ist. In seltenen Fällen ist dasselbe durch einen Strang mit dem Nabel verbunden, noch seltener mündet es unter dem Nabel nach außen, doch kommen Fälle vor, in denen abgeschnürte Stücke desselben im Nabel geschwulstartige Bildungen, sog. **Nabeladenome** bilden, welche, dem Bau des Divertikels entsprechend, sich aus den nämlichen Bestandteilen zusammensetzen, wie die Darmwand.

Andere **Divertikel** und **Erweiterungen** des Darms werden namentlich am Dickdarm beobachtet und können durch Kotansammlung eine sehr bedeutende Größe erreichen. Sehr selten sind angeborene Divertikel am processus vermiformis (HEDINGER).

Lagert sich ein Darmstück in eine Peritonealausstülpung, so wird dies als **Hernie** (§ 179) bezeichnet, tritt es dagegen durch einen Defekt nach außen, als **Prolaps.**

Abnorme Lage des Darms innerhalb der Bauchhöhle kommt am häufigsten am Dickdarm, der an bestimmten Stellen fixiert ist, zum Nachweis. Sehr schwankend ist z. B. die Lage des Coecums, das bald unterhalb der Linea innominata, bald oberhalb derselben liegt. Vor allem schwankt die Länge des das Coecum fixierenden Peritoneums, das manchmal eine dem Mesenterium vergleichbare Duplikatur bilden und dem Coecum dadurch eine abnorme Beweglichkeit gestatten kann. Es kann bei starker Ausprägung dieses Zustandes der Dickdarm auf längere oder kürzere Strecken mit dem Dünndarm ein gemeinsames Mesenterium besitzen (Mesenterium commune). Ferner ist sowohl die Flexura hepatica als auch die Flexura lienalis bald höher, bald tiefer gelegen. Sehr wechselnd ist auch die Länge des S. romanum und des Colon transversum. Letzteres kann unter Umständen nahezu ganz fehlen, indem das Colon descendens dicht neben dem Colon ascendens auf der rechten Körperhälfte hinuntersteigt usw.

Angeborene Erweiterungen und Hypertrophien des Colon ohne nachweisbares Hindernis, die enorme Dimensionen annehmen können, werden als »HIRSCHSPRUNGsche Krankheit« (Megacolon congenitum) bezeichnet. Die Autoren fassen das Krankheitsbild teils als eine primäre Entwicklungsanomalie, teils als sekundäre Folge besonderer Längen- und Windungsverhältnisse des Dickdarms auf (GOURÉVITCH).

Als besondere, mit einer Mißbildung des Darms zusammenhängende Bildungen verdienen die **Enterokystome** Erwähnung. Es sind dies congenitale, mit Flüssigkeit gefüllte Säcke, deren Wand die Struktur des Darmkanals besitzt. Nach ihrer Genese kann man zwei Formen unterscheiden:

1) Cystische Säcke, welche durch Verschließung eines normal angelegten Darms entstehen.

2) Cysten, welche auf eine unregelmäßige Entwicklung des Darmrohres zurückzuführen sind. Die überschüssigen und cystisch entarteten Darmstücke gehören entweder einem rudimentären Zwilling an oder entstehen aus mißbildeten Stellen des Darmrohres, am häufigsten aus dem MECKELschen Divertikel. Sie können bei Zunahme ihrer Größe durch Sekretansammlung von ihrem Mutterboden verschoben werden und liegen entweder in der Bauchhöhle oder innerhalb der Bauchwand im Nabel.

Literatur über Darmmißbildungen.

Braun, *Angeborener Verschluß des Dünndarms, Beitr. z. klin. Chir. 34. Bd. 1902.*
Chiari, *Entsteh. d. kongen. Darmatresie aus Intussusception, Prag. med. Woch. 1903.*
Dienst, *Atresia ani congenita, Virch. Arch. 154. Bd. 1898.*
Dittrich, *Über Enterokystome, Ztschr. f. Heilk. VI 1885. u. Prag. med. Woch. 1889.*
Eppinger, *Atresia ani, Prager med. Wochenschr. 1880.*
Frank, *Die angeborene Verschließung des Mastdarms, Wien 1892.*
Fütterer, *Erweiterung der Flexura sigmoidea, Virch. Arch. 106. Bd. 1886.*
Gärtner, *Atresie des Darms, Jahrb. f. Kinderheilk. XX 1883.*
Gidionsen, *Kongen. Stenosen und Atresien des Darms, I.-D. Freiburg 1898.*
Grawitz, *Schleimhäutige Scheidewände u. Darmdivertikel, Virch. Arch. 68. Bd. 1876.*
Hedinger, *Abdominalcysten, Virch. Arch. 167. Bd. 1902; Kongenitale Divertikelbildung im processus vermiformis, Virch. Arch. 178. Bd. 1904.*
Kreuter, *Angeborene Verengerungen und Verschließungen des Darmkanals (Habilitationsschrift Erlangen), Leipzig 1905 (Lit.).*
Kuliga, *Genese der kongenitalen Dünndarmstenosen und Atresien. Beitr. v. Ziegler XXXIII 1903 (Lit.).*
Meyer, R., *Einige Abnormitäten am Schwanzende menschlicher Föten, Virch. Arch. 180. Bd. 1905.*
Nasse, *Enterokystome, Arch. f. klin. Chir. 45. Bd. 1893.*
Roegner, *Enterokystom des Mesenteriums und Netzes, Virch. Arch. 181. Bd. 1905.*
Roth, *Mißbild. im Bereiche des Ductus omphalo-mesentericus, V. A. 86. Bd. 1881.*
Schridde, *Angeborener Mangel d. Processus vermiformis, Virch. Arch. 177. Bd. 1904.*
Spirlas, *Kongenitale Verengerungen und Verschlüsse des Dickdarms, Arb. a. d. path. Inst. Göttingen, Festschrift f. Orth. 1903.*
Tillmanns, *Prolaps v. Magenschleimhaut durch d. Nabelring, Z. f. Chir. XVIII 1883.*
Thorel, *Kongenitale Atresien des Dünndarms, Münch. med. Wochenschr. 1899.*
Wanitschek, *Intestinum accessorium in der r. Beckenhälfte, Z. f. Heilk. XXI 1900.*
Wyß, *Kongenitale Duodenalatresien, Beitr. v. Bruns XXVI 1901.*
Zumwinkel, *Subkutane Dottergangscyste d. Nabels, Langenbecks Arch. 40. Bd. 1890.*

2. Erworbene Form- und Lageveränderungen.

§ 178. Als **Hernie** und **Eingeweidebruch** bezeichnet man den Eintritt eines Baucheingeweids in eine Peritonealausstülpung, welche entweder nach außen sich vordrängt oder im Innern der Körperhöhlen verborgen bleibt.

Bei den **äußeren Hernien** (Fig. 477 *a*, *c*) treten vom Bauchfell bedeckte Eingeweide entweder durch einen physiologischen, aber pathologisch erweiterten oder durch einen pathologischerweise gebildeten Spalt in die nach außen vom Bauchfell gelegenen Gewebe und drängen weiterhin auch die äußere Haut vor sich her.

Das austretende Eingeweide liegt danach in einer Peritonealausstülpung (*a*, *c*), und diese ist der **Bruchsack.** Derselbe fehlt nur dann, wenn er durch ein Trauma zerrissen ist, oder wenn extraperitoneal gelegene Teile eines Eingeweids (Coecum, Harnblase) durch eine Öffnung der Faszien und Muskeln des Bauches vortreten, oder wenn Lücken im Zwerchfell den Vorfall von Baucheingeweiden nach der Brusthöhle zur

Folge haben. Eine Hernie mit doppeltem Bruchsack (Hernia processus vaginalis encystica) kann dadurch entstehen, daß der Bruchsack einer Leistenhernie sich in die Höhle eines nicht obliterierten Processus vaginalis peritonei einstülpt.

Die mit dem Bruchsack sich vorstülpenden Gewebe bezeichnet man als **akzessorische Hüllen** des Bruchsackes. Die innerste Lage derselben besteht aus dem subserösen Zellgewebe, das meist verdickt ist (Fascia peritonei). Bei Schenkel- und Leistenhernien folgt darauf noch die Fascia propria (*b*, *d*), welche sich vom äußeren Rande der Bruchpforte aus bildet.

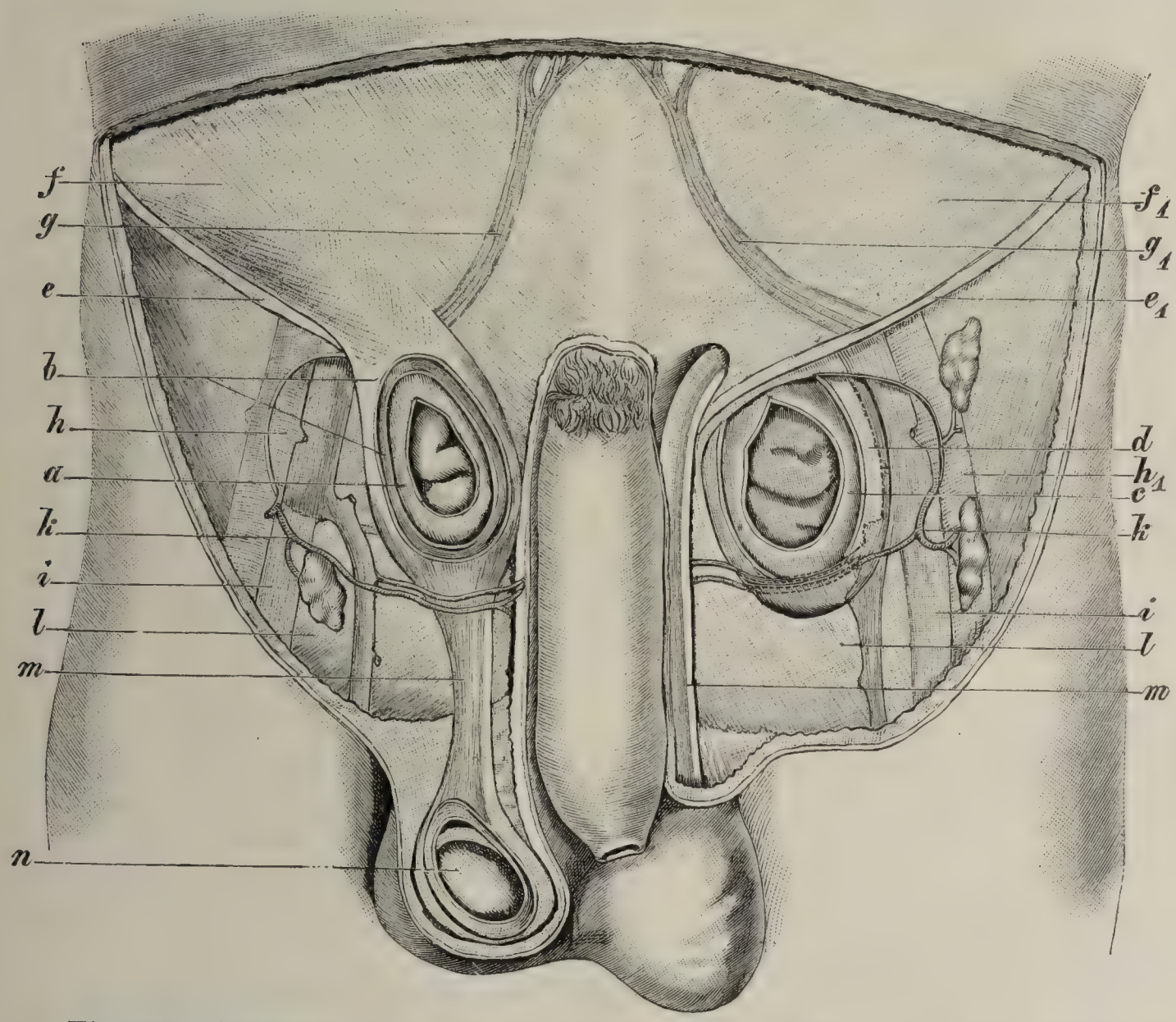

Fig. 477. Rechtsseitige Inguinalhernie und linksseitige Schenkelhernie (nach JOESSEL). *a* Bruchsack der Inguinalhernie mit Darmschlinge. *b* Fascia propria. *c* Bruchsack der Schenkelhernie. *d* Fascia propria. *e* e_1 Ligamentum Pouparti. *f* f_1 Aponeurose des Musc. obliquus externus. *g* g_1 Vasa epigastrica inferiora. *h* h_1 Arteria femoralis. *i* Vena femoralis. *k* Art. pudenda externa. *l* Fascia lata (oberflächliches Blatt). *m* Samenstrang. *n* Hoden.

Im ersten Beginn ist die Peritonealausstülpung mulden- oder trichterförmig; ein ausgebildeter Bruchsack ist im großen und ganzen beutelförmig. Die Stelle, an welcher der Beutel durch die Faszien und Muskeln hindurch nach außen tritt, bezeichnet man als die **Bruchpforte,** den in letzterer gelegenen Teil des Bruchsackes als **Bruchsackhals.** Am Eintritt in die Bruchpforte bildet das Peritoneum radiär von der Öffnung ausgehende Falten.

Der **Inhalt eines Bruches** wird durch die verschiedenen Eingeweide des Bauches gebildet. Am häufigsten tritt ein Netz- oder Dünndarmstück in den Bruchsack ein, seltener schon das Coecum und der Dickdarm, noch seltener andere Eingeweide, wie die Ovarien, die Harnblase, der Magen, die Leber usw. In sehr großen Brüchen, wie sie namentlich in der Inguinalgegend vorkommen, kann ein großer Teil des Darmes enthalten sein. Ist nur ein Wandteil eines Darmstückes oder ein MECKELsches Divertikel in einen Bruchsack eingetreten, so spricht man von einem Darmwandbruch oder LITTRÉscher Hernie.

Bei einem Teil der Hernien ist der Bruchsack präformiert. So können z. B. bei Kindern Leistenbrüche durch Eintritt von Eingeweiden in den offen gebliebenen Vaginalfortsatz entstehen. Daher liegt im Gegensatz zu den erworbenen Leistenbrüchen bei diesen kongenitalen Formen der Hoden mit im Bruchsack. Andere Hernien entstehen dadurch, daß auf das Peritoneum ein Zug von außen ausgeübt wird. So kann z. B. ein Lipom, welches sich im Septum crurale entwickelt und bei seinem Wachstum mehr nach außen tritt, einen Zug auf das Peritoneum ausüben, sofern es mit demselben fester verbunden ist. Endlich kann auch eine lokale Nachgiebigkeit der Bauchdecken an bestimmten Stellen es bedingen, daß unter der Einwirkung des exspiratorischen Druckes, bei Anwendung der Bauchpresse, das Peritoneum durch die eindringenden Eingeweide ausgestülpt wird.

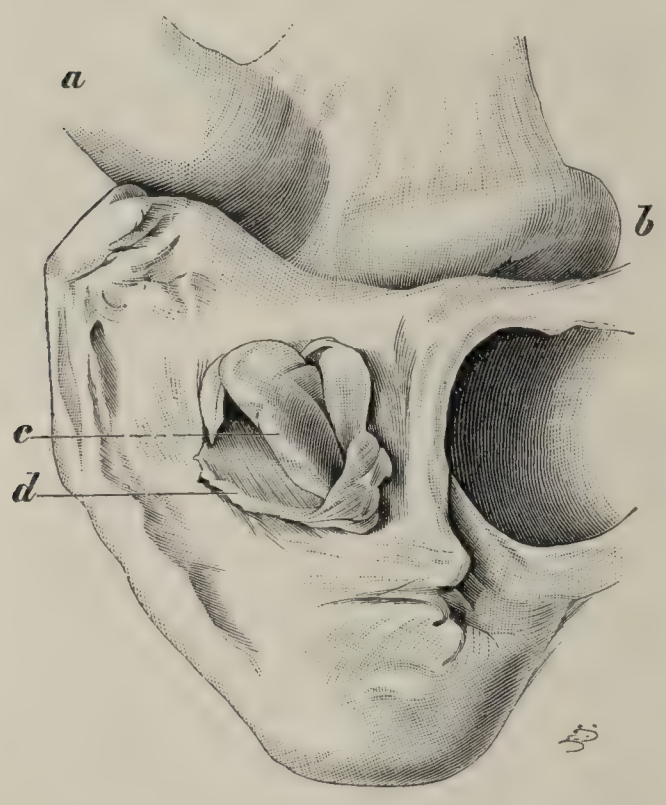

Fig. 478. Hernia foraminis ovalis sinistri incarcerata. *a* Eintretende Darmschlinge. *b* Austretende Darmschlinge. *c* Im Bruchsack liegendes Darmstück. *d* Bruchsack. 1/3 der nat. Größe.

Die Hernia inguinalis, die Leistenhernie (Fig. 477 *a*) hat ihren Sitz in der Inguinalgegend und entsteht entweder durch Offenbleiben des Processus vaginalis peritonei nach dem Descensus testiculorum oder durch sekundäre Ausbuchtung des Peritoneums in den Leistenkanal.

Je nachdem die Ausstülpung von der Fovea inguinalis externa oder interna ausgeht, unterscheidet man äußere und innere Leistenbrüche. Die Bruchpforte der H. externa liegt nach außen, diejenige der H. interna nach innen von der Arteria epigastrica (*g*).

Die Leistenhernien können sehr umfangreich werden (H. scrotalis, H. labialis) und einen großen Teil der Darmschlingen enthalten. Unter sämtlichen Hernien kommen sie am häufigsten vor, namentlich bei Männern.

Die Hernia cruralis, die Schenkelhernie (Fig. 477 *c*) entsteht durch Ausstülpung des Peritoneums längs der unter dem Ligamentum Pouparti (e_1) austretenden großen Gefäßstämme. Sie kommt ebenfalls häufig vor, besonders bei Frauen.

Die Hernia foraminis ovalis (Fig. 478). Dieselbe stülpt sich neben dem Nervus obturatorius und der Arteria obturatoria nach außen; ist nicht häufig.

Die Hernia ischiadica bildet sich durch Vorwölbung des Peritoneums durch die Incisura ischiadica; ist selten.

Die Hernia perinealis tritt zwischen den Fasern des Levator ani aus; ist selten.

Die Hernia labialis inferior tritt unterhalb des absteigenden Schambeinastes aus; ist selten.

Die Hernia umbilicalis findet sich entweder angeboren als Vorlagerung einer Darmschlinge in dem erweiterten Nabelring, oder sie ist erworben und bildet sich durch das Eindringen eines Netz- oder Darmstückes in den Nabelring. Letzteres beobachtet man am häufigsten bei Frauen, die geboren haben.

Die Hernia abdominalis entsteht nach starker Dehnung oder Verletzung der Bauchdecken durch Ausstülpung des Bauchfells zwischen die auseinanderweichenden Muskeln median (H. lineae albae) oder lateral.

Die **inneren Hernien** werden durch Einlagerung von Darmschlingen oder anderen Baucheingeweiden in Peritonealtaschen gebildet, welche entweder in der Abdominalhöhle selbst liegen oder nach der Brusthöhle sich vordrängen.

Zu den ersteren gehören die Bursa omentalis, welche von Magen, Pankreas, Leber und Milz begrenzt ist und durch das Foramen Winslowii zwischen Ligamentum hepatoduodenale und duodenorenale mit dem großen Bauchfellraum in Verbindung steht, die Fossa duodeno-jejunalis, welche im Anfangsteil des Mesenteriums des Dünndarms auf den Wirbelkörpern liegt, die Fossa subcoecalis, die auf der medianen Seite des Coecums, und die Fossa intersigmoidea, welche an der unteren Fläche des Mesocolon der Flexura sigmoidea liegt. In alle diese Taschen können Darmstücke eintreten. Die Fossa duodeno-jejunalis kann sogar den ganzen Dünndarm aufnehmen (Hernia retroperitonealis). In die Bursa omentalis können Hernien auch durch Defekte im Mesocolon (Schwalbe) eintreten.

Die nach der Brusthöhle sich vordrängenden Brüche werden als Herniae diaphragmaticae bezeichnet und können sich an verschiedenen Stellen des Zwerchfells bilden.

In der Gegend der Pars ascendens duodeni und der Flexura duodeno-jejunalis kommen verschiedene Recessus vor. Brösike unterscheidet einen Recessus duodeno-jejunalis sinister s. venosus, einen R. d.-j. posterior, einen R. d.-j. superior, einen R. intermesocolicus transversus, einen R. duodeno-mesocolicus inferior und einen superior. Die Entstehung der von Treitz näher beschriebenen Hernia duodeno-jejunalis sowie der Hernia retroperitonealis sinistra ist auf die Anwesenheit des Recessus duodeno-jejunalis sinister s. venosus zurückzuführen. Die Plica, deren Ausbildung zur Recessusbildung führt, ist durch den Verlauf der Vena mesenterica inferior bedingt, und es wird danach die Pforte solcher Brüche vorn und oben durch die Vena mesenterica inferior (bis an ihrer Eintrittsstelle in die Vena lienalis), bzw. durch die Arteria colica sinistra begrenzt. Bei größeren Treitzschen Hernien kommt die Durchtrittsstelle des Duodenums durch das Mesenterium des Dünndarms in den Bruchsack zu liegen, so daß in der Bruchpforte nur eine austretende Darmschlinge zu sehen ist.

Die als Hernia retroperitonealis dextra (H. parajejunalis, s. mesenterica parietalis Brösike, Schwalbe) bezeichnete seltene Hernie, deren Bruchsack in dem retroperitonealen Bindegewebe der rechten Hälfte der hinteren Bauchwand liegt, entsteht (Brösike) in einer peritonealen Bucht, welche von Brösike als Recessus parajejunalis s. mesentericoparietalis bezeichnet wird, und die dann entstehen kann, wenn das Anfangsstück des Jejunums auf eine kürzere oder längere Strecke mit der

hinteren Bauchwand verlötet ist. Am vorderen Rand der Bruchpforte verläuft die Arteria mesenterica superior bzw. ilio-colica.

Unter den Herniae diaphragmaticae kann man zunächst wahre und falsche unterscheiden, je nach dem Vorhandensein oder dem Fehlen eines Bruchsackes. Ein weiterer Unterschied liegt darin, daß die einen angeboren, d. h. auf eine Mißbildung des Zwerchfells (BROMAN) zurückzuführen, die anderen dagegen erworben z. B. durch Trauma sind. Von beiden sind die falschen weit häufiger als die wahren. Die Bruchpforte im Zwerchfell kann sowohl in der Muskulatur, als auch im Zentrum tendineum, oder auch zwischen der hinteren Peripherie des Zwerchfells und der Rumpfwand liegen.

§ 179. Hat sich irgendwo eine **Hernie** gebildet, so pflegen in derselben sich **weitere Veränderungen** einzustellen. Zunächst kann der Bruch im Laufe der Zeit durch Eintritt neuer Eingeweide sich vergrößern. Dies geschieht nach WILMS so, dass durch die Peristaltik der eingeklemmten Darmschlinge weitere Stücke, des abführenden Schenkels durch die Strangulation hindurchgezogen werden. Der Bruchsack dehnt sich dabei aus und wird verdünnt, oder es werden neue Teile des Peritoneums in den Bruchsack einbezogen.

Infolge häufiger mechanischer Läsionen oder auch infolge von Infektion (Tuberkulose) stellen sich weiterhin oft leichte **Entzündungen** ein. Dieselben haben zur Folge, daß der Bruchsack sich verdickt, daß namentlich auch innerhalb der Bruchpforte die Falten des Peritoneums untereinander verwachsen, so daß sich ein fester, nicht mehr dehnbarer Bruchsackhals bildet. Auch die Serosa des ausgetretenen Darms und seines Mesenteriums, sowie etwa vorliegende Netzstücke erleiden durch die Entzündung Verdickungen. Endlich können sich auch Verwachsungen, teils zwischen den vorgelagerten Eingeweiden, teils zwischen diesen und dem Bruchsack bilden. Besonders leicht verwächst das Netz mit dem Bruchsack.

Die genannten Veränderungen bewirken meist eine Verschlimmerung des Leidens. Durch die Verdickungen des serösen Überzuges, sowie durch die genannten Verwachsungen wird die Beweglichkeit der vorliegenden Darmteile mehr und mehr verringert. Der Bruchsackhals wird enger und schnürt den eintretenden Darm mehr und mehr ein. Schließlich wird die Resorption der Contenta des Sackes in die Bauchhöhle unmöglich. Aus dem ursprünglich reponiblen Bruch wird ein irreponibler.

Stellen sich in einem reponiblen oder irreponiblen Bruch Verhältnisse ein, welche es bedingen, daß der Inhalt des eingelagerten Darms nicht mehr fortbewegt werden kann und schwere Störungen der Zirkulation eintreten, so entwickelt sich jener Zustand, welchen man als **Einklemmung des Bruches,** als **Incarceratio** bezeichnet. Sie kann zunächst durch eine abnorme Füllung der vorgelagerten Darmschlingen mit Kot (Koteinklemmung) bedingt sein, wobei die in den Bruchsack eintretende Schlinge durch ihre starke Füllung die austretende Darmschlinge komprimiert oder auch abknickt. Wird der Bruchsack durch die Füllung der Därme gespannt, so wird damit auch die Kompression der Darmschlinge an der Bruchpforte gesteigert.

Eine weitere Form der Einklemmung kommt dadurch zustande, daß die Bruchpforte vermöge der Elastizität ihrer Gewebe die durch sie hindurchtretenden Eingeweide einschnürt (elastische Einklemmung), und es kommt dies namentlich dann vor, wenn Eingeweide in Zeiten von Drucksteigerung in der Bauchhöhle in den Bruch hinein-

gepreßt werden und momentan die Bruchpforte über ihren gewöhnlichen Umfang erweitern.

Endlich können Darmschlingen auch durch Verwachsungsfäden im Bruchsack eingeschnürt werden, oder es kann neben einer bereits vorgefallenen Darmschlinge eine zweite Darmschlinge oder ein Netzstrang sich vordrängen und damit raumbeengend im Gebiete der Bruchpforte wirken usw.

Wird eine Darmschlinge oder ein Stück Netz eingeengt und eingeklemmt, so treten in denselben Störungen der Zirkulation auf. Vor allem wird der Abfluß des venösen Blutes gehemmt, so daß sich venöse Stauungen, Transsudation von Flüssigkeit und Hämorrhagien einstellen. Dadurch wird die Darmschlinge schwarzrot und schwillt an, und im Bruchsack sammelt sich Flüssigkeit an, beides Momente, welche die Spannung im Bruchsack sowie die Einklemmung steigern.

Wird die Einklemmung nicht gehoben, so wird der Darm früher oder später brandig, und im Bruchsack stellt sich eine heftige Entzündung ein. Der Darm wird dabei mißfarbig, schwarzrot oder blauschwarz. Am Orte der Einklemmung ist er meist blasser, grauweiß. Nach einiger Zeit erfolgt Perforation, und an der Grenze von Lebendem und Totem, d. h. also am inneren Rande der Einschnürung, stellt sich eine eitrige Entzündung ein.

§ 180. Finden sich in der Unterleibshöhle pathologisch neugebildete Verwachsungsfäden und Membranen, die Lücken oder Taschen umschließen, so können **Einschnürungen des Darms im Innern der Bauchhöhle,** welche als **innere Einklemmung** von der Brucheinklemmung unterschieden werden, dadurch entstehen, daß Darmschlingen in die betreffenden Lücken oder Taschen einschlüpfen (Fig. 479) oder

Fig. 479.

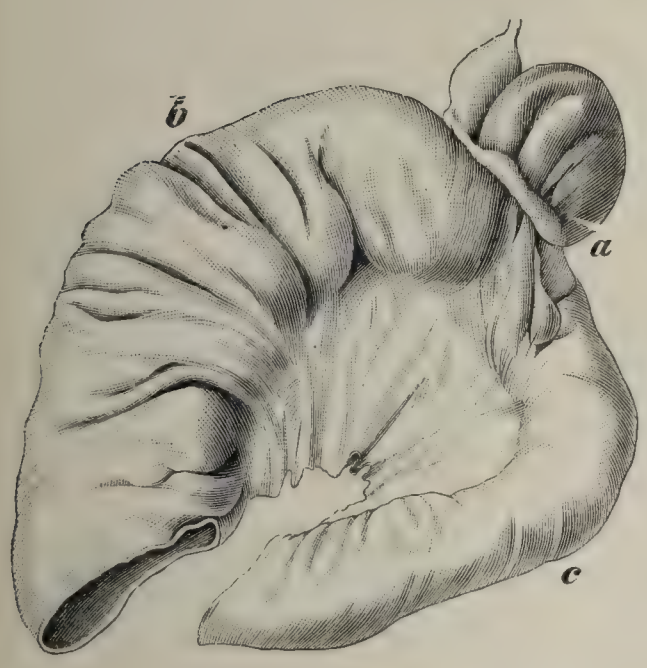

Fig. 480.

Fig. 479. Innere Einklemmung. Ein Stück einer Dünndarmschlinge ist zwischen Verwachsungsstränge eingetreten, welche sich zwischen einer verkästen Lymphdrüse und der Darmwand gebildet hatten. 1/2 der nat. Gr.

Fig. 480. Intussuszeption des Darms an der Ileocoecalklappe. *a* Ileum. *b* Coecum. *c* Processus vermiformis. *d* Colon transversum. *e* Invaginiertes und umgestülptes Darmstück. *f* Colon descendens. 1/2 der nat. Gr.

sich hinter Verwachsungsfäden durchdrängen und alsdann abgeknickt oder bei Eintritt von stärkerer Füllung eingeschnürt werden. Ist diese Einschnürung eine hochgradige und dauernde, so stellen sich im betreffenden Darmstück dieselben Veränderungen ein, wie in eingeklemmten Hernien.

Ähnliches kann auch geschehen, wenn im Mesenterium oder im Netz abnorme Lücken vorhanden sind und Därme hindurchschlüpfen.

Eine weitere Ursache innerer Einklemmung sind alsdann **Achsendrehungen des Darms,** welche als **Volvulus** bezeichnet werden. Sie kommen nur an beweglichen Abschnitten des Darms vor und werden teils durch die peristaltische Bewegung selbst, namentlich bei ungleicher Füllung des Darmkanals, teils durch äußere Einflüsse, z. B. durch Kontusionen, verursacht. Die Drehung erfolgt um die Achse des Gekröses, so daß die Schenkel des gedrehten Darmstückes an der Wurzel des Mesenteriums sich kreuzen. Durch die Drehung werden das Lumen des Darms verschlossen und die Zirkulation im Mesenterium gehemmt. Durch die Peristaltik werden immer neue Darmstücke über den gespannten Mesenterialstrang hinübergezogen (Wilms). Der Rückgang des Volvulus wird teils durch die Schwere des gefüllten Darmstückes, teils durch Kompression von seiten anderer Darmschlingen unmöglich gemacht.

Sowohl bei Achsendrehung der Flexura sigmoidea, als auch bei Achsendrehung des Dünndarms kann es noch zu einer **Knotenbildung** zwischen ersterer und letzterem kommen. Es wird dabei der fixe Punkt der gedrehten Schlinge von einer anderen Darmschlinge umfaßt, wobei durch die Peristaltik ebenfalls immer weitere Schlingen in den Knoten einbezogen werden können.

Eine nicht selten zu beobachtende Lageveränderung des Darms ist ferner die **Intussuszeption** oder **Invagination** (Fig. 480), bei welcher sich meist ein höher gelegenes Darmstück in ein tiefer gelegenes einstülpt. Am häufigsten findet man frische Invagination im Verlaufe des Dünndarms von Kindern, welche an Gehirnkrankheiten und Darmaffektionen gestorben sind; sie sind oft multipel, klein, leicht lösbar ohne Zirkulationsstörungen und müssen als Resultat agonaler oder postmortaler Peristaltik aufgefaßt werden.

Der Grad der Invagination ist sehr verschieden. Bei Beweglichkeit des eintretenden Darmstückes können große Darmschnitte ineinander gestülpt werden, und es kommen solche hochgradige Invaginationen namentlich in der Gegend der Ileocoecalklappe vor (Fig. 480), wobei bald nur der Dünndarm, bald zugleich auch der obere Teil des Dickdarms mit dem Coecum in den tiefer gelegenen Dickdarm eintritt, so daß der eingestülpte Darm schließlich ins Rektum gelangt und auch prolapsartig aus dem Rektum hervorragen kann.

Geht eine Intussuszeption nicht wieder zurück, so kommt es durch Zerrung des Gekröses und durch Kompression der Gefäße zu Hyperämie und ödematöser Schwellung und schließlich zu Nekrose und Gangrän des betreffenden Darmabschnittes. Weiterhin schließen sich entzündliche Prozesse an, die zu Verklebung und Verwachsung der ineinander geschobenen Stücke führen können. Werden die der Nekrose verfallenen eingestülpten Darmabschnitte abgestoßen und verwächst danach das obere Darmstück mit dem unteren, so kann Heilung eintreten, doch ist dies nur selten der Fall, und es gehen die Patienten zufolge der

Undurchgängigkeit des Darmes und der konsekutiven Entzündungen zugrunde.

Die Ursache der Invagination ist nicht immer mit Sicherheit anzugeben. Nach LEICHTENSTERN ist die Parese eines begrenzten Darmabschnittes die Ursache, indem alsdann eine energische Peristaltik des höher gelegenen Darms ein Stück in den paralystischen Teil einschieben kann. Unter Umständen kann auch ein polypöser Tumor der Schleimhaut an der Darmwand zerren und mit Hilfe der Peristaltik immer weiter einstülpen.

Als **Prolaps** des Darms bezeichnet man einen Vorfall desselben durch eine normale oder pathologische Offnung. Von normalen Öffnungen kommt nur der Anus in Betracht, durch welchen das Rektum sich ausstülpen kann. Man beobachtet dies z. B. bei heftiger Anwendung der Bauchpresse, namentlich wenn der Darm durch chronische Entzündungen schlaff geworden ist. Der ausgestülpte Mastdarm bildet eine mit Schleimhaut bedeckte Geschwulst, in welcher sich häufig Entzündung und Gangrän einstellen, namentlich wenn der Prolaps nicht zurückgeht. Prolaps durch eine pathologische Öffnung kommt namentlich in perforierenden Bauchwunden und traumatisch entstandenen Zwerchfellücken vor.

Unwegsamkeit des Darms führt zu dem klinischen Bilde des **Ileus,** kann durch die verschiedensten Ursachen bedingt sein und an allen Stellen des Darms auftreten. Außer dem durch innere und äußere Einklemmung, Volvulus oder Invagination bedingten Strangulationsileus kann man einen Obturationsileus unterscheiden. Hierbei kann der Verschluß durch eine **erworbene Stenose** und **Atresie** bedingt sein, wie sie nicht selten durch Entzündungsprozesse hervorgerufen wird, welche in der Darmwand selbst ihren Sitz haben, und zwar entweder in der Weise, daß indurierende und narbenbildende Entzündungen sich in der Darmserosa und deren Umgebung sich entwickeln und bei der Schrumpfung das Darmlumen verengen, oder aber so, daß ulzeröse Entzündungen im Innern des Darms vernarben und dabei zu Schrumpfung führen.

Sehr oft führen ferner auch Karzinome zu Stenose und zwar sowohl dadurch, daß sie sich in das Darmlumen vordrängen, als auch dadurch, daß sie eine Induration und Schrumpfung der Darmwand bewirken oder von außen eine Kompression ausüben.

Ferner kann der Verschluß durch **Fremdkörper** oder durch große **Gallen- oder Kotsteine** hervorgerufen werden; solche große Gallensteine sind in der Regel durch Perforation aus der Gallenblase in den Darm gelangt.

Darmverschluß am Übergang des Duodenums ins Jejunum kann dadurch zustande kommen, daß bei schlaffen Geweben Darmschlingen nach unten sinken, so daß bei Rückenlage des Betreffenden das Mesenterium des Dünndarms, dem Verlauf der Arteria mesenterica superior entsprechend, das Duodenum gegen die Wirbelsäule preßt. Starke Füllung des Magens, die danach eintritt, steigert die Kompression und kann bei andauernder Rückenlage vollkommene Obstruktion bewirken. Operationen im Unterleib bieten nach mehrfachen Beobachtungen für den Eintritt dieser Erscheinung günstige Bedingungen.

Erweiterungen des Darmlumens kommen am häufigsten durch Ansammlung von Kot oder Gas zustande und sind durch Stenosen oder Einklemmung tiefer gelegener Teile oder aber durch Lähmung und abnorme Nachgiebigkeit der Darmwände verursacht.

Divertikel kommen teils durch lokale Ausbuchtung sämtlicher Darmhäute, teils durch herniöse Ausstülpung der Mucosa zwischen den auseinanderweichenden Muskellagen zustande. Die letzteren (falsche Divertikel) kommen namentlich an der inneren Darmseite seitlich vom Ansatz des Mesenteriums, da wo die Venen austreten, vor (Fig. 481). Blutstauungen, welche diese Lücken erweitern, begünstigen (GRASER) die Bildung der Divertikel.

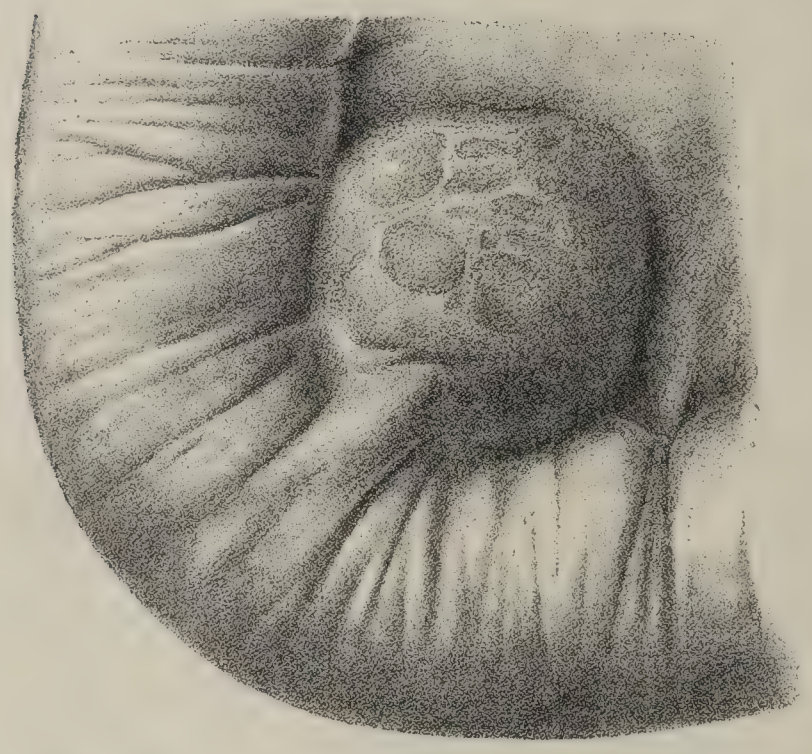

Fig. 481. Zwischen den Blättern des Mesenteriums lagerndes Divertikel des Dünndarms. 3/5 der nat. Gr.

Am Wurmfortsatz kommen nach v. BRUNN falsche Divertikel nach Entzündungen nicht selten vor.

Am Dickdarm, besonders an der Flexura sigmoidea kommen bei älteren Individuen manchmal zahlreiche Divertikel vor, die oft Beziehungen zu den appendices epiploicae erkennen lassen. Durch Perforation können sie zu Peritonitis führen (MERTENS, SCHREIBER).

Perforationen des Darms sind am häufigsten Folge von Texturveränderungen, namentlich von Geschwürsbildungen im Innern, von Nekrose der Darmwand und von Mazeration derselben durch eitrige Entzündungsprozesse in der Umgebung. Nicht selten geben auch Traumen die Veranlassung oder Kotstauung oberhalb von Stenosen.

Die Folge derselben ist, falls sich die Ränder nicht sofort aneinanderlegen, allgemeine oder lokale Peritonitis durch Austritt von Kot. Letztere stellt sich namentlich dann ein, wenn vor der Perforation der Darm mit der Nachbarschaft verwachsen war. Tritt dabei Kot aus, so bildet sich ein Kotabszeß, der nach außen oder nach dem Darm durchbrechen und Fisteln hinterlassen kann.

Literatur zu § 178—180.

Abée, Hernia duodeno-jejunalis, Beitr. v. Ziegler XXIX 1901.
d'Ajutolo, Due sacchi erinarii con polipo sierosa nello stesso individuo, Bologna 1887.
Albrecht, Arterio-mesent. Darmverschluß an d. Duodenojejunalgrenze, V. A. 155. Bd. 1899.
Bauert, Über Zwerchfellhernie, I.-D. Freiburg 1900.
Bäumler, Darmverschluß an Grenze zw. Duodenum u. Jejunum, Münch. med. Woch. 1901.
Bingel, Hernia retroperitonealis duodeno-jejunalis, Virch. Arch. 167. Bd. 1902.
Bollmann, Kasuistik der inneren Einklemmung, I.-D. Heidelberg 1895.
Bönicken, Üb. Bakterien d. Bruchwassers eingeklemmter Hernien, V. A. 120. Bd. 1890.
Bosc et Blanc, Lés. de l'intestin dans les cas d'hernie étranglée, A. de méd. exp. 1896.
Brieger, Hernien des Processus vermiformis, Arch. f. klin. Chir. 45. Bd. 1884.
Broman, Diaphragmadivertikel, Beitr. v. Ziegler XXVII 1900; Entwicklung des Zwerchfells, Verh. d. anat. Ges. XVI 1902.
Brösike, Über intraabdominale Hernien und Bauchfelltaschen, Berlin 1891.
v. Brunn, Divertikelbildung bei Appendicitis, Beitr. z. klin. Chir. 46. Bd. 1905.
Brunner, Herniologische Beobachtungen, Beitr. z. klin. Chir. v. Bruns IV 1889.
Cackovic, Fisteln des Duodenum, Arch. f. klin. Chir. 69. Bd. 1903.
Carl, Darmverschluß durch Gallensteine, I.-D. Freiburg i. Br. 1905.
Cornil et Tchistowitch, Hernies étranglées, Arch. de méd. exp. I 1890.

Edel, *Erworbene Darmdivertikel, Virch. Arch. 138. Bd. 1894 (Lit.).*
v. Eichborn, *Zur Genese der Darmdivertikel, I.-D. Zürich 1897.*
Englisch, *Über Hernia obturatoria, Wien 1891 (Lit.).*
Eppinger, *Hernien in d. Leistengegend, Internat. Beitr., Festschr. f. Virchow II 1891.*
Fleiner, *Darminvagination, Virch. Arch. 101. Bd. 1885.*
De Francisco, *Bruchentzündung ohne Einklemmung, B. v. Bruns XXVI 1900 (Lit.).*
Garrè, *Die Hernia ischiadica, Beitr. v. Bruns IX 1892.*
Gollinger, *Darmverschluß durch Gallensteine, I.-D. Freiburg i. Br. 1903.*
Gourévitch, *Hirschsprungsche Krankheit, Prager med. Woch. XXIX 1904 (Lit.).*
Graser, *Die Unterleibsbrüche, Wiesbaden 1891; Darmdivertikel, Langenbecks Arch. 59. Bd. 1899.*
Grosser, *Zwerchfellhernie, Wiener klin. Woch. 1899 (Lit.).*
Haegler, *Bruchsacktuberkulose, Korrespbl. f. Schweizer Ärzte 1892.*
Hansemann, *Entstehung falscher Darmdivertikel, Virch. Arch. 144. Bd. 1896.*
Heinrichsdorff, *Fremdkörperdarmverschluß, I.-D. Freiburg i. Br. 1903.*
Hermes, *Die Blasenhernien, D. Zeitschr. f. Chir. 45. Bd. 1897 (Lit.).*
Herzog, *Die Rückbildung des Nabels und der Nabelgefäße, München 1892.*
Hofmeister, *Prolapsus intestini invaginati, Beitr. z. klin. Chir. 39. Bd. 1903.*
Hohlbeck, *Darmokklusion durch Meckelsches Divertikel, Langenb. Arch. 61. Bd. 1900.*
Kaufmann, *Zwerchfellshernie, Deutsche med. Woch. 1887.*
Klemm, *Stud. üb. d. Veränderung. am Darm infolge v. Brucheinklemmung, Dorpat 1890.*
Koch, *Eingeweidebrüche des Rumpfendes, Virch. Arch. 164. Bd. 1901.*
Kocher, *Brucheinklemmung, D. Zeitschr. f. Chir. VIII 1877.*
Korkweg, *Brucheinklemmung, Langenbecks Arch. XXII 1878.*
Kozlowsky, *Hernia int. retrovesicalis incarcerata, Virch. Arch. 157. Bd. 1899.*
Krönlein, *Herniolog. Beobachtungen, Langenbecks Arch. XIX 1876 u. XXV 1880.*
Küster, *Beitr. zu der Lehre von den Hernien, Verh. d. D. Ges. f. Chir. XV 1886.*
Küttner, *Innere Incarceration, Virch. Arch. 43. Bd. 1868.*
Leubuscher, *Darminvagination, Virch. Arch. 85. Bd. 1881.*
Lucksch, *Echte, wahrscheinlich erworbene Zwerchfellhernie, Prager med. Woch. 1904.*
Mertens, *Falsche Divertikel d. flex. sigm. u. d. proc. vermif. Grenzgeb. IX 1902.*
Neumann, *Darmdivertikel u. Incarcerat., Int. Beitr., Festschr. f. Virch. II 1891 (Lit.).*
Pape, *Hernia diaphragmatica vera, I.-D. Leipzig 1904.*
Petit, *Tuberculose péritonéo-vaginale, Rev. de la tub. 1897 (Lit.).*
Pohl, *Befund einer durch viele Jahre getragenen Darmintussuszeption, Prager med. Woch. 1883.*
Power, *The minute Anatomy of Intussusception, Journ. of Path. IV 1897.*
Rafinesque, *Étude sur les invaginations intestinales chroniques, Thèse de Paris 1878.*
Reichel, *Die Lehre von der Brucheinklemmung, Stuttgart 1886.*
Roth, *Hernien der Linea alba, Langenbecks Arch. 42. Bd. 1891 (Lit.); Hernientuberkulose, Beitr. v. Bruns XV 1896 (Lit.).*
Sauer, *Perfor. d. Darms oberhalb Strikturen, I.-D. Halle 1902.*
Schmidt, *Die Unterleibsbrüche, Dtsch. Chir. Stuttgurt 1896 (Lit.).*
Schneider, *Multiple Diverkelbildung im Dickdarm, D. A. f. klin. Med. 74. Bd. 1902.*
Schridde, *Geheilte Invagination d. Ileum, Münch. med. Woch. 1903.*
Schwalbe, *Angeb. Zwerchfelldefekt, Morphol. Arb. v. Schwalbe VIII 1898; Hernia diaphragmatica, Zentralbl. f. allg. Path. XI 1900; Beiträge zur pathol. Anat. d. Mesenterialbildungen, Zeitschr. f. Morph. u. Antrop. VI 1903; Hernie der bursa omentalis, Virch. Arch. 177. Bd. 1904.*
Selcke, *Hernia processus vaginalis encystica, Beitr. v. Bruns, XXII 1898 (Lit.).*
Tarozzi, *Maladia di Hirschsprung e Megacolon idiopatico, Rif. med. 1902.*
Thoma, *Vier Fälle von Hernia diaphragmatica, Virch. Arch. 88. Bd. 1882.*
Treitz, *Hernia retroperitonealis, Prag 1857.*
Treves, *Darmobstruktion, Leipzig 1886.*
Wilms, *Mechanismus der Strangulation des Darms, Deutsche med. Wochenschr. 1903; Mechanismus der Knotenbildung, Arch. f. klin. Chir. 69. Bd. 1903; Wie entstehen Achsendrehungen des Dünndarms, Arch. f. klin. Chir. 69. Bd. 1903.*

3. Zirkulationsstörungen, Blutungen und Degenerationen.

§ 181. **Kongestive Hyperämie,** welche sich vornehmlich durch lebhafte Rötung der Schleimhaut zu erkennen gibt, kann sowohl eine Folge von reizender Beschaffenheit des Darminhalts als auch einer an anderer Stelle ausgelösten Einwirkung auf die Innervation der Blut-

gefäße sein. **Stauungshyperämie** kommt in allgemeiner Verbreitung vornehmlich bei allgemeinen Stauungen im großen Kreislauf, sowie bei Lebererkrankungen, welche eine partielle Verödung der Pfortaderverzweigungen bedingen, sodann auch bei Verengerung und Verschließung der Pfortader selbst vor, doch ist zu bemerken, daß sich die Stauung im Darm meist weniger stark geltend macht als im Magen. Lokale Stauungen kommen am häufigsten durch Kompression der mesenterialen Gefäße von Darmschlingen, die in einem Bruchsack liegen oder irgendwo eingeschnürt oder komprimiert werden, selten durch thrombotischen Verschluß von mesenterialen Gefäßen zustande. Die Behinderung des Blutabflusses bei fortgesetztem Zufluß führt oft nicht nur zu blauroter oder schwarzroter Färbung der Mucosa, sondern auch der Serosa und der Muscularis.

Blutungen können sich sowohl an aktive als an passive Hyperämien anschließen und betreffen am häufigsten die Schleimhaut, von der namentlich das Zottengewebe leicht Blut austreten läßt. Sie sind im übrigen eine häufige Erscheinung verschiedener entzündlicher Erkrankungen, so z. B. jener, welche bei Dysenterie und Typhus abdominalis eintreten, und kommen sowohl zu Beginn entzündlicher Affektionen als auch im Gefolge von geschwürigem Zerfall der Schleimhaut vor. Sie sind bald auf eine einzige oder auf einige wenige Stellen beschränkt, bald über ein großes Gebiet ausgebreitet, und es kommen bei angeangeborener oder erworbener Hämophilie, sowie auch im Gefolge neurotischer Kongestionen Darmblutungen vor, die sich über den größten Teil des Darms erstrecken. Das in den Darm ergossene Blut nimmt bei längerem Verweilen im Darm eine braunschwarze bis schwarze Färbung an und bildet dann meist eine schmierige Masse. In die Schleimhaut ausgetretenes Blut führt nach einiger Zeit zur Bildung schiefergrauer bis schwarz gefärbter Flecken, die lange Zeit sich erhalten können. **Pseudomelanose.** Ähnliche graue und schwarze Färbung der Schleimhaut wird im Dickdarm älterer kachektischer Individuen nicht selten beobachtet und ist auf Einlagerung von Zerfallsprodukten roter Blutkörperchen, von Hämosiderin, zurückzuführen, das durch Einwirkung von Schwefelwasserstoff eine schwarze Färbung annimmt. Nach dichter hämorrhagischer Infarzierung der Schleimhaut, welche zu einer Aufhebung der Zirkulation führt, wird das Gewebe nekrotisch, stößt sich nach einiger Zeit ab und hinterläßt einen Substanzverlust.

Bei hochgradigen lokalen Zirkulationsstörungen, wie sie durch Kompression und thrombotischen **Verschluß der Venen,** mitunter auch durch embolischen und thrombotischen **Verschluß der Arteria mesenterica superior** und ihrer Äste verursacht werden, kommt es nicht nur zu Schleimhautblutungen, sondern zu blutigen Infarzierungen der ganzen Darmwand, so daß die betroffenen Darmschlingen ein blauschwarzes Aussehen erhalten und der Nekrose verfallen.

Ödeme des Darmrohres kommen sowohl als Folge von Stauungen, als auch von Alterationen der Gefäßwände vor, letzteres namentlich als Begleit- und Teilerscheinung von Entzündungen. Ödem der Submucosa kann eine bedeutende Verdickung des Darms bedingen; die Schleimhaut erscheint zugleich wie gequollen und schwappt bei Bewegung. Bei Stauung des Chylus in den Chylusgefäßen können sich in der Mucosa und der Submucosa **Chyluscystchen** bilden, deren Inhalt weiß ist und

eine weiße Punktierung der Darmzotten und Falten bedingt. Sie finden sich am häufigsten im Jejunum, besonders bei chronischer Nephritis (Letulle). Dichte Nebeneinanderlagerung der Cystchen kann dem Gewebe das Aussehen eines Lymphangioms geben.

Atrophie der Darmschleimhaut, die durch Drüsenschwund charakterisiert ist, ist ein überaus häufiger Befund, der namentlich im Dickdarm und hier wieder besonders im Coecum zu erheben ist und einen Folgezustand von voraufgegangenen Entzündungsprozessen darstellt (vgl. § 183). Unter den **degenerativen Veränderungen** ist in erster Linie die **amyloide Entartung** des Blutgefäßbindegewebsapparates zu nennen, welche namentlich in der Mucosa und Submucosa, seltener in der Muskelwand ihren Sitz hat. Die amyloid entartete Schleimhaut ist meist blaß; hochgradige Entartung kann eine Verhärtung bedingen.

Die **Muscularis des Darms** zeigt nur selten auffällige Veränderungen, doch können sich in den Muskelzellen verschiedene Degenerationen einstellen, so namentlich fettige Degeneration, hyaline Degeneration mit Bildung hyaliner Schollen und Pigmententartung, und es enthalten die Muskelzellen des Ileums in späteren Lebensjahren außerordentlich häufig gelbe, eisenfreie Pigmentkörner (Hämofuscin), die nicht selten eine makroskopisch erkennbare gelbbraune Färbung des Darms bedingen (**Potatorendarm**). Bei Infektionskrankheiten, Intoxikationen, bei allgemeinen Ernährungsstörungen und bei Erkrankungen des Zentralnervensystems scheinen sich nach Untersuchungen von Scheimpflug, Blaschko und Sasaki Degenerationen an den nervösen Apparaten des Darms einstellen zu können.

Literatur.

Adenot, *Thrombose de l'artère mésent. infér. Rev. de méd. X 1890.*
Beneke, *Hyaline Degeneration der glatten Muskelfasern, Virch. Arch. 99. Bd. 1885.*
Blaschko, *Erkrankung der sympathischen Geflechte d. Darmwand. V. A. 94. Bd. 1883.*
Deckart, *Ileus infolge v. Thrombose u. Embolie d. Mesenterialgefäße, I.-D. Breslau 1899.*
Edinger, *Amyloidentartung der Muskulatur, D. Arch. f. kl. Med. 29. Bd. 1881.*
Eichhorst, *Darmblutung, Eulenburgs Realenzyklop. 1894.*
Faber, *Die Embolie der Arteria mesenterica superior, D. Arch. f. klin. Med. 1875.*
Firket et Malvoz, *Thrombose des branches de l'artère mésent. sup. et infarctus de l'intestin grêle, Arch. de méd. exp. III 1891.*
Goebel, *Pigmentablagerung in d. Darmmuskulatur, Virch. Arch. 136. Bd. 1894 (Lit.).*
Grawitz, *Embolie der Arteria mesaraica superior, Virch. Arch. 110. Bd. 1887.*
Kaufmann, *Verschluß d. Art. mesenter. sup. durch Embolie, V. A. 116. Bd. 1889.*
Kyber, *Amyloidentartung, Virch. Arch. 81. Bd. 1880.*
Lesser, *Veränderung. d. Verdauungskanales durch Ätzgifte, Virch. Arch. 83. Bd. 1881.*
Letulle, *Varices lymphatiques de l'intestin grêle, Comp. rend. de l. Soc. de biol. 1904.*
Litten, *Folgen d. Verschlusses d. Art. mesenterica superior, Virch. Arch. 63. Bd. 1875.*
Moyes, *Embolism of the sup. mesent. artery, Glasgow Med. Journ. 1880.*
Neumann, E., *Zur Histologie d. amyloiden Darmerkrankung, Arch. d. Heilk. IX 1878.*
Nothnagel, *Beitr. z. Phys. und Path. d. Darms, Berlin 1884.*
Ponfick, *Embolie d. Art. mesenterica sup., Virch. Arch. 50. Bd. 1870.*
Sasaki, *Über Veränderungen in den nervösen Apparaten der Darmwand bei perniciöser Anämie und bei allgemeiner Atrophie, Virch. Arch. 96. Bd. 1884.*
Scheimpflug, *Beitr. z. path. Histologie d. Darms, Zeitschr. f. klin. Med. IX 1885.*
Schujeninoff, *Chyluscysten im Darm, Z. f. Heilk., XVIII 1897 (Lit.).*
Solger, *Melanose der Dickdarmschleimhaut, I.-D. Greifswald 1898.*
Talke, *Embolie und Thrombose der Mesenterialgefäße, Beitr. v. Bruns 38. Bd. 1903.*
Wild, *Amyloide u. hyaline Degeneration des Bindegewebes, Beitr. v. Ziegler I 1886.*

4. Die Entzündung der Darmschleimhaut und deren Folgezustände.

a) Pathogenese und Anatomie der Darmentzündungen.

§ 182. Die **Darmschleimhaut** ist in der ganzen Länge des Darms mit einem einfachen Zylinderepithel bedeckt. Die Tunica propria besteht aus einem zarten, teils

fibrillären, teils retikulären Bindegewebe, welches außerordentlich zahlreiche, dicht nebeneinander stehende, einfachen tubulösen Drüsen gleichende röhrenförmige Einsenkungen der Oberfläche einschließt (Lieberkühnsche Krypten). Im Dickdarm sind dieselben tief, im Dünndarm niedrig; dafür erheben sich hier zahlreiche, mit Epithel bekleidete Zotten, so daß auch hier für eine ausgiebige Vergrößerung der resorbierenden Oberfläche gesorgt ist. Gegen die Submucosa ist die Tunica propria durch eine Muscularis mucosae abgegrenzt.

Die Gesamtlänge des Dünndarms beträgt $5^1/_2$—$6^1/_2$ m. Das Duodenum ist etwa 30 cm lang und enthält in der Submucosa die Brunnerschen Drüsen. Nach Helly (Anatom. Anzeiger 22. Bd. 1903) gestattet ihr Verbreitungsgebiet auch in zweifelhaften Fällen die Grenze zwischen Duodenum und Jejunum zu bestimmen. Von der übrigen Länge kommen etwa $^2/_5$ auf das Jejunum und $^3/_5$ auf das Ileum; die Grenze zwischen ihnen ist nicht scharf. Das Jejunum enthält Zotten und nur solitäre Follikel, während die agminierten ein Kennzeichen des Ileum sind.

An zahlreichen Stellen sind in die Mucosa und Submucosa die als einfache und agminierte Follikel bezeichneten, rundlich gestalteten Herde lymphadenoiden Gewebes eingelagert, welche in ihrem Innern Lymphocyten produzieren, die zum Teil an die Oberfläche wandern. An manchen Erkrankungen nehmen die lymphatischen Apparate in auffällig hervortretender Weise Teil.

Im Dickdarm sieht man manchmal die Lieberkühnschen Krypten sich bis in die submukösen Lymphknötchen hineinstrecken; an diesen Stellen weist die Muscularis mucosae eine Unterbrechung auf (Tugendreich, Schultze). Obwohl dieses Verhalten häufiger bei Katarrhen und Darmentzündungen beobachtet wird, liegt es doch nahe, an physiologische Varietäten zu denken, da der Dickdarm von Meerschweinchen und Affen regelmäßig solche Bildungen aufweist. Durch Entzündungen und Erweiterungen treten solche Drüsenschläuche vielleicht deutlicher hervor.

Die **Entzündungen des Darmkanals** sind in den meisten Fällen durch Veränderung des Darminhalts verursacht; doch können auch von der Blut- und der Säftemasse des Körpers aus wirkende Stoffe, können Infektionen und Intoxikationen (Arsenik, Sublimat, septische Stoffe, Urämie), die nicht vom Darm ausgehen, Exsudationen in den Darm und entzündliche Veränderungen in der Darmwand verursachen.

Einen schädlichen, reizenden Einfluß kann der Darminhalt schon dann ausüben, wenn er allzu lange im Darm verbleibt und unter dem Einfluß von Bakterien abnorme Zersetzungen eingeht. Diese Zersetzungen können durch die Wirkung der stets im Darm vorhandenen Bakterien (Bacterium coli) herbeigeführt werden, doch kommt es nicht selten zu Einfuhr von besonderen Bakterien mit der Nahrung, und es ist z. B. ein Teil der als Fleisch-, Wurst- und Käsevergiftung bekannten, mit Darmentzündung verbundenen Erkrankungen auf abnorme Fäulnisgährungen zurückzuführen, welche unter dem Einfluß mit der verdorbenen Nahrung genossener Bakterien (bacillus botulinus) entstehen. In anderen Fällen werden auch Bakterien (Streptokokken, Typhusbazillen, Choleraspirillen, Tuberkelbazillen) eingeführt, welche nicht nur im Darminhalt sich vermehren, sondern zugleich auch da oder dort in dem Gewebe sich ansiedeln und dadurch Gewebsveränderungen verursachen. Nach neuen Untersuchungen scheinen Streptokokken besonders häufig bei Säuglingen und Kindern die Ursache von Enteritis zu sein. In noch anderen Fällen werden giftige, chemische Produkte durch Bakterien bewirkter Zersetzungen, oft auch von anderen Pflanzen oder von Tieren produzierte Gifte mit den Speisen und Getränken aufgenommen. Endlich gibt es auch sonst noch eine große Zahl chemisch und physikalisch wirkender, zum Teil ätzender Substanzen, welche, in den Darm aufgenommen, Entzündung verursachen (vgl. § 172).

Im normalen menschlichen Darm finden sich zahlreiche Bakterien, z. B. Bacterieum coli, zuckervergährende und proteolytische Bakterien, sowie verschiedene zur Gruppe der anaëroben Buttersäurebazillen gehörige Arten, die Eiweißstoffe zur Fäulnis bringen (PASSINI). Diese Bakterien unterstützen wahrscheinlich die Fermente bei der normalen Verdauung, können aber unter Umständen auch reizende und entzündungserregende Substanzen produzieren.

Die häufigste Form der Darmentzündung ist die **Enteritis catarrhalis,** welche bald ein seröses, bald ein schleimiges, bald ein eitriges, bald ein gemischtes Sekret liefert. Bei akutem Katarrh ist die Schleimhaut hyperämisch und geschwellt, ihr Gewebe stärker als gewöhnlich durchfeuchtet und häufig auch von mehr oder minder zahlreichen Rundzellen, da und dort oft auch von Blut durchsetzt. Bei schweren Formen kann auch die Submucosa flüssiges Exsudat und Leukocyten enthalten. Das Epithel zeigt eine gesteigerte Verschleimung (Fig 482 *a*) und stößt sich oft in reichlichem Maße ab, und es kann danach die gerötete Schleimhaut mit reichlichem Schleim oder auch mit trüber Flüssigkeit belegt sein. Durch Schleimretention in den Krypten des Darms können sich kleine Cysten (*b*) bilden. Starke Epitheldesquamationen treten namentlich bei Cholera auf. Bei der als Enteritis membranacea bezeichneten chronischen Erkrankung findet eine enorme Schleimproduktion und Epitheldesquamation statt, so daß zylindrische und hautartige Massen entleert werden.

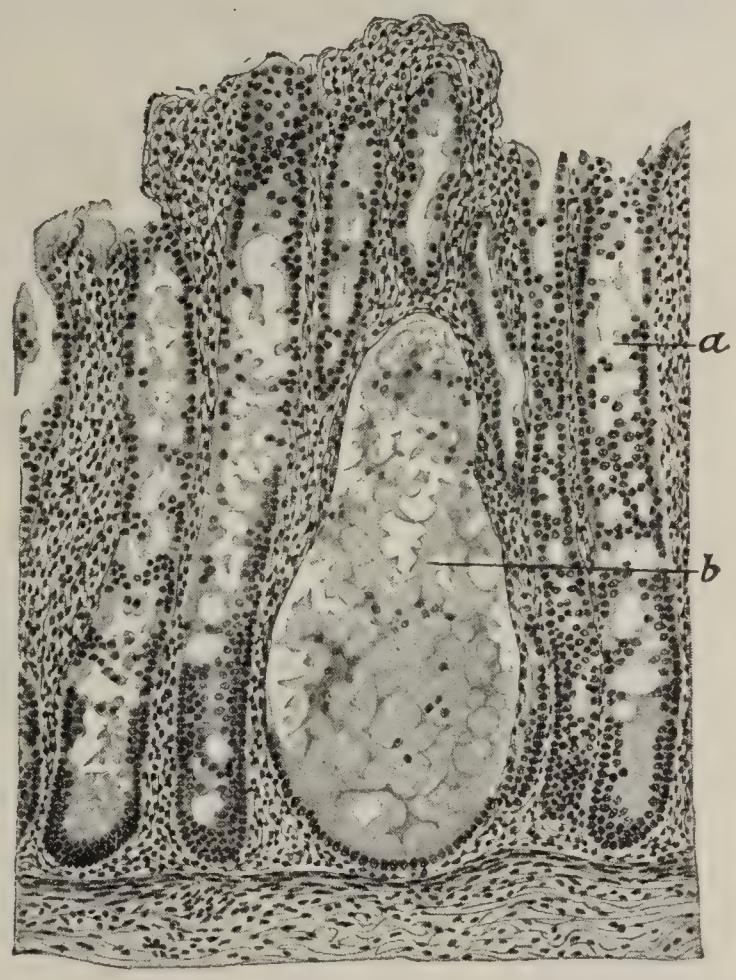

Fig. 482. Schleimiger Dickdarmkatarrh mit cystischer Erweiterung einzelner Krypten (M. Fl. Hämatox.). *a* Krypten mit partiell verschleimtem Epithel. *b* Schleimhaltige Cysten. Vergr. 100.

Die meisten Katarrhe verlaufen akut und enden mit Heilung, doch hinterlassen sie nicht selten bleibende Veränderungen. Chronische Katarrhe kommen namentlich bei anhaltender Einfuhr reizender Substanzen in den Darmkanal und bei abnormer Zersetzung des Darminhalts, sowie bei Stauungen im Pfortadergebiet vor.

Trägt ein **Katarrh eitrigen** oder **schleimig-eitrigen** Charakter, so daß die Oberfläche der Schleimhaut sich mit Eiter oder schleimig-eitrigen Massen bedeckt, so pflegt auch die Infiltration der Schleimhaut eine besonders dicke zu sein (Fig. 483 A *d*, d_1) und kann stellenweise so dicht werden, daß dadurch das Drüsengewebe ganz verdeckt wird. Unter diesen Verhältnissen kommt es alsdann häufig zu partieller **Vereiterung** der Schleimhaut, wobei das Gewebe herdweise abstirbt (*f*) und sich auflöst, so daß sich mehr oder minder umfangreiche, von zellig infiltriertem Gewebe umgrenzte **Geschwüre** (*g*) in der Schleimhaut bilden. Die abgestorbenen Gewebsfetzen bilden dabei oft einen kleienartigen Belag, welcher mir dem Eiter der Oberfläche die stark

geschwellte und gerötete Schleimhaut bedeckt. Die Submucosa (*b*) ist meist von einer reichlichen Menge von Rundzellen (*e*) durchsetzt. In seltenen Fällen bilden sich auch **submuköse Abszesse,** die später durchbrechen und Hohlgeschwüre hinterlassen. Es kommen ferner auch in seltenen Fällen über größere Gebiete ausgebreitete **phlegmonöse, eitrig-seröse Infiltrationen der Submucosa** vor.

Erfolgt die Mortifikation des Gewebes in größeren Herden, so gewinnt der Prozeß mehr und mehr den Charakter einer **diphtheritischen Entzündung,** und es läßt sich auch eine scharfe Grenze zwischen letzterer und der Vereiterung mit molekulärer Abbröckelung des Gewebes nicht ziehen. Bilden sich umfangreichere Gewebsnekrosen (vgl. § 185), so erscheinen an der Oberfläche der geschwellten und gerötеten Schleimhaut grauweiße oder schiefergraue oder gelblich gefärbte

Fig. 483 A. Vereiterung und nekrotischer Zerfall der Schleimhaut des Dickdarms bei Dysenterie (Alk. Häm.). Durchschnitt durch die Mucosa (*a*) und Submucosa (*b*) des Dickdarms. *c* Muscularis. *d* Interglanduläre, d_1 subglanduläre Infiltration der Mucosa. *e* Infiltrationsherde in der Submucosa. *f* Infiltrierte obere Drüsenschicht, im Abstoßen begriffen. *g* Geschwür, dessen Grund zellig infiltriert ist. Vergr. 25.

Schorfe, welche mit Vorliebe die Kämme der Schleimhautfalten einnehmen. Stoßen sich weiterhin diese Schorfe ab, so bleiben mehr oder minder umfangreiche **Geschwüre** zurück, welche untereinander konfluieren und dadurch eine ganz bedeutende Größe erreichen können. Nicht selten wird der größere Teil der Schleimhaut zerstört (Fig. 483 B *a* und Fig. 487 *a* a_1), so daß nur noch Inseln von Schleimhautgewebe (*b*) übrig bleiben, die zufolge ihrer entzündlichen Schwellung meist stark über die geschwürigen Partien vorragen.

Bei diphtheritischen Entzündungsprozessen pflegt sowohl die Mucosa als auch die Submucosa stark von zelligem und serösem, zum Teil auch fibrinösem Exsudat durchsetzt zu sein (Fig. 487 *a c*). Nicht selten sind sie stellenweise auch blutig infiltriert. Muscularis und Serosa sind zuweilen ebenfalls zellig infiltriert.

Zur Verschwärung der Mucosa führende Dickdarmentzündungen werden gern als **Dysenterie** (vgl. § 185) bezeichnet. Sie sind meist Folgezustände von fauligen Zersetzungen des Darminhalts oder von spezifischen Darminfektionen, können sich indessen auch bei Vergiftungen,

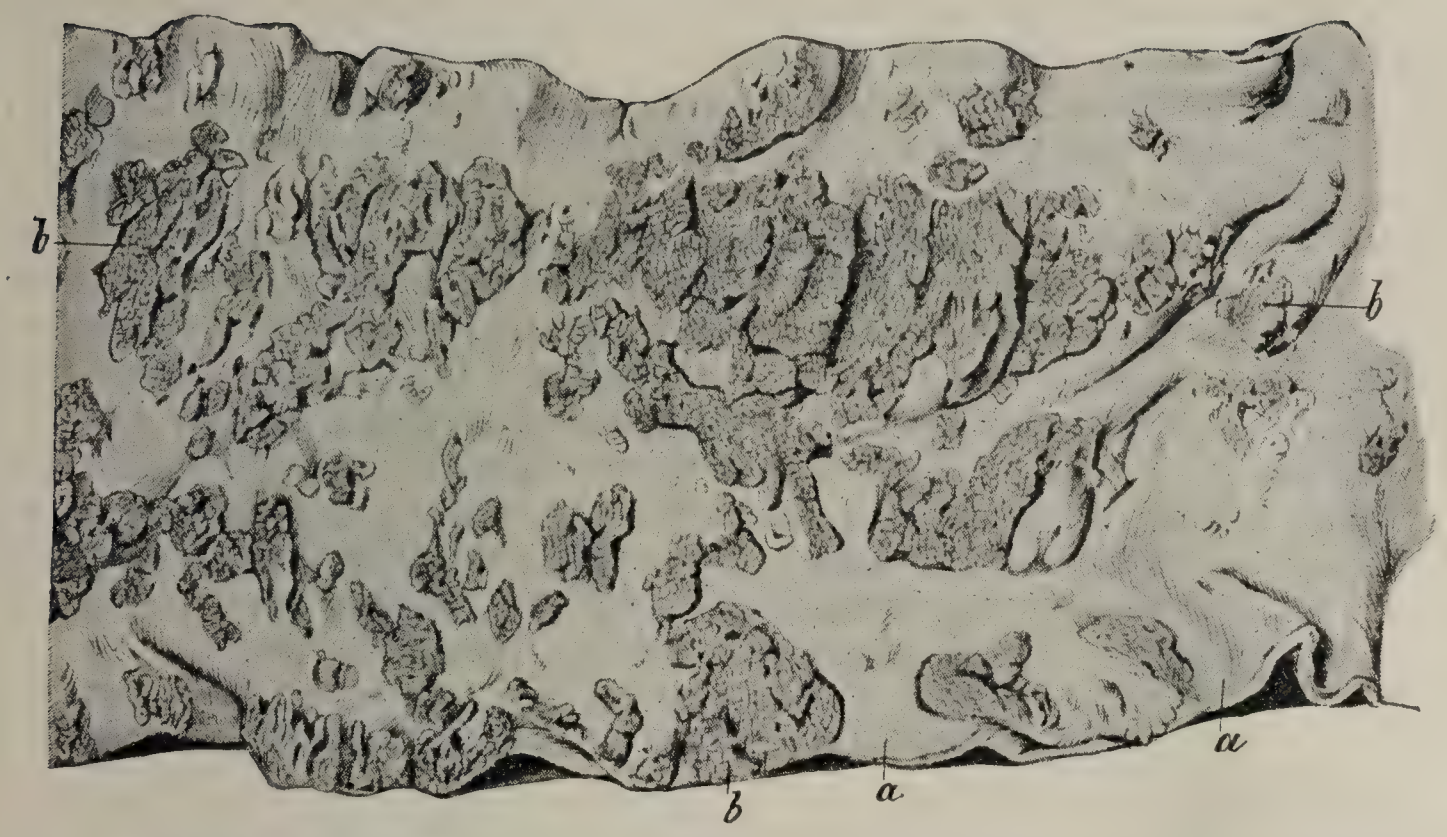

Fig. 483B. Innenfläche des Dickdarms nach partieller diphtheritischer Verschwärung der Mucosa (Dysenterie). *a* Glatte atrophische indurierte Mucosa. *b* Mucosa mit erhaltener Drüsenschicht.

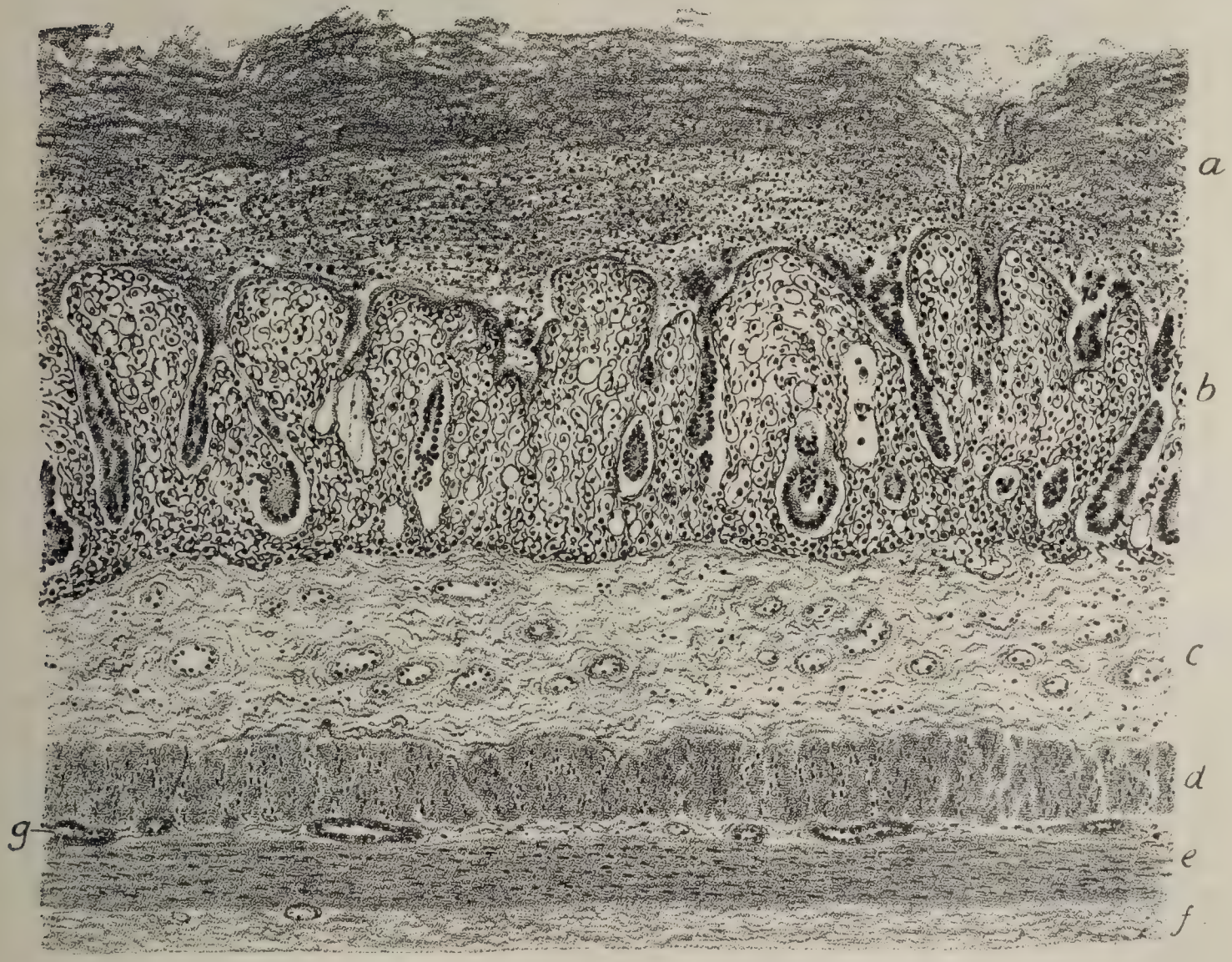

Fig. 484. Croupöse Entzündung des Dünndarms (Häm. Eos.). *a* Auflagerung, bestehend aus Fibrin, Eiterkörperchen und Schleim. *b* Mucosa. *c* Submucosa. *d e* Muscularis. *f* Serosa.

z. B. Arsenik- und Sublimatvergiftungen, bei septischen Intoxikationen und bei Pyämie (Dünndarm) einstellen.

Croupöse Entzündungen, welche durch die Bildung von geronnenen, bald in Form von kleinen Fetzen, bald in großen Membranen auftretenden Massen charakterisiert sind (Fig. 484) kommen nicht selten neben katarrhalischen und diphtheritischen Entzündungen vor, und es kann z. B. bei Dysenterie die Entzündung im Dickdarm vornehmlich einen diphtheritischen Charakter zeigen, während im Dünndarm katarrhalische und croupöse Prozesse sich abspielen. Unter Umständen sind diphtheritische Schorfe noch von Gerinnungsmembranen überlagert.

Hämorrhagien kommen bei allen Darmentzündungen sehr häufig vor und haben am häufigsten in den Kämmen der Schleimhautfalten ihren Sitz. Das diphtheritisch verschorfende Gewebe ist nicht selten zu einem großen Teil hämorrhagisch infiltriert, und es mischt sich oft auch Blut dem an die Oberfläche austretenden Exsudat bei.

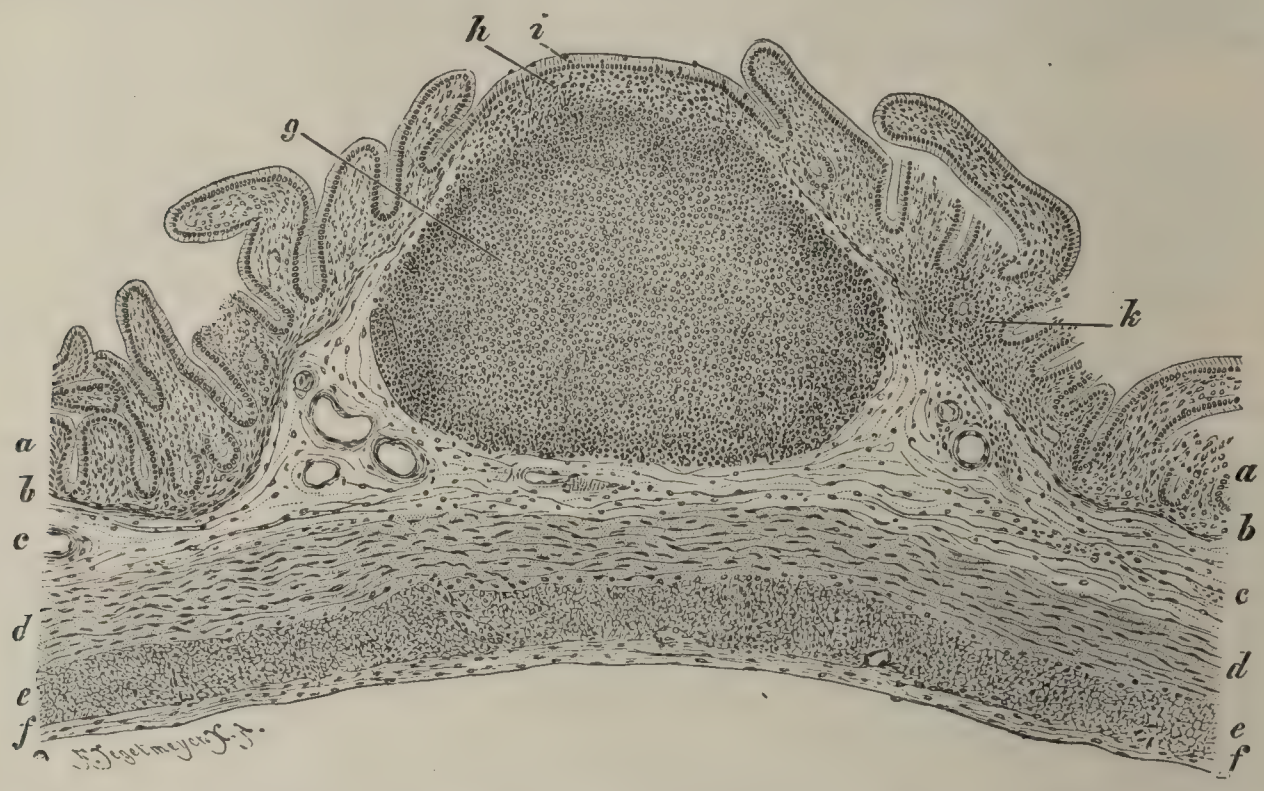

Fig. 485. Durchschnitt durch einen hypertrophischen Follikel des Dünndarms eines an Diphtherie verstorbenen Kindes (M. Fl. Häm.). *a* Drüsenschicht der Mucosa. *b* Muscularis mucosae. *c* Submucosa. *d* Innere, *e* äußere Muskelschicht. *f* Serosa. *g* Follikel. *h* Über dem Follikel gelegenes, von Leukocyten durchsetztes Bindegewebe. *i* Von Leukocyten durchsetztes Epithel. *k* Kleinzelliger Herd der Mucosa. Vergr. 30.

Die **solitären** und die **agminierten Lymphknötchen** des Darms zeigen in vielen Fällen keine nennenswerte Beteiligung an den entzündlichen Schleimhauterkrankungen und sind danach oft schwer oder gar nicht zu erkennen. In anderen Fällen sind sie dagegen geschwollen und ragen alsdann in Form von weißen oder grauweißen, zuweilen von einem roten Hof umgebenen Knötchen über die Oberfläche hervor. Bei Schwellung der PEYERschen Plaques können in ihrem Gebiet sowohl Knötchen, als auch gleichmäßig ausgebreitete Erhebungen, welche kleine Grübchen einschließen, auftreten. Bei starken Schwellungen kann auch die ganze Plaque sich beetartig über die Oberfläche erheben und dabei eine glatte oder auch eine wulstige Oberfläche besitzen. Alle diese Zustände werden als **Enteritis follicularis** bezeichnet.

Die Schwellung der Lymphknötchen kann zunächst auf einer Hypertrophie derselben (Fig. 485 *g*) beruhen, wobei oft schwer zu

entscheiden ist, inwieweit diese Hypertrophie als eine physiologische, lediglich auf eine individuelle Variation des bei den einzelnen Individuen sehr verschieden entwickelten lymphadenoiden Gewebes des Darms zurückzuführende, wie weit als eine durch Infektion oder Intoxikation verursachte Veränderung anzusehen ist. Am häufigsten begegnet man diesen Zuständen bei Kindern (Fig. 485). Das Keimzentrum der Knötchen ist dabei vergrößert, die Zahl der Lymphzellen, welche aus den Knötchen nach der Oberfläche des Darms wandern (Fig. 485 *h*, *i*), gegen die Norm vermehrt.

In anderen Fällen ist die Schwellung der Solitärfollikel und der Plaques wesentlich durch eine stärkere Anhäufung von Lymphkörperchen in den sie umgebenden Lymphbahnen, sodann auch durch eine

Fig. 486. Rand eines geschwellten Peyerschen Follikelhaufens von einem an Diphtherie gestorbenen Kinde (M. Fl. Häm. Eos.). *a*, *b*, *c*, *d* Die verschiedenen Schichten der Darmwand. *e* Normaler Follikel. *f* Follikel mit partiell nekrotischem Keimzentrum. *g*, *h* Peri- und interfollikuläre zellige Infiltration der Submucosa. Vergr. 45.

peri- resp. interfollikuläre zellige Infiltration (Fig. 486 *g h*) bedingt, und es sind die Bildung von leistenförmigen netzartig angeordneten Erhabenheiten in den Peyerschen Plaques, sowie die gleichmäßige Schwellung derselben wesentlich auf diese Veränderungen zurückzuführen. Solche Veränderungen kommen bei Infektionen oder toxischen Katarrhen vor; allein sie finden sich auch ohne sonstige Entzündungserscheinung und sind danach auch nicht ohne weiteres als Äußerung eines Entzündungszustandes, sondern mehr als hyperplastische Bildung lymphadenoiden Gewebes anzusehen. Am ehesten ist die Annahme einer Entzündung dann gerechtfertigt, wenn in den Follikeln degenerative Veränderungen oder auch nekrotische Herde (*f*) zu erkennen sind. Auch die zahlreichen Follikel im processus vermiformis können sich an solchen Hypertrophien und Entzündungen beteiligen.

Die Schwellungen der Follikel und die perifollikuläre Infiltration können wieder zurückgehen, wobei die Zahl der Zellen abnimmt und die Infiltration verschwindet. Zuweilen kommt es indessen zu einer Vereiterung des follikulären und perifollikulären Gewebes (Fig. 487 *f*), zur Bildung von **Follikularabszessen** und nach deren Durchbruch zu **Follikulargeschwüren,** welche, entsprechend der Gestaltung und dem Sitz der Follikel, kesselförmige, in die Submucosa reichende Substanzverluste mit überhängenden Rändern und relativ enger Öffnung darstellen. Bei besonderen Infektionen (Typhus) können die geschwellten Plaques auch in mehr oder minder großer Ausdehnung einer **diphtheritischen Nekrose** verfallen, so daß **Schorfe** entstehen und, nach deren Abstoßung, **Geschwüre.**

Fig. 487. Perifollikuläre Gewebsvereiterung bei akuter diphtheritischer Enteritis nach Abstoßung des nekrotischen Gewebes (Alk. Häm. Eos.). *a* a_1 Rest der Drüsenschicht der Mucosa. *b* Muscularis mucosae. *c* Zellig infiltrierte Submucosa. *d* Innere Muskelschicht. *e* Follikel. *f* Perifollikuläre Eiterung. *g* Eiterbelag. Vergr. 45.

Die **Lymphgefäße der Darmwand** sind bei Entzündungen wohl immer mehr oder weniger beteiligt und schließen oft reichliche Mengen von Leukocyten, zuweilen auch Fibrin ein. Oft enthalten sie auch desquamiertes Endothel (vgl. Fig. 88 S. 89), und bei Entzündungen, welche bereits einige Zeit gedauert haben, sind sie oft mit großen, zum Teil mehrkernigen, gewucherten Endothelien gefüllt.

§ 183. Die leichteren Formen der **Katarrhe heilen,** ohne bleibende Veränderungen zu hinterlassen, indem nach Ablauf der Entzündung das Exsudat resorbiert, das verloren gegangene Epithel durch regenerative Wucherung der in den LIEBERKÜHNschen Krypten gelegenen Epithelien wieder ersetzt wird. Bei lang anhaltenden Katarrhen kann indessen dieser Wiederersatz ein unvollkommener werden, so daß schließlich eine durch Abnahme des Drüsengewebes charakterisierte Atrophie der Schleimhaut sich einstellt. Selbstverständlich ist dies noch viel mehr der Fall, wenn die Entzündung zu Gewebsvereiterung und

diphtheritischer Verschorfung und damit zu Zerstörung ganzer Schleimhautpartien führt.

So kommt es denn, daß **Atrophie der Darmschleimhaut** (Fig. 489) einen außerodentlich häufigen Befund bei der Sektion bildet. Es stellen

Fig. 488. Heilung eines Dünndarmgeschwürs unter Bildung neuer Drüsenschläuche in der Submucosa (M. Fl. Häm.). *a* Mucosa. *b* Submucosa. *c d* Muscularis. *e* Serosa. *f* Rest des noch nicht vom Epithel überzogenen Geschwürsgrundes. *g* Überhängender Geschwürsrand. *h* Mit Epithel bedeckter Geschwürsgrund. *i* Neugebildete, in der Submucosa gelegene Drüsen. *k* Tiefe, mit Epithel ausgekleidete Bucht. Vergr. 20.

sich zwar nach Verlust von Schleimhautgewebe stets **regenerative Wucherungen** (Fig. 488 *h*, *i*, *k*) ein, und es findet nicht nur eine Überhäutung der von Epithel entblößten Stelle, sondern auch eine Neubildung von Bindegewebe und von Drüsengewebe statt.

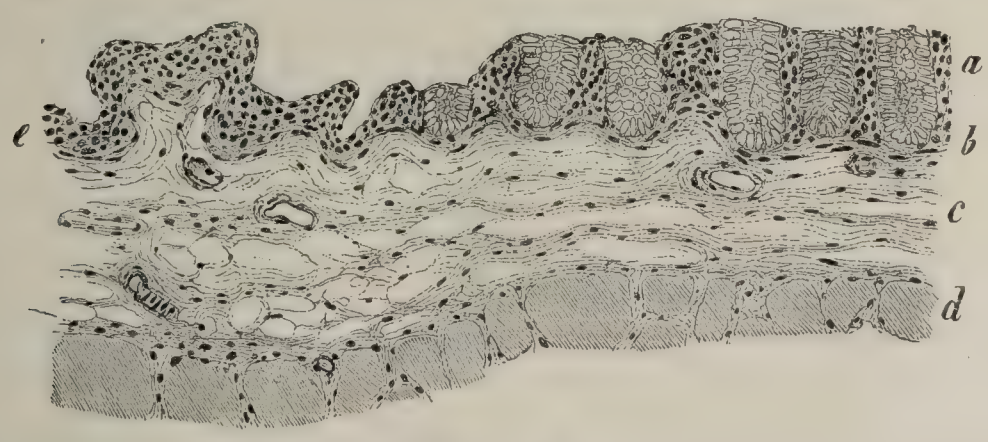

Fig. 489. Durchschnitt durch die Mucosa und Submucosa eines atrophischen Dickdarms (M. Fl. Alaunkarm.). *a* Auf ein Drittel ihrer Höhe reduzierte Drüsenschicht. *b* Muscularis mucosae. *c* Submucosa. *d* Muscularis. *e* Total atrophierte Schleimhaut. Vergr. 80.

Es können sogar in die Submucosa reichende Geschwüre (Fig. 488 *f*) wieder mit Epithel überzogen (*h*, *k*) und das angrenzende submuköse Gewebe von neugebildeten Krypten durchsetzt (*i*) und durch Hebung

des Grundes durch wucherndes Bindegewebe die Vertiefung wieder ausgeglichen werden. Gleichwohl bleibt oft die Regeneration eine unvollkommene, und zwar selbst nach Prozessen, welche sich auf die Drüsenschicht der Schleimhaut beschränken.

So kommt es denn, daß andauernde Darmkatarrhe Schleimhautatrophie herbeiführen können, und daß eine mehr oder minder ausgesprochene Atrophie einzelner Partien der Darmschleimhaut bei Erwachsenen sich oft nachweisen läßt, namentlich im Gebiete des Dickdarms und hier

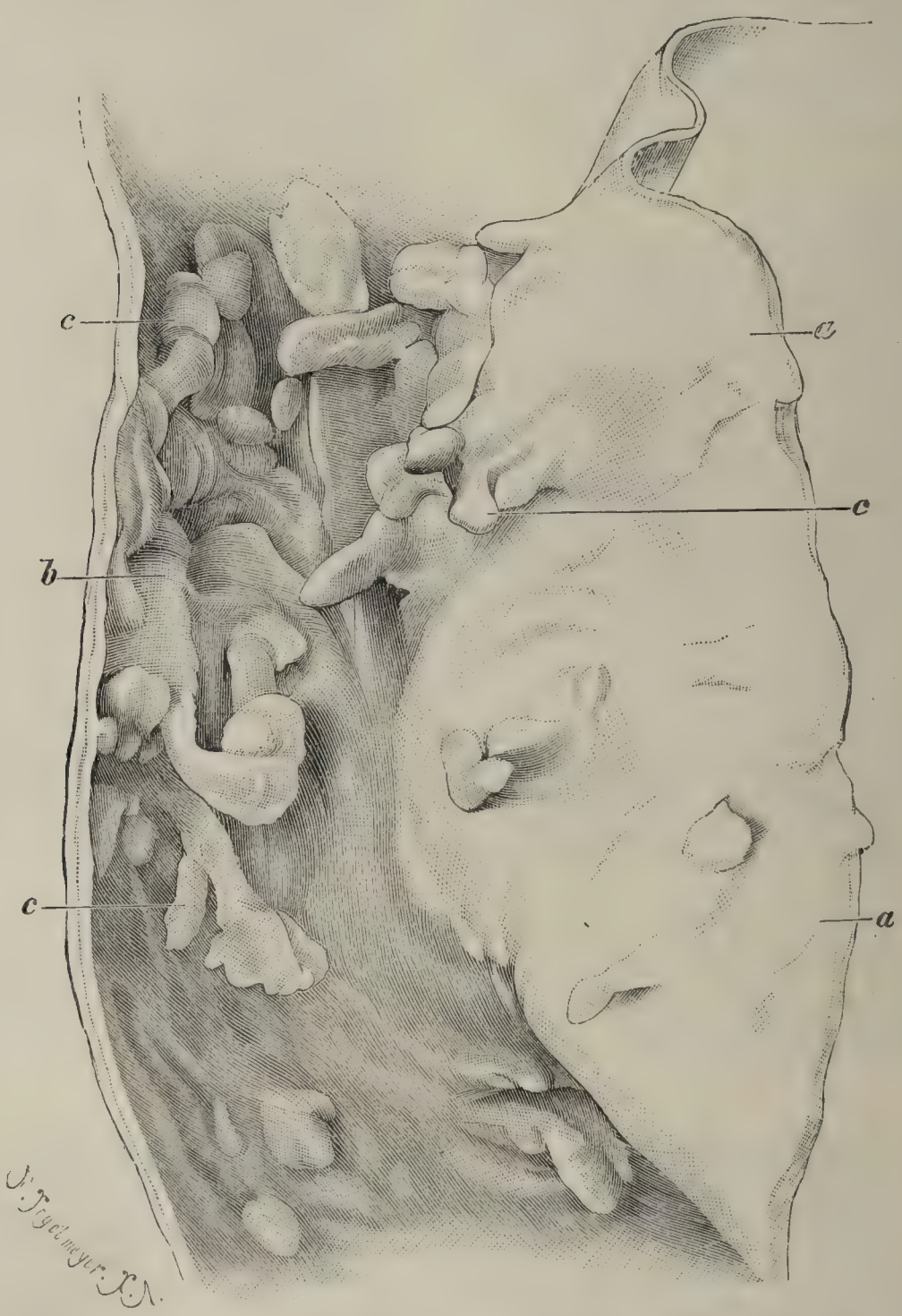

Fig. 490. Polyposis intestini crassi nach chronischer Dysenterie. *a* Glatte atrophische, mit spärlichen Polypen bedeckte, drüsenlose Schleimhaut. *b* Drüsenhaltige Schleimhaut. *c* Schleimhautpolypen.

wieder am häufigsten im Coecum und im Colon ascendens, weniger häufig im übrigen Dickdarm und im Ileum. Nicht selten entbehrt dabei die Schleimhaut stellenweise einer Drüsenschicht (Fig. 489 *e*) ganz, an anderen Stellen sind die Drüsen mehr oder weniger verkürzt (*a*).

Man hat solche Atrophien der Darmschleimhaut auch als Ursache der Säuglingsatrophie angesehen. Nach TUGENDREICH wurden diese Bilder aber nur vorgetäuscht, indem dilatierte Darmabschnitte (Colon) zur Untersuchung herangezogen wurden, in denen natürlich die Schleimhaut verdünnt erscheinen muß.

Geht die Mucosa durch verschwärende Prozesse über größere Gebiete ganz zu Grunde, so bleibt auch ein regenerativer Wiederersatz des Drüsengewebes in diesen Gebieten aus, und es besteht die Auskleidung des Darms aus Bindegewebe, das entweder von der Mucosa oder der Submucosa gebildet wird, von denen die letztere sich im Anschluß an Entzündungen oft ganz bedeutend verdickt und eine schwielige Beschaffenheit annimmt. Erstreckt sich die Bindegewebshypertrophie, die auch noch in die Darmmuskulatur eingreifen kann, über die ganze Zirkumferenz des Darms oder über einen großen Teil derselben, so kommt es zu mehr oder minder ausgebreiteten, oft erheblichen **Darmstenosen**.

Die ihrer Drüsenschicht ganz oder größtenteils entbehrende Innenfläche der Darmwand kann vollständig glatt aussehen (Fig. 490*a*). Nicht selten ist indessen die glatte Fläche von **Wülsten** und **polypösen Bildungen** unterbrochen (*b*, *c*). Beide stellen nichts anderes als Schleimhautreste dar, in denen das Drüsengewebe, oft auch das Bindegewebe, mehr oder weniger gewuchert ist.

Nicht selten enthalten sie nicht nur abnorm große und geschlängelte, sondern auch abnorm verzweigte **Drüsenschläuche,** oft auch durch Sekretverhaltung in den Drüsen entstandene **Cysten**. Zuweilen entwickeln sich letztere auch durch Sekretansammlung in Räumen, welche sich dadurch gebildet haben, daß Hohlgeschwüre (Fig. 488 *k*) sich mit Epithel und Drüsen auskleideten und alsdann Schleim sezernierten.

Die polypöse Prominenz der drüsen- und cystenhaltigen Schleimhautinseln beruht teils auf der Vertiefung der Umgebung, teils auf Massenzunahme der Schleimhautreste selbst, doch findet oft auch noch eine Zerrung der prominenten Teile durch den vorbeiziehenden Darminhalt und die Peristaltik des Darms statt, und sie kann es bewirken, daß die Polypen schließlich langgestielt werden.

Als ein sehr seltenes Ereignis ist die Bildung von Gascysten (vgl. WINANDS, *Gascysten in der Darmwand und in perityphlitischen Pseudomembranen, Beitr. v. Ziegler XVII 1895*) zu erwähnen, welche sich im Verlauf chronischer Entzündungen des Darms sowohl in der Darmwand als in peritonitischen Membranen entwickeln können und ihren Sitz in den Lymphspalten haben. Die Ursache des Prozesses und die Entstehung der Gasentwicklung ist dunkel. Nach DUPRAZ (*Emphysème sousmuqueux, Rev. méd. de la Suisse Rom. 1896*) soll ein Coccus der Gasbildner sein.

Literatur über Darmentzündungen.

Askanazy, *Enteritis phlegmonosa, Zentralbl. f. allg. Path. VI 1895.*
Baginsky, *Darmkatarrh, Deutsche med. Woch. 1885; Gährungsvorgänge im kindl. Darmkanal, ib. 1888; Atrophie der Säuglinge, ib. 1899; Cholera infantum, Arch. f. Kinderheilk. XII 1890.*
Bertrand et Fontan, *De l'entéro-colite chronique endémique des pays chauds, Paris 1887.*
Booker, *Summer diarrhoeas of infants, J. Hopkins Hosp. Rep. III 1896.*
Dallemagne, *Microbes du tube gastro-intest. des cadavres, A. de méd. exp. 1895.*
Damaschino, *Maladies des voies digestives, Paris 1880.*
v. Davidoff, *Bezieh. d. Darmepithels z. lymph. Gewebe, A. f. mikr. Anat. XXIX 1887.*
Escherich, *Darmbakterien d. Säuglings, Stuttgart 1886; Darmbakterien, Zbl. f. Bakt. I 1887 und Gährungsvorgänge im kindlichen Darmkanal, Deutsche med. Woch. 1888; Streptokokkenenteritis, Wiener klin. Woch. 1897; Bedeutung d. Bakt., Deutsche med. Woch. 1898; Nach Gram färbbare Baz. d. Säuglingsstuhles, Zbl. f. Bakt. XXX 1901.*
Fischer, *Darmaffektionen b. Nephritis u. Urämie, Virch. Arch. 134. Bd. 1893 (Lit.).*
Fränkel, E., *Über Cysten im Darmkanal, Virch. Arch. 87. Bd. 1882.*
Grawitz, *Dickdarmentzündung b. akuter Quecksilbervergiftung, D. med. Woch. 1888; Urämische Darmgeschwüre, Deutsche med. Woch. 1898.*

Habel, *Darmatrophie, Virch. Arch. 153. Bd. 1898.*
Heidenhain, *Beitr. z. Histol. u. Physiol. d. Dünndarmschleimhaut, Pflüg. A. 43.Bd. 1889.*
Hirsch, *Streptokokkenenteritis im Säuglingsalter, Zentralbl. f. Bakt. XXII 1897.*
Kaufmann, *Die Sublimatintoxikation, Berlin 1888, u. Virch. Arch. 117. Bd. 1889.*
Kitagawa, *Enteritis membranacea, Zeitschr. f. klin. Med. 18. Bd. 1890.*
Kohlbrugge, *Der Darm und seine Bakterien, Zentralbl. f. Bakt. XXX 1901 (Lit.).*
Krysinski, *Über Enteritis membranacea, Jena 1884.*
Kunkel, *Üb. d. akute Quecksilbervergiftung, Sitzber. d. Phys.-med. Ges. zu Würzburg 1889.*
Lesage, *De la dyspepsie et la diarrhée verte des enfants de premier age, Rev. de méd. VII 1887; Du bacille de la diarrhée verte des enfants de premier age, Arch. de phys. I 1888.*
Liebmann, *Streptokokkenenteritis bei Säuglingen, Zentralbl. f. Bakt. XXII 1897.*
Mayer, A., *Fortschritte in der Pathologie und Therapie der kindlichen Verdauungsorgane, Zentralbl. f. Stoffw. u. Verd. 1905 (Lit.).*
Nobécourt, *Streptocoques des l'intestin des enfants, Journ. de phys. I 1899.*
Nothnagel, *Beiträge zur Physiologie und Pathologie des Darms, Berlin 1884.*
Passini, *Anaërobe Bakterien des Darms, Zeitschr. f. Hyg. u. Inf. 49. Bd. 1905.*
Passow, *Solitärfollikel und Plaques im Dünndarm, Virch. Arch. 101. Bd. 1885.*
Ponfick, *Allg. path. Bezieh. d. Mittelohrerkrank. i. Kindesalter, Berl. klin. Woch. 1897.*
Rosenheim, *Darmentzündung, Eulenburgs enzyklop. Jahrb. IV 1894.*
Schultze, *Lieberkühnsche Krypten u. Lymphknötchen d. Dickdarms, Z. f. a. P. 1905.*
Schwarck, *Croup und Diphtheritis des Darmkanals, I.-D. Bonn 1880.*
Stöhr, *Über die Lymphknötchen des Darms, Arch. f. mikr. Anat. XXXIII 1889.*
Strasburger, *Bedeutung der normalen Darmbakterien, Münch. med. Woch. 1903.*
Szegö, *Darmmikroben der Kinder, Arch. f. Kinderheilk. XXII 1897.*
Tugendreich, *Magendarmkrankh. d. Säuglings, Arch. f. Kinderheilk. 39. Bd. 1904.*
Virchow, *Kriegstyphus und Ruhr, sein Arch. 32. Bd. 1871.*
Weiß, *Darmflora, Zentralbl. f. Bakt. 33. Bd. 1904.*
Woodward, *History of the war of rebellion, Part. II Vol. I Med. History, 1879.*
Weitere Literatur enthalten § 184 u. § 185.

§ 184. Je nach dem Sitz hat man die Entzündungsprozesse im Darm, von denen manche in den lokalen anatomischen Verhältnissen begründete Eigentümlichkeiten zeigen, mit verschiedenen Namen belegt. Die hierher gehörenden Hauptformen sind folgende:

1) **Duodenitis,** die Entzündung des Duodenums, kommt meistens gleichzeitig mit Entzündung des Magens vor. Sie führt nicht selten zu Verlegung des Ductus choledochus, zu Ikterus.

Dem Duodenum kommt auch ein dem Magenulcus entsprechendes rundes Geschwür zu, das durch Einwirkung des sauren Magensaftes auf die durch Thrombose, Embolie oder Blutungen geschädigte Schleimhaut entsteht, z. B. bei Sepsis und äußeren Verbrennungen. Es kann zu Abszessen der Umgebung, zu Perforation, zu Gefäßarrosionen und zu Narbenstenosen Veranlassung geben.

2) **Ileitis,** die Entzündung des Ileums, zeichnet sich häufig durch Schwellung der solitären und agminierten Follikel aus.

3) Als **Typhlitis, Perityphlitis, Epityphlitis** und **Appendicitis** bezeichnet man Entzündungen des Processus vermiformis, des Coecums und deren Umgebung.

Primäre Typhlitis, also Entzündung des Coecums, ist selten, doch kommen sowohl im Gefolge infektiöse Darmerkrankungen, wie bei Kotstauung (Typhlitis stercoralis) Entzündungsherde und Geschwüre im Coecum vor. Häufiger ist der Wurmfortsatz der Ausgangspunkt (Epityphlitis, Appendicitis).

Die Disposition des Wurmfortsatzes zu entzündlichen Erkrankungen kann in mehreren Momenten gefunden werden. Zunächst ist der processus vermiformis im hohen Grade zur Retention von Substanzen aller Art geeignet, und es bestehen offenbar oft besondere, durch die Lagerung und die Ausgestaltung des Appendix gegebene Verhältnisse, welche zu Kotretention sehr disponieren. Es bleiben danach auch häufig

Ingesta, insbesondere bakterienhaltiger (Bact. coli und Streptokokken), eingedickter Kot, seltener kleine Fremdkörper (Fruchtkerne), in demselben liegen, inkrustieren sich oft auch mit Phosphaten und Karbonaten (**Kotsteine**) und können durch ihre Anwesenheit Entzündung erregen. Auch das normale Sekret des Wurmfortsatzes wird oft nur mangelhaft entleert und bietet den Bakterien des Darms Brutstätten zur Vermehrung. Sodann ist das lymphatische Gewebe meist sehr bedeutend, wenn auch in wechselndem Grade, entwickelt, so daß man auch direkt von einer »Darmtonsille« gesprochen hat. Anhäufungen lymphatischen Gewebes sind ja auch im übrigen Darmkanal für die Lokalisation von Entzündungen maßgebend.

Die Länge und die Lage des Wurmfortsatzes sind individuell sehr wechselnd, so daß sich die Entzündungsprozesse an sehr verschiedenen Stellen der Bauchhöhle abspielen können. Auch die Länge des Mesenteriolum, sowie die Gefäßversorgung ist großen Schwankungen unterworfen.

Die echten Entzündungserscheinungen spielen sich nach ASCHOFF meist an den Epithellacunen ab, die sich im Gebiete der Follikel auch bis in die Submucosa erstrecken. Man findet dort Epitheldesquamationen und zellige Infiltrate, zu denen sich bald eine Fibrinausscheidung in das Gewebe und an die Oberfläche gesellt. In schweren Fällen werden Submucosa und Muscularis dicht zellig infiltriert und die Serosa in Mitleidenschaft gezogen. Durch diphtheritische Nekrose und Vereiterung kann eine kleinere oder größere Partie der Wand zerstört werden und Perforation erfolgen. Diese kann zu einer diffusen Peritonitis, oft mit Austreten eines Kotsteines durch die Perforationsöffnung, führen, oder falls sich in der Umgebung vorher entzündliche Verwachsungen eingestellt haben, zu para- oder perityphlitischen ev. kot- oder gashaltigen Abszessen Veranlassung geben, die abgekapselt werden können, jederzeit aber wieder in die Bauchhöhle perforieren oder durch die Bauchwand hindurchbrechen können.

Fortschreiten der Entzündungsprozesse auf das Mesenteriolum (Lymphangitis, Thrombophlebitis) vermag durch Zirkulationsstörung die destruierenden Prozesse in der Wand des Wurmfortsatzes zu steigern.

Verhältnismäßig günstig ist der Verlauf, wenn die Entzündung lokal bleibt, die exsudativen Prozesse ein gewisses Maß nicht überschreiten und der Prozeß seinen Ausgang in Bildung von Verwachsungsmembranen nimmt, durch die der Wurmfortsatz mit den verschiedensten Nachbarorganen verlötet werden kann. Das Lumen des Wurmfortsatzes wird durch voraufgegangene Entzündungen häufig obliteriert, indem sich nach Verlust des Epithels Wandverwachsung einstellt, während in der Submucosa oft reichliche Entwicklung von Fettgewebe stattfindet. Bei Obliteration des proximalen Endes kann der Wurmfortsatz durch gestautes Sekret zu einer Cyste erweitert werden (Hydrops, Empyem).

Seine frühere Ansicht, daß die **Obliteration** des Wurmfortsatzes ein phylogenetischer Rückbildungsvorgang sei, hat RIBBERT dahin modifiziert, daß er sie als Folge chronischer Resorption toxischer Bakterienprodukte in einem rudimentären Organ ansieht. Doch sind nach ASCHOFF in solchen obliterierten Wurmfortsätzen regelmäßig Muskelwanddefekte nachweisbar, die nur als entzündliche Narben aufgefaßt werden können; daher müssen auch die Obliterationen als Residuen früherer Entzündung bewertet werden. Solche Muskellücken können in unverschlossenen Wurmfortsätzen Veranlassung zu **Divertikelbildung** geben, die ihrerseits wieder Rezidive von Entzündungen begünstigen (v. BRUNN).

Als Erreger der Appendicitis kommen die verschiedensten Mikroorganismen, Darmbakterien, Eitererreger, in besonderen Fällen auch Dysenterieamöben (HOPPE-SEYLER), in Betracht.

Sehr verschieden sind zurzeit noch die Ansichten über die Entstehung der Epithyphlitis, so zunächst über die Rolle der Kotsteine. Während viele annehmen, daß stets ein Kotstein die Schleimhaut zu Nekrose und Entzündung bringe und von dort dann sekundäres Eindringen von Bakterien erfolge, spielt nach ASCHOFF der Kotstein keine primäre Rolle, da er in manchen Fällen von Epityphlitis vermißt wird, wenn er auch durch Sekretstauung begünstigend wirken kann. Dafür wird dann das Hauptgewicht auf Infektion des lymphadenoiden Gewebes gelegt, die eine Analogie zu der Angina darstellen soll. Wahrscheinlich werden sehr häufig beide Momente in Betracht kommen und sich in ihren Wirkungen unterstützen. Nach MEISEL treten die akuten schweren Wandentzündungen mit Nekrose und Perforation erst dann ein, wenn bei chronischer Epityphlitis Thrombose der Wurzelvenen im Mesenteriolum erfolgt, die durch Stauung und Zirkulationsstörung die Ernährung der Wand schädigt. Solche Thrombosen brauchen jedoch nach ASCHOFF bei frischen perforierenden Entzündungen nicht vorhanden zu sein.

Neben der akuten nekrotisierenden Appendicitis mit ihren Folgezuständen gibt es nach OBERNDORFER auch eine chronische interstitielle Entzündung, die durch wenig wirksame Bakterien oder ihre Toxine verursacht wird, und zu Hyperplasie der Follikel, Atrophie der Mucosa, Sklerosierung der Muscularis und häufig zu Obliterationen führen kann.

Beim Weib setzen sich Entzündungen des Wurmfortsatzes häufig auf die rechtsseitigen Adnexe fort oder umgekehrt.

Tuberkulöse und typhöse Entzündungen können sich auch im Wurmfortsatz lokalisieren und hier zu Geschwürsbildung, Perforation und Verwachsungen führen.

4) Die **Colitis** oder die Entzündung des Dickdarms kann unter Umständen schon durch stagnierende Kotmassen verursacht werden, sehr oft ist sie auch Effekt lokal wirkender spezifischer Gifte, nicht selten ist sie ein Symptom einer septischen Infektion oder einer Intoxikation (Sublimat).

5) Die **Proctitis,** die Entzündung des Rektums, zeigt in manchen Beziehungen Übereinstimmung mit den Entzündungen des Processus vermiformis, indem auch hier unter den ätiologischen Momenten die Anwesenheit von Fremdkörpern und Kot eine große Rolle spielt. Daneben können auch Zirkulationsstörungen in den Venen des Mastdarms sowie traumatische Verletzungen, z. B. bei Verabreichung von Klystieren, zu Entzündungen Veranlassung geben.

Im Verlaufe der Proctitis bilden sich häufig Geschwüre, ebenso auch fibröse Verdickungen und Verhärtungen der Submucosa und Mucosa, sowie polypöse Exkreszenzen. Die Oberfläche pflegt mit schleimig-eitrigem Belag bedeckt zu sein. Greifen die Entzündung und die Geschwürsbildung auf die tieferen Schichten der Rektalwand über, so kommt es zu Infiltration und Hyperplasie des benachbarten Zellgewebes, oder zur Bildung perirektaler Abszesse und Jaucheherde (Periproctitis). Von den Geschwüren der Mucosa und Submucosa aus bilden sich in die Umgebung sich erstreckende Gänge und Taschen unvollkommene innere Fisteln, welche sich mit Epithel bedecken können. Brechen abgeschlossene periproktale Abszesse nach außen durch, so entstehen unvollkommene äußere Fisteln. Stehen diese Fisteln gleichzeitig mit der Außenwelt und mit dem Rektum durch eine Öffnung in Verbindung, so nennt man sie vollständige Mastdarmfisteln. Auch nach der Blase und beim Weibe nach der Scheide hin können sich Fistelgänge bilden.

Ähnliche Veränderungen wie durch nicht spezifische Entzündungserreger können auch durch spezifische Gifte, wie z. B. durch das

Gift der Syphilis, der Tuberkulose, der Dysenterie, sowie durch ulzerierende Karzinome hervorgerufen werden. Es gibt endlich auch eine primäre Periproctitis ohne vorhergehende Ulzerationen im Rektum, besonders bei Pyämie, Typhus abdominalis, akutem Gelenkrheumatismus und puerperaler Sepsis.

Literatur über Perityphlitis, Proctitis und Periproctitis.

Alten, *De l'appendicite, Rev. de gyn. Paris 1897.*
Aschoff, *Topographie der Wurmfortsatzentzündung, Verh. d. D. path. Ges. VII. Tagung 1904; Kotstein, Med. Klinik 1905.*
Beck, *Appendicitis, Klin. Vortr. Nr. 221, Leipzig 1898.*
Berry, *The Pathol. of the Vermiform Appendix, Journ. of Path. III 1895.*
Brogius, *Die vom Processus vermiform. ausgehende eiterige Peritonitis, Jena 1901.*
v. Brunn, *Ätiologie der Appendicitis, Beitr. v. Bruns 42. Bd. 1904; Divertikelbildung bei Appendicitis, ib. 46. Bd. 1905.*
Czerny *und* ***Heddäus,*** *Wurmfortsatzentzündung, Beitr. v. Bruns, XXI 1898.*
Deutschmann, *Enterolithen als Ursache der Typhlitis, I.-D. Freiburg 1896.*
Fränkel, E., *Appendicitis u. weibliche Sexualorgane, Klin. Vortr. Nr. 323, Leipzig 1901; Blutgefäßversorgung des Wurmfortsatzes, Fortschr. a. d. Geb. d. Röntgenstrahlen 9. Bd. 1905.*
Graser, *Wurmfortsatzperitonitis, Langenbecks Arch. 41. Bd. 1891.*
v. Hansemann, *Ätiolog. Studien üb. Epityphlitis, Mitt. a. d. Grenzgeb. 7. Bd. 1901; Bedeutung der Follikel im proc. vermiformis, Festschr. für Mayer, Berlin 1905.*
Hodenpyl, *Aetiology of Appendicitis, New York Med. Journ. 1893.*
Hoppe-Seyler, *Wurmfortsatz bei Amöbenenteritis, Münch. med. Woch. 1904.*
Jordan, *Primäre akute Typhlitis, Arch. f. klin. Chir. 69. Bd. 1903.*
Lanz, *Perityphlitis, Korrespbl. f. Schweizer Ärzte 1901; Path.-anat. Grundlagen der Appendicitis, Beitr. v. Bruns 38. Bd. 1903.*
De Klecki, *Pathogénie de l'appendicite, Ann. de l'Inst. Pasteur XIII 1899.*
Meisel, *Analfisteln mit epithelialer Auskleidung, Beitr. v. Bruns XXVIII 1901; Bauchfellentzündungen und Wurmfortsatz, Beitr. v. Bruns 40. Bd. 1903.*
Nickel, *Über die sog. syphilitischen Mastdarmgeschwüre, Virch. Arch. 127. Bd. 1892.*
Nordmann, *Klysmatische Läsionen des Mastdarms, I.-D. Basel 1887.*
Oberndorfer, *Chronische Appendicitis, Habilitschr. München 1906.*
Paltauf, *Spontane Dickdarmruptur bei Neugeborenen, Virch. Arch. 111. Bd. 1888.*
Poelchen, *Ätiologie der strikturierenden Mastdarmgeschwüre, V. A. 127. Bd. 1892.*
Quénu, *Ét. sur les hémorroides etc., Rev. de chir. 1892.*
Ribbert, *Beitr. z. path. Anat. d. Wurmfortsatzes, Virch. Arch. 132. Bd. 1893; zur Pathologie des Wurmfortsatzes, D. med. Woch. 1903.*
Rotter, *Über Perityphlitis, Berlin 1897.*
Sahli, *Die Pathologie der Typhlitiden, Verh. d. Kongr. f. inn. Med. 1895.*
Sonnenburg, *Pathologie der Perityphlitis, Leipzig 1905.*
Sudsuki, *Zur pathologischen Anatomie d. Wurmfortsatzes, Mitt. a. d. Grenzgeb. 1901.*

b) Infektiöse Darmentzündungen.

§ 185. Die **Dysenterie** ist eine epidemisch oder sporadisch auftretende entzündliche Affektion der dicken Gedärme, welche einem spezifischen Infektionsstoffe ihre Entstehung verdankt. Das Gift der epidemisch auftretenden Dysenterie ist nicht sicher bekannt, es ist indessen wahrscheinlich, daß die verschiedenen Epidemien nicht immer durch die nämliche Schädlichkeit verursacht werden, daß danach unter dem Begriffe Dysenterie ätiologisch verschiedene Darmaffektionen vereinigt werden, daß z. B. die Dysenterie in Ägypten eine andere Ursache hat als die in unseren Gegenden epidemisch auftretende, und diese wieder eine andere als sporadisch auftretende Formen. Unter Umständen können schon abnorme Zersetzungen des Darminhalts, sowie auch Sublimat- und Kalomelvergiftungen und septische Infektionen Entzündungsprozesse hervorrufen, welche nach ihrem Verlauf der Dysenterie zugezählt werden.

Sehr wahrscheinlich verdankt die Ruhr in den meisten Fällen der gleichzeitigen Wirkung verschiedener Bakterien ihre Entstehung, wobei allerdings eine Bakterienform bei der Untersuchung besonders hervortreten kann. So kommen z. B. unter den in Deutschland lokal auftretenden Epidemien Dysenterieformen vor, bei denen Spaltpilze in einer Weise im Gewebe des Darms verbreitet sind (Fig. 491 *f*, *g*, *h* und Fig. 492 *e*), daß ihre pathogene Bedeutung kaum zweifelhaft erscheint. Es sind dies sehr kleine Bazillen (Fig. 491 *f*, *g*, *h*), welche teils zerstreut (*a*), teils in Schwärmen (*f*, *g*, *h*) auftreten und zwar sowohl in den Drüsen (*f*) als auch unter dem Epithel der Drüsen (*g*) und im Bindegewebe (*h*). Ihre Vermehrung im Gewebe ist von Entzündung (Fig. 492 *h*) und Gewebsnekrose (Fig. 491 *a*, *b* und Fig. 492 *a*, *g*) und Gewebsdegeneration (Fig. 491 *e*) gefolgt. Dieser schon 1881 in den Geweben nachgewiesene

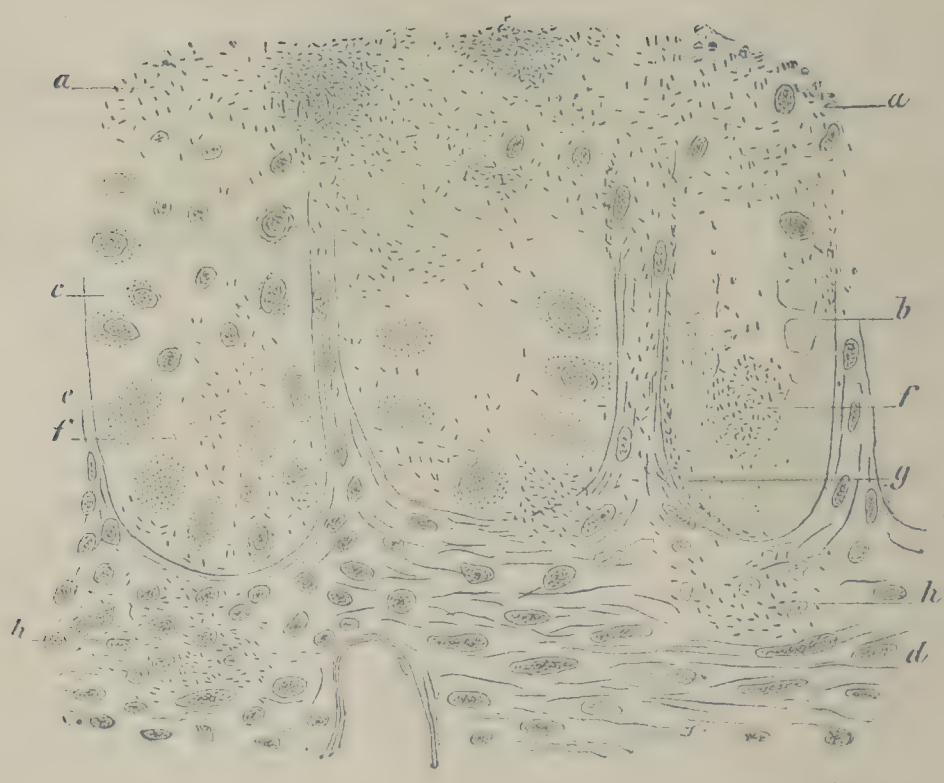

Fig. 491. Bazilläre Diphtheritis des Dickdarms (Alk. Gentianaviol.). *a* Nekrotisches Gewebe mit Bazillen. *b* Drüse mit nekrotischem Epithel. *c* Drüse mit abgestoßenem Epithel. *d* Bindegewebe. *e* Degenerierte und abgestoßene Epithelzellen. *f* Bazillen im Lumen der Drüse. *g* Unter dem Epithel gelegenes Bazillenlager. *h* Bazillenschwärme im Bindegewebe. Vergr. 300.

und als ätiologisch bedeutungsvoll betrachtete Bacillus ist wohl zweifellos identisch mit dem in den letzten Jahren von Kruse und Shiga in Reinkultur gezüchteten **Bacillus dysenteriae** (vgl. allgem. Pathol. § 162). Durch Beobachtungen von Kartulis, Kruse, Pasquale, Osler, Quincke, Roos und anderen ist es sodann sehr wahrscheinlich gemacht, daß es auch eine durch Assoziation von **Amöben** und Bakterien bewirkte Dysenterie gibt, und daß diese Amöbendysenterie namentlich in Ägypten und Griechenland verbreitet ist, indessen auch in anderen Ländern, in Rußland, Deutschland, Nordamerika usw. vorkommt (vgl. allgem. Pathologie).

Anatomisch ist die Dysenterie eine nach Intensität und Extensität in den einzelnen Fällen verschiedene Darmentzündung. Sie kann auf das Rektum, die Flexura sigmoidea und den unteren Teil des Colon beschränkt sein oder bis zur Ileocöcalklappe und hinauf in den Dünndarm reichen. Es kann ferner zugleich auch die Intensität der Entzündung an den einzelnen Stellen verschieden sein.

In frischen Fällen ist die Schleimhaut intensiv kongestioniert und geschwellt, häufig von Hämorrhagien durchsetzt, die Oberfläche mit einer hühnereiweißähnlichen, mit blutigen Streifen vermischten Flüssigkeit bedeckt. Sehr bald gewinnt das Sekret indessen einen eitrigen, zum

Teil auch blutigen Charakter, ferner treten die bereits in § 182 erwähnten kleienförmigen Beläge auf, ein Zeichen, daß superfizielle Nekrose, sowie Zerfall des Gewebes eingetreten sind. Weiterhin stellen sich auch für das unbewaffnete Auge erkennbare Substanzverluste ein.

Man kann eine katarrhalische und eine diphtheritische Form unterscheiden, doch gehen beide Formen ohne Grenze ineinander über. Bei den leichteren Formen ist der Zerfall des Gewebes zunächst ein oberflächlicher (Fig. 483 A, *f*, S. 622), der allmählich in die Tiefe (*g*) greift, bei schweren Formen kann an einer gegebenen Stelle die ganze Drüsenschicht der Mucosa oder wenigstens der größere Teil derselben (Fig. 492*a*) gleichzeitig absterben, wobei sie zu einer körnigen Masse wird, in welcher die Konturen der einzelnen Strukturbestandteile, sowie auch die Kerne der Zellen mehr und mehr verschwinden. Die nekrotischen Herde sind häufig auf die Höhen der Schleimhautfalten beschränkt, so daß nur diese mißfarbig, grauweiß oder grau oder schwarz aussehen, während die dazwischen gelegenen Teile eine dunkelrote oder graurote Farbe besitzen. In anderen Fällen bilden sie einen kleienförmigen, teils haftenden, teils lösbaren Belag, seltener umfangreiche, zusammenhängende, nekrotische Platten.

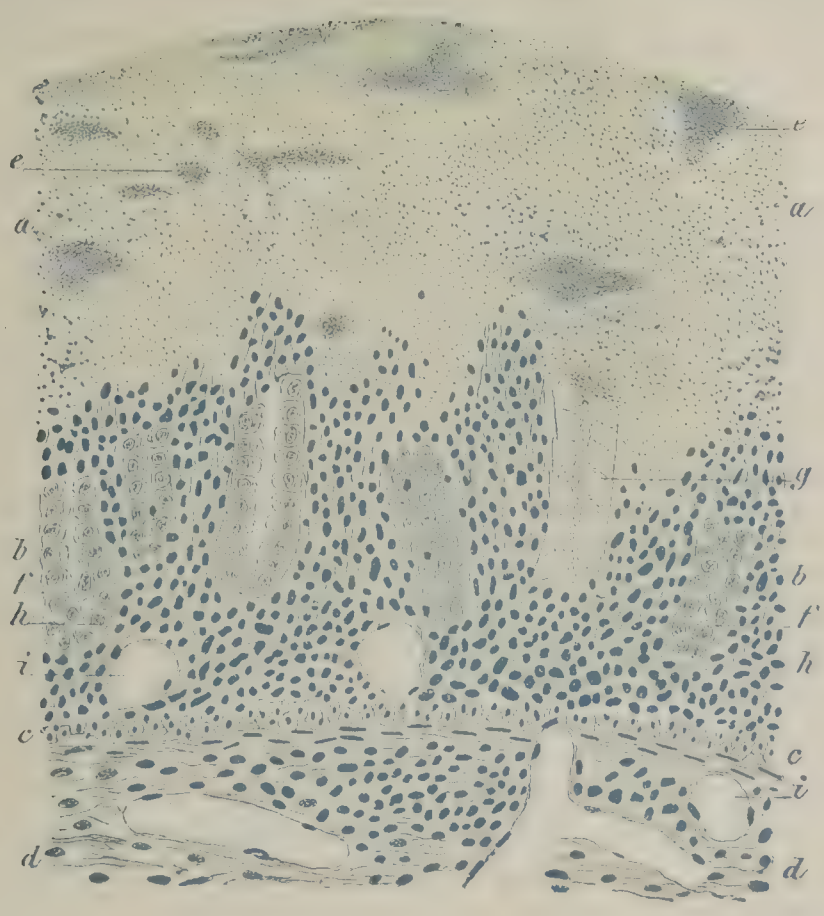

Fig. 492. Bazilläre Diphtheritis des Dickdarms (Alk. Gentianaviol.). *a* Nekrotischer, von Bazillen durchsetzter Teil der Drüsenschicht der Mucosa. *b* Erhaltene Drüse. *c* Muscularis mucosae. *d* Submucosa. *e* Schwärme von Bazillen. *f* Drüsen mit erhaltenem Epithel. *g* Drüse mit nekrotischem Epithel und Bazillen. *h* Zellig infiltriertes Bindegewebe. *i* Blutgefäße. Vergr. 80.

Unter den nekrotischen Herden ist das Gewebe immer stark zellig infiltriert (Fig. 482 d_1 und Fig. 487 *c*); die Infiltration kann die ganze Submucosa durchsetzen und schließlich auch auf die Muscularis übergreifen. Auch die Lymphfollikel nehmen an der Schwellung Teil und können ulzerieren. Zuweilen wird ein Teil der Mucosa durch Eiterung unterminiert, worauf dann ganze Gewebsstücke zur Ablösung kommen.

Sowie Teile der Mucosa sich abstoßen, bilden sich Geschwüre, welche je nach der Extensität und Intensität des Prozesses bald nur spärlich, klein und oberflächlich, bald größer, tiefgreifend und über weitere Strecken ausgedehnt sind. Die Amöbendysenterie soll durch die Bildung kleiner umschriebener Geschwüre mit unterminierten Rändern charakterisiert sein.

Der Prozeß kann auf verschiedenen Stadien stehen bleiben und zur Heilung kommen. Bei geringen Substanzverlusten bleibt nur eine mehr oder minder hochgradige Atrophie der Mucosa zurück. Größere

Geschwüre hinterlassen atrophische narbige Stellen. Sind die destruktiven Prozesse sehr bedeutend und wird die Entzündung chronisch, so geht in einem großen Teile des Dickdarms die Drüsenschicht der Mucosa ganz oder teilweise verloren, während die freigelegten tieferen Teile der Mucosa und Submucosa und weiterhin auch die äußeren Darmhäute sich verhärten. Gleichzeitig wird der Umfang des Darms mehr oder weniger verringert, nicht selten so bedeutend, daß man nur noch mit Mühe einen Finger durch das Lumen durchführen kann. Die inselförmigen Schleimhautreste bilden oft papillöse und polypöse Exkreszenzen. Nicht selten bilden sich durch Erweiterung abgeschnürter Drüsenteile oder durch Sekretansammlung in Hohlgeschwüren, die sich mit Epithel ausgekleidet haben, mit Zylinderepithel ausgekleidete Cysten, die in die Submucosa hineinreichen können.

Literatur über Dysenterie.

Amos, *Recent work on Dysentery, J. of Path. VIII 1902.*
Bertrand, *Pathogénie de la dysentérie, Rev. de méd. 1897.*
Broïdo, *Les agents pathogènes de la dysenterie, Arch. de méd. exp. 1903.*
Campbell, *Colitis or Dysentery, Journ. of Path. VI 1899.*
Celli *und* ***Valenti,*** *Ätiologie der Dysenterie (Bacillus), Zbl. f. Bakt. XXV 1898.*
Ciechanowski *und* ***Nowak,*** *Ätiologie der Dysenterie, Zbl. f. Bakt. XXIII 1898.*
Cornil, *Ulcérations intestinales dans la dysenterie, A. d. phys. V 1873.*
Councilman *and* ***Lafleur,*** *Amoebic Dysentery, J. Hopkins Hosp. Rep. II, Baltimore 1891.*
Cramer, *Neue Arbeiten über Tropenruhr, Zentralbl. f. allg. Path. VII 1896 (Lit.).*
Fenoglio, *Entéro-colite par amoebae coli, Arch. ital. de biol. XIV 1890.*
Flexner, *Etiol. of tropic Dysentery, Bull. of the Johns Hopkins Hosp. XI 1900.*
Grigorieff, *Mikroorganismen bei Dysenterie, Zentralbl. f. Bakt. XII 1892.*
Hoppe-Seyler, *Dysenterie und Amöbenenteritis, Deutsche Klinik II 1903.*
Janowski, *Ätiologie der Dysenterie, Zentralbl. f. Bakt. XXI 1897.*
Jürgens, *Zur Ätiologie der Ruhr, Deutsche med. Woch. 1903.*
Kartulis, *Dysenterieamöben, Zentrabl. f. Bakt. II 1889, VII 1890, IX 1891; Amöbendysenterie, Handb. d. path. Mikroorg., Ergänzungsb. I. Heft 1906.*
Kelsch, *Contrib. à l'anat. de la dysentérie chronique, Arch. de phys. V 1873.*
Kruse, *Die Ruhr und ihr Erreger (Bacillus), D. med. Woch. 1900, 1901 u. 1903; Stand der Dysenteriefrage, Z. f. Bakt. 31. Bd. 1902; Ätiologie und Prophyl. der Ruhr, Z. f. ärztl. Fortbildung I 1904.*
Kruse *u.* ***Pasquale,*** *Unters. üb. Dysenterie u. Leberabszeß, Z. f. Hyg. XVI 1894.*
Lentz, *Dysenterie, Handb. d. path. Mikroorg. II 1903.*
Lüdke, *Bazillüre Dysenterie, Zentralbl. f. Bakt. 38. Bd. 1905.*
Maggiora, *Mikr. u. bakt. Beobacht. b. dysent. Dickdarmentzünd., Z. f. Bakt. XI 1892.*
Moreul *et* ***Rieux,*** *Unité de la dysentérie, Rev. de méd. 1902.*
Ogata, *Zur Ätiologie der Dysenterie, Zentralbl. f. Bakt. XI 1892.*
Osler, *Über die bei Dysenterie vorhandenen Amöben, Zentralbl. f. Bakt. VII 1890.*
Pottien, *Bakteriologie der Ruhr, Hyg. Rundschau 1897.*
Quincke, *Protozoenenteritis, Berl. klin. Woch. 1899.*
Roos, *Zur Kenntnis der Amöbenenteritis, Arch. f. exp. Path. XXXIII 1894.*
Shiga, *Studien über Dysenterie (Bacillus), D. med. Woch. 1901 u. 1903; Z. f. Hyg. 41. Bd. 1902.*
Vaillard *et* ***Dopter,*** *Dysenterie épidémique bacillaire, Ann. de l'inst. Past. XVII 1903.*
Weichselbaum, *Was ist als Dysenterie zu bezeichnen, Verh. d. D. path. Ges. IV 1902.*
Wesener, *Unsere gegenw. Kenntn. üb. Dysenterie, Zbl. f. allg. Path. III 1892 (Lit.).*
Woodward, *The medical and surgical history of the war of the rebellion, Part II 1879.*

§ 186. Die **Cholera epidemica** s. **asiatica** ist anatomisch durch eine über den ganzen Darm sich erstreckende **akute Entzündung** charakterisiert, bei welcher eine äußerst kopiöse Menge von Flüssigkeit in den Darmkanal transsudiert. Sterben die von der Cholera Befallenen in den ersten Tagen der Erkrankung, so enthält der Darm eine reich-

liche Menge einer trüben, grauweißen, geruchlosen, alkalischen, oft mit Flocken vermischten, reiswasserähnlichen Flüssigkeit. Die Schleimhaut des Dünndarms ist injiziert, rosarot gefärbt, feucht, geschwellt, oft da und dort von Hämorrhagien durchsetzt. Meist ist auch die Serosa des Darms injiziert, getrübt und fühlt sich klebrig an. Das Epithel der oberflächlich gelegenen Teile der LIEBERKÜHNschen Krypten ist in den ersten Stunden der Erkrankung in Verschleimung und Desquamation begriffen und die Oberfläche des Darms daher mit Schleim bedeckt. Später ist das Epithel zu einem großen Teil abgestoßen und der transsudierten Flüssigkeit beigemischt. Das Bindegewebe der Mucosa, zum Teil auch der Submucosa, ist von ziemlich zahlreichen Rundzellen durchsetzt; mitunter liegen zellige Herde auch in der Serosa. Die follikulären Apparate des Dünndarms sind mehr oder weniger geschwellt, grauweiß oder hellrötlich, von einem hyperämischen Saum umgeben. Am stärksten pflegt das Ileum verändert zu sein. Der Dickdarm ist zu Beginn oft wenig verändert.

Tritt der Tod in einem späteren Stadium der Krankheit ein, so ist der Inhalt meist spärlich und nicht mehr so dünnflüssig, auch mehr gallig gefärbt, im Dickdarm finden sich sogar harte Kotballen. Die Schleimhaut ist bald blaß, bald schieferig gefärbt, bald injiziert und von Hämorrhagien durchsetzt. Noch später, im Typhoidstadium, finden sich Geschwüre, welche durch diphtheritische Gewebsverschorfung entstanden sind, namentlich im Dickdarm und in dem unteren Teile des Dünndarms. Es kann der Darm wie bei Dysenterie aussehen.

Die Ursache der Cholera ist die im allgemeinen Teile beschriebene, von KOCH entdeckte **Choleraspirille** (vgl. § 179 d. allg. Teils). Bei frischen Fällen finden sich große Mengen derselben sowohl im Darminhalt und in den verschleimenden und sich abstoßenden Lagen des Epithels, als auch in dem Lumen der Krypten und zwischen und unter deren Epithelzellen und im subepithelialen Bindegewebe. Die Spirillen bilden bei ihrer Vermehrung ein Gift, welches das Darmepithel schädigt und, resorbiert, auf den Gesamtorganismus giftig wirkt, vornehmlich aber die Gefäße lähmt. Der saure Magensaft des gesunden Magens ist der Spirillenentwicklung hinderlich; Störung der Magenfunktion prädisponiert danach zu Cholerainfektion.

Die **Cholera nostras** s. **europaea** ist anatomisch durch ähnliche Veränderungen im Darm, wie sie bei asiatischer Cholera vorkommen, charakterisiert, darf aber ätiologisch nicht mit derselben identifiziert werden. Entscheidend für die Diagnose kann, abgesehen von dem Verlaufe der Epidemie, nur der sichere Nachweis der für die Cholera asiatica charakteristischen Spirille sein, welche in eigenartiger Weise in Kulturen sich vermehrt und auf Tiere in bestimmter Weise wirkt.

Literatur zur pathologischen Anatomie der Cholera.

Doyen, *Rech. anatomiques et expérim. sur le choléra épidémique, Arch. de phys. VI 1885.*
v. Ermengem, *Rech. sur le microbe du choléra asiatique, Bruxelles 1885.*
Kelsch *et* ***Vaillard,*** *Contrib. à l'anat. path. du choléra asiatique, A. de phys. V 1885.*
Koch, *Konferenz zur Erörterung der Cholerafrage, Deutsche med. Woch. 1884 u. 1885.*
Koch *u.* ***Gaffky,*** *Bericht üb. d. Tätigkeit d. z. Erforschung d. Cholera i. J. 1883 nach Ägypten u. Indien entsandten Kommission, Arb. a. d. K. Gesundheitsamte, Berlin 1887.*
Kolle, *Cholera asiatica, Handb. d. path. Mikroorg. III 1903.*
Nicati *et* ***Rietsch,*** *Rech. sur le choléra, Paris 1886.*
Pfeiffer, *Cholerafrage bis Ende 1886, Deutsche med. Woch. 1886 u. 1887.*

§ 187. Der **Typhus abdominalis** ist eine Infektionskrankheit, welche ihre Entstehung der Vermehrung des Typhusbacillus in dem Darm und in der Darmwand verdankt (vgl. d. allgem. Teil § 159).

Die **Darmveränderungen** bei Typhus abdominalis haben hauptsächlich im untersten Teil des Ileums und im obersten des Dickdarms, seltener höher oben oder tiefer unten ihren Sitz. Im wesentlichen handelt es sich um eine nekrotisierende Infiltration der follikulären Apparate und ihrer Umgebung, begleitet von einer katarrhalischen Entzündung der übrigen Schleimhaut.

In den ersten Tagen sind die Schleimhaut des unteren Teils des Ileums sowie die darin enthaltenen Plaques intensiv gerötet und gleichmäßig geschwellt. Weiterhin wird die Schwellung der Plaques (Fig. 493) stärker, d. h. es bilden sich innerhalb derselben erhabene Leisten und Wülste. Diese Schwellung breitet sich bald rascher, bald langsamer über die ganzen Plaques aus, so daß sie, in toto betrachtet,

Fig. 493. Schwellung der Solitärfollikel und der Peyerschen Plaques bei Typhus abdominalis. Um 1/5 verkleinert.

beetartig erhaben erscheinen. Hat die Schwellung ihren Höhepunkt erreicht, so kann man meist auch nicht mehr einzelne Wülste unterscheiden, sondern es ist die Oberfläche mehr glatt, nur von kleinen Grübchen unterbrochen, die dem Sitz der Follikel entsprechen. Gleichzeitig bilden sich an Stelle der Solitärfollikel rundliche Knoten.

Mit der Ausbildung der Schwellung erhalten die Plaques und die Follikel ein markweißes Aussehen.

Die Schwellung der Plaques und der Solitärfollikel ist im wesentlichen durch eine äußerst dichte zellige Infiltration der Mucosa (Fig. 494 a_1) und Submucosa (b_1) bedingt, welche teils auf eine zellige Exsudation, teils auf eine zellige Wucherung des follikulären und des peri- und interfollikulären Gewebes zurückzuführen ist. Zuweilen scheidet sich auch Fibrin ab, und zwar entweder an der Oberfläche oder im Innern der Schwellung oder auch an beiden Orten. In der Mucosa sind die Drüsen (f) durch die zelligen Massen auseinandergedrängt und aus ihrer Lage gebracht. Die Submucosa ist im ganzen Gebiet der Plaques gleichmäßig infiltriert (b_1). In frühen Stadien sind die geschwollenen Follikel (g) innerhalb des Infiltrates noch deutlich erkennbar, später nicht mehr.

An der zelligen Infiltration und Wucherung partizipiert zuweilen, wenn auch in beschränktem Maße, die Muskelschicht (c_1, d_1), ja selbst die Serosa (e_1).

Die Zahl der geschwellten Plaques und Solitärfollikel ist sehr verschieden. Nicht selten sind nur einige wenige oder sogar nur eine Plaque erheblich geschwellt, in andern Fällen reicht die Affektion bis hoch in das Jejunum hinauf; nach abwärts kann sie sich bis zum Anus erstrecken.

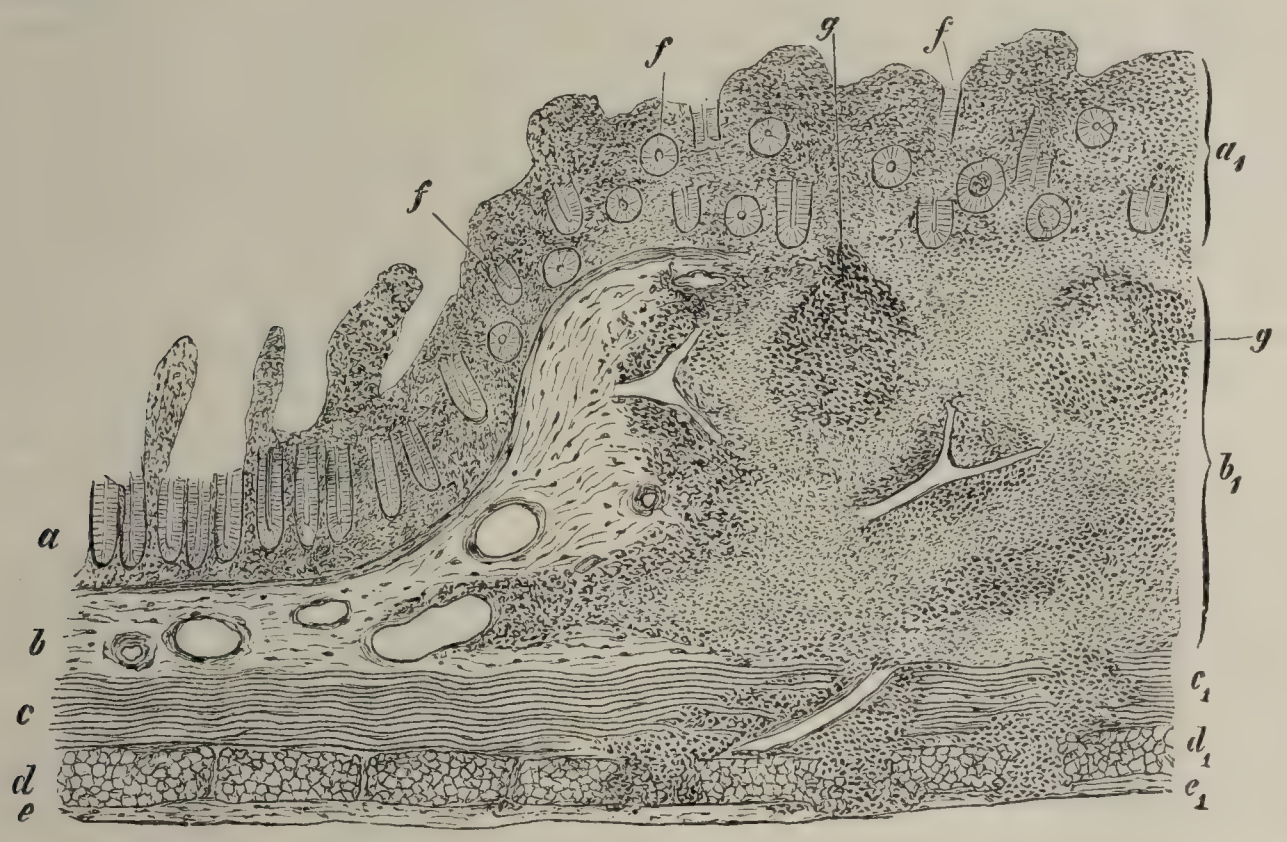

Fig. 494. Typhus abdominalis. Schnitt durch den Rand einer geschwellten PEYERschen Plaque (Alk. Häm.). *a* Mucosa. *b* Submucosa. *c* Muscularis interna. *d* Muscularis externa. *e* Serosa. a_1 b_1 c_1 d_1 e_1 Die verschiedenen Darmwandschichten infiltriert. *f* LIEBERKÜHNsche Drüsen. *g* Follikel. Vergr. 15.

In der zweiten Woche des Typhus pflegt eine partielle Nekrotisierung der geschwellten Plaques (Fig. 495) einzutreten, welche entweder den ganzen zentralen Teil der Plaques (*a*) einnimmt oder innerhalb derselben mehrere kleinere Schorfe bildet, welche sehr bald durch Zerfall an der Oberfläche ein zerfetztes Aussehen gewinnen und durch Imbibition mit Galle eine gelbe oder graugelbe oder gelbbraune Farbe er-

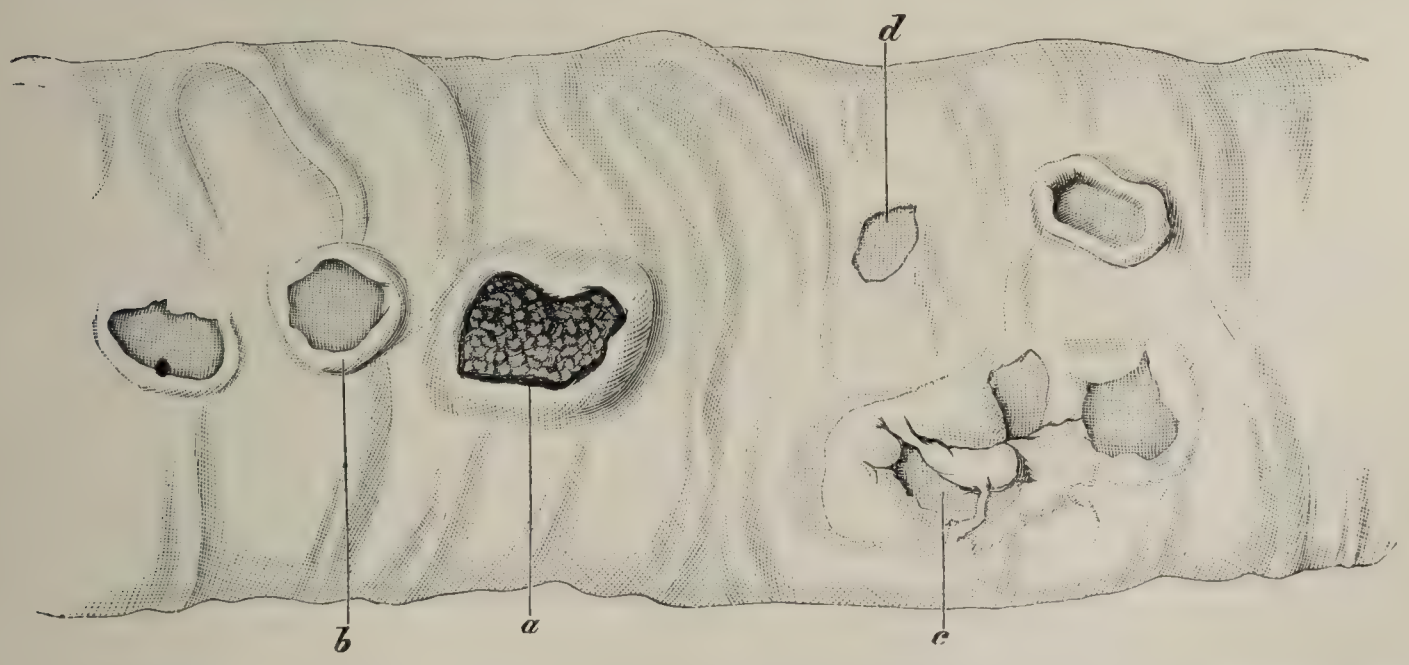

Fig. 495. Darmgeschwüre bei Typhus abdominalis. *a* Geschwür mit festsitzendem, nekrotischem Schorf. *b* Gereinigtes Geschwür mit infiltriertem Rand, *c* PEYERsche Plaque, mit mehrfachen Geschwüren und geschwellten Rändern. *d* Geschwür mit abgeschwelltem Rande. Natürl. Größe.

halten. Im weiteren Verlaufe lockert sich der Zusammenhang der nekrotisch gewordenen Teile mit dem noch erhaltenen Gewebe, wobei es durch Gefäßarrosion zu Blutungen kommen kann.

Nach ihrer Losstoßung, die nach wenigen Tagen erfolgt, hinterlassen sie einen Substanzverlust (*b*, *c*), dessen Grund meist glatt und gereinigt erscheint. Die Ränder des Geschwürs sind um diese Zeit noch infiltriert und geschwellt.

Die Geschwüre bleiben meistens auf das Gebiet der Plaques sowie der Solitärfollikel und ihrer nächsten Umgebung beschränkt, doch kommt es, namentlich an der Ileocöcalklappe, vor, daß auch noch größere oder kleinere Abschnitte der benachbarten Schleimhaut der Nekrose verfallen. Gewöhnlich nekrotisieren nur die Mucosa und die Submucosa. Zuweilen werden indessen auch Teile der Muscularis und schließlich auch der Serosa zerstört, doch erreicht die Größe der Nekrose in den letztgenannten Teilen nie dieselbe Ausdehnung, wie in der Mucosa und Submucosa. Perforation des Darms kann sich an die Geschwürsbildung anschließen.

Die Rückbildungs- und Heilungsvorgänge an den erkrankten Teilen können in verschiedenen Stadien der Affektion beginnen. Tritt keine Nekrose ein, so schwellen die Plaques durch Resorption des Infiltrates ab, werden dabei schlaff und gleichzeitig auch wieder hyperämisch. Durch Austritt von roten Blutkörperchen aus den Gefäßen wird das Gewebe mehr oder weniger ausgesprochen blutig infiltriert, so daß die Plaques später eine schiefergraue Färbung erhalten.

An Geschwüren schwellen die infiltrierten Geschwürsränder ab, werden schlaff und erscheinen hyperämisch. Nicht selten kommt es zu Blutungen aus denselben. Schreitet der Prozeß der Heilung vor, so bildet sich auf dem Geschwürsgrunde selbst ein zartes Keimgewebe, das mit Epithel bedeckt und mit neuen, zunächst indessen nicht regelmäßig gelagerten Drüsenschläuchen, welche der Muscularis direkt aufliegen können, versehen wird.

Wo Geschwüre ihren Sitz gehabt haben, findet man noch lange nach Ablauf des Typhus in den erkrankt gewesenen Plaques seichte, glatte, schieferig gefärbte Vertiefungen, innerhalb welcher die Muscularis des Darms nur von einem zellreichen, teils drüsenfreien, teils drüsenhaltigen Bindegewebe und einer einfachen Epithellage bedeckt ist.

Mit der Entzündung der lymphatischen Apparate des Darms geht jeweilen auch eine Entzündung der zugehörigen Lymphdrüsen parallel, die ebenfalls zu partieller Gewebsnekrose führen kann.

Die durch Paratyphusbazillen hervorgerufenen anatomischen Veränderungen sind denen bei echtem Typhus ziemlich gleich, soweit die bis jetzt spärlichen Sektionen ein Urteil zulassen.

Literatur zur pathologischen Anatomie des Typhus.

Brion, *Paratyphus, Deutsche Klinik II 1903.*
Cygnäus, *Studien üb. d. Typhusbacillus, Beitr. z. path. Anat. v. Ziegler VII 1890.*
Hoffmann, *Untersuch. üb. d. path. Veränd. der Organe bei Abdominaltyphus, 1869.*
Hoffmann, A., *Beitr. z. Kenntn. d. Darmveränd. b. Typhus abdom., Braunschweig 1890.*
Klein, *Report on the intim changes in enteric or typhoid fever, Reports of the medical office of the Privy Council, London 1875.*
Kutscher, *Abdominaltyphus, Handb. d. path. Mikroorg., Ergänzungsb. I. Heft 1906.*
Marchand, *Darmveränderungen bei Typhus abdominalis, Zbl. f. allg. Path. I 1890.*
Neufeld, *Typhus, Handb. d. path. Mikroorg. II 1903.*
Virchow, *Kriegstyphus und Ruhr, sein Arch. 52. Bd. 1871.*
Zülzer, *Eulenburgs Realenzyklop. Art. Abdominaltyphus.*

§ 188. Die **Tuberkulose des Darms** ist eine der allerhäufigsten Darmaffektionen und hat ihren Sitz im Gebiete der lymphadenoiden Apparate. Am häufigsten ist die Gegend der Ileocöcalklappe erkrankt, doch ist nicht selten auch der Dickdarm bis hinunter zum Anus affiziert, und es kann die Erkrankung bis hinauf zum Duodenum reichen.

Die Darmtuberkulose ist zweifellos in der überwiegenden Mehrzahl eine **sekundäre,** d. h. die Tuberkelbazillen entstammen einem zerfallenden tuberkulösen Herde, meist der Lungen und dringen von verschlucktem Sputum aus in die lymphatischen Apparate des Darms ein. Daneben gibt es aber auch eine **primäre** Darmtuberkulose, bei der die Darmschleimhaut Eingangspforte und erste Lokalisation des tuberkulösen Virus ist.

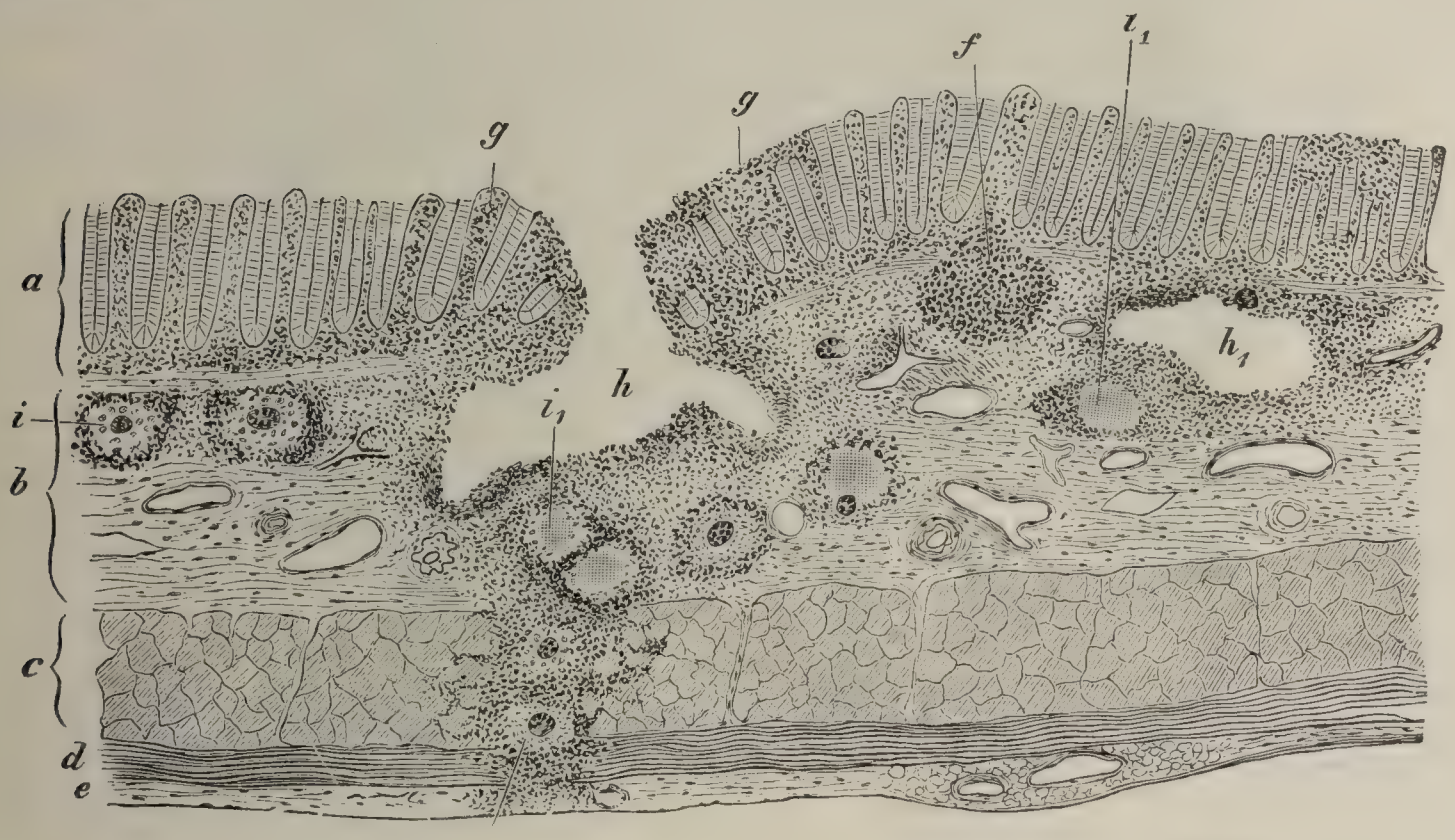

Fig. 496. Tuberculosis intestini crassi (Alk. Bismarckbraun). *a* Mucosa. *b* Submucosa. *c* Muscularis interna. *d* Muscularis externa. *e* Serosa. *f* Solitärer Follikel. *g* Zellige Infiltration der Mucosa. *h* Geschwür. h_1 Submucöser Erweichungsherd. *i* Frische und i_1 verkäste Tuberkel. Vergr. 30.

Die Zufuhr von Tuberkelbazillen mit der Nahrung gehört sicher zu einem häufigen Ereignis, und zwar sowohl von Bazillen des typus humanus, wie besonders bei Kindern mit der Milch vom typus bovinus. Es darf auch als sicher gelten, daß die Bazillen die Darmwand durchdringen können ohne bleibende Veränderungen in der Schleimhaut zu hinterlassen, und sich in den Mesenterialdrüsen oder anderen Organen ansiedeln. Ob aber dieser Infektionsmodus, wie VON BEHRING meint, die Hauptrolle für die Tuberkulose überhaupt spielt, erscheint nicht sichergestellt. Nach v. BEHRING ist der Epithelbelag im Darmrohr bei Säuglingen noch nicht kontinuierlich, so daß Bazillen außerordentlich leicht resorbiert werden. Die Häufigkeit der primären Darmtuberkulose wird von verschiedenen statistischen Untersuchungen verschieden berechnet (8—20 %). Jedenfalls scheint es, daß bei Erwachsenen fast ausschließlich der typus humanus der Tuberkelbazillen die Infektion hervorruft, während bei Kindern auch der typus bovinus häufiger vom Darm aus einzudringen scheint und auch zu Allgemeininfektion führen kann (KOSSEL und WEBER).

Im ersten Beginn bilden sich innerhalb von Plaques oder an Stellen, wo Solitärfollikel sitzen, knötchenförmige Erhebungen, die vom Epithel bedeckt sind. Nach einer gewissen Zeit erscheint innerhalb

dieser Knötchen ein gelbweißer Herd als Zeichen der im Zentrum desselben eingetretenen Verkäsung. Durch Zerfall bildet sich ein mit infiltrierten Rändern versehenes Geschwür (Fig. 496 *h*), in dessen Grund und Umgebung neue Tuberkel entstehen (*i*, i_1), zwischen denen das Gewebe zellig infiltriert ist. Greifen die Verkäsung und der Zerfall auch auf diese Teile über, so vergrößert sich das Geschwür und verschmilzt nicht selten mit benachbarten Zerfallshöhlen (h_1) oder Geschwüren.

Größere Geschwüre (Fig. 497 *b*) pflegen eine sehr unregelmäßige Beschaffenheit zu zeigen, sind meist buchtig und zeigen oft eine gürtelförmige Ausbreitung.

Die Ränder sind gemeiniglich infiltriert, bei großen Geschwüren jedoch nicht regelmäßig. Da und dort finden sich am Rande oder im Gewebe gelbe, nekrotische, knötchenförmige Herde.

Von der Submucosa aus greift die Tuberkeleruption sehr häufig auch auf die Muscularis (Fig. 496 *c*, *d*, *i*) über und erreicht schließlich

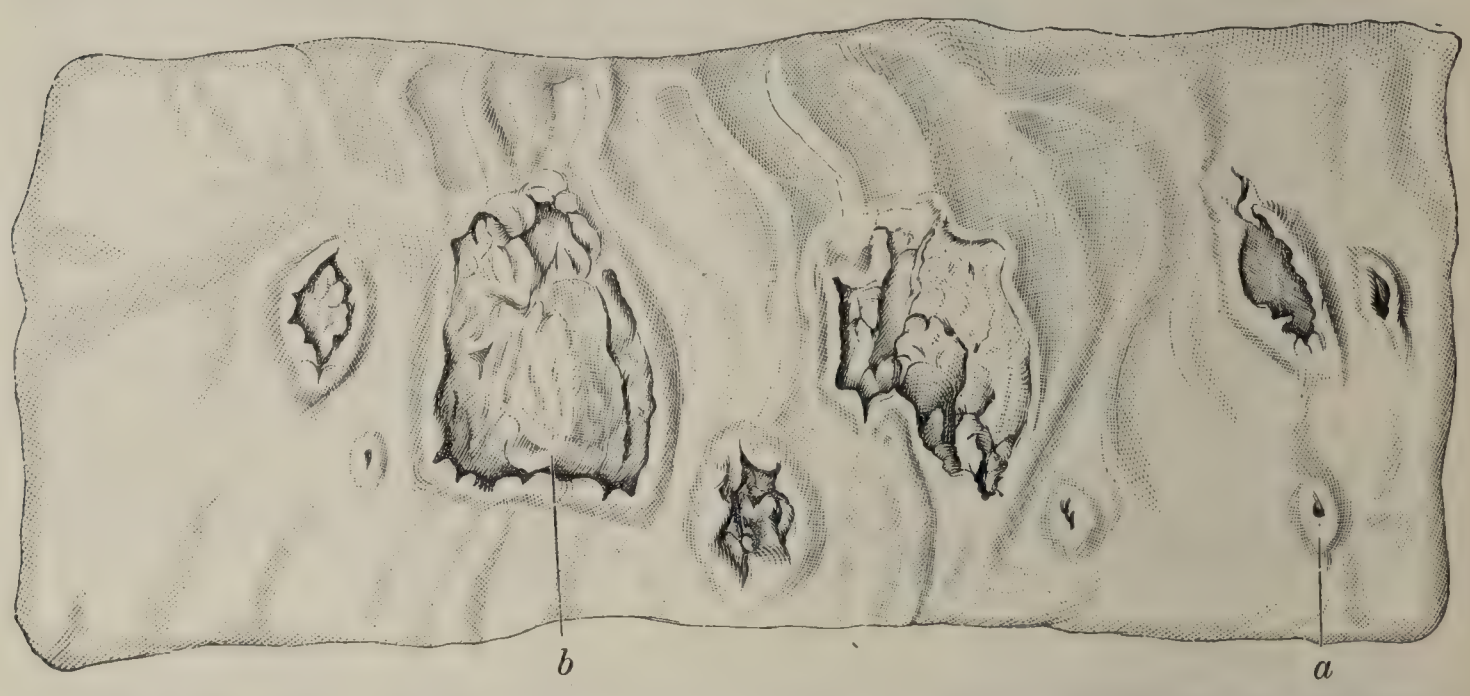

Fig. 497. Tuberkulöse Darmgeschwüre. *a* Kleine Follikularverschwärung. *b* Großes Geschwür.

die Serosa. Sie befolgt dabei den durch die Lymphgefäße vorgezeichneten Weg und bildet deshalb in der Serosa nicht selten Gruppen und Reihen von Tuberkelknötchen (Fig. 498), in deren Umgebung das Gewebe durch Injektion zahlreicner, zum Teil neugebildeter Gefäße gerötet ist. Bei gleichzeitiger Tuberkulose der Mesenterialdrüsen kann sich Stauung in den Cylusgefäßen mit mehr oder weniger starker Entzündung ihrer Wand einstellen (Fig. 499).

Völliger Stillstand der Verschwärung und mehr oder weniger vollkommene Vernarbung treten nur selten ein; gewöhnlich schreiten die knötchenförmige Infiltration und der Zerfall bis zum letalen Ende, wenn auch langsam, weiter. Erfährt im Grunde gürtelförmiger Geschwüre das erkrankte Darmgewebe eine narbige Schrumpfung, oder erreichen die Tuberkelbildungen und die damit verbundenen Bindegewebshypertrophien eine sehr bedeutende Mächtigkeit, und treten etwa auch noch Verwachsungen des erkrankten Darms mit der Nachbarschaft ein, so kann sich eine mehr oder minder hochgradige, zuweilen die Fortbewegung des Darminhaltes aufhebende Stenose des Darms einstellen. Greift die Ulzeration auch auf die äußeren Schichten

der Darmwand über, so kann es zur Perforation des Darms und damit zu eiteriger oder jauchiger Peritonitis kommen. Bei ulzeröser Tuberkulose des Rektums bilden sich nicht selten perirektale Abszesse und weiterhin äußere und innere oder auch totale Fisteln.

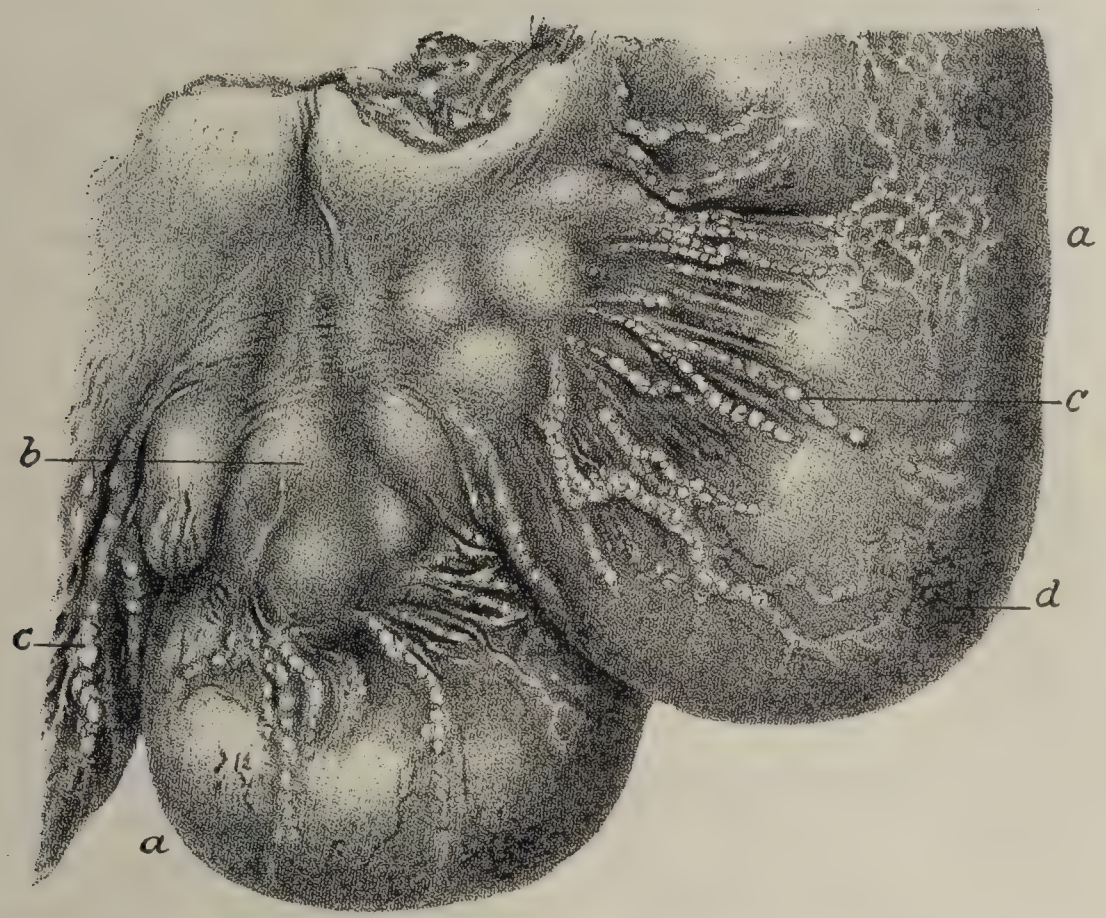

Fig. 498. Tuberkulose und Lymphstauung in den Chylusgefäßen bei Darmtuberkulose und Tuberkulose der Mesenterialdrüsen. *a* Darm. *b* Tuberkulöse Lymphdrüsen. *c* Tuberkulöse und erweiterte Chylusgefäße. *d* Stelle eines tuberkulösen Darmgeschwürs. Nat. Größe.

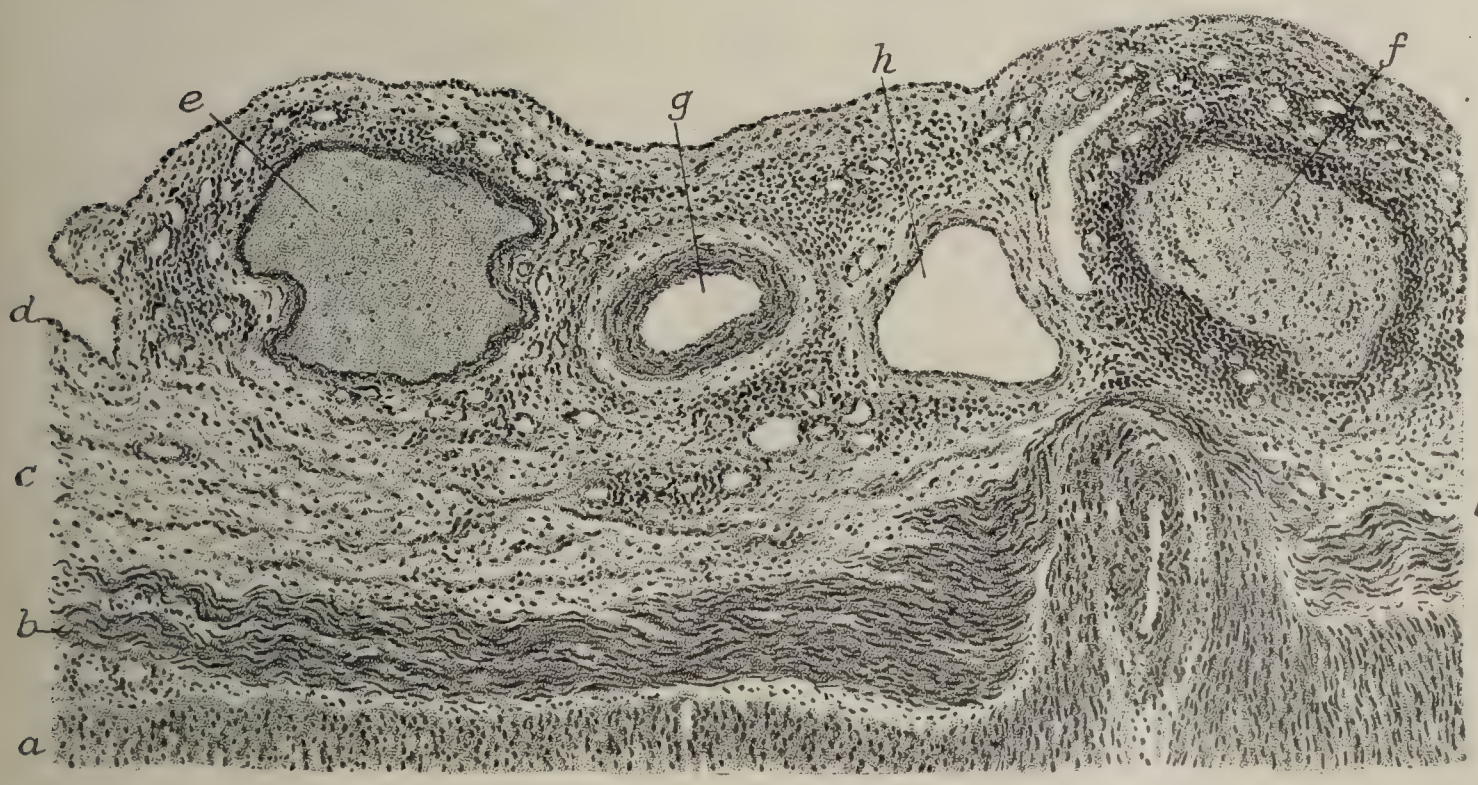

Fig. 499. Erweiterung der Chylusgefäße infolge von Tuberkulose der Mesenterialdrüsen. *a* Darmmuscularis im Querschnitt, *b* im Längsschnitt. *c* Verdickte Serosa. *d* Peritonealepithel. *e* Erweitertes Chylusgefäß, *f* mit entzündeter Wandung. *g* Arterie. *h* Vene.

Literatur über Darmtuberkulose.

Baumgarten, *Über Tuberkel und Tuberkulose, Zeitschr. f. klin. Med. XI 1885.*
v. Behring, *Lungenschwindsuchtentstehung, D. med. Woch. 1903; Phtisiogenese, ib. 1904.*
Biedert, *Tuberkul. d. Darms u. d. lymphat. Apparate, Jahrb. f. Kinderheilk. XXI 1884.*
Conrath, *Cöcumtuberkulose, Beitr. v. Bruns XXI 1898 (Lit.).*
Dobroklowsky, *Pénétrat. du bac. tub. à travers la muqueuse intest., A. de méd. exp. II 1890.*
Edens, *Primäre Darmtuberkulose in Berlin, Berl. klin. Woch. 1905.*
Fibiger, *Tuberkulöse Dünndarmstrikturen, Nord. Med. Arkiv 1901.*
Girode, *Contrib. à l'étude de l'intestin des tuberculeux, Thèse de Paris 1880.*
Gottsacker, *Zur Histogenese der tuberkulösen Darmgeschwüre, I.-D. Bonn 1880.*
Hartmann, *Tuberkulöse Darmstenose, Arb. her. von v. Baumgarten III 1901.*
Herxheimer, *Über Bazillen in verküsten Darmfollikeln, Deutsche med. Woch. 1885.*
Kossel *und* ***Weber,*** *Tuberkelbazillen verschiedener Herkunft, D. med. Woch. 1905.*
Litten, *Tuberkulöse Darmstenose, Zeitschr. f. klin. Med. II 1881.*
Tchistowitch, *Contrib. à l'ét. de la tuberculose intestinale, Ann. de l'Inst. Pasteur III 1889.*
Verliac, *Les différ. formes de la tuberc. intestinale, Rev. de la tub. I 1904 (Lit.).*
Volkmann, *Tuberkulöse Anusfisteln, Langenbecks Arch. 32. Bd. 1885.*
Wagener, *Primäre Darmtuberkulose, Berl. klin. Woch. 1905.*

§ 189. **Syphilis des Darms** kommt am häufigsten im Rektum dicht oberhalb des Anus vor, und es können sich hier sowohl Primäraffektionen als auch Papeln und gummöse Entzündungsherde bilden. Primäraffektionen kommen am ehesten bei passiver Päderastie vor und führen bald zu Geschwürsbildungen. Papeln treten am häufigsten gleichzeitig mit Papeln in der Umgebung des Anus auf und exulzerieren ebenfalls. Die gummösen Entzündungsherde haben ihren Sitz vornehmlich in der Submucosa und führen bei ihrem Zerfall und Durchbruch zu buchtigen Hohlgeschwüren, bei Heilung zu Strikturen. Unter Umständen kann die Mucosa bis zu 10 und 12 cm über dem Anus größtenteils zerstört werden, so daß nur noch kleine rundliche und streifenförmige, zudem häufig noch unterminierte Inseln von Schleimhaut vorhanden sind. Ist der Prozeß noch frisch, so sezernieren die Geschwüre Eiter. Bei Heilung verhärtet sich das unterliegende Gewebe und schrumpft zugleich, so daß der Mastdarm verengt wird.

In seltenen Fällen treten gummöse Herde auch im perirektalen Gewebe auf. Durch Zerfall und Durchbruch nach dem Rektum oder nach der Haut können sie zur Bildung äußerer oder innerer Fistelgänge führen.

Im Colon und im Dünndarm sind syphilitische Entzündungen sehr selten, doch sind mehrfach Geschwüre und strahlige Narben, sowie knotenförmige oder auch mehr diffuse, die ganze Darmwand durchsetzende Infiltrationen beobachtet, welche nur als syphilitische gedeutet werden konnten. Etwas häufiger kommt Darmsyphilis bei hereditär syphilitischen Kindern vor, hat ihren Sitz bald im Dünndarm, bald im Dickdarm, und ist bald durch umschriebene gummöse Herde, bald durch mehr diffus ausgebreitete, vornehmlich submuköse Wucherungen charakterisiert, die teils in den Plaques, teils außerhalb derselben sitzen und zu Geschwüren zerfallen, welche nicht selten gürtelförmig den Darm umgreifen.

Literatur über Syphilis des Darms.

Baumgarten, *Kongenitale Darmsyphilis, Virch. Arch. 97. Bd. 1882.*
Buday, *Darmsyphilis, Virch. Arch. 141. Bd. 1895.*
Eberth, *Hereditäre Syphilis, Virch. Arch. 40. Bd. 1867.*

Fibiger, *Gastrointestinale Syphilis, Festschr. f. Orth. 1903.*
Forßmann, *Darmsyphilis, Beitr. v. Ziegler XXVII 1900.*
Fraenkel, *Acquirierte Magendarmsyphilis, Virch. Arch. 159. Bd. 1899.*
Hayem et Tissier, *De la syphilis de l'intestin, Rev. de méd. IX 1889.*
Homén, *Multiple syph. Geschwüre im Dünndarm, Zentralbl. f. allg. Path. 1893.*
Israel, O., *Üb. eine selt. Form v. Ringgeschwüren d. Darms, Charité-Ann. IX 1884.*
Lang, *Vorlesungen über Pathologie und Therapie d. Syphilis, Wiesbaden 1896.*
Mracek, *Hereditüre Syphilis, Vierteljahrsschr. f. Derm. u. Syph. X 1883.*
Oberndorfer, *Kongenitale Syphilis, Virch. Arch. 159. Bd. 1900 (Lit.).*
Oser, *Drei Fälle von Enteritis syph., Arch. f. Derm. u. Syph. III 1871.*
Rieder, *Darmerkrank. b. acquir. Syph., Jahrb. d. Hamburger Krankenanst. I 1890; Mastdarmstrikturen, Arch. f. klin. Chir. 55. Bd. 1897.*
Schuchardt, *Syphilitische Mastdarmgeschwüre, Virch. Arch. 154. Bd. 1898.*

§ 190. Als **Anthrax intestinalis** bezeichnet man eine durch Milzbrandbazillen hervorgerufene Darmerkrankung, wobei die Bazillen sowohl direkt mit der Nahrung (primärer Anthrax), als auch von einer anderen Infektionsstelle aus durch das Blut (sekundärer Anthrax) in das Gewebe des Darms gelangt sein können.

Am häufigsten lokalisiert sich der Prozeß im Jejunum, Duodenum und Ileum, seltener im Magen und im Dickdarm. Die Erkrankungsherde sind zum Teil denjenigen der Haut ähnlich und bestehen aus linsen- bis bohnengroßen und größeren schwarzroten oder braunroten, hämorrhagischen Herden mit graugelblichem oder grüngelblichem, mißfarbigem Schorf im Zentrum. In anderen Fällen sind die Kämme der Falten geschwollen und hämorrhagisch infiltriert und an den prominentesten Teilen verschorft. Mucosa und Submucosa sind im Gebiete der Herde blutig infiltriert. In der Umgebung ist das Gewebe ödematös und hyperämisch. Sowohl innerhalb dieser Herde als in deren Umgebung enthält das Gewebe Bazillen, besonders in den Blut- und Lymphgefäßen, und ebenso lassen sie sich auch in den geschwellten Lymphdrüsen nachweisen.

Der Darmmilzbrand ist mehrfach auch als **Intestinalmykose** oder als Enteromycosis bacteritica bezeichnet worden; es ist jedoch diese Bezeichnung ein Sammelbegriff, unter welchem auch andere nicht näher gekannte mykotische Darmaffektionen beschrieben worden sind. Häufig werden auch die **Fleischvergiftungen** und die **Wurstvergiftungen,** der **Botulismus,** d. h. Erkrankungen nach dem Genuß von Fleisch an Sepsis zugrunde gegangener Tiere, oder von faulendem Fleisch und verdorbenen Würsten der Intestinalmykose zugezählt, wobei teils einfache Katarrhe, teils croupöse und diphtheritische Prozesse, teils dem Milzbrand, teils dem Abdominaltypus ähnliche Darmveränderungen, sowie schwere Vergiftungserscheinungen, welche wahrscheinlich auf die Einwirkung von Fäulnisalkaloiden zurückzuführen sind, auftreten. Die Produktion der Ptomaine kann sowohl vor als nach Aufnahme des Fleisches erfolgen. Im letzteren Falle sind im Darm sich vermehrende Bakterien (Bacillus botulinus VAN ERMENGEM) die Ursache, und sie können sich in einzelnen Fällen auch in dem Gewebe der Darmwand ansiedeln und örtliche Veränderungen verursachen (s. allg. Pathol. § 6, § 157 u. § 161).

Über **Darmaktinomykose** s. d. allg. Teil § 176.

Literatur über Anthrax und Botulismus.

Bollinger, *Zur Ätiologie der Infektionskrankheiten, München 1881.*
Bouisson, *Note sur un cas de charbon intestinal, Arch. de méd. exp. I 1889.*
van Ermengem, *Über einen neuen Bacillus (B. botulinus), Z. f. Hyg. 26. Bd. 1897 (Lit.); D. path. Bakterien d. Fleischvergift., Handb. d. path. Mikroorg. II 1905.*
Fischl, *Enteromycosis haemorrhagica, Arch. f. exp. Path. XVI 1883.*

Gärtner, Fleischvergiftung v. Frankenhausen a. Kyffh., Bresl. ärztl. Zeitschr. 1888.
Huber, Die Massenerkrankung in Wurzen, Arch. d. Heilk. XIX 1878.
Krumbholz, Darmmilzbrand, Beitr. v. Ziegler XVI 1894.
Nauwerck, Wurstvergiftung, Münch. med. Woch. 1886.
Quincke, Über Fleischvergiftung, Mitteil. d. Ver. Schleswig-Holst. Ärzte 10. H. 1885.
Raimbert, Traité des maladies charbonneuses, Paris 1859.
Strauß, Le charbon des animaux et de l'homme, Paris 1886, u. A. de phys. I 1883.
Vierhuff, Über Anthrax intestinalis, Dorpat 1885.

5. Regenerative und hypertrophische Schleimhautwucherungen und Geschwülste des Darms.

§ 191. **Regenerative** und **hypertrophische Wucherungen der Darmschleimhaut** kommen am häufigsten im Verlaufe und im Anschluß an Entzündungen vor und führen zum Teil zu knotigen und polypösen Bildungen, doch können lokale Gewebshyperplasien sich auch einstellen, ohne daß eine Entzündung als Ursache nachzuweisen ist.

Das **wuchernde Bindegewebe** produziert meist wieder Bindegewebe und führt dadurch teils zu umschriebenen bindegewebigen Exrkeszenzen, teils, und zwar häufiger, zu Verdickung und Verhärtung der Mucosa und Submucosa. Zuweilen bildet sich indessen vornehmlich **lymphadenoides Gewebe,** welches zunächst durch eine **hypertrophische Wucherung der Lymphknötchen** entsteht, sich indessen auch außerhalb derselben **im submukösen Bindegewebe** entwickeln kann. Solche hypertrophischen Schwellungen sind häufiger der Ausdruck einer individuell starken Entwicklung des lymphadenoiden Gewebes. Höhere Grade der Schwellung kommen bei lymphatischer Leukämie und Pseudoleukämie vor, indem hierbei an Stelle der Lymphfollikel sich ganz ansehnliche **knoten-** und **flächenhaft ausgebreitete lymphadenoide Wucherungen** bilden können, welche auf dem Durchschnitt ein markiges, rötlichweißes oder grauweißes Aussehen zeigen.

Ähnliche lymphatische Wucherungen treten auch manchmal mit vorwiegender Beteiligung von Magen-, Dünn- und Dickdarm auf, wobei die einzelnen Abschnitte in gleichmäßiger oder ungleichmäßiger Weise betroffen sind. Über den Infiltraten kann die Schleimhaut nekrotisieren, so daß Geschwüre entstehen (Stoerk). Eine scharfe Grenze zwischen diesen Neubildungen und dem **Lymphosarkom,** das häufiger im Dünndarm als im Dickdarm auftritt, läßt sich allgemein nicht angeben (Sternberg, Gliński).

Andere Neubildungen aus der Gruppe der **Bindesubstanzgeschwülste** kommen im Darm selten vor und haben eine weit geringere Bedeutung als die Krebse. Am häufigsten beobachtet man Fibrome, Lipome, Myome, Hämangiome, Chylangiome und Sarkome.

Sie entwickeln sich teils von der Mucosa und Submucosa, teils von der Muskularis und der Serosa aus. Ragen sie Form von Polypen in das Innere des Darms, so können sie das Lumen verlegen oder durch Zerrung Invagination hervorrufen. Gestielte Geschwülste können ferner durch die Peristaltik des Darms nach und nach immer mehr von ihrem Mutterboden abgezerrt, schließlich abgerissen und mit dem Kot nach außen geschafft werden.

Die Hämorrhoiden des Mastdarms, die auch schon im Kindesalter vorkommen können, stellen in den meisten Fällen nicht Venektasieen dar, sondern Hämangiome vom telangiektatischen oder cavernösen Typus, bei denen Gefäßneubildungsprozesse vorhanden sind (Reinbach). In ihnen stellen sich häufig Stauungen und Entzündungen ein.

Das **wuchernde Epithel** produziert teils Deckepithel, teils neue Drüsen (S. 627 Fig. 488), wobei die Zellproduktion vornehmlich von dem tieferen Teile der LIEBERKÜHNschen Krypten ausgeht. Die Wucherung trägt oft einen evident regenerativen Charakter, indem der Rand und der Grund von Geschwüren (Fig. 488) mit drüsenhaltigem Gewebe überdeckt werden. Nicht selten ist die Gewebsneubildung indessen eine solche, die zu **Hypertrophie** führt, so daß in umschriebenen Bezirken Schleimhautverdickungen und Polypen entstehen (vgl. Fig. 490 *c*, S. 628), welche wegen ihres Reichtums an Drüsen gewöhnlich als **Drüsenpolypen** bezeichnet werden. Sie gelangen am häufigsten in den dicken Gedärmen, die durch voraufgegangene dysenterische Prozesse verändert sind, zur Beobachtung, kommen indessen auch im Dünndarm vor und sitzen zuweilen in einer Schleimhaut, an der Zeichen voraufgegangener Entzündungen fehlen (Fig. 500).

Fig. 500. Papilläres Adenom des Rektums. Nat. Gr.

Die in den Polypen gelegenen Drüsen sind teils einfache, teils verzweigte, mit hohem Zylinderepithel ausgekleidete Schläuche (Fig. 501 *a*, *b*), von denen einzelne durch Sekretansammlung cystisch erweitert sein können. Die selbständige Wucherung dieser Bildungen berechtigt uns, sie den **Adenomen** zuzuzählen.

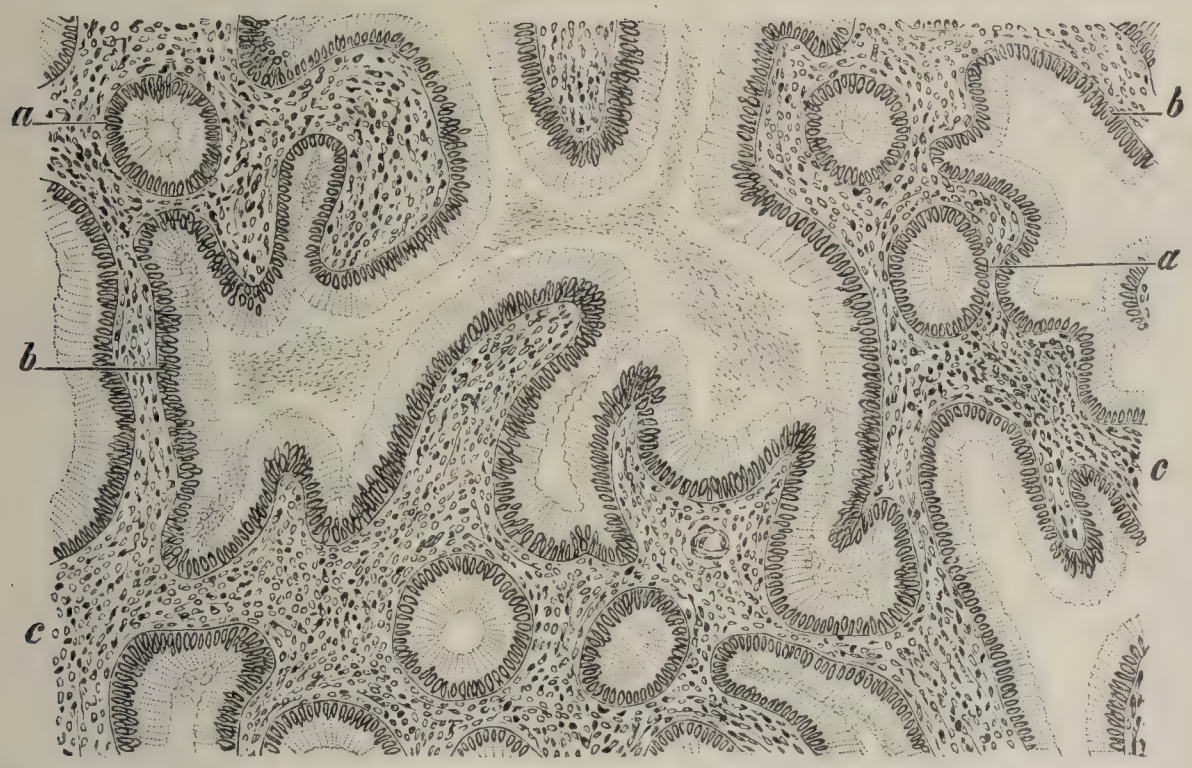

Fig. 501. Drüsenpolyp des Darms (Alk. Karm.). *a* Querschnitte von Drüsenschläuchen. *b* Längsschnitte verzweigter Drüsen. *c* Zellreiches Stroma. Vergr. 80.

Die **Karzinome des Darms** kommen in allen jenen Formen vor, welche sich in Schleimhäuten entwickeln und als Carcinoma medullare solidum, C. adenomatosum, C. mucosum, C. gelatinosum, C. scirrhosum bezeichnet werden, doch tragen sie am häufigsten den Charakter des adenomatösen Krebses. Die Unterscheidung des letzteren von den Adenomen ist teils durch die stärkere und zugleich atypischere Wuche-

rung des Epithels (Fig. 502 *a*, *b*), teils durch das infiltrative Wachsen der Geschwulst möglich, doch ist zu bemerken, daß diese beiden

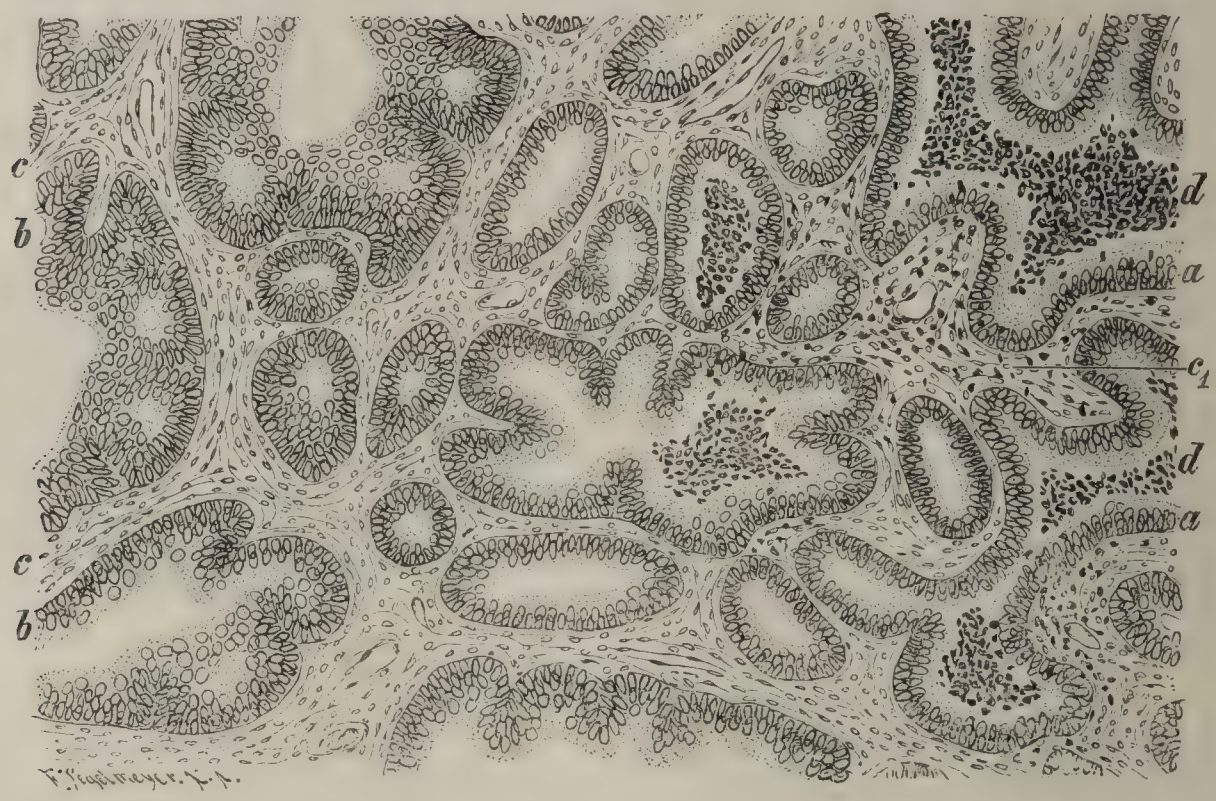

Fig. 502. Adenocarcinoma recti (Alk. Karm.). *a* Verzweigte Drüsenschläuche mit geschichtetem Epithellager. *b* Schläuche mit stärker gewuchertem Epithel und papillären Erhebungen. *c* c_1 Stroma. *d* Rundzellenanhäufung. Vergr. 80.

Fig. 503.

Fig. 504.

Fig. 503. Gürtelförmig ausgebreiteter schwammiger Krebs der Flexura hepatica des Dickdarms. *a* Krebs. *b* Darmstück oberhalb, *c* unterhalb des Krebses. $^7/_{10}$ der nat. Gr.

Fig. 504. Krebs des Rektums. *a* Verdickter, verhärteter und verengter Teil des Rektums. *b* Erweiterter Teil des Rektums. *c* Anus. $^1/_2$ der nat. Gr.

Eigenschaften nicht immer zusammenfallen, indem eine Wucherung, deren Zellenschläuche noch ein einfaches Zylinderepithel besitzen, die Muscularis mucosae durchbrechen und in die Submucosa eindringen, somit den Charakter einer krebsartigen Neubildung bieten kann.

Darmkrebse finden sich am häufigsten im Rektum (Fig. 504) sowie an der Flexura iliaca, Fl. lienalis, Fl. hepatica coli (Fig. 503) und im Coecum. Die im Mastdarm sitzenden Karzinome breiten sich bald nur über die nächste Nachbarschaft des Anus aus, bald greifen sie auch auf höher gelegene Teile über und können das Darmrohr in einer Länge von 10 cm und mehr infiltrieren (Fig. 504 *a*).

Im Dünndarm sind Karzinome selten, etwas häufiger treten sie im Duodenum, namentlich in der Umgebung der Papille des Ductus choledochus, auf.

Die Darmkarzinome bilden entweder solitäre, scharf abgegrenzte, fungöse, weiche Tumoren oder aber über größere Strecken ausgebreitete Wucherungen (Fig. 503 *a*). Häufig tritt schon frühzeitig eine krebsige Infiltration der Darmwand ein, wodurch dieselbe verdickt und verhärtet wird (Fig. 504 *a*). Betrifft die Infiltration den ganzen Umfang des Darms, so wird derselbe in ein dickwandiges, starres Rohr verwandelt.

In sehr vielen Fällen ist zur Zeit der anatomischen Untersuchung die Neubildung an der Oberfläche bereits zerfallen, so daß man nur noch ein Geschwür vor sich hat. Grund und Rand der Geschwüre sind alsdann häufig narbig geschrumpft und der Darm dadurch verengt, namentlich wenn die Geschwüre gürtelförmig den ganzen Umkreis des Darms umfassen (Fig. 504 *a*).

Ulzerieren die Darmkrebse und greifen sie in die äußeren Schichten der Darmwand über, so kommt es sehr gewöhnlich zur Bindegewebs- und Gefäßneubildung in der Serosa, welche zu Verwachsung des betreffenden Darmstückes mit der Nachbarschaft führt. Mitunter tritt auch Perforation der Krebsgeschwüre ein. Häufig bilden sich Metastasen in den Lymphdrüsen, dem Peritoneum und der Leber.

Durch Metastasen entstandene Geschwülste können sich sowohl in den äußeren als auch in den inneren Darmschichten entwickeln. Verbreitet sich ein Magen- oder Darmkrebs auf dem Lymphwege innerhalb des Darmmesenteriums, so kann er an der Absatzstelle des letzteren auf die Darmwand übergreifen, dieselbe von außen nach innen durchbrechen und die Mucosa nach innen vorbuchten. Starke Entwicklung solcher Knoten kann Darmstenose herbeiführen.

Literatur über Darmgeschwülste.

Adelung, *Dünndarmsarkom, Zentralbl. f. Chir. 44. Bd. 1893 (Lit.).*
***Babes** et **Nanu,** Myosarkom des Dünndarms, Berl. klin. Woch. 1897.*
***Baltzer,** Primäre Dünndarmsarkome, Arch. f. klin. Chir. 1892 (Lit.).*
***Bardenheuer,** Multiple Drüsenwucherung d. Dickdarmschleimhaut neben Carcinoma recti, Langenbecks Arch. 41. Bd. 1891.*
***Böttcher,** Zur path. Anat. d. Lungen u. des Darms b. Leukämie, V. A. 37. Bd. 1866.*
***Calzavara,** Adenome des Verdauungskanals, Virch. Arch. 141. Bd. 1895.*
***Du Castel,** Cancer de l'iléon, Arch. gén. de méd. 1882.*
***Gliński,** Dickdarmlymphosarkome, Virch. Arch. 167. Bd. 1902 (Lit.).*
***Hauser,** Das Zylinderepithelkarzinom des Magens und des Dickdarms, Jena 1890; Histogenese des Krebses, Virch. Arch. 138. Bd. Supplh. 1894, Polyposis u. Krebs, Arch. f. klin. Med. 55. Bd. 1895.*
***Hausmann,** Contrib. à l'histoire du cancer de l'intestin, Thèse de Paris 1882.*
***Hiller,** Darmlipome, Beitr. v. Bruns XXIV 1899 (Lit.).*
***Journet,** Étude sur le cancer de la terminaison de l'intestin gréle, Thèse de Paris 1883.*

Kraske, *Erfahrungen über den Mastdarmkrebs, Klin. Vortr. Leipzig 1897.*
Letulle, *Varices lymphatiques de l'intestin grèle, Soc. de biol. 1904.*
Lieblein, *Myome des Dünndarms, Beitr. v. Bruns 41. Bd. 1904.*
Lode, *Myom des Ileum, Wiener klin. Woch. 1894.*
Lubarsch, *Über den primären Krebs des Ileums, Virch. Arch. 111. Bd. 1888.*
Neri, *Adenocarcinoma de un'appendice vermiforme, Beitr. v. Ziegler 37. Bd. 1905.*
Pic, *Cancer primitif du duodénum, Rev. de méd. 1894.*
Pick, *Primäres Sarkom des Dünndarms, Prager med. Woch. 1884.*
Przewoski, *Chylangiome in d. Mucosa u. Submucosa, Zentralbl. f. allg. Path. I 1890.*
Quénu, *Des osteomes de l'intestin, Rev. de chir. 1904.*
Reinbach, *Hämorrhoiden im Kindesalter, Mitt. a. d. Grenzgeb. 12. Bd. 1903.*
Rheinwald, *Sarkom des Dünndarms, Beitr. v. Bruns XXX 1901 (Lit.).*
Rosenheim, *Darmgeschwülste, Eulenburgs Realenzyklop. 1894 (Lit.).*
Schujeninoff, *Chyluscysten im Darm, Zeitschr. f. Heilk. XVIII 1897 (Lit.).*
Schüller, *Karzinom der Papilla Vateri, Beitr. v. Bruns XXXI 1901 (Lit.).*
Schwab, *Polypenwucherung im Colon u. Rektum, Beitr. v. Bruns XVIII 1897 (Lit.).*
Smoler, *Adenome des Dünn- und Dickdarms, Beitr. v. Bruns 36. Bd. 1902 (Lit.).*
Steiner, *Myome des Magendarmkanals, Beitr. v. Bruns XXII 1898 (Lit.).*
Stern, *Primäre Dünndarmsarkome beim Neugeborenen, Berl. klin. Woch. 1894.*
Sternberg, *Lymphosarkomtose des Darms, Ergeb. d. a. Path. IX 2 S. 485; Multiple Sarkome des Dünndarms, Wiener klin. Woch. 1901.*
Stoerk, *Pathol. d. gastro-intest. adenoiden Gewebes, Wiener klin. Woch. 1904.*
Taylor, *Lymphoma of the small intestine, Pathol. Transact. XXVIII 1887.*
Wiener, *Melanosarkom des Rektums, Beitr. v. Ziegler XXV 1899.*

6. Tierische Parasiten des Darms. Darmsteine.

§ 192. Von den **tierischen Parasiten** kommen folgende im Darm vor:

1) Cercomonas intestinalis, Paramaecium coli, Amoeba coli mitis und Amoeba dysenteriae.
2) Taenia mediocanellata s. saginata.
3) Taenia solium.
4) Taenia nana und T. cucumerina.
5) Bothriocephalus latus.
6) Ascaris lumbricoides.
7) Trichina spiralis.
8) Trichocephalus dispar.
9) Oxyuris vermicularis.
10) Anchylostoma duodenale.
11) Anguillula intestinalis.

Darmsteine (Fig. 505) entstehen dadurch, daß eingedickter Kot oder untereinander verfilzte Inhaltsmasse des Darms mit Karbonaten und Phosphaten inkrustiert wurde. Sie bilden sich am häufigsten im Wurmfortsatz, wo sie meist oval gestaltet und etwa bohnengroß sind, doch kommen sie auch im Coecum und an anderen Stellen des Dickdarms, selten dagegen im Dünndarm vor und können an diesen Stellen weit bedeutendere Größe (Fig. 505) erreichen. Nach ihrem Bau kann man drei Formen unterscheiden:

1) Schwere, steinharte, konzentrisch geschichtete Konkretionen, deren einzelne Lagen abwechselnd weiß, gelb und braun gefärbt sind. Sie bestehen aus phosphorsaurer Magnesia, Ammoniakmagnesia und organischen Bestandteilen. Sie erreichen selten mehr als Kastaniengröße und sind meist abgerundet. Häufig enthalten sie in ihrem Innern einen Fremdkörper.

2) Enterolithen von geringem, spezifischem Gewicht und regelmäßiger Gestalt, porös, festweich. Sie bestehen aus einer verfilzten Masse un-

verdaulicher Pflanzenreste, Haaren usw., in deren Interstitien sich kotige und erdige, kalkige Massen eingelagert haben.

3) Steine, welche durch längeren Genuß mineralischer Arzneimittel, z. B. Kreide oder Magnesia, entstanden sind.

Zu diesen im Darm selbst gebildeten Steinen kommen noch **Gallensteine,** welche aus den Gallengängen in den Darm getreten sind.

Sowohl im Körper selbst gebildete, als auch von außen eingeführte Fremdkörper können eine Obturation des Darms herbeiführen. Im übrigen können sie Drucknekrose und Entzündung verursachen, namentlich die im Wurmfortsatz liegenden (vgl. § 184).

Fig. 505. Fazettierte Steine aus dem Coecum (Perityphlitischer Abszeß). Nat. Größe.

Literatur.

Naunyn, Darmkonkremente, D. Arch. f. klin. Med. 84. Bd. 1905.

VII. Die krankhaften Veränderungen des Peritoneums.

§ 193. Das **Peritoneum** ist eine mit einer Lage platter Epithelzellen bedeckte Bindegewebsmembran, welche die Bauchhöhle auskleidet und die in der Bauchhöhle gelegenen Organe überdeckt und gegen den Bauchraum abgrenzt.

Am häufigsten erkrankt das Bauchfell sekundär nach Erkrankung der in der Bauchhöhle gelegenen Organe, doch kommen auch pathologische Prozesse vor, welche wesentlich oder ausschließlich in dem Bauchfell ihren Sitz haben und auch primär in demselben auftreten.

Blutungen treten sowohl in Form von Petechien oder Ekchymosen und großen Sugillationen, als auch in Form von Blutbeulen und hämorrhagischen Infarkten auf und werden durch Traumen, Entzündungen, Gefäßveränderungen, Gefäßverstopfungen, hämorrhagische Diathese, Stauungen verursacht. Im subserösen Zellgewebe können, namentlich in der Umgebung des Pankreas und der Niere, spontane Gefäßzerreißungen mit so massenhaften Blutungen auftreten, daß der Tod dadurch herbeigeführt wird.

Ergießungen von Blut in die Bauchhöhle kommen am ehesten bei Verletzung und Zerreißung der in derselben gelegenen Organe, sowie bei Blutungen aus Ovarien und Tuben und aus den Eihäuten intraabdominal oder in den Tuben gelegener Früchte vor und können ebenfalls durch ihre Massenhaftigkeit das Leben bedrohen.

Sehr häufig bluten auch Gefäße, die sich bei Entzündung, bei Tuberkel- und Geschwulstentwicklung neugebildet haben, wobei das Blut teils in die Gewebe selbst, teils in die Bauchhöhle gelangt.

Das in der Bauchhöhle liegende Blut wird größtenteils wieder resorbiert, besonders rasch der flüssig bleibende Anteil, langsamer die geronnenen Massen, welche nur allmählich aufgelöst und in die Säftemasse aufgenommen werden können und in ihrer Umgebung eine Entzündung und Bindegewebswucherung veranlassen, unter deren Einfluß dann die Resorption erfolgt.

Das **ins Gewebe ergossene Blut** zerfällt unter Bildung von Hämosiderin und es entstehen danach oft schiefrige Pigmentierungen.

Flüssigkeitsansammlungen in der Bauchhöhle, die nicht von Entzündungen herrühren, werden als **Ascites** bezeichnet und kommen am häufigsten bei Herz-, Leber- (Cirrhose oder Pfortaderthrombose) und Nierenleiden und bei Lungenemphysem vor, wobei die Ursache der Flüssigkeitsansammlung in venösen Stauungen und in Gefäßveränderungen gelegen ist. Sie sind ferner eine häufige Begleiterscheinung von Geschwulstbildungen im Unterleib. Es kommt (Quincke) Ascites bei jungen Mädchen im Entwicklungsalter auch ohne erkennbare Veranlassung vor und schwindet dann mit Eintritt der Menses.

Die Flüssigkeit des Ascites ist an morphotischen Bestandteilen meist arm und enthält nur spärliche abgestoßene Epithelzellen und Lymphkörperchen, die zum Teil verfettet oder gequollen sind. Sie ist danach klar, farblos oder leicht gelblich gefärbt, enthält keine oder nur zarte, gallertig aussehende Fibrinflocken. Reichlichere Beimischung verfetteter Zellen kann milchige Trübung bewirken (Ascites chyliformis). Besteht Ikterus, so kann auch das Transsudat ikterisch gefärbt sein; durch Blutaustritt erhält es eine rote Farbe.

Besteht irgendwo eine offene Verbindung der Bauchlymphgefäße mit der Leibeshöhle, so kann das Transsudat eine chylöse, weiße milchige Beschaffenheit erhalten und wird dann als **Hydrops chylosus** bezeichnet. Es kommt dies namentlich nach Zerreißung des Ductus thoracicus, bei hochgradiger Lymphstauung, bei Anwesenheit von Filaria Bankrofti in den Lymphgefäßen und bei Lymphangiektasien im Gebiete der Bauchlymphgefäße vor.

Die unmittelbare **Folge des Ascites** ist eine Ausdehnung des Unterleibs und eine Erhöhung des Druckes in demselben. Bei hochgradigem Ascites wird das Zwerchfell nach oben gedrängt und die Atmung behindert. Unter Umständen kann der Nabel ausgebuchtet und da oder dort gangränös werden, so daß ein Durchbruch nach außen erfolgt.

Nach langem Bestande von Hydrops bilden sich am Peritoneum oft weißliche Trübungen, Verdickungen und Verwachsungen zwischen benachbarten Teilen. Die Trübung ist wesentlich dadurch veranlaßt, daß sich ein epithelialer Katarrh einstellt, wobei die Epithelien anschwellen, sich teilen und sich abstoßen und dabei zum Teil verfetten. Im Bindegewebe besteht häufig eine kleinzellige Infiltration, sowie Wucherung der fixen Zellen, worauf es zu Bindegewebsneubildung und damit zu Verdickungen der Serosa und zu Verwachsungen kommt.

Literatur.

Bargebuhr, *Ascites chylosus u. chyliformis, D. Arch. f. klin. Med. 51. Bd. 1893 (Lit.).*
Cordua, *Über den Resorptionsmechanismus von Blutgefäßen, Berlin 1877.*
Fubini, *Velocité d'absorpt. de la cavité periton., Arch. ital. de biol. XIV 1891.*

Heydecker, *Karzinom d. Duct. thorac. u. chylöser Ascites, Virch. Arch. 134. Bd. 1893.*
Ledderhose, *Verhalten von Blutergüssen in serösen Höhlen, I.-D. Straßburg 1886.*
Letulle, *Epanchement chyliforme du péritoine, Revue de méd. 1884.*
Muscatello, *Bau u. Aufsaugungsvermögen d. Peritoneums, Virch. Arch. 142. Bd. 1895.*
Pérée, *Étude sur les épanchements chyliformes des cavités séreuses, Thèse de Paris 1881.*
Pisenti, *Sul potere d'assorbimento degli organi della cavità peritoneale, Lavori dell' Ist. An. Patol. di Perugia 1890.*
Quincke, *Ascites, Dtsch. Arch. f. klin. Med. XVI 1875.*
v. Recklinghausen, *Zur Fettresorption, Virch. Arch. 26. Bd. 1863.*
Reichenbach, *Chylöser Ascites, Virch. Arch. 123. Bd. 1891.*
Renvers, *Ascites chylosus, Berl. klin. Woch. 1890.*
Schulz u. Möller, *Ascites bei Pfortaderthrombose, D. A. f. klin. Med. 76. Bd. 1903.*
Shaw, *Milky Effusions, Journ. of Path. VI 1900.*
Straus, *Ascite chyleuse, Arch. de phys. VII 1886.*

§ 194. Die akute Entzündung des Bauchfells, die **akute Peritonitis,** geht meist von irgendeinem Organe des Unterleibs aus und ist danach zunächst eine Lokalerkrankung, verbreitet sich jedoch sehr leicht über das ganze Bauchfell, namentlich wenn ein heftig wirkender oder einer Vermehrung fähiger Entzündungserreger in die Bauchhöhle hinein gerät. In selteneren Fällen ist die Erkrankung auf hämatogene Infektion zurückzuführen. Schwerere eitrige und eitrig-seröse oder serös-fibrinöse Entzündungen werden am häufigsten durch Eiterung erregende Streptokokken verursacht, doch können auch Staphylokokken sowie der Diplococcus pneumoniae, der Bacillus coli und der Gonococcus, sowie auch Anaërobien (Ghon) zu solchen Entzündungen führen. Der Eintritt einer Infektion wird besonders durch die Anwesenheit von Blut, Fibrin, Transsudaten, Kot, nekrotischem oder wenigstens im Absterben begriffenem Gewebe in der Bauchhöhle begünstigt.

Als häufige Ursachen von Peritonitis sind hervorzuheben: Traumen verschiedener Art, puerperale Infektionen des Genitalapparates, Perforation des Magens, und des Darms, oder des Processus vermiformis mit Austritt von Kot. Eintritt von Inhaltsmassen geborstener Cystome des Eierstocks, Entzündungen des Darms, des Magens, der Leber, der Gallenblase, der inneren Geschlechtsteile, der Harnblase, des Pankreas, der Nieren, der Wirbelsäule und des Beckens, der Pleura und des Zwerchfells, Geschwüre des Darmkanals, die bis auf die Serosa sich erstrecken, Gangrän des Darms oder des Netzes, oder irgendeines anderen in der Bauchhöhle gelegenen Organs, wie sie namentlich in eingeklemmten Hernien, bei Intussuszeptionen, bei Achsendrehungen und nach arteriellem Gefäßverschluß vorkommt.

Bei Neugeborenen geht Peritonitis nicht selten von dem entzündeten oder gangränös gewordenen Nabel aus. Auch eine eitrige Lymphangoitis des Ductus thoracicus, wie sie sich nach Entzündungen am linken Arm einstellen kann, vermag sich auf das Peritoneum fortzupflanzen (Löhlein).

Hämatogene akute diffuse Peritonitis kommt namentlich bei Nephritis, Pyämie, Polyarthritis rheumatica und akuten Exanthemen vor. Selten tritt Peritonitis als einziges Symptom einer Infektion auf.

Nicht selten findet man serös-fibrinöse und hämorrhagische Peritonitis bei Neugeborenen, die an Syphilis leiden, doch ist dies kein sicheres Zeichen von Syphilis, da auch nicht syphilitische Neugeborene daran erkranken und zugrunde gehen können.

Der Charakter der Entzündung wird im wesentlichen durch die Entstehungsursache bestimmt. An Darm- und Magenperforationen, an

Darmgangrän, an Durchbruch von Leber- und Milzabszessen, an eitrige Parametritis usw. sich anschließende Entzündungen tragen meist einen eitrigen oder eitrig-fibrinösen Charakter und verbreiten sich, falls nicht schon Verwachsungen in der Bauchhöhle bestehen, meist über das ganze Bauchfell. Die hyperämische, zuweilen da oder dort von kleinen Hämorrhagien durchsetzte Serosa bedeckt sich dabei mit gelblich-weißem, dünnflüssigem oder rahmigem Eiter; bei stärkerer Exsudation sammelt sich auch Eiter in den abhängigen Teilen der Bauchhöhle an, und es kann schließlich die Bauchhöhle durch eitrige Flüssigkeit mächtig ausgedehnt werden.

Die Darmschlingen sind mehr oder minder aufgetrieben, ihre Wand durchfeuchtet, zerreißlich. Beim Anfassen löst sich die Serosa leicht von der Muscularis ab. Sehr oft sind die Darmschlingen untereinander verklebt, und die freien Flächen des Bauchfells mit weichen, gelblich-weißen Flocken bedeckt, welche nichts anderes als mit Eiterkörperchen

Fig. 506. Traumatische eitrig-fibrinöse Peritonitis (Alk. van Gieson). *a* Bauchfell der Bauchwand. *b* Darmserosa. *c* Erhaltenes Epithel. *d e* Fibrin und Eiterkörperchen. Vergr. 200.

durchsetzte Fibringerinnsel sind (Fig. 506 *d*, *e*). Handelt es sich um eine Folge von Darmperforation, so enthält der Eiter häufig Kot und ist stinkend und mißfarbig, und an den hochgelegenen Teilen der Bauchhöhle sammelt sich Gas an, welches bei Eröffnung der Bauchhöhle mit zischendem Geräusch entweicht.

Leichtere Formen der Entzündung schließen sich namentlich an Entzündungen und nicht perforierende Abszess- und Geschwürsbildungen des Darms, der Leber, der Milz und des inneren Genitalapparates, des perirenalen Gewebes und der Harnblase an und führen, je nach der Heftigkeit der Reizung, zu umschriebenen oder ausgebreiteten Exsudationen, welche bald mehr einen eitrig-serösen, bald einen serös-fibrinösen oder rein fibrinösen Charakter tragen. Zuweilen treten auch kleine Blutungen auf.

Die entzündete Serosa ist stets von mehr oder weniger Exsudat durchsetzt (Fig. 506 *a*, *b*) und meist auch von solchem überlagert (*d*, *e*). Bei leichteren Entzündungen kann zu Beginn das Epithel (*c*) noch erhalten sein und mehr oder weniger erhebliche Schwellung zeigen. Weiterhin wird es meist abgestoßen (*d*, *e*) und geht teilweise verloren, doch kann es bei leichteren Entzündungen auch frühzeitig in Wucherung geraten.

Schwere, allgemein ausgebreitete Peritonitis pflegt den Tod herbeizuführen. Abgeschlossene Eiterherde können nach außen, z. B. durch den Nabel oder in angrenzende Darmschlingen oder in den Magen oder auch in die Brusthöhle und das Perikard oder in die Blase und die Scheide durchbrechen.

Peritonitiden, die von Perforationen der Gallenwege ausgehen und deshalb gallige Exsudatbildung aufweisen, haben meist einen milderen Verlauf, teils wegen einer antitoxischen Wirkung der Galle, teils wegen ihrer Neigung zur Abkapselung (Ehrhardt).

Nach v. Brunn kommt der **Pneumokokkenperitonitis,** der sich am häufigsten bei Kindern einstellt, ein relativ günstiger Verlauf mit ziemlich typischem Krankheitsbilde zu. Anatomisch entspricht ihr ein sehr fibrinreiches Exsudat, grünlich-gelber geruchloser Eiter und Neigung zu Verklebung und Abkapselung. Ebenso ist die Gonokokkenperitonitis relativ gutartig.

Heilung erfolgt nach Resorption oder Entleerung der Exsudate bei leichteren Formen mit Herstellung normaler Verhältnisse durch regenerativen Wiederersatz des verlorenen Epithels, bei schwereren Formen unter Neubildung von gefäßreichem, zartem, durchscheinendem Keimgewebe, das später zu derbem Bindegewebe wird. Es entstehen auf diese Weise bindegewebige Auflagerungen auf der Serosa, sowie Verwachsungen benachbarter Organe (Peritonitis adhaesiva), wobei die Verbindung bald nur durch Fäden und zarte Membranen, bald durch dichtes, straffes, keine Verschiebung der verbundenen Flächen mehr gestattendes Bindegewebe hergestellt wird.

Der Magen kann auf diese Weise fest mit der Unterfläche der Leber, die obere Fläche der letzteren mit dem Zwerchfell, die Milz mit dem Magenfundus und mit dem Zwerchfell und der äußeren Bauchwand, das Netz mit der Bauchwand und den anliegenden Gedärmen und die Gedärme selbst unter sich mehr oder minder fest verbunden sein, und von Uterus und Ovarium ziehen Stränge und Membranen nach den verschiedenen Stellen der Beckenserosa oder auch zu anliegenden Gedärmen. Häufig geht das Netz im Bereiche von Entzündungen eine Schrumpfung und Verhärtung ein, wobei seine Blätter fest untereinander verwachsen. War das Mesenterium der Darmschlingen stark ergriffen, so kann es sich ebenfalls erheblich verdicken und zugleich verkürzen. In seltenen Fällen erleidet auch die Darm- oder die Magenserosa eine solche Verhärtung und Schrumpfung, daß die betreffenden Darmabschnitte an Ausdehnungsfähigkeit Einbuße erleiden (Peritonitis deformans).

Chronische Peritonitis schließt sich am häufigsten an akute Entzündungen an und kann wie diese sowohl als ein lokaler, wie auch als ein über das ganze Peritoneum verbreiteter Prozeß verlaufen. Sind nach akuten Entzündungen Exsudate zurückgeblieben, oder bestehen besondere Verhältnisse, wie z. B. eine Perforation des Wurmfortsatzes mit Bildung abgeschlossener, oder mit dem Darm kommunizierender Eiterhöhlen, so können von da aus stets wieder neue Reizungen des Peritoneums und damit neue Entzündungen ausgehen, zufolge deren die Gewebsverdickungen und die Verwachsungen zunehmen. In ähnlicher Weise können infektiöse Peritonealentzündungen von Zeit zu Zeit wieder erwachen, wenn der Erreger der Entzündung nicht abstirbt, sondern sich erhält und vermehrt und neue Entzündungen verursacht, ein Verhältnis, das, wie es scheint, namentlich nach gonorrhoischer Perimetritis und Parametritis gegeben ist, indessen auch Affektionen

zukommt, die durch andere Kokken, z. B. durch Streptococcus pyogenes, hervorgerufen werden.

In seltenen Fällen kommen auch idiopathische, chronische, diffuse Bauchfellentzündungen vor, bei welchem sich in den Verwachsungsmembranen und in dem verdickten, weiß aussehenden Peritoneum von Zeit zu Zeit neue Exsudationen und danach wieder Bindegewebswucherungen einstellen, welche die Verdickungen und Schrumpfungen des Peritoneums sowie der Verwachsungen immer mehr steigern (Peritonitis deformans). Es kann auf diese Weise das gesamte Konvolut der Darmschlingen zu einem Klumpen zusammenschrumpfen, der nur noch einen kleinen Teil der Bauchhöhle einnimmt, während der übrige Teil von Flüssigkeit ausgefüllt wird. Die Ätiologie dieser Erkrankung ist noch dunkel, doch ist es sehr wahrscheinlich, daß sie zum Teil der tuberkulösen Peritonitis (§ 195) zuzuzählen ist.

Im übrigen treten chronische oder häufig sich wiederholende leichte akute Entzündungen bei chronischen Stauungen im Unterleib (vgl. § 193), namentlich nach Lebercirrhose, sowie auch bei der Entwicklung großer Unterleibstumoren auf und führen zu Verdickungen, Verwachsungen und Schrumpfungen der Blätter der Serosa.

Als **Zuckergußleber** (Curschmann) wird eine durch chronische **Perihepatitis** bedingte, oft sehr mächtige, nicht auf Tuberkulose beruhende Verdickung des Peritonealüberzuges der Leber bezeichnet, welche entweder primär oder durch Fortleitung von Entzündung des Perikards und der rechtsseitigen Pleura entsteht.

Literatur über Peritonitis.

Barbacci, *Ätiologie der Peritonitis durch Perforation, Zbl. f. allg. Path. IV 1893.*
Bäumler, *Chronische Peritonitis nach Paracentesis, Virch. Arch. 58. Bd. 1874.*
Biesalski, *Entstehung der verschiedenen Formen d. Peritonitis, Berlin 1895 (Lit.).*
Bosc *et* ***Blanc,*** *Passage des microbes à trav. de l'intest. hernié, A. de méd. exp. 1896.*
v. Brunn, *Peritonitis, Zbl. f. a. Path. XII 1901 (Lit.); Entzünd. ser. Häute, Beitr. v. Ziegler XXX 1901 (Lit.); Pneumokokkenperitonitis, B. v. Bruns 39. Bd. 1903 (Lit.).*
Bumm, *Zur Ätiologie der septischen Peritonitis, Münch. med. Woch. 1889.*
Cornil, *Adhérences des séreuses, A. de méd. exp. 1897.*
Ehrhardt, *Von Gallenwegen ausgehende Peritonitis, A. f. klin. Chir. 74. Bd. 1904.*
Fraenkel, E., *Zur Ätiologie der Peritonitis, Münch. med. Woch. 1890.*
Gauderon, *De la péritonite idiopathique aiguë etc., Thèse de Paris 1876.*
Ghon, *Pneumokokkenperitonitis, Wiener klin. Woch. 1904.*
Ghon *und* ***Mucha,*** *Ätiologie der Peritonitis, Zentralbl. f. Bakt. br. 40. Bd. 1905.*
Ghon *und* ***Sachs,*** *Ätiologie der Peritonitis, Zentralbl. f. Bakt. br. 38. Bd. 1905.*
Grawitz, *Statist. u. exp. Beitrag z. Kenntnis d. Peritonitis, Charité-An. XI 1886.*
Laruelle, *Étude bactériologique sur les péritonites par perforation, La Cellule V 1889.*
Leyden, *Spontane Peritonitis, Deutsche med. Woch. 1884.*
Löhlein, *Periton. bei eitr. Lymphang. d. duct. thor., Virch. Arch. 177. Bd. 1904.*
Malvoz, *Le bacterium coli commune comme agent habituel des peritonites d'origine intestinale, Arch. de méd. exp. III 1891.*
Meisel, *Entsteh. u. Verbreit. d. Bauchfellentzündung, Beitr. v. Bruns 39. Bd. 1903.*
Pawlowsky, *Ätiol., Entstehungsweise u. Formen d. akut. Peritonitis, V. A. 117. Bd. 1889.*
Poulin, *Ét. sur les atrophies viscérales conséc. aux inflam. chron. des séreuses, Paris 1881.*
Reichel, *Aetiol. de sept. Peritonitis, D. Zeitschr. f. Chir. 30. Bd. 1890.*
Siegert, *Zuckergußleber (Curschmann), Virch. Arch. 153. Bd. 1898.*
Steibel, *L'Atrophie simple du foie à la suite des périhépatites chroniques, Paris 1875.*
Stooß, *Pneumokokkenperitonitis im Kindesalter, Jahrb. f. Kinderheilk. N. F. 56. Bd. 1902.*
Tavel *u.* ***Lanz,*** *Über die Ätiologie der Peritonitis, Leipzig 1893 (Lit.).*
Vierordt, *Die einfache chronische Exsudativperitonitis, Tübingen 1884.*
Wahlbaum, *Histologie der eitrigen Peritonitis, Virch. Arch. 162. Bd. 1901.*
Waterhouse, *Experim. Untersuchungen über Peritonitis, Virch. Arch. 119. Bd. 1890.*
Weichselbaum, *Peritonitis durch Diplococcus pneumoniae, Zbl. f. Bakt. V 1889.*
Ziegler, P., *Studien über intestinale Formen der Peritonitis, München 1893.*

§ 195. Die **Tuberkulose des Bauchfells** ist eine häufige Erkrankung, welche sich meistens an Tuberkulose der Unterleibsorgane anschließt, nicht selten indessen auch durch hämatogene Infektion entsteht oder auch so auftritt, daß wir den Weg, den die Bazillen genommen haben, um in die Bauchhöhle zu gelangen, nicht sicher erkennen können. Sie kommt in sehr verschiedenen Formen vor, unter denen aber bestimmte Typen, die sich untereinander kombinieren oder ineinander übergehen können, wiederkehren.

Die hämatogene disseminierte Miliartuberkulose, die als Teilerscheinung einer allgemeinen Miliartuberkulose auftritt, ist charakterisiert durch kleine graue, im Bauchfell und im Netz eingelagerte Knötchen, deren Umgebung hyperämisch oder wenig oder gar nicht verändert ist.

Die lokale lymphogene Miliartuberkulose, die am häufigsten an tuberkulöse Darmerkrankungen, seltener an Tuberkulose der Mesenterialdrüsen, der Retroperitonealdrüsen, der Wirbelsäule usw. sich anschließt, ist gekennzeichnet durch Eruption von grauen und gelben Tuberkeln, welche meist deutlich dem Verlauf der Lymphgefäße folgen und am Darm oft in Reihen geordnet sind. Das Gewebe ist im Gebiet der Eruption meist hyperämisch, zuweilen von kleinen Blutungen durchsetzt oder schiefergrau gefärbt, die Oberfläche mit Fibrin belegt oder der Sitz einer zarten Granulationswucherung oder bereits fibrös verdickt.

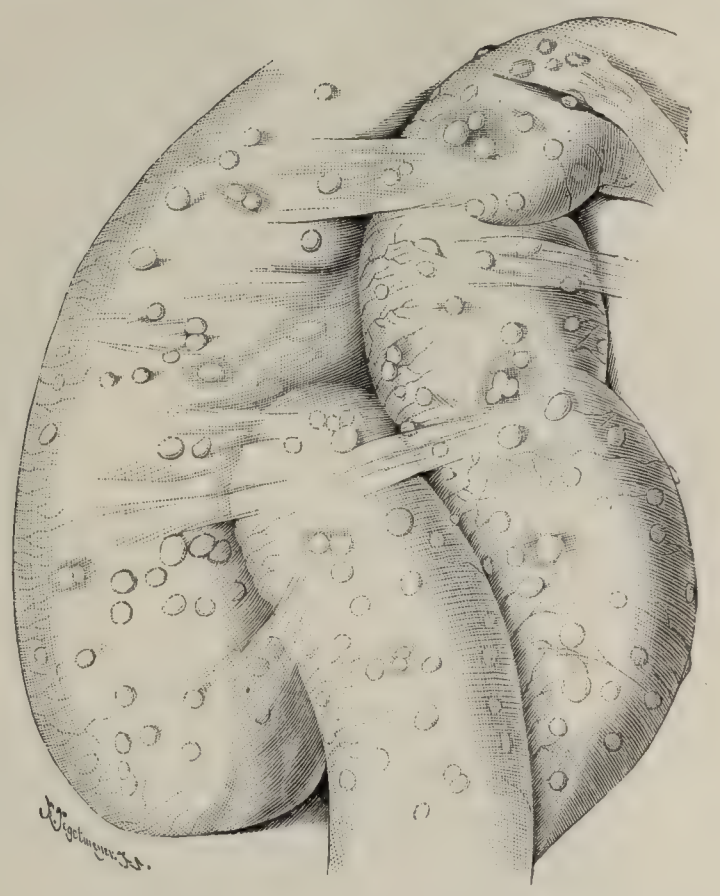

Fig. 507. Mit Tuberkeln besetzte und untereinander durch Adhäsionsmembran verbundene Darmschlingen. 1/2 der nat. Größe.

Die exsudative tuberkulöse Peritonitis ist gekennzeichnet durch mehr oder weniger reichliches, seröses oder serös-fibrinöses oder eitriges (Mischinfektion) oder auch hämorrhagisches Exsudat und durch mehr oder minder reichliche, oft außerordentlich dichte Tuberkeleruption, so daß die Oberfläche des Bauchfells mit grauen Knötchen, die stellenweise, z. B. an der Unterfläche des Zwerchfells, untereinander konfluieren, dicht besetzt ist. Im übrigen ist das Bauchfell mit mehr oder weniger Exsudat belegt, oft durch voraufgegangene Blutungen grau pigmentiert.

Die adhäsive tuberkulöse Peritonitis (Fig. 507) ist vornehmlich durch die Bildung von Verwachsungsmembranen, die zum Teil Tuberkel einschließen, charakterisiert, und es können bei weit vorgeschrittener Erkrankung sämtliche Dünndarmschlingen zu einem unlösbaren Klumpen vereinigt und zugleich mit dem Netz oder der Bauchwand und der Leber fest verbunden, die Leber mit dem Zwerchfell, die Milz mit Zwerchfell, Magen und Darm verwachsen sein.

So weit noch freie Serosa sichtbar ist, ist dieselbe der Sitz einer meist gefäßreichen Bindegewebsneubildung mit eingelagerten grauen

und gelben Tuberkeln, und es schließen auch die Granulations- und Bindegewebswucherungen, welche die einzelnen Unterleibsorgane untereinander verbinden und namentlich über der Leber oft eine bedeutende Dicke erlangen, sowohl graue Knötchen als auch größere käsige Knoten und Platten ein.

Verbindung von exsudativer Peritonitis mit adhäsiver führt teils zu Verwachsungen der Unterleibsorgane, teils zu Ansammlung von so oder so beschaffenem Exsudat. Bei eitrigen Entzündungsformen, die wohl stets als Mischinfektionen (Darmbazillen, Streptokokken) anzusehen sind, kann nach Durchbruch der Darmwand da oder dort Kommunikation mit dem Darm bestehen.

Die Eruption hämatogener Miliartuberkel verursacht in der weiteren Umgebung der Tuberkel oft keine Veränderungen im Peritoneum, und es kann auch bei tuberkulöser Lymphangoitis außerhalb des Gebiets der Tuberkelbildung das Bauchfell frei von entzündlicher Veränderung bleiben. Infektion des Bauchraums durch Tuberkelbazillen kann zunächst die Erscheinung eines ausgebreiteten desquamativen Katarrhs (Fig. 508 *d*) mit Wucherung des Epithels und damit Trübung und Schwellung der Serosa, namentlich deutlich ausgesprochen am Netz (Fig. 508), bedingen. Die Tuberkel (*a*) bilden in diesen Fällen verkäsende Knötchen, die von wucherndem Epithel überlagert sind.

Fig. 508. Tuberculosis omenti (Alk. Karm.). *a* Tuberkelzentrum. *b* Zellen mit epithelialem Charakter. *c* Lymphatische Elemente. *d* Gewucherte Epithelien der Umgebung. Vergr. 200.

Bei längere Zeit schon bestehender Tuberkulose mit reichlicher Tuberkelbildung und Verdickung des Peritoneums besteht die Innenlage des letzteren aus Granulationsgewebe (Fig. 509 *b*), das sich den Tuberkeln entsprechend zu knötchenförmigen Granulationswucherungen (*c*) erhebt, die bald wenig Besonderheiten zeigen (*c*), bald auch wieder die typischen Charaktere des Tuberkels bieten. Oft entwickeln sich Tuberkel und diffuse Granulationen besonders reichlich im Netz und bedingen eine bedeutende Verdickung und Verhärtung, oft auch strang- und plattenartige Umgestaltung desselben.

Hat das erkrankte Peritoneum reichlich käsige Einlagerung, so zeigt sich, daß die tuberkulösen, meist riesenzellenhaltigen Granulationswucherungen (Fig. 510 *b*, *c*) große Neigung zu Verkäsung (*d*) haben und daß diese Verkäsung auch schon an Orten sich einstellt, an denen sich noch keine prominenten Tuberkel gebildet haben. Andererseits können durch Konfluenz gestielte Konglomerattuberkel entstehen, die polypen-

artig aufsitzen (Gujot). In seltenen Fällen kann dadurch ein der Perlsucht des Rindes ähnelndes Bild zustande kommen (Ipsen).

Die **Tuberkulose des Bauchfells kann heilen,** und zwar selbst dann noch, wenn schon reichliche Tuberkel und ausgebreitete Granulationswucherungen sich gebildet haben. Es geschieht dies durch fibröse

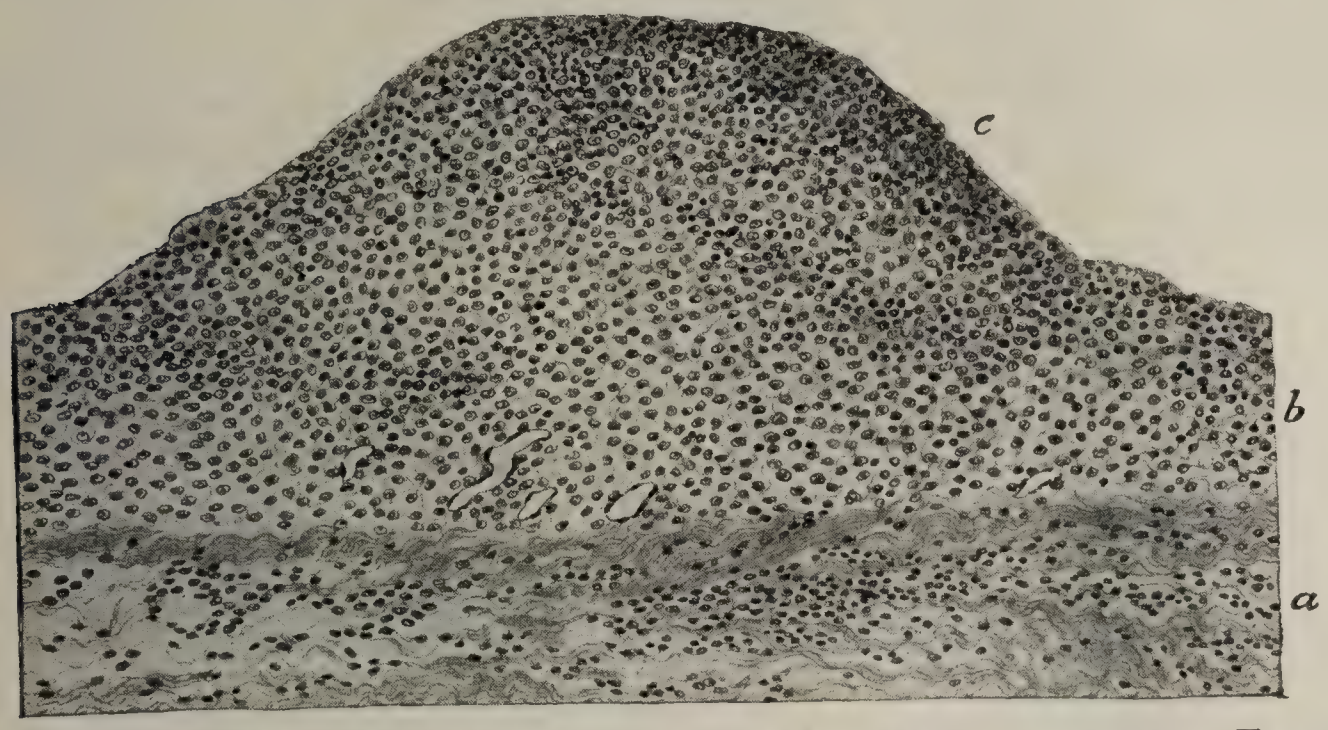

Fig. 509. Chronisch tuberkulöse Peritonitis mit serösem Exsudat (Lebercirrhose) in der Bauchhöhle (Form. Häm. Eos.). *a* Bauchfell. *b* Granulationswucherung. *c* Tuberkel. Vergr. 100.

Umwandlung des Granulationsgewebes, auch der Tuberkel. Bei exsudativen Formen wird das Exsudat resorbiert, käsige Einlagerungen, die nicht resorbiert werden können, können im Bindegewebe abgekapselt werden. Diese Heilung kann spontan eintreten oder schließt sich an

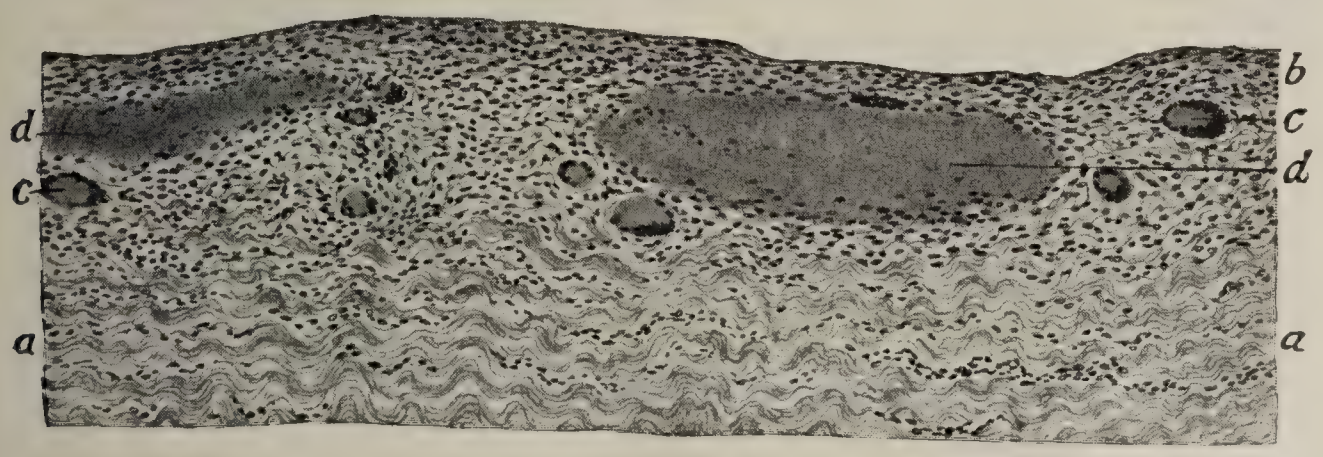

Fig. 510. Chronische tuberkulöse Peritonitis ohne flüssiges Exsudat (Form. Häm. Eos.). *a* Bauchfell. *b* Granulierendes Gewebe. *c* Riesenzellen. *d* Käseherd. Vergr. 100.

operative Eingriffe, durch welche das Exsudat, event. auch ein krankes Organ, von dem die Tuberkulose ausging, entfernt wurde, an. Peritonealverdickung und Verwachsungen kennzeichnen alsdann die abgelaufene oder wenigstens zum Stillstand gekommene Tuberkulose.

Literatur über Tuberkulose des Peritoneums.

Billiotti, *Tuberculose du péritoine chez l'adulte, Thèse de Paris 1873.*
Borschke, *Pathogenese der Peritonitis tuberculosa, Virch. Arch. 127. Bd. 1892.*
v. Brunn, *Über Peritonitis, Zentralbl. f. allg. Path. 1901 (Lit.).*

Castaigne, *Tuberculose des séreuses*, *Rev. de la tub. VIII 1901.*
Gatti, *Sul proc. di regressione della perit. tuberc. per la laparotomia*, *A. p. le Sc. med. XXI 1897.*
Gujot, *Implantationstuberkulose des Bauchfells*, *Virch. Arch. 179. Bd. 1905.*
Hegar, *Die Entsteh., Diagnose u. Behandl. d. Genitaltuberk. d. Weibes*, *Stuttgart 1886.*
Hémey, *De la péritonite tuberculeuse*, *Thèse de Paris 1866.*
Hoffmann, *De la péritonite tuberculeuse*, *Thèse de Paris 1866.*
Ipsen, *Menschentuberkulose vom Aussehen der Rinderperlsucht*, *V. A. 177 Bd. 1904.*
Maurange, *La péritonite tuberculeuse*, *Paris 1899.*
Roth, *Hernientuberkulose*, *Beitr. v. Bruns XV 1896 (Lit.).*
Schmalmack, *Die patholog. Anatomie d. tuberkulösen Peritonitis*, *I.-D. Kiel 1889.*
Uhland, *Zur Kenntnis der Genitaltuberkulose des Weibes*, *Beitr. v. Ziegler II 1888.*
Vierordt, *Über d. Tuberkulose d. serösen Häute*, *Zeitschr. f. klin. Med. XIII 1887.*
Ziegler, *Über Tuberkulose u. Schwindsucht*, *Samml. kl. Vortr. v. Volkmann Nr. 150.*

§ 196. **Primäre Geschwülste** des Peritoneums und des subperitonealen Gewebes sind nicht häufig. Das Hauptinteresse nehmen jene in Anspruch, welche als Endotheliome bezeichnet werden. Es sind dies Sarkome, welche meist in Form multipler flacher und untereinander verschmelzender oder durch Stränge verbundener weißer Knoten oder auch in Form diffuser ausgebreiteter Wucherungen, seltener als mächtige, markige, solitäre Tumoren auftreten, in deren Umgebung das Peritoneum mehr oder weniger verdickt zu sein pflegt. Oft verbreitet sich die Wucherung über einen großen Teil des Bauchfells und kann, das Zwerchfell durchsetzend, auch auf das Mediastinum, die Pleura und das Perikard übergreifen. Im Mesenterium sich verbreitend, führt sie zunächst zu einer mächtigen Verdickung desselben und greift von da auf den Darm über. Meist ist ein seröses oder serös-fibrinöses, blutiges Exsudat vorhanden.

Histologisch ist die Geschwulst ausgezeichnet durch die Bildung von Zellnestern und Zellsträngen, welche in einem Bindegewebsstroma liegen, doch können daneben auch diffuse Zellwucherungen vorkommen.

Lipome, Fibrome, Myxome, Sarkome, Hämangiome, Lymphangiome, Chylangiome und Angiosarkome sind selten. Lipome entstehen am häufigsten durch geschwulstartige Vergrößerung der Appendices epiploicae des Dickdarms. Gestielte Lipome können sich losreißen und freie Peritonealkörper bilden, die verkalken.

Cysten mit epithelialer Auskleidung finden sich namentlich in der Umgebung des weiblichen Geschlechtsapparates (s. diesen), mit dem sie auch zusammenhängen. Sodann sind die Enterokystome (§ 177) zu nennen. **Cysten mit endothelialer Auskleidung** kommen in verschiedener Größe sowohl in Adhäsionsmembranen als auch im unveränderten, d. h. nicht entzündet gewesenen Bauchfell und im Mesenterium vor. Es gibt Fälle, in denen die Bauchhöhle mit mehr oder weniger zahlreichen, gestielten, zum Teil traubenartig aneinanderhängenden, erbsen- bis walnußgroßen, zartwandigen Blasen besetzt ist. Die Bildungen sind teils einfache Lymphcysten (Chyluscysten), welche durch Dilatation von Lymphgefäßen entstanden sind, teils cystische Lymphangiome. Die im Mesenterium gelegenen Chyluscysten können die Größe eines Kindskopfes erreichen.

Von **sekundären Geschwülsten** sind Krebse, welche von den Organen des Unterleibes ausgehen, am häufigsten und bilden meist abgegrenzte Knoten und Knötchen, und es kommen Fälle vor, in denen innerhalb weniger Wochen das ganze Peritoneum mit miliaren

Tuberkeln ähnlichen, oder auch größeren markigen (Fig. 511) oder derben Wucherungen besetzt wird. Die Umgebung der Knoten ist bald wenig verändert, bald erheblich verdickt, induriert und stark vaskularisiert.

Zuweilen verbreitet sich die Karzinombildung mehr diffus, so namentlich bei Gallertkrebsen des Darmtraktus oder des Ovariums, die auf die Bauchserosa übergreifen und die ganze Bauchhöhle mit gallertigen Massen füllen können (Pseudomyxoma peritonei). Scirrhöse Krebsformen können auch zu einer diffusen, schwieligen Verdickung des Peritoneums und des subperitonealen Gewebes ohne größere Knotenbildung

Fig. 511. Blumenkohlartige, papilläre Krebsknoten an der Unterfläche des Zwerchfells, entstanden als Metastase eines Cystocarcinoma papilliferum des Ovariums.

führen. In den Lymphgefäßen des Darmmesenteriums sich verbreitend, können Krebse auch die Darmwand ergreifen und dieselbe von außen nach innen durchwachsen.

Auch Sarkome können metastatische Knoten bilden, doch sind sie weit seltener.

Von **tierischen Parasiten** hat der Echinokokkus einige Bedeutung. Er kann in den serösen Höhlen Blasen von erheblicher Größe bilden, welche mit der Umgebung durch Bindegewebsadhäsionen verbunden sind. Cysticerken, die gelegentlich da oder dort gefunden werden, verursachen kaum je gefährliche Störungen. Ab und zu gelangen Darmparasiten, namentlich Spulwürmer, in die Bauchhöhle, und zwar namentlich dann, wenn die Darmwand lädiert ist, doch können Spulwürmer sich auch durch eine intakte Darmwand durchbohren.

Freie Körper können in der Bauchhöhle von eingedrungenen Fremdkörpern, von Gallensteinen, die die Gallenwege perforiert haben, von abgeschnürten Appendices epiploicae, subserösen Uterusmyomen oder den oben (§ 195) erwähnten polypös-tuberkulösen Wucherungen dargestellt werden.

Literatur über Geschwülste, Cysten und freie Körper des Bauchfells.

Baender, *Sarkomatöse Geschwülste des Peritoneums, I.-D. Greifswald 1891.*
Böhme, *Sarkokarzinom, Virch. Arch. 81. Bd. 1880.*
Borrmann, *Netz- und Pseudonetztumoren, Mitt. a. d. Grenzgeb. VI 1900.*
Bramann, *Chyluscysten, Arch. f. klin. Chir. 35. Bd. 1887.*
Fraenkel, E., *Pseudomyxoma peritonei, Münch. med. Woch. 1901.*
Hedinger, *Abdominalcysten, Virch. Arch. 167. Bd. 1902.*
Kilian, *Retroperiton. Cyste mit chylusartigem Inhalt, Berl. klin. Woch. 1886.*
Klemm, *Mesenteriale Chylangiome, Virch. Arch. 181. Bd. 1905.*
Nager, *Lymphangioendothelioma cysticum abdominis, Beitr. v. Ziegler 36. Bd. 1904.*
Neelsen, *Endotheliom, D. Arch. f. klin. Med. 31. Bd. 1882.*
Neri, *Freie Peritonealkörper, Policlinic. 1904 sez. chir.*
Olshausen, *Cystischer Peritonealtumor, Zentralbl. f. Gyn. 1882.*
Péan, *Des tumeurs végét. du péritoine à forme colloide myxomateuse, La Sem. méd. 1886.*
Pick, *Epithelcysten der Beckenserosa, Berl. klin. Woch. 1900.*
Pollmann, *Endotheliom der Pleura u. des Peritoneums, B. v. Ziegler XXVI 1899.*
Roegner, *Enterokystom von Mesenterium und Netz, Virch. Arch. 181. Bd. 1905.*
Schulz, R., *Endothelkarzinom, Arch. d. Heilk. XVII 1876.*
Schwarzenberger, *Lymphokystom des Netzes, Beitr. z. klin. Chir. 1893 (Lit.).*
Smola, *Mesenteriale Lymphcysten, Beitr. v. Bruns XXXII 1902 (Lit.).*
Tilger, *Lymphocyste im Ligam. hepatogastricum, Virch. Arch. 139. Bd. 1895 (Lit.).*
Tomellini, *Corpi liberi nelli cavità delle grandi sierose, Riform. med. XX 1904.*
Viti, *Consideraz. sulla genesi di un singolare tumore cistico del peritoneo, Rif. Med. 1889.*
Weichselbaum, *Chylangioma cavernosum, Virch. Arch. 64. Bd. 1875.*
Werth, *Cyste des Mesenterium ilei, Arch. f. Gyn. XIX 1882.*

ZEHNTER ABSCHNITT.

Pathologische Anatomie der Leber, der Gallengänge, der Gallenblase und des Pankreas.

I. Pathologische Anatomie der Leber.

1. Mißbildungen. Erworbene Form-, Größen- und Lageveränderungen.

§ 197. Die **Leber** ist ein drüsiges Organ, dessen Gewicht im Mittel 1500—1600 g beträgt, doch schwankt ihre Größe sehr erheblich.

Mißbildungen der Leber sind nicht häufig und haben im ganzen eine geringe medizinische Bedeutung. Sehr selten ist Mangel der Leber, namentlich bei Früchten, die im übrigen keine bedeutende Mißbildung zeigen. Etwas häufiger sind beobachtet Mangel einzelner Lappen, abnorme Lappung, Nebenlebern in Form kleiner Knötchen im Ligamentum suspensorium, besonders im ligamentum triangulare sinistrum (Tarozzi), Mangel der Gallenblase, angeborene Verengerung und Erweiterung der Gallengänge und abnorme Einmündung des Ductus choledochus in den Darm.

Unter den **abnormen angeborenen Lagerungen** ist die Verlagerung nach links bei Situs viscerum transversus, sowie der Vorfall in die Brusthöhle bei Zwerchfellhernien, oder nach außen bei Defekten in den Bauchdecken besonders hervorzuheben.

Erworbene Formveränderungen sind sehr häufig bei Texturerkrankungen des Leberparenchyms, sowie auch bei krankhaften Veränderungen der benachbarten Organe. So tritt bei Individuen, welche sich schnüren und dadurch den unteren Teil des Brustkorbes nach innen drängen, sehr häufig eine Difformierung der Leber ein, welche man als **Schnürleber** bezeichnet. Am häufigsten findet eine seichte Einschnürung des Rippenkorbes in Höhe der 7—8ten Rippe in horizontaler Richtung statt, so daß der unterste Teil des Rippenkorbes wieder nach außen sich vorwölbt, doch kann auch der Rippenbogenrand die Leber eindrücken. An den betreffenden Stellen wird der bindegewebige Überzug weißlich verdickt und das darunter liegende Gewebe atrophisch bis zum völligen Schwunde zahlreicher Acini. Ist diese Furche sehr tiefgreifend, so wird dadurch der rechte Leberlappen in eine obere, größere und eine untere, kleinere Hälfte getrennt, und es kann der untere Teil schließlich sehr beweglich werden und sich nach oben umschlagen.

Nicht selten bilden sich an der Außenfläche des rechten Leberlappens flache Furchen, welche dem Verlaufe der Rippen entsprechen. Noch häufiger sind an der oberen Fläche des rechten Lappens in sagittaler Richtung verlaufende **Zwerchfellfurchen,** welche dadurch

entstehen, daß Muskelbündel des die Leber überlagernden Zwerchfells stärker vorspringen und eine entsprechende Vertiefung in der Leber bewirken.

Verkleinerung der Leber ist durch Schwund des Drüsengewebes bedingt, welcher bald durch **einfache Atrophie,** bald durch **Degenerationsvorgänge** (§ 200—203) erfolgt. Es kann das Gewicht unter 600 g sinken.

Bei Zuständen von senilem Marasmus ist die Leber meist gleichmäßig verkleinert, doch pflegt der Schwund am vorderen Leberrande am auffälligsten zu sein. Ist die Atrophie eine hochgradige, so tritt die

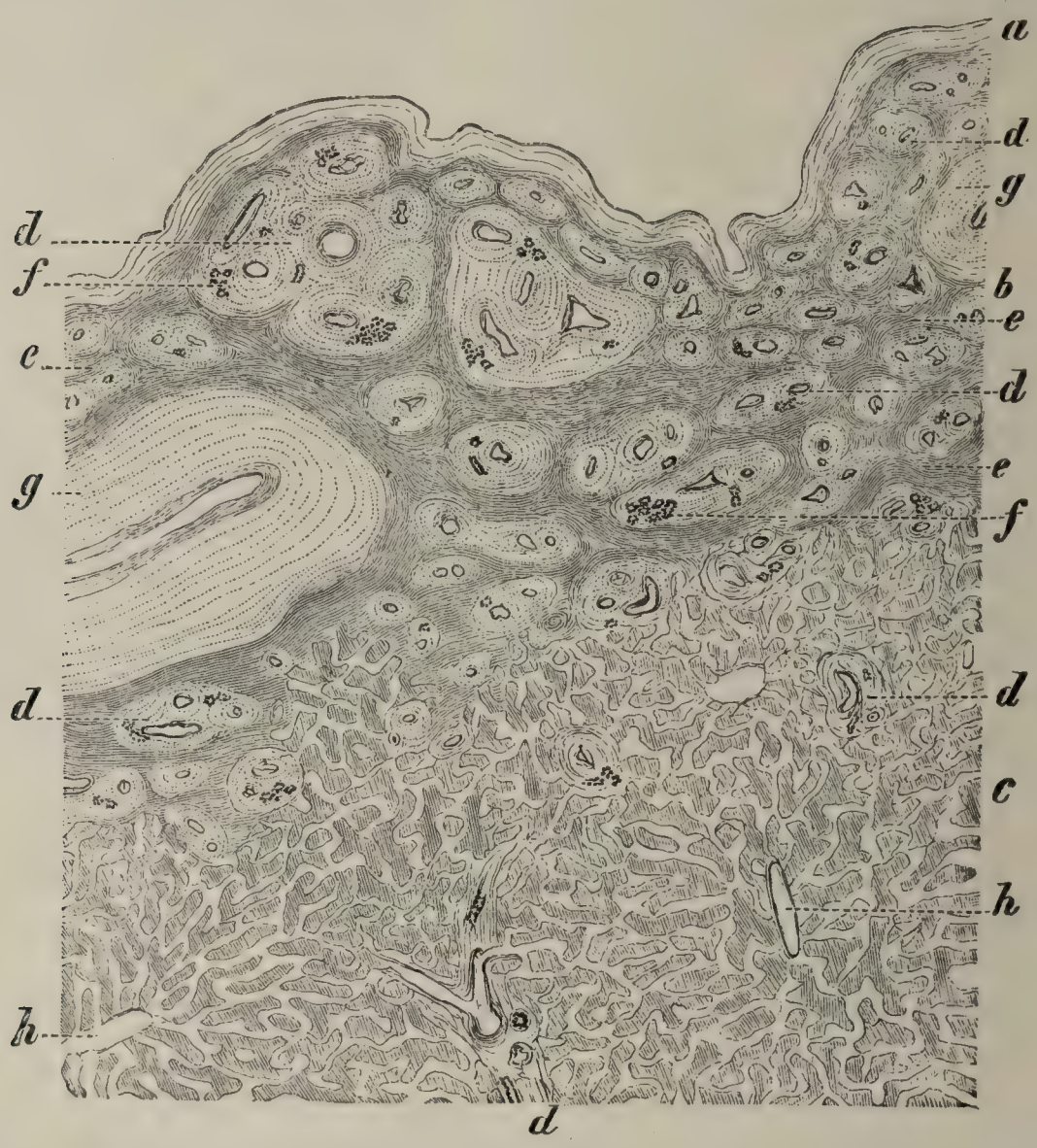

Fig. 512. Schnitt durch die oberflächlichsten Schichten einer hochgradig atrophischen Leber (Alk. Karm.). *a* Peritonealüberzug. *b* Total atrophiertes Lebergewebe. *c* Drüsenläppchen. *d* Periportales Bindegewebe mit Gefäßen und Gallengängen (*f*). *e* Rest des früheren Drüsengewebes, aus Bindegewebe bestehend. *g* Große Venen. *h* Zentralvenen. Vergr. 30.

Gallenblase über den Vorderrand der Leber, der sich gewissermaßen zurückgezogen hat, stark hervor; der Rand selbst zeigt oft eine ausgesprochene häutige Beschaffenheit. Die Oberfläche der Leber ist bald glatt, bald ganz leicht granuliert, das Parenchym meist braun.

Der senile Schwund des Lebergewebes vollzieht sich durch eine zunehmende Verkleinerung der Leberzellen (Fig. 513 *A*), welche im subserös gelegenen Randteile bis zum vollständigen Untergang der Leberzellen ganzer Läppchen fortschreiten kann, so daß also von den Läppchen nur das Bindegewebe und die Gefäße übrigbleiben, welche meist dem Leberzellenschwund entsprechend kollabieren und sich in ein gefäßarmes faseriges Gewebe (Fig. 512 *c*) umwandeln. Schließlich

setzt sich das Lebergewebe nur noch aus diesem Bindegewebe und aus der Glissonschen Kapsel (*d*) mit den in denselben enthaltenen Blutgefäßen und Gallengängen zusammen. In der Zeit des Schwundes tritt in den Leberzellen häufig gelbes oder braunes Pigment (Fig. 513 *A*) auf, welches entweder aus Gallenfarbstoff oder aus Hämosiderin besteht.

Ist die Nahrungsaufnahme aus irgendeinem Grunde behindert, so daß eine Konsumption der Körpersubstanz eintritt, so stellt sich auch eine durch Verkleinerung der Leberzellen bedingte Atrophie der Leber ein, und es kann nach Versuchen von Bidder, Schmidt und Voit die Leber von Hunden und Katzen im Hungerzustande zwei Drittel ihres Volumens verlieren.

Anhaltender Druck auf das Lebergewebe ist ebenfalls sehr geeignet, einen zunehmenden Schwund des Drüsenparenchyms zu bewirken, und es kommt dies sowohl bei Druck von außen (Schnürleber) als auch bei Druck von innen, wie er durch expansiv wachsende Geschwülste, Echinokokkusblasen, sich erweiternde Gefäße ausgeübt wird, zustande. Auch hier kommt neben degenerativen Veränderungen oft ein einfacher Schwund der Leberzellen vor, und der Unterschied gegenüber dem senilen Schwund besteht nur darin, daß hier häufig durch die Kompression Formveränderungen der Leberzellen (Fig. 513 *B*) bewirkt werden, welche dem Schwund vorausgehen.

Zur Atrophie führende Parenchymdegenerationen und Entzündungen führen meist zu einer Verkleinerung, die sich durch eine granulierte oder höckerige Oberfläche der Leber oder auch durch Bildung tiefer Einschnürungen, die eine pathologische Leberlappung bewirken, auszeichnen.

Fig. 513. Atrophische Leberzellen. *A* Einfache Atrophie mit Pigmentablagerungen. *B* Durch Kompression difformierte atrophische Leberzellen. Vergr. 250.

Vergrößerung der Leber kann sowohl durch reine (bis über 3000 g), als auch mit Bindegewebswucherung verbundene (bis über 4000 g) Hypertrophie des Drüsengewebes, sodann auch durch Bildung großer Abszesse, durch primäre und sekundäre Geschwulstentwicklung und durch Einschluß großer Echinokokkusblasen bedingt sein. Bei Leberkrebsen kann das Gewicht 9—14 kg erreichen.

Erworbene Lageveränderungen kommen besonders dadurch zustande, daß sich die Leber um ihre transversale Achse dreht, so daß der Stand des vorderen Leberrandes je nach der Füllung des Unterleibes erheblich wechselt. Weit seltener liegt die Leber abnorm tief, so daß das Ligamentum suspensorium verlängert ist (Hepar mobile). Am ehesten beobachtet man dies bei hochgradigen Magenektasien, die bei schlaffen Bauchdecken auftreten. Bei Abflachung der rechten Zwerchfellwölbung durch pleuritische Exsudate oder durch Pneumothorax wird die Leber nach abwärts gedrängt. Bei Zerreißung des Zwerchfells können Teile der Leber nach der Brusthöhle vorgedrängt werden.

Literatur.

Boi-Teissier, *Contrib. à l'étude du foie senile, Rev. de méd. VII 1887.*
Chiari, *Genese der Zwerchfellfurchen, Verh. d. D. path. Ges. II Berlin 1900.*
Czerny, *Rückbildungsvorg. a. d. Leber, A. f. mikr. An. 35. Bd. ref. Z. f. a. P. I 1890.*

Hasse, *Bewegung des Zwerchfells und ihr Einfluß auf die Unterleibsorgane, Arch. f. Anat. u. Phys. 1896, und Anat. Anzeiger I 1886.*
Kantor, *Lebermißbildung, Virch. Arch. 174. Bd. 1903 (Lit.).*
Landau, *Die Wanderleber und der Hängebauch der Frauen, Berlin 1895.*
Sabourin, *Rech. s. l'anat. norm. et pathol. de la glande biliaire, Paris 1888.*
Statkewitsch, *Veränd. d. Drüsengewebes beim Hungern, A. f. exp. Path. 33. Bd. 1894.*
Stooß, *Kongenitale Obliteration der Gallengänge, Ber. üb. d. Kinderspital Bern 1898.*
Tarozzi, *Legamento triangolare sinistro del fegato, Arch. di Anat. Florenz 1904 u. Lo Sperimen 58. Bd. 1904.*
Viola, *Contrib. allo studio delle alterazioni di prima formazione della cistifellea, Lavori dell' Inst. anat. pat. di Perugia, dir. dal Prof. Pisenti, 1890.*
Walz, *Respiratorische Leberbiegung, Münch. med. Woch. 1900.*
Winkler, *Hepar mobile, Arch. f. Gyn. IV 1872.*

2. Zirkulationsstörungen in der Leber und deren Folgen.

§ 198. **Anämische Zustände** in der Leber sind entweder Teilerscheinung allgemeiner Anämie oder aber Effekt lokal wirkender Ursachen, wie z. B. Druck auf die Leber, oder Schwellung der Leberzellen. Das anämische Gewebe ist blaß, im übrigen je nach dem Gehalt der Leberzellen an Gallenpigment und Fett bald mehr gelblich, bald mehr bräunlich gefärbt.

Kongestive Hyperämie der Leber ist eine sehr häufige Erscheinung und kommt sowohl unter physiologischen Verhältnissen, z. B. nach der Mahlzeit, als auch bei pathologischen Zuständen vor, z. B. im Beginn akuter Entzündungen, sowie nach verschiedenen Affektionen, welche einen vermehrten Blutzufluß nach dem Darm zur Folge haben. Durch mächtigen Blutzufluß kann die Leber nicht unerheblich vergrößert werden. Das Leberparenchym zeigt dabei eine dunkelblaurote oder braunrote Farbe.

Allgemeine **Blutstauungen,** wie sie bei Stenose und Insuffizienz der Mitralis und der Tricuspidalis, bei Erlahmung der Herztätigkeit, bei Lungenemphysem, bei indurativer Verödung der Lunge, bei rechtsseitigem pleuritischem Exsudate usw. auftreten, führen, da die Leber sehr nahe am Herzen liegt, zur Überfüllung der Lebervenen und ihrer Äste mit Blut, welche oft sehr bedeutend wird.

Hat die Stauung nur kurze Zeit bestanden, so ist die Leber groß und blutreich; besonders die Zentren der Acini sind dunkelblaurot. Hat die Stauung lange Zeit angehalten, so ist die Leber meist etwas verkleinert, die Oberfläche nicht selten etwas uneben, granuliert, leicht höckerig. Die Schnittfläche zeigt das exquisite Bild einer sogenannten **Muskatnußleber,** indem die zentralen Teile der Acini tief schwarzrot, meist auch unter die Schnittfläche eingesunken sind, während die Peripherie der Acini je nach dem Fettgehalt der Zellen bald dunkelbraun bis hellbraun, bald gelbbraun bis hellgelb gefärbt ist. Geht die Veränderung noch weiter, so überwiegen die dunkelblauroten Partien, und stellenweise fehlt helleres Gewebe ganz. Gleichzeitig sind die Acini verkleinert, es besteht eine **cyanotische** oder **Stauungsatrophie** (zentrale rote Atrophie).

Wie die mikroskopische Untersuchung lehrt, sind die Venen der Leber, namentlich die Venulae centrales und ebenso auch das ihnen zunächst liegende Kapillargebiet erweitert (Fig. 514 *a*, *b*). Bei höheren Graden der Erkrankung sind sämtliche Kapillaren der Acini dilatiert. Die Leberzellen zwischen den erweiterten Kapillaren sind stets mehr oder weniger atrophisch (*b*), meist zugleich von gelben und braunen

Pigmentkörnern, manche auch von Fettkörnchen durchsetzt. Die Degeneration ist im Zentrum und den mittleren Zonen der Acini stets am weitesten vorgeschritten; hier ist dann das Bindegewebe oft vermehrt. Bei langer Dauer der Zirkulationsstörungen und starker Dilatation der Kapillaren kann ein Teil der Leberzellen ganz zugrunde gegangen sein (*a*), so daß zwischen den weiten Kapillaren nur noch gelbe und gelbbraune Pigmentkörner und Pigmentschollen liegen. Das periportale Bindegewebe der Leber ist meist unverändert, doch kommt es vor, daß dasselbe hypertrophisch und zellig infiltriert ist (*d*), so daß eine besondere Art der Cirrhose entsteht.

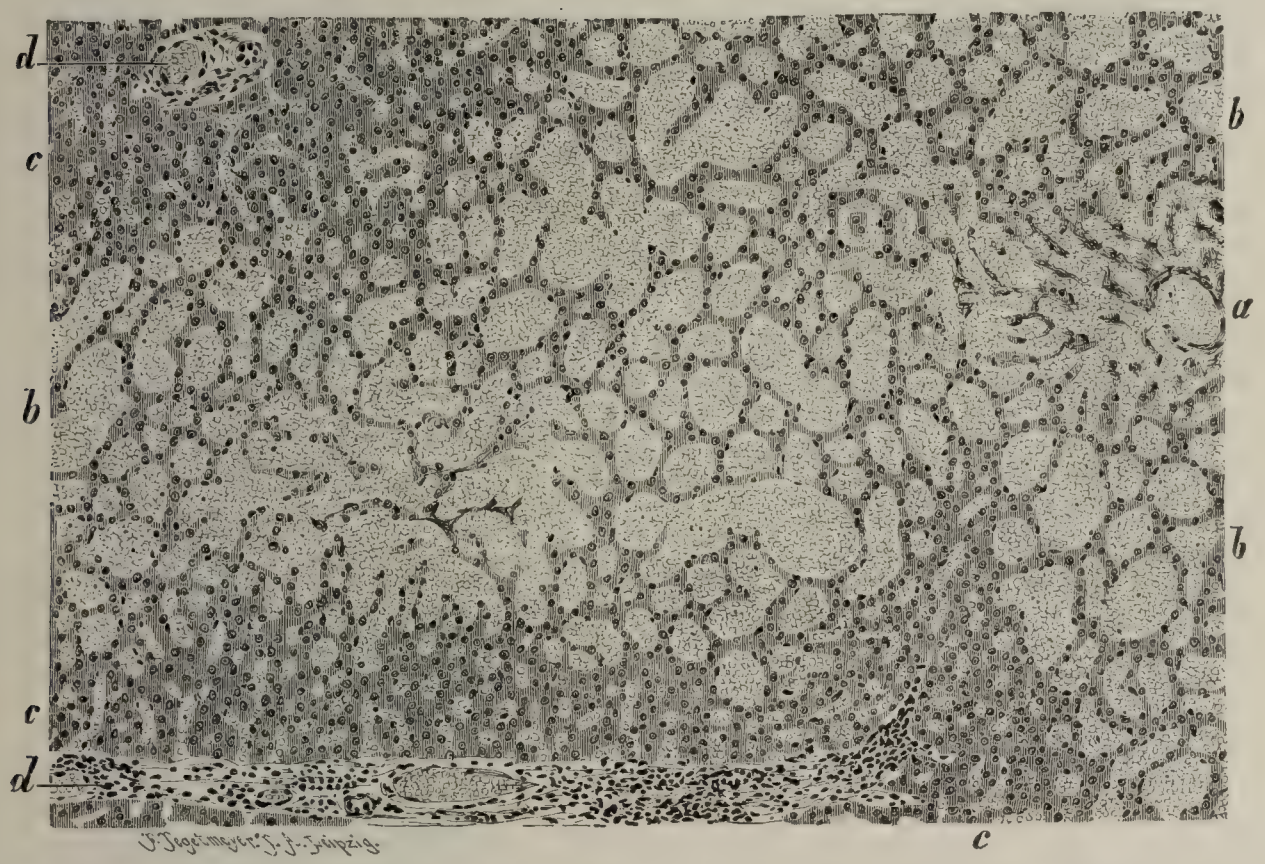

Fig. 514. Stauungsatrophie der Leber (M. Fl. Häm. Eos.). *a* Venula centralis, deren Wand leicht fibrös verdickt ist und von der aus feinfaserige Gewebszüge an Stelle der untergegangenen Leberzellenbalken zwischen die dilatierten Kapillaren ausstrahlen. *b* Mittlere Zone der Leberläppchen, mit erweiterten Kapillaren und atrophischen Leberzellenbalken. *c* Normal aussehende äußere Zone der Leberläppchen. *d* Periportales Bindegewebe, dessen Kerne etwas vermehrt sind. Vergrößerung 45.

Nach Hart spielen sich in atrophischen Stauungslebern Gerinnungsvorgänge in den zentralen Kapillaren des Acinus ab, die auf fermentativer Wirkung der zugrunde gehenden Leberzellen beruhen sollen; demnach soll die Ausdehnung der Gerinnung dem Schwunde der Parenchymzellen proportional sein. Nach L'Engle und Hajami sind derartige Gerinnungsvorgänge bei chronischen Stauungslebern weder konstant, noch dem Zelluntergang parallel; überhaupt spricht vieles dafür, daß die Gerinnung erst agonal oder postmortal zustande kommt. Nach Saltykow kann das erhalten gebliebene Parenchym auch kompensatorische Hypertrophie eingehen.

Verschluß der Venae hepaticae (durch Phlebitis obliterans und Thrombose) führt (Chiari) zu Stauungshyperämie, Atrophie und Induration, verbunden mit Ascites. Als Ursache solcher Endophlebitis sieht Chiari Syphilis an, während Kretz mehr Gewicht auf mechanische Momente legt.

Plötzlicher Verschluß der Pfortader bewirkt Sistierung der Gallensekretion und kann den Tod durch Retention großer Mengen von Blut in den Unterleibsgefäßen herbeiführen.

Bei **allmählich eintretendem Verschluß der Pfortader** kann das Lebergewebe erhalten bleiben und zugleich weiter funktionieren, indem die sich erweiternden arteriellen Bahnen die Leber mit nutritivem funktionellem Blut versorgen.

Verschluß größerer Pfortaderäste kann zur Entwicklung herdweiser Stauungshyperämie und Leberatrophie führen, insbesondere bei schwacher Herztätigkeit und bei bestehenden Stauungen (Zahns roter Leberinfarkt).

Verschluß der kleinsten Pfortaderäste, welche das Blut der Leberwurzeln der Pfortader, das aus den Rami vasculares der Leberarterie stammt, aufnehmen, führt gewöhnlich zu herdförmiger Gewebsnekrose, oft verbunden mit Hämorrhagie.

Verschluß einzelner Arterienäste hat für die Leber oft keine nachteiligen Folgen, indem die Leberarterie hinlängliche Anastomosen besitzt, um hinter der verstopften Stelle die Zirkulation zu erhalten. Es kommt indessen namentlich bei schwacher Füllung des Gefäßsystems und bei allgemein herabgesetzter Zirkulation auch vor, daß hinter der verstopften Stelle die Vis a tergo nicht genügt, um eine ununterbrochene Zirkulation zu unterhalten, so daß Gewebsdegenerationen und Nekrosen, sowie Blutstauung, unter Umständen auch anämische oder hämorrhagische Infarkte sich einstellen. Die Blutung pflegt indessen meist nicht so bedeutend zu sein, daß die Erkennung der Leberacini unmöglich würde.

Blutungen in der Leber können auch durch Veränderung der Gefäßwände (Purpura haemorrhagica, Phosphorvergiftung), sowie durch Behinderung des Blutabflusses (Thrombose der Lebervenen) herbeigeführt werden.

Nach Experimentaluntersuchungen von Janson und Tischner hat der Verschluß der Leberarterien bei Kaninchen die Bildung nekrotischer Herde der Leber zur Folge. Von den noch erhaltenen Teilen aus stellt sich alsdann eine Wucherung ein, welche teils zu einer Substitution des nekrotischen Gewebes durch Bindegewebe, teils zur Bildung von Cysten führt. Zugleich können sich auch Wucherungen der Gallengänge in dem noch erhaltenen Lebergewebe einstellen. Bei Hunden entstehen Nekrosen nur, wenn Infektionen hinzutreten.

Literatur über Zirkulationsstörungen in der Leber.

Bormant, *Pfortaderverschluß und Leberschwund, I.-D. Königsberg 1897.*
de Beurmann et Sabourin, *Cirrhose hep. d'origine cardiaque, Rev. de méd. VI 1886.*
Charcot, *Leçons sur les maladies du foie et des reins, Paris 1882.*
Chiari, *Infarktbildung in der Leber, D. Z. f. Heilk. XIX 1898; Endophlebitis d. venae hepaticae, Beitr. v. Ziegler 26. Bd. 1899.*
Cohnheim u. Litten, *Zirkulationsstörungen in d. Leber, Virch. Arch. 67. Bd. 1876.*
L'Engle, *Fibrinbildung in der Stauungsleber, Beitr. v. Ziegler 38. Bd. 1905.*
Hajami, *Chronische Stauungsleber, Beitr. v. Ziegler 38. Bd. 1905.*
Hart, *Chronische Stauungsleber, Beitr. v. Ziegler 35. Bd. 1904.*
Janson, *Leberveränd. nach Unterbind. d. Arteria hepatica, B. v. Ziegler XVII 1895 (Lit.).*
Jürgens, *Leberhämorrhagien bei Eklampsie, Berl. klin. Woch. 1886.*
Köhler, *Verschluß der Pfortaderäste, Arb. a. d. path. Inst. zu Göttingen 1894.*
Kretz, *Pathologie der Leber, Ergebn. d. a. Path. VIII 2 1904 (Lit.).*
Litten, *Zur Lehre von der Lebercirrhose, Münch. med. Woch. 1890.*
Parmentier, *Ét. clin. et anatomo-pathol. sur le foie cardiaque, Paris 1890.*
Prutz, *Verhalten der Leber bei puerperaler Eklampsie, I.-D. Königsberg 1892.*
Rattone, *Sugli infarti emorragici del fegato, Arch. per le Scienze Med. XII 1888.*
Rattone et Mondino, *La circulation du sang dans le foie, A. ital. de biol. XII 1889.*
Reinbach, *Einfluß d. venösen Stauung auf d. Sekretion d. Leber, I.-D. Breslau 1894.*
Saltykow, *Stauungsleber, Verh. d. path. Ges. V 1903.*

Saxer, *Pathologie der Pfortaderkreislaufs, Z. f. a. Path. 13. Bd. 1902 (Lit.).*
Schmorl, *Organbefunde b. Eklampsie, Zentralbl. f. allg. Path. II; Path.-anat. Untersuchungen über Puerperaleklampsie, Leipzig 1893.*
Solowieff, *Veränd. der Leber nach Verstopfung der Pfortader, V. A. 62. Bd. 1875.*
Tappeiner, *Folge der Pfortaderunterbindung, Ludwigs Arbeiten, Jahrgang 1872.*
Tischner, *Pathologie der Leber, Virch. Arch. 175. Bd. 1904.*
Umbreit, *Lebervenen- und Pfortaderthrombose, Virch. Arch. 183. Bd. 1906.*

3. Die hämatogenen Infiltrationen, Degenerationen und Entzündungen der Leber.

§ 199. Die **hämatogenen Ablagerungen** in der Leber können sowohl innerhalb der Blutgefäße als auch in den Leberzellen und im Leberbindegewebe auftreten und bestehen entweder aus Substanzen, welche schon normal im Organismus vorkommen und nur in pathologischen Mengen sich ablagern oder aber aus Körpern, welche pathologischerweise sich im Organismus entwickelt haben oder demselben von

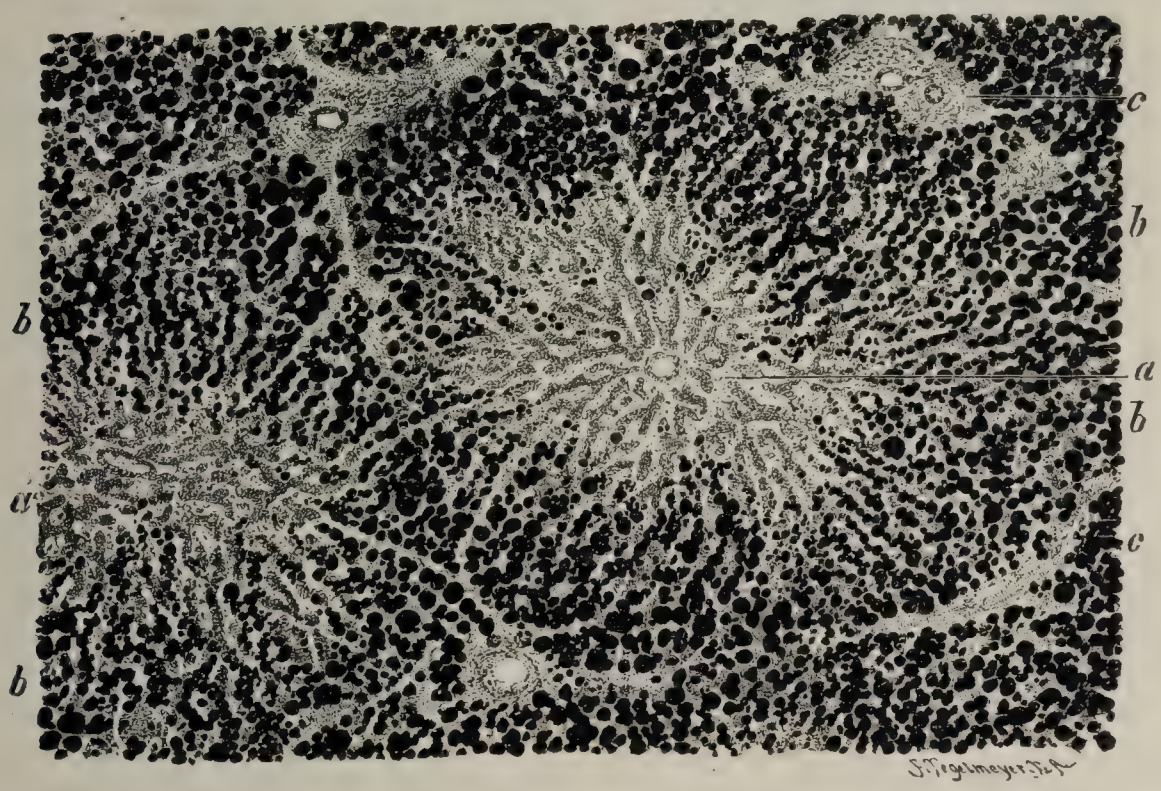

Fig. 515. Fettleber von einem an Lungentuberkulose gestorbenen Mann (FLEMM. Safr.). *a* Zentraler Teil der Leberläppchen. *b* Periphere fetthaltige Zone. *c* Periportale Bindegewebszüge. Vergr. 30.

außen zugeführt worden sind. Die wichtigsten Formen bilden die Lipomatose, die Siderose, der Ikterus, die leukämische Infiltration, die Amyloidablagerung, die Staubablagerung und die Ablagerung von Parasiten und vermehrungsfähigen Geschwulstzellen.

Je nach ihrem Funktionszustand können die Leberzellen ein sehr verschiedenes Aussehen darbieten durch größeren oder geringeren Gehalt an Fett, Glykogen, Pigment und anderen Substanzen. Vor allem vermögen auch die Fixationsmittel sehr verschiedene Strukturbilder hervorzurufen, so daß bei Beurteilung pathologisch veränderter Leberzellen große Vorsicht am Platze ist (SCHMAUS).

Manche Ablagerungen, wie z. B. Fettablagerung, beeinträchtigen die Funktion der Leber gar nicht oder nur in sehr geringfügigem Maße, andere führen dagegen zu mehr oder minder erheblicher Funktionsstörung, sowie auch zu Degeneration des Leberparenchyms, so insbesondere die Zufuhr von Bakterien und Geschwulstzellen, die in der Leber sich vermehren können.

Die **Fettablagerung** in der Leber findet innerhalb der Leberzellen statt, wobei in den Leberzellen kleine Fettropfen (Fig. 515*a*) auftreten, welche weiter hinzu größeren Fettropfen (*b*) zusammenfließen, bis schließlich die Leberzelle zu einer kugeligen Fettzelle wird, deren Kern der Fettkugel aufliegt. Die Fettablagerung kommt sowohl bei übermäßiger Zufuhr von Fett, resp. bei reichlicher Bildung von Fett im Organismus, also bei wohlgenährten Individuen, als auch bei marantischen Individuen, insbesondere bei chronischer Tuberkulose (Fig. 515) und Lungenschwindsucht vor und ist in letzterem Falle ein Zeichen des Unvermögens des Organismus, das im Körper vorhandene Fett in normaler Weise zu zerstören.

Die Ablagerung des Fettes beginnt gewöhnlich in der Peripherie der Acini (Fig. 515 *b*) und schreitet von da nach dem Zentrum vor. Die Anwesenheit einer größeren Menge von Fett gibt dem Lebergewebe ein bei geringem Blutgehalt hell gelbbraunes und schließlich hellgelbes Aussehen und bedingt zugleich eine gewisse Vergrößerung der Leber. Ist die Peripherie der Acini hell gelbbraun oder gelb, das Zentrum dagegen braun, oder bei reichlichem Blutgehalt rotbraun, so daß eine dem Durchschnitt einer Muskatnuß ähnliche Zeichnung entsteht, so wird die Leber gewöhnlich als **fetthaltige Muskatnußleber** bezeichnet. Wird die Leber durch Umwandlung der großen Mehrzahl der Leberzellen in Fettkugeln und durch gleichzeitige Anämie gleichmäßig gelb, strohgelb oder gelbweiß, und zeigt zugleich auch die Schnittfläche einen fettigen Glanz, so spricht man von einer **Fettleber.**

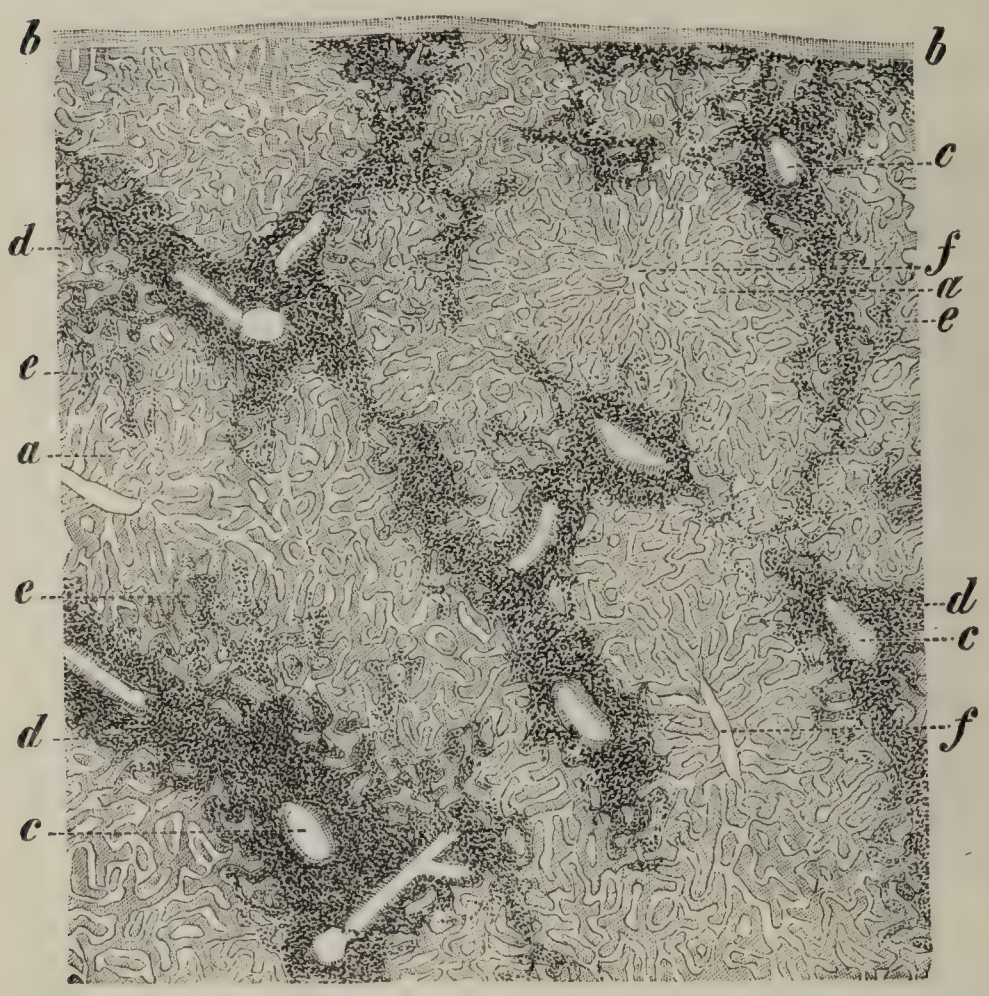

Fig. 516. Hämosiderinablagerungen in der Leber (Alk. Karm.). *a* Acini. *b* Peritoneum. *c* Pfortaderäste. *d* Infiltriertes periportales Bindegewebe. *e* Innerhalb der Leberkapillaren gelegenes Pigment. *f* Venulae centrales. Vergr. 20.

Die **Siderose der Leber,** d. h. die Ablagerung von eisenhaltigen Zerfallsprodukten des Blutes, stellt sich dann ein, wenn rote Blutkörperchen entweder in einem Extravasat oder innerhalb der Blutbahn in größeren Mengen zerfallen oder ihr Hämoglobin an das Blutplasma abgeben. Sie stellt ebenso wie die Fettablagerung nur eine pathologische Steigerung eines normalen Vorkommnisses dar, indem ganz geringe Mengen von Hämosiderin in einzelnen Leberzellen wohl stets vorkommen oder wenigstens eine physiologische Erscheinung sind.

Wird das Hämosiderin der Leber in Schollen und Körpern zuge-

führt, so lagert es sich zunächst in den Kapillaren und deren Umgebung ab, und zwar vornehmlich im periportalen Bindegewebe (Fig. 516 *d*) und in der Peripherie der Acini (*e*), deren Endothelien Erythrocyten und Trümmer von solchen in sich aufnehmen können. Weiterhin findet sich das Eisen auch in den Endothelien und den Leberzellen (Fig. 517 *a*) und bildet hier kleine gelbe Körner oder auch etwas größere Schollen, welche zunächst in der Achse der Leberzellenbalken (Fig. 517 *a*), in der Umgebung der feinen Gallenkapillaren sich anhäufen, schließlich indessen die Leberzellen vollkommen erfüllen können. Bei mäßig reichlicher Zufuhr von gelösten Zerfallsprodukten des Blutfarbstoffs (perniziöse Anämie, Malaria) kann sich die Pigmentablagerung auch ganz auf die Endothelien und die Leberzellen beschränken.

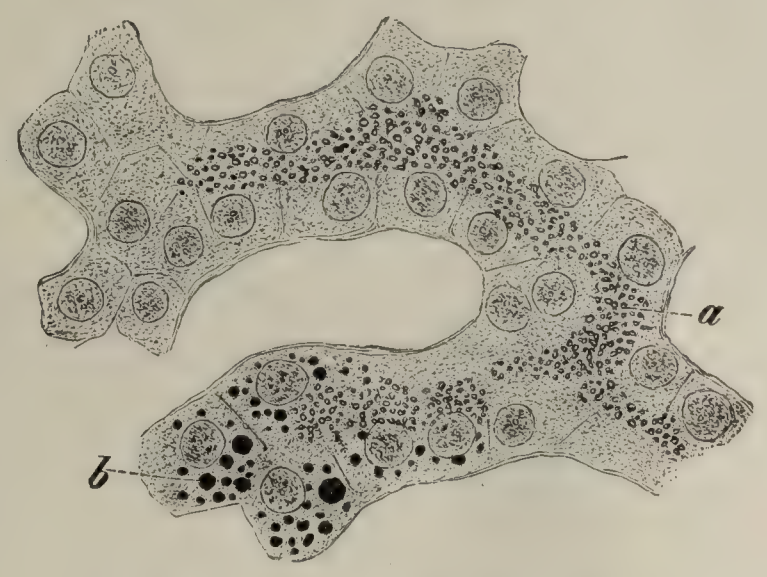

Fig. 517. Infiltration der Leberzellenbalken mit gelben Hämosiderinkörnern (*a*) bei perniziöser Anämie (Osmiums. Karm. Glyzerin). *b* Fettig degenerierte Zellen. Vergr. 250.

Geringe Mengen von Hämosiderin sind mit bloßem Auge nicht zu erkennen, größere geben der Leber eine rotbraune, rostfarbene Färbung, die bei gleichmäßiger Ablagerung diffus, bei ungleichmäßiger streifen- und fleckweise auftritt und sich wesentlich auf das periportale Bindegewebe und die Peripherie der Acini beschränkt.

Siderose der Leber kann auch durch Verabreichung von resorbierbaren Eisenpräparaten oder durch Injektion von solchen in das Blut erhalten werden.

Eisengehalt ist in der Leber nach Falckenberg, wenigstens beim Erwachsenen, fast stets an Pigmentkörnchen gebunden. Farblose Eisenalbuminate, die Berliner-Blaureaktion geben, scheinen nur sehr selten vorhanden zu sein.

Ablagerungen von Gallenfarbstoff in der Leber werden dadurch verursacht, daß das in der Leber aus dem Hämoglobin gebildete Bilirubin nicht in normaler Weise durch die Galle zur Abscheidung gelangen kann. Das Hindernis der Abscheidung kann sowohl in den großen Gallengängen (Steine, Geschwülste, Entzündungen), als auch in den kleinen und kleinsten Gallengängen, d. h. in Veränderungen der Leberzellenbalken (vgl. § 72 d. allg. Path.) selbst gelegen sein, besonders wenn abnorm reichliche Zerfallsprodukte des Blutfarbstoffs verarbeitet werden müssen. Der zurückgehaltene Gallenfarbstoff bildet gelbe und gelbbraune oder gelbgrüne, bei Härtung der Präparate in Sublimat sich grün färbende Körner oder auch große hyaline Schollen und Klumpen, welche zunächst teils in den Leberzellen selbst (Fig. 518 *c*), teils in den intrazellulären, oft stark erweiterten Gallenkapillaren (*a*, *b*), teils in den interacinösen Gallengängen lagern, weiterhin aber auch in den Gefäßendothelien (*d*, d_1), sowie in den Kapillaren (*f*, *g*) auftreten können. Innerhalb der Leberzellen liegen sie vornehmlich in den ersten Anfängen des sekretorischen Kanalsystems, in den Kupfferschen Sekretvakuolen und in den intrazellulären Sekretkanälchen (Browicz, Nau-

WERCK, KOCH), welche die Zellen durchziehen und namentlich den Kern umspinnen. Bei Untergang der Zelle kann dieselbe vollkommen mit Farbstoff durchsetzt werden.

Der Ikterus verleiht dem Lebergewebe gelbe, gelbgrüne und grüne Färbungen und es kann bei langer Dauer der Gallenretention diese Färbung sehr intensiv werden.

Bei dem Stauungsikterus infolge Behinderung des Gallenabflusses, sei es in den größeren oder kleineren Gallenausführungsgängen kommt es zu Dilatation und Ruptur der Gallenkapillaren und Übertreten von Galle in die Lymphgefäße. Nach EPPINGER kommt es aber auch bei den übrigen Formen des Ikterus, z. B. bei dem toxischen, zu ähnlichen Erscheinungen, indem sich „Gallenthromben" bilden, die den Abfluß hindern, zu Dilatation und Ruptur der Gallenkapillaren führen können und so eine Aufnahme von Galle in die allgemeine Zirkulation bedingen. Diese Resorption scheint auf dem Lymphwege und durch den Ductus thoracicus zu erfolgen.

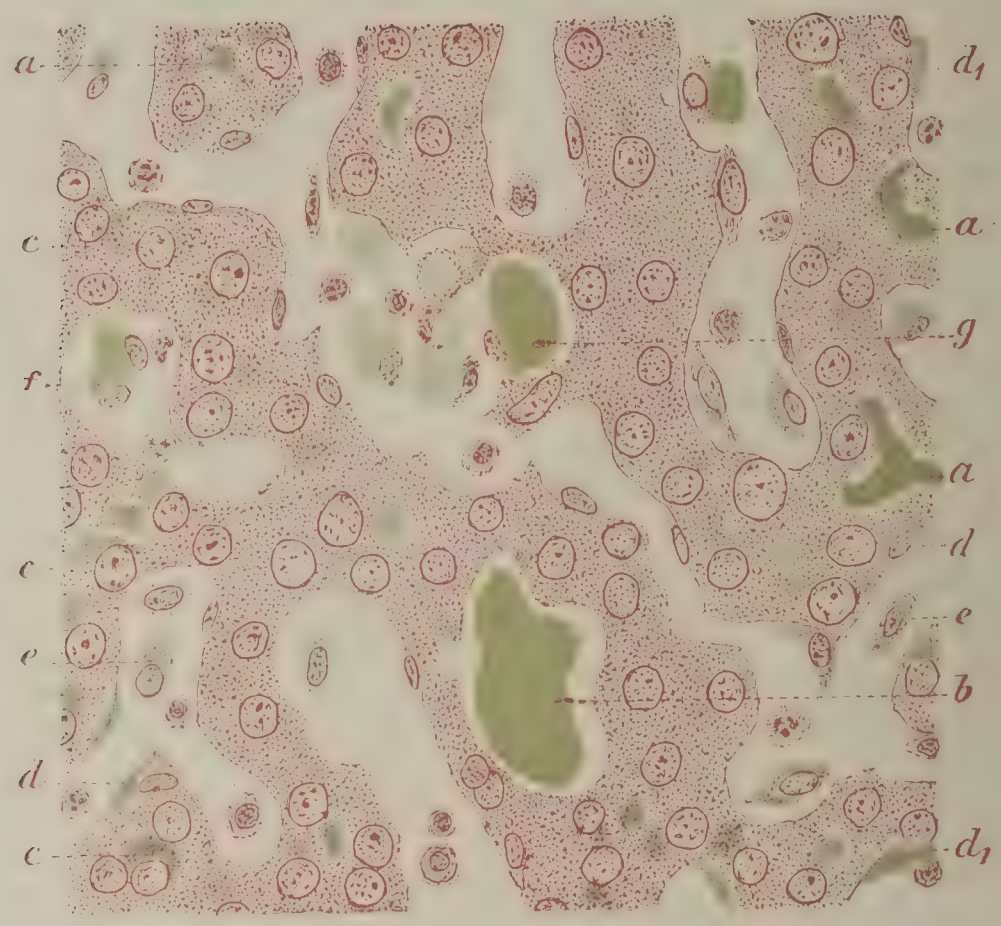

Fig. 518. Stauungsikterus der Leber bei Kompression des Ductus choledochus durch einen Krebs der Gallenblase (Sublim. Karm.). *a* Mit Galle gefüllte, mäßig erweiterte intraacinöse Gallengänge. *b* Großer Gallenfarbstoffklumpen in einem stark erweiterten intraacinösen Gallengang. *c* Gallenpigment in den Leberzellen. *d* d_1 Durch Gallenpigmentkörner gefärbte, noch festsitzende Endothelien. *e* Gallig pigmentierte desquamierte Endothelien. *f* Von Zellen umschlossene Pigmentschollen. *g* Durchbruch des in den Gallengängen gelegenen Pigmentes in eine Kapillare. Vergr. 365.

Die feineren Beziehungen der kleinsten Gallenkapillaren zu den Leberzellen sind besonders von EPPINGER mittelst einer neuen Darstellungsmethode, sowie von BROWICZ und JAGIČ studiert worden.

Leukämische Infiltration stellt sich in der Leber bei Leukämie ein und ist zunächst durch eine Retention der im Blute in pathologischer Menge und in pathologischen Formen vorhandenen Lymphocyten oder Myelocyten im periportalen Bindegewebe und in der Peripherie der Acini (Fig. 519 *b*) bedingt. Es können sich indessen dieselben auch im Innern der Acini (*a*) anhäufen. Ferner findet namentlich im periportalen

Gebiet ein Austritt der zugeführten Zellen aus der Gefäßbahn statt, und es können sich dieselben auch innerhalb der Leber selbst vermehren, so daß Gewebsneubildungen entstehen. Bemerkenswert ist, daß auch bei Pseudoleukämie und bei malignen lymphatischen und myelogenen Wucherungen ohne Leukämie entsprechende Wucherungen im periportalen Bindegewebe der Leber auftreten und zellreiche, oder auch mehr faserige Neubildungen produzieren können.

An Orten reichlicher Zellanhäufung in der Leber erhält das Gewebe eine grauweiße Färbung. Eine Einschmelzung des Gewebes wie bei Eiterung findet dabei niemals statt.

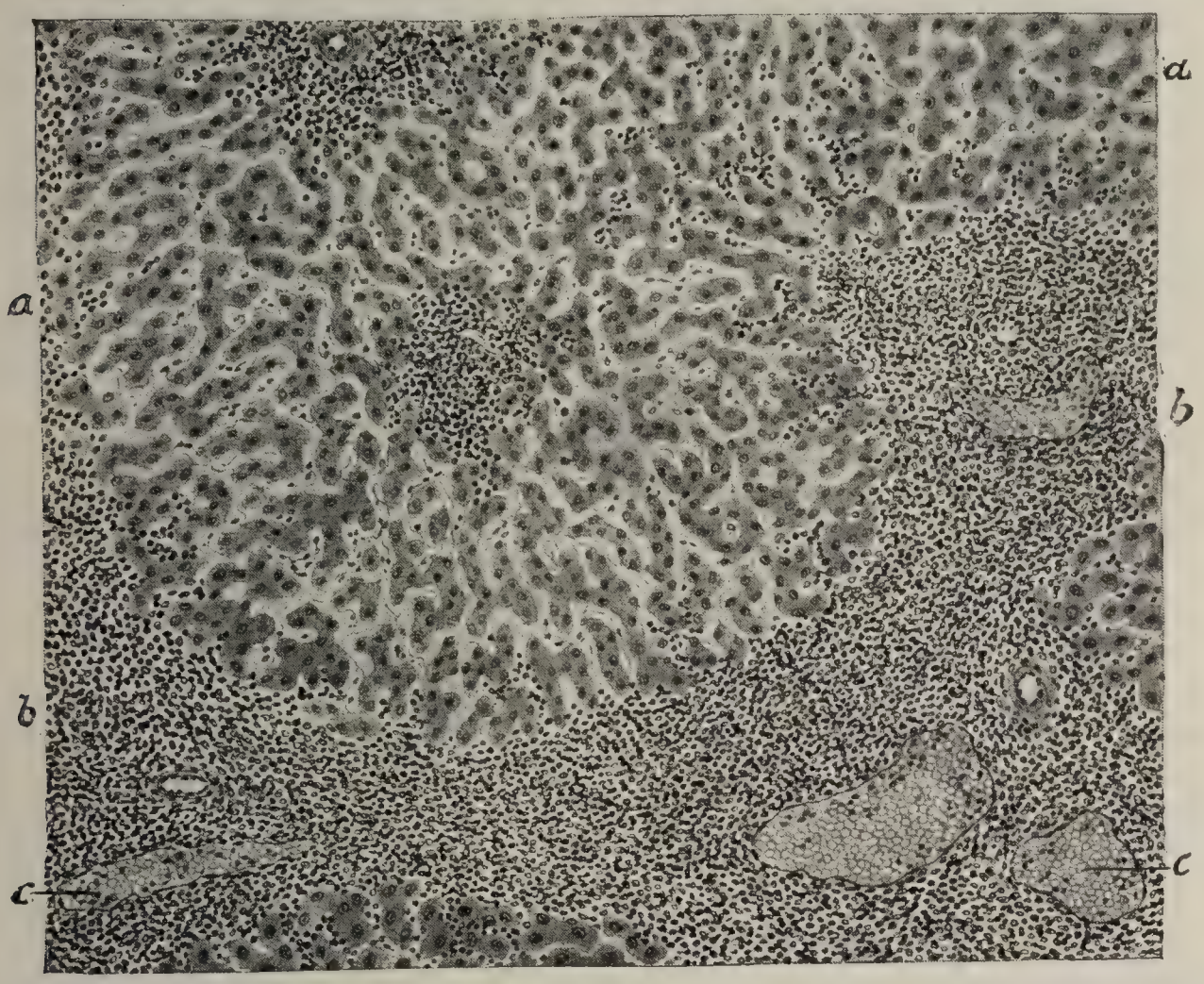

Fig. 519. Leukämische Infiltration der Leber (Alk. Häm.). *a* Lebergewebe. *b* Leukocytenanhäufungen. *c* Pfortaderäste. Vergr. 100.

Bei Kindern und jugendlichen Individuen finden sich stets geringe Anhäufungen lymphoider Zellen im interacinösen Bindegewebe. Bei Typhus, Diphtherie und Scharlach, seltener bei anderen Infektionskrankheiten, können sie zu größeren Knötchen anschwellen und werden als **Lymphome** bezeichnet (Marcuse).

Amyloidablagerungen erfolgen in der Leber in der Umgebung der intraacinösen Kapillaren (Fig. 520 *c*) und führen zu einer Kompression (*b*) und schließlich zu einem völligen Untergang der Leberzellen. Sie bevorzugen die mittlere (intermediäre) Zone der Leberläppchen, so daß also das Zentrum und die Peripherie derselben zu Beginn frei zu sein pflegen. Amyloid gibt der Leber ein speckiges, durchscheinendes Aussehen, erhöht deren Gewicht, gibt ihr größere Festigkeit. Kombination des Amyloids mit Fettablagerung (Fig. 520 *a*) in der Leberzelle bedingt eine Fleckung der Leber, indem grau durchscheinendes, speckiges Amyloid mit gelbem oder gelbweißem, undurchsichtigem Fett abwechselt.

Neben der diffusen Amyloidentartung kommt auch eine lokal beschränkte Amyloidablagerung in den Lebergefäßen, sowie im Bindegewebe vor, doch ist dies selten.

Ablagerung von pigmentiertem Staub in der Leber lokalisiert sich besonders im periportalen Bindegewebe und kann vorkommen, wenn pigmentierte Bronchialdrüsen ihr Pigment an das Blut abgeben. Eine klinische Bedeutung kommt derselben nur außerordentlich selten zu.

Bei **Malaria** kann außer Haemosiderin auch reichlich Parasitenpigment in der Leber abgelagert werden.

Über die Ablagerung von Bakterien sind §§ 200—202 über metastatische Geschwülste § 208 nachzusehen.

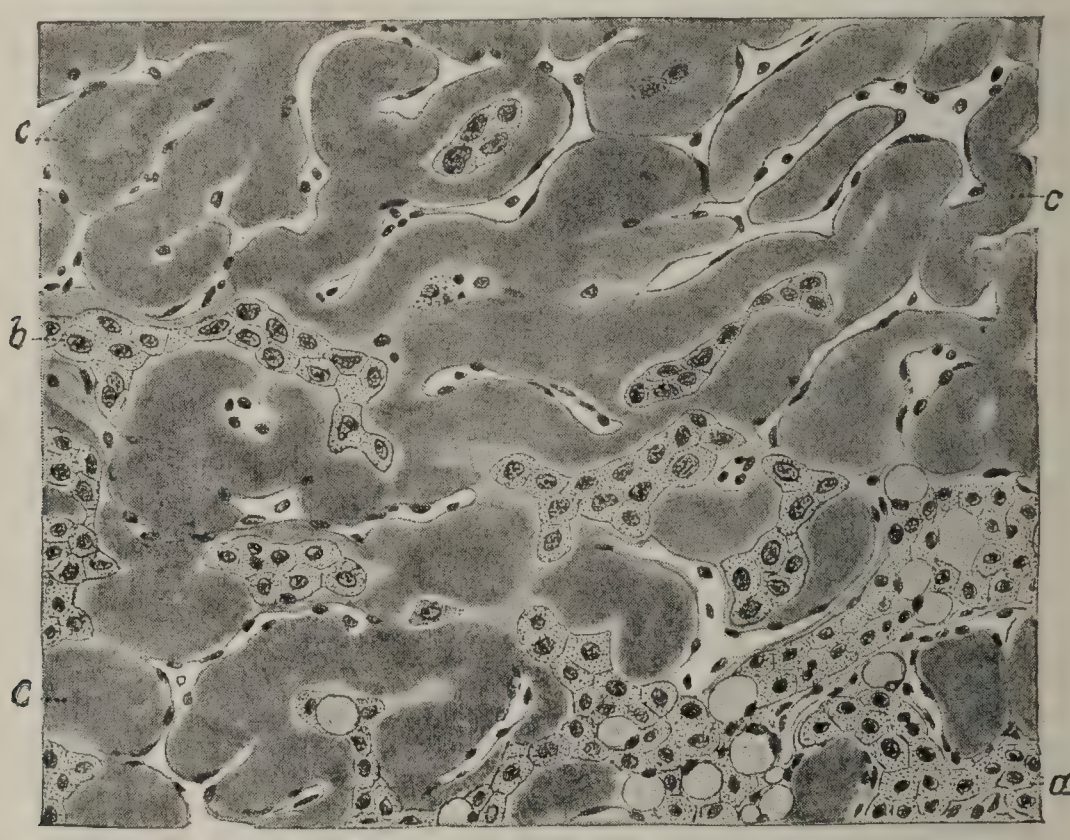

Fig. 520. Amyloidentartung der Leber (Alk. VAN GIESON). *a* Normale Leberzellen, z. T. fetthaltig. *b* Komprimierte Leberzellen. *c* Amyloid. Vergr. 240.

Literatur über Ablagerungen in der Leber.

Abramow, *Pathogenese des Ikterus, Virch. Arch. 181. Bd. 1905.*

Arnold, *Untersuchungen über Staubinhalation, Leipzig 1885; Struktur der Leber, Virch. Arch. 166. Bd. 1901; Siderosis, Virch. Arch. 161. Bd. 1900.*

Arnstein, *Melanämie und Melanose, Virch. Arch. 61. Bd. 1874.*

Asch, *Üb. Ablagerung v. Fett u. Pigment in d. Sternzellen d. Leber, I.-D. Bonn 1884.*

Bignami, *Path. Anatomie der chronischen Malaria, Zentralbl. f. allg. Path. 1894.*

Browicz, *Intrazelluläre gallige Pigmentablagerungen, D. med. Woch. 1897; Gallengänge, Leberblutkapillaren, Zentralbl. f. allg. Path. XII S. 175 1901; Beziehungen zwischen Blutkapillaren u. Leberzellen, An. Anz. XXII Bd. 1902; Bau der Leberzelle, Virch. Arch. 168. Bd. 1902; Pathogenese des Ikterus, Wiener klin. Woch. 1900.*

Bunge, *Eisengehalt der Leber, Zeitschr. f. phys. Chem. XVII 1892.*

Bürker, *Ort der Resorption in der Leber, A. f. d. ges. Phys. 83. Bd. 1901.*

Eppinger, H., *Histologie der Gallencapillaren und Pathogenese des Ikterus. Beitr. v. Ziegler 31. Bd. 1902; Pathogenese d. Ikterus, ib. 33. Bd. 1903.*

Falckenberg, *Hämosiderinreaktion der Leber, Zentralbl. f. a. Path. 1904.*

De Filippi, *Experimentaluntersuchungen über d. Ferration, Beitr. v. Ziegler XVI 1894.*

Guarnieri, *Ricerche sulle alterazioni del fegato nella infezione malaria, Atti della R. Accad. di Roma, Anno XIII serie II vol. III, Roma 1887.*

Hindenlang, *Pigmentinfiltration b. Morbus maculosus Werlhofii, V. A. 79. Bd. 1880.*

v. Jagič, *Histologie der Gallencapillaren, Beitr. v. Ziegler 33. Bd. 1903.*

v. Kupffer, *Die Sternzellen der Leber, Verh. d. anat. Ges. 1898 u. A. f. mikr. Anat. 54. Bd. 1899.*

Kretz, *Pathologie der Leber, Ergebn. d. allg. Path. VIII, 2 1904 (Lit.).*

Marcuse, *Leberlymphome bei Infektionskrankheiten, Virch. Arch. 160. Bd. 1900.*
Peters, *Eisenablagerung in den Organen bei verschied. Krankheiten, I.-D. Kiel 1881.*
Ponfick, *Die Schicksale körniger Farbstoffe im Organismus, Virch. A. 48. Bd. 1869.*
Quincke, *Zur Pathologie des Blutes (Siderose), D. Arch. f. klin. Med., 25., 27. u. 33. Bd. 1880—1883.*
Schmaus, *Fixationsbilder der Leberzellen, Zentralbl. f. allg. Path. 1903.*
Schmidt, *Beitr. zur Physiologie der Leber, Biol. Zentralbl. X 1890.*
Stern, *Auftreten von Oxyhämoglobin in der Galle, Virch. Arch. 123. Bd. 1891.*
Welch, *Cirrhosis hepatis anthracotica, J. Hopk. Hosp. Bull. Vol. II, Baltimore 1891.*
Wichmann, *Amyloidentartung, Beitr. v. Ziegler XIII 1893 (Lit.).*

§ 200. Die **hämatogenen Degenerationen und Entzündungen** werden, von den durch Störungen der Zirkulation und durch Infiltrationen bedingten abgesehen, durch Infektionen und Intoxikationen verursacht und stellen je nach der Wirkung der genannten Schädlichkeiten bald über die ganze Leber verbreitete, bald örtlich beschränkte, herdförmige Erkrankungen dar. Gifte und Mikroorganismen werden der Leber am häufigsten mit dem Pfortaderblut (aus dem Darm) zugetragen, können indessen auch durch die Leberarterie in die Leber gelangen. Unter besonderen Verhältnissen kann auch ein retrograder Transport von der Vena cava aus in die Wurzeln der Lebervene innerhalb der Leber stattfinden.

Fig. 521.

Fig. 522.

Fig. 521. Fettinfiltration und fettige Degeneration der Leberzellen. *a b* Fettablagerung in den Leberzellen aus einer Fettleber. *c d e f* Fettige Entartung der Leberzellen. Frisches Präparat. Vergr. 400.

Fig. 522. Körnige Trübung der Leberzellen. Von der Leber eines an Septikämie verstorbenen Mannes abgeschabte und in Kochsalzlösung verteilte Zellen. Vergr. 350.

Die Degenerationen betreffen in erster Linie die Leberzellen. Am häufigsten kommen Verfettung (Fig. 521 *c*, *d*, *e*, *f*), trübe Schwellung (Fig. 522) und Nekrose mit Umwandlung der Zellen in Schollen (Fig. 523 *c*) vor, doch sind auch hydropische Schwellungen und vakuoläre Degeneration nicht selten. Mattei und Taruffi haben eine Kolloidentartung beschrieben.

Die entzündlichen Exsudationen haben ihren Sitz bald im Innern der Acini selbst (Fig. 523 *c*), bald im periportalen Bindegewebe, bald in beiden zugleich und sind vornehmlich durch die Anhäufung von Leukocyten charakterisiert. Zuweilen kommt es auch zu Blutungen. Bei längerer Dauer kann sich auch Gewebswucherung anschließen.

Unter den Giften wirken namentlich Phosphor, Arsenik, Antimon und das Gift mancher Schwämme auf die Leber.

Besonders der **Phosphor** bedingt eine fettige Degeneration und schließlich Zerfall der Leberzellen, zunächst meist mit Vergrößerung und

Ikterus, später mit Atrophie. Das hierbei in den Zellen auftretende Fett ist mit Sicherheit, zum mindesten der Hauptteil, auf eine Fettwanderung aus den großen Fettdepots zurückgeführt worden.

Von Infektionskrankheiten, in deren Verlauf Leberdegenerationen und Entzündungen auftreten, sind Staphylokokken- und Streptokokkeninfektionen, die Ruhr, Typhus abdominalis, Typhus recurrens, Scharlach, Diphtherie, gelbes Fieber und Cholera besonders hervorzuheben, doch können auch im Verlauf anderer Infektionen, teils unter dem Einfluß der Bakterien und der Toxine der betreffenden Krankheit, teils verursacht durch Sekundärinfektionen, Leberveränderungen sich einstellen.

Toxische und infektiöse Leberdegenerationen und Leberentzündungen lassen sich nicht streng voneinander trennen. Es kommen aber

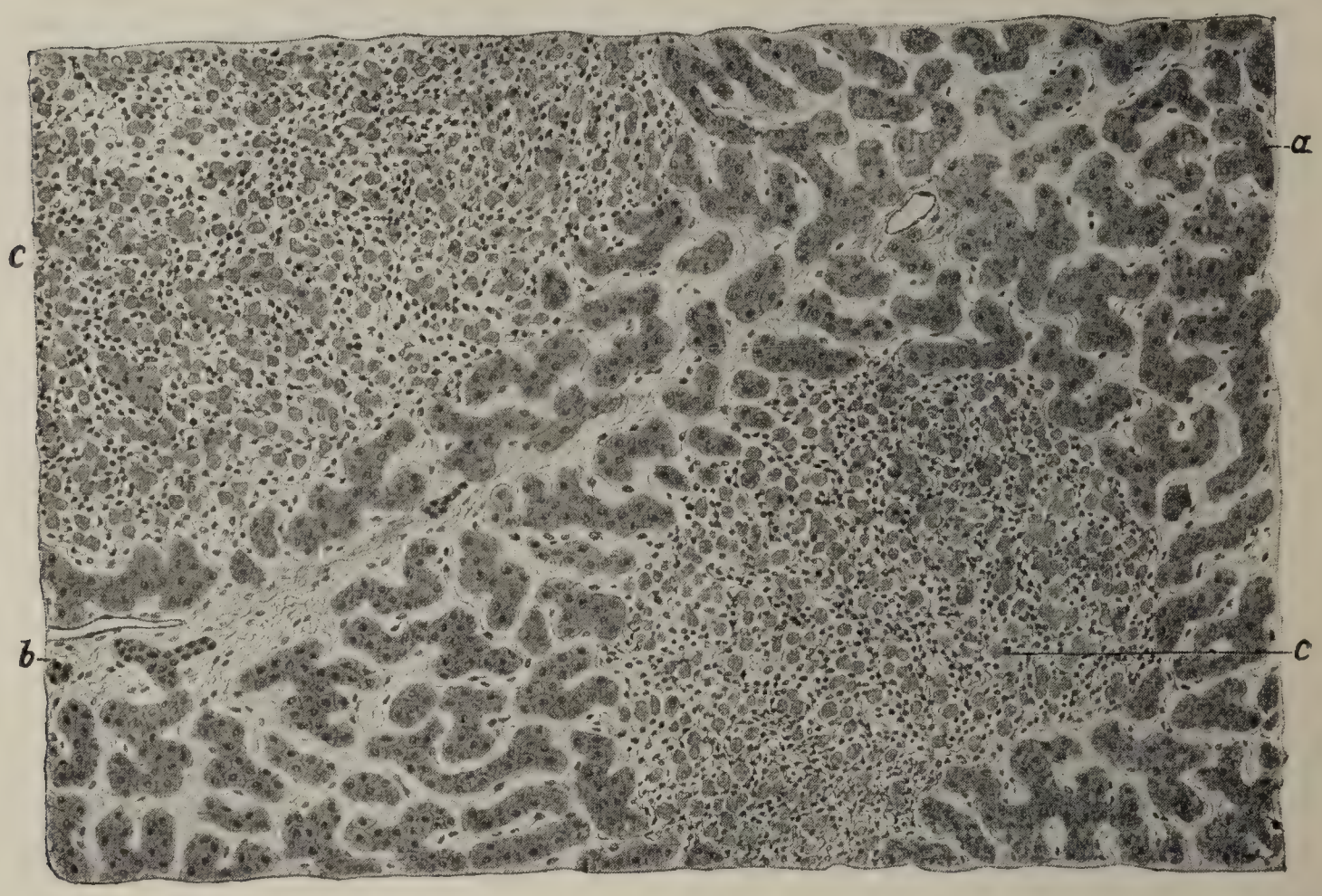

Fig. 523. Typhöse Hepatitis (Alk. Häm. Eos.). *a* Normales Lebergewebe. *b* Periportales Bindegewebe. *c* Nekrotisches und zellig infiltriertes Lebergewebe (Bazillen durch Kultur nachgewiesen). Vergr. 100.

degenerative Veränderungen an den Leberzellen ohne jede exsudativen Vorgänge vor, doch verbinden sich starke Gewebsdegenerationen (Fig. 523 *c*) gewöhnlich mit Exsudationen, insbesondere mit Leukocytenemigration, so daß man die Erkrankung mit Recht als **parenchymatöse Hepatitis** bezeichnen kann. Ebenso sieht man, daß in Fällen, in denen der krankhafte Prozeß im periportalen Bindegewebe seinen Sitz hat, und hier zunächst vornehmlich durch Ansammlung von Leukocyten und Lymphocyten, weiterhin auch durch Wucherung des Bindegewebes charakterisiert ist, so daß man die Erkrankung der **interstitiellen Hepatitis** zuzählt, auch degenerative Veränderungen an den Leberzellen sich hinzugesellen.

Leichtere Leberdegenerationen, die nur zum Zerfall einzelner Leberzellen führen und die Organisation der Läppchen nicht zerstören, **heilen** durch Bildung neuer Leberzellen innerhalb der Leberzellen-

balken der erkrankten Läppchen. Ebenso können auch Exsudate wieder resorbiert werden, ohne bleibende Veränderungen zu hinterlassen. Nach Zerstörung ganzer Läppchenteile oder ganzer Läppchen bilden sich am Orte der Zerstörung neues Bindegewebe und Gallengänge, und es hinterläßt also die Erkrankung nutzloses **Narbengewebe,** das bei diffuser Ausbreitung des Prozesses ein der Lebercirrhose ähnliches Bild hervorrufen kann. Ein Ersatz für den Verlust kann aber durch **kompensatorische Hypertrophie der erhaltenen Leberreste** geschaffen werden.

Die **frischen Degenerationen und Entzündungen der Leber** sind durch graue und gelbe Verfärbungen des Leberparenchyms zu erkennen, welche namentlich bei herdweiser Erkrankung verhältnismäßig leicht zu sehen sind, doch ist zur genaueren Beurteilung oft die mikroskopische Untersuchung nötig. Eintritt von Eiterung verursacht gelblichweiße Blutung, rote und schwarzrote Färbung. Zerfall und Resorption der Leberzellen führen zu Verkleinerung der Leber, Bindegewebsentwicklung bedingt eine Verhärtung. Das Bild kann sich in einzelnen Fällen je nach der Schwere und der Art der Erkrankung und je nach dem Stadium, in der man die Lebererkrankung untersuchen kann, verschieden gestalten.

Bei **Eklampsie** sind degenerative Leberveränderungen ein fast regelmäßiger Befund, meist findet sich albuminöse Trübung, selten Verfettung, dagegen häufig hämorrhagische oder anämische Nekrosen; diese sitzen anfangs meist in der Peripherie des Acinus und sind mit Thrombenbildung in den kleinen Arterien- und Pfortaderästen kombiniert. Auch Thrombose des Pfortaderstammes und Ikterus kann sich einstellen. Auch bei den Kindern eklamptischer Frauen können sich Lebernekrosen finden.

Starke parenchymatöse Leberdegenerationen finden sich auch häufig bei Fettgewebsnekrose des Pancreas (s. § 213, Marx).

Als anatomisch wohl charakterisierte Formen sind die akute gelbe Leberatrophie, die eitrige Hepatitis und die chronische interstitielle Hepatitis hervorzuheben.

Literatur über Leberveränderungen, insbesondere bei Infektionen und Intoxikationen.

Bignami, *Pathologische Anatomie der chronischen Malaria, Zbl. f. allg. Path. 1894.*
Bowen, *Pockenähnliche Gebilde in inn. Organen, Vierteljahrsschr. f. Derm. XIV 1887.*
Browicz, *Dissoziation der Leberläppchen, Virch. Arch. 148. Bd. 1897.*
Chauffard *et* ***Castaigne,*** *Lés. exp. du foie d'origine splénique, A. de méd. exp. 1901.*
Claude, *Lésions du foie dét. par cert. toxines, Paris 1897.*
Cornil *und* ***Brault,*** *Phosphorvergiftung, Journ. de l'anat. XVIII, Paris 1892.*
Cygnaeus, *Studien über den Typhusbacillus, Beitr. v. Ziegler VII 1890.*
Dinkler, *Chronische Phosphorvergiftung, Zentralbl. f. allg. Path. I 1890.*
Fraenkel, *Weilsche Krankheit, Eulenburgs Realenzyklop. XXVI 1901 (Lit.).*
Fränkel, E. *und* ***Simmonds,*** *Ätiologie des Abdominaltyphus, Z. f. Hyg. II 1887.*
Gaffky, *Typhus, Mitteil. a. d. kais. Gesundheitsamte II, 1884.*
Gianturco *und* ***Stampacchia,*** *Arsenikvergiftung, Zentralbl. f. allg. Path. I 1890.*
Gouget, *Infect. hépatiques expér. par le proteus vulg., A. de méd. exp. 1897.*
Hoffmann, *Untersuch. üb. d. path. Veränderungen b. Abdominaltyphus, Leipzig 1869.*
Krönig, *Genese der chronischen interstitiellen Phosphorhepatitis, V. A. 110. Bd. 1887.*
Lewin, *Contr. à l'ét. des cellules hep., Arch. des Sc. biol. de St. Pétersbourg 1892.*
Marcuse, *Leberlymphome bei Infektionskrankheiten, Virch. Arch. 160. Bd. 1900.*
Martens, *Lés. du foie au cours de l'intox. par le chloroform, A. de Pharm. II 1895.*
Marx, *Fettgewebsnekrose und Leberdegeneration, Virch. Arch. 165. Bd. 1901.*
Mattei, *Di un nuova alterazione del fegato, Lo Sperim. 1886.*
Mazzotti, *Osservazioni interno all' itterizia infettiva (Malattia del Weil), Bologna 1889.*

Moroni, *Contr. allo Studio del fegato tifoso, Arch. per le Sc. Med. XVI 1892.*
Nauwerck, *Zur Kenntnis der fieberhaften Gelbsucht, Münch. med. Woch. 1888.*
Prutz, *Verhalten der Leber bei puerperaler Eklampsie, I.-D. Königsberg 1892.*
Roger *et* ***Garnier,*** *Modific. du foie dans la scarlatine, Rev. de méd. 1900; Le foie dans la variole, A. de méd. exp. 1901.*
Rovighi, *Epatite da Autointoxicazione, Morgagni XXXIX 1897.*
Saikowsky, *Phosphor, Antimon, Arsenik, Virch. Arch. 34. Bd. 1865.*
Schmaus, *Befunde bei Phosphorvergiftung, Münch. med. Woch. 1898.*
Schmorl, *Patholog.-anatom. Untersuchungen über Puerperaleklampsie, Leipzig 1893; Eklampsie, Arch. f. Gyn. 65. Bd. 1902; Zentralbl. f. allg. Path. XII 1902.*
Siredey, *Altérat. du foie dans les maladies infectieuses, Rev. de méd. VI 1886.*
Stolnikow, *Phosphorvergiftung, Arch. f. Anat. u. Phys. Suppl. 1887.*
Taruffi, *Degeneraz. colloide del fegato, Mem. d. R. Acc. d. Sc. di Bologna 1880 u. 1887.*
Thiemich, *Leberdegenerationen bei Gastroenteritis, Beitr. v. Ziegler XX 1896.*
Weigert, *Beitr. zur Lehre von den Pocken, 1874 und 1875.*
Wolkow, *Arzneivergiftung, Virch. Arch. 127. Bd. 1892.*
Ziegler *u.* ***Obolonsky,*** *Wirkung d. Arseniks u. d. Phosphors, Beitr. v. Ziegler II 1888.*

§ 201. Als **akute gelbe Leberatrophie** wird unter den hämatogenen Leberdegenerationen eine besonders schwere Lebererkrankung aufgeführt, bei welcher die Leber in der Zeit von wenigen Tagen oder

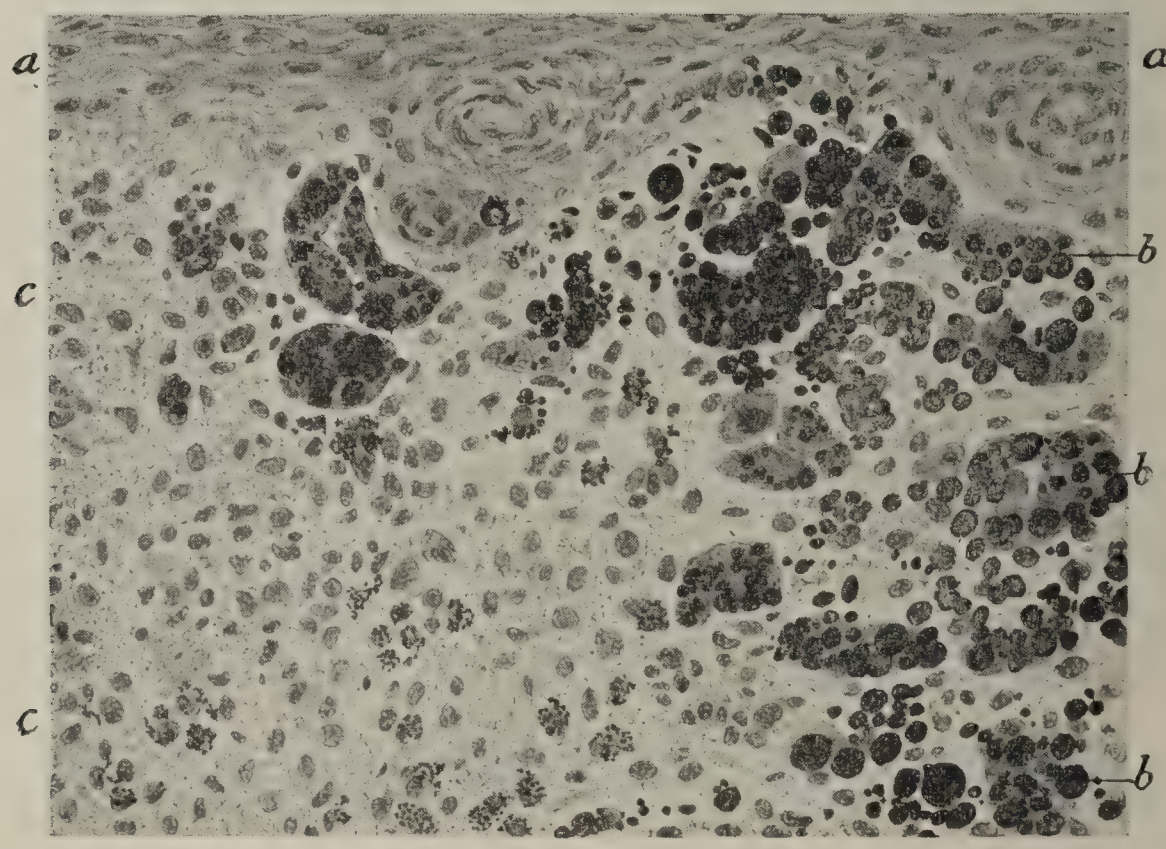

Fig. 524. Akute gelbe Leberatrophie (FLEMM. Safr.). *a* Peritonealüberzug der Leber. *b* Fettig degenerierte Leberzellenbalken. *c* Total degeneriertes Lebergewebe. Vergr. 300.

in ein bis zwei Wochen ganz bedeutend, oft um die Hälfte, kleiner wird. Die Erkrankung tritt entweder im Verlaufe von Infektionskrankheiten, z. B. von Wundsepsis, puerperaler Sepsis, Erysipel oder auch von Syphilis auf oder stellt sich bei Individuen, die zuvor gesund waren, besonders während der Gravidität, ein. Sehr wahrscheinlich handelt es sich um den Effekt von Infektionen und Intoxikationen verschiedener Art, die teils vom Pfortaderblut, teils vom Arterienblut ausgehen. Nach STROEBE können Bakterien aus der Gruppe des Colibacillus durch Verbreitung im Pfortadergebiet eine solche Wirkung ausüben. Wahrscheinlich ist, daß in anderen Fällen nur Gifte vom Darm

aus aufgenommen werden. Phosphorvergiftung verursacht der akuten Leberatrophie ähnliche Veränderungen (§ 200).

Der Beginn der Erkrankung ist meist nicht genau festzustellen und das Leiden wird erst erkennbar, wenn nach einer Zeit unbestimmter Prodromalerscheinungen schwere Symptome, Erbrechen, heftige Kopfschmerzen, Aufregungszustände, Delirien, Krämpfe und schließlich Koma in Verbindung mit Ikterus (Ikterus gravis) auftreten.

Die der akuten gelben Leberatrophie zukommende Degeneration besteht in einem rasch von der Peripherie nach dem Zentrum der Läppchen fortschreitenden fettig albuminösen Zerfall der Leberzellen (Fig. 524 *b*, *c*), zu dem sich weiterhin seröse Exsudationen aus den Gefäßen, sowie auch Emigration von Leukocyten hinzugesellen. Durch rasche Verflüssigung und Resorption der Zerfallsprodukte (*c*) kommt es zu einer Verkleinerung der Leber.

Fig. 525. Akute gelbe Leberatrophie in der vierten Woche der Erkrankung (M. Fl. Häm. Eos.). *a* Erhaltenes Lebergewebe. *b* Inseln erhaltener Leberzellenbalken. *c* Glissonsche Kapsel. *d* Lebergewebe, dessen Drüsenzellen verloren gegangen und dessen Bindegewebe in Wucherung ist. *e f* Neugebildete Epithelstränge und -schläuche in zellreichem Bindegewebe. Vergr. 30.

Der Zerfall der Leberzellen ähnelt auch in mikrochemischer Beziehung den Veränderungen, die bei aseptischer Autolyse der Leber nachweisbar sind (Liefmann)

Der Befund bei Eintritt des Todes wechselt je nach der Zeit, in welcher das Ende erfolgte. Frische Verfettung gibt der Leber ein ockergelbes Aussehen (gelbe Atrophie). Nach Auflösung und Resorption der Zerfallsprodukte wird das Gewebe mehr grau oder bei reichlichem Blutgehalt graurot bis rot (rote Atrophie) und es findet zugleich eine Verkleinerung der Leber statt.

Gleichmäßig ausgebreitete Verfettung bedingt eine Verwischung der Läppchenzeichnung. Ungleichmäßig ausgebreitete Verfettung, ungleicher Blutgehalt, sowie ungleich vorgeschrittene Resorption der Zerfallsprodukte bedingen eine Buntheit der Leberfärbung auf dem Durchschnitt. Die Anwesenheit von gelben Pigmentkörnern kann weitere Färbungen beimischen. Im übrigen ist das Gewebe stets schlaff und weich.

Führt die Erkrankung nicht schon in der ersten Zeit des fortschreitenden Zerfalls (Ikterus gravis), sondern erst in der zweiten bis vierten Woche nach dem Eintritt schwerer Symptome zum Tode, so ist die Läppchenzeichnung teils erhalten, teils verwischt, die Schnittfläche von verschiedener Färbung, teils braunrot, teils bräunlichgelb, teils rotgelb, bald über größere Strecken gleichmäßig gefärbt, bald auch wieder fleckig, zum Teil ikterisch.

In stark veränderten Gebieten können Leberzellenbalken vollständig fehlen (Fig. 525 *d*), und es findet sich an ihrer Stelle nur ein in lebhafter Wucherung begriffenes Bindegewebe, welches zum Teil Gallengängen gleichende Zellschläuche und solide Epithelstränge (*e*), die durch eine Wucherung der im Degenerationsgebiet gelegenen Gallengänge entstanden sind, enthält. In weniger stark veränderten Teilen sind noch Reste der Leberläppchen verschiedener Größe mit typischer Gestaltung der Leberzellenbalken (Fig. 525 *a*, *b*) enthalten. Bleibt das Leben an akuter Leberdegeneration erkrankter Individuen erhalten, so können die Reste des Lebergewebes eine kompensatorische Hypertrophie eingehen und so einen teilweisen Wiederersatz für das verloren gegangene Gewebe bilden, doch ist deren Neubildung zufolge der Einlagerung der Leberinseln in schrumpfendes Bindegewebe beschränkt. Die Leber bietet sonach das Aussehen einer cirrhoseähnlichen knotigen Hyperplasie; sie ist verhärtet durch neugebildetes Bindegewebe, das kleinere und größere Leberinseln einschließt.

Literatur über akute gelbe Leberatrophie.

Adler, *Akute gelbe Leberatrophie, Zeitschr. f. Heilk. 24. Bd. 1903.*
Babes, *Leberentartung durch Streptokokken, Virch. Arch. 136. Bd. 1894.*
Barbacci, *Ausgang d. akuten Atrophie in knotige Hyperplasie, B. v. Ziegler XXX 1901.*
Eppinger, *Akute Leberatrophie, Prager Vierteljahrsschr. 125. Bd. 1875.*
Freund, *Ausgang der akuten Leberatrophie in Cirrhose, I.-D. Freiburg 1897.*
Georgi, *Über akute gelbe Leberatrophie, I.-D. Freiburg i. Br. 1899 (Lit.).*
van Haren-Norman, *Fall von akuter Leberatrophie, Virch. Arch. 91. Bd. 1883.*
van Heukelom, *Atrophie aiguë du foie, Rec. du trav. du Lab. Boerhaave I, Leiden 1899.*
Hirschberg, *Drei Fälle von akuter gelber Leberatrophie, I.-D. Dorpat 1886.*
Hlava, J., *Chronische gelbe Leberatrophie, Prager med. Woch. 1882.*
Jacoby, *Bez. d. Leberveränd. b. Phosphorverg. z. Autolyse, Z. f. Chem. XXX 1900.*
Ibrahim, *Regenerationsvorg. bei akuter gelber Atrophie, Münch. med. Woch. 1901 (Lit.).*
v. Kahlden, *Akute Leberatrophie und Cirrhose, Münch. med. Woch. 1897.*
Labadie-Lagrave, *Traité des maladies du foie, Paris 1892.*
Lewitzki *und* ***Brodowski,*** *Akute gelbe Leberatrophie, Virch. Arch. 70. Bd. 1877.*
Liefmann, *Frühstadien der akuten gelben Leberatrophie, Z. f. a. Path. 16. Bd. 1905.*
Macallum, *Regener. changes after acute jellow atrophy, J. Hopk. Hosp. Rep. XB. 1902.*
Marchand, *Ausgang d. Leberatrophie in knotige Hyperplasie, B. v. Ziegler XVII 1895.*
Meder, *Über akute Leberatrophie, Beitr. v. Ziegler XVII 1895 (Lit.).*
Perzina, *Knotige Leberhyperplasie, I.-D. 1903.*
Phedran, *Acut yellow Atrophy of the Liver, Brit. Med. Journ. 1894.*
Steinhaus, *Ausgang d. ak. Leberatr. in knotige Hypertr., Prager med. Woch. 1903.*
Stroebe, *Akute Leberatrophie, Beitr. v. Ziegler XXI 1897.*
Yamasaki, *Umbau der Leber mit knotiger Hyperplasie, Zeitschr. f. Heilk. 1903.*

§ 203. Die **hämatogene eitrige Hepatitis** kommt meist dadurch zustande, daß der Leber durch die Pfortader oder durch die Leberarterie Eiterung erregende Mikroorganismen zugeführt werden; in seltenen Fällen gibt auch eine rückläufige Embolie aus der Vena cava inferior den Ausgangspunkt einer Infektion ab. Bei Neugeborenen kann die Infektion auch von den Nabelvenen ausgehen. Am häufigsten handelt es sich um

die gewöhnlichen Eiterkokken, doch können auch andere Bakterien (Bacillus coli communis) Lebereiterung verursachen, und bei den nach Dysenterie auftretenden Formen scheinen auch die Dysenterieamöben eine Rolle zu spielen. Sie können sich wenigstens in den Leberabszessen vorfinden.

Die hämatogene eitrige Hepatitis trägt sehr oft den Charakter einer metastatischen Entzündung, die sich an eitrige Entzündung anderer Organe, z. B. der Extremitäten, des Kopfes, oder auch an schwere Formen von Darmentzündung (Dysenterie) anschließt. In andern Fällen ist die Leberentzündung die erste Lokalisation der Infektion, und es kommen solche Fälle primärer eitriger Hepatitis namentlich in den Tropen häufiger zur Beobachtung. Es ist indessen zu bemerken, daß diese Abszesse wahrscheinlich häufiger von den Gallengängen ausgehen, also biliärer Natur sind (vgl. § 204).

Fig. 526. Staphylokokkenansiedelung innerhalb von Leberkapillaren (Alk. Bismarckbraun). Vergr. 400.

Sind Staphylokokken oder Streptokokken auf dem Blutwege in die Leber gelangt, so siedeln sie sich innerhalb der Kapillaren (Fig. 526) oder auch schon in der Pfortader (Fig. 527 *a*) an, so daß sich zunächst Kolonien bilden, welche die Lumina mehr oder weniger ausfüllen und ausdehnen. Anfänglich erscheint das angrenzende Lebergewebe noch unverändert. Nach einer gewissen Zeit dagegen werden die Leberzellen nekrotisch (Fig. 526 und Fig. 527 *d*), verlieren ihren Kern und zerfallen alsdann in große und kleine Bruchstücke.

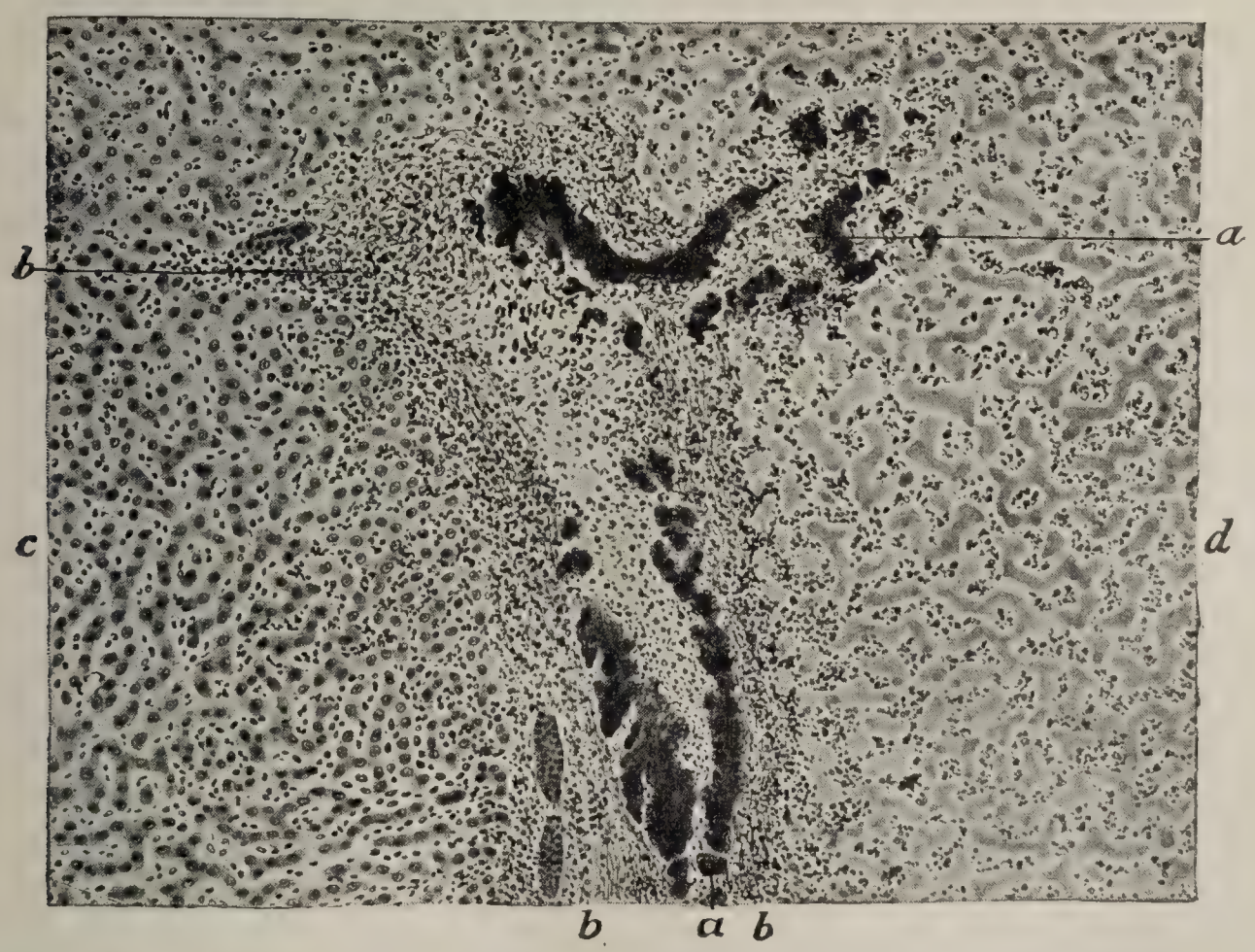

Fig. 527. Hämatogene Streptokokkenhepatitis nach Enteritis (Alk. Gentianaviol.). *a* Kokkenhaufen. *b* Periportale zellige Infiltration. *c* Normales Lebergewebe. *d* Nekrotisches, entzündetes Lebergewebe. Vergr. 45.

Im weiteren Verlaufe breiten sich die Kokken mehr und mehr innerhalb des Gefäßsystems aus, und gleichzeitig treten neue Kolonien auf, so daß nach kurzer Zeit ein großer Teil der Kapillaren der befallenen Acini, häufig auch die Venulae centrales, Bakterien enthalten, während zugleich auch die Gewebsnekrose an Ausdehnung gewinnt.

Im Anschluß an diese Veränderungen stellt sich eine intensive Entzündung ein (Fig. 527 *b*, *d*), welche sowohl von den Gefäßen der Pfortadergebiete, als auch von den intraacinösen Kapillaren und Venen ausgeht und sich durch eine starke kleinzellige Infiltration zu erkennen gibt. Dies ist der erste Schritt zur Abszeßbildung. Im weiteren Verlaufe wird die zellige und flüssige Exsudation immer massenhafter. Gleichzeitig zerfällt das nekrotisch gewordene Gewebe und verflüssigt sich. Aus der eitrigen Infiltration bildet sich ein **Leberabszeß.**

Mit dem Eintritt der Nekrose erleidet das Gewebe der Acini eine graue oder graugelbe Verfärbung. Wo sich die Eiterung vorbereitet, treten gelbe oder gelbweiße Zeichnungen auf, welche stetig zunehmen. Weiterhin stellt sich im Gebiete der Infiltration eine Verflüssigung ein. Schließlich liegen im Gewebe Herde von flüssigem, teils reinem, teils mit nekrotischen, mißfarbigen Gewebsfetzen vermischtem Eiter, in dessen Umgebung das Gewebe verfärbt, eitrig infiltriert und in Zerfall begriffen ist.

Die Eiterung kann sowohl solitär, als multipel auftreten, und es kommen Fälle vor, in denen die ganze Leber von Abszessen durchsetzt ist. Das nicht von der Eiterung betroffene Leberparenchym zeigt bald starke, bald nur geringe Trübung und Schwellung. Zuweilen finden sich Hämorrhagien, welche bei eintretender Fäulnis eine schiefergraue Färbung erhalten.

Umfangreiche Abszesse können einen ganzen Lappen einnehmen. Kleine Abszesse können untereinander zu größeren verschmelzen.

Liegt ein Abszeß dicht unter der Serosa, so ist auch diese der Sitz einer mehr oder weniger intensiven Entzündung.

In sehr vielen Fällen führen die Leberabszesse oder die Primärerkrankung, die ihre Bildung veranlaßt hatte, zum Tode. Ist letzteres nicht der Fall, so werden die Abszesse von Granulationsgewebe umgeben und gegen die Umgebung durch eine Membran abgegrenzt. Kleine Abszesse können durch Resorption des Eiters vollkommen verschwinden, so daß an ihrer Stelle nur eine Narbe bleibt, welche je nach der Größe der Abszesse bald kleiner, bald größer ausfällt. Umfangreichere Abszesse können durch Resorption und Eindickung des Eiters sich ganz erheblich verkleinern und schrumpfen. Die eingedickte Masse wird stets von dichtem Bindegewebe umschlossen und kann verkalken.

Häufig erfolgt Durchbruch des Abszesses in die Nachbarschaft. Am günstigsten ist es im letzteren Falle, wenn der Abszeß, nach Verlötung der Leber mit der Bauchwand oder dem Zwerchfell und der Lunge oder mit dem Darm, nach außen oder in den Darm oder in einen angrenzenden Lungenbronchus durchbricht. Weit schlimmer ist ein Durchbruch in die Pleura oder den Herzbeutel oder in das Peritoneum. Ob es in letzteren Fällen zu allgemeiner Entzündung der genannten serösen Häute kommt oder nur zu lokaler, darüber entscheiden die infolge der Anwesenheit des Abszesses gebildeten Adhäsionen der Leber mit der Nachbarschaft.

Über biliäre Eiterungen s. § 204.

Literatur über eitrige Hepatitis.

Ackermann, *Phlegmonöse Gastritis u. embol. Leberherde, Virch. Arch. 45. Bd. 1869.*
Altschul, *Leberabszeß, Prager med. Wochenschr. 1885.*
Babes, *L'entéro-hépatite suppurée endém., Ann. de l'Inst. de Path. de Boucarest V 1895.*
Beyfuß, *Sog. idiopathische Leberabszesse, Virch. Arch. 161. Bd. 1900 (Lit.).*
Björksten, *Wirkung d. Streptokokken auf d. Leber, Beitr. v. Ziegler 25. Bd. 1899; Arb. a. d. path. Inst. Helsingfors 1903.*
Boinet, *Abscès du foie d'orig. dysenterique, Rev. de méd. 1897 (Lit.).*
Davidsohn, *Bakterienbefunde in Leberabszessen, Virch. Arch. 171. Bd. 1903.*
Kartulis, *Tropische Leberabszesse u. ihr Verhältn. z. Dysenterie, V. A. 118. Bd. 1889.*
Kelsch** et **Kiener, *Abscès dysentériques, Arch. de phys. IV 1884.*
Korn, *Bakterien bei Leberabszeß, Cbl. f. Bakt. XXI 1897 (Lit.).*
Labadie-Lagrave, *Traité des maladies du foie, Paris 1892.*
Loison** et **Amand, *Pathogénese des abscès tropicaux, Rev. de méd. XII 1892.*
Risel, *Leberabszesse durch retrograde Embolie. Virch. Arch. 182. Bd. 1905.*
Scheube, *Die Krankheiten warmer Länder (Leberabszeß), Jena 1900 (Lit.).*
Weitere Literatur enthalten § 200 u. § 204.

§ 203. Als **hämatogene chronische interstitielle Hepatitis** faßt man eine Gruppe von Lebererkrankungen zusammen, welche durch Bindegewebswucherungen, durch Zustände lymphocytärer Infiltration, durch Zerstörung von Lebergewebe, meist auch durch Neubildung von Gallengängen, zum Teil auch von Lebergewebe sowie durch pathologische Pigmentierung gekennzeichnet sind.

Die Ursachen der chronischen Hepatitis sind noch nicht hinlänglich festgestellt, doch ist nicht zu bezweifeln, daß die Erkrankung ein Effekt verschiedener Schädlichkeiten sein kann, die entweder aus der Außenwelt stammen, oder im Darm oder auch in den Körpergeweben selbst produziert werden und alsdann vom Blute aus auf das Lebergewebe einwirken. Manches spricht dafür, daß in einem Teil der Fälle übermäßiger Alkoholgenuß die Ursache ist, vielleicht dadurch, daß derselbe Störungen der Magen- und Darmfunktion verursacht, doch wäre es irrig, anzunehmen, daß damit für die Mehrzahl der Fälle die Ätiologie klargestellt sei. Unter den bekannten Infektionen können namentlich Syphilis und Tuberkulose zu chronischer Hepatitis führen. Wahrscheinlich ist, daß auch akut verlaufende Infektionen Veränderungen setzen, welche der chronischen Hepatitis zugezählt werden und daß die hier in Betracht kommenden Veränderungen zum Teil auch Folgezustände akuter Degenerationen darstellen (vgl. § 201).

Zahlreich sind die Versuche, durch experimentelle Eingriffe Lebercirrhose zu erzeugen. Durch Choledochusunterbindung können ähnliche Bilder entstehen, die aber nicht den progressiven Charakter tragen. Durch verschiedene Gifte werden positive Resultate angegeben, so von MERTENS durch subkutane Injektion von Chloroform mit Paraffinöl bei Kaninchen; seine Angaben, auch durch chronische Alkoholinhalation bei Kaninchen Lebercirrhose erzeugt zu haben, finden in den beigegebenen Abbildungen keine hinreichende Stütze. Auch die Resultate von DANTSCHAKOFF-GRIGOREVSKY mit subkutanen Staphylokokkeninjektionen erscheinen nicht sicher, so daß von einer einwandfreien Methode, experimentell Lebercirrhose zu erzeugen, vorläufig nicht gesprochen werden kann, um so mehr als Vermehrung des Leberbindegewebes und Cirrhose auch spontan bei Kaninchen vorkommt.

In manchen Fällen kann auch an einen Zusammenhang der Lebercirrhose mit abgelaufener oder bestehender Tuberkulose gedacht werden (MOUISSET-BONNAMOUR).

Der **Beginn der Erkrankung** kann sowohl durch Degenerationen der Leberzellen, als durch entzündliche Exsudationen und Bindegewebs-

wucherungen gegeben sein, und es spricht für diese Annahme die Tatsache, daß auch bei akuten Infektionen und Intoxikationen bald mehr das Drüsenparenchym, bald mehr der Blutgefäßbindegewebsapparat in erster Linie beteiligt und verändert ist.

Das **Endstadium der Erkrankung** bilden entweder Zustände von Schrumpfung und Verhärtung, welche als **atrophische Cirrhose** oder als **Cirrhose** im engeren Sinne bezeichnet werden, oder aber Zustände von Verhärtung, mit welcher keine Verkleinerung, nicht selten sogar eine Vergrößerung der Leber verbunden ist, so daß man den Zustand als hypertrophische Cirrhose oder als **hypertrophische Induration** bezeichnet.

Bei der atrophischen Cirrhose, die auch als Laënnecsche Cirrhose bezeichnet wird, ist die Leber mehr oder weniger, nicht selten

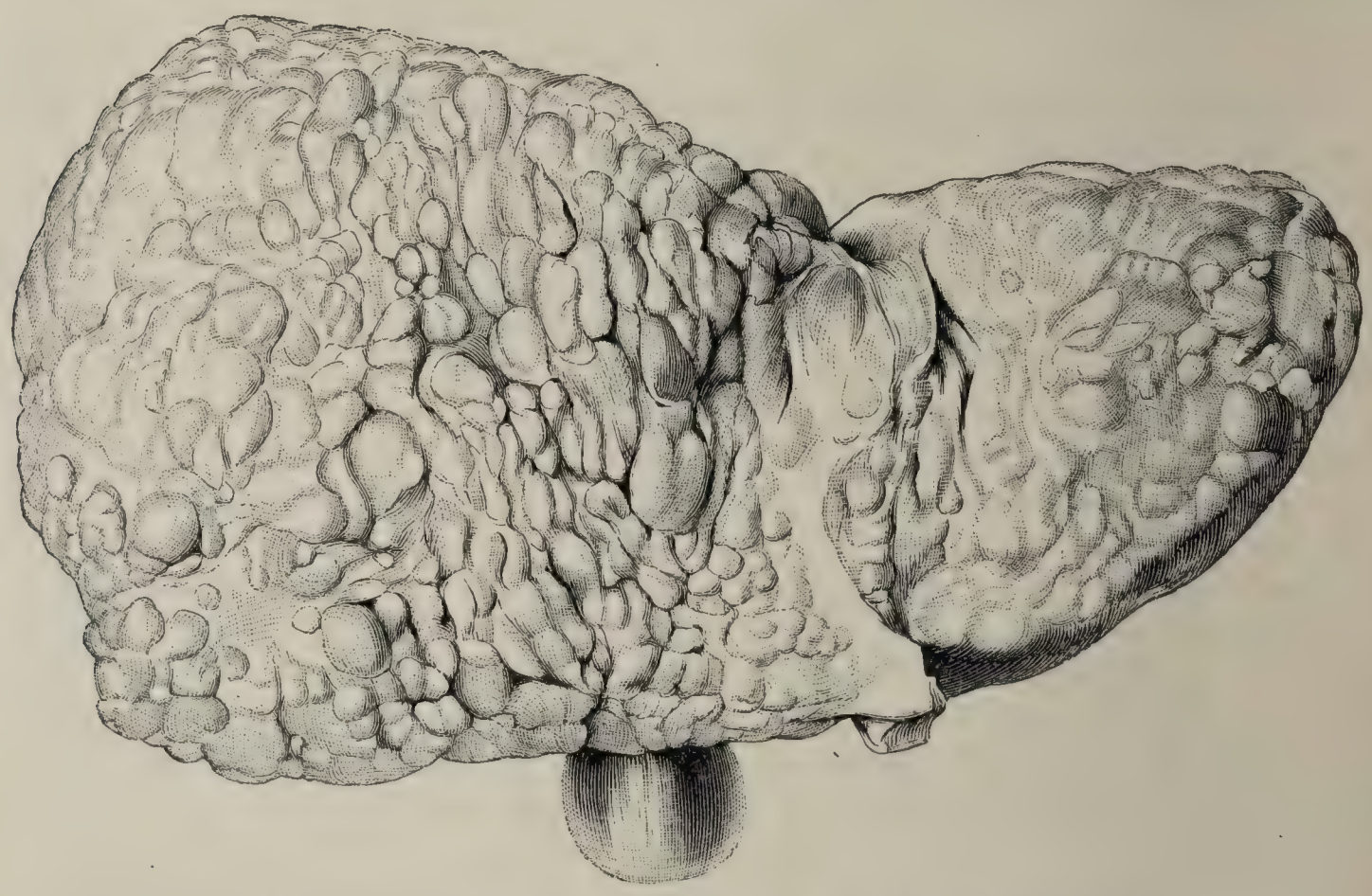

Fig. 528. Cirrhosis hepatis atrophica. 1/2 der natürl. Größe.

auf ein Gewicht von 900—700 g und darunter, verkleinert, dabei an der Oberfläche fein oder grob granuliert (Fig. 528) oder auch durch narbige Einziehungen in Lappen zerlegt (Fig. 529), so daß man nach der äußeren Beschaffenheit feingranulierte, grobgranulierte, knotige und gelappte Cirrhose unterscheiden kann.

Das derbe, unter dem Messer knirschende Lebergewebe ist bald gelb, bald gelbbraun, bald gelbgrün, bald gelbrot, oft bunt gefärbt. Genauere Betrachtung der Schnittfläche läßt meist deutlich erkennen, daß das ganze Parenchym von Bindegewebszügen (Fig. 530 *b*) durchzogen ist, welche bei granulierten Lebern kleine (*a*), bei knotigen und gelappten Lebern große Leberinseln zwischen sich fassen (annuläre Cirrhose) und an der Oberfläche der Leber jeweilen von den narbig eingezogenen Stellen ausgehen. Das Bindegewebe kann auch reichliche elastische Fasern enthalten.

Indurierte vergrößerte oder normal große Lebern sind an der Oberfläche bald glatt, bald leicht granuliert oder höckerig. Bei

starker Vergrößerung können sie ein Gewicht von 3000 bis 4000 g erreichen. Die Färbung ist auch hier eine wechselnde, bald eine braungelbe, bald eine rotsfarbene, bald eine gelbgrüne, oft auch eine bunte.

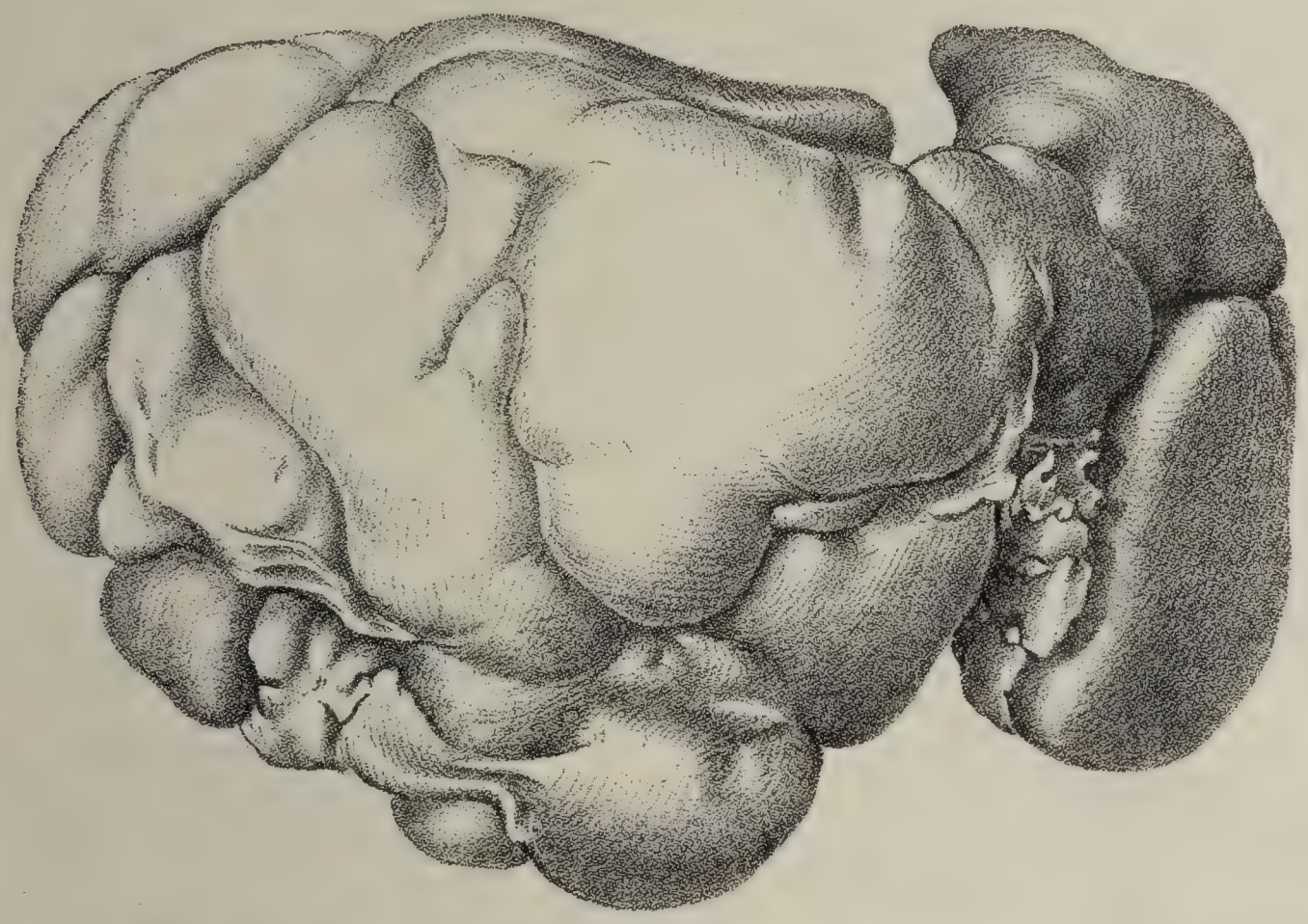

Fig. 529. Gelappte Leber. Ansicht von oben und vorn. 1/2 nat. Größe.

Auf der Schnittfläche lassen sich nicht selten netzartig sich verbindende Bindegewebszüge erkennen, doch kommen auch Formen vor, bei denen das Gewebe vollkommen gleichmäßig beschaffen ist, und weder die Acini noch die periportalen Bindegewebszüge deutlich zu erkennen sind.

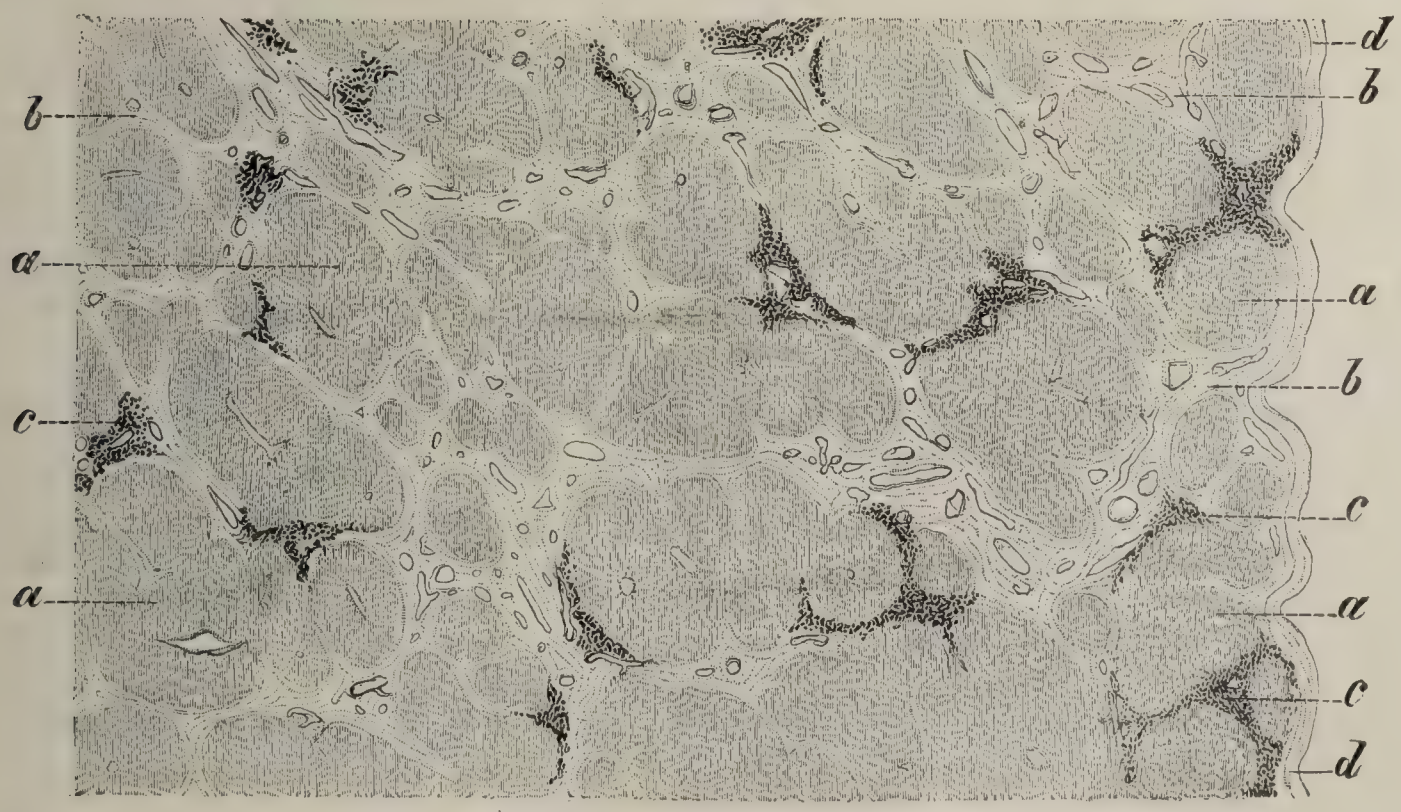

Fig. 530. Cirrhosis hepatis atrophica (Alk. Karm.). *a* Inseln von Lebergewebe. *b* Bindegewebszüge mit reichlichen Gefäßen. *c* Kleinzellige Infiltration. *d* Verdickter Peritonealüberzug. Vergr. 8.

Die mit Lymphocytenanhäufung verbundene Wucherung des Bindegewebes hat ihren Sitz vornehmlich im interacinösen periportalen Gewebe (Fig. 531 *b* und 532 *b*, *e*), kann indessen innerhalb der Kapillargefäße auf das intraacinöse Gewebe (Fig. 533 *d*, *e*, *f*, *g*) übergehen. Ist der Prozeß noch im Entstehen oder im Fortschreiten begriffen, so kann man teils fertiges Bindegewebe (Fig. 532 *b* und Fig. 533 *f*), teils Granulationsgewebe, das sich aus wuchernden Bindegewebszellen und mononukleären Leukocyten (Fig. 531 *b*, Fig. 532 *e* und Fig. 533 *d*, *e*), sowie aus neugebildeten Gefäßen (Fig. 473 *g*) zusammensetzt, unterscheiden. Ist der Prozeß zum Stillstand gekommen, so fehlt zellreiches Keimgewebe.

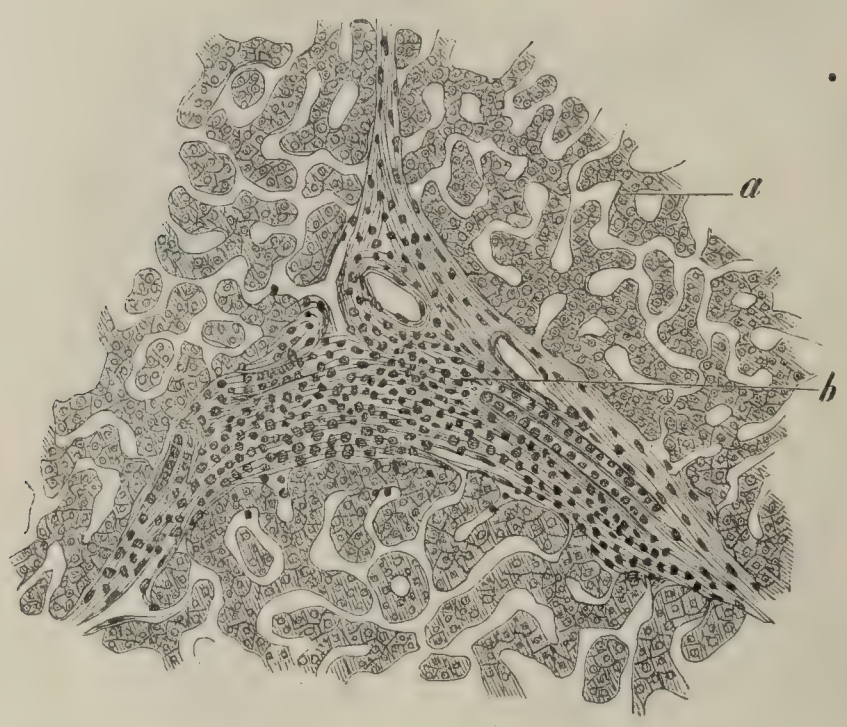

Fig. 531. Hepatitis interstitialis recens (M. Fl. Häm.). *a* Normales Lebergewebe. *b* Zellig infiltriertes periportales Bindegewebe. Vergr. 80.

Die **Leberzellen** sind in vielen Fällen in der Zeit, in welcher die Leber zur Untersuchung kommt, ohne besondere Veränderung, und zwar auch da, wo die Bindegewebswucherung die Leberzellenbalken umschließt (Fig. 532 *a*) oder zwischen dieselben einwächst (Fig. 533 *d*, *e*, *f*, *g*). In anderen Fällen kann man sogar Wucherungsvorgänge erkennen, namentlich in Fällen, die zur Vergrößerung der Leber führen, oder bei denen die Leberinseln sich geschwulstartig vor-

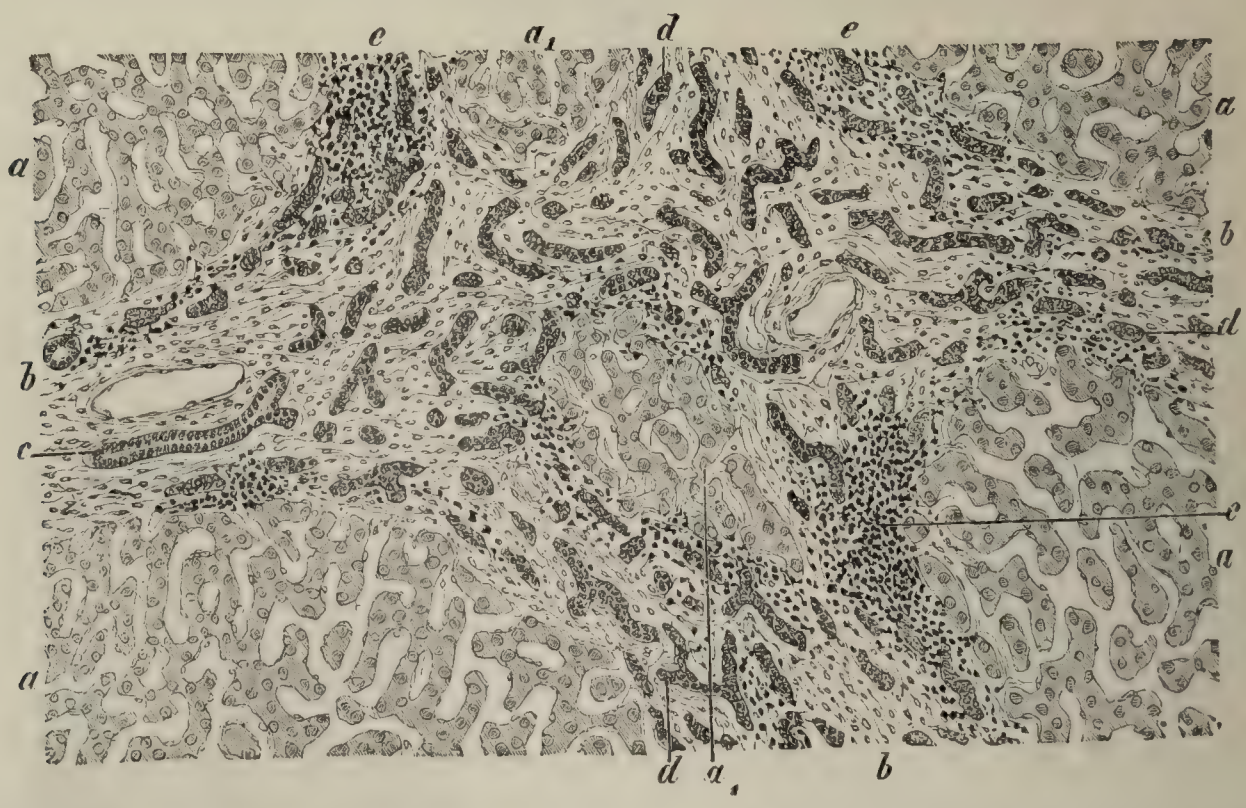

Fig. 532. Bindegewebshyperplasie und Gallengangswucherungen bei Hepatitis chronica (Alk. Häm.). *a* a_1 Leberläppchen. *b* Hypertrophisches Bindegewebe. *c* Alte Gallengänge. *d* Neugebildete Gallengänge. *e* Zellige Herde. Vergrößerung 60.

drängen. In noch anderen Fällen zeigen sie stellenweise Zustände der Atrophie und der Verfettung, und es kommen auch Fälle vor, in welchen das noch erhaltene Lebergewebe größtenteils das Bild der Fettleber bietet, so daß man von einer fettigen Cirrhose sprechen kann.

Die degenerativen Veränderungen an den Leberzellen können sowohl Folge der auf die Leber wirkenden Schädlichkeit, als auch der durch die Veränderung im Bindegewebe gesetzten Störungen der Zirkulation und der Ernährung sein, doch ist zu bemerken, daß auch bei hochgradiger und ausgebreiteter Bindegewebswucherung die Leberzellen oft wenig leiden. Die Wucherungen der Leberzellen sind wohl als reparatorische und als kompensatorische aufzufassen, doch ist es nicht unmöglich, daß auch die Anwesenheit dem Organismus fremder Substanzen im Blut eine Wucherung auslösen kann.

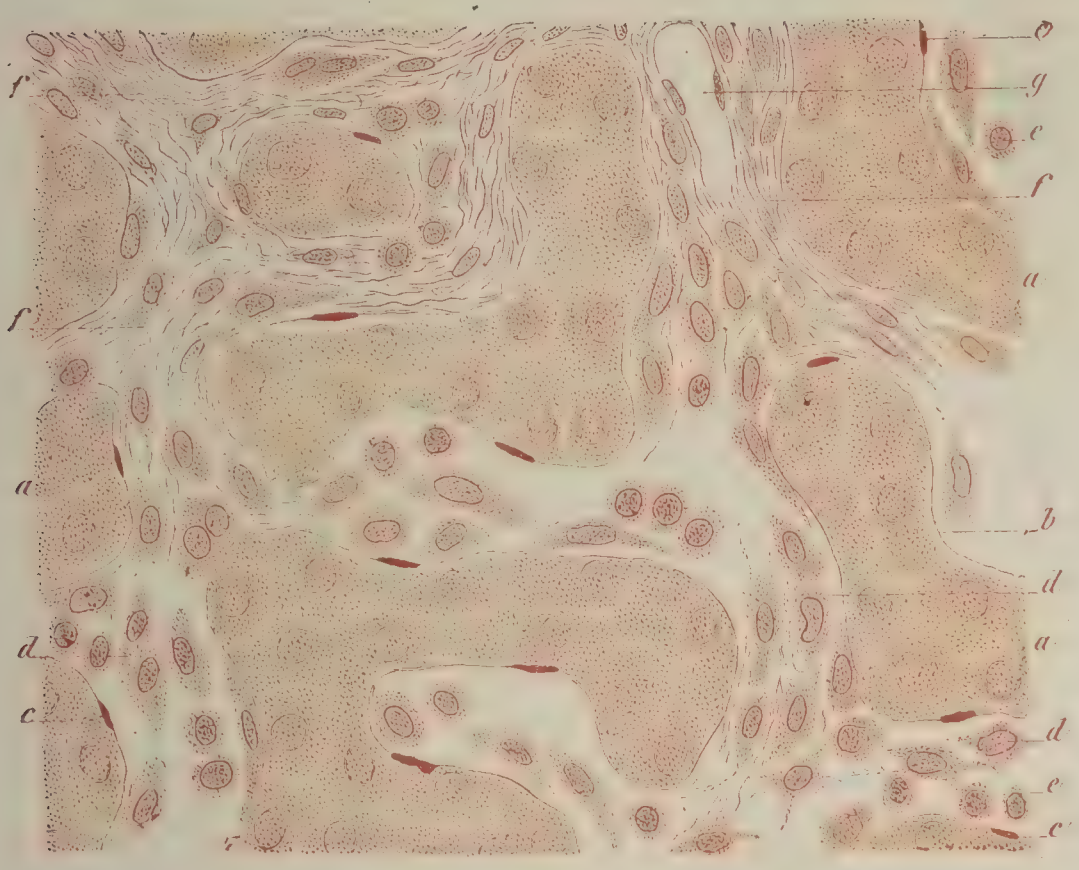

Fig. 533. Intravaskuläre Bindegewebsentwicklung bei hypertrophischer Bindegewebsinduration der Leber (Alk. Karm.). *a* Leberzellenbalken. *b* Kapillarwände. *c* Kapillarkerne. *d* Bildungszellen. *e* Lymphocyten. *f* Faseriges Bindegewebe mit verschieden gestalteten Zellen. *g* Neugebildete, aus dem periportalen Bindegewebe in das Keimgewebe eintretende Kapillare. Vergr. 300.

Die **Gallengänge** gehen in der Mehrzahl der Fälle Wucherungen ein, welche zur Bildung zahlreicher Zellstränge mit Drüsenröhren, die sich in dem hyperplasierten periportalen Bindegewebe (Fig. 532 *d*) verbreiten, führen, doch kommen auch Fälle vor, in denen die Wucherung der Gallengänge gering ist oder auch fehlt.

Von den **Blutgefäßen** der Leber gehen zahlreiche durch Obliteration zugrunde, und es können auch zahlreiche Pfortaderäste undurchgängig werden, so daß es zu hochgradigen Störungen in der Pfortaderzirkulation und damit auch zu Bauchwassersucht kommt. Gleichzeitig stellt sich oft auch eine bedeutende Erweiterung der Verbindungen der Venae gastricae und haemorrhoidales mit den Venae oesophageae, lumbales und spermaticae ein, und es kann durch Erweiterung des Restkanals der Umbilicalvene (Baumgarten) und der

Paraumbilicalvenen, sowie der subserösen Venen des Ligamentum teres auch zu einer Erweiterung der Venen der vorderen Bauchwand (Caput Medusae) kommen. Es kommen indessen sowohl unter der atrophischen Lebercirrhose als unter den hypertrophischen Indurationen Fälle vor, bei denen erhebliche Störungen des Pfortaderkreislaufes, die zu Bauchwassersucht führen, fehlen.

Auf der anderen Seite werden aber auch in der Leber zahlreiche neue Gefäße gebildet, und zwar vornehmlich Gefäße, welche ihr Blut aus den Verzweigungen der Leberarterie beziehen. Es läßt sich danach das Gefäßsystem der indurierten Leber von der Pfortader meist nur unvollkommen injizieren, während man von der Leberarterie aus eine vollkommene Injektion der Lebergefäße erhält.

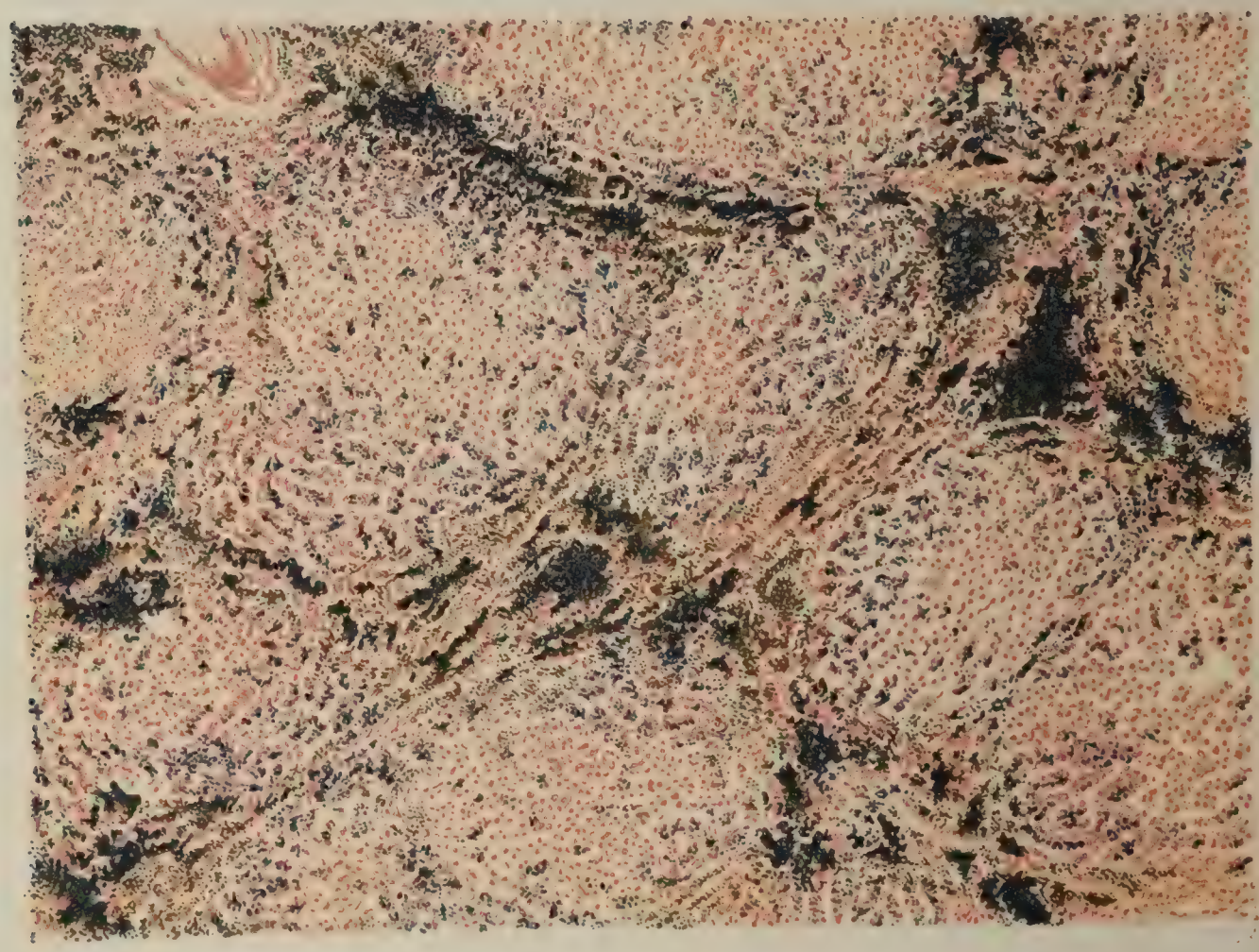

Fig. 534. Lebercirrhose mit Siderosis (Alk. Ferrocyank. Salzs. Karm.). *a* Eisenablagerung im Bindegewebe und Lebergewebe. *b* Leberläppchen. Vergr. 45.

Pigmentablagerungen finden sich in cirrhotischen und indurierten Lebern sehr häufig und bedingen gelbe oder gelbbraune, oder rotgelbe oder gelbgrüne oder olivenfarbige Färbungen. Das Pigment besteht in gelben oder rotbraunen oder gelbgrünen Schollen und Körnern, welche teils in dem hypertrophischen Bindegewebe, teils in den Leberzellen und in Gefäßendothel liegen.

In einem Teil der Fälle ist das Pigment **Hämosiderin,** und es gibt Formen von chronischer Hepatitis, bei denen das hypertrophierte Bindegewebe, sowie auch die Leberzellen (Fig. 534 *a*), namentlich in der Peripherie der Acini, ungeheure Mengen von Eisenkörnern und Schollen enthalten, so daß man annehmen muß, daß die Krankheit mit einer starken Zerstörung von Blut verbunden ist.

In anderen Fällen ist das Pigment hauptsächlich **Gallenpigment** und liegt dann vornehmlich in den Leberzellen (Fig. 435 *b*), während

das Bindegewebe nur wenig oder auch gar keine Pigmentkörner enthält. Diese Erscheinung ist darauf zurückzuführen, daß durch die krankhaften Vorgänge im periportalen Bindegewebe Gallengänge verschlossen werden, so daß die Galle in der Leber staut, und es stimmt mit dieser Annahme auch überein, daß ein Teil der Lebercirrhosen und Leberinduration mit Ikterus verbunden ist.

Bei Lebercirrhose findet sich fast stets Milztumor, der in vielem von einer gewöhnlichen Stauungsmilz abweicht und oft mehr der Milz bei Blutkrankheiten ähnelt. Fälle, in denen der Milztumor mit Bluterkrankung der Lebercirrhose voraufgeht, werden als **Bantische Krankheit** bezeichnet (vgl. § 33 S. 133). Inwieweit diese Formen aber in ihrem Wesen von der gewöhnlichen Lebercirrhose abzutrennen sind, läßt sich zurzeit nicht mit Sicherheit beurteilen (BLEICHRÖDER).

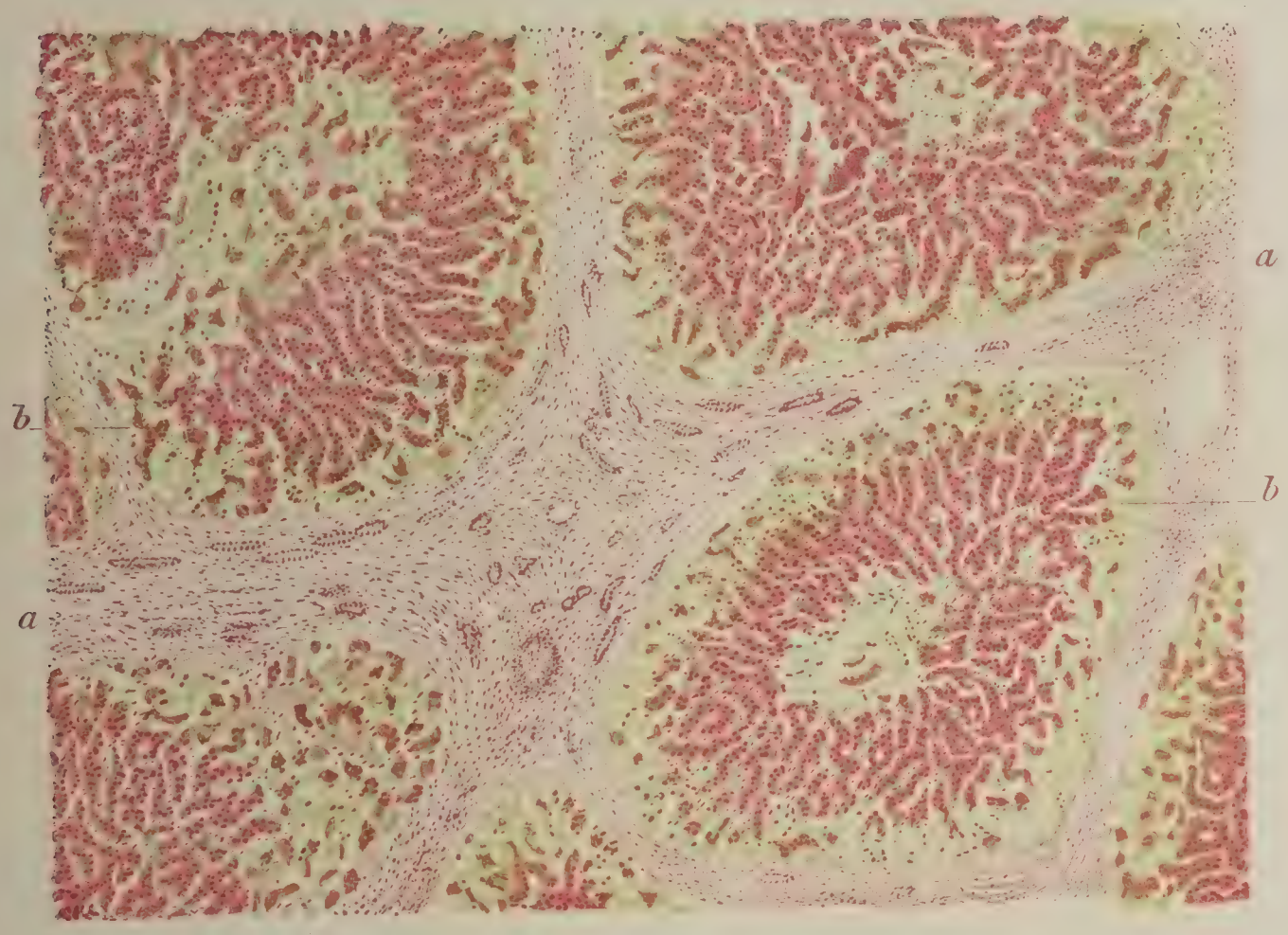

Fig. 535. Lebercirrhose mit Ikterus (Sublim. Karm.). *a* Hyperplasiertes Bindegewebe mit Gallengängen. *b* Lebergewebe mit Gallenfarbstoffablagerungen. Vergr. 45.

Literatur über Lebercirrhose und Leberinduration.

Abbot, *On the Bakteriology of Portal Cirrhosis, J. of Path. VII 1900.*
Ackermann, *Über hypertrophische u. atrophische Lebercirrhose, Virch. Arch. 80. Bd. 1880; Histogenese und Histologie der Lebercirrhose, ib. 115. Bd. 1889.*
Adami, *The etiol. of progress. hepatic cirrhosis, Brit. med. J. II 1898.*
Aufrecht, *Leberatrophie, Eulenburgs Realenzyklop. XIII 1897; Phosphorcirrhose, D. A. f. klin. Med. 58. Bd. 1898.*
Babes et Manicatide, *Les proliférations des cellules hépatiques, A. de l'Inst. de Path. de Boucarest V 1895.*
Bleichröder, *Lebercirrhose und Blutkrankheiten, Virch. Arch. 177. Bd. 1904.*
Blocq et Gillet, *Des cirrhoses graisseuses, Arch. gén. de méd. 1888.*
Borissowa, *Bantische Krankheit, Virch. Arch. 172. Bd. 1903.*
Brieger, *Beitr. zur Lehre von der fibriösen Hepatitis, Virch. Arch. 75. Bd. 1879.*
Charcot, *Leçons sur les maladies du foie et des reins, Paris 1882.*
Clarke, *Cirrhose of the Liver, Brit. Med. Journ. I 1894.*
Dantschakoff-Grigorevsky, *Exper. erzeugte Lebercirrhose, Zbl. f. a. Path. 1904.*
Dreschfeld, *Seltene Form d. Hepatitis, Verh. d. X. internat. med. Kongr. II, Berlin 1891.*

Eberth, *Hypertrophische Lebercirrhose, Virch. Arch. 158. Bd. 1899.*
Edward, *Cirrhose chez les enfants, Progrès med. XIII 1891.*
Hanot, *Cirrhose hypertrophique avec ictère chronique, Paris 1892.*
Hanot *et* **Schachmann,** *Sur la cirrh. pigment. dans le diabète sucré, Arch. de phys. VII 1886; Anat. pathol. de la cirrhose hypertrophique, Arch. de phys. IX 1887.*
Hagen, *Zur Kenntnis der chronischen interstitiellen Hepatitis, I.-D. Freiburg 1893.*
van Heukelom, *Die experim. Cirrhose, Beitr. v. Ziegler XX 1896 (Lit.).*
Hohenemser, *Elast. Fasern bei cirrhot. Prozessen, Virch. Arch. 140. Bd. 1895.*
Joannovics, *Experim. Lebercirrhose, Wiener klin. Woch. 1904.*
de Josselin de Jong, *Cirrhosis hepatis, I.-D. Leiden 1895.*
v. Kahlden, *Lebercirrhose im Kindesalter, Münch. med. Woch. 1888; Exp. Untersuchungen üb. d. Wirkung d. Alkohols auf Leber u. Nieren, B. v. Ziegler IX 1891.*
Kretz, *Pathologie der Leber, Ergebn. d. allg. Path. VIII, 2 1904.*
Labadie-Lagrave, *Traité des maladies du foie, Paris 1892.*
Langowoi, *Alterationen inn. Organe durch Cantharidin, Fortschr. d. Med. II 1884.*
Lewerenz, *Lebercirrhose im Kindesalter, I.-D. Freiburg 1895 (Lit.).*
Luzet, *Cirrhose hypertroph. graisseuse, Arch. de méd. exp. II 1890.*
Markwald, *Lebercirrhose, Virch. Arch. 135. Bd. 1894; Exper. Erzeug. v. Cirrhose, Münch. med. Woch. 1901.*
Melnikow, *Elastisches Gewebe, Beitr. v. Ziegler XXVI 1899.*
Mertens, *Lésions du foie part le chlorofome et l'alcool, Arch. de pharmacodynamie II, Paris 1895.*
Mester, *Hypertrophische Lebercirrhose, Jahrb. d. Hamburger Krankenanst. II 1892.*
Mouisset *et* **Bonnamour,** *Du foie des tuberculeux, Rev. de méd. 24. Bd. 1904.*
Nicati *et* **Richaud,** *Travaux du laboratoire de la rue des Fabres à Marseille 1881.*
Pupier, *Action des boissons dites spiritueuses sur le foie, Arch. de phys. I 1888.*
Rosenstein, *Hypertrophische Cirrhose, Berl. klin. Woch. 1890.*
Rosenstein *u.* **Stadelmann,** *Chron. Leberentzünd., Verh. d. Kongr. f. inn. Med. 1892.*
Sabourin, *Sur la cirrhose hypertroph., Arch. de phys. 1880; Cirrhose atrophique graisseuse, Rev. de méd. 1884; Rech. sur l'anat. norm. et path. de la glande biliaire, Paris 1888.*
Saxer, *Pathologie des Pfortaderkreislaufs, Zentralbl. f. allg. Path. 13. Bd. 1902 (Lit.).*
Scagliosi, *Rolle d. Alkohols u. d. Infektion b. Hepatitis, Virch. Arch. 145. Bd. 1896.*
Stadelmann, *Chronische Leberentzündung, Deutsche Klinik V 1904.*
Straus *et* **Blocq,** *Étude expérim. sur la cirrhose alcoolique, Arch. de phys. X 1887.*
Weitere Literatur enthalten § 200, § 201 u. § 204.

4. Gallenstauung und biliäre Hepatitis.

§ 204. Die **biliäre Hepatitis** ist eine Lebererkrankung, welche sich am häufigsten an Gallenstauungen, verursacht durch irgendwelche Veränderungen im Gebiet der Gallengänge (Steinbildung, Krebsentwicklung, Kompression durch Lymphdrüsenpakete, narbige Strikturen), anschließt, daneben indessen auch durch Infektion der Gallenwege (Bacillus coli communis, Bacillus typhi abdominalis, Streptococcus und Staphylococcus pyogenes, Distoma hepaticum, Distoma spathulatum) zustande kommt. Die Gallenstauung führt zunächst zu Ikterus der Leber (vgl. § 199 Fig. 518), und es kann dieser Zustand lange Zeit (unter Umständen monatelang) ertragen werden, ohne daß die Leber schwere Veränderungen erleidet, doch stellen sich auch nicht selten schon verhältnismäßig bald degenerative Veränderungen, insbesondere Nekrose der vom Gallenpigment durchsetzten Leberzellen, ferner auch entzündliche Exsudationen und Gewebswucherung ein, die eben dazu berechtigen, von einer Hepatitis zu sprechen. Sehr wahrscheinlich sind auch hier Infektionen, die sich zur Gallenstauung hinzugesellen, mitbeteiligt, jedenfalls in allen jenen Fällen, in denen die Entzündung einen eitrigen Charakter annimmt.

Man kann zwei Formen von biliärer Hepatitis, eine eitrige und eine indurative, unterscheiden, und es können beide sowohl

an Gallenstauungen sich anschließen, als auch ohne solche unter dem Einfluß von Infektionen auftreten.

Die **eitrige biliäre Hepatitis** führt zur Bildung kleiner oder auch größerer Eiterherde (Fig. 536 *c*, *d*), die bald in großer Zahl durch das ganze Lebergewebe verbreitet auftreten, bald auch nur vereinzelt sich entwickeln und dann zur Bildung großer Abszesse führen, die sich weiterhin ähnlich verhalten wie die hämatogenen Abszesse.

Die ersten Veränderungen können in der Wand und der Umgebung der interacinösen Gallengänge auftreten, doch stellen sich meist sehr frühzeitig auch herdförmige Degenerationen und Nekrose der Leberzellen (Fig. 536 *d*) ein. Bei Gallenstauung enthalten die sich bildenden Eiterherde meist auch mehr oder weniger Gallenfarbstoff (*c*), der oft schon makroskopisch durch gelbe, braune oder grüne Färbungen erkennbar ist.

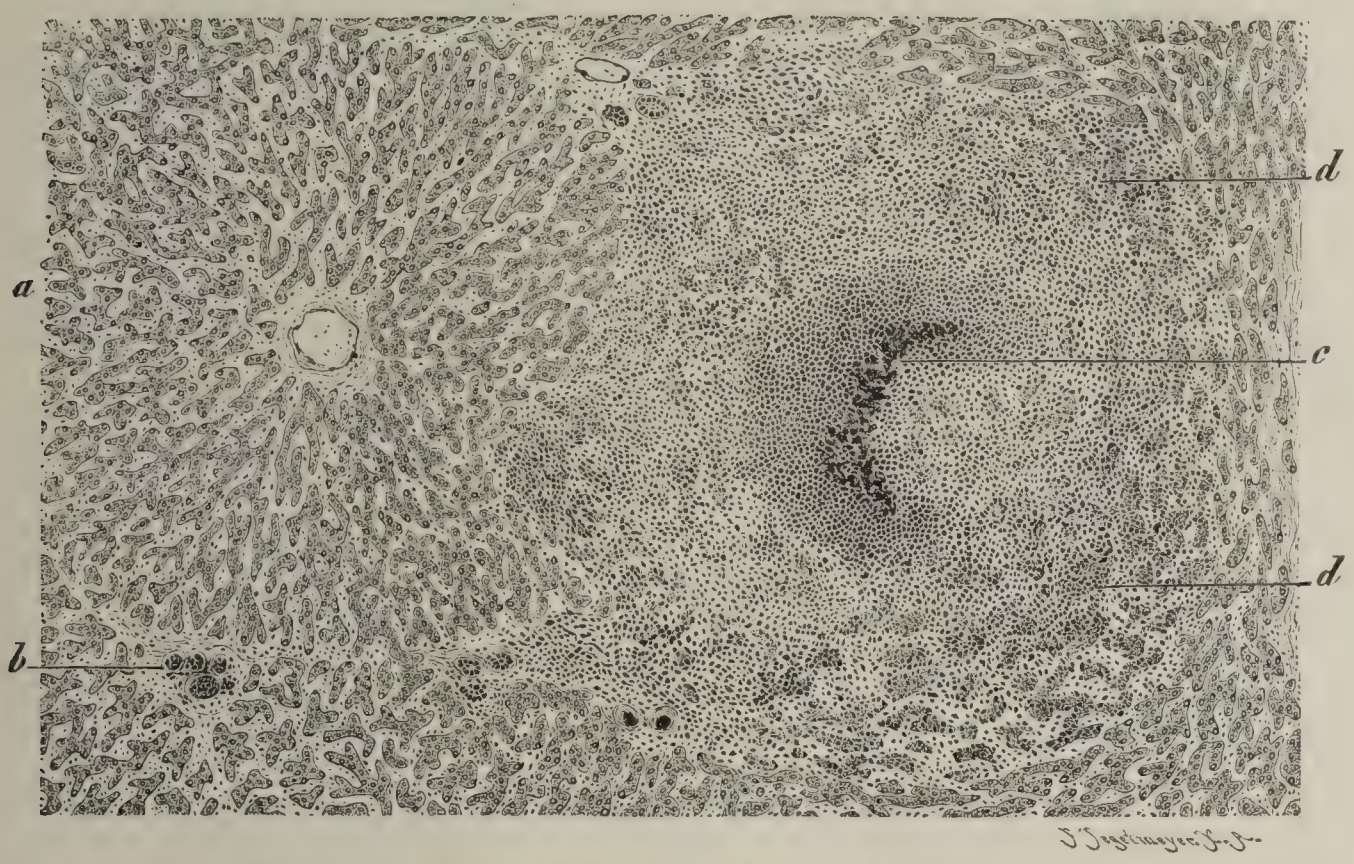

Fig. 536. Biliäre Hepatitis, verursacht durch Kompression des Ductus choledochus und Infektion der Gallenwege mit Bacillus coli communis (Alk. Häm. Eos.). *a* Leberläppchen im Querschnitt. *b* Glissonsche Kapsel mit Gallengängen. *c* Eiterherd mit gallig gefärbten Schollen. *d* Nekrotisches und zellig infiltriertes Lebergewebe. Vergr. 45.

Die **indurative biliäre Hepatitis** ist zunächst durch Zellanhäufungen sowie durch bindegewebige Wucherungen im Gebiet der Glissonschen Kapsel (Fig. 537 *c*) charakterisiert, und es gruppieren sich die ersteren oft nachweislich um Gallengänge. Allein es ist dieses Verhältnis nicht immer deutlich ausgesprochen und es treten meist auch schon frühzeitig Degenerationsherde, resp. Zellnekrosen innerhalb der Acini (*b*), kenntlich an dem Kernschwund und der mangelhaften Färbbarkeit, auf, namentlich bei biliärer Hepatitis, die sich an Gallenstauung anschließt (Fig. 537). Im weiteren Verlaufe kann alsdann die bindegewebige Wucherung auch in das Gebiet dieser nekrotischen Herde eindringen.

Die Bezeichnung **biliäre Hepatitis** ist oben lediglich für Formen von Leberentzündungen gebraucht, welche nachweislich von den Gallengängen ausgehen, zum Teil auch als Angiocholitis und Periangiocholitis beginnen. Von seiten der

Kliniker wird die Bezeichnung auch vielfach auf alle mit Ikterus verbundenen chronischen Leberentzündungen angewendet, ein Gebrauch, der indessen zu Mißdeutungen Veranlassung gibt und danach zu verwerfen ist, indem auch hämatogene Entzündungen mit Ikterus verlaufen. Ich teile auch nicht die Anschauung derjenigen, welche annehmen, daß die hypertrophische Induration der Leber mit Ikterus ohne Ascites stets eine biliäre, d. h. mit eine Angiocholitits beginnende Erkrankung sei, bin vielmehr der Ansicht, daß auch hämatogene Entzündungen unter dieser Form verlaufen. Im übrigen ist zu beachten, daß Störungen der Gallensekretion, die zu Stauung der Galle und zu Ikterus führen, bei verschiedenen Formen der hämatogenen Hepatitis vorkommen und alsdann auch schädlich auf das Leberparenchym selbst wirken können. Es kann sich sonach in gewissem Sinne an eine hämatogene Hepatitis eine biliäre Hepatitis anschließen.

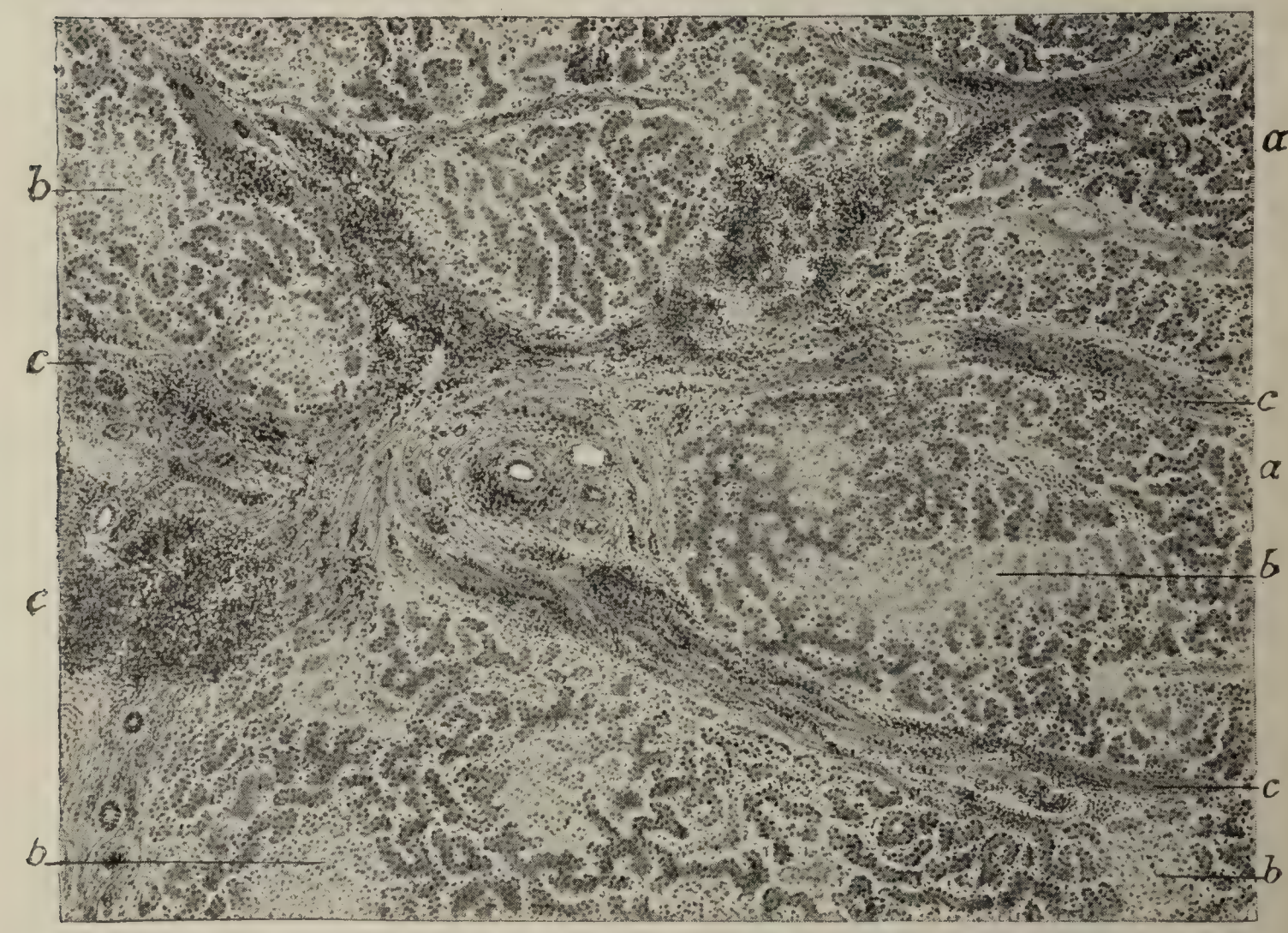

Fig. 537. Indurative biliäre Hepatitis nach dreimonatlichem Verschluß des Ductus choledochus durch ein Duodenalkarzinom (M. Fl. Häm. Eos.). *a* Normales Lebergewebe. *b* Ikterisches, z. T. nekrotisches, schlecht gefärbtes Lebergewebe. *c* Entzündliche Bindegewebsneubildung. Vergr. 45.

Literatur über biliäre Hepatitis.

Beloussow, *Folgen d. Unterbindung d. Duct. choledochus, Arch. f. exp. Path. XIV 1881.*
Charcot, *Leçons sur les maladies du foie et des reins, Paris 1882.*
Charrin *et* ***Roger,*** *Angiocholites exp., Compt. rend. de la soc. de biol. 1891.*
Chiari, *Typhusbazillen in der Gallenblase, Zeitschr. f. Heilk. XV 1894.*
Dmochowski *u.* ***Janowski,*** *Angiocholitis durch Bact. coli, Cbl. f. allg. Path. 1894.*
Dufourt, *Infection biliaire, Rev. de méd. XIII 1893.*
Dupré, *Les infections biliaires, Paris 1891.*
Geigel, *Hepatitis suppurativa u. ihr Verhältn. z. Cholelithiasis, Z. f. klin. Med. XVI 1889.*
Gerhardt, *Leberveränd. nach Gallengangsunterbindung, A. f. exp. Path. 80. Bd. 1892.*
Hanot, *Et. sur une forme de cirrhose hypertrophique du foie, Paris 1876.*
Hanot *et* ***Schachmann,*** *Cirrhose hypertroph. avec ictère chronique, Arch. de phys. 1887.*
Hansen, *Experim. Parenchymveränd. d. Leber, Arch. f. exp. Path. 42. Bd. 1899.*
Heineke, *Biliüre Lebercirrhose, Beitr. v. Ziegler XXII 1897.*

Homén, *Einfl. d. Ligatur d. Gallenwege auf d. biliäre Infektion, Z. f. allg. Path. 1894.*
Janowski, *Zur path. Anat. der biliären Hepatitis, Beitr. v. Ziegler XI 1892.*
Katsurada, *Distoma spathulatum, Beitr. v. Ziegler XXVIII 1900 (Lit.).*
Lamacq, *Ligature expér. du canal. cholédoque, A. de méd. exp. 1897.*
Létienne, *Rech. bactériolog. sur la bile, Arch. de méd. exp. III 1891.*
Loison et Arnaud, *Pathogénie des abscès tropicaux, Rev. de méd. 1892.*
Naunyn, *Die Gallensteinkrankheiten, Verh. d. X. Kongr. f. inn. Med., Wiesbaden 1891.*
Pick, *Leberveründ. nach Unterbind. d. D. choledoch., Zeitschr. f. Heilk. XI 1890.*
Rovighi, *Ascessi multipli del fegato da angiocolite grave, Riv. Clin. di Bologna 1886.*
Sauerhering, *Multiple Nekrose bei Stauungsikterus, Virch. Arch. 137. Bd. 1894.*
Scheuthauer, *Abszesse durch Spulwürmer, Jahrb. f. Kinderheilk. N. F. XIII.*
Steinhaus, *Folgen d. Verschlusses d. Duct. choledoch., A. f. exp. Path. 28. Bd. 1891.*

5. Syphilis, Tuberkulose und Lepra der Leber.

§ 205. **Syphilitische Erkrankungen der Leber** kommen sowohl bei acquirierter als bei ererbter Syphilis vor und bilden bei beiden Infektionsformen eine häufige Erscheinung.

Die **acquirierte Syphilis** kann zu Veränderungen führen, welche das Bild der gewöhnlichen Cirrhose bieten, doch macht sich mehr die Neigung zu herdweiser, lokal beschränkter Erkrankung geltend. Der einzelne syphilitische Herd ist ein mit mehr oder minder erheblicher

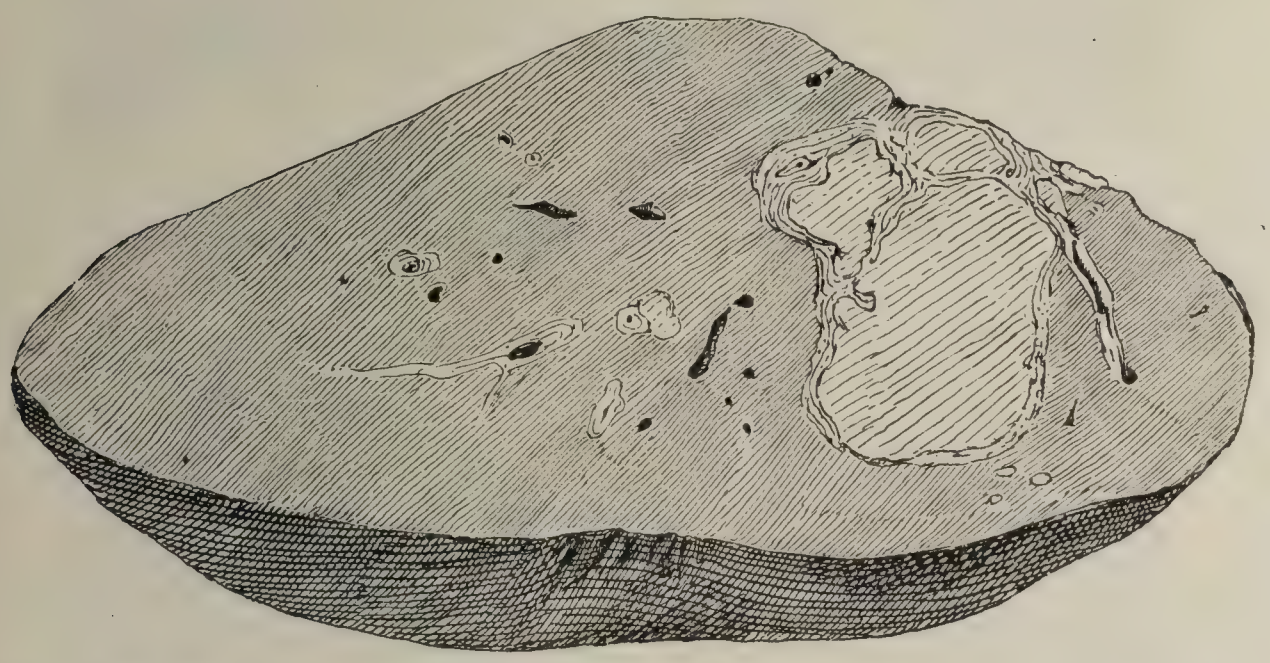

Fig. 538. Sagittalschnitt durch den linken Leberlappen, in dessen Parenchym große verkäste Gummiknoten sitzen. Um $^1/_{10}$ verkleinert.

Leberzerstörung verbundener, zu Bindegewebsneubildung führender Entzündungsherd. Charakteristisch für Syphilis ist die Bildung der als **Gummiknoten** bezeichneten Herde (Fig. 538, 539 und Fig. 540 *a*), welche aus einer nekrotischen, käsigen Masse bestehen, welche von Bindegewebe (Fig. 539 u. Fig. 540 *b*), das in das benachbarte Lebergewebe ausstrahlt (*c*, *d*), umschlossen ist. Die käsige Masse des Gumma stellt nichts anderes als den Rest des nekrotisch gewordenen und nicht zur Resorption gelangten entzündeten Gewebes dar. Ist der Prozeß zur Zeit der Untersuchung noch nicht ganz abgelaufen, so findet sich im Innern und an der Peripherie des Bindegewebsherdes da und dort noch Granulationsgewebe (*e*, *f*). Ist sämtliches zerstörte Lebergewebe durch Auflösung und Resorption entfernt worden, so bildet der syphilitische Herd nur eine geschrumpfte **Bindegewebsnarbe** ohne käsigen Einschluß.

Die syphilitischen Herde treten bald nur vereinzelt, bald in großer Zahl auf. Bildung zahlreicher schrumpfender Narben führt zur **Lappung der Leber.** (Fig. 539). Auch Amyloidentartung kann sich an Syphilis anschließen.

Fig. 539. Syphilitische Leberveränderungen. *a* Leberoberfläche. *b* Bindegewebszüge, welche die Leber durchziehen. *c* Verkäste Gummiknoten. Natürl. Größe.

Fig. 540. Gumma hepatis (Alk. Karm.). *a* Käsiger Knoten. *b* Dichtes Bindegewebe. *c* bindegewebe mit Resten von Lebergewebe. *d* In das Lebergewebe ausstrahlende bindegewebszüge. *e* Zelliger Herd am Rande des Käseknotens. *f* Zellige Herde innerhalb der bindegewebigen Ausstrahlungen. *g* Lebergewebe. Vergr. 12.

Die **kongenitale Syphilis der Leber** verursacht in einzelnen Fällen Veränderungen, welche denjenigen der acquirierten Syphilis gleichen und zur Bildung narbiger Einziehungen und gelappter Lebern oder von Gummiknoten führen, die zur Zeit des Todes sich noch in frischeren Entwicklungsstadien befinden und graue herdförmige Granulationswucherungen bilden. Ferner können sich schwielige Bindegewebszüge in der Umgebung der größeren Pfortaderäste (Periphlebitis syphilitica) bilden. Am häufigsten kommt es aber zu mehr diffusen, über die ganze Leber sich erstreckenden Veränderungen, welche entweder in einer sowohl interacinösen (Fig. 541 *a*) als intraacinösen (*b*) Zellanhäufung oder aber in einer mächtigen Bindegewebswucherung (Fig. 542) bestehen. Die erstgenannte Veränderung ist makroskopisch meist nicht zu erkennen; nur bei der Bildung größerer Zellherde lassen sich im blauroten Parenchym graue Knötchen erkennen. Da die embryonale Leber schon unter normalen Verhältnissen sehr viele freie Zellen enthält, so können im übrigen

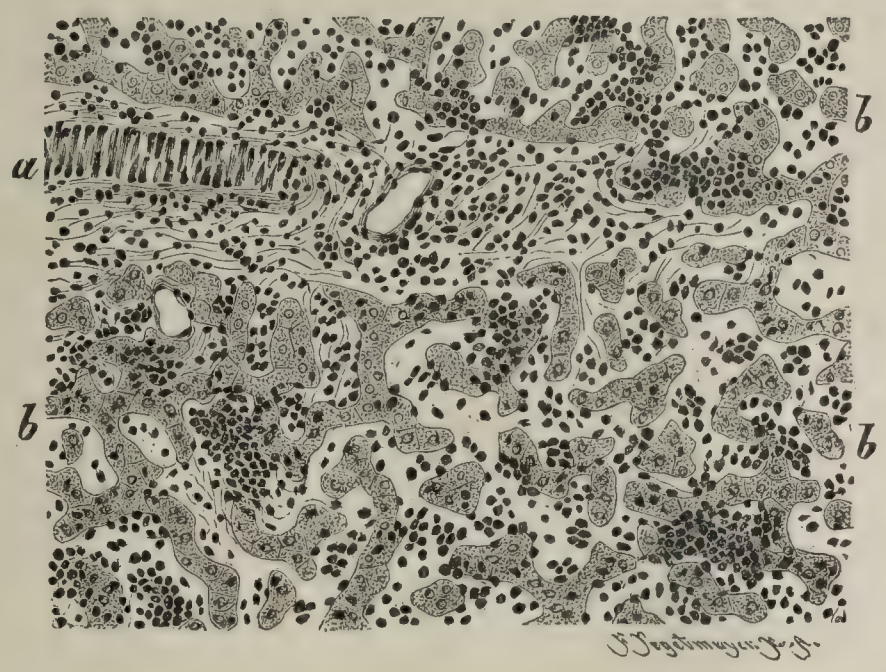

Fig. 541. Syphilitische Hepatitis eines Neugeborenen (M. Fl. Häm. Eos.). *a* Zellreiches periportales Bindegewebe (Längsschnitt durch eine Arterie). *b* Von Zellen durchsetztes Drüsengewebe. Vergr. 100.

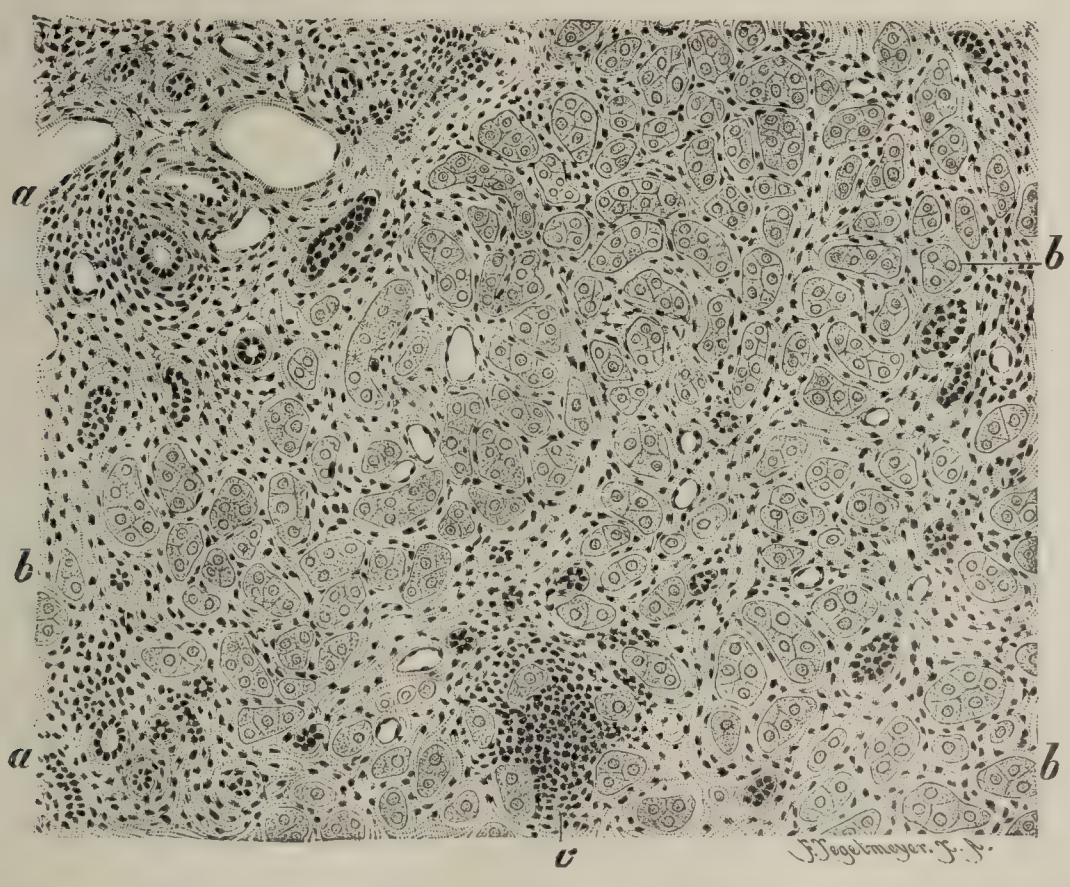

Fig. 542. Indurierte Leber eines syphilitischen Neugeborenen (M. Fl. Häm. Eos.). *a* Hypertrophisches periportales Bindegewebe. *b* Indurirtes, von Bindegewebe durchzogenes Drüsengewebe. *c* Zellhaufen. Vergr. 100.

nur Zellanhäufungen, welche bei ausgetragenen Früchten sich finden, oder deren Stärke ein gewisses Maß überschreitet, als eine auf Syphilis hinweisende Erscheinung betrachtet werden.

Die zweite Form der diffusen Erkrankung, die als eine bindegewebige Induration sich darstellt, ist makroskopisch bei stärker ausgesprochener Bindegewebswucherung an der fahlgelben, an die Farbe des Feuersteins erinnernden Färbung und dem Fehlen der lobulären Zeichnung der Schnittfläche, sowie an der Verhärtung zu erkennen.

Die Bindegewebswucherung ist im periportalen Gebiete am stärksten ausgesprochen (Fig. 542 *a*), greift aber auch auf die Acini über und kann dazu führen, daß die Leberzellenbalken (*b*) durchgehends durch gefäßhaltiges Bindegewebe auseinandergedrängt sind, und der typische Aufbau der Acini dadurch ganz gestört ist.

Durch Verschmelzung oder mangelhafte Protoplasmateilung entstehen bei kongenitaler Lebersyphilis häufig aus den Leberzellen syncytiale Riesenzellen (Binder, Oppenheimer).

Die syphilitische Lebererkrankung kann mit Exsudatauflagerungen auf der Leberserosa oder auch mit perihepatitischen Verwachsungen verbunden sein.

Literatur über Syphilis der Leber.

Bärensprung, *Die hereditäre Syphilis, Berlin 1854.*
Beck, *Kong. Lues der Gallenblase und der Gallenwege, Prager med. Woch. 1884.*
Binder, *Riesenzellenbildung bei kongen. Lues der Leber, Virch. Arch. 177. Bd. 1904.*
Chiari, *Lues hered. d. Gallenwege, Prager med. Woch. 1885.*
Chvostek, *Vierteljahrsschrift für Dermatologie und Syphilis VIII 1881.*
Erdmann, *Kongen. Syphilis der Leber, D. Arch. f. klin. Med. 74. Bd. 1902.*
Hochsinger, *Studien über hereditäre Syphilis, Leipzig 1898.*
Hutinel *et* ***Hudelo,*** *Ét. sur les lésions syphilitiques du foie chez les foetus et les nouveaunés, Arch. de méd. exp. II 1890.*
Labadie-Lagrave, *Traité des maladies du foie, Paris 1892.*
Lang, *Vorlesungen über Pathologie und Therapie der Syphilis, Wiesbaden 1896.*
Marchand, *Kongenitale Lebercirrhose bei Syphilis, Zbl. f. allg. Path. VII 1896.*
Oppenheimer, *Riesenleberzellen bei angeborener Syphilis, V. A. 182. Bd. 1905.*
Schüppel, *Peripylephlebitis syphilitica, Arch. d. Heilk. XI 1870.*
Virchow, *Die krankhaften Geschwülste II 1865.*
Wagner, E., *Das Syphilom, Arch. d. Heilk. V 1864.*

§ 207. Die **Tuberkulose der Leber** ist eine hämatogene Erkrankung und tritt in drei Hauptformen auf, als Miliartuberkulose, als tuberkulöse Hepatitis und in Form von größeren Knoten. Die Miliartuberkulose ist bald Teilerscheinung einer über den Gesamtorganismus verbreiteten Miliartuberkulose, bald eine Folge von Tuberkulose des Darms und des Bauchfells. Die Tuberkel bilden kleine, oft kaum erkennbare oder etwas größere, graue und gelbe, mitunter gallig gefärbte Knötchen (Fig. 543), welche teils im periportalen Bindegewebe (*a*), teils im Innern der Acini (*b*) sitzen. Fettlebern von Phthisikern können von kleinen Tuberkeln dicht durchsetzt sein, ohne daß man dieselben makroskopisch erkennen kann.

Bei der Ausbildung der Knötchen geht das Lebergewebe innerhalb der Tuberkel zugrunde, wobei die Leberzellen zu kernlosen Schollen werden. Sind Gallengänge in einem Tuberkel eingeschlossen, so kann deren Epithel durch Konfluenz einer Riesenzelle sehr ähnlich sehen. Nach Arnold kommt innerhalb von tuberkulösen Herden auch eine Neubildung von Gallengängen vor. In größeren Knötchen pflegt sich

eine zentrale Erweichung einzustellen, so daß kleine Höhlen mit eitrigem, oft gallig gefärbtem Inhalt entstehen.

Bei der zweiten, selteneren Form der Lebertuberkulose, der chronischen tuberkulösen Hepatitis, ist die Leber nicht nur der Sitz einer Knötchenbildung, sondern gleichzeitig auch einer Bindegewebshyperplasie. Das Parenchym ist von mehr oder weniger mächtigen Bindegewebszügen durchsetzt, welche teils kleine graue, teils größere gelbe oder gallig gefärbte käsige Knötchen beherbergen; dadurch entstehen der Lebercirrhose ähnliche Bilder. Die dritte Form der Lebertuberkulose, welche durch Bildung vereinzelter großer erweichender Käseknoten ausgezeichnet ist, ist sehr selten.

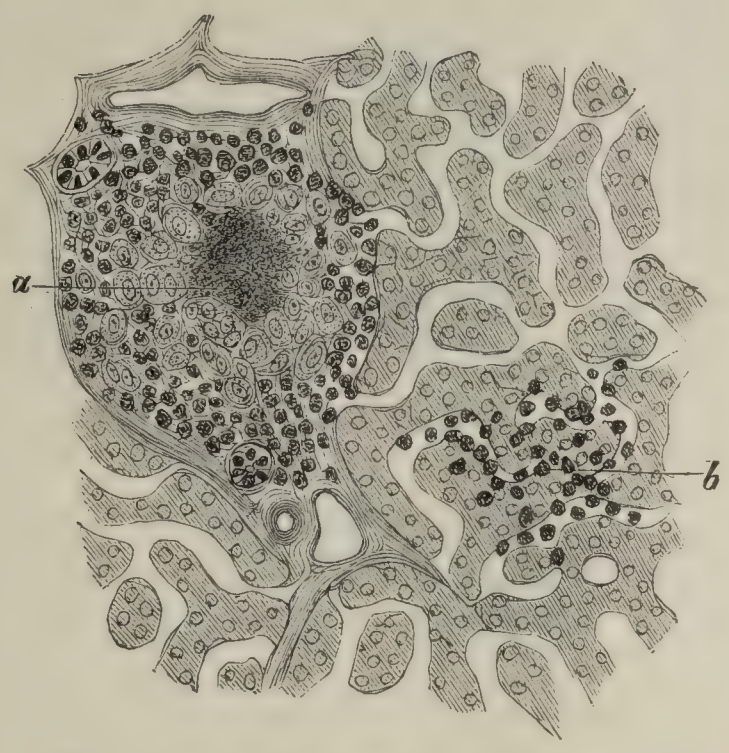

Fig. 543. Tuberculosis miliaris hepatis (Alk. Karm.). *a* Ausgebildeter Tuberkel. *b* Kleinzelliger Herd. Vergr. 150.

Bei **Lepra** treten Bazillenherde auch in der Leber auf, namentlich im periportalen Gewebe und in der Peripherie der Acini, und führen zur Bildung zelliger Herde, welche die charakteristischen, mit Bazillen gefüllten großen Zellen enthalten.

Literatur über Tuberkulose der Leber.

Arnold, *Über Lebertuberkulose, Virch. Arch. 82. Bd. 1880.*
Gilbert et Weil, *Tuberculose du foie et du pancréas, Arch. de méd. exp. 14. Bd. 1902.*
Kockel, *Histogenese der Miliartuberkulose, Virch. Arch. 143. Bd. 1896.*
Lauth, *Essai sur la cirrhose tuberculeuse, Thèse de Paris 1888.*
Mouisset et Bonnamour, *Du foie des tuberculeux, Rev. de méd. 24. Bd. 1904.*
Orth, *Über lokalisierte Tuberkulose der Leber, Virch. Arch. 66. Bd. 1876.*
Sabourin, *Le foie tuberculeux, Arch. de phys. II 1883.*
Sigg, *Konglomerattuberkulose der Leber, I.-D. Zürich 1901.*
Simmonds, *Lokalisierte Tuberkulose der Leber, Zentralbl. f. allg. Path. IX 1898.*
Wagner, *Über Tuberkulose der Leber, Arch. d. Heilk. II 1861.*
Zehden, *Über Tuberkulose der Leber, Zentralbl. f. allg. Path. VII 1897 (Lit.).*

6. Regenerative und hyperplastische Wucherungen des Lebergewebes. Geschwülste und tierische Parasiten der Leber.

§ 207. **Regenerative Wucherungen des Lebergewebes** kommen sowohl nach Gewebsdegenerationen, wie sie in den vorhergehenden Kapiteln vielfach beschrieben worden sind, als auch nach traumatischen Verletzungen vor, doch findet am Orte stärkerer Gewebszerstörung nur eine Neubildung von Bindegewebe und von Gallengängen statt.

Wird die Leber durch ein **Trauma,** etwa einen Stich, verletzt, so stellen sich in dessen Nachbarschaft Blutungen und Entzündungen ein, welche, falls nicht eine Infektion hinzukommt, die zur Steigerung der Entzündung und Abszeßbildung führt, bald wieder vorbeigehen. Die reparatorischen Vorgänge beginnen schon am zweiten Tage nach der Verletzung, indem sich von dieser Zeit an in der Nachbarschaft der

Verletzung sowohl im Bindegewebe (Fig. 544 *f*), als auch in den Gallengangsepithelien (*a*, *b*, *c*, *d*) und in den Leberzellen mitotische Zellteilungen einstellen, als deren Produkt sich weiterhin ein Keimgewebe bildet, welches den vorhandenen Defekt zu schließen bestimmt ist. Als Endprodukt dieser Wucherung bildet sich an Stelle des Defekts eine **Narbe,** welche wesentlich aus Bindegewebe und mehr oder weniger neugebildeten Gallengängen besteht, im ganzen also ein Gewebe, das zwar die unterbrochene Kontinuität wieder herstellt, aber funktionell von geringem Werte ist.

Auch nach hämatogenen und biliären Degenerationen tritt an die Stelle des untergegangenen Leberparenchyms meist nur ein minderwertige, aus Bindegewebe und unentwickelten Gallengängen bestehendes Gewebes, und es entwickelt sich funktionierendes Lebergewebe am Orte der Degeneration gar nicht oder doch nur in rudimentären Formen.

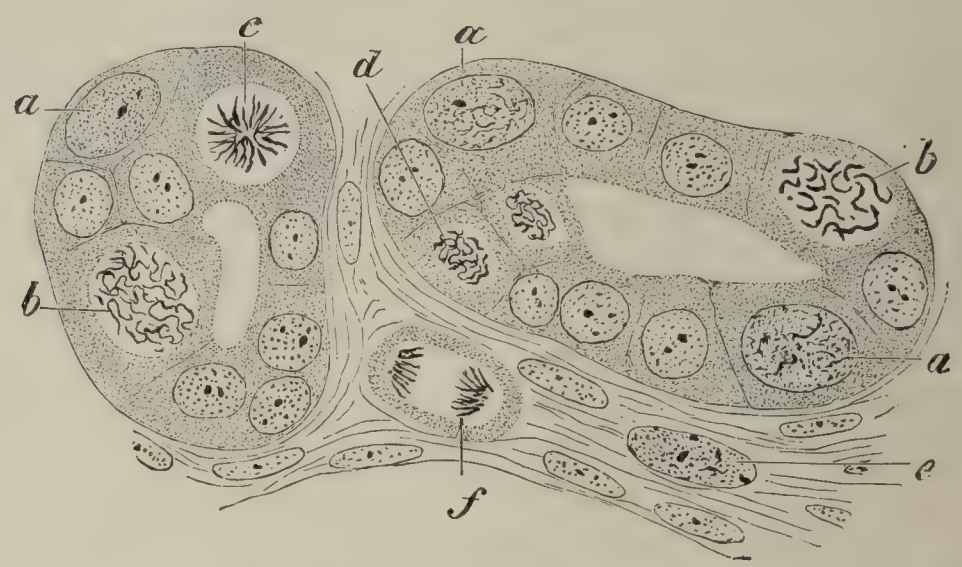

Fig. 544. Regenerative Wucherung der Gallengangsepithelien in der Nachbarschaft einer vor fünf Tagen gesetzten Leberwunde (Flemm. Safr.). *a* Vergrößerter Kern einer Epithelzelle mit vermehrtem Chromatin. *b* Epithelzelle mit Mutterknäuel. *c* Epithelzelle mit Mutterstern. *d* Epithelzelle mit Tochterknäuel. *e* Bindegewebskern mit vermehrtem Chromatin. *f* Bindegewebszelle mit Tochterstern. Vergr. 400.

Regenerative Neubildung funktionsfähigen Gewebes findet nur nach Untergang von Zellen innerhalb eines in seiner Struktur erhaltenen Läppchens statt.

Adler fand bei menschlichen Embryonen zwischen den polygonalen dunklen Leberzellen helle, fast fett- und pigmentfreie Elemente, die er als Jugendformen der Leberzellen ansieht. Ähnliche »helle Zellen« fand er auch bei Regenerationsvorgängen, bei Cirrhose, bei Phosphorvergiftung, bei primärem Leberkarzinom und sieht in ihnen ein Zeichen für Proliferation von Leberzellen. Es erscheint jedoch nicht ausgemacht, ob aus diesen Strukturunterschieden direkt auf das Alter der Zellen geschlossen werden darf, ob nicht Verschiedenheiten des Zellchemismus und der Funktionsphase das differente Aussehen bedingen.

Hyperplastische Wucherung geht das Lebergewebe zunächst nach Verlust eines Teils des sezernierenden Parenchyms ein (akute Leberatrophie, Lebercirrhose, Syphilis, Echinokokkus) und wird in diesem Falle durch gesteigerte Inanspruchnahme des Leberrestes ausgelöst, ist danach eine Arbeitshypertrophie, die zu einem Ausgleich des gesetzten Verlustes führt. Sodann kommen hyperplastische Wucherungen auch als Teilerscheinung einer chronischen Hepatitis (§ 203), ferner in seltenen Fällen auch in Form knotiger Herde

ohne erkennbare Ursachen vor. Man findet manchmal auf der Schnittfläche helle gelbbraune etwas prominierende Bezirke, die sich von den dunkleren Partien abheben und fälschlicherweise zu der Diagnose Cirrhose Veranlassung geben können. Man findet dort Gruppen von Leberzellbalken mit besonders großen, oft fetthaltigen Elementen, in deren Umgebung die Leberzellen glatt und konzentrisch angeordnet sind, es handelt sich um lokale Hypertrophieen.

Die kompensatorische Hypertrophie der Leber wird durch Vergrößerung der einzelnen Läppchen erreicht, indem die Bestandteile des Läppchens, die Leberzellen und die Gefäßzellen sich vermehren und neue Elemente zwischen die alten schieben.

Bei Kaninchen kann nach Verlust von $^2/_4$ bis $^3/_4$ des Lebergewebes der Restteil im Verlauf von 6—8 Wochen eine Größe erreichen, die wenig hinter der ursprünglichen Größe zurücksteht. Nach Hoffmann *(Veränd. der Organe bei Abdominaltyphus, Leipzig 1869)* kommen normalerweise auf 100 Leberzellen 110—116 Kerne. Bei Lebern, in welchen nach Degenerationsprozessen (z. B. bei Typhus) regenerative Vorgänge sich eingestellt haben, steigt die Zahl der Kerne auf 136—150 pro 100 Zellen, und auf 1000 einkernige Zellen kommen im Mittel 444 zweikernige, 45 dreikernige (bei gesunden nur 2), 14 vierkernige, 19 fünfkernige und 1 sechskernige. Zugleich ist die Größe der Zellen sehr ungleich.

Literatur über regenerative und hypertrophische Wucherungen der Leber.

Adler, Helle Zellen in d. menschlichen Leber, Beitr. v. Ziegler 35. Bd. 1904.
Barbacci, Ausgang d. ac. Leberatrophie in knotige Hyperplasie, B. v. Ziegler XXX 1901.
de Bary, Wundheilung in der Leber, I.-D. Freiburg 1897.
Colucci, Rech. sur l'hypertrophie et la régén. du foie, Arch. ital. de biol. III 1883.
Cornil et Carnot, Cicatrisat. des plaies du foie, Sem. méd. 1898.
Friedreich, Multiple knotige Hyperplasie der Leber u. Milz, Virch. Arch. 83. Bd. 1865.
Griffini, Rigeneraz. parz. del fegato, A. p. l. Sc. Med. 1883 u. A. ital. de biol. V 1884.
Heile, Traumatischer Leberinfarkt, Beitr. v. Ziegler XXVIII 1900.
Hess, Zur Lehre v. d. traumatischen Leberrupturen, Virch. Arch. 121. Bd. 1890.
Kretz, Knotige Hyperplasie, Zentralbl. f. allg. Path. V 1894 p. 857.
v. Meister, Rekreation des Lebergewebes, Beitr. v. Ziegler XV 1894.
Petrone, Du proc. régénérateur dans le foie etc., Arch. ital. de biol. V 1884.
Podwyssozki, Exp. Untersuch. üb. d. Regenerat. d. Drüsengewebe, B. v. Ziegler I 1886.
Ponfick, Experim. Beitr. z. Pathol. d. Leber, V. A. 118., 119. u. 138. Bd. 1889—1894; Rekreation d. Leber beim Menschen, Festschr. d. Assist. f. Virchow, Berlin 1891.
Reinecke, Compensator. Hypertrophie der Leber, Beitr. v. Ziegler XXIII 1898 (Lit.).
Sabourin, La glande biliaire et l'hypertrophie nodulaire du foie, Rev. de méd. IV 1884.
Schlatter, Traumat. Leberverletzungen, Beitr. v. Bruns XV 1896 (Lit.).
Simmonds, Knotige Hyperplasie u. Adenom d. Leber, D. Arch. f. klin. Med. 34. Bd. 1884.
Tizzoni, Régén. partielle et néoformation du fois, Arch. ital. de biol. III 1883.
Ziegler, Ursachen d. path. Gewebswucherungen, Intern. Beitr., Festschr. f. Virchow II 1891.

§ 208. **Geschwülste** kommen in der Leber sowohl primär als sekundär vor, und es führen namentlich die epithelialen Geschwülste des Darmtraktus häufig zu Metastasenbildung in der Leber. Unter den primären sind sowohl die epithelialen als auch die bindegewebigen Geschwülste vertreten, doch sind die letzteren, sofern man von dem Hämangiom absieht, selten.

Die **primären epithelialen Geschwülste** können sowohl von Gallengängen als auch von den Leberläppchen aus sich entwickeln und treten entweder in normalen oder in veränderten, insbesondere cirrhotischen Lebern auf. Einzelne Formen sollen auch mit Entwicklungs-

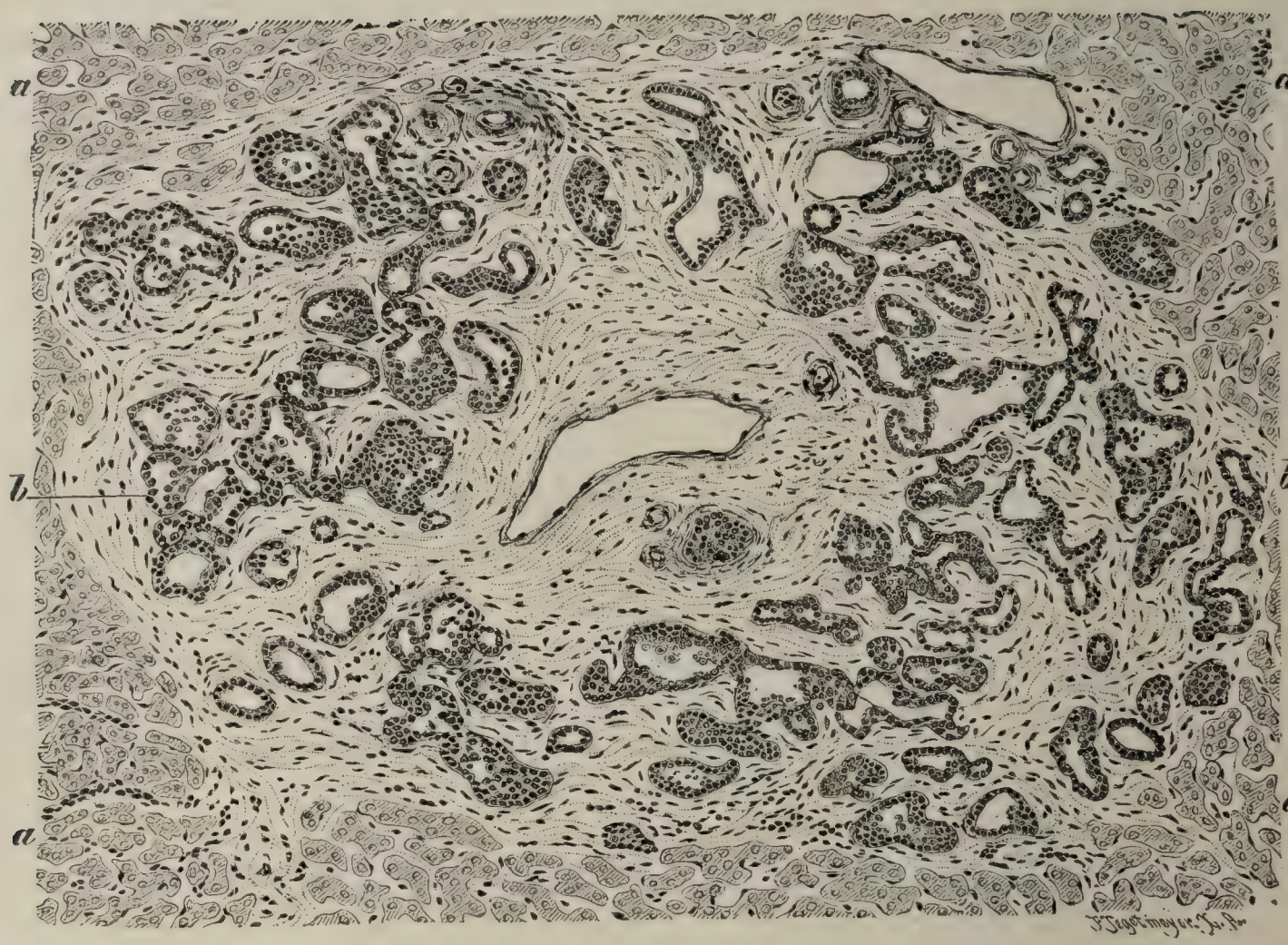

Fig. 545. Adenokystom der Gallengänge (Alk. Häm.). *a* Lebergewebe. *b* Adenomgewebe im periportalen Bindegewebe. Vergr. 100.

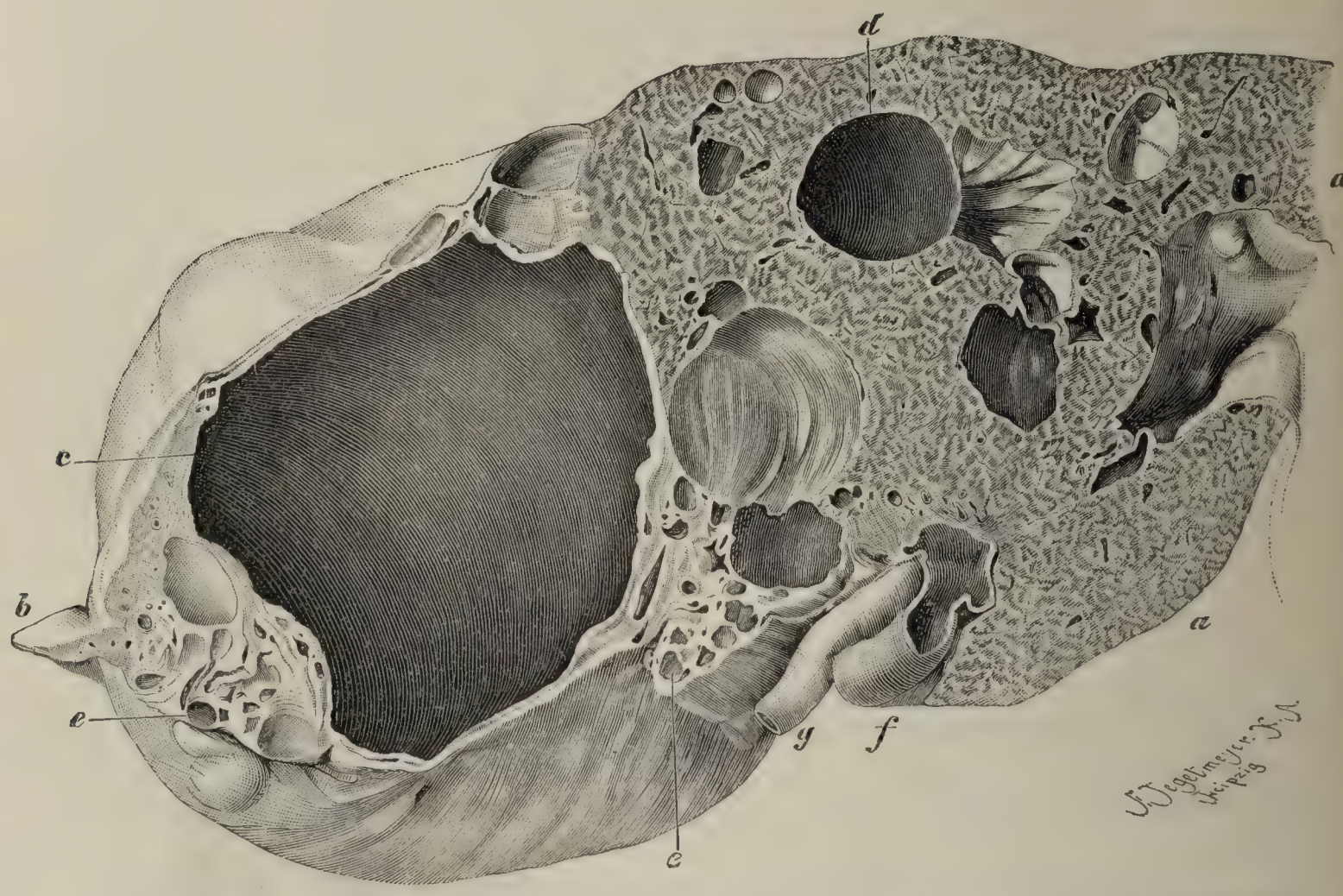

Fig. 546. Adenokystom der Gallengänge, im Durchschnitt gesehen. *a* Leberparenchym. *b* Häutiger Rand des linken Lappens. *c d* Größere Cysten. *e* Gruppe kleinerer, nur durch Bindegewebe voneinander getrennter Cysten. *f* Pfortader. *g* Leberarterie. $^2/_3$ der natürl. Größe.

störungen zusammenhängen. Man kann danach die epithelialen Geschwülste in Adenome und Karzinome der Gallengänge und in Adenome und Karzinome des eigentlichen Lebergewebes einteilen, doch ist zu berücksichtigen, daß in der Mehrzahl der Fälle die primäre Entwicklungsstätte der zur Beobachtung gelangenden Tumoren nicht mehr festzustellen ist. Es gilt dies namentlich für die als Leberkrebse zusammengefaßten Tumoren.

Das **Adenom der Gallengänge** (Fig. 545 *b*) kann in Form solider Tumoren auftreten, trägt indessen meist den Charakter eines **Adenokystomes,** indem durch Flüssigkeitsansammlung innerhalb der adenomatösen Gewebsneubildung (Fig. 545 *b*) Cysten verschiedener Größe (Fig. 546 *c*, *d*, *e*) entstehen, meist so, daß nicht nur an einer Stelle, sondern in den verschiedensten Lebergebieten die Veränderungen sich einstellen (Fig. 546), so daß eine große Zahl von Cysten sich bildet, zwischen denen das Lebergewebe verdrängt wird.

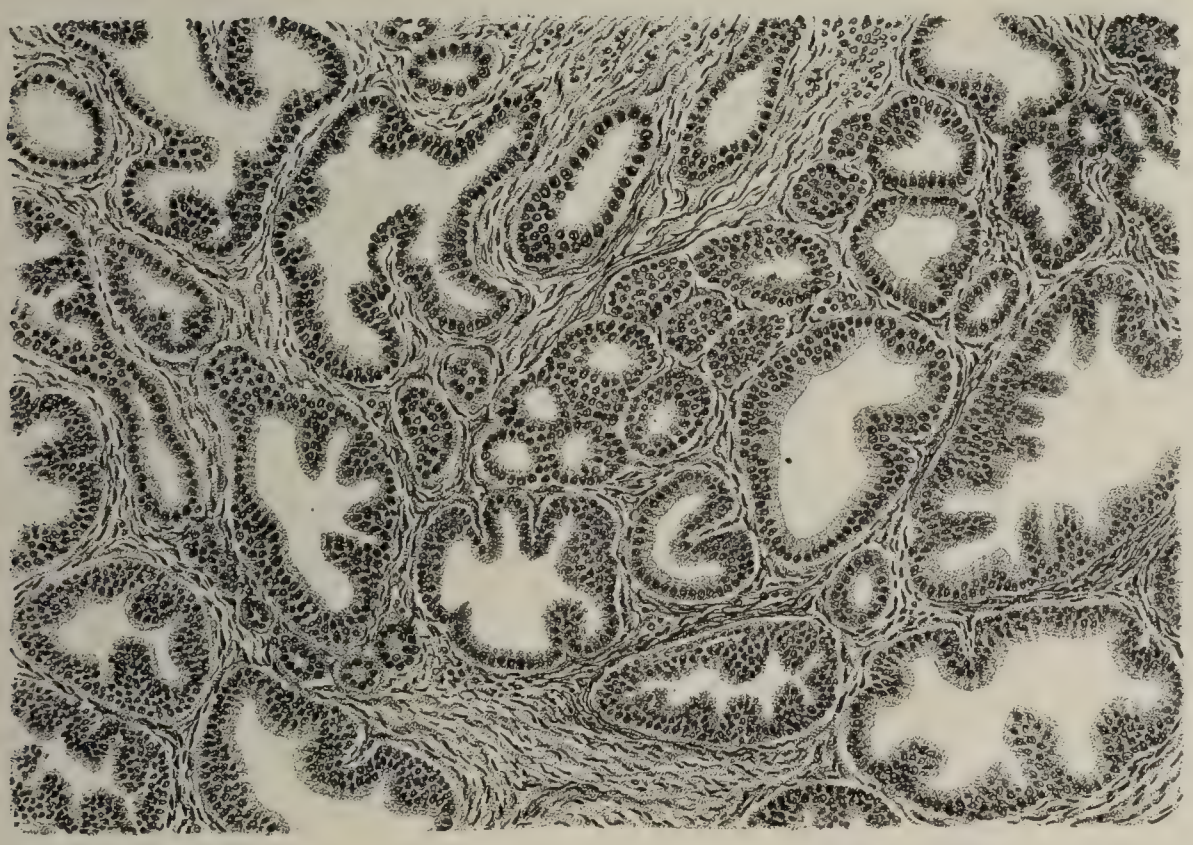

Fig. 547. Papilläres Adenokarzinom der Gallengänge (haselnußgroßer Knoten, Metastase in der Lunge). Vergr. 100.

Das **Karzinom der Gallengänge,** welches meist, wenigstens zu Beginn, einen **adenomatösen Charakter** trägt, kann sich sowohl innerhalb einer normalen Leber (Fig. 547) als auch in cirrhotischen Lebern (Fig. 548 *b*) entwickeln. Die Bildung hohen, zum Teil geschichteten Zylinderepithels und papillärer Exkreszenzen (Fig. 547) unterscheidet die Adenokarzinomform von den gutartigen Adenomen.

Das **Adenom der Leberacini** kann sowohl in normalen Lebern, als auch in cirrhotischen Lebern sich entwickeln, stellt indessen eine seltene Bildung dar. In seiner typischen Form bildet das Adenom solitäre oder multiple, grauweiße oder gelblichweiße oder rötliche oder bräunliche Knötchen oder Knoten, welche entweder durch Bildung von gewundenen und verzweigten Drüsenschläuchen oder durch Bildung neuer Leberzellenbalken, die aber nicht in typische Läppchen gruppiert sind, charakterisiert sind. Die kleinsten Knötchen erscheinen unver-

mittelt ins Gewebe eingesprengt, größere besitzen eine bindegewebige Kapsel und verdrängen das Nachbargewebe.

Die Wucherungen schließen sich einerseits an die hyperplastischen Wucherungen an, andererseits gehen sie auch in maligne Wucherungen, in Adenokarzinome über, und es ist danach eine scharfe Grenze zwischen knotiger Hypertrophie und Adenomen, sowie zwischen diesen und Karzinomen nicht zu ziehen.

Der **primäre Leberkrebs** kann zunächst in Form eines großen Knotens ohne oder mit kleineren metastatischen Leberknoten (Fig. 549) auftreten, die gewöhnlich im rechten Lappen ihren Sitz haben. Der einzelne Knoten (*a*), der eine recht bedeutende Größe erlangen kann, ist meist kugelig und besteht aus einem bald weichen, bald derben,

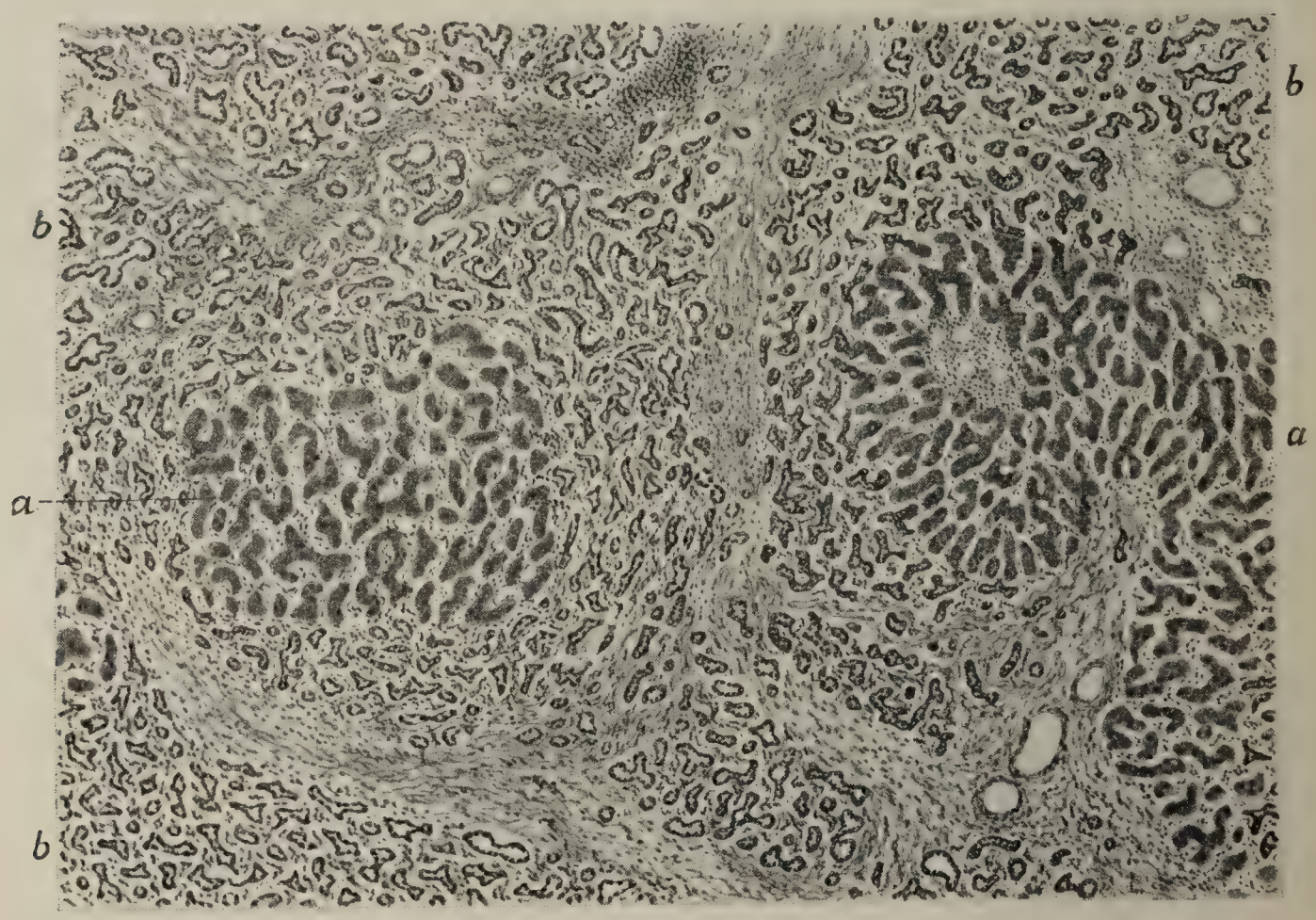

Fig. 548. Krebsentwicklung in einer cirrhotischen Leber (Form. Alk. Häm. Eos.). Rand eines Knotens von 1 cm Durchmesser. *a* Lebergewebe. *b* Krebsgewebe. Vergr. 40.

weißen oder leicht geröteten Gewebe. Das Gewebe des Tumors ist stellenweise scharf von dem Lebergewebe abgegrenzt, und letzteres sichtlich verdrängt und verschoben, die Gallengänge und die Gefäße sind oft komprimiert. An anderen Stellen geht der Tumor allmählich in das Lebergewebe über und bricht zuweilen auch in die großen Gefäßstämme oder auch in große Gallengänge ein.

Große Knoten enthalten im Innern oft nekrotische und erweichte Herde sowie Hämorrhagien. Liegt der Krebs unter der Serosa und wird in seinem Innern ein Teil des zerfallenen Gewebes resorbiert, so erhält der Knoten an der Oberfläche eine Delle.

Eine zweite Form ist durch die Bildung zahlreicher in ihrer Größe nur wenig differierender Knoten ausgezeichnet. Ob es sich um multipel aufgetretene primäre Knoten oder nur um frühzeitig aufgetretene Metastasen handelt, läßt sich nicht entscheiden.

Eine dritte Form stellt sich in Form einer rasch über die Leber sich verbreitenden krebsigen Entartung des Lebergewebes dar.

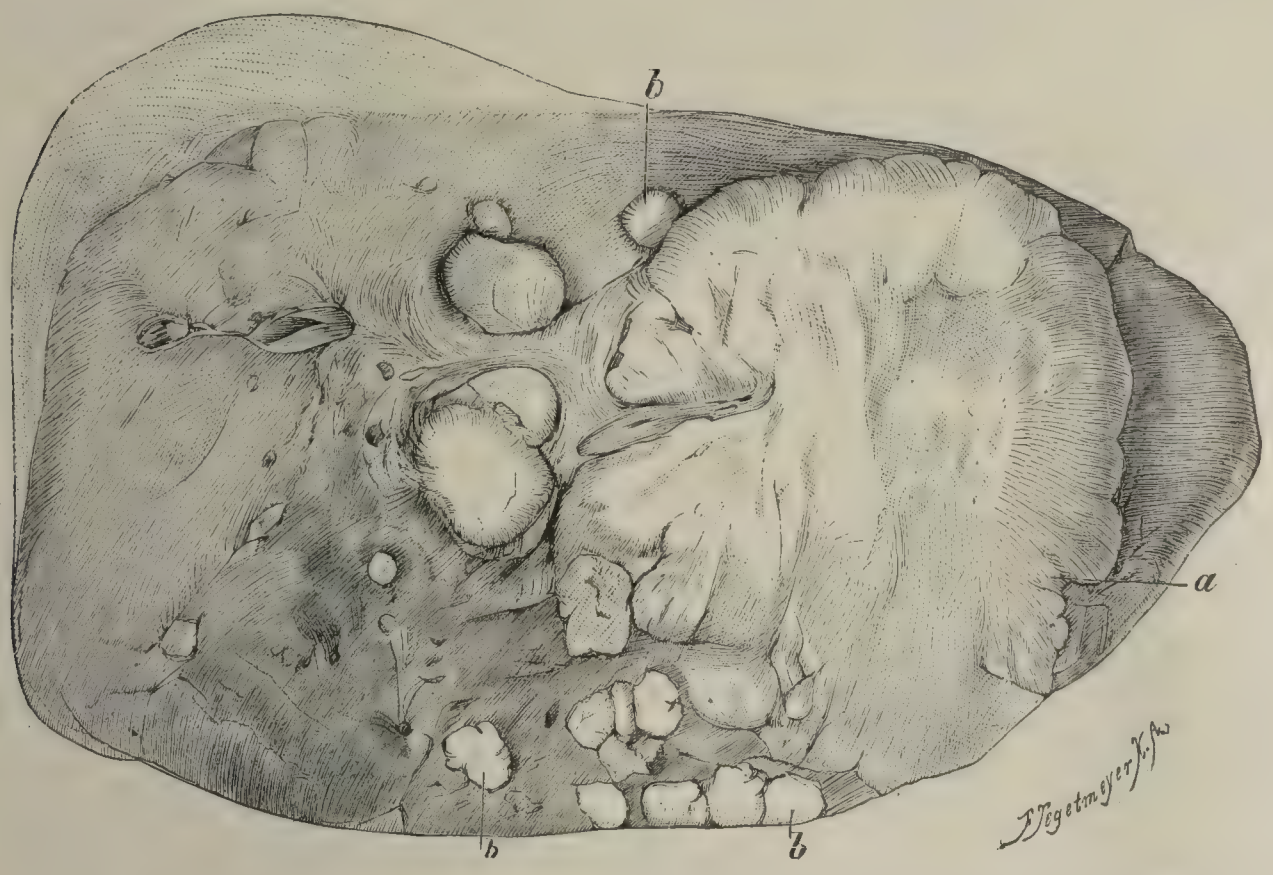

Fig. 549. Primäres Leberkarzinom (*a*) mit multiplen Metastasen (*b*) innerhalb der Leber selbst. $^2/_5$ der natürl. Größe.

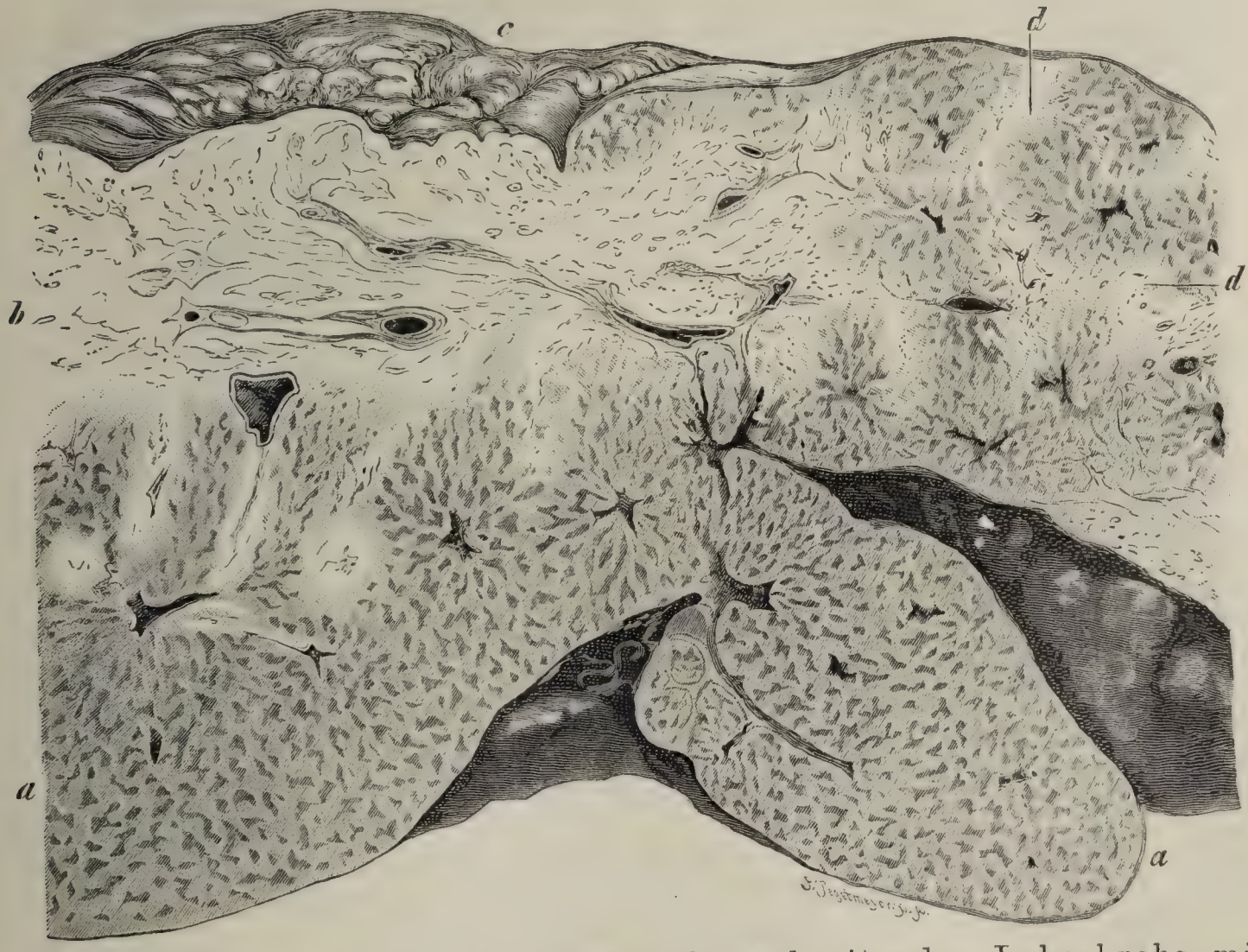

Fig. 550. Im Pfortadergebiet sich verbreitender Leberkrebs mit Bildung cirrhoseähnlicher Leberveränderungen. Stück aus einem Frontalschnitt. *a* Normales Lebergewebe. *b c* Ausgebildetes, geschrumpftes Krebsgewebe. *d* Frische Krebsherde. $^{11}/_{14}$ der natürl. Größe.

Im Gebiete der Krebsentwicklung wird das Gewebe weiß (Fig. 550 *b, c, d*) und unterscheidet sich dadurch sehr scharf von dem rotbraun oder durch Gallenstauung gelb oder grün gefärbten Lebergewebe (*a*). Die Verbreitung der Krebswucherung folgt zunächst dem Verzweigungsgebiet der Pfortader (*d*), ergreift aber schließlich das gesamte Lebergewebe (*b*). Durch Rückbildungsvorgänge kann das krebsig entartete Lebergewebe an der Oberfläche ein höckeriges (*c*), der cirrhotischen Leber ähnliches Aussehen bieten.

Der erste Entwicklungsort dieses Krebses ist nicht festgestellt. Die Verbreitung desselben erfolgt innerhalb der Blutbahn (Fig. 551). Durch Krebsentwicklung innerhalb der Kapillaren der Acini (*b*, *c*) werden die Leberzellen verdrängt und gehen schließlich ganz zugrunde.

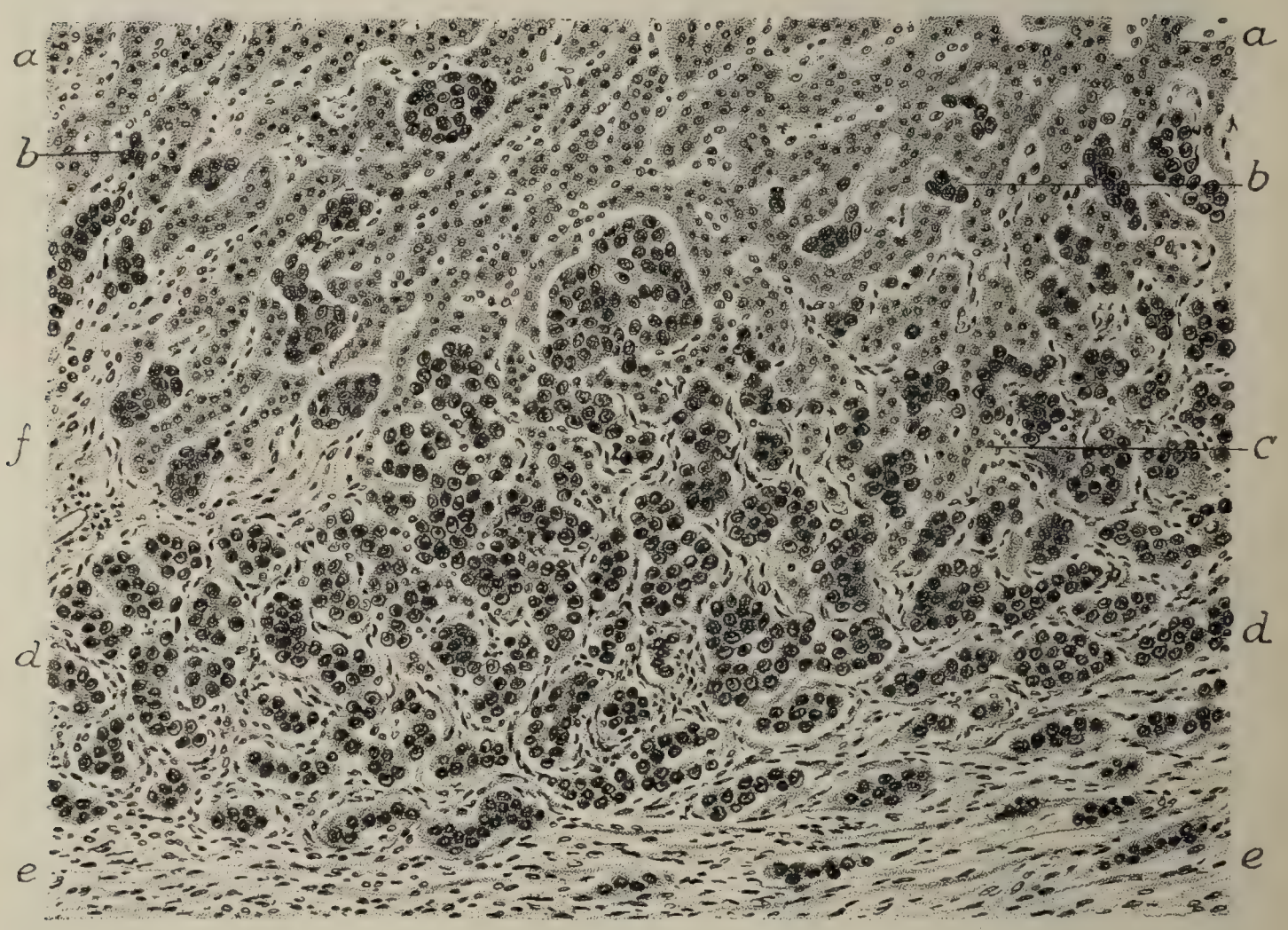

Fig. 551. Verbreitung der karzinomatösen Wucherung (in Fig. 489) innerhalb der Blutkapillaren (Alk. Häm. Eos.). *a* Lebergewebe. *b c* Einwachsendes Krebsgewebe. *d* Ausgebildetes, *e* schrumpfendes Krebsgewebe. Vergr. 200.

Durch Verlust der Krebszellennester schrumpft das Krebsgewebe (*c*) wieder und bedingt dadurch Unebenheiten der Oberfläche.

Eine vierte Form des Karzinoms stellt eine cirrhotische granulierte Leber dar, in welcher ein Teil des innerhalb der Bindegewebszüge eingeschlossenen Lebergewebes durch Krebsgewebe ersetzt ist. Die Krebsentwicklung erfolgt in diesem Falle innerhalb einer bereits cirrhotischen Leber und kann sich über einen mehr oder minder großen Teil der Leber verbreiten.

Metastatische Karzinome der Leber entwickeln sich am häufigsten nach Karzinomen des Darmtraktus, seltener des Uterus, des Pankreas und der Mamma. Die Entwicklung der Knoten geht von zelligen Krebskeimen aus, welche innerhalb der Gefäßbahn (Fig. 552 *b*, *c*) liegen und

bei ihrem weiteren Wachstum teils das Lebergewebe verdrängen, teils, den Gefäßbahnen folgend, das Lebergewebe infiltrieren (Fig. 553) und die Leberzellen zur Atrophie und zum Schwund bringen, während der Blutgefäßbindegewebsapparat der Leber in Wucherung gerät.

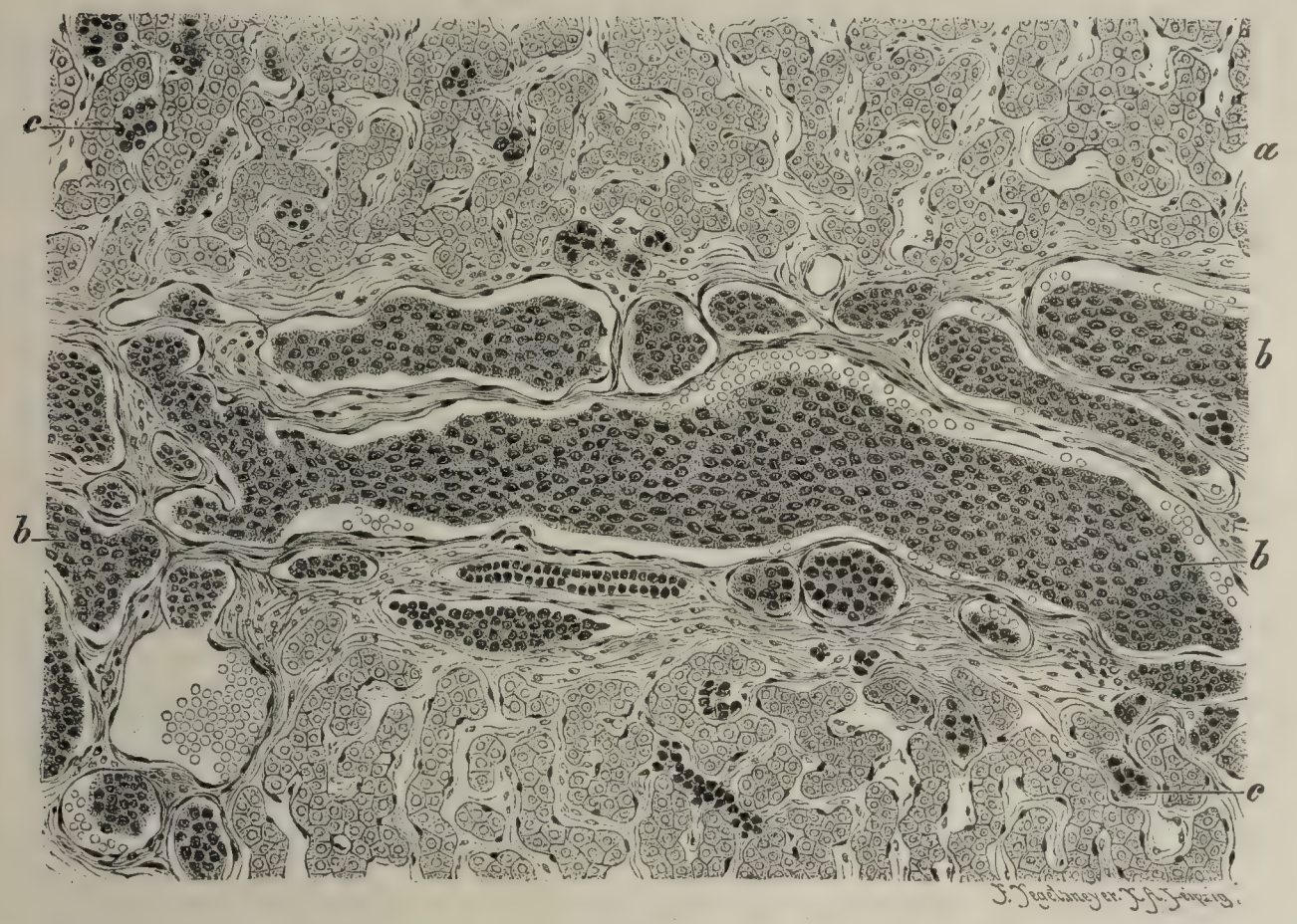

Fig. 552. Metastatische Krebsentwicklung in den Pfortaderästen und den Leberkapillaren nach Magenkrebs (M. Fl. Häm.). *a* Lebergewebe. *b* Krebszapfen von Pfortaderästen. *c* Krebszellen in Kapillaren. Vergr. 200.

Die Krebsmetastasen treten bald nur in wenigen, bald in außerordentlich zahlreichen Knötchen und Knoten auf, von denen manche eine sehr bedeutende Größe erreichen.

Subserös gelegene kleine Knoten präsentieren sich an der Außenfläche der Leber als kleine weißliche Flecken, größere ragen etwas über das Niveau der Lebersubstanz hervor und sind häufig gedellt. Die Serosa pflegt über denselben stark injiziert zu sein. Sind die Krebsknoten zahlreich und groß, so ist auch die Leber mehr oder weniger, oft kolossal vergrößert und ihre Oberfläche gleichzeitig höckerig. Die Schnittfläche der Knoten ist meist weiß oder gelblichweiß oder etwas gerötet.

Größere Knoten sind in den zentralen Teilen häufig verfettet und erweicht.

Gegen das Lebergewebe, welches sichtlich verdrängt wird, sind die Knoten meist scharf abgegrenzt, doch

Fig. 553. Wachstumsgrenze eines metastatischen Krebsknotens, welcher sich nach Karzinom des Pankreas entwickelt hatte (Alk. Häm.. Vergr. 250.

können namentlich kleinere Knoten auch mehr allmählich in das Leberparenchym übergehen, indem die Krebswucherung in die benachbarten Kapillaren einwächst.

Das Lebergewebe selbst ist bald braun, bald gelb, bald gelbgrün gefärbt. Bei Anwesenheit zahlreicher Knoten ist das Parenchym auf schmale Züge zwischen den einzelnen Krebsherden reduziert.

Knötchen von Nebennierenrindensubstanz finden sich nach Beer in 4% aller daraufhin untersuchten Lebern. Sie liegen in der Kapsel des rechten Lappens, meist der rechten Nebenniere benachbart. Von solchen versprengten Keimen können wahrscheinlich auch bösartige Geschwülste ausgehen.

Auf angeborener Grundlage beruhende epithelbekleidete Cysten der Leber finden sich häufig mit Cysten der Nieren kombiniert.

Literatur über epitheliale Tumoren der Leber.

Babes, *Sur le cancer primitif du foie, Arch. roum. de méd. I 1888.*
Beer, *Nebennierenkeime in der Leber, Zeitschr. f. Heilk. 25. Bd. 1904.*
Beneke, *Leberadonom, Beitr. v. Ziegler XI 1891.*
Blackburn, *Cystic disease of the liver, Trans. of the path. Soc. of London, 55. Bd. 1904.*
Bonome, *Contrib. allo studio degli adenomi del fegato, A. per le Sc. Med. XIII 1889.*
Borrmann, *Zur Frage der cystischen Entartung der Leber, Stuttgart 1900.*
Borst, *Kongenitale cystöse Neubildung, Festschr. d. Phys.-med. Ges. Würzburg 1899.*
Brissaud, *Adénome et cancer. hép., Arch. gén. de méd. 1895.*
Cloin, *Mult. Adenome in cirrh. Leber, Prager med. Woch. 1901.*
Dmochowski u. Janowski, *Cystische Entartung d. Leber, B. v. Ziegler XVI 1894.*
Donati, *Carcin. primit. del dotto biliai, Arch. p. b. Sc. Med. 28. Bd. 1904; Ipemephroma maligne des fegato, ib. 29. Bd. 1905.*
Dunger, *Cystennieren, Beitr. v. Ziegler 35. Bd. 1904.*
Eberth, *Das Adenom der Leber, Virch. Arch. 43. Bd. 1868.*
Eggel, *Das primäre Karzinom der Leber, Beitr. v. Ziegler XXX 1901 (Lit.).*
Engelhardt, *Adenome der Leber, D. Arch. f. klin. Med. 60. Bd. 1898.*
Fraser, *Lebercirrhose mit Adenombildung, Virch. Arch. 165. Bd. 1901.*
Fischer, *Gallengangs- und Leberkrebs, Virch. Arch. 174. Bd. 1903.*
Frohmann, *Über das Leberadenom, I.-D. Königsberg 1894 (Lit.).*
Griesinger, *Leberadenoid, Arch. d. Heilk. V 1864.*
Hanot et Gilbert, *Études sur les maladies du foie I, Paris 1888 (Lit.).*
Harris, *Entwicklung des primären Leberkrebses, Virch. Arch. 100. Bd. 1885.*
van Heukelom, *Adenokarzinom der Leber, Beitr. v. Ziegler XVI 1894 (Lit.).*
Herxheimer, *Adenokarzinom der Leber, Zentralbl. f. allg. Path. 13. Bd. 1902.*
v. Hippel, *Cystadenom der Gallengänge, Virch. Arch. 123. Bd. 1891.*
Jacob, *Karzinommetast in Lymphbahnen d. Leber, Arb. a. path. Inst. Tübingen V 1904.*
v. Kahlden, *Genese der Cystenleber, Beitr. v. Ziegler XIII 1893.*
Kelsch et Kiener, *Contrib. à l'hist. de l'adénome du foie, Arch. de physiol. 1876.*
Laveran, *Observ. d'épithéliome à cellules eylindr. primit. du foie, A. de phys. 1880.*
Markwald, *Das multiple Adenom der Leber, Virch. Arch. 144. Bd. 1896.*
Müller, *Cystenleber, Virch. Arch. 164. Bd. 1901.*
Oertel, *Der primäre Leberkrebs, Virch. Arch. 180. Bd. 1905.*
Pepere, *Tumeur primit. du foie, Arch. de méd. exp. 14. Bd. 1902; dell' orig. congen. dell' adenome del fegato, Arch. per le Sc. medic. 26. Bd. Torino 1902.*
Perzina, *Knotige Leberhypertrophie, I.-D. Leipzig 1903.*
Rindfleisch, *Leberadenoid, Arch. f. Heilk. V 1864.*
Rovighi, *Adenoma racemoso del fegato, Arch. per le Sc. Med. VII 1883.*
Schmidt, *Sekretionsvorgänge in Krebsen, Virch. Arch. 148. Bd. 1897 (Lit.).*
Schmieden, *Lebercirrhose und multiple Adenombildung, Virch. Arch. 159. Bd. 1900.*
Schmorl, *Zur Kenntnis der akzessorischen Nebennieren, Beitr. v. Ziegler IX 1891.*
Siegmund, *Cystadenom der Leber, Virch. Arch. 115. Bd. 1889.*
Simmonds, *Knotige Hyperplasie u. Adenom d. Leber, D. A. f. kl. Med. XXXIV 1884.*
Sokololoff, *Adenokarzinom mit Flimmerepithel, Virch. Arch. 162. Bd. 1900.*
Terburgh, *Über Leber- und Nierencysten, I.-D. Freiburg 1891 (Lit.).*
Travis, *Mult. prim. Adenocac. of the liver with cirrhosis, Johns Hopk. Hosp. Bull. 13. Bd. 1902.*

de Vecchi, *Hypemephrom der Leber, Virch. Arch. 177. Bd. 1904.*
Wegelin, *Adenom und Adenokarzinom der Leber, Virch. Arch. 179. Bd. 1905.*
Weigert, *Primäres Leberkarzinom, Virch. Arch. 67. Bd. 1876.*
Witwicky, *Adenoide Neubildungen der Leber, Zeitschr. f. klin. Med. 36. Bd. 1899.*

§ 209. **Bindesubstanzgeschwülste** kommen in der Leber primär selten vor; nur das **kavernöse Angiom** (Fig. 554 *a*) ist häufig nnd bildet hirsekorn- bis faustgroße Herde, welche eine entsprechend große Partie des Lebergewebes substituieren. Eine Vergrößerung der Leber wird durch diese Tumoren nicht bedingt.

Unter der Serosa gelegene Angiome präsentieren sich als dunkelblaurote Flecken. Auf dem Durchschnitt sind dieselben dunkelrot gefärbt. doch kann man bei größeren Knoten sehr deutlich den schwammigen

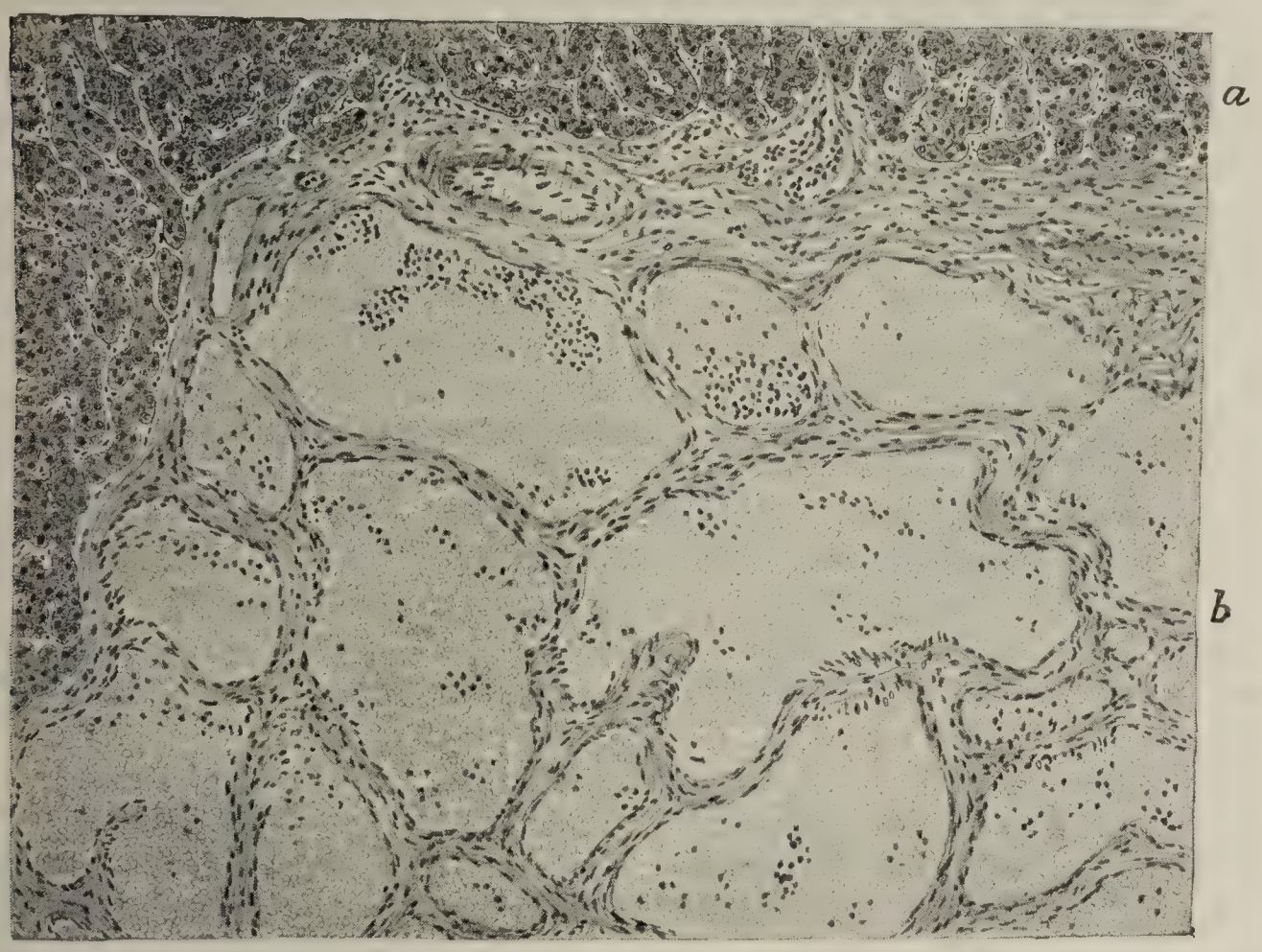

Fig. 554. Angioma cavernosum hepatis (M. Fl. Häm. Eos.). *a* Lebergewebe. *b* Angiom. Vergr. 100.

Bau des Gewebes erkennen und die hellen Bindegewebssepten von dem blutigen Inhalt der kavernösen Hohlräume unterscheiden. Gegen das Lebergewebe sind sie scharf abgegrenzt.

Die Weite der Bluträume ist eine wechselnde, ebenso ist auch das Trabekelsystem des kavernösen Gewebes verschieden stark entwickelt. Leberzellbalken finden sich gewöhnlich innerhalb des Geschwulstgewebes nicht. Im Anschluß an Thrombenbildung oder ohne solche kann das Kavernom teilweise oder ganz fibrös umgewandelt werden. Färbung auf elastische Fasern läßt die ursprüngliche Struktur deutlich hervorhervortreten (MERKEL).

Das Kavernom der Leber kommt in allen Lebensaltern vor und tritt oft multipel auf. Seine Entstehung ist auf eine örtliche Entwicklungsstörung zurückzuführen. Sein Wachstum ist ein beschränktes. Starke Wucherungserscheinungen lassen sich zuweilen in Angiomen nachweisen, die von Kindern stammen (BRÜCHANOW).

Von den Gefäßen aus, wahrscheinlich auch von Kavernomen können in seltenen Fällen **Angiosarkome** ihren Ursprung nehmen.

Primäre **Fibrome** können in Form zahlreicher Knötchen und Knoten auftreten, welche sich vom Sympathicus aus entwickeln, danach also zu den **Nervenfibromen** gehören und als Teilerscheinung einer über das Nervensystem verbreiteten Fibrombildung auftreten.

Primäre Sarkome der Leber sind sehr selten und nur in wenigen Fällen beschrieben. Nach den vorliegenden Untersuchungen können dieselben sowohl von Bindegewebsmassen im Leberhilus als von den bindegewebigen Umscheidungen der größeren Gefäße und Gallengänge und vom interacinösen Bindegewebe aus sich entwickeln, wobei die Geschwulstwucherung sich vornehmlich in der Umgebung der Gefäße vollzieht. Sie bilden mehr oder weniger umfangreiche Knoten, welche einzeln oder in größerer Zahl innerhalb der Leber liegen und auch außerhalb der Leber Metastasen bilden können.

Sekundäre Sarkome bilden entweder abgegrenzte größere, grauweißliche Knoten oder kleine disseminierte Knötchen, welche ohne scharfe Grenze in das Gewebe der vergrößerten Leber übergehen, und es kommen auch Fälle vor, in denen das sarkomatös entartete Gewebe gar keine umschriebenen Tumoren bildet. Das Mikroskop weist nach, daß Sarkome, die nicht scharf abgegrenzt sind, das Lebergewebe mehr oder weniger diffus infiltrieren, indem sich die wuchernden Sarkomzellen in den Kapillaren verbreiten und mit zunehmender Menge ganz allmählich die zwischen ihnen liegenden Leberzellenbalken zum Schwunde bringen (vgl. Fig. 246 S. 403 des allgem. Teils).

Metastatische melanotische Sarkome bilden in der Leber ebenfalls bald umschriebene Knoten, bald eine diffuse Infiltration und bedingen in letzterem Falle oft eine eigenartige, an bunten Granit erinnernde Färbung, indem das Gewebe schwarz, gelb, braun oder grau gesprenkelt ist. Ob das Melanosarkom primär in der Leber vorkommt, ist noch streitig.

Bei progressiver **Lymphosarkombildung** in den Lymphdrüsen können entsprechende Wucherungen auch in der Leber auftreten.

Cysten der Leber, welche durch Lymphgefäßerweiterungen entstehen, sind sehr selten.

Literatur über Bindesubstanzgeschwülste der Leber.

Arnold, *Primäre Angiosarkome der Leber, Beitr. v. Ziegler VIII 1890.*
Belin, *Observ. de mélanose dans un cas de carcinome mélanique du foie, France méd. 1887.*
Beneke, *Zur Genese der Leberangiome, Virch. Arch. 119. Bd. 1890.*
Block, *Primäres melanotisches Endotheliom, Arch. d. Heilk. XVI 1875.*
Brüchanow, *Hämangiom der Leber, Zeitschr. f. Heilk. XX 1899.*
Cesaris-Demel, *Sarcoma prim. del fegato, A. per le Sc. Med. XXIV 1900.*
Chervinsky, *Angiome caverneux multiple chez un enfant de six mois, Arch. de phys. 1885.*
de Haan, *Angiosark. alveol. mult. bei Kindern, Beitr. v. Ziegler 34. Bd. 1903.*
Hanot et Gilbert, *Études sur les maladies du foie I, Paris 1888 (Lit.).*
Holm, *Primäres Sarkom der Leber, Arb. a. d. path. Inst. Tübingen V 1904.*
v. Kahlden, *Das primäre Sarkom der Leber, Beitr. v. Ziegler XXI 1897.*
Litten, *Sekundäres Melanosarkom, Deutsche med. Woch. 1889.*
Marx, *Eigenartiger Tumor der Leber, Beitr. v. Ziegler 36. Bd. 1904; Prim. Sarkom der Leber, Zentralbl. f. allg. Path. 15. Bd. 1904 (Lit.).*
Merkel, *Umwandl. d. Leberkavernome in fibromähnl. Knoten, B. v. Ziegler 36. Bd. 1904.*
Orth, *Primäres Lebersarkom, I.-D. Straßburg 1885.*
Pisenti, *Fibromi multipli del fegato, Lav. co. dell' Instit. dir. dal Pisenti, Perugia 1886.*
Podrouzek, *Zur Kasuistik der Lebersarkome, Prager med. Woch. 1888.*
Ravenna, *Emoangioendothelioma del fegato, Arch. per le Sc. mediche 29. Bd. 1905.*

Schmieden, *Genese der Leberkavernome, Virch. Arch. 161. Bd. 1900.*
Schrohe, *Teleangiektasien der Leber, Virch. Arch. 156. Bd. 1899.*
Vecchi e Gaerrini, *Sarcoma primitivo del fegato, Rif. Med. 1901.*
Windrath, *Über Sarkombildungen der Leber, I.-D. Freiburg i. Br. 1885.*

§ 210. Unter den **tierischen Parasiten** suchen die Leber als andauernden Standort folgende Spezies auf: der Echinococcus uni- und multilocularis, das Distoma hepaticum, das Dist. lanceolatum, das Dist. haematobium, das Dist. spathulatum, das Pentastoma denticulatum, sowie die Coccidien. Alle diese Parasiten haben bereits im allgemeinen Teil ihre Besprechung gefunden (vgl. § 187, § 190, § 193 und § 203).

Eine neue Trematodenart beschreibt KATSURADA als Schistosoma japonicum, die in Japan endemische Krankheiten hervorruft. Die ausgewachsenen Würmer leben in der Pfortader und ihren Zweigen, von wo die Eier embolisch, meist in die Leber verschleppt werden und hier Entzündung, Bindegewebswucherung und Pfortaderstauung hervorrufen.

Anwesenheit von Parasiten in Gallengängen scheinen außer Cirrhose bei Tieren, in seltenen Fällen auch beim Menschen, die Entstehung von Gallengangsadenomen und -karzinomen begünstigen zu können.

Literatur.

Askanazy, *Distomum felineum beim Menschen, Verh. d. path. Ges. III 1900.*
Dietrich, *Leberadenom beim Reh, Arb. a. d. path. Inst. Tübingen V 1905.*
Katsurada, *Schistosomum japonicum, Annotationes zoolog. japonenses V Bd. 1904.*
Nissen, *Leberadenom bei Cirrhose, I.-D. Freiburg i. Br. 1895.*

II. Pathologische Anatomie der Gallenblase und der Gallengänge.

§ 211. Die wichtigste **Abnormität des Inhalts** der Gallengänge und der Gallenblase bilden die **Gallenkonkremente** und die **Gallensteine.** Sie finden sich bei älteren Individuen sehr häufig, namentlich in der Gallenblase. Die Konkremente bilden krümelige und körnige gelbe, braune und schwarze Massen. Die Steine, deren Umfang zwischen der Größe eines Mohnkornes und derjenigen eines Hühnereies schwankt, sind teils rund oder oval, teils eckig und fazettiert (Fig. 555). Letzteres ist dann der Fall, wenn dieselben in größerer Zahl vorhanden sind; ersteres, wenn sie vereinzelt in der Gallenblase oder in den Gallengängen liegen.



Fig. 555. Fazettierte Gallensteine. Natürl. Größe.

Farbe, Konsistenz und Gewicht der Steine wechseln nach der Zusammensetzung. Meist sind sie ziemlich weich, die Oberfläche bald hell grauweiß, bald gelblich oder braun bis schwarzbraun, bald gefleckt, bald glatt, bald rauh.

Auf der Schnittfläche sieht man meist einen dunklen Kern, der aus Pigmentkalk (Bilirubinkalzium) besteht und von einer helleren, dickeren

Schale mit strahlig kristallinischem Gefüge (Cholesterin) umgeben ist. Je nachdem diese oder jene Substanz die Hauptmasse bildet, kann man verschiedene Formen unterscheiden.

1. Cholesterinsteine enthalten in der Regel einen pigmentierten Kern, kommen sowohl einzeln als auch in Mehrzahl vor, sind graulichweiß oder gelblichweiß, glatt oder rauh, etwas durchscheinend, weich, an der Oberfläche zuweilen matt glänzend. Sie haben eine strahlige kristallinische, oft geschichtete Bruchfläche. Beimengung von Kalksalzen gibt ihnen eine kreideartige Beschaffenheit.

2. Die Cholesterin-Gallenfarbstoffsteine sind die häufigsten. Je nach dem Farbstoffgehalt sind sie bald gelb, bald braun, bald schwarz, bald braungrün, bald in den einzelnen Schichten verschieden gefärbt. Nicht selten bilden sie sich in ungeheuren Mengen und dehnen dadurch die Gallenblase oder die Gallengänge mächtig aus. Auch diese Steine enthalten zuweilen reichlich Kalziumkarbonat und Magnesiasalze.

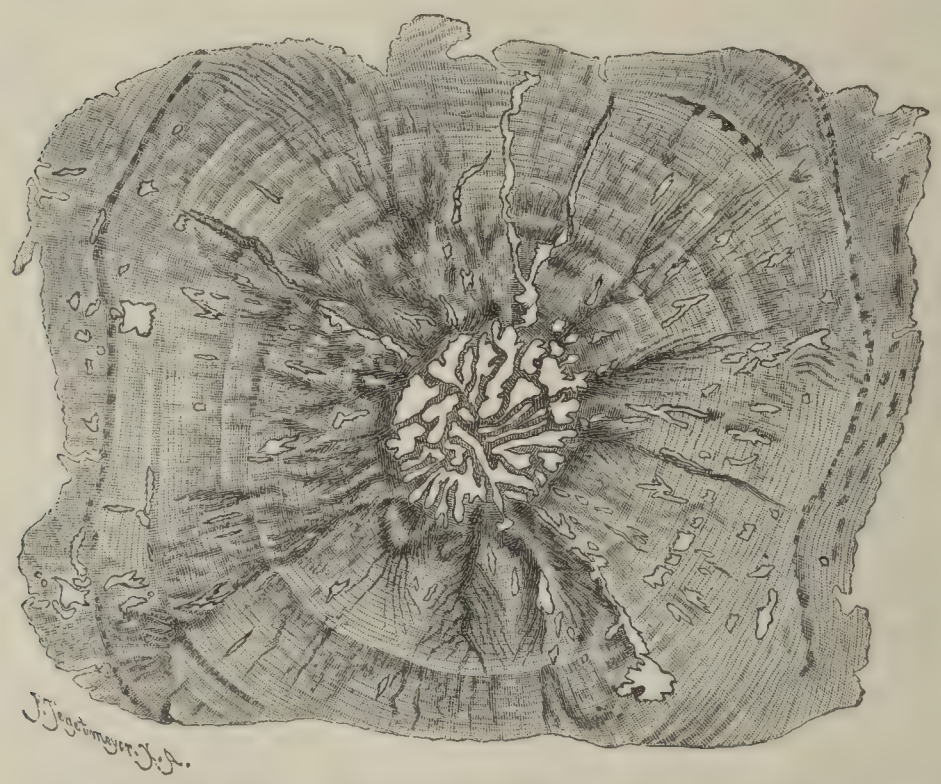

Fig. 556. Durchschnitt durch einen kleinen fazettierten Cholesterinstein nach Entfernung des Cholesterins. Vergr. 15.

3. Reine Bilirubin- und Biliverdinkalziumsteine sind selten und meist klein, rostfarben bis schwarz.

4. Kalziumkarbonatsteine sind sehr selten.

Die **Entstehung der Gallensteine** ist auf eine Inkrustation von einem organischen Substrat (vgl. § 68 des allg. Teils) zurückzuführen, zu welchem die Schleimhaut der Gallengänge und der Gallenblase das Material liefert. Demgemäß bleibt auch bei Auflösung des Cholesterins und des Pigmentkalkes ein stickstoffhaltiges, oft deutlich geschichtetes Stroma (Fig. 556) zurück, in dessen Spalten die kristallinischen Massen eingelagert waren.

Die Gallensteine bilden sich namentlich in höherem Alter. Stagnation und Zersetzung der Galle, sowie Entzündungen der Gallengänge und der Gallenblase begünstigen ihre Entstehung.

Die **Folgen der Gallensteinbildung** gestalten sich verschieden. Nicht selten bleiben, selbst wenn Steine in großer Zahl in der Gallenblase vorhanden sind, erhebliche Veränderungen der Blasenwand aus. In anderen Fällen wieder stellt sich in der Wand der Gallenblase eine Entzündung, eine **Cholecystitis** ein, die teils zu Ulzerationen, teils zu Verhärtung und Schrumpfung der Blasenwand, teils auch zu Abszeßbildung (Infektion durch Bacillus coli communis oder Eiterkokken) führt. Weiterhin können sich auch Perforationen der Gallenblase, eitrige Peritonitis, Leberabszesse usw. hinzugesellen.

Nicht selten werden sowohl in der Blase gebildete, als auch in den Gallengängen selbst entstandene Steine durch den Ductus choledochus

in den Darm entleert. Gelingt dies nicht und bleibt der Stein stecken (Fig. 557 *a*), so tritt Gallenstauung ein, die sich zunächst in einer Erweiterung der Gallengänge (*d*, *f*) und in einer ikterischen, gelben, braunen oder grünen Färbung der Leber zu erkennen gibt und weiterhin zu Degenerationen der Leberzellen, sowie zu Leberentzündungen (§ 204) führen kann. Stellen sich auch in der Umgebung eines Gallensteins Entzündung und Ulzerationen ein, so kann es zu Perforation des Ganges und zu schweren Entzündungen in der Umgebung desselben kommen. Sitzt ein Stein im Ductus choledochus dicht am Duodenum, so kann eine Ulzeration sowohl des Ganges als auch der Darmwand

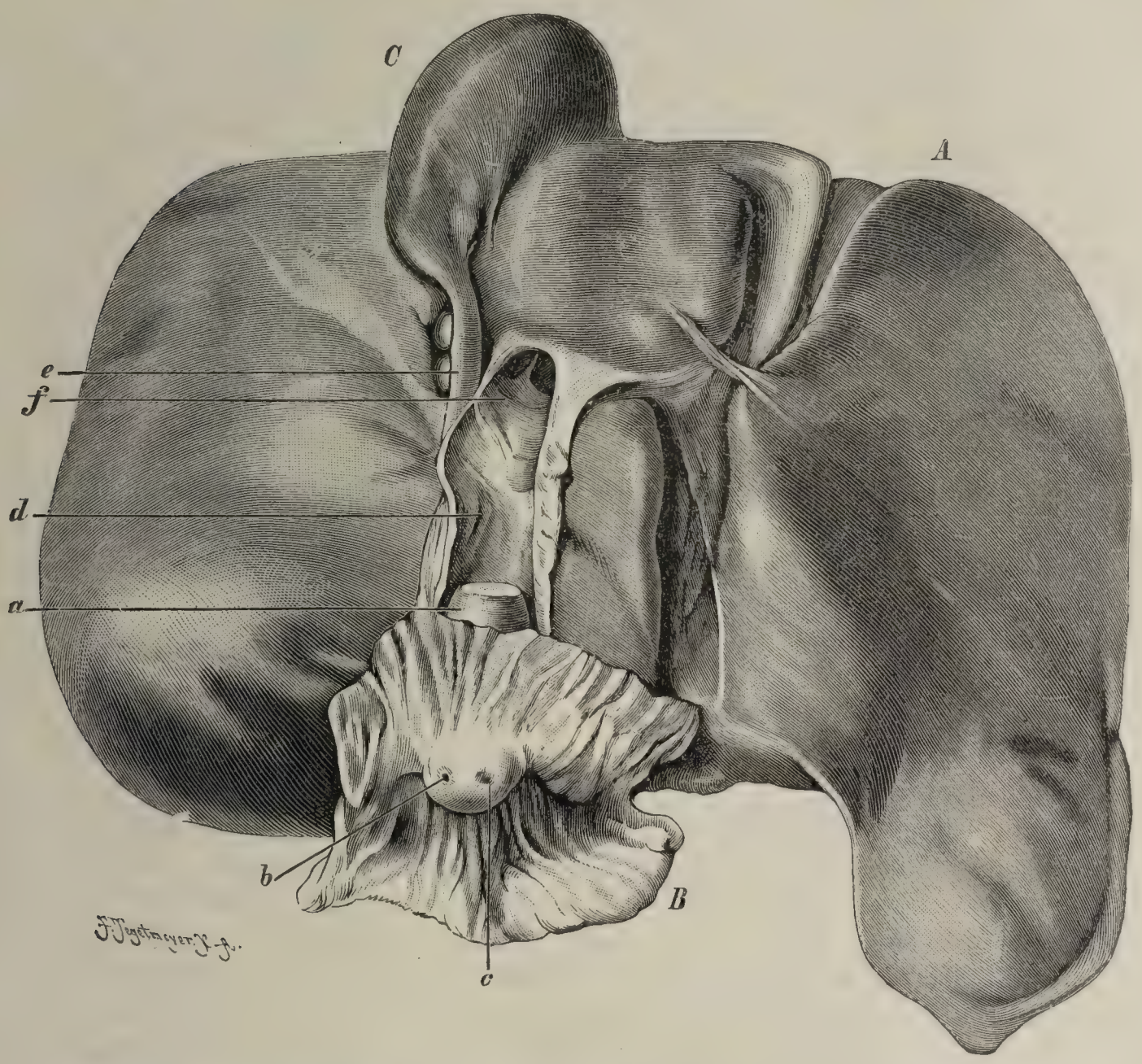

Fig. 557. Verschluß des Ductus choledochus durch Gallensteine und Erweiterung der Gallengänge. Ansicht der Unterfläche der Leber und eines Stückes des eröffneten Duodenums auf die Hälfte verkleinert. *A* Leber. *B* Stück des Duodenums. *C* Gallenblase. *a* Gallenstein. *b* Durch den Gallenstein nach dem Darmlumen vorgedrängtes Ostium des Ductus choledochus. *c* Verdünnte, dem Durchbruch nahe Stelle der vergetriebenen Darmwand. *d* Erweiterter Ductus choledochus. *e* Ductus cysticus. *f* Ductus hepaticus.

(Fig. 557 *c*) eintreten und der Stein auf diese Weise in das Duodenum geraten. Stellen sich zufolge der Anwesenheit eines Steines in der Gallenblase Verwachsungen zwischen der Gallenblase und dem Duodenum oder dem Dickdarm ein, und treten danach Ulzerationen der Gallenblasenwand auf, so geraten die Steine aus der Gallenblase direkt in den Darmkanal.

Liegen Konkremente innerhalb der in der Leber befindlichen Gallengänge, so kommt es ebenfalls nicht selten zu mehr oder minder intensiver Entzündung, zu einer **Angiocholitis.** Leichtere Formen führen zu einer mäßigen zelligen Infiltration der Wand des Gallenganges und deren Nachbarschaft, welche bei längerer Dauer ihren Ausgang in Bindegewebsneubildung nimmt. In anderen Fällen (Infektion) wird die Entzündung intensiver, und es bilden sich Abszesse (vgl. § 204).

Literatur über Gallensteinbildung und deren Folgen.

Hartmann, *Bakter. Studien bei Gallensteinoperationen, D. Z. f. Chir. 68. Bd. 1903.*
Janowsky, *Die Veränd. der Gallenblase bei Gallensteinen, B. v. Ziegler X 1891.*
Konitzky, *Cystische Erweiterung des Ductus choledochus, I.-D. Marburg 1888.*
Marchand, *Häufige Ursache d. Gallensteinbildung b. weibl. Geschlecht, D. med. Woch. 1888.*
Mayer, *Exper. Untersuchungen z. Frage d. Gallensteinbildung, V. A. 136. Bd. 1894.*
Naunyn, *Die Gallensteinkrankheiten, Verh. d. X. Kongr. f. inn. Med. Wiesbaden 1891; Klinik der Cholelithiasis, Leipzig 1892.*
Neußer, *Gallensteine, Deutsche Klinik V 1905.*
Ortner, *Klinik der Cholelithiasis und der Gallenwegsinfektion, Wien 1891.*
Posner, *Studien üb. Steinbildung, Z. f. klin. Med. IX, u. D. med. Woch. 1880 u. 1886.*
Riedel, *Erfahrungen über Gallensteinkrankheit, Berlin 1892.*
Roth, *Beobachtungen über die Gallensteinkrankheit, Korrespbl. f. Schweizer Ärzte XI 1881; Über Cholelithiasis, Festschr. d. Assist. f. Virchow, Berlin 1891.*
Többen, *Einwachsung von Gallensteinen in die Wandung, Prager med. Woch. 1902.*
Tudichum, *Die chemischen Prozesse bei der Gallensteinkrankheit, Virch. Arch. 1899.*

§ 212. Die **Cholecystitis** und die **Angiocholitis,** die Entzündungen der Gallenblase und der Gallengänge können, von den durch Steine bewirkten Läsionen abgesehen, sowohl hämatogene als auch fortgeleitete sein, wobei der Entzündungserreger bald aus dem Darm, bald aus der Leber selbst, bald aus dem Peritoneum und den an die Gallenwege angrenzenden Organen in das Innere der Gallengänge oder der Gallenblase gelangt. Von den Bakterien sind der Bacillus coli communis, die Eiterkokken, der Diplococcus pneumoniae, der Typhusbazillus und der Tuberkelbazillus in den Gallengängen und der Gallenblase nachgewiesen. Auch die normale Galle kann Bazillen enthalten; ebenso werden bei verschiedenen Infektionskrankheiten, z. B. konstant bei Typhus, Bazillen in die Galle ausgeschieden. Sekretstauung begünstigt ihre Vermehrung und kann dadurch katarrhalische bis eitrige Entzündungen bewirken. Von den tierischen Parasiten können Distomen und Spulwürmer in die Gallenwege eindringen.

Die Entzündungen tragen meist den Charakter des schleimigen oder des eitrigen Katarrhs. Schwere Entzündungen führen zu Vereiterung oder auch zu diphtheritischer und brandiger Nekrose der Schleimhaut und deren Umgebung.

Als Folgezustände der Entzündungen können Schrumpfung und Verhärtung, sowie Perforationen der Gallenblase und der Gallengänge, ferner auch adhäsive Entzündungen oder Abszedierungen der Umgebung (Leberabszesse, Pankreasabszesse) und allgemeine Peritonitis eintreten.

Verengerung und Verschluß der Gallengänge kommen durch Schwellung der Schleimhaut, Sekretansammlung, Gallensteine, eingewanderte Spulwürmer, narbige Schrumpfung der Wände nach Ulzerationen, Geschwulstbildungen an den Wänden der Gänge, Kompression von außen durch Geschwülste oder Abszesse oder Aneurysmen oder vergrößerte Lymphdrüsen oder narbige Verhärtungen des die Kanäle

umgebenden Gewebes zustande und bedingen, sofern sie den Ductus choledochus oder den D. hepaticus betreffen, Gallenstauung.

Erweiterungen der Gallengänge sind meist die Folge von tiefersitzenden Verengerungen und beruhen danach auf Ansammlung von Galle und Schleimhautsekret. Bei Hindernissen im Ductus choledochus können sich die großen und mittelgroßen Gallengänge in der Leber so erweitern, daß die Leber von weiten Gallenröhren, welche die Pfortader an Weite übertreffen (Fig. 558 *a*), durchzogen wird.

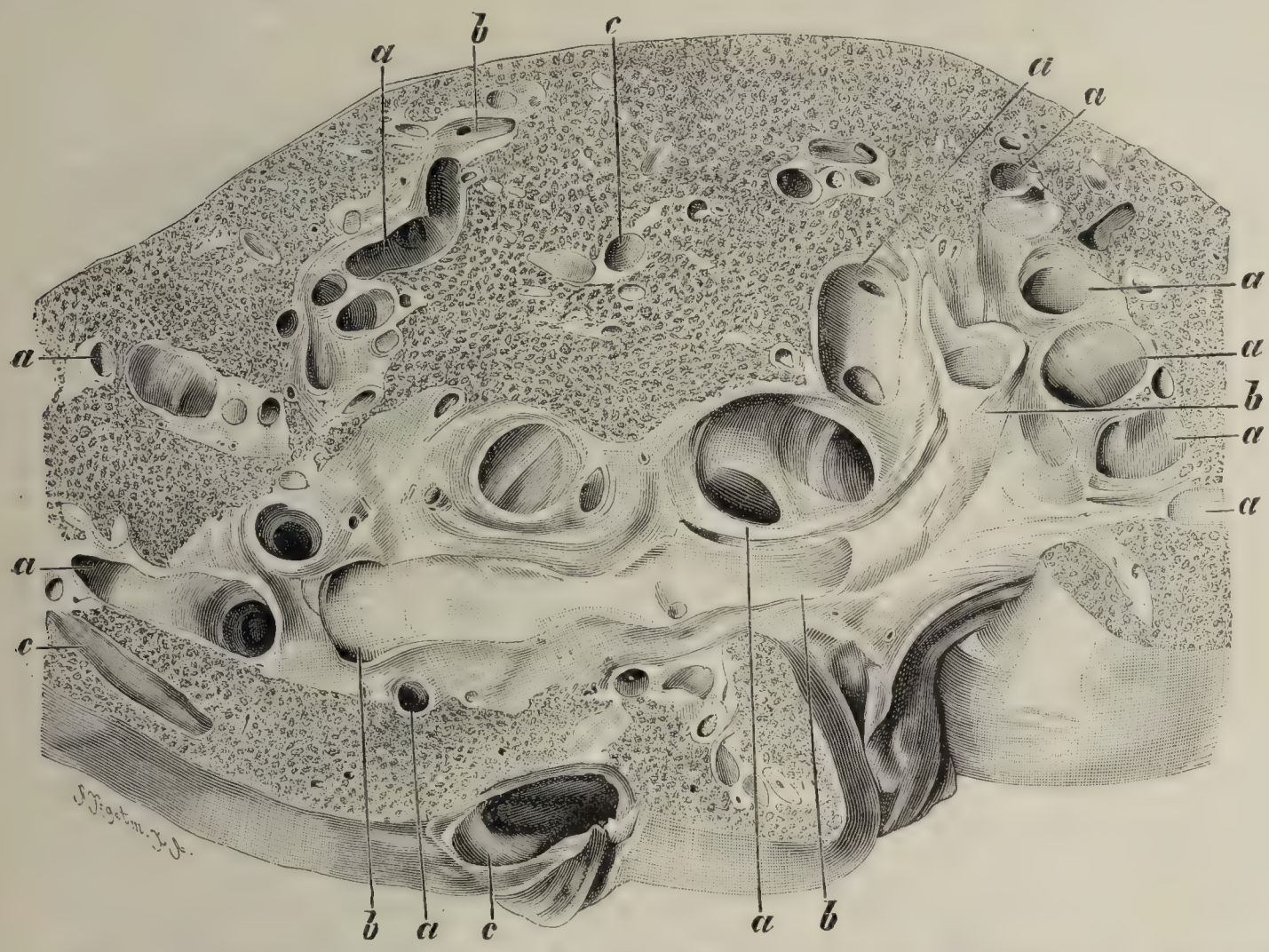

Fig. 558. Erweiterung der Gallengänge, bedingt durch eine hochgradige Verengerung des Ductus choledochus infolge von krebsigen Wucherungen im Ligamentum duodenohepaticum (primärer Krebs der Gallenblase). *a* Erweiterte Gallengänge. *b* Pfortader. *c* Lebervene. Frontalschnitt durch die Leber. $^{11}/_{14}$ der nat. Gr.

Neben diesen ausgebreiteten Erweiterungen der Gallengänge kommen auch umschriebene **Cystenbildungen** vor, bei welchen sich Cysten von Stecknadelkopf- bis Faustgröße, unter Umständen sogar noch größere, dünnwandige Cysten bilden, die entweder in der Leber verborgen sind oder über die Oberfläche hervorragen oder sogar in Form eines Sackes in die Bauchhöhle sich vordrängen. Da der Inhalt dieser Cysten eine klare Flüssigkeit ohne Galle ist, handelt es sich nicht um Dilatation funktionierender, sondern um eine solche außer Funktion stehender, aberrierter Gallengänge. Bei einem Teil der Fälle, namentlich bei multipler Cystenbildung, handelt es sich um Adenocystome (vgl. Fig. 546). Die Wände der Cysten sind mit einfachem oder flimmerndem Zylinderepithel oder mit Plattenepithel ausgekleidet.

Wird der Ductus cysticus verschlossen, so daß keine Galle mehr in die Gallenblase eintritt, so kann die Gallenblase durch Resorption der vorhandenen Galle sich verkleinern. Häufig stellt sich indessen auch das Gegenteil ein, indem sich die Blase nach Resorption der Galle durch

Ansammlung von Schleimhautsekret, das bald klar, bald trübe ist, erweitert, so daß ein Zustand entsteht, den man als **Hydrops vesicae felleae** bezeichnet.

Unter den **Geschwülsten** der Gallenblase und der großen Gallenwege ist die wichtigste der **Krebs der Gallenblase,** dessen Bildung fast ausnahmslos sich auf die Anwesenheit von Steinen zurückführen läßt (Fig. 559 *c*). Der Krebs, der meist zu den Zylinderepithelkrebsen, selten zu den Plattenepithelkrebsen gehört, bildet zur Zeit der Untersuchung bald eine papilläre oder fungöse Wucherung, bald stellt er

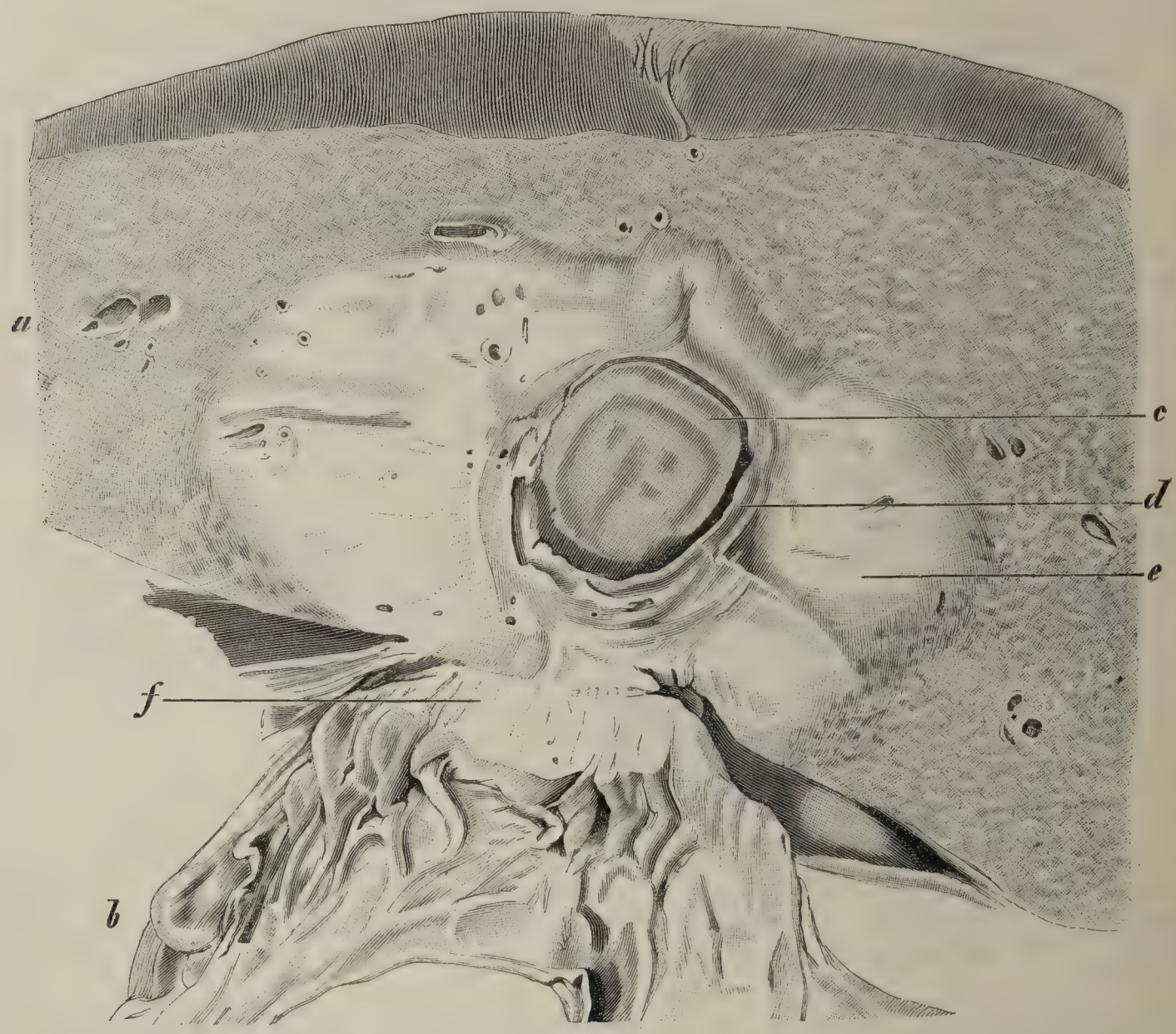

Fig. 559. Primärer Gallenblasenkrebs mit einem eingeschlossenen Gallenblasenstein. Frontalschnitt durch die Gallenblase und die Leber. *a* Leber. *b* Duodenum. *c* Gallenstein. *d* Wand der krebsig entarteten Gallenblase. *e* Krebsige Infiltration des benachbarten Lebergewebes. *f* Mit dem Krebsknoten verwachsene und krebsig infiltrierte Stelle des Duodenums. Nat. Größe.

sich als ein Geschwür dar, von dessen Grund aus eine durch krebsige Infiltration bedingte Verdickung und Verhärtung der Gallenblasenwand (*d*) ausgeht. Von der Gallenblasenwand aus kann der Krebs auch auf die Leber (*e*) und auf das Ligamentum duodenohepaticum und schließlich auf die Wand des Duodenums (*f*) übergreifen.

Daß Krebse auch von Gallengängen ausgehen können, ist bereits in § 208 erwähnt worden.

Von anderen Geschwülsten kommen in der Gallenblase und den Gallengängen Sarkome, Myxome und Fibrome vor, doch sind sie alle sehr selten.

Literatur über Cholecystitis und Angiocholitis.

Abel, *Gallenwege, Eulenburgs Jahrbücher II 1904.*
Aschoff, *Path. Anat. d. Cholelithiasis u. Cholecystitis. Verh. d. path. Ges. IX, 1905.*
Bard et Lemoine, *Maladie kystique des organes glandulaires, A. gén. de méd. 1890.*
Beitzke, *Tuberkulöse Cholecystitis, Zentralbl. f. allg. Path. 1905.*
Brenner, *Primäres Karzinom des Ductus choledochus, Virch. Arch. 158. Bd. 1899.*
Combis, *Contrib. à l'ét. des kystes du foie et des reins, Paris 1877.*
Courvoisier, *Beiträge zur Pathologie und Chirurgie der Gallenwege, Leipzig 1890.*
Czerny, *Nekrose der Gallenblase, Münch. med. Woch. 1903.*
Deetz, *Plattenepithelkrebs der Gallenblase, Virch. Arch. 164. Bd. 1901.*
Dobbertin, *Krebs des Ductus choledochus, Beitr. v. Ziegler XXVIII 1900.*
Devic et Gallavardin, *Cancer prim. des canaux biliacus, Rev. de méd. 1901.*
Eberth, *Cyste mit Flimmerepithel, Virch. Arch. 35. Bd. 1866.*
Forster und Kayser, *Typhusbazillen in der Galle, Münch. med. Woch. 1905.*
Friedreich, *Cysten mit Flimmerepithel, Virch. Arch. 11. Bd. 1856.*
Hanot et Gilbert, *Étude sur les maladies du foie I, Paris 1888.*
Hartmann, *Bakter. Studien bei Gallensteinoperation, D. Z. f. Chir. 68. Bd. 1903.*
Heddaeus, *Beitr. z. Pathol. d. Gallenblasengeschwülste, B. v. Bruns XII 1894 (Lit.).*
Huguenin, *Karzinom des Gallengangs, Virch. Arch. 173. Bd. 1903.*
Juhel-Rénoy, *Dégénérescence kystique du foie et des reins, Rev. de méd. I 1881.*
Kisch, *Cholecystitis tuberculosa, Prager med. Woch. 1902.*
Lomer, *Kongenitale Obliteration der Gallengänge, Virch. Arch. 99. Bd. 1885.*
Michalowicz, *Dégénér. kystique des reins et du foie, Thèse de Paris 1876.*
Miodowski, *Gallengangskarzinom, Virch. Arch. 169. Bd. 1902.*
Mönckeberg, *Doppelkarzinom der Gallenblase, Virch. Arch. 169. Bd. 1902.*
v. Recklinghausen, *Flimmercyste der Leber, Virch. Arch. 84. Bd. 1881 (Lit.).*
Sabourin, *Contrib. á l'ét. de la dégénér. kystique des reins et du foie, A. de phys. 1882.*
Schubert, *Über den primüren Krebs der Gallenblase, I.-D. Freiburg 1893.*
Siegert, *Ätiologie des Karzinoms der Gallenblase, Virch. Arch. 132. Bd. 1893.*
Stolz, *Gasbildung in den Gallenwegen, Virch. Arch. 165. Bd. 1901.*
Tonier et Anorag, *Tumeurs des voies biliaires, Rev. de chir. 1900.*
Treutlein, *Gallertkrebs der Gallenblase, Zentralbl. f. allg. Path. XII 1901.*
Witzel, *Hemicephalus mit Lebercysten, Zentralbl. f. Gyn. 1880.*
v. Wunschheim, *Cholecystitis typhosa, Prager med. Woch. 1898.*
Zenker, *Der primüre Krebs der Gallenblase, I.-D. Erlangen 1889.*
Literatur über Angiocholitis und Cysten enthalten § 204 u. § 208.

III. Pathologische Anatomie des Pankreas.

§ 213. Das **Pankreas** ist eine innerhalb der Bauchhöhle gelegene verzweigte tubulöse Drüse, deren Ausführungsgang (Ductus Wirsungianus) sich in die Wand des Duodenums einsenkt, um gemeinsam mit dem Ductus choledochus, seltener für sich allein mit besonderer Öffnung in das Duodenum zu münden. Ein Seitenast des Hauptganges (Ductus accessorius Santorini), der sich im Anfang des Kopfgebietes des Pankreas abzweigt, besitzt eine etwas höher gelegene Verbindung mit dem Darm. Das Sekret der Bauchspeicheldrüse spielt im Darm sowohl bei der Verdauung der stärkehaltigen Nahrungsmittel (diastatisches Ferment), als auch bei derjenigen der Albuminate (Trypsin) und Fette (Steapsin) eine wichtige Rolle.

Der mit Zylinderepithel ausgekleidete Pankreasgang besitzt kleine Drüschen. Die Zweige gehen in enge, mit kubischen oder platten Zellen ausgekleidete, als Schaltstücke bezeichnete Kanäle über, an die sich die verzweigten Endkolben anschließen. Die kugelförmigen Epithelien der Endkolben produzieren in ihren inneren Abschnitten Zymogenkörnchen, die bei dem Beginne der Verdauung schwinden. Die Epithelien der Schaltstücke schieben sich als »zentrozinäre Zellen« über die sezenierenden Drüsenzellen, die ihr Sekret in Sekretkapillaren, die zwischen den Drüsenzellen und den zentroazinären Zellen liegen, ergießen.

Außer dieser in den Darm erfolgenden äußeren Sekretion muß dem Pankreas noch eine **innere Sekretion** zugeschrieben werden, die auf

den Kohlehydratstoffwechsel, speziell die Zuckerverbrennung einen regulierenden Einfluß ausübt, wenn auch die genaueren Einzelheiten dieses Vorganges nicht bekannt sind. Durch Exstirpation des Pankreas läßt sich experimentell Diabetes erzeugen (vgl. Allg. Path. S. 86). Zahlreiche Erfahrungen legen es nahe, diesen Einfluß des Pankreas auf den Zuckerstoffwechsel mit gewissen morphologisch charakterisierten Gebilden, den **Langerhansschen Inseln** (Intertubuläre Zellhaufen, Endokrine Inselchen von LAGUESSE) in Beziehung zu bringen.

Die anatomische und physiologische Sonderstellung dieser Inseln ergibt sich aus verschiedenen Tatsachen. Sie sind, wenn auch in wechselnder Zahl und Verteilung bei allen Wirbeltieren vorhanden; auch beim Menschen schwankt ihre Zahl schon physiologischerweise. Die Inseln sind sehr reich vaskularisiert und ohne Verbindung mit den Ausführungsgängen. Den Inselzellen, die ein helles Protoplasma und manchmal Riesenkerne besitzen, fehlen die Zymogenkörnchen; mit der ALTMANNschen Methode lassen sich fuchsinophile Granula in ihnen färben, die nach SSOBOLEW bei reichlicher Kohlehydraternährung spärlicher werden sollen. Eine Kapselbildung scheint um die Inseln nicht zu bestehen, so daß sie nicht immer scharf gegen die Umgebung abgegrenzt sind. Unterbindung des Ausführungsganges führt rasch zu Atrophie des übrigen Drüsenparenchyms, während die Inseln erhalten bleiben und Glykosurie fehlt. Nach SAUERBECK verschwinden bei Kaninchen infolge dieses Eingriffes aber später (ca. 30 Tage) auch die Inseln und dann tritt bei den Versuchstieren Zuckerausscheidung auf.

Unter den **Mißbildungen** ist die wichtigste die Bildung eines Nebenpankreas in Form eines etwa linsen- bis thalergroßen, flachen, seltener walzenförmigen, aus Drüsenläppchen zusammengesetzten Gebildes, welches seinen Sitz in der Wand des oberen, sehr selten des unteren Teiles des Dünndarms oder des Magens hat. Es liegt gewöhnlich in der Wand des Darms verborgen, kann aber auch über dieselbe vorspringen. In der histologischen Struktur stimmt es mit derjenigen des Hauptpankreas überein und kann auch LANGERHANSSche Inseln enthalten (REITMANN); mit dem Darmlumen ist es durch einen Ausführungsgang verbunden. Weit seltener als die Bildung eines Nebenpankreas ist die Spaltung des Pankreas in zwei gleiche oder ungleiche Teile. Mangel des Pankreas beobachtet man bei verschiedenen Mißbildungen, die entweder die Gesamtanlage oder wesentlich das Darmrohr betreffen.

Hämorrhagien im Bereiche des Pankreas können infolge von Stauung, atheromatöser Entartung der Arterien, Gewebsnekrose, Entzündungen, Quetschungen, Zerreißungen und Verwundungen des Pankreas, sowie bei Hämophilie auftreten und erreichen zuweilen eine bedeutende Mächtigkeit, so daß sowohl das intrapankreatische Bindegewebe als auch das Fettgewebe von Blut durchsetzt ist und sich Blutbeulen bilden. Schwere Blutungen in der Gegend des Pankreas können den Tod herbeiführen, wahrscheinlich durch Einwirkung auf den Plexus solaris. Die Resorption des Blutextravasates ist mit Verhärtung des betreffenden Gewebes oder auch mit Cystenbildung verbunden.

Atrophie des Pankreas kann als senile Erscheinung sich einstellen, ist indessen zuweilen auch bei jüngeren Individuen nachzuweisen.

Fettige Degeneration des Drüsenparenchyms, kenntlich an der weißen trüben Färbung, kommt im Verlauf von Infektionen und Intoxikationen vor; eine gewisse Menge Fett können auch gesunde Drüsenzellen enthalten. **Amyloidentartung** des Blutgefäßbindegewebsappa-

rates des Pankreas tritt unter derselben Bedingung wie in Leber, Milz und Nieren ein.

Eine eigenartige **Nekrose verbunden mit Kalkablagerungen** stellt sich nicht selten **im Fettgewebe des Pankreas** (Fig. 560 *c*) ein und kann sich auch auf das **Drüsengewebe** verbreiten. Sie ist an dem Auftreten mattweißer Herde im Fettgewebe kenntlich und kann eine bedeutende Ausbreitung erlangen, so daß sich größere **Zerfallshöhlen** bilden, in denen nicht selten **Blutungen** auftreten.

Die Ursache der Nekrose ist wahrscheinlich in mangelhafter Ernährung des Gewebes zufolge von Zirkulationsstörungen, z. B. bei Arteriosklerose oder bei übermäßiger Fettentwicklung zu suchen. Möglich, daß in einem Teil der Fälle Infektionen und Entzündungen eine Rolle spielen. Ferner kann sich auch die verdauende Wirkung des Pankreassekretes (Chiari) geltend machen, die auch sonst in agone oder post mortem nicht selten sich einstellt.

Histologisch ist die Nekrose (*c*) durch einen Schwund der Kerne der Fettzellen, eventuell auch der Drüsenzellen, ferner durch eine Neigung des Gewebes, sich mit Hämatoxylin diffus blau zu färben, charakterisiert. Das Fett der Fettzellen geht sehr bald eine Zersetzung ein, wobei die flüssigen Bestandteile entfernt werden, während die festen Fettsäuren liegen bleiben und sich mit Kalk zu fettsaurem Kalk verbinden. Durch Lösungen von Kupfersalzen lassen sich diese Fettnekrosen intensiv grünblau färben (Benda sche Reaktion). In der Nachbarschaft der Nekrose kann sich eine proliferierende Entzünduug (*d*) einstellen, durch welche die nekrotischen und verflüssigten Teile abgekapselt werden, so daß **Cysten** entstehen.

Kleine Herde können so mit Cysten oder abgekapselten Kalkknoten ausheilen. Größere können weiter fortschreiten, zu Zerfall und Fettspaltung auch im Abdomen und retroperitonealen Gefäße führen, so daß große Zerfallshöhlen entstehen können. Durchbruch derselben in die Bauchhöhle erzeugt Peritonitis.

Die Erkrankung setzt oft ganz akut ein und kann in wenigen Tagen tödlich verlaufen; besonders befallen werden fettleibige und arteriosklerotische Individuen, manchmal im Anschluß an ein Trauma; in seltenen Fällen besteht dabei Gykosurie.

Als ziemlich sicher darf gelten, daß das Pankreassekret zur Entstehung der typischen Herde notwendig ist, wobei die proteolytischen Encyme die Gewebsauflösung, das Steapsin die Fettspaltung besorgt. Da aber die normalen lebenden Zellen der Saftwirkung standhalten, muß man wohl noch disponierende Momente suchen; diese mögen teils in einem Trauma, teils in mangelhafter Zellernährung infolge Lipomatose oder Arteriosklerose bestehen; vielleicht spielen in manchen Fällen auch Infektionen und Entzündungen eine Rolle. Inwieweit der oft als Ursache angeschuldigten Pancreatitis haemorrhagica diese Bedeutung zukommt, oder ob sie sekundärer Natur ist, ist oft schwer zu entscheiden. Auch bei Tieren, besonders bei Schweinen kommt Fettnekrose spontan vor; bei den Versuchstieren läßt sie sich experimentell bei geeigneter Anordnung erzeugen.

Agonal und postmortal übt der Pankreassaft auf die absterbenden oder toten Zellen und das Fettgewebe eine ähnliche verdauende Wirkung aus, so daß schließlich makroskopisch sichtbare Herdchen durch diese Selbstverdauung entstehen können. Zur Unterscheidung gegenüber vital entstandenen Fettnekrosen ist am ehesten das Fehlen entzündlicher Reaktionen in der Umgebung zu verwerten.

Entzündungen des Pankreas, die nicht aus Nekrosen und Blutungen hervorgehen, entstehen am häufigsten durch das Eindringen von Entzündungserregern (Bacillus coli communis, Eiterkokken, Typhusbazillen) in die Pankreasgänge, sowie durch Fortleitung von Entzündungen benachbarter Gewebe, namentlich des Magens (Ulcus ventriculi) und der Gallengänge, doch kommen auch hämatogene Entzündungen vor.

Eitrige und nekrotisierende Entzündungen führen zur Bildung von Abszessen, innerhalb welcher mehr oder minder große Teile des Pankreas zugrunde gehen, und es kommen Fälle vor, in denen das

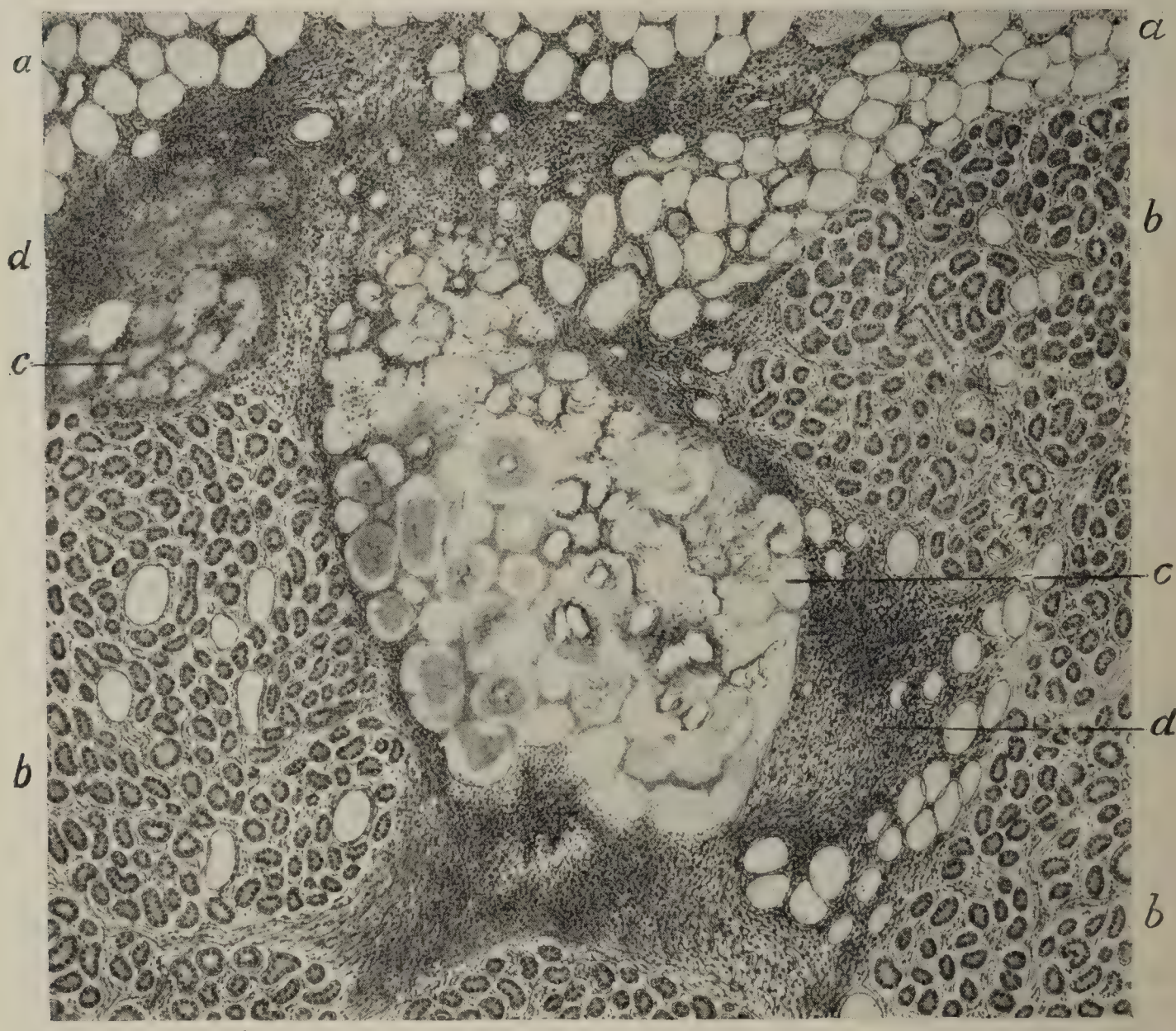

Fig. 560. Intrapankreatische Fettgewebsnekrose (Form. Alk. Karm. Eosin). *a* Normales Fettgewebe. *b* Drüsengewebe. *c* Nekrotisches Gewebe. *d* Entzündetes und wucherndes Gewebe. Vergr. 45.

ganze Pankreas nekrotisch und sequestriert wird. Leichtere Entzündungen können zu partieller Verödung und Verhärtung des Pankreasgewebes führen.

Chronische Entzündungen, die zur Induration des Pankreas (Fig. 561) führen, kommen am häufigsten durch ein Übergreifen von Entzündungsvorgängen vom Magen, im Grunde von Magengeschwüren, zustande, und es wird sehr häufig der Grund eines perforierten Magengeschwürs durch das indurierte Pankreas gebildet. Auch bei Lebercirrhose soll sich häufig Pankreasinduration finden (Klippel-Lefas, Lando).

Konkremente und **Steine** können sowohl solitär als multipel auftreten und liegen unter Umständen in großer Zahl (Fig. 562 *e*, e_1, *g*) in

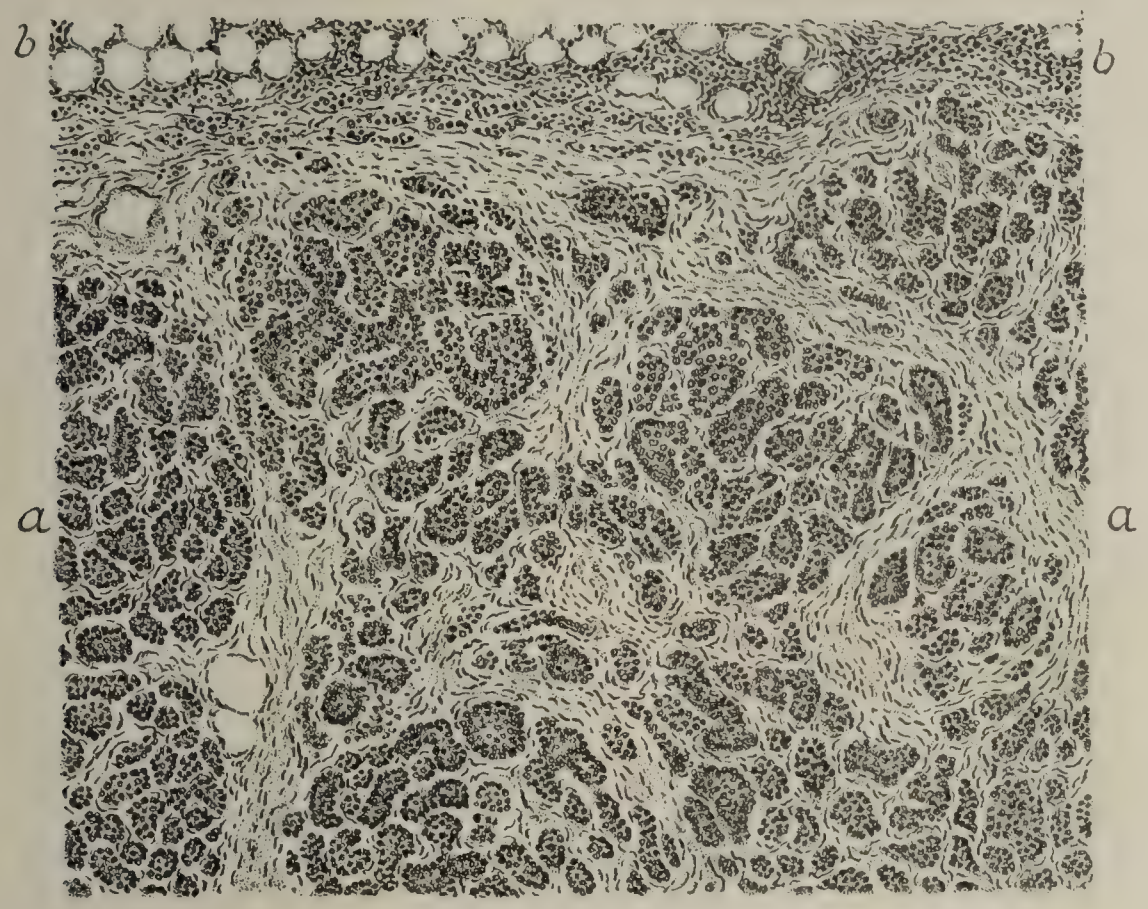

Fig. 561. Cirrhotische Induration des Pankreas (neben Lebercirrhose) (Form. Häm. Fuchsin-Pikrins.). *a* Von Bindegewebszügen durchzogenes verhärtetes Pankreasgewebe. *b* Zellig infiltriertes peripankreatisches Fettgewebe. Vergr. 40.

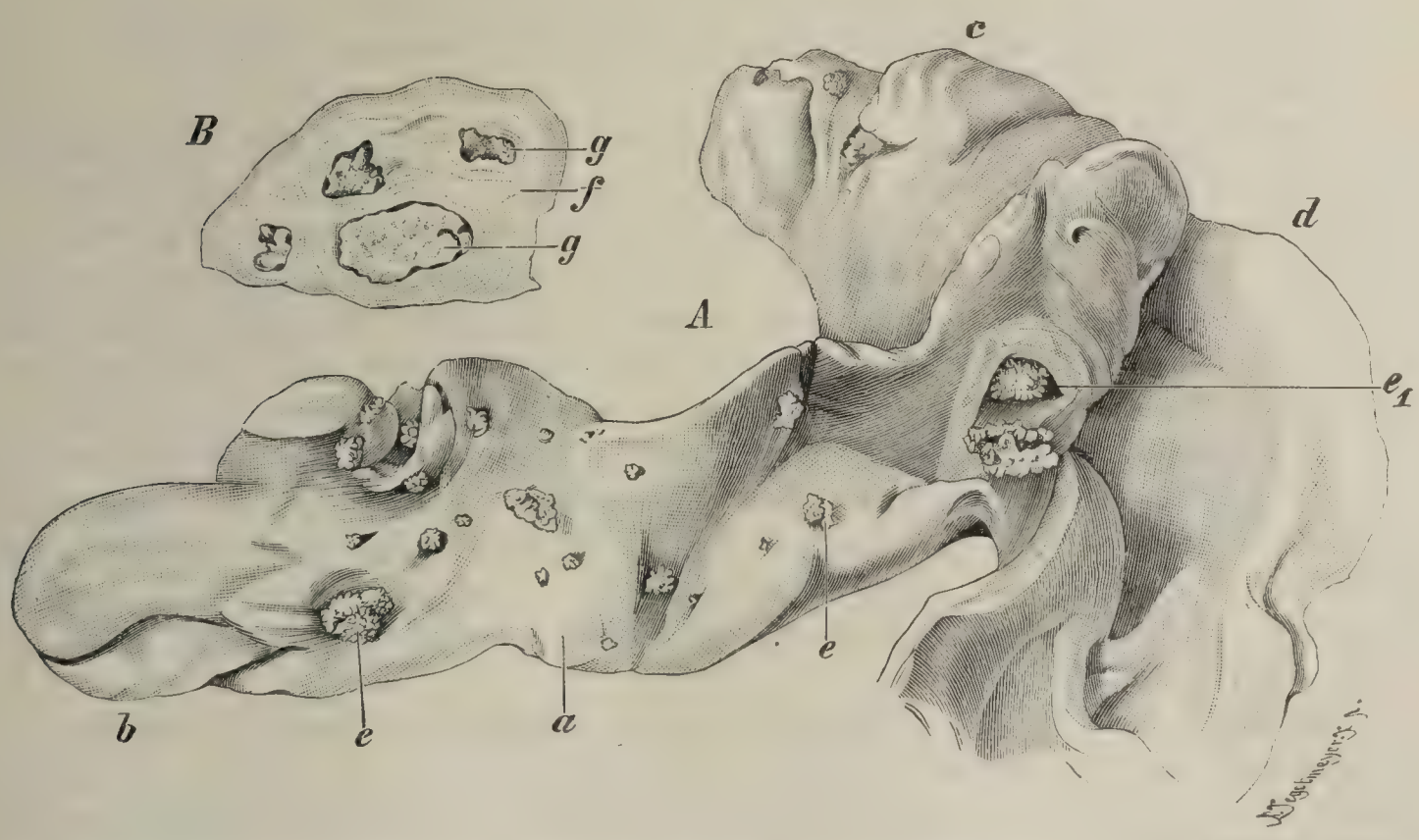

Fig. 562. Schwielig verhärtetes Pankreas mit Konkrementen. *A* Pankreas in der Ansicht von oben mit eröffnetem Hauptgang. *a* Eröffneter Ductus pancreaticus erweitert und mit Konkrementen (*e*) besetzt, die namentlich da festsitzen, wo Seitengänge abgehen. *b* Schwanzende des Pankreas. *c* Seitlicher Lappen des Pankreas. *d* Aufgeschnittenes Duodenum. *e*, e_1 Konkremente. *B* Schnittfläche eines Querschnittes durch den Lappen *c*. *f* Fibrös verhärtetes Stroma. *g* Erweiterte Gänge, mit Konkrementen gefüllt. Um $^1/_5$ verkleinert.

den Drüsengängen. Die Steine sind bald oval glatt, bald mehr drüsig und höckerig (*e*, *g*). Kleine Konkremente können in Form einer sandartigen Masse im ganzen Drüsengebiet zerstreut vorkommen.

Die Stein- und Konkrementbildung ist einerseits eine Folge von Entzündungen der Drüsengänge, andererseits führt sie auch ihrerseits wieder zu Sekretionsstörungen und Entzündungen, die unter Umständen partielle oder auch totale Verödung des Drüsengewebes, verbunden mit fibröser Verhärtung (Fig. 562 *b*, *c*, *f*), veranlassen. Gesellt sich zur Lithiasis noch eine Infektion, so können sich Eiterungen im Pankreas einstellen.

Werden der Ductus Wirsungianus oder seine Äste durch Narbenbildung oder Kompression oder Sekretanhäufung verschlossen, so können sich oberhalb der Verstopfung durch Sekretansammlung zylindrische oder rosenkranzförmige oder cystische Erweiterungen der Gänge und damit jene Bildungen einstellen, die man als **Ranula pancreatica** (Fig. 563 *b*) bezeichnet.

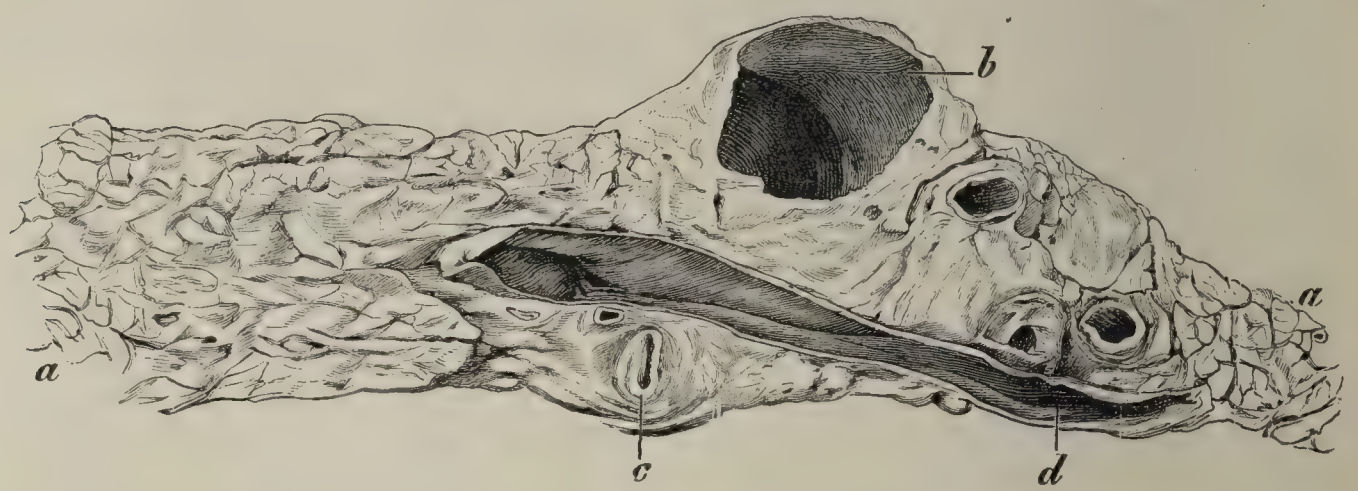

Fig. 563. Ranula pancreatica. Längsschnitt durch das Pankreas. *a* Pankreas. *b* Cyste. *c* Art. mesenterica superior. *d* Milzvene. Nat. Größe.

Die Lage der Cyste richtet sich nach der Lage des erweiterten Ganges. Am häufigsten liegt sie im Kopf des Pankreas und geht sonach vom Ductus Wirsungianus aus, seltener sind Cysten der Seitenzweige. Der Inhalt der Cysten ist meist klar, kann aber auch aus eitriger Flüssigkeit bestehen und kann sich auch eindicken und verkreiden. In manchen Fällen bilden sich auch Cysten mit kolloidem Inhalt (Loghem).

Syphilis und **Tuberkulose** führen im ganzen selten zu Pankreaserkrankungen, können aber beide die ihnen zukommenden Veränderungen setzen. Die acquirierte Syphilis äußert sich in gummöser und indurativer Entzündung (Schlagenhaufer), die kongenitale in Bindegewebsvermehrung und Entwicklungshemmung der epithelialen Drüsenbestandteile (Stoerk).

Schon lange waren gelegentlich bei **Diabetes** Veränderungen am Pankreas, meist cirrhotischer Natur, aufgefallen, da sie aber in anderen Fällen fehlten, konnte ihnen eine pathognostische Bedeutung nicht zugesprochen werden. Seit der genaueren Kenntnis der Langerhansschen Inseln und der Vermutung, daß diese mit dem Zuckerstoffwechsel in Beziehung stehen, sind zahlreiche Untersuchungen über die feinere Histologie der Inseln angestellt worden, die im ganzen die **Inseltheorie des Diabetes** zu stützen geeignet sind, wenn der wirkliche Beweis auch nicht erbracht ist. Einerseits können die Inseln selbständig erkranken

und Zustände der Degeneration, Vakuolisierung, hyalinen und sklerotischen Entartung bei Intaktsein des übrigen Drüsenparenchyms darbieten, andererseits findet man oft bei schweren diffusen Pankreasveränderungen (Cirrhose, Tumor) die Inseln unversehrt; natürlich erkranken auch gelegentlich beide Teile gemeinsam. Nach SAUERBECK ist ausschließliche oder vorwiegende Beteiligung der Inseln nur bei Diabetes gefunden, Erkrankung der Inseln ohne Diabetes nur in geringen Graden und selten, während bei bestehendem Diabetes sehr häufig, wenn auch nicht ganz regelmäßig, Inselerkrankung nachzuweisen ist. Den Anhängern der Inseltheorie (SAUERBECK, WEICHSELBAUM-STANGL, GELLÉE u. a.) stehen aber zurzeit noch zahlreiche Gegner (v. HANSEMANN, REITMANN u. a.) gegenüber. HERXHEIMER glaubt, daß zum Diabetes eine kombinierte Erkrankung des Parenchyms und der Inseln gehöre.

Unter den **primären Geschwülsten** des Pankreas ist weitaus die wichtigste das Karzinom, welches meist harte, derbe Knoten mit cirrhösem Bau bildet, welche ihren Sitz meist im Kopfe des Pankreas haben und wohl von dem sezernierenden Drüsenparenchym oder den Ausführungsgängen ihren Ursprung nehmen. (FABOZZI will sie von den LANGERHANSschen Inseln herleiten.) Medullare Karzinome, sowie Gallertkrebse, Adenokarzinome und Adenome sind dagegen selten, ebenso ist es auch selten, daß ein Krebs im Mittelstücke oder im Schwanze des Pankreas sitzt. Mitunter verbreitet sich ein von dem Kopfe ausgehender Krebs über die ganze Drüse und wandelt dieselbe in eine mehr oder weniger umfangreiche Geschwulstmasse um. Auch auf die Nachbarschaft kann die krebsige Wucherung übergreifen, so namentlich auf den Ductus choledochus, das Duodenum, den Magen, die Gallenblase, die Wirbelsäule, die benachbarten Lymphdrüsen, das Peritoneum, das Netz, die Leber usw. Greift die Krebswucherung auf den Ductus choledochus über, so entstehen sehr häufig Gallenstauung und Ikterus; innerhalb des Pankreas selbst kann die Verlegung des Ductus Wirsungianus im Kopfteile eine cystische Erweiterung desselben im Schwanzteile zur Folge haben. Werden die benachbarten Venen, z. B. die Vena cava inferior oder die V. portae, oder die V. mesenterica superior von der Neubildung umwachsen, so kann es zu Thrombose derselben und zu erheblichen Zirkulationsstörungen kommen.

Primäre Sarkome des Pankreas sind außerordentlich selten.

Unter den **sekundären Geschwülsten** hat ebenfalls nur der Krebs eine nennenswerte Bedeutung. Am häufigsten sind es Krebse des Magens und des Duodenums, welche auf das Pankreas übergreifen. Weit seltener entwickeln sich metastatische Knoten von Karzinomen entfernterer Organe aus.

Literatur zur pathologischen Anatomie des Pankreas.

Adler, *Pankreascyste, V. A. 177. Bd. Suppl. 1904.*
Balser, *Fettnekrose, V. A. 90. Bd. 1882 u. Kongr. f. inn. Med. XI 1892.*
Bard et Pic, *Cancer primitif du pancréas, Rev. de méd. 1888.*
Beck, *Syphilis d. Pankreas, Prag. med. Wochenschr. 1884.*
Birch-Hirschfeld, *Heredit. Syphilis d. Bauchspeicheldrüse, Arch. d. Heilk. XVI 1875.*
Boeckel, *Des kystes pancréatiques, Paris 1890.*
Bruckmeyer, *Multiple Fettgewebsnekrose d. Pankreas, I.-D. Freiberg 1896.*
v. Brunn, *Pankreasfettnekrose, Zbl. f. a. Path. 14. Bd. 1903 (Lit).*
Cesaris-Demel, *Adenoma acinosum, Arch. per le Sc. Med. XIX 1895.*
Chauffard, *Pancréatite hémorrhagique, A. de méd. expér. 1901.*

Chiari, *Eitrige Pankreatitis, Wien. med. Woch. 1876 u. 1880; Fettnekrose, ib. 1883; Selbstverdauung d. Pankreas, Z. f. Heilk. XVII 1896 u. Prag. med. Woch. 1900; Autodigestion u. Fettgewebsnekrose, Verh. d. d. path. Gesellsch. V 1902.*
Dieckhoff, *Beitr. z. path. Anat. d. Pankreas, Leipzig 1895 (Lit.).*
Dittrich, *Pankreasentzündung u. Pankreasblutung, Vierteljahrsschr. f. ger. Med. LII 1890.*
Edling, *Cystadenom d. Pankreas, V. A. 182. Bd. 1905 (Lit.).*
Ehrich, *Pankreasnekrose, Beitr. v. Bruns XX 1898.*
Etienne, *Des pancréatitis suppurées, A. d. méd. exp. X 1898.*
Fabozzi, *Histogenese d. prim. Krebses u. Pankreas, Beitr. v. Ziegler, 34. Bd. 1903.*
Fauconneau-Dufrèsne, *Traité de l'affection calculeuse du foie et du pancréas, Paris 1851.*
Fitz, *Akute Pankreatitis, Boston Med. Journ. 1889 and Proc. of the New York Path. Soc. 1890.*
Fleiner, *Z. Path. d. kalkulösen u. arteriosklerot. Pankreascirrhose, Berl. klin. Woch. 1894.*
Flexner, *Fat splitting ferment in peritoneal fat necrosis, J. of exp. Med. Baltimore 1897.*
Fränkel, *Pankreatitis, Z. f. klin. Med. IV 1882; Fettgewebsnekrose, Münch. med. Woch. 1896.*
Gellé, *Lésions du pancréas dans le diabète, Lille 1905.*
Genersich, *Anomalie d. Pankreas, Verh. d. X. internat. med. Kongr. III, Berlin 1891.*
Gerhardi, *Pankreaskrankheiten u. Ileus, Virch. Arch. 106. Bd. 1886.*
Glinski, *Nebenpankreas, V. A. 164. Bd. 1901.*
Gilbert *et* **Weil,** *Tuberculose du foie et du pancréas, Arch. de méd. exp. XIV. Bd. 1902.*
Gutmann, *Pathologie d. Pankreas bei Diabetes, V. A. 172. Bd. 1903; Histologie der Pankeras, V. A. 177. Bd. Suppl. 1904.*
Hagenbach, *Komplizierte Pankreaskrankheit, D. Zeitschr. f. Chir. 1887.*
Hamburger, *Entwickl. d. Bauchspeicheldrüse (aus getrennten Anlagen), Anat. Anz. 1892.*
Hansemann, *Bez. d. Pankreas z. Diabetes, Zeitschr. f. klin. Med. XXVI 1894.*
Hart, *Multiple Fettgewebsnekrose, Münch. med. Woch. 1904.*
Herxheimer, *Langerhanssche Zellinseln bei Diabetes, Orth-Festschrift, Berlin 1903. — Pankreascirrhose bei Diabetes, V. A. 183. Bd. 1906.*
Herzog, *Pankreas bei Diabetes mellitus, V. A. 168. Bd. 1902.*
Hilgermann, *Traumatische Erkrankung. d. Pankreas, V. A. 181. Bd. 1905.*
Hlava, *Hémorrhagie, inflamm. et gangrène, Ac. des Sc. de Bohême 1897.*
Hoppe-Seyler, *Pankreas bei Arteriosklerose, D. Arch. f. klin. Med. 81. Bd. 1904.*
Huber, *Syphilis d. Pankreas, Arch. d. Heilk. 1878.*
L'Huillier, *Kongenitales Lymphosarkom des Pancreas. V. A. 178. Bd. 1904.*
Hulst, *Adenokarzinom u. Karzinom d. Pankreas, V. A. 180. Bd. 1905.*
Karakascheff, *Langerhanssche Inseln bei Diabetes, D. A. f. klin. Med. 82. Bd. 1904.*
Kasahara, *Das Bindegew. d. Pankreas bei verschied. Krankh., V. A. 143. Bd. 1896.*
Katz *u.* **Winkler,** *Die multiple Fettgewebsnekrose, Berlin 1899.*
Klippel *u.* **Lefas,** *Cirrhose du foie et pancréas, Rev. de méd 1903.*
Krönlein, *Beitr. z. Chir. d. Pankreas (Tumoren), Beitr. v. Bruns XIV 1895.*
Kudrewetzky, *Tuberkulose d. Pankreas, Zeitschr. f. Heilk. XIII 1892.*
Laguesse, *Endocrine Inselchen u. Diabetes, Zbl. f. a. Path. 15. Bd. 1904.*
Lando, *Pankreas bei Lebercirrhose, Ztschr. f. Heilk. 27. Bd. 1906, path. an.*
Langerhans, *Fettgewebsnekrose, Virch. Arch. 122. Bd. 1890.*
Lannois *et* **Lemoine,** *Lésions du pancréas dans la diabète, Arch. de méd. exp. III 1891.*
Leonhardt, *Blutung u. Fettgewebsnekrose, Virch. Arch. 162. Bd. 1900.*
van Loghem, *Kolloidcysten im Pankreas, Ztschr. f. Heilk. 26. Bd. 1905, path. an.*
Martin, *Pankreascyste, Virch. Arch. 120. Bd. 1890.*
Marx, *Fettgewebsnekrose u. Pankreatitis, Virch. Arch. 165. Bd. 1901 (Lit.).*
Nauwerck, *Nebenpankreas, Beitr. v. Ziegler XII 1893.*
Nimier, *Hémorrhagie du pancréas, Rev. de méd. XIV 1894.*
Olivier, *Ét. sur le dévelopg. du cancer pancréatique, Beitr. v. Ziegler XV 1894.*
Opie, *Chronic Pancreatitis, J. of exp. Med. V 1901; Akute Pankreatitis, J. Hopkins Hosp. Bull. XII 1901; Chronic interstitial pancreatitis. Am. journ. of the med. Sc. 1902.*
Oser, *Die Erkrankungen des Pankreas, Wien 1898.*
Pepper, *Cyste, Zentralbl. f. d. med. Wiss. 1891.*
Pförringer, *Selbstverdauung des Pankreas, Virch. Arch. 158. Bd. 1899.*
Piccoli, *Pankreassarkom, Beitr. v. Ziegler XXII 1897.*
Ponfick, *Pathogenese der abdominalen Fettnekrose, Berl. klin. Woch. 1896; Fettgewebsnekrose, Bibl. med. Stuttgart 1902; Diabetes u. Fettgewebsnekrose, Verh. d. path. Ges. V 1902.*
Reitmann, *Pathologie d. Bauchspeicheldrüse, Z. f. Heilk. 26. Bd. 1905, path. an.*
Sauerbeck, *Langerhanssche Inseln u. Diabetes, Ergebn. d. a. Path. VIII, 2. 1904 (Lit.); Verh. d. path. Ges. VII 1904, V. A. 177. Bd. Suppl. 1904.*

Schirmer, *Beitr. z. Geschichte u. Anat. d. Pankreas, I.-D. Basel 1893.*
Schlagenhaufer, *Pankreatitis syphilitica, A. f. Derm. XXXI 1895; Viscerale Syphilis, Arch. f. Dermat. 59. Bd. 1902.*
Schlesinger, *Hereditüre Lues, Virch. Arch. 158. Bd. 1898.*
Schmidt, *Bez. d. Langerhansschen Insel zur Diabetes, Münch. med. Wochenschr. 1902.*
Seitz, *Blutung, Entzündung und brandiges Absterben der Bauchspeicheldrüse, Zeitschr. f. klin. Med. XX 1892 (Lit.).*
Ssobolew, *Innere Sekretion d. Bauchspeicheldrüse, V. A. 168. Bd. 1902; Struma d. Langerhansschen Inseln, V. A. 177. Bd. Suppl. 1904.*
Stoerk, *Cystische Pankreasgeschwulst, Beitr. v. Bruns XXII 1901.*
Stieda, *Pankreascyste, Zentralbl. f. allg. Path. IV 1893.*
Stoerk, *Pankreasveränderungen bei Lues congenita, Zbl. f. allgem. Path. 16. Bd. 1905.*
Thorel, *Histologisches über Nebenpankreas, V. A. 173. Bd. 1903.*
Tilger, *Path. Anat. u. Ätiol. d. Pankreascysten, Virch. Arch. 137. Bd. 1894 (Lit.).*
Truhart, *Pankreas-Pathologie, Wiesbaden 1902.*
Weichselbaum-Stangl, *Pankreas bei Diabetes mellitus, Wien. klin. Woch. 1902.*
Wesener, *Krebs, Virch. Arch. 93. Bd. 1883.*
Zenker, *Hämorrhagie, Tagebl. d. 47. Naturforschervers. in Breslau 1874.*

ELFTER ABSCHNITT.

Pathologische Anatomie des Respirationsapparates und der Schilddrüse.

I. Pathologische Anatomie der Nase und ihrer Nebenhöhlen.

§ 214. Die Innenflächen der **Nase und deren Nebenhöhlen** sind mit einer Schleimhaut ausgekleidet, welche größtenteils (Regio respiratoria) geschichtetes, flimmerndes Zylinderepithel besitzt und in dem gefäßreichen fibrillären Bindegewebe der Tunica propria zahlreiche verästelte tubulöse Drüsen und vielfach auch Leukocytenherde, zuweilen auch Lymphknötchen einschließt. Der Gefäßreichtum ist namentlich am hinteren Ende der unteren Muschel ein sehr bedeutender.

In der Regio vestibularis ist die Schleimhaut der äußeren Haut ähnlich gebaut und besitzt Talgdrüsen und Haarbälge. Die auf die Mitte der oberen Nasenmuschel und den entsprechenden Teil der Nasenscheidewand beschränkte, gelblich braun gefärbte Regio olfactoria ist mit dem eigenartig gebauten, geschichteten Riechepithel bedeckt.

Die meisten **Erkrankungen** der Nase gehen von der Schleimhaut aus, doch sind nicht selten auch die tiefer gelegenen Gewebe, das knöcherne und knorpelige Gerüst der Nase, resp. deren bindegewebige Bedeckung in Mitleidenschaft gezogen. Von **Mißbildungen** sind das Fehlen einzelner Muscheln, die mangelhafte Ausbildung des Septums sowie des Siebbeines und der Nasenbeine, ferner die Verengerung und der Verschluß der Choanen, die Schiefstellung und Verbiegung der Nasenscheidewand, endlich Spaltbildungen in dem Boden der Nase zu nennen.

Blutungen aus der Nasenschleimhaut **(Epistaxis)** erfolgen teils durch Diapedese, teils durch Rhexis. Bei manchen Individuen sind dieselben habituell. Im übrigen kommen sie namentlich bei hämorrhagischer Diathese, bei verschiedenen infektiösen Erkrankungen, bei Unregelmäßigkeiten der Menstruation, bei Hemmungen des Blutabflusses, bei Nasenentzündungen usw. vor.

Die **Entzündung** der Nasenschleimhaut, die **Rhinitis,** gehört zu den häufigsten Affektionen und trägt meist den Charakter eines schleimigen oder eines eitrigen Katarrhs, seltener einer krupösen oder diphtheritischen oder phlegmonösen oder ulzerösen Entzündung. Die Ursachen der schleimigen Katarrhe sind großenteils unbekannt. Bei schweren Entzündungen lassen sich oft die bekannten Entzündung erregenden Bakterien nachweisen, und es sind viele Nasenentzündungen Teilerscheinungen spezifischer Infektionen, wie Masern, Diphtherie, Influenza, Scharlach usw. Der **akute Katarrh** der Nase wird als **Coryza** bezeichnet.

Chronischer Nasenkatarrh kommt namentlich bei Skrofulösen, Phthisischen und Syphilitischen, seltener bei gesunden Individuen vor und führt teils zu Verdickungen, teils zu Verdünnungen und Atrophie der Schleimhaut. Bei der als **Ozaena** bezeichneten Form, die nach ABEL und STEIN durch einen Bazillus (Bacillus mucosus ozaenae) verursacht werden soll, wird die Nasenhöhle auffallend geräumig, ihre Schleimhaut produziert ein eitriges, gelbliches oder grünliches Sekret, welches sich oft zersetzt, einen stinkenden Geruch verbreitet und zu mißfarbigen, grünlichen und buntscheckigen Borken und Krusten eintrocknet. Nach SCHUCHARDT geht bei Ozaena das Flimmerepithel der Schleimhaut verloren und wird durch geschichtetes Plattenepithel ersetzt. Nach E. FRÄNKEL schwinden in der atrophierenden Schleimhaut namentlich auch die Drüsen. Bei sehr langer Dauer der Erkrankung kann auch der unter der Schleimhaut gelegene Knochen atrophieren. E. FRÄNKEL bezeichnet daher die Ozaena simplex als **Rhinitis chronica atrophica foetida.**

Croupöse und **diphtheritische Entzündungen** treten am häufigsten sekundär nach entsprechenden Rachenentzündungen auf, können aber auch primär in der Nasenhöhle beginnen.

Phlegmonöse Entzündungen mit Vereiterung der Schleimhaut schließen sich meist an entsprechende Entzündungen in der Nachbarschaft an, können indessen auch auf die Nase beschränkt vorkommen.

Syphilitische Initialsklerosen kommen an der Nase selten vor, etwas häufiger sind **syphilitische Katarrhe (Coryza syphilitica),** bei denen sich erythematöse Flecken, Papeln und Granulationswucherungen bilden, die unter Umständen ulzerieren und zu Bildung von Geschwüren und zu nekrotischer Abstoßung angrenzender Knorpel- und Knochenteile führen. Noch häufiger sind **gummöse Entzündungen,** welche entweder von der Nasenschleimhaut oder von dem Periost und dem Perichondrium des knöchernen und knorpeligen Nasengerüstes ausgehen und nicht nur zu tiefgreifendem, geschwürigem Zerfall der Weichteile, sondern auch zu mehr oder minder umfangreicher Zerstörung der knöchernen und der knorpeligen Nasenteile, sowie auch der an die Nase angrenzenden Knochen führen, so daß die Nase in der mannigfaltigsten Weise verunstaltet wird und bei Vernarbung der Geschwürsherde mitunter vollkommen zusammensinkt.

Die erkrankte Schleimhaut produziert namentlich bei diffuser Ausbreitung der gummösen Infiltration ein widerlich riechendes, eitriges, zum Teil zu schmutzigen Borken eintrocknendes Sekret, welches der Erkrankung den Namen einer **Ozaena syphilitica** eingetragen hat.

Tuberkulose der Nase ist anatomisch entweder durch tuberkulöse Granulationswucherungen oder durch Geschwürsbildung charakterisiert, welche mitunter zu Karies der Knochen führt, wobei sich eitriger, stinkender Nasenausfluß **(Ozaena tuberculosa)** einstellt. Lupus des Gesichts kann auch auf die Nasenschleimhaut übergreifen und zu Infiltrationen führen, die geschwürig zerfallen.

Bei **Rotz** der Nase treten eitrige oder eitrig-blutige Katarrhe auf und es entstehen in der Schleimhaut zirkumskripte Knötchen oder auch ausgebreitete Infiltrationen, die vereitern und zu Bildung multipler Geschwürchen führen, die zu größeren buchtigen Geschwüren verschmelzen, oft auch in die Tiefe greifen, die Knochen bloßlegen und dadurch zum Absterben bringen oder mit strahliger Narbenbildung heilen.

Bei **Lepra** bilden sich in der Nase knotige Infiltrationen und Geschwüre, und es bildet die Nase die Haupteingangspforte für die Lepra und gibt auch massenhaft Bazillen an die Außenwelt ab (STICKER). Bei **Rhinosklerom** treten wulstige und knotige Wucherungen auf (vgl. § 175 des allg. Teils).

Alle Nasenentzündungen können auf die **Nebenhöhlen der Nase** übergreifen und hier einen mehr oder weniger selbständigen Verlauf nehmen. Die betreffenden Höhlen füllen sich dabei mit schleimigem oder eitrigem Sekret. Bei schwereren Entzündungen und bei chronischen Infektionen (Tuberkulose) können die angrenzenden Knochen in Mitleidenschaft gezogen werden. Von der Stirnhöhle und dem Siebbeinlabyrinth aus kann die Entzündung auf die Schädelhöhle übergreifen und hier mit Meningitis enden.

Literatur über Rhinitis.

Abel, *Ätiologie d. Rhinitis fibrinosa, Zbl. f. Bakt. XII 1892; Bakter. Studien über Ozaena simplex, ib. XIII 1893; Ätiologie d. Ozaena, Z. f. Hyg. 21. Bd. 1895.*
v. Besser, *Die Bakterien der normalen Luftwege, Beitr. v. Ziegler VI 1889.*
Demme, *Über Ozaena, D. med. Woch. 1891; Tuberkulose, Berl. klin. Woch. 1883.*
Dmochowski, *Sekundäre Affektionen d. Nasenrachenhöhle bei Phthisikern, Beitr. v. Ziegler XIV 1895; Hydrops antri Highmori entzündl. Natur, Z. f. allg. Path. 1895.*
Fränkel, E., *Rhinitis u. Ozaena, Virch. Arch. 87. u. 90. Bd. 1882; Nasennebenhöhlenerkrank., ib. 143. Bd. 1896.*
Hajek, *Bakterien bei Coryza u. Ozaena, Berl. klin. Woch. 1888; Das perfor. Geschwür der Nasenscheidewand, Virch. Arch. 120. Bd. 1890.*
Hasslauer, *Ätiologie der Ozaena Zentralbl. f. Bakter. XXXIV 1904; Die Mikroorganismen d. Nasenhöhle. XXXVII 1905.*
Juffinger, *Das Sklerom der Nase, Wien 1892.*
Kikuzi, *Tuberkulose der Nasenschleimhaut, Beitr. z. klin. Chir. v. Bruns III 1887.*
Killian, *Erkrank. d. Nebenhöhlen d. Nase, Handbuch. d. Laryng. III 1900.*
Krause, *Ozaena, Virch. Arch. 85. Bd. 1881.*
Loewenberg, *La microbe de l'ozène, Ann. de l'Inst. Pasteur 1894.*
Mackenzie, *Patholog. Histology of Coryza, New York Med. Journ. 1885.*
Manasse, *Syphilit. Granulationsgeschwülste, Virch. Arch. 147. Bd. 1897 (Lit.).*
Scheff, *Über das Empyem der Highmorshöhle u. sein dental. Ursprung, Wien 1891.*
Schubert, *Mykose von Aspergillus fumigatus, D. A. f. klin. Med. 36. Bd. 1885.*
Seifert, *Die Syphilis der oberen Luftwege, D. med. Wochenschr. 1893.*
Seifert *u.* ***Kahn,*** *Atlas der Histopathologie der Nase, Wiesbaden 1895.*
Stamm, *Ätiologie d. Rhinitis pseudomembranacea, Arch. f. Kinderheilk. XIV 1892.*
Stein, *Bakteriologie der Ozaena, Zbl. f. Bakt. XXVIII 1900.*
Steiner, *Erweiterung der Stirnhöhlen durch Eiter-, Blut- u. Sekretansammlung, Konkremente und Neubildungen, Arch. f. klin. Chir. XIII 1871.*
Sticker, *Über Lepra, Münch. med. Woch. 1897.*
Stieda, *Knochenblasen in der Nase (angeborene mit drüsenloser Schleimhaut ausgekleidete Blasen in den Nasenmuscheln u. im Siebbein, welche bei Entzündung sich vergrößern können), A. f. Lar. III 1895 (Lit.).*
Strauss, *La tuberculose dans les cavités nasales, A. de méd. exp. 1894.*
Suchannek, *Pathologie d. Luftwege, Ergebn. d. allg. Path. V Jahrg. 1901 (Lit.). ib. VIII Jahrg. 1904.*
Weichselbaum, *Phlegmone, Wiener med. Jahrb. 1881.*
Wolff, *Die Nebenhöhlen d. Nase bei Diphtherie, Masern, Scharlach, Z. f. Hyg. XIX 1895.*
Zarniko, *Die Krankheiten der Nase u. ihrer Nebenhöhlen, 1894.*
Zuckerkandl, *Norm. u. path. Anat. d. Nasenhöhle u. ihrer pneum. Anhänge, Wien 1893.*

§ 215. **Hyperplastische Wucherungen** und **Geschwülste** kommen in der Nase und deren Nebenhöhlen häufig vor und entwickeln sich teils als Folge chronischer Entzündungen, teils ohne erkennbare Ursachen. Sie bilden teils diffuse Verdickungen, teils polypöse Exkreszenzen, die unter dem Namen **Nasenpolypen** zusammengefaßt werden.

Die weichen Polypen (Schleimpolypen) sind in ihrem Bau häufig der Schleimhaut durchaus ähnlich (Fig. 564) und bestehen aus drüsenreichem (*c*) Bindegewebe (adenomatöse Polypen), das an der Oberfläche mit geschichtetem Zylinderepithel (*a*) bedeckt ist. Oft sind

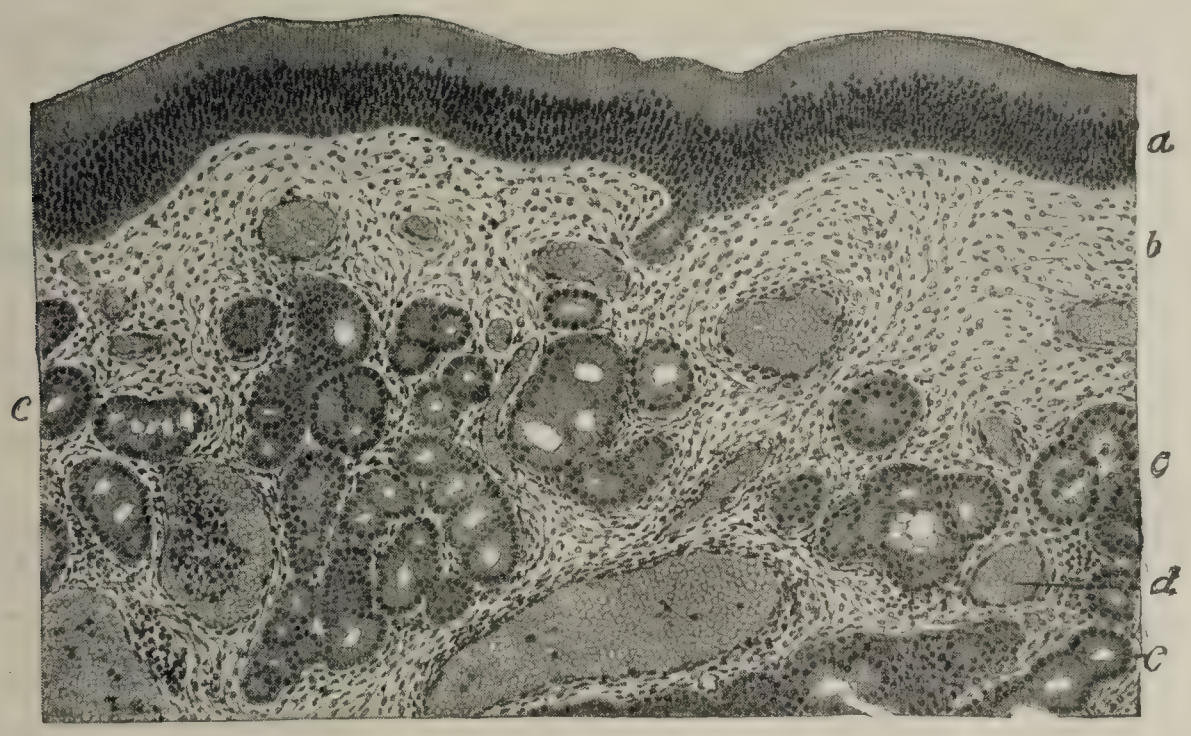

Fig. 564. Drüsenreiche polypöse Hypertrophie der Nasenschleimhaut (Form. Häm. Eos.). *a* Epithel. *b* Bindegewebe. *c* Drüsengewebe. *d* Blutgefäße. Vergr. 100.

die Drüsen auch cystisch entartet (Blasenpolypen), so namentlich in den Polypen des Antrum Highmori; zuweilen sind auch die Gefäße (Fig. 565*c*) stark entwickelt (teleangiektatische Polypen).

Eine weitere Gruppe von Polypen besteht aus ödematösem Bindegewebe (Fig. 565*b*) und Schleimgewebe, kann also den Fibromen und

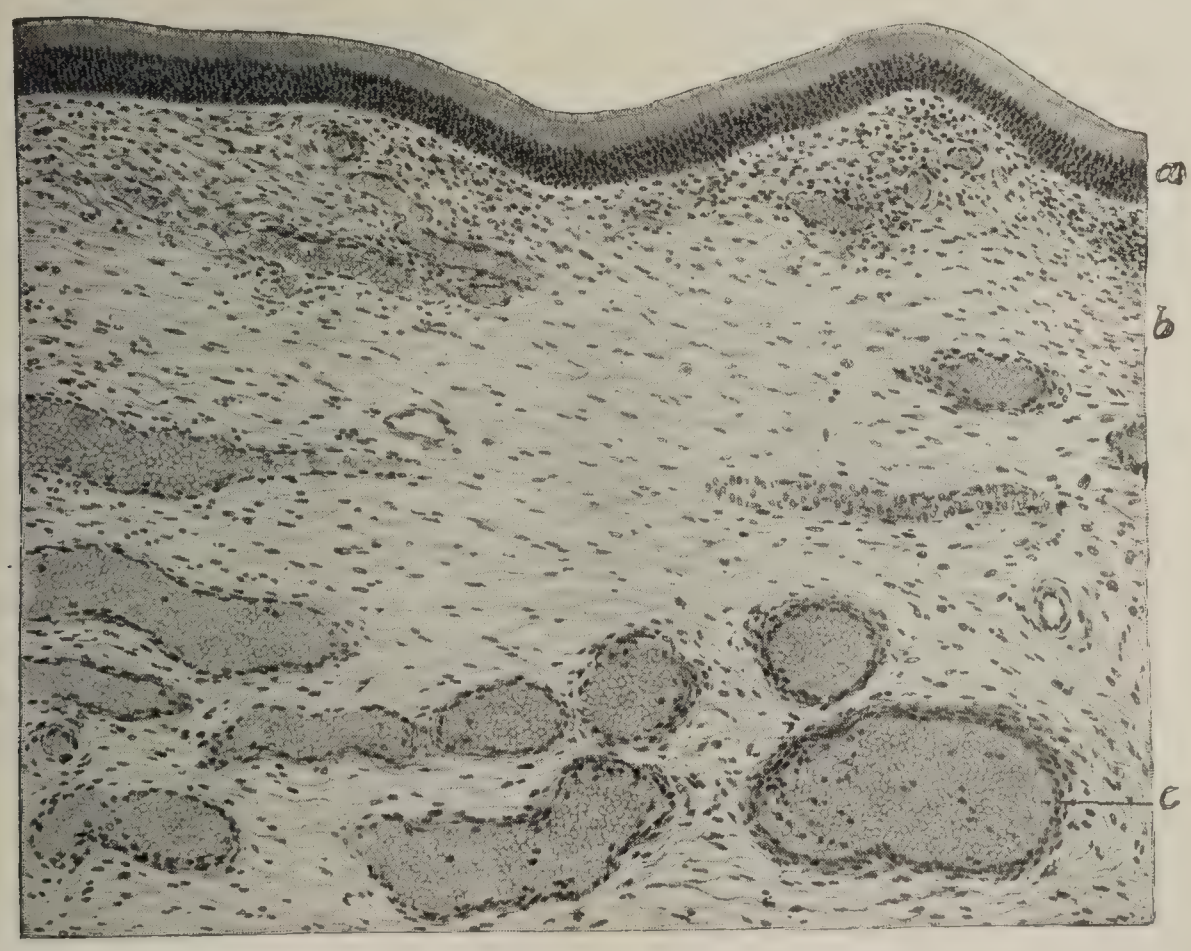

Fig. 565. Gefäßreiche polypöse Hypertrophie der Nasenschleimhaut (Form. Häm. Eos.). *a* Epithel. *b* Bindegewebe. *c* Blutgefäße. Vergr. 100.

Myomen zugezählt werden. Sie sind weit durchsichtiger als die erstgenannten und haben meist eine gelbliche Färbung, während die ersteren grau oder graurot aussehen.

Ferner kommen in der Nase und ihren Nebenhöhlen Sarkome, derbe Fibrome, Osteofibrome, Chondrome, Osteome, papillöse Epitheliome, Karzinome und Dermoide, sowie Mischgeschwülste aus der Bindesubstanzgruppe vor, von denen die ersteren zum Teil von dem Periost oder dem Knochen ausgehen.

Die Bindesubstanzgeschwülste, namentlich die vom Periost ausgehenden, können eine erhebliche Größe erlangen, den Raum, in dem sie sich entwickeln, ausdehnen und zu den bestehenden Öffnungen hinauswuchern.

Die Karzinome entwickeln sich am häufigsten in den äußeren Nasenteilen, gehören also noch zu den Hautkarzinomen. Die von der Schleimhaut ausgehenden bilden höckerige Wucherungen, welche früher oder später ulzerieren.

Als **Rhinolithen** bezeichnet man Konkremente, welche hauptsächlich aus Kalk bestehen. Sie bilden sich am häufigsten um Fremdkörper, welche in die Nase eingedrungen sind; seltener geben eingedickte Sekrete Veranlassung zu ihrer Entstehung.

Literatur.

Bramann, *Dermoide der Nase, Arbeiten a. d. chir. Universitätsklinik IV, Berlin 1889.*
Fränkel, *Hyperplasie der Nasenmuschelbekleidung, D. med. Wochenschr. 1884.*
Haas, *Osteome d. Nasenhöhle, Beitr. v. Bruns XXXI 1901.*
Hellmann, *Papilloma durum der Nase u. Stirnhöhle, A. f. Lar. VI 1897.*
Heymann, *Gutartige Geschwülste d. Highmorshöhle, Virch. Arch. 129. Bd. 1892.*
Hopmann, *Papilläre Geschwülste d. Nasenschleimhaut, Virch. Arch. 93. Bd. 1883.*
Killian, *Erkrankung d. Nebenhöhlen d. Nase, Handb. d. Laryng. III 1900.*
Moser, *Stirnhöhlengeschwülste, Beitr. v. Bruns XXV 1899.*
Réthi, *Die Krankheiten der Nase u. ihrer Nebenhöhlen, Wien 1892.*
Schlagenhaufer, *Cystische Entartung d. Schleimhaut, Wien. klin. Woch. 1899.*
Seifert u. Kahn, *Atlas der Histopathologie der Nase usw., Wiesbaden 1895.*
Tillmanns, *Osteome der Nasen- u. Stirnhöhle, Arch. f. klin. Chir. XXXII 1885.*
Zahn, *Über Cysten mit Flimmerepithel im Nasenrachenraum, Dtsch. Chir. XXII 1885.*
Zarniko, *Beitr. z. Histologie der Nasengeschwülste, Virch. Arch. 128. Bd. 1892; Krankheiten d. Nase u. deren Nebenhöhlen, Berlin 1894.*
Zuckerkandl, *Norm. u. path. Anat. d. Nasenhöhle u. ihrer pneum. Anhänge, Wien 1893.*

II. Pathologische Anatomie des Kehlkopfes.

§ 216. Der **Kehlkopf** hat als Stützwerk ein Gerüst aus Knorpelplatten und -spangen, welche durch Bindegewebe und Muskeln beweglich untereinander verbunden sind. Die Schleimhaut, welche den Kehlkopf auskleidet, besitzt im allgemeinen ein geschichtetes Flimmerepithel, an den wahren Stimmbändern, im Spatium interarytaenoidale und an der Epiglottis findet sich geschichtetes Plattenepithel, und es besitzt die Mucosa an dieser Stelle Papillen. Die an Lymphocyten reiche Tunica propria und die Submucosa enthalten reichlich Schleimdrüsen, die indessen an den wahren Stimmbändern fehlen.

Die **Kehlkopferkrankungen** sind meistens Schleimhauterkrankungen, die mehr oder weniger in die Tiefe reichen, doch können auch der Knorpel und dessen Perichondrium, sowie auch die Muskulatur primär erkranken, und es kommen an der letzteren namentlich degenerative Veränderungen, wie sie auch von anderen

quergestreiften Muskeln (z. B. nach Nervenlähmung) beobachtet werden, nicht selten vor.

Von **Mißbildungen** des Kehlkopfes sind Defekte einzelner Teile, Asymmetrie, abnorme Größe oder abnorme Kleinheit (bei Aplasie des Hodens oder nach Kastration), Bildung überzähliger Knorpel, Spaltung der Epiglottis, abnorme Weite der Sinus Morgagni und von da ausgehend Bildung extralaryngealer Säcke zu erwähnen. Selten beobachtet man eine gewöhnlich von der vorderen Kommissur der Stimmbänder ausgehende Membranbildung, die mehr oder weniger weit nach hinten reicht und mit halbmondförmigem freiem Rand endigt.

Verengerungen des Kehlkopfes können akut durch entzündliche Schwellung der Larynxschleimhaut oder durch membranöse entzündliche Auflagerungen zustande kommen, ferner sich allmählich durch entzündliche Granulationswucherungen (Tuberkulose), narbige Verziehungen (Syphilis) und durch Geschwulstbildungen im Innern des Kehlkopfes, seltener durch Druck von außen durch wachsende Geschwülste oder Abszeßbildungen ausbilden. Auch Fremdkörper können zu Stenosierung Veranlassung geben.

Perforationen entstehen durch Traumen, geschwürige Zerfallsprozesse oder durch einwachsende Tumoren.

Die **Entzündungen der Kehlkopfschleimhaut** werden durch sehr verschiedene schädliche Einwirkungen verursacht, unter denen die Infektionen durch Streptokokken, Diplokokken, Staphylokokken, Diphtheriebazillen, Typhusbazillen, Tuberkelbazillen, Leprabazillen, Rotzbazillen und Influenzabazillen, sowie das Gift der Masern, des Scharlachs, der Pocken und des Keuchhustens die wichtigsten sind.

Katarrhalische Entzündungen der Kehlkopfschleimhaut sind durch Rötung und Schwellung sowie durch die Bildung eines schleimigen oder eines eitrigen oder eines serösen Sekrets (chronische Stauungen) charakterisiert. Die Entzündung ist entweder über den ganzen Kehlkopf verbreitet oder auf einzelne Teile, z. B. auf die Stimmbänder oder auf die Epiglottis, beschränkt. Stärkere Epitheldesquamation führt sehr oft zu partiellem Epithelverlust (Erosion). Das wiederersetzte Epithel zeigt oft den Charakter von Plattenepithel an Orten, die geschichtetes Zylinderepithel besitzen sollen.

Bei längerem Bestande eines Katarrhs können durch Hypertrophie des Bindegewebes sich an den Stimmbändern papillöse Erhebungen bilden. Durch Vergrößerung und Erweiterung der Schleimdrüsen können ferner die Unterflächen des Kehldeckels sowie die falschen Stimmbänder und die Morgagnischen Taschen zuweilen eine granulierte Beschaffenheit (Laryngitis granulosa) besitzen.

Nicht selten stellt sich nach chronischen Reizungen eine Hypertrophie des Plattenepithels, eine Pachydermie, ein, welche der betreffenden Stelle eine weißliche Farbe verleiht und auch auf Stellen sich ausbreitet, die sonst Flimmerepithel tragen. Sie kommt namentlich an den Stimmbändern vor und kann sich mit papillösen Schleimhautverdickungen kombinieren (§ 218).

Ulzerierende Entzündungen, bei denen das zellig infiltrierte Gewebe sukzessiv durch Vereiterung und brandige Nekrose zerfällt, kommen namentlich am Rande des Kehldeckels (Fig. 566 *d*, *e*) und an den Stimmbändern vor, und es können dadurch sowohl die Kehldeckelknorpel (*f*) als auch der Stimmbandfortsatz des Gießbeckenknorpels freigelegt und teilweise zerstört werden. Es treten solche Veränderungen

namentlich bei Individuen auf, die schwer daniederliegen; im Geschwürsgebiet finden sich verschiedene Bakterienformen (*f*).

Croupöse Entzündung der Kehlkopfschleimhaut kommt am häufigsten bei Diphtherie, Scharlach (Streptokokken), Masern (Streptokokken), Blattern, Abdominaltyphus und Cholera vor und kann auch durch eingeatmete reizende Gase (Ammoniak), heiße Dämpfe, Fremdkörper usw. hervorgerufen werden. Die Innenfläche des Kehlkopfes ist dabei mit gelblichweißen oder weißen, mehr oder weniger kohärenten Membranen, zuweilen auch nur mit zarten, weißen Flocken belegt, welche sich teils leicht abziehen lassen, teils etwas fester der Unterlage anhaften, so namentlich an Stellen, welche geschichtetes Plattenepithel und Papillen besitzen.

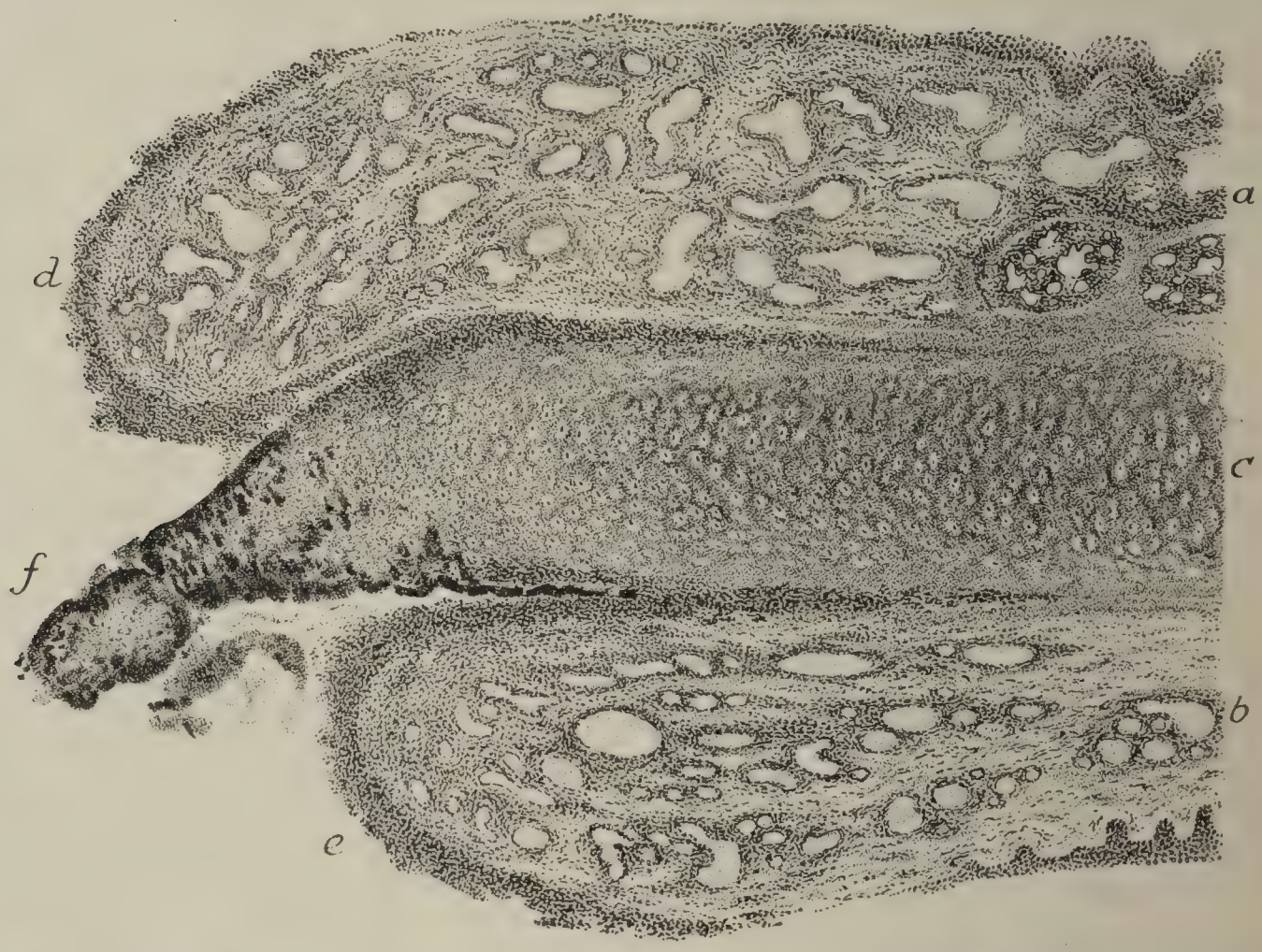

Fig. 566. Geschwür am Kehldeckelrand; sagittaler Schnitt (Alk. Häm. Eos.). *a* Oberer, *b* unterer Teil des Kehldeckels. *c* Knorpel. *d e* Entzündlich infiltrierter Geschwürsboden. *f* Mit Bakterienhaufen bedeckter, zum Teil abgestorbener Knorpel. Vergr. 40.

Die croupösen Membranen verhalten sich ähnlich wie bei Rachencroup (vergl. S. 571, Fig. 454). Die vom Epithel entblößte gerötete Tunica propria ist mehr oder weniger zellig infiltriert, oft auch von Fibrinfäden durchsetzt.

Diphtheritische Entzündung mit tiefgreifender Verschorfung der Kehlkopfschleimhaut kommt am häufigsten bei Diphtherie und Typhus vor, ist indessen auch bei diesen Krankheiten selten. Man findet dagegen nicht selten kleine nekrotische Herde im Bindegewebe unter croupösen Auflagerungen des Kehldeckels.

Als **Larynxödem** bezeichnet man eine mehr oder minder hochgradige Schwellung der membranösen Auskleidung des Kehlkopfes, welche durch eine ödematöse Durchtränkung der Mucosa und besonders der Submucosa bedingt ist. Am stärksten pflegt die Schwellung an der

Unterfläche des Kehldeckels und an den Ligamenta aryepiglottica und den falschen Stimmbändern zu werden, deren Submucosa locker gebaut ist. An sämtlichen genannten Stellen können sich solche Wülste bilden, daß das Lumen des Kehlkopfes verlegt wird.

Das akute Ödem ist durch eine entzündliche Exsudation bedingt, tritt namentlich als Komplikation katarrhalischer, croupöser und diphtheritischer Entzündungen, sowie auch in der Nachbarschaft syphilitischer, tuberkulöser und krebsiger Geschwüre und submucöser und perichondritischer Abszesse auf und kann sich auch zu eitrigen Entzündungen des Pharynx, der Schilddrüse und des Bindegewebes am Halse hinzugesellen. Seiner Genese entsprechend ist das akute Ödem oft einseitig oder auch auf eine einzige der aufgeführten Stellen beschränkt.

Das chronische Ödem ist meist die Folge von Stauungen bei Herzfehlern und Lungenemphysem, Kompression der Halsvenen usw., tritt meist symmetrisch auf, hat seinen Sitz namentlich an der Unterfläche des Kehldeckels und an den aryepiglottischen Falten, kann indessen in geringerem Grade auch an den Stimmbändern vorkommen. Bestehen im Kehlkopf chronische Entzündungen (Geschwüre, Perichondritis), so können auch entzündliche Ödeme einen mehr chronischen Verlauf nehmen.

Als **Phlegmone laryngis** bezeichnet man eine eitrig-seröse und eitrig-fibrinöse Infiltration der Submucosa und Mucosa, deren Sitz im großen und ganzen der nämliche ist, wie derjenige des akuten Ödems. An die Infiltration schließt sich eine Vereiterung des Gewebes an, so daß sich submucöse und mucöse **Abszesse** bilden, welche nach ihrem Durchbruch Geschwüre hinterlassen. Dringt die Entzündung in die Tiefe auf die Knorpel, so entsteht eine eitrige Perichondritis. Weiterhin kann ein Durchbruch des Eiters nach den Halsmuskeln oder nach dem Pharynx und dem Ösophagus eintreten. Nach Entleerung des Eiters kann der Prozeß unter Narbenbildung zur Heilung gelangen.

Die phlegmonöse Laryngitis schließt sich zuweilen an croupöse, diphtheritische und gangränöse Entzündungen, sowie an tuberkulöse und syphilitische Verschwärungen an. In anderen Fällen sind Entzündungen des Perichondriums oder des Rachens oder der Tonsillen, sodann auch akute Traumen die Veranlassung. Es nehmen ferner nicht selten die bei Typhus, Scharlach und Pyämie auftretenden Kehlkopfentzündungen ihren Ausgang in Eiterung.

Bei **Scharlach** und **Masern** trägt die Entzündung meist einen katarrhalischen Charakter, doch kommen auch schwerere Entzündungsformen vor, insbesondere nach Sekundärinfektionen durch Streptokokken. **Diphtherie** ist meist durch croupöse Entzündungsformen gekennzeichnet.

Bei **Typhus abdominalis** kommt zunächst eine Laryngitis vor, welche durch Epitheldesquamation, Ekchymosierungen und oberflächliche Erosionen und Ulzerationen, die namentlich an den Rändern der Epiglottis (Fig. 566 *d*, *e*, *f*) und an den Stimmbändern ihren Sitz haben, ausgezeichnet ist. Sodann kommen aber auch diffuse oder knotige weiche Schwellungen vor, welche durch eine hochgradige zellige Infiltration bedingt werden und als spezifisch typhöse Affektionen mit den Darmaffektionen in eine Linie zu setzen sind. Sie finden sich namentlich an der Basis des Kehldeckels, an den Stimmbändern, an der Oberfläche der Gießbeckenknorpel und an der vorderen Kommissur und können durch Zerfall typhöse Geschwüre mit infiltrierten Rändern bilden

Greift die Entzündung auf tiefergelegene Teile, so kommt es zu Perichondritis, wonach durch Gewebsnekrose und Vereiterung nicht selten umfangreiche Gewebsdefekte entstehen, und die betreffenden Knorpel nekrotisch werden.

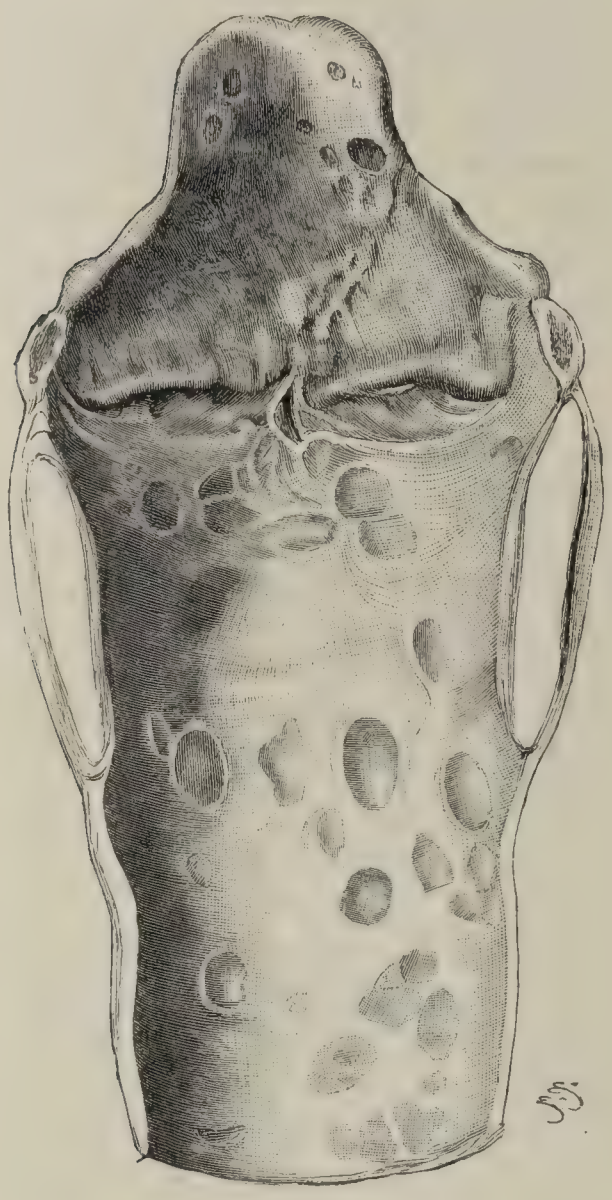

Fig. 567. Variolöse Geschwüre im Kehlkopf und der Trachea. Nat. Gr.

Die bei **Variola** auftretende Laryngitis ist dadurch ausgezeichnet, daß in der geröteten Schleimhaut häufig punktförmige, weißliche Flecken oder kleine, hanfkorngroße Knötchen sich zeigen, welche (Eppinger) durch Trübung und körnige Degeneration, resp. durch zellige Infiltration des Epithels entstehen. Durch Zerfall der infiltrierten Teile entstehen kleine rundliche Geschwüre (Fig. 567). Daneben können sich auch kleienartige Beläge aus nekrotischem Epithel und Eiterkörperchen, oder aber kohärente croupöse Exsudatmembranen bilden. Bei Variola haemorrhagica treten zu den beschriebenen Erkrankungen noch Blutungen hinzu; ferner können sich in späteren Stadien im Bindegewebe kleine Eiterherde bilden. Größere perichondritische Abszesse mit Knorpelnekrose treten dagegen nur selten auf.

Literatur über Kehlkopfveränderungen.

Baginsky, *Larynxödem, Eulenburgs Realenzyklop. 1897.*
Frankenberg, *Angeb. Atresie d. Kehlkopfs, Virch. Arch. 182. Bd. 1905.*
Fränkel, *Angeb. Kehlkopfdiaphragma, D. med. Woch. 1902.*
Grünwald, *Kehlkopfkrankheiten, München 1890.*
Habermann, *Chronische Laryngitis m. Pachydermie, Z. f. Heilk. XVI 1895.*
Heymann, *Epithel u. Drüsen des Kehlkopfes, Virch. Arch. 119. Bd. 1889.*
Hirschman, *Akute u. chron. Laryngitis, Virch. Arch. 164. Bd. 1901 (Lit.).*
Kanthack, *Histol. d. Schleimhaut u. der Stimmbänder, V. A. 117.—119. Bd. 1889 u. 1890.*
Krieg, *Atlas der Kehlkopfkrankheiten, Stuttgart 1892.*
Küttner, *Larynxödem u. submucöse Laryngitis, Virch. Arch. 138. Bd. 1895.*
Landgraf, *Rachen- u. Kehlkopferkrank. bei Abdominaltyphus, Charité-Ann. XIV 1889.*
Madelung, *Mediane Laryngocele, Langenbecks Arch. 40. Bd. 1890.*
Podack, *Maserncroup, D. Arch. f. klin. Med. 56. Bd. 1895.*
Posner, *Unters. üb. Schleimhautverhornung (Pachydermia), Virch. Arch. 118. Bd. 1889.*
Seifert u. Kahn, *Atlas der Histopathologie d. Nase u. des Kehlkopfes, Wiesbaden 1895.*
Weigert, *Über Croup u. Diphtheritis, Virch. Arch. 70. Bd. 1877.*

§ 217. Die **Tuberkulose** des Kehlkopfes bildet eine häufige Komplikation tuberkulöser Lungenerkrankungen, tritt dagegen ohne letztere äußerst selten auf. Danach handelt es sich auch meistens um eine durch bazillenhaltige Sputa vermittelte Infektion.

Der Prozeß beginnt nach stattgehabter Infektion mit der Bildung kleiner, subepithelial gelegener zelliger Herde, welche in Form grauer

Knötchen etwas über die Oberfläche prominieren. Diese Herde können rasch verkäsen, zerfallen, nach außen durchbrechen und auf diese Weise kleine Geschwüre (Fig. 568 *a*) mit wenig infiltriertem Rande bilden (einfache ulzeröse Tuberkulose). In anderen Fällen breiten sich die Wucherung und die zellige Infiltration stärker aus, so daß ein subepitheliales Granulationsgewebe entsteht, welches meist exquisite Tuberkel enthält und je nach seiner Mächtigkeit kleinere und größere,

Fig. 568.

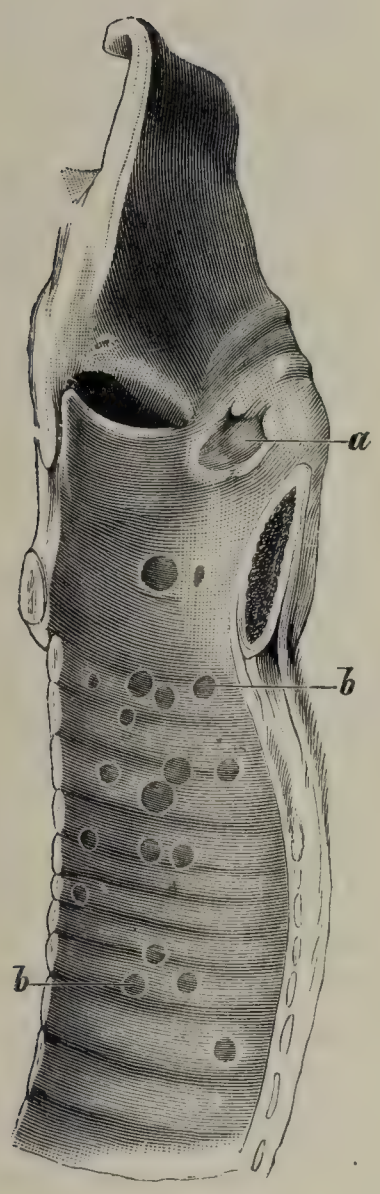

Fig. 569.

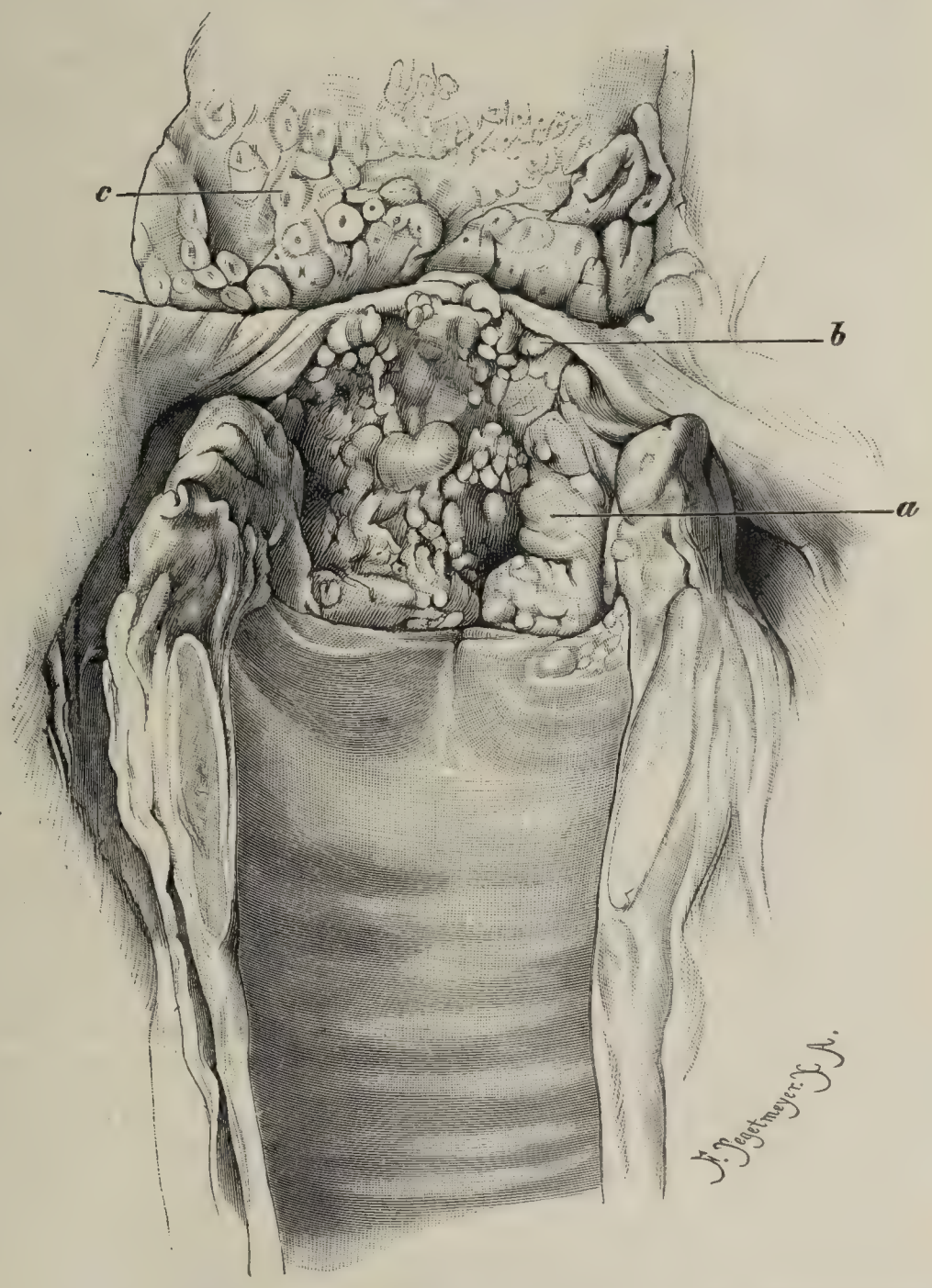

Fig. 568. Tuberculosis laryngis et tracheae ulcerosa. Sagittalschnitt durch den Kehlkopf und die Luftröhre. *a* Tiefgreifendes Geschwür über dem Processus vocalis des Gießbeckenknorpels. *b* Trachealgeschwüre. Nat. Größe.

Fig. 569. Tuberculosis laryngis hypertrophica. Ansicht des längsgespaltenen und geöffneten Kehlkopfs von hinten. *a b* Papilläre und knotige Wucherungen an der Vorder- und Seitenwand des Kehlkopfes und an der Hinterfläche des Kehldeckels. *c* Vergrößerte Zungenbalgdrüsen. Nat. Größe.

meist höckerige Schleimhauterhebungen (Fig. 569 *a*, *b*) bildet (hypertrophische Tuberkulose). Früher oder später stellen sich auch in diesen Verkäsung, Zerfall und damit auch ein Durchbruch der epithelialen Decke, Geschwürsbildung ein.

An die primären Erkrankungsherde schließen sich weiterhin sekundäre, in Form knötchenförmiger Entzündungsherde an, welche ihren Sitz

teils in der Mucosa, teils in der Submucosa oder auch im Perichondrium, oder innerhalb der Schleimdrüschen, seltener zwischen den Muskeln haben. Auch aus diesen können sich größere, tuberkelhaltige Granulationsherde entwickeln, welche später verkäsen. Es geschieht dies namentlich im Perichondrium der verschiedenen Knorpel.

Größere tuberkulöse Granulationen entwickeln sich besonders häufig an der Unterfläche und am Seitenrande des Kehldeckels (Fig. 569 *b*) sowie an der Vorder- und Hinterwand des Kehlkopfes (*a*). An den Stimmbändern dagegen pflegt der Zerfall einzutreten, ehe größere Granulationen sich entwickelt haben. Im Anschluß an den geschwürigen Zerfall können sich auch Glottisödeme, phlegmonöse Entzündungen und Knorpelnekrosen einstellen.

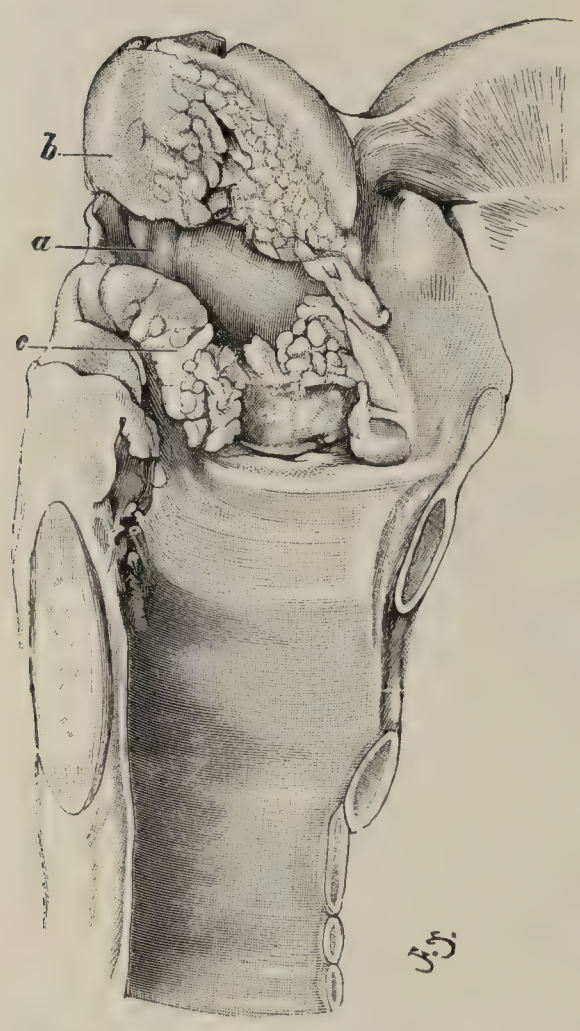

Fig. 570. Syphilitische Verschwärung des Kehlkopfes. Sagittalschnitt durch die Trachea. *a* Geschwür. *b* Verdickungen und papilläre Wucherungen am Kehldeckel. *c* Verdickungen und papilläre Wucherungen der linken Kehlkopfwand und des Taschenbandes. Nat. Gr.

Lupus der Nase und des Rachens kann auf den Kehlkopf übergreifen und zu knotigen und papillären Wucherungen und zu Geschwüren mit verdickten Rändern führen. Bei lokaler Abheilung der Prozesse bilden sich Narben und damit mehr oder minder hochgradige Verunstaltungen.

Die **syphilitische Entzündung** des Kehlkopfes kann sich zunächst als Erythem und Katarrh äußern, doch muß hervorgehoben werden, daß hierbei nicht selten schon eine auffallend starke Infiltration der Schleimhaut vorhanden ist.

Weiterhin können Erosionen entstehen, in deren Grunde und Rande die Infiltration besonders mächtig wird und beträchtlich in die Tiefe greift. Durch lokal gesteigerte entzündliche Infiltrationen können ferner lokale grauweiße oder graurötliche Schleimhauterhebungen (Laryngitis syphilitica papulosa) sich bilden, welche späterhin ebenfalls ulzerieren oder sich durch Resorption des Exsudates zurückbilden.

Die Geschwüre, welche durch Zerfall der infiltrierten Schleimhaut entstehen, sind bald nur klein und oberflächlich, bald größer und tiefer greifend. Der Grund größerer Geschwüre ist mit einem grauen Belag bedeckt, nach dessen Entfernung das weißlich gefärbte Infiltrat sichtbar wird. Am häufigsten sitzen sie am Kehldeckel oder an den Stimmbändern und der hinteren Kehlkopfwand. In seltenen Fällen nehmen sie schließlich den größten Teil des Kehlkopfinnern ein und legen auch die angrenzenden Knorpel bloß.

Eine zweite Form syphilitischer Kehlkopfgeschwüre entwickelt sich aus gummösen Knoten, welche ihren Sitz vornehmlich in der Submucosa haben und unabhängig von Pharynxerkrankungen auftreten. Am häufigsten kommen sie am Kehldeckel (Fig. 570 *a*) und an den Stimmbändern vor und können in einer solchen Zahl und Größe auftreten, daß sie das Lumen des Kehlkopfes verlegen.

Kleine Knoten können resorbiert werden, größere dagegen pflegen im Zentrum zu erweichen und nach innen durchzubrechen, so daß kesselförmige Geschwüre mit infiltrierten Rändern (Fig. 370 *a*, *b*) entstehen. Daneben kann die Infiltration und die Geschwürsbildung auch in die Tiefe greifen und zu Perichondritis und Nekrose des Knorpels führen, wobei die Entzündung häufig einen eitrigen Charakter gewinnt.

Der syphilitische Zerstörungsprozeß kann zu jeder Zeit still stehen und unter Bildung von Narbengewebe heilen. Geschieht dies erst spät, so gehen zuvor umfangreiche Teile des Kehlkopfes, z. B. der Kehldeckel, die Stimmbänder usw., verloren. Je größer die Defekte waren, desto größer werden im allgemeinen auch die Narben und die Verunstaltungen des Kehlkopfes ausfallen. Die einzelne Narbe ist weiß, derb und zieht sich stark zusammen, so daß der Kehlkopf nicht selten äußerst difform und sein Lumen, sowie sein Eingang hochgradig verengt werden. Zuweilen verwachsen benachbarte Teile, z. B. die Stimmbänder untereinander, oder es bilden sich in das Lumen des Kehlkopfes vorspringende Narbenzüge.

Die zwischen den Narben gelegene Schleimhaut wird häufig mehr oder weniger nach innen vorgedrängt. Ist sie zugleich noch der Sitz einer entzündlichen Infiltration, oder geht sie infolge der chronischen Entzündung Wucherungen ein, so bilden sich Wülste (*b*) und polypöse und papillöse (*c*) Erhebungen.

Bei **Lepra** können sich im Kehlkopf Knötchen bilden, welche zu größeren Herden konfluieren, so daß Knoten und diffuse Verdickungen der betreffenden Teile entstehen. Durch Schrumpfung, Geschwürsbildung und Vernarbung kann alsdann der Kehlkopf mehr oder minder hochgradige Verunstaltungen erleiden, welche den syphilitischen ähnlich sehen.

Bei **Rotz** kommen im Larynx Entzündungen vor, welche durch Bildung kleiner subepithelialer zelliger Knötchen gekennzeichnet sind. Durch Zerfall derselben entstehen Geschwüre, die durch Konfluenz mit andern mehr oder weniger umfangreiche Zerstörungen herbeiführen.

Bei **lymphatischer Leukämie** können lymphadenoide Herde auch an der Kehlkopfschleimhaut, besonders an den Stimmbändern, auftreten.

Über **Rhinosklerum** des Kehlkopfes und der Trachea ist § 175 des allgemeinen Teils nachzusehen.

Literatur über infektiöse Granulationswucherungen.

Bergengrün, *Kehlkopflepra, Arch. f. Laryng. II 1894.*
Chiari u. Riehl, *Lupus, Vierteljahrsschr. f. Derm. u. Syph. 1882.*
Garrè, *Primärer Lupus des Kehlkopfeinganges, Dtsch. med. Wochenschr. 1889.*
Gerhardt u. Roth, *Syphilis, Virch. Arch. 21. Bd. 1861.*
Hauff, *Die Rotzkrankheiten beim Menschen, Stuttgart 1885.*
Heinze, *Die Kehlkopfschwindsucht, Leipzig 1879.*
Jores, *Tuberkulöse Kehlkopftumoren, Zbl. f. allg. Path. VI 1895.*
Korkunoff, *Entstehung d. tub. Kehlkopfgeschwüre, D. Arch. f. klin. Med. 43. Bd. 1889.*
Lang, *Vorles. üb. Path. u. Ther. d. Syphilis, Wiesbaden 1896.*
Lewin, *Syphilis, Berl. klin. Wochenschr. 1881 u. Charité-Annalen VI 1882.*
Mackenzie, *Path. Histol. of Laryngo-Tracheal Phthisis, A. of Med. New York 1882.*
Meyer, *Larynxtuberkulose, Virch. Arch. 165. Bd. 1901.*
Schech, *Tuberkulose, Klin. Vortr. Nr. 230, 1883; Syphilis, D. A. f. klin. Med. XX 1897.*
Virchow, *Die krankhaften Geschwülste II.*

Weitere Literatur enthält § 218.

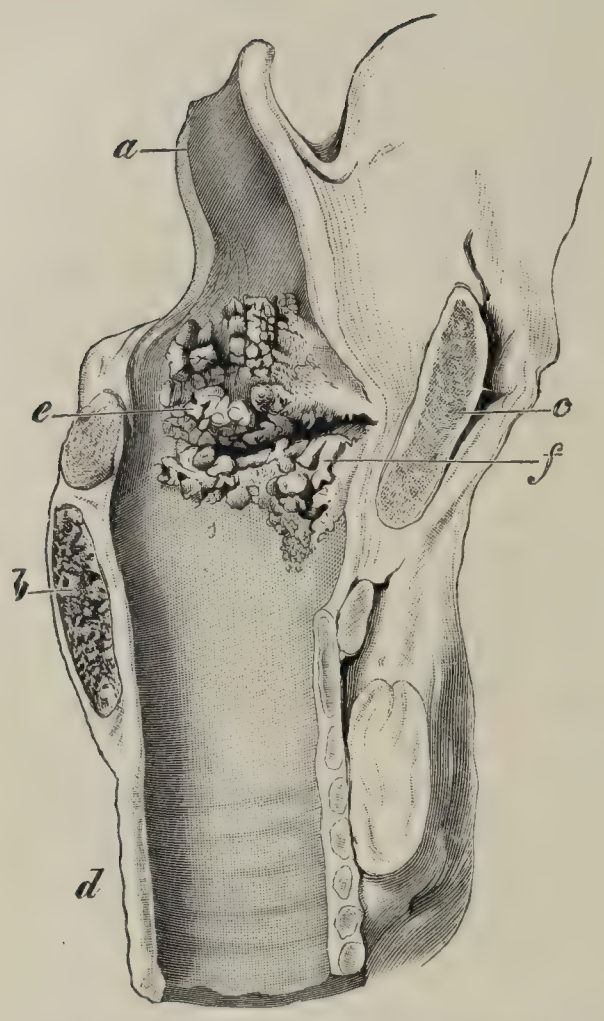

Fig. 571. Papilläre Epitheliome des Kehlkopfs. *a* Kehldeckel. *b* Verknöcherter Ringknorpel. *c* Schildknorpel. *d* Luftröhre. *e*, *f* Papillome. Nat. Gr.

§ 218. **Hyperplastische Schleimhautpolypen** sind nicht häufig, doch kommen an den falschen Stimmbändern wulstige, sowie polypöse Verdickungen vor, welche in ihrem Bau durchaus mit der normalen Schleimhaut übereinstimmen.

Papilläre Epitheliome (Fig. 571) oder **Papillome** (wohl auch als papilläre Fibrome bezeichnet) bilden die häufigste Form der Kehlkopfgeschwülste und entwickeln sich teils spontan, teils infolge von chronischen Entzündungen (Pachydermie). Sie kommen am häufigsten an den Stimmbändern vor, können eine mächtige Flächenausbreitung gewinnen und besitzen eine epidermoidale Bedeckung aus hypertrophischem, geschichtetem Plattenepithel und einen bindegewebigen Grundstock, der aus einfachen oder verzweigten, oft von Rundzellen durchsetzten, zuweilen an weiten Gefäßen reichen Papillen besteht.

Knotige Fibrome kommen ebenfalls am häufigsten an den Stimm-

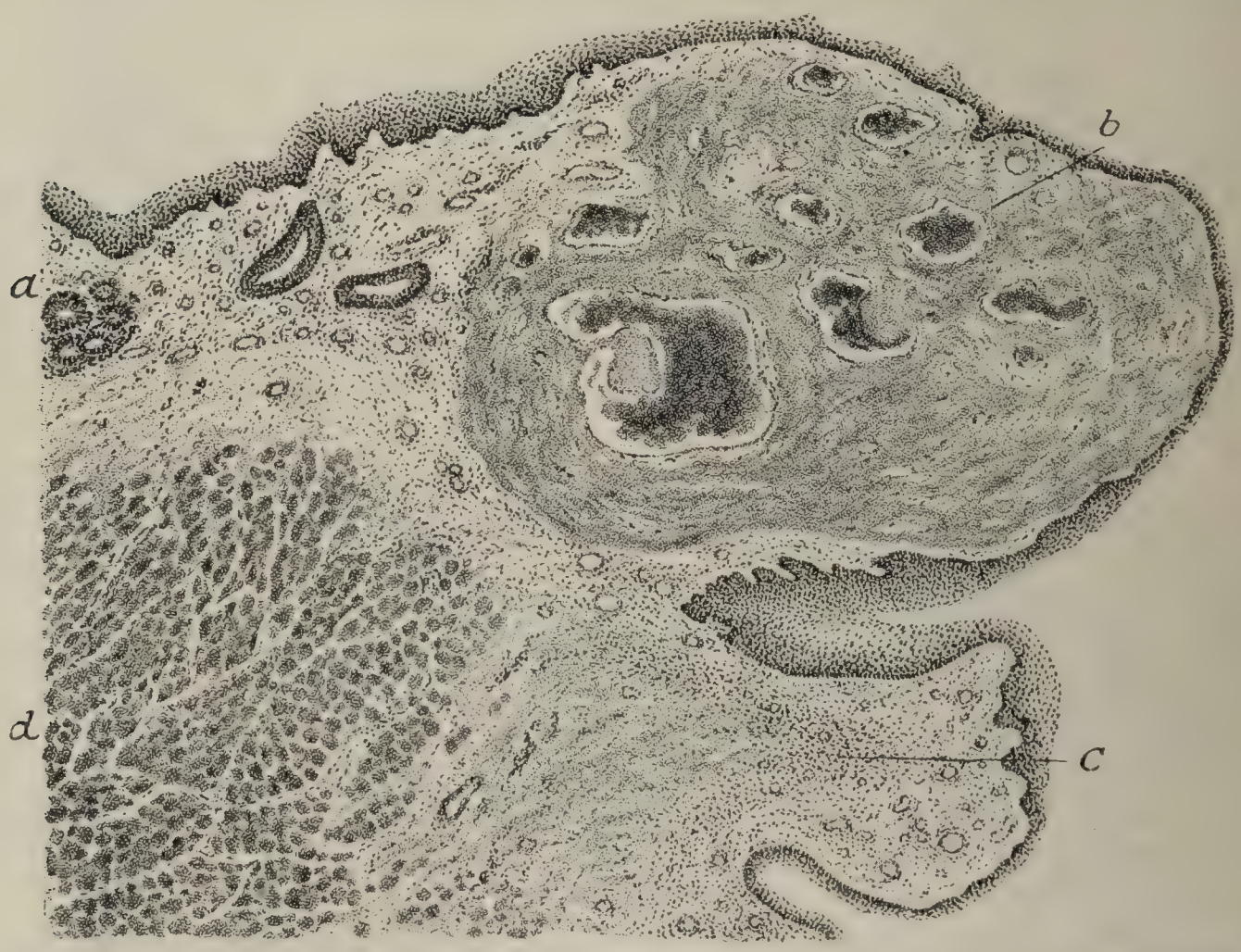

Fig. 572. Durchschnitt durch die mit einem glatten kleinen Polypen besetzte Stimmlippe (Form. Häm. Eos.). *a* Schleimhaut der Stimmlippe. *b* Aus hyalin entartetem Bindegewebe und weiten Blutgefäßen bestehender Polyp. *c* Kleinerer fibröser Polyp. *d* Muskel im Querschnitt. Vergr. 15.

bändern vor. Sie sitzen bald mit breiter, bald mit schmaler Basis auf, sind glatt oder höckerig und haben durchschnittlich Hirsekorn- bis Linsengröße, können indessen die Größe einer Haselnuß erreichen. Sie enthalten z. T. weite Blutgefäße und hyalin entartetes Bindegewebe (Fig. 572 *b*).

Lipome, Myxome und **Angiome** sind sehr selten. Etwas häufiger sind papilläre oder knotige **Sarkome.**

Chondrome sind mehrfach beobachtet; sie gehen von den Knorpeln aus und bilden kleine knotige Geschwülstchen.

Primäre Karzinome haben ihren Sitz namentlich an den Stimmbändern und den Morgagnischen Taschen und entwickeln sich in einem zuvor normalen oder bereits durch entzündliche Erkrankungen (Lupus) veränderten Gewebe. Sie bilden entweder knotige Herde oder papilläre (Fig. 573) oder auch flächenhaft ausgebreitete Wucherungen, welche das unterliegende Gewebe infiltrieren und durch Zerfall in unregelmäßig gestaltete Geschwüre mit höckerigem Grunde sich umwandeln. Im Verlaufe der Ulzeration stellt sich meist Entzündung ein, worauf das Geschwür Eiter sezerniert. Die Geschwulstbildung und die Gewebszerstörung erreichen nicht selten einen sehr hohen Grad und können das Gebiet des Kehlkopfes überschreiten.

Krebsige Wucherungen des benachbarten Ösophagus, des Pharynx und der Schilddrüse können auf das Gebiet des Larynx übergreifen und durch dessen Wand durchbrechen oder von oben in denselben hineindringen.

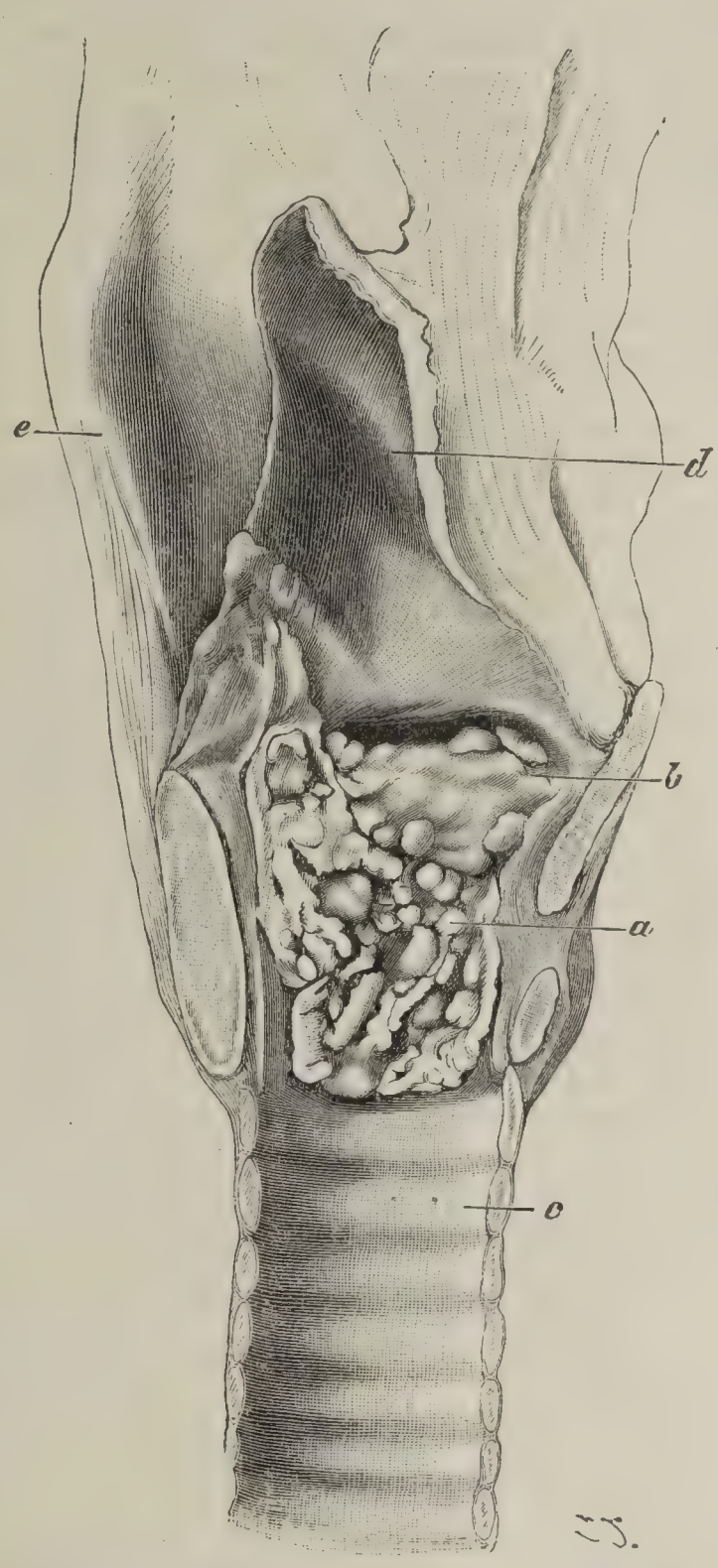

Fig. 573. Krebs des Larynx. Sagittalschnitt durch den Kehlkopf und die Luftröhre. *a* Krebsige Wucherung. *b* Linkes Stimmband. *c* Trachea. *d* Linke Hälfte des Kehldeckels. *e* Pharynxwand. Nat. Gr.

Adenome sind nur in einigen wenigen Fällen beobachtet worden. Sie bilden höckerige Geschwülste. Aus **Schilddrüsengewebe** bestehende Kehlkopftumoren sind von Ziemssen, Bruns und Paltauf beschrieben.

Cysten, welche durch Retention des Sekrets in Schleimdrüsen entstanden sind, kommen am häufigsten in den Morgagnischen Taschen und auf der Epiglottis vor, sind indessen auch hier ziemlich selten.

Von **Kehlkopfparasiten** verdienen, abgesehen von den bereits erwähnten Bakterien, nur der Soorpilz und die Trichina spiralis Erwähnung. Ersterer bildet weißliche Auflagerungen, letztere kommt in den

Kehlkopfmuskeln vor. Gelegentlich können sich auch Spulwürmer in den Kehlkopf verirren und Erstickungsanfälle herbeiführen.

Nach P. Bruns kamen unter 1100 Neubildungen des Kehlkopfs 603 Papillome, 346 Fibroide, 73 Schleimpolypen, 27 Cysten vor. 76 % der Geschwülste saßen an den wahren Stimmbändern und den vorderen Stimmbandkommissuren.

Amyloidgeschwülste, d. h. wesentlich aus Amyloidschollen bestehende Tumoren sind im Kehlkopf und Rachen mehrfach beobachtet worden und können in größerer Zahl sich entwickeln. Die Amyloidbildung erfolgt entweder im Bindegewebe der Mucosa und Submucosa selbst, oder in einer Neubildung (Fibrom, Sarkom, Granulom).

Literatur über Geschwülste des Kehlkopfes.

Baumgarten, *Kehlkopfkarzin. m. Tuberkulose, Arb. a. d. path. Inst. z. Tübingen II 1894.*
Bergeat, *Das Sarkom d. Kehlkopfes u. d. Luftröhre, Mon. f. Ohrenheilk. 1895.*
Bergengrün, *Verruca dura laryngis, Virch. Arch. 118. Bd. 1889.*
Bruns, *Die Laryngotomie 1876; Enchondrom, B. v. Bruns III 1888.*
Bruns, V., *Neue Beobachtungen über Kehlkopfpolypen, Tübingen 1873 und 1878; Kropfgeschwülste und Kehlkopf und Luftröhre; Beitr. v. Bruns 41. Bd. 1903.*
Burow, *Laryngoskopischer Atlas 1887.*
Chiari, *Enchondrom, Wiener med. Jahrb. 1883; Pachyderm. laryngis, Fortschr. d. Med. IX.*
Crone, *Lupuskarzinom, Arb. a. d. Inst. v. Baumgarten II 1894.*
Elsberg, *Angiom, Arch. of. Med. 1884, ref. Zentralbl. f. d. med. Wiss. 1884.*
Fränkel, B., *Der Kehlkopfkrebs, Dtsch. med. Wochenschr. 1889.*
Gerhardt, *Kehlkopfgeschwülste, Wien 1896.*
Göbel, *Lipomatose d. Hypopharynx. D. Zeitschr. f. Chir. 75. Bd. 1904.*
Hopmann, *Warzengeschw. d. Respirationsschleimhäute, Klin. Vortr. No. 315, Leipzig 1888.*
Jurasz, *Cysten, D. med. Wochenschr. 1884.*
Küttner, *Pachydermia laryngis, Virch. Arch. 130. Bd. 1892.*
Manasse, *Multiple Amyloidgeschwülste der oberen Luftwege, V. A. 159. Bd. 1900.*
Paltauf, *Schilddrüsentumoren i. Kehlk. u. d. Luftröhre, Beitr. v. Ziegler XI 1892.*
Polewsky, *Pachydermia laryngis, Fortschr. d. Med. IX 1891.*
Putelli, *Über Knorpelgeschwülste des Larynx, Med. Jahrb. 84. Jahrg., Wien 1889.*
Schwartz, *Des tumeurs du larynx, Paris 1886.*
Sendriak, *Die bösartigen Geschwülste des Kehlkopfes, Wiesbaden 1897 (Lit.).*
Sommerbrodt, *Cysten, Bresl. ärztl. Zeitschr. 1880.*
Virchow, *Über Pachydermia laryngis, Berl. kl. Wochenschr. u. Dtsch. med. Woch. 1887.*
Werner, *Beitr. z. Kenntn. der Papillome d. Kehlkopfes, Heidelberg 1894.*
Ziegler, *Amyloide Tumorbildung in der Zunge u. im Kehlkopf, V. A. 65. Bd. 1875*

§ 219. Die **Kehlkopfknorpel** erleiden schon unter physiologischen Verhältnissen in höherem Alter Veränderungen, welche teils in einer Zerfaserung, Zerklüftung und Auflösung, teils in einer Umwandlung des Knorpelgewebes in spongiöses Knochengewebe bestehen. Alle diese Vorgänge vollziehen sich in derselben Weise wie jene, welche bei pathologischer Ossifikation des Skelettknorpels vorkommen.

Die nämlichen **Erweichungs-** und **Verknöcherungsprozesse** treten nicht selten auch schon in früherem Alter auf, und zwar namentlich dann, wenn der Kehlkopf Sitz chronischer Entzündungen ist. Die Verknöcherung beginnt immer in den tieferen Schichten der Knorpel, kann aber von da aus auch auf die äußeren Teile übergehen.

Die Entzündung des Perichondriums, die **Perichondritis laryngea,** tritt meist sekundär, d. h. im Anschluß an eitrige und ulzeröse, tuberkulöse und syphilitische Entzündungen und karzinomatöse Geschwürsbildungen der Schleimhaut auf, kommt indessen auch als eine selbständige Affektion vor, so namentlich bei Pyämie, Variola, Typhus abdominalis, Choleratyphoid. Zuweilen geben auch Dekubitalnekrosen, welche sich bei alten und marantischen Individuen an der Hinterfläche der Ringknorpelplatte infolge des andauernden Aufliegens des Kehl-

kopfes auf der Wirbelsäule entwickeln, die Veranlassung, ebenso auch traumatische Verletzungen.

Die Perichondritis trägt am häufigsten einen eitrigen Charakter, doch kommen auch tuberkulöse, verkäsende, sowie indurierende Entzündungen vor. Die Entzündung ist fast immer nur über einen Teil des Knorpelgerüstes ausgebreitet, am häufigsten über kleinere oder größere Teile des Ringknorpels und der Gießbeckenknorpel. Die Ansammlung eines Exsudats an der Oberfläche der Knorpel bewirkt zunächst eine mehr oder weniger erhebliche Schwellung der betreffenden Teile. Weiterhin wird der Knorpel in größerer oder geringerer Ausdehnung nekrotisch. Bricht der perichondritische Abszeß nach außen

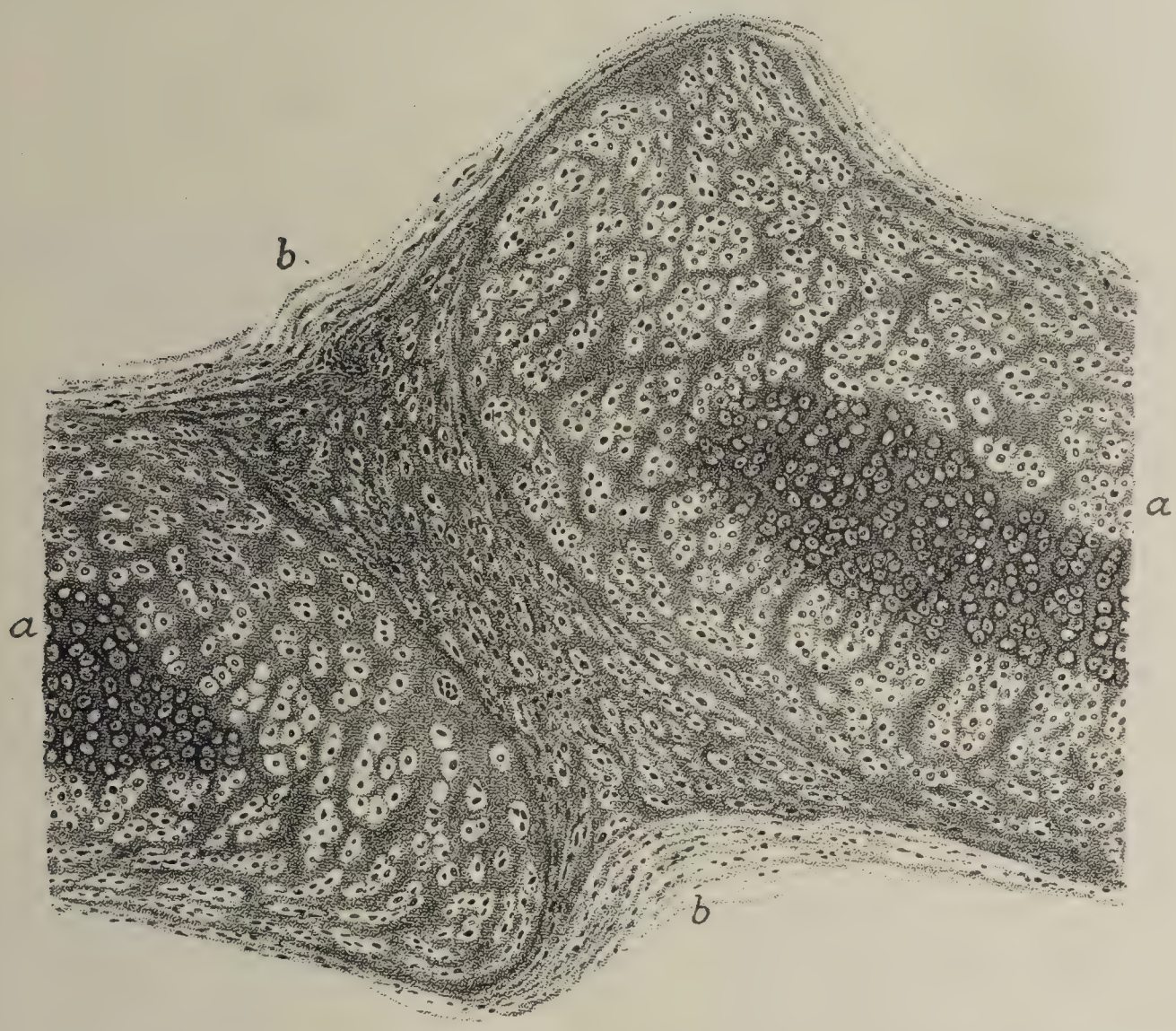

Fig. 574. Geheilte 52 Tage alte Trachetomiewunde im Knorpelring, (Form. Häm. Eosin). *a* Alter Knorpel. *b b* Aus dem Perichondrium hervorgegangenes, in Knorpelgewebe übergehendes Bindegewebe. Vergr. 60.

oder nach innen durch, so kann der nekrotische Knorpel exfoliiert und ausgestoßen werden. An den Durchbruch des Eiters nach innen schließen sich häufig Entzündungen der Bronchien und der Lunge, an denjenigen nach außen perilaryngeale Abszeßbildungen an.

Nach Entleerung des Eiters und Ansstoßung des toten Knorpels kann die Affektion durch Granulations- und Narbenbildung heilen. Sind größere Knorpelteile oder ganze Knorpel verloren gegangen, so entstehen hochgradige Verunstaltungen. Kleine Defekte im Knorpel füllen sich mit Bindegewebe. Knorpelreproduktion findet nur in sehr geringem Umfange statt.

Heilung von Knorpelfrakturen und **Laryngotomiewunden** erfolgt durch Bindegewebsneubildung vom Perichondrium aus. Dieselbe kann jedoch später durch Metaplasie in Knorpelgewebe (Fig. 574) übergehen.

In seltenen Fällen entstehen an den Kehlkopfknorpeln knorpelige Exkreszenzen, sog. **Ekchondrosen,** nach Verknöcherung der Knorpel auch **Exostosen.** Sie entwickeln sich am häufigsten in der Umgebung der Gelenke, sind meist nur sehr klein und erreichen nur sehr selten die Größe einer Erbse, doch sind einige Fälle beschrieben, in welchen die Neubildung diese Größe überstieg.

Literatur über Veränderungen des Kehlkopfknorpels.

Gerhardt, *Laryngologische Beiträge, D. Arch. f. klin. Med. XI 1873.*
Lewin, *Zur Lehre von der Perichondritis laryngea, Charité-Annalen XII 1887.*
Schottelius, *Die Kehlkopfknorpel, Wiesbaden 1879.*

III. Pathologische Anatomie der Luftröhre.

§ 220. Die **Trachea** bildet eine bindegewebige Röhre, deren Wand durch Knorpelringe Festigkeit gewinnt und durch zirkulär verlaufende Bündel glatter Muskelfasern im hinteren, rein membranösen Abschnitt verengert werden kann. Sie ist mit geschichtetem, flimmerndem Zylinderepithel ausgekleidet, das einer glatten Basalmembran aufsitzt. Das Bindegewebe schließt zahlreiche Schleimdrüsen und lymphadenoides Gewebe ein.

Von **Mißbildungen** sind zu erwähnen: abnorme Kürze, abnorme Enge, Atresie, Kommunikation mit dem Ösophagus (vgl. § 169, S. 578, Fig. 456) oder, als Reste einer solchen, Bildung einer Cyste mit Flimmerepithel hinter der Luftröhre, Mangel oder Gabelung oder Verschmelzung von Trachealringen, Bildung eines überzähligen Bronchus, der über dem an gewöhnlicher Stelle gelagerten eparteriellen Aste des rechten Stammbronchus liegt und (Chiari) einen auf die Trachea gerückten zweiten eparteriellen Ast des Stammbronchus darstellt und bei rudimentärer Entwicklung sich als Trachealdivertikel präsentieren kann. Endlich können auch Reste der Kiemenspalten, sogen. angeborene Halsfisteln, in die Trachea einmünden.

Erworbene Dilatationen der Luftröhre sind im ganzen nicht häufig, doch kommen sowohl diffuse, als auch ampullenförmige und sackartige Erweiterungen (Tracheocelen) vor, und es können sich letztere sowohl durch herniöse Ausstülpung der Schleimhaut, als auch durch sackige Erweiterung von Schleimdrüsen bilden.

Verengerungen werden am häufigsten durch äußere Kompression, seltener durch Strukturveränderungen der Luftröhre selbst herbeigeführt. In ersterem Sinne wirken namentlich Strumen, sowie andere am Halse sich entwickelnde Geschwülste, ferner auch peritracheal gelegene Abszesse und Aortenaneurysmen, in letzterem Narben, sowie Gewebsneubildungen im Innern der Luftröhre.

Die Kompression kann sowohl eine einseitige, als auch eine doppelseitige sein. Bei lange andauernder Kompression kann der Knorpel atrophisch werden oder in Bindegewebe sich umwandeln, doch ist zu bemerken, daß man häufig selbst bei hochgradiger Kompression degenerative Vorgänge am Knorpel vermißt.

Durch degenerative Prozesse an den Knorpelringen kann es nach Simmonds bei älteren Leuten zu abnormer Nachgiebigkeit und Ver-

biegung derselben mit seitlicher Verengerung der Luftröhre kommen, so daß die Trachea die Form einer Säbelscheide erhält.

Perforationen der Luftröhre werden, abgesehen von traumatischen Verletzungen, am häufigsten durch krebsige und sarkomatöse Ulzerationen, welche von dem Ösophagus und der Schilddrüse ausgehen, sowie durch Aortenaneurysmen, peritracheale Abszesse und vereiternde Lymphdrüsen, sodann auch durch ulzeröse Prozesse im Innern der Luftröhre selbst herbeigeführt. Bei Aneurysmen wird die verdünnte Wand des Sackes zwischen den Knorpelringen vorgedrängt; auch die Einwucherung krebsiger oder sarkomatöser Neubildungen, sowie das Eindringen entzündeter Strumen erfolgen zunächst zwischen den Knorpelringen.

Fig. 575. Eitrig desquamativer Katarrh der Trachea bei Masern (Alk. Häm. Eosin). *a* Belag aus Eiterkörperchen und abgestoßenem Epithel. *b* Stehen gebliebene Lage der tiefsten Epithelschicht. *c* Grenzlamelle. *d* Hyperämisches und infiltriertes Bindegewebe der Mucosa. *e* Infiltrierte Submucosa mit Schleimdrüsen. Vergr. 100.

Entzündungen der Trachealschleimhaut werden durch dieselben Schädlichkeiten verursacht wie diejenigen des Kehlkopfes. Bei **schleimigem Katarrh** findet eine reichliche Produktion von Schleim von seiten des Epithels und der Drüsen statt, und man sieht nicht selten in den Ausführungsgängen der Schleimdrüsen Schleimpfröpfe in Form grauer (abwischbarer) Knötchen, die Tuberkeln ähnlich sehen. Bei eitrig desquamativem Katarrh (Fig. 575) finden sich in Schleim eingebettet reichlich Eiterkörperchen und desquamierte Epithelien (*a*) der Schleimhaut aufgelagert. Das Bindegewebe der Mucosa (*d*) und Submucosa (*e*) ist zellig infiltriert. Bei **croupöser Entzündung** geht das Epithel ganz verloren. Die Fibrinmembranen (Fig. 576 *a*), die oft eine röhrenförmige Auskleidung der Trachea bilden, liegen der geschwellten Basalmembran unmittelbar auf. Die Loslösung der Croupmembranen erfolgt hier weit leichter als im Kehlkopf, wo Fibrinfäden namentlich im Papillentragenden Teil der Schleimhaut sehr fest haften und sich zum Teil auch in das Bindegewebe der Schleimhaut fortsetzen.

Nicht allzuselten sind **multiple Knochenbildungen** (Fig. 577 *d*), welche zierliche Spangen und Platten bilden, in der Schleimhaut ihren Sitz haben und sich in großer Zahl über die ganze Luftröhre verbreiten. Sie treten im Gefolge chronisch entzündlicher, besonders tuberkulöser Prozesse auf.

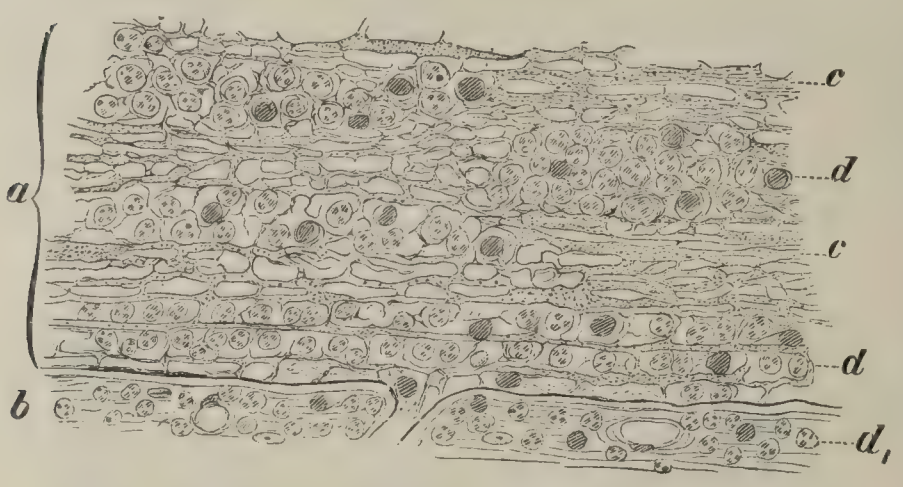

Fig. 576. Croupöse Membran aus der Trachea. *a* Durchschnitt durch die Membran. *b* Oberste Lage der Schleimhaut mit Eiterkörperchen (*d*) durchsetzt. *c* Fibrin-Fäden und -Körner. *d* d_1 Eiterkörperchen. Vergr. 250.

Miliartuberkulose der Trachealschleimhaut ist selten. Häufiger ist die **chronische Tuberkulose,** bei welcher sich subepitheliale Wucherungen und zellige Infiltrationen bilden, die später zerfallen, so daß kleinere und größere Geschwüre (Fig. 568 *b*) entstehen. Zuweilen greifen dieselben auch auf tiefer gelegene Teile über, so daß die Trachealringe teilweise freigelegt werden und durch perichondritische Prozesse zugrunde gehen.

Die **syphilitischen Erkrankungen** äußern sich in derselben Weise wie am Kehlkopf und pflanzen sich auch häufig von letzterem auf die

Fig. 577. Knochenbildung in der Trachealschleimhaut. Querschnitt (Alk. Häm. Eosin). *a* Mucosa. *b* Submucöse Drüsenschicht. *c* Trachealknorpel. *d* Knochen. *e* Granulationsherde (tuberkulöse) in der Mucosa. Vergr. 40.

Trachea fort, können indessen auch selbständig in der Trachea auftreten. In diesen Fällen haben sie ihren Sitz meist in den tieferen Teilen und kombinieren sich häufig mit Bronchialsyphilis. Tiefergreifende Zerstörungen hinterlassen bei ihrem Abheilen weiße Narben, durch welche die Luftröhre nicht selten verunstaltet und stenosiert wird. An den Rändern der Geschwüre entstehen nicht selten papillöse Wucherungen, welche sich zum Teil mit geschichtetem Plattenepithel bedecken.

Nach Tracheotomie bilden sich zuweilen **Granulationswucherungen,** welche die Trachea in erheblichem Grade verengen.

Fig. 578. Sarkom der Mucosa der Trachea. Längsschnitt. *a* Knorpelringe, z. T. verknöchert. *b* Drüsenhaltige Mucosa. *c* Sarkom. Vergr. 10.

Primäre Geschwülste der Trachea sind selten. Beobachtet sind Fibrome, Sarkome (Fig. 578 *c*), Chondrome, Osteome, Adenome und Karzinome. Häufiger kommen sekundäre Geschwulstbildungen vor, welche vom Ösophagus oder der Schilddrüse aus in die Trachea eingewuchert sind.

Cysten können sich durch Sekretretention aus den Schleimdrüsen entwickeln. Sie sitzen meist an der Hinterwand, können Haselnuß- bis Walnußgröße erreichen und drängen sich dann meist nach außen in den zwischen Trachea und Ösophagus gelegenen Raum vor.

Literatur zur pathologischen Anatomie der Trachea.

d'Ajutolo, *Una trachea con tre bronchi, Mem. d. R. Accad. di Bologna VI 1885.*
v. Bruns, *Die Neubildungen d. Luftröhre, Hdb. d. Laryngologie, Wien 1898.*
Chiari, *Mißbildungen d. Trachea, B. v. Ziegler V 1889; Doppelter eparterieller Seitenbronchus, Z. f. Heilk. X 1889; Kongen. Divertikel d. r. Stammbronchus, Prag. med. Wochenschr. 1890; Dreiteilung der Trachea, ib. 1891.*
v. Czyhlarz, *Pulsionsdivertikel d. Trachea, Zbl. f. allg. Path. VIII 1897.*
Dennig, *Knochenbildung in der Trachealschleimhaut, Beitr. v. Ziegler II 1888.*
Eppinger, *Pathol. Anat. d. Larynx u. d. Trachea, Handb. v. Klebs, Berlin 1880.*
Fränkel, E., *Über Tracheal- u. Schilddrüsensyphilis, D. med. Woch. 1887.*
Gruber, *Retrotracheale Retentionsgeschwulst, Virch. Arch. 47. Bd. 1869.*
Hammer, *Über Knochenbildung in der Trachealschleimhaut, Ztschr. f. Heilk. X 1889.*
Hedinger, *Primäre Tuberk. der Trachea u. Bronchien, Verh. d. path. Ges. VII 1904.*
Heimann, *Knochenbildung in der Schleimhaut der Trachea, Virch. Arch. 116. Bd. 1889.*
Kopp, *Syphilis u. Geschwülste, D. Arch. f. klin. Med. XXXII 1883.*

Oestreich, *Der prim. Trachealkrebs, Z. f. klin. Med. XXVIII 1895 (Lit.).*
Petit, *Les tumeurs gazeuses du cou, Rev. de chir. 1889.*
Pick, *Prim. Krebs, Prag. med. Wochenschr. 1891.*
v. Recklinghausen, *Multiple Ekchondrosen d. Luftwege, Zbl. f. a. P. IX 1898.*
Reger, *Syphilis, D. Arch. f. klin. Med. XXIII 1879.*
Reiche, *Trachealkarzinom, Zentralbl. f. allg. Path. IV 1893.*
Rose, *Kompressionsstenose, Langenbecks Arch. XXII 1878.*
v. Schroetter, *Sclérome de la trachée, Ann. des mal. de l'oreille etc. XXVII 1901.*
Simmonds, *Cysten d. retrotrach. Schleimdrüsen, Mitt. d. Hamburger Krankenanst. 1901; Alterssäbelscheidentrachea, Virch. Arch. 179. Bd. 1905.*
Steudener, *Knochenbildung in der Trachealschleimhaut, Virch. Arch. 114. Bd. 1898.*
Stilling, *Flimmercyste des Mediastinum anticum, Virch. Arch. 114. Bd. 1888.*
Vierling, *Syphilis, Tumoren, D. Arch. f. klin. Med. XXI 1878.*

IV. Pathologische Anatomie der Bronchien.

§ 221. Die **Bronchien** sind im ganzen ähnlich gebaut wie die Trachea und besitzen ebenfalls ein geschichtetes Flimmerepithel (Fig. 579 *a*, a_1), das in den kleinen Bronchien in ein einfaches Zylinderepithel (Fig. 580) übergeht. Alle Bronchien enthalten in ihrer Wand zirkulär verlaufende, glatte Muskelfasern, deren Kontraktion die Schleimhaut in Falten legt. Die Wand der größeren Bronchien wird durch

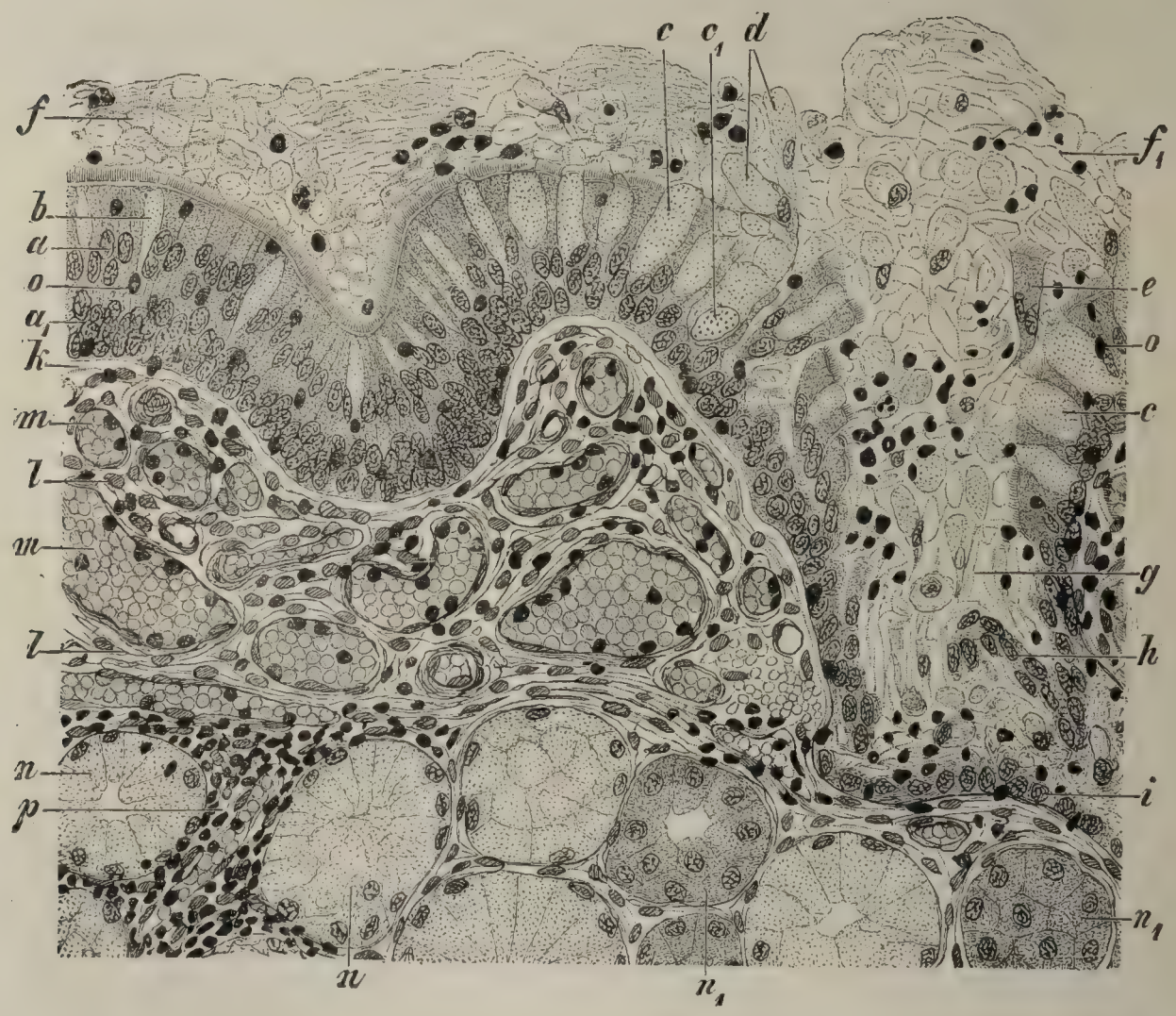

Fig. 579. Bronchitis catarrhalis recens (M. Fl. Anilinbraun). *a* a_1 Epithel. *b* Becherzellen. *c* Hochgradig verschleimte Zellen. c_1 Verschleimte Zelle mit verschleimtem Kern. *d* Abgestoßene verschleimte Zellen. *e* Abgestoßene Flimmerzellen. *f* Aus Schleimtropfen, f_1 aus fädigem Schleim und Eiterkörperchen bestehende Auflagerung. *g* Mit Schleim und Zellen gefüllter Ausführungsgang einer Schleimdrüse. *h* Abgestoßenes Epithel des Ausführungsganges. *i* Stehengebliebenes Epithel des Ausführungsganges. *k* Gequollene hyaline Basalmembran. *l* Bindegewebe der Mucosa, zum Teil zellig infiltriert. *m* Weite Blutgefäße. *n* Mit Schleim gefüllte Schleimdrüsen. n_1 Schleimdrüsenbeeren ohne Schleim. *o* Wanderzellen im Epithel. *p* Zellige Infiltration des Bindegewebes der Schleimdrüsen. Vergr. 120.

eingelagerte Knorpelplättchen gestützt und schließt Schleimdrüsen (Fig. 579 n, n_1) und lymphadenoides Gewebe ein. Den Übergang ins Lungengewebe vermittelt ein an Blut- und Lymphgefäßen reiches Bindegewebe.

Die **krankhaften Veränderungen der Bronchien** schließen sich im allgemeinen enge an die entsprechenden Prozesse im Kehlkopf und in der Luftröhre an. Es kommen indessen denselben auch mancherlei Eigentümlichkeiten zu.

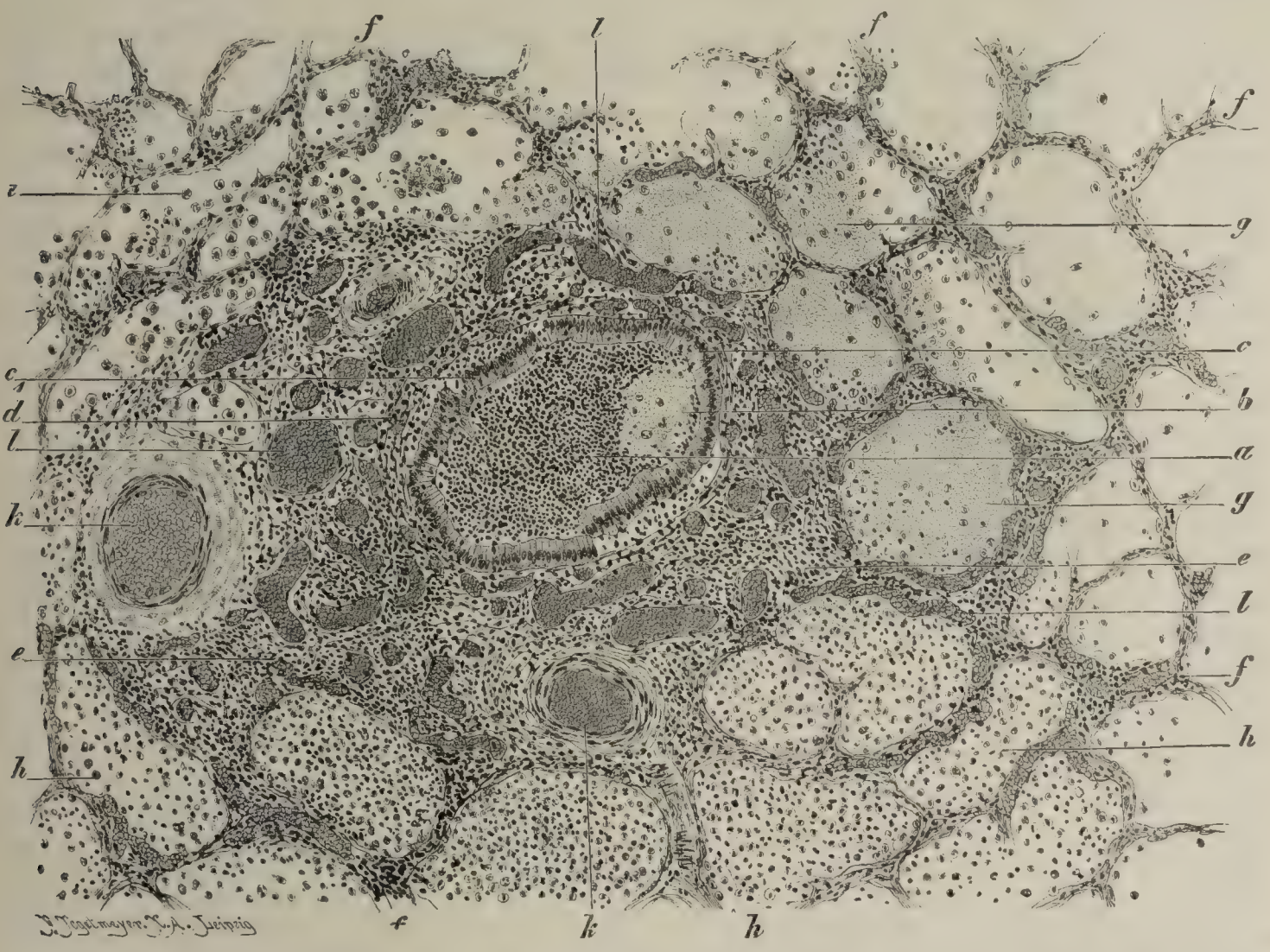

Fig. 580. Eitrige Bronchitis, Peribronchitis und peribronchiale Bronchopneumonie bei einem Kinde von 1¼ Jahren (M. Fl. Häm. Eos.). *a* Eitriger, *b* schleimiger Bronchialinhalt. *c* c_1 Von Rundzellen durchsetztes, teilweise abgehobenes (c_1) Bronchialepithel. *d* Zellig infiltrierte Bronchialwand mit stark gefüllten Blutgefäßen. *e* Zellig infiltriertes peribronchiales und periarterielles Bindegewebe. *f* Septen zwischen den Lungenalveolen, zu einem Teil zellig infiltriert. *g* Fibrinöses Exsudat in den Alveolen. *h* Alveolen, mit zellreichem, *i* solche mit zellarmem Exsudat gefüllt. *k* Lungenarterien im Querschnitt. *l* Stark mit Blut gefüllte bronchiale, peribronchiale und interacinöse Gefäße. Vergr. 45.

Blutungen treten teils in Form kleinerer Ekchymosen, teils auch in größeren Extravasaten auf, so daß sich Blut dem Bronchialsekret beimischt. Sie sind teils Folgen von Zirkulationsstörungen, teils abhängig von Gefäß- und Gewebsalterationen. Bei angeborener oder erworbener hämorrhagischer Diathese kommen selbst abundante Blutungen vor, so daß die Bronchien zum Teil mit Blut gefüllt werden. In der Schleimhaut selbst bilden sich blutige Suffusionen. Bei Unterdrückung der Menses können vikariierende Bronchialblutungen auftreten.

Das in die Bronchien ergossene Blut kann in die Lunge aspiriert werden und Lungenhämorrhagien vortäuschen.

Die häufigste Bronchialaffektion ist die **Bronchitis,** welche meist durch Infektion (Diphtherie, Masern, Keuchhusten, Influenza, Pneumoniekokken, Eiterkokken, Tuberkelbazillen usw.) verursacht wird, indessen auch durch andere Schädlichkeiten, z. B. durch reizende Gase oder durch Staub hervorgerufen werden kann; sie schließt sich oft an Laryngitis und Tracheitis oder an Lungenerkrankungen an, kann aber auch die erste Erscheinung der Infektion sein und selbständig verlaufen oder sekundär sich auf die Lunge oder auf die Trachea oder den Larynx verbreiten. Stauungen in der Lunge begünstigen die Entstehung von Entzündungen und erschweren die Heilung.

Sofern die Entzündung in der Mucosa ihren hauptsächlichen Sitz hat, kann man sie als **Endobronchitis** bezeichnen. Ergreift sie, von innen nach außen fortschreitend, das peribronchiale Gewebe, oder verbreitet sich eine Lungenentzündung direkt oder durch Vermittlung der Lymphbahnen auf letzteres, so kommt es zu einer **Peribronchitis** (Fig. 580 *e*), und es kann dieselbe, da im peribronchialen Gewebe reichlich Lymphgefäße liegen, sich auch unabhängig von Endobronchitis weiter verbreiten.

Bei der **katarrhalischen Bronchitis** (Fig. 579) liefert die Schleimhaut entweder ein schleimiges (*f*, f_1) oder ein seröses oder ein eitriges oder ein gemischtes Sekret (Fig. 580 *a*, *b*). Der Schleim, der namentlich bei frischen Katarrhen reichlich sezerniert wird, stammt teils von dem Deckepithel, dessen Zellen verschleimen (Fig. 579 *b*, *c*, c_1) und den Schleim danach entleeren oder sich abstoßen (*d*), teils von den in der Bronchialwand gelegenen Schleimdrüsen (*n*), aus deren Ausführungsgängen hierbei nicht selten ganze Schleimpfröpfe (*g*) austreten. Von Zellen enthalten die verschiedenen katarrhalischen Bronchialsekrete Eiterkörperchen und Epithelien (*e*), welche meistens bald durch Verschleimung (*d*) zugrunde gehen.

Ist das Sekret sehr reichlich und dabei serös, zellenarm, so bezeichnet man die Bronchitis als eine **Bronchorrhoea serosa,** ist es mehr puriform, als **Bronchoblennorrhoea.** Gerät das Sekret durch Fäulnisorganismen in Zersetzung und wird es fötid, so nennt man den Prozeß **fötide** oder **putride Bronchitis.**

Bei allen Bronchitisformen ist die Bronchialmucosa von Zellen mehr oder weniger reichlich durchsetzt (Fig. 579 *l*, *o*, *p*), am stärksten bei eitriger (Fig. 580 *c*, c_1, *d*) und putrider Bronchitis, bei welcher meist auch die äußeren Schichten der Bronchialwand (*d*) und das peribronchiale Gewebe (*e*) infiltriert sind. Bei eitrigen Formen des Katarrhs kann das von den auswandernden Zellen durchsetzte Epithel stellenweise abgehoben werden (Fig. 580 *c*, c_1) und bei länger dauernder Entzündung stellenweise durch Verschleimung und Desquamation verloren gehen.

Bei Erwachsenen lokalisiert sich die Entzündung meist auf die größeren Bronchien, das Sekret ist oft spärlich und zäh schleimig (trockener Katarrh). Bei Kindern dagegen, ebenso bei alten Leuten mit schlechteren zirkulatorischen Verhältnissen, greift dieselbe gern auf die kleinen Bronchien über und führt zu Bronchiolitis oder kapillarer Bronchitis.

Hält eine Bronchitis lange Zeit an, so stellen sich häufig Atrophie der spezifischen Bestandteile, stellenweise auch hypertrophische Wucherungen des Bindegewebes ein. Die epitheliale Auskleidung gestaltet

sich oft unregelmäßig, besteht da und dort aus ein- oder mehrschichtigen kubischen oder platten polymorphen Zellen.

Croupöse Entzündung der Bronchien kommt am häufigsten neben Croup der Trachea, selten ohne letzteren vor und ist meist durch das Gift der Diphtherie verursacht, kann indessen durch verschiedene Schädlichkeiten, z. B. auch durch aspirierte Mundflüssigkeiten, herbeigeführt werden. Ferner ist die croupöse Pneumonie stets von einer mehr oder weniger ausgebreiteten croupösen Exsudation in den kleinen Bronchien begleitet. Die Schleimhaut bedeckt sich dabei mit weißlichen Membranen, deren Dicke, abgesehen von der croupösen Pneumonie, meist nur in den größeren Bronchien erheblich ist, während in den kleineren Bronchien sich meist nur zarte Fibrinflocken bilden, welche sich allmählich verlieren und durch katarrhalisches Sekret ersetzt werden.

Neben diesen akuten Formen croupöser Entzündung kommt auch eine **chronische fibrinöse Bronchitis** vor, bei welcher sich anfallsweise von Zeit zu Zeit feste, kohärente aus Schleim und Fibrin bestehende Exsudatsmembranen in den Bronchien bilden, die oft in zusammenhängenden, baumförmig verzweigten Massen ausgehustet werden und einen Abguß des Bronchialbaumes darstellen.

Diphtheritische und **brandige Verschorfungen** der Bronchialschleimhaut sind selten. Am ehesten entstehen dieselben, wenn nekrotische brandige Massen aus der Lunge in die Bronchien gelangen, oder wenn heftig ätzend wirkende Substanzen in den Bronchialbaum aspiriert werden. Es können sich infolgedessen hämorrhagische Entzündungen einstellen und Teile der Schleimhaut oder auch der tieferen Wandschichten brandig werden.

Unter dem Einfluß ätzender gasförmiger oder korpuskulärer Substanzen und schwerer Infektionen (Masern) kann es zueiner Bronchitis und Bronchiolitis fibrosa obliterans (Lange, Fränkel) kommen, d. h. einer nekrotisierenden Entzündung der Bronchialwand, in deren Gefolge sich knötchenförmige bindegewebige Wucherungen bilden, die das Lumen, besonders die Bronchiolen, mehr oder weniger verschließen. Durch Übergreifen des Prozesses auf das benachbarte Lungengewebe kann es auch zu bindegewebiger Wucherung im Innern von Alveolen kommen.

Das **Asthma bronchiale** stellt einen mit hochgradiger Atemnot verbundenen anfallsweise auftretenden Krampfzustand der Bronchialmuskulatur, verbunden mit reichlicher Sekretbildung, dar. Man findet in dem Sekret $^1/_2$—$^1/_1$ mm dicke und ein bis mehrere cm lange durchscheinende oder grauweiße, oder auch gelbe, zähe, spiralig gewundene Fäden und Bänder, die einen zentralen dichteren Faden enthalten und mehr oder weniger Zellen einschließen. Curschmann hat daraus Veranlassung genommen, diesen Prozeß als Bronchiolitis exsudativa, eine besondere Form der Bronchitis, aufzustellen. Nach Leyden, Levi und A. Fränkel kommen die Spiralen namentlich bei Bronchopneumonien mit reichlicher Epitheldesquamation in Alviolen und Bronchien vor. Kaufmann fand sie wiederholt hinter Stenoszierungen der Bronchien verschiedensten Ursprungs.

Ein häufiger Befund im asthmatischen Sputum sind ferner nadelförmige Oktaeder, welche als Charcot-Leydensche Kristalle bezeichnet werden, und eosinophile Leukocyten (Müller). — Die Kristalle werden teils mit der starken Epitheldesquamation (B. Levi), teils mit dem gleichzeitigen Auftreten der eosinophilen Leukocyten in Beziehung gesetzt.

Tuberkulose der Bronchien ist eine häufige Begleiterscheinung tuberkulöser Erkrankungen der Lunge, hat daher ihren Sitz auch am

häufigsten in den kleinen, den tuberkulösen Lungenherden am nächsten gelegenen Bronchien, kann sich aber von da aus über einen großen Teil des Bronchialgebietes verbreiten. Der Prozeß beginnt auch hier mit der Bildung grauer zelliger Knötchen (Fig. 581*c*), welche etwas über die Oberfläche sich erheben. Durch Zerfall der verkäsenden Knötchen entstehen kleine Geschwüre (*d*), deren Grund und Rand meist einen nekrotischen, weißlichen Belag besitzen, und deren Umgebung gerötet ist.

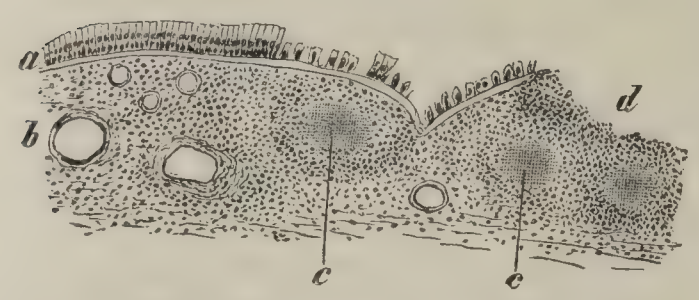

Fig. 581. Tuberkulose der Bronchialschleimhaut. *a* Epithel. *b* Bindegewebe der Mucosa, zellig infiltriert. *c* Tuberkel. *d* Rand eines kleinen Geschwürs. Vergr. 25.

Durch stetig fortschreitenden Zerfall des infiltrierten Randes und Grundes können dieselben zu erheblicher Größe heranwachsen und mit benachbarten Geschwüren verschmelzen, so daß umfangreiche, meist unregelmäßig gestaltete, nicht selten zum Teil auf die Bronchialknorpel reichende Geschwürsflächen entstehen. In kleinen Bronchien verfällt nicht selten die ganze Wand der Nekrose und dem Zerfall.

Syphilitische Entzündungen der Bronchien kommen nur selten vor und treten in denselben Formen auf wie in dem Larynx und der Trachea. Sie können umfängliche Zerstörungen herbeiführen und hinterlassen strahlige Narben, durch welche das Bronchialrohr erheblich verunstaltet und verengt werden kann.

Literatur.

Arnold, J., *Lymphatisches Gewebe in den Lungen, Virch. Arch. 80. Bd. 1880.*
Auld, *The pathol. histol. of bronchial affections, London 1892.*
Babes, *Bronchites hémorrhagiques, Arch. de méd. exp. V 1893; Étiologie de cert. formes de bronchites, Ann. de l'Inst. de Path. de Bucarest IV 1894.*
Berkast, *On bronchial Asthma, London 1889 (Lit.).*
Curschmann, *Bronchitis exsudativa, D. Arch. f. klin. Med. XXXII 1883.*
David, *Les microbes de la bronche, Paris 1890.*
Fischer, *Veränderungen bei der Bronchitis u. Bronchiektasie, Beitr. v. Ziegler V 1889.*
Frankenhäuser, *Bau der Tracheobronchialschleimhaut, Petersburg 1879.*
Fränkel, A., *Asthma, Eulenburgs Realenzykl. II 1894 (Lit.) u. D. med. Woch. 1900; Bronchostenose, D. med. Woch. 1904.*
Grandy, *Chronischer Bronchialcroup. Zbl. f. allg. Path. VIII 1897.*
Hart, *Lungenerkrank. bei Masern, D. Anh. f. klin. Med. 1903.*
Hedinger, *Primäre Tuberk. d. Trachea u. Bronchien, Verh. d. path. Ges. VII 1904.*
Herzog, *Bronchitis fibrinosa, Zbl. f. allg. Path. VIII 1897.*
Hitzig, *Ätiologie d. putriden Bronchitis, Virch. Arch. 141. Bd. 1895.*
Lange, *Bronchitis u. Bronchiolitis obliterans, D. Arch. f. klin. Med. 70. Bd. 1901.*
Leyden, *Tyrosinkristalle im Sputum, Virch. Arch. 54. Bd. 1878.*
Leyden u. Salkowski, *Zur Kenntnis d. Bronchialasthma, Virch. Arch, 54. Bd. 1872.*
Müller, *Die Erkrank. d. Bronchien, Die deutsche Klinik Bd. IV 1904.*
Ritchie, *Bacteriology of Bronchitis, Journ. of Path. VII 1900.*
Ruge, *Die Zentralfäden in den Curschmannschen Spiralen, Virch. Arch. 135. Bd. 1894.*
Schmidt, *Bronchitis fibrinosa chronica, Zbl. f. allg. Path. X 1899.*
Sokoloff, *Entzündung der Luftwege, Virch. Arch. 68. Bd. 1876.*
Zenker, *Kristalle im Sputum, D. Arch. f. klin. Med. XVIII 1876 u. XXXII 1883.*

§ 222. **Verengerung** und **Verschluß der Bronchien** treten am häufigsten infolge von Entzündung ein und werden durch die Schwellung der Bronchialwand und durch Ansammlung von Sekret und Exsudat (Fig. 580 *a*, *b*, *c*, *d*) verursacht. In der Mehrzahl der Fälle ist der Verschluß ein vorübergehender, indem das an der Ober-

fläche angesammelte Sekret durch Expektoration und Resorption wieder entfernt wird und die Schwellung der Bronchialwand schwindet. Es kann derselbe indessen auch ein bleibender sein, so namentlich bei Tuberkulose, bei welcher die Wand der Bronchien erhebliche Veränderungen erleidet, während die in den Bronchien sich ansammelnden Massen eine käsige Beschaffenheit zeigen.

Die verkästen Sekretpfröpfe können im Laufe der Zeit verkalken und Bronchialsteine bilden.

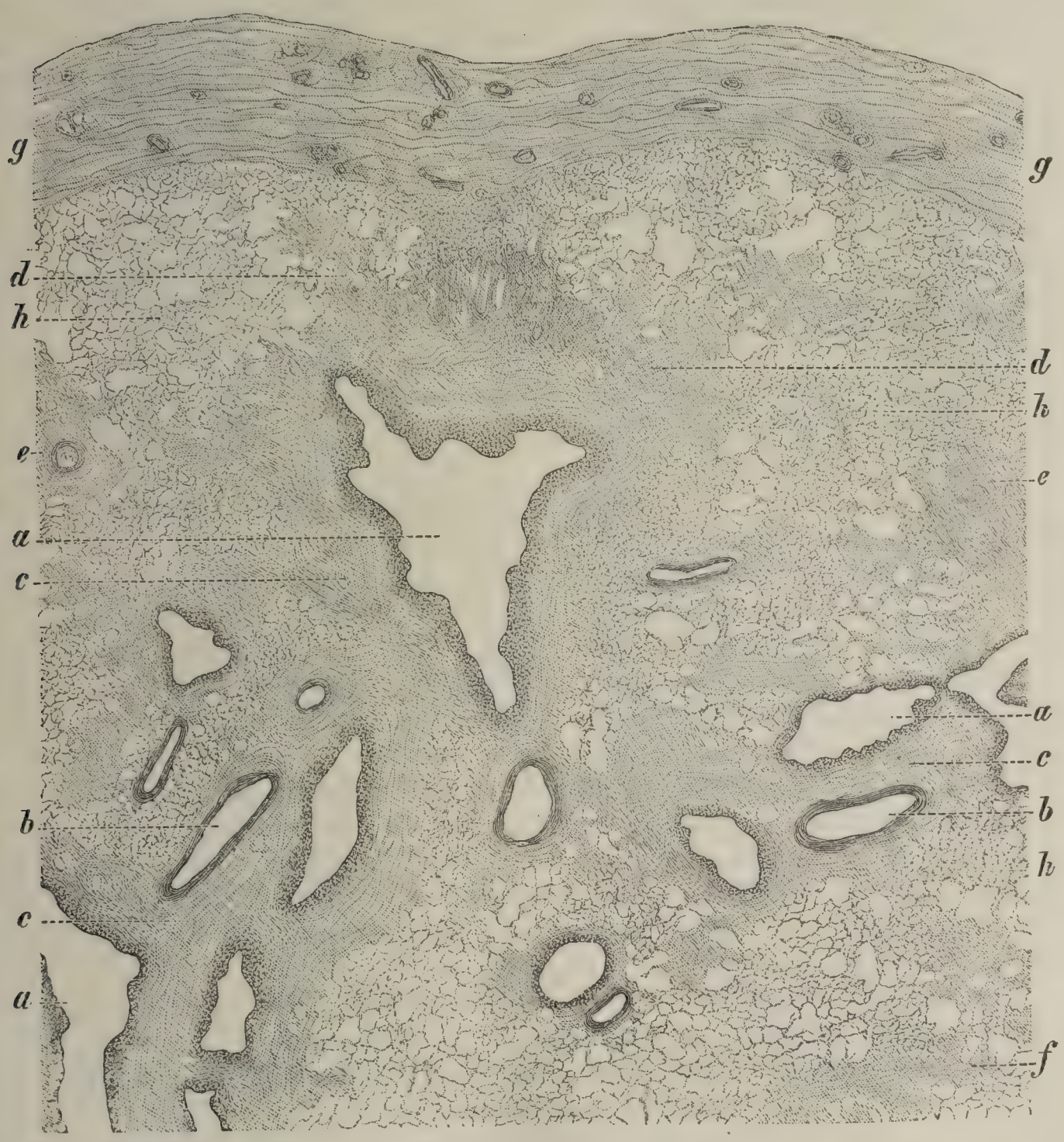

Fig. 582. Peribronchitis fibrosa. Hypertrophie und Induration des peribronchialen Gewebes und der Pleura (Alk. Pikrokarm.). *a* Bronchien, zum Teil erweitert. *b* Arterien. *c* Verdicktes peribronchiales Bindegewebe. *d* In das Lungengewebe ausstrahlende fibröse Züge. *e* Durch Sekret verschlossene Bronchien mit verdickter Umgebung. *f* Fibröse Herde ohne angeschnittene Bronchien. *g* Verdickte Pleura. *h* Lungengewebe, zum Teil emphysematisch. Vergr. 4.

Eine weitere Ursache von Bronchialverstopfungen bilden Fremdkörper, welche in den Bronchialraum gelangen und sich je nach ihrer Größe in kleinere oder größere Bronchien einkeilen. Je nach ihrer chemisch-physikalischen Beschaffenheit verursachen sie teils indurierende, teils jauchige und eitrige Entzündungen.

Gelangen destruktive Entzündungen des Bronchialrohres zur Heilung, so können die Bronchien auch durch die sich einstellende narbige Schrumpfung verengt und verschlossen werden, so besonders nach syphilitischen Ulzerationen größerer Bronchien.

In seltenen Fällen verursachen intrabronchiale Geschwülste Bronchialstenosen.

Eine letzte Form der Bronchialverengerung wird endlich durch Druck von außen herbeigeführt. Innerhalb der Lunge selbst sind es namentlich Lungengeschwülste, sowie entzündliche Herde (Tuberkulose), am Lungenhilus dagegen vergrößerte Lymphdrüsen, Aortenaneurysmen und Geschwülste des Ösophagus, welche diesen Effekt haben können.

Verhärtungen und **Verdickungen der ganzen Bronchialwand** können sich sowohl an Entzündungen, die von der Bronchialschleimhaut ausgehen, als auch an Lungenentzündungen, die von der Lunge aus auf das peribronchiale Gewebe (Peribronchitis) übergreifen, anschließen. Die verdickte Bronchialwand kann gegen das Lungengewebe gut abgegrenzt sein, doch verbreitet sich die Induration bei starker Beteiligung des peribronchialen Gewebes (Fig. 582 *c*) oft ohne scharfe Abgrenzung auf das angrenzende Lungengewebe (*d*). Kleinere Bronchien mit verdickter Wand sind oft zugleich durch eingedicktes Sekret (Fig. 582 *e*) selten durch polypöse fibröse Wucherungen vom Bindegewebe der Wandung aus verstopft, größere sind meist offen und nicht selten zugleich erweitert (Fig. 582 *a*).

Die **Bronchiektasie** oder die **Erweiterung der Bronchien** tritt teils infolge einer Steigerung des auf der Bronchialwand lastenden Druckes, teils infolge einer Veränderung der Textur und Beschaffenheit der Bronchialwand, sowie des umgebenden Lungenparenchyms ein. Sie kann die Folge angeborener Mißbildung der Lunge sein oder sich an entzündliche Veränderungen der Bronchien, des Lungengewebes oder der Pleuren anschließen und sich in allen Lebensaltern ausbilden, kommt jedoch am häufigsten im höheren Alter vor.

Die Erweiterung ist entweder eine zylindrische (Fig. 583) und erstreckt sich über einen bis zahlreiche Bronchialäste, oder sie ist spindelförmig oder sackförmig (Fig. 584) und tritt vereinzelt oder multipel auf. Je nach der Beschaffenheit der Bronchialwand und ihrer Umgebung kann man atrophische und hypertrophische Bronchiektasien unterscheiden.

Die atrophische Bronchiektasie tritt als Folge länger dauernder entzündlicher Affektionen auf, durch welche die Bronchialwand an Widerstandskraft und Elastizität eine wesentliche Einbuße erleidet und sich infolgedessen unter dem Luftdrucke erweitert. Gefördert wird ihre Entwicklung durch temporäre Behinderung und Erschwerung der Exspiration. Sie kann sich ferner im Anschluß an Stenose und Verschluß eines Bronchus mit Stauung des Sekrets hinter der verengten Stelle ausbilden. Solche Erweiterungen sind meist zylindrisch und betreffen namentlich die Bronchien der unteren Lappen. Die Wand der Bronchien ist sehr dünn, das peribronchiale Gewebe nicht verhärtet, oft ebenfalls atrophisch. Gibt die Bronchialwand dem Drucke in ungleicher Weise nach, so erscheint das erweiterte Rohr zugleich buchtig und zeigt an der Innenfläche zahlreiche, zirkuläro der etwas schräg verlaufende, zum Teil untereinander verbundene, erhabene Leisten oder Rippen (Fig. 583) welche dadurch entstehen, daß die zirkulär verlaufenden Muskelzüge nach innen vorspringen (Fig. 585 *c*), während das dazwischenliegende

Gewebe sich ausbuchtet (*b*). Das Schleimhautgewebe ist im übrigen mehr oder weniger atrophisch und zellig infiltriert, die in der Wand gelegenen Knorpelplättchen sind nicht selten teilweise zugrunde gegangen und durch gefäßhaltiges Bindegewebe oder auch durch Knochen ersetzt, die Mündungen der Schleimdrüsen trichterförmig erweitert. Die Epithelbekleidung ist zuweilen noch gut erhalten; in anderen Fällen zeigen

Fig. 583.

Fig. 583. Atrophische zylindrische Bronchiektasie. Erweiterter Bronchus mit rippenartig vorspringenden Querleisten, der Länge nach aufgeschnitten. Natürl. Größe.

Fig. 584.

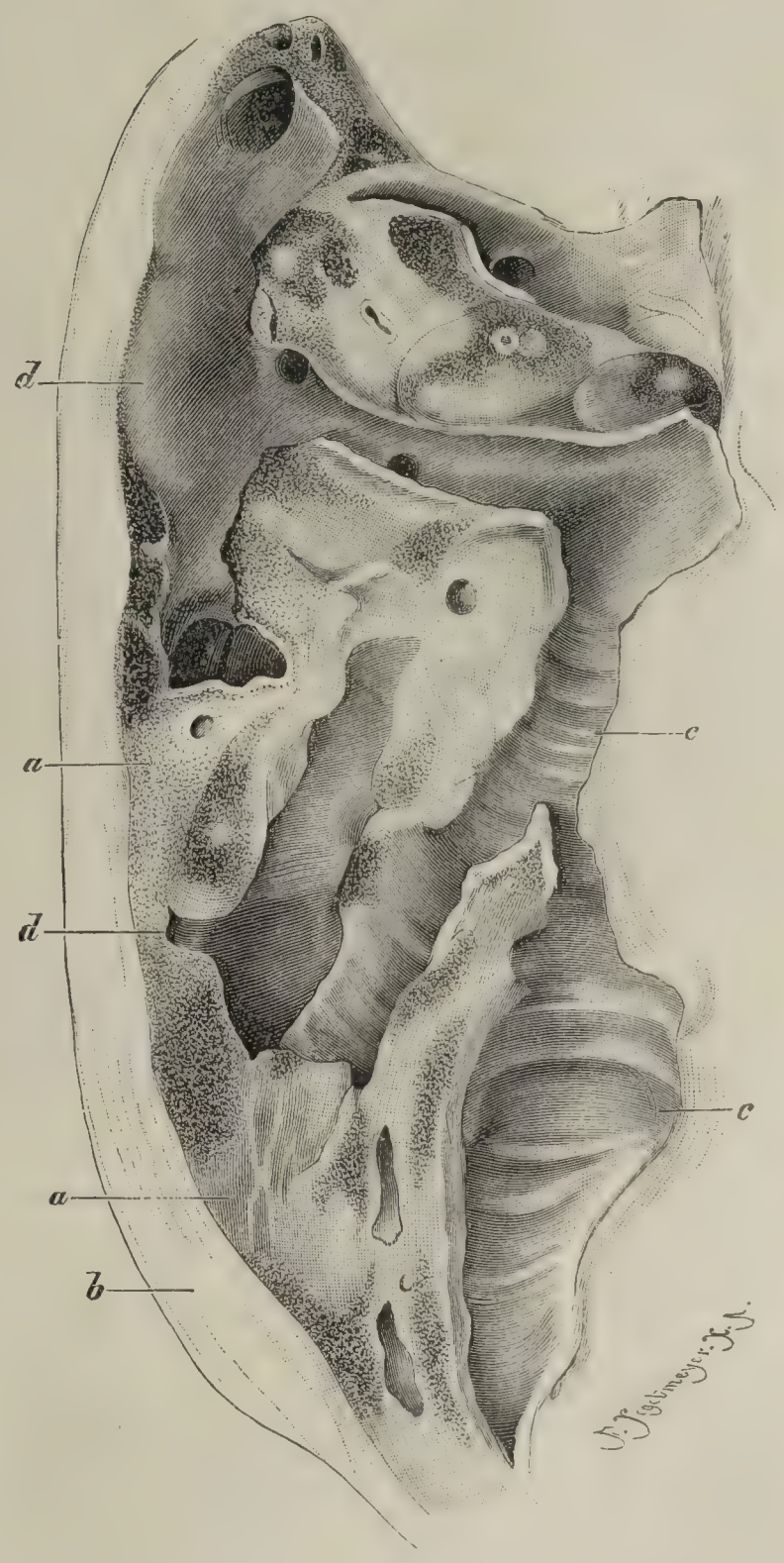

Fig. 584. Hypertrophische Bronchiektasien und bronchiektatische Cavernen bei fibröser Induration des Lungengewebes. *a* Verhärtetes Lungengewebe. *b* Verdickte Pleura. *c* Erweiterter Bronchus. *d* Mit einem Bronchus in Verbindung stehende Caverne. Um $^1/_6$ verkleinert.

die Zylinderzellen ausgedehnte Verschleimung oder sind abgestoßen, so daß nur kürzere kubische und keulenförmige Zellen ohne Zilien die Innenfläche bedecken.

Die sog. hypertrophische Bronchiektasie (Fig. 584) ist ein häufiger Folgezustand von Indurationen und Verödungen des Lungengewebes (*a*), und es ist auch das peribronchiale Gewebe verhärtet. Die Ursache der Ektasie liegt hier weniger in einer abnormen Nachgiebigkeit der Bronchialwand, als in der einseitigen Wirkung des Luftdruckes in den Lungen, indem die in die Bronchien eintretende Luft sich nicht

mehr in normaler Weise im Verbreitungsgebiet und in der Umgebung der betreffenden Bronchien verteilen kann, so daß bei der Inspiration der Druck in den Bronchien höher ist als in ihrer Umgebung. Selbstverständlich wird eine durch Entzündung bedingte abnorme Nachgiebigkeit der Bronchialwände die Erweiterung begünstigen. Unter Umständen kann auch eine Schrumpfung des veränderten Lungengewebes bei fixierter Pleura Verzerrung und Dilatation der Bronchien bewirken.

Die Bronchiektasie innerhalb indurierten Lungengewebes (Fig. 584 *c*) ist meist spindelförmig oder sackförmig oder unregelmäßig, kann aber auch zylindrisch gestaltet sein. Unter Umständen kann sie in indurierten Lungenbezirken so zahlreich werden, daß dieselben ganz mit bronchiektatischen Höhlen durchsetzt sind. In sehr seltenen Fällen entwickeln sich hinter verstopften Stellen mit Schleim gefüllte Cysten.

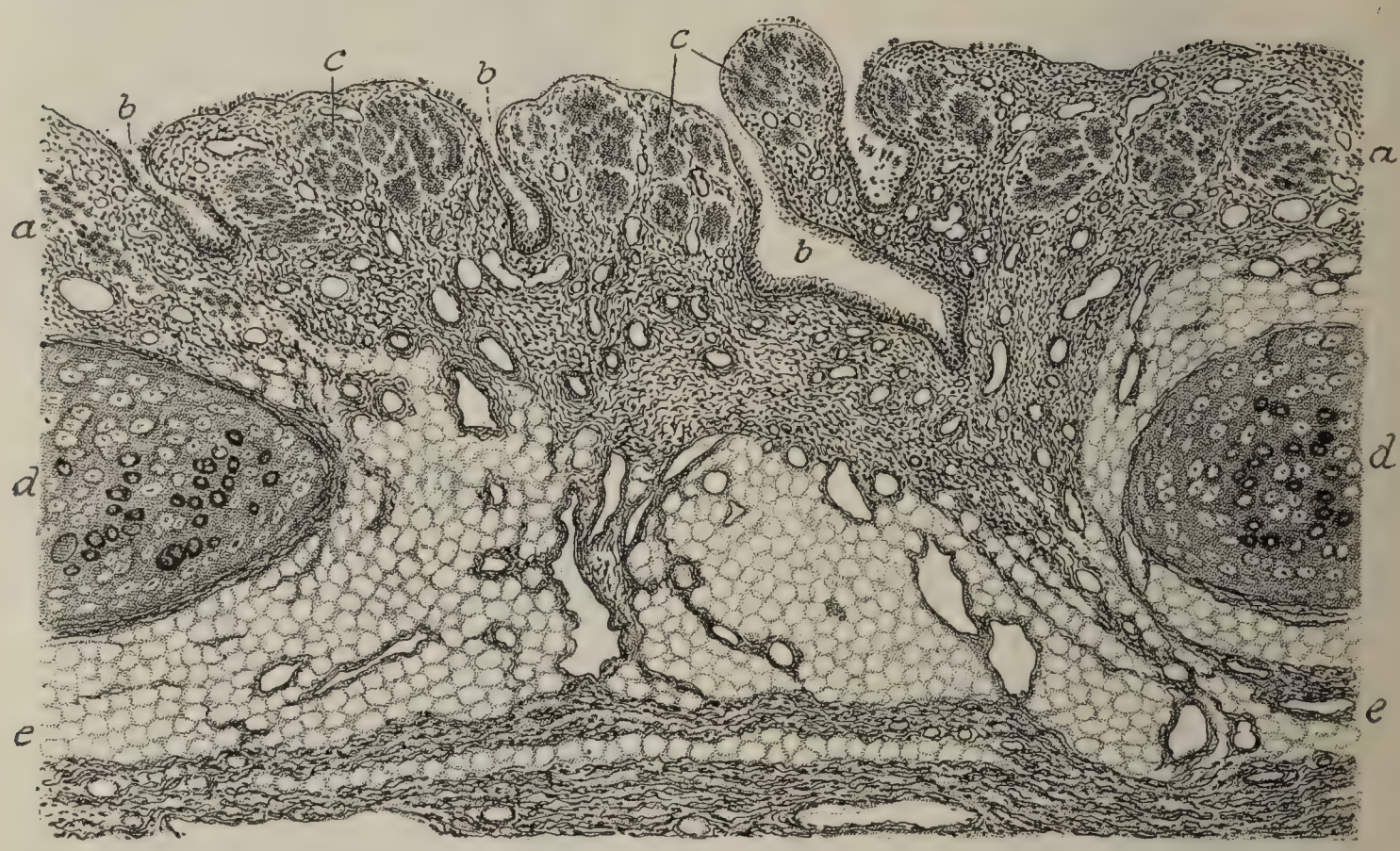

Fig. 585. Atrophische Bronchiektasie. Längsschnitt durch Fig. 583. *a* Mucosa. *b* Rinnenförmige Ausbuchtungen der Mucosa. *c* Querschnitt der vorspringenden Leisten mit Bündeln glatter Muskelfasern. *d* Knorpel. *e* Faserhaut der Bronchialwand mit Fettgewebe. Vergr. 40.

Die Schleimhaut dieser Bronchiektasien pflegt dieselben Veränderungen zu zeigen, wie diejenige rein atrophischer Ektasien. Bisweilen bilden sich in der Schleimhaut papillöse oder polypöse gefäßreiche Wucherungen, welche zu Blutungen Veranlassung geben können. Die äußeren Teile der Bronchialwand, sowie das peribronchiale Bindegewebe dagegen sind mehr oder minder verdickt.

Die erweiterten Bronchien enthalten neben Luft meist reichlich schleimig eitriges oder eitriges Sekret mit großen Mengen von Bakterien.

Ulzerationen und **Perforationen der Bronchialwand** schließen sich entweder an Entzündungen der Innenfläche oder aber an ulzeröse Prozesse in der Umgebung der Bronchien an. Unter den von der Innenfläche ausgehenden Entzündungen sind es namentlich die eitrigen und putriden und die tuberkulösen Formen, welche häufiger zu Ulzerationen und Perforationen führen. Die nach Masern vor-

kommenden eitrigen Bronchitiden können rasch zu eitriger Einschmelzung der Bronchialwände und Übergreifen der Entzündung auf das peribronchiale Gewebe führen (vgl. Fig. 610).

Vereiterungen entstehen sodann besonders dann, wenn faulige Massen in die Bronchien aspiriert werden, oder wenn das Bronchialsekret faulige Zersetzungen eingeht. Letzteres geschieht namentlich innerhalb von Bronchiektasien, in welchen das Sekret liegen bleibt.

Stellen sich bei den genannten Affektionen Perforationen der Bronchien ein, und greift die Entzündung auf deren Umgebung über, so bilden sich im peribronchialen Gewebe und im angrenzenden Lungenparenchym Infiltrationsherde, welche je nach der Beschaffenheit der primären Entzündung ihren Ausgang entweder in Verkäsung und nekrotischen Gewebszerfall oder aber in Vereiterung und in putride Gewebsverjauchung nehmen. Zu der eitrigen oder jauchigen oder käsigen Bronchitis gesellt sich eine **eitrige** oder **jauchige** oder **käsige Peribronchitis,** und aus der Bronchiektasie wird durch Zerfall des angrenzenden Gewebes eine **ulzeröse bronchiektatische Kaverne** (Fig. 584 *d*). Die peribronchiale Zerfallshöhle liegt entweder zur Seite des primär affizierten Bronchus oder umgreift denselben mehr oder weniger vollkommen.

Die anfänglich meist wohl nur partielle Zerstörung des Bronchus kann mit der Zeit eine totale werden, so daß der Bronchus von innen her in die Zerfallshöhle tritt und letztere also jetzt das scheinbare Ende des Bronchus bildet. Die Wände der Höhle sind je nach der Genese des Prozesses und nach der Zeit der Untersuchung bald in eitrigem oder gangränösem, bald in käsigem Zerfall begriffen, bald fest, infiltriert oder verhärtet. Der Inhalt der Höhle bildet eine eitrige oder jauchige Masse oder eine mit käsigen Bröckeln vermischte weißliche oder graue Flüssigkeit. Jauchige Massen enthalten Bakterien, häufig auch Leucinkugeln und Tyrosin- und Margarinnadeln.

Die Kaverne wird zunächst durch die eindringende Luft ausgeweitet, kann aber im Laufe der Zeit auch durch fortschreitenden Gewebszerfall wachsen, am raschesten, wenn der Prozeß einen eitrigen oder gangränösen Charakter trägt, langsamer, wenn die Entzündung ihren Ausgang in Verkäsung nimmt, am langsamsten, wenn das Lungengewebe durch chronische indurative Entzündungen verhärtet ist.

Ulzerationen und Perforationen der Bronchialwand, welche an deren Außenflächen beginnen, stellen sich am häufigsten bei vereiternden, gangräneszierenden und verkäsenden Entzündungen des Lungenparenchyms ein und gehören zu den häufigsten Vorkommnissen. Seltener brechen verkäsende und vereiternde Lymphdrüsen oder peribronchial gelegene Geschwülste oder Aneurysmen durch die Bronchien durch.

Ist ein Durchbruch in ein Bronchialrohr eingetreten, so gelangen die in der Umgebung der Bronchien gelegenen Zerfallsmassen in größerer oder geringerer Menge in das Bronchiallumen und können entweder nach außen befördert oder durch Aspiration in die Verzweigungen anderer Bronchien gerissen werden. In die Zerfallshöhle selbst kann aus dem durchbrochenen Bronchus Luft eintreten und die Höhle erweitern.

Unter den **Geschwülsten der Bronchien** ist der Krebs die wichtigste, und es kann derselbe sowohl von den größeren als den kleineren Bronchien ausgehen. Die vom Bronchialepithel ausgehenden Geschwülste

sind Zylinderzellenkrebse. In seltenen Fällen können sich durch Metaplasie der Zellen Plattenepithelkrebse entwickeln. Die von den Schleimdrüsen ausgehenden Krebse haben den Bau der Adenokarzinome. Der von den Schleimdrüsen oder von dem Deckepithel ausgehende Krebs kann zunächst in das Innere des Bronchus wachsen (Fig. 586 *d*) und denselben verstopfen. Weiterhin kann er aber auch durch die Bronchialwand hindurchbrechen (*e*, *f*) und sich alsdann in Form einer markigen Wucherung in der Lunge verbreiten. Adenome können sich von den Schleimdrüsen aus entwickeln (CHIARI), sind aber sehr selten. Von Bindesubstanzgeschwülsten sind kugelige Chondrome, Osteochondrome, Lipome und Chondrolipome zu nennen, die aber alle nur eine geringe Größe zu erreichen pflegen (vgl. Lungengeschwülste).

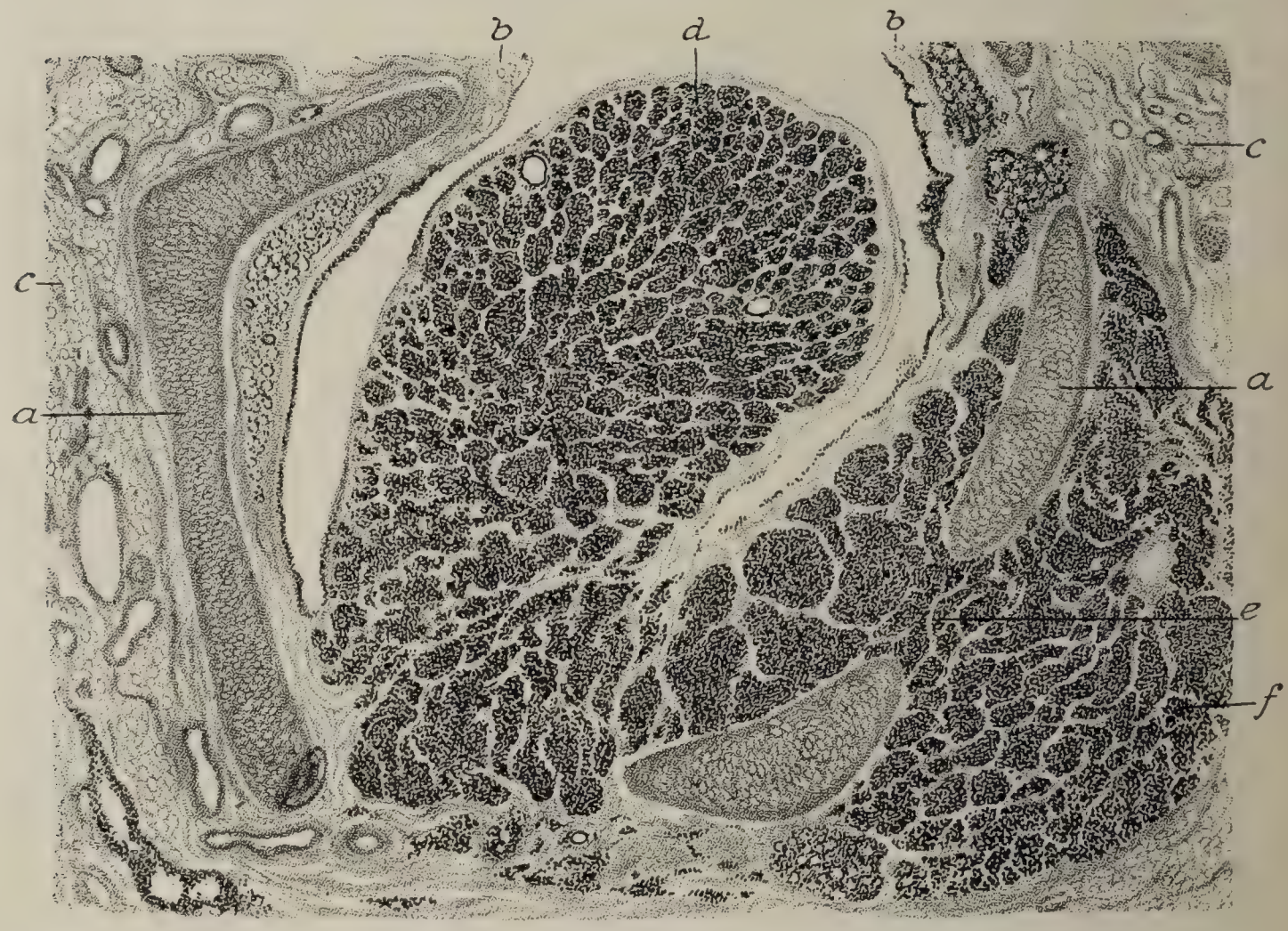

Fig. 586. Krebsentwicklung in einem mittelgroßen Bronchus. Querschnitt. *a* Knorpelplättchen. *b* Drüsenhaltige Mucosa. *c* Adventitia des Bronchus. *d* Polypös gestalteter Krebsknoten. *e f* Durchbruch des Krebses zwischen zwei Knorpelplättchen in die Faserhaut (der Tod erfolgte durch eitrige Bronchitis in dem peripher an dem Tumor gelegenen Bronchialabschnitt, an die sich eine Pleuritis anschloß). Vergr. 10.

Literatur über Bronchiektasie.

Aufrecht, *Bronchiektasie, Eulenburgs Realenzyklop. 1894.*
Biermer, *Zur Theorie und Anatomie der Bronchienerweiterung, V. A. 19. Bd. 1860.*
Buhl, *Lungenentzündung, Tuberkulose u. Schwindsucht, München 1872.*
Fischer, *Veränderungen bei der Bronchitis und Bronchiektasie, Beitr. v. Ziegler V 1889.*
Fitz, *Beitrag zur feineren Anatomie der Bronchiektasie, Virch. Arch. 51. Bd. 1879.*
Grawitz, *Angeborene Bronchiektasie, Virch. Arch. 82. Bd. 1880.*
Hanot et Gilbert, *Contr. à l'ét. de la dilat. des bronches, Arch. de phys. VI 1884.*
King, *The Pathogenes. of Bronchiectasis, J. of Path. IX 1904.*
Leroy, *Contrib. à l'ét. des dilatations bronchiques, Arch. de phys. VI 1879.*
Müller, *Die Erkrank. d. Bronchien, Die deutsche Klinik 1904.*
Nicaise, *Pathogénie de la dilatation des bronches, Rev. de méd. 1893.*

V. Pathologische Anatomie der Lunge.

1. Mißbildungen der Lunge.

§ 223. Das **respirierende Parenchym der Lunge** setzt sich im wesentlichen aus den Endverzweigungen der Bronchien und aus Blutgefäßen zusammen, doch nimmt an dem Aufbau desselben auch eine gewisse Menge von Bindegewebe Teil, welches die einzelnen Verzweigungen untereinander verbindet und durch Bildung stärkerer Bindegewebszüge das Parenchym in einzelne Läppchen abgrenzt.

Der Übergang der zuleitenden Röhren in das respirierende Lungenparenchym erfolgt dadurch, daß einerseits der Bau der Bronchiolen sich ändert, daß andererseits ihre Wandung zahlreiche hohle Ausstülpungen bildet.

Die Bronchien gehen an ihren Enden eine mehrfache dichotomische Teilung ein, und die aus dieser Teilung hervorgehenden Äste werden durch Bildung von Alveolen zum respirierenden Parenchym.

Zunächst treten nur vereinzelte Alveolen, sowie kleine einseitig gelagerte Gruppen von solchen auf (Fig. 587 *B*), so daß der Bronchiolus teilweise in respirierendes Parenchym umgewandelt wird und daher auch den Namen **respirierender Bronchiolus** erhalten hat. Jeder respirierende Bronchiolus teilt sich in 2—3 weite Ästchen, welche allseitig von Alveolen dicht besetzt sind (*B*) und daher als **Alveolengänge** oder auch als Infundibula bezeichnet werden.

Fig. 587. Korrosionspräparat der Endverzweigungen der Bronchiolen (*B*) und der Lungenarterien (*A*) bei Lupenvergrößerung gezeichnet.

Werden die Bronchien zu respirierenden Bronchiolen, so verlieren sie die Knorpel, und ihr Epithel gestaltet sich zu einer einfachen Lage niedriger, wimperloser Zylinderzellen, welche schließlich zu Pflasterzellen und großen polygonalen Platten werden.

Wird der respirierende Bronchiolus zum Alveolengang, so schwinden die Zylinderzellen ganz, so daß das Epithel lediglich aus kleinen, kernhaltigen, granulierten Pflasterzellen und aus größeren, hyalinen, kernhaltigen und kernlosen Platten besteht. Die Muskelfasern der Bronchiolen erhalten sich auch noch in den Alveolengängen in Form zirkulär angeordneter Züge, welche am Eingang einer jeden wandständigen Alveole einen Ring bilden.

Die Alveolen haben dasselbe Epithel wie die Alveolengänge. Im übrigen besteht ihre Wand aus einer zarten, von einem dichten Gefäßnetz umsponnenen Bindegewebsmembran, die teils durch diffus verbreitete elastische Fäserchen, teils durch Züge dickerer Bündel elastischer Fasern verstärkt wird. Muskeln fehlen ihr dagegen.

Die Alveolengruppen, welche zu den Endverzweigungen eines respirierenden Bronchiolus gehören, grenzen nicht alle unmittelbar an-

einander an, sondern lassen Zwischenräume zwischen sich, welche durch andere Alveolengangsysteme ausgefüllt werden. Wo sich die verschiedenen Systeme berühren, treten sie unter Vermittlung von blut- und lymphgefäßhaltigem Bindegewebe untereinander in feste Verbindung.

Die Entwicklung der Lunge erleidet im ganzen nur selten Störungen, welche zu einer **Mißbildung** derselben führen, doch kommt eine partielle oder auch über eine ganze Lunge sich ausdehnende **Hypoplasie** und **Agenesie des respirierenden Parenchyms** vor, welche sich mit **diffuser** und **cystischer Bronchiektasie** verbinden kann.

Die Lunge entwickelt sich in der Weise, daß innerhalb eines zell- und gefäßreichen Grundgewebes von einem einfachen Hauptgang abzweigende Drüsenkanäle in stetig zunehmender Verzweigung aussprossen und schließlich eine große Zahl von Endzweigen bilden, denen mit kubischem Epithel ausgekleidete Alveolen aufsitzen, die nach der Geburt bei dem Atmen durch die einstürzende Luft ausgedehnt werden. In sehr seltenen Fällen kann die Entwicklung einer ganzen Lunge vollständig rudimentär bleiben, so daß dieselbe nur ein kleines unscheinbares fleischiges Organ darstellt, welches nur wenige Drüsengänge resp. Bronchien enthält. Häufiger ist, daß nur kleine umschriebene Bezirke,

Fig. 588. Agenesie der linken Lunge eines Erwachsenen mit Ektasie der Bronchien. Querschnitt durch die Spitze der Lunge. Die ganze Lunge ist stark verkleinert und besteht aus einem blutreichen Bindegewebe ohne ausgebildete Alveolen, welches ektatische und verzerrte Bronchien einschließt. Nat. Größe.

etwa die basalen Teile eines Lappens, zu mangelhafter Ausbildung gelangen und alsdann aus zell- und gefäßreichem Bindegewebe bestehen, das mehr oder weniger zahlreiche verzweigte Bronchien, aber keine oder wenigstens nur unvollständig entwickelte Alveolen einschließt. Es kommen ferner auch Fälle vor, in denen die Lunge zwar noch ein ansehnliches, wenn auch gegen die normale Größe stark zurückbleibendes Volumen erreicht, aber im wesentlichen aus einem zellreichen Bindegewebe besteht, das nur Bronchien resp. deren Anlagen, aber keine oder nur ungenügend entwickelte Alveolen enthält (Fig. 588).

Alle die erwähnten Befunde kommen zunächst bei Neugeborenen zur Beobachtung. Sie bedingen aber an und für sich nicht Lebensunfähigkeit und können sich auch bei Kindern verschiedenen Alters, ja auch bei Erwachsenen (Fig. 588 und Fig. 589) finden. Ist die Mißbildung eng begrenzt, so wird der noch restierende Teil der Lunge vikariierend sich ausgestalten können; ist eine ganze Lunge oder der größere Teil einer solchen mangelhaft entwickelt, so muß die gesunde Lunge eine **kompensatorische Hypertrophie** erfahren, und kann in der Tat die

Atmungsfunktionen allein übernehmen und unter Verlagerung des Herzens nach der Seite der mißbildeten Lunge den größten Teil des Thoraxraumes einnehmen.

Die Bronchien des mißbildeten Lungengebietes können bei Neugeborenen normal aussehen, sind indessen zuweilen schon in dieser Zeit erweitert, so daß man angeborene **zylindrische** und **cystische Bronchiektasien** innerhalb eines abnorm dichten Lungengewebes findet. Bei längerem Bestande des Lebens kann der mißbildete Lungenteil (Fig. 588) durch fortschreitende Ektasie der Bronchien zu einem aus Cysten von Erbsen- bis Hühnereigröße zusammengesetzten Organe umgewandelt werden, dessen einzelne Cysten mit den zum Teil ebenfalls erweiterten Hauptbronchien teils durch weite, teils durch enge Öffnungen in Verbindung stehen (Fig. 589), teils auch völlig abgeschlossen erscheinen.

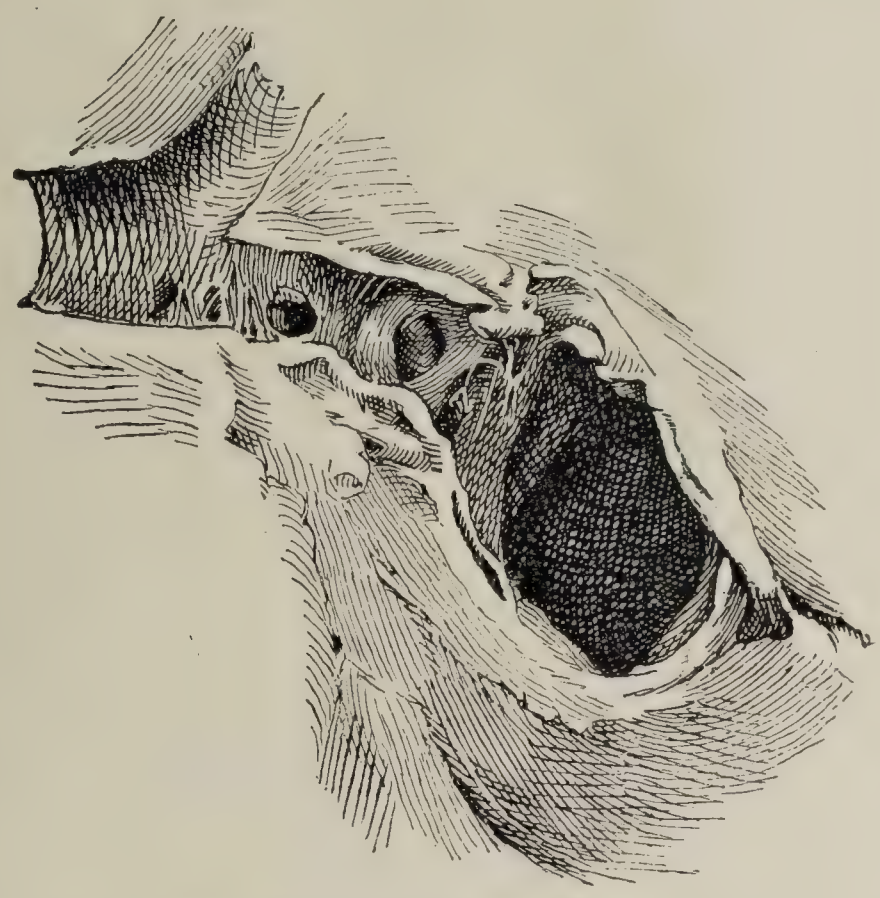

Fig. 589. Sackförmige Bronchiektasie innerhalb eines vollständig dicht gebliebenen Lungenbezirks an der Basis des obersten Lappens der rechten Lunge eines Erwachsenen.

Die Wände der Cysten sind teils dünn und zart, teils dicker und besitzen eine epitheliale Auskleidung von flimmerndem Zylinderepithel. Soweit es sich um cystisch entartete größere Bronchien handelt, kann das Bindegewebe der Wandung Knorpelplättchen einschließen. Das zwischen den Cysten gelegene Gewebe ist verschieden mächtig entwickelt und besteht teils aus Bindegewebe, teils aus unentwickeltem Lungengewebe.

Insofern keine sekundären Veränderungen eingetreten sind, ist das Gewebe im mißbildeten Bezirk auch bei Erwachsenen pigmentlos, und es können auch Verwachsungen mit den Kostalpleuren in den betreffenden Gebieten ganz fehlen. Durch Entzündungen, die sich in den ektatischen Bronchien während des Lebens einstellen und auch auf die Cysten verbreiten können, können sich pleuritische Verwachsungen, Gewebsverhärtungen und Sekretansammlungen in den Cysten, mitunter auch Blutungen einstellen, welche eine braune Pigmentierung hinterlassen.

Von anderen Mißbildungen kommt am häufigsten eine abnorme Lappung durch abnorme Inzision vor, doch hat dieselbe nur anatomisches Interesse. Als seltene Mißbildung kann es auch vorkommen, daß entweder durch Abschnürung von Teilen der gewöhnlichen Lungenanlage (Fürst) oder durch Bildung einer zweiten Lungenanlage aus dem Vorderdarm (Wechsberg) unterhalb der normalen Lunge eine überzählige, entwickelte oder unentwickelte Lunge entsteht, die eine stielförmige Verbindung mit der Hauptlunge oder dem Ösophagus hat und aus der Aorta resp. der Vena azygos mit Blut versorgt wird. Endlich

ist auch (HERXHEIMER) eine kleine Nebenlunge oberhalb der rechten Lunge beobachtet, die mit einem von der Trachea abgehenden Bronchus in Verbindung steht.

Literatur über Mißbildungen der Lunge.

Edens, *Atelektat. Bronchiektasie, D. Arch. f. klin. Med. 81. Bd. 1904.*
Eppinger u. Schauenstein, *Krankheiten d. Lunge, Ergebn. d. allg. Path. VIII 1904.*
Fürst, *Mißbildungen d. Lunge, Gerhardts Handb., Tübingen 1878.*
v. Graff, *Angeb. Hyperplasie d. einen Lunge, Münchn. med. Woch. 1905.*
Grawitz, *Über angeborene Bronchiektasie, Virch. Arch. 82. Bd. 1880.*
Haasler, *Kompensat. Hypertrophie der Lunge, Virch. Arch. 128. Bd. 1892.*
Hammar, *Nebenlunge b. einem Menschenfötus, Beitr. v. Ziegler, XXXVI 1904.*
Heller, *Schicksale atelektat. Lungenabschnitte, D. A. f. klin. Med. 36. Bd. 1885.*
Herxheimer, *Nebenlunge, Zbl. f. allg. Path. XII 1901.*
Hondo, *Kongenitale Bronchiektasie, Zbl. f. allg. Path. XV 1904.*
v. Kölliker, *Zur Kenntnis des Baues der Lunge, Würzburg 1880.*
Lewisohn, *Nebenlunge, Zbl. f. allg. Path. XIV 1903.*
Meyer, H., *Angeborene blasige Mißbildung der Lunge, Virch. Arch. 16. Bd. 1859.*
Ponfick, *Primäre Atrophie der rechten Lunge, Virch. Arch. 50. Bd. 1870.*
Schaffner, *Der Lobus inferior accessorius, Virch. Arch. 152. Bd. 1898.*
Schmit, *Agenesie beider Lungen, Virch. Arch. 134. Bd. 1893.*
Springer, *Rudimentäre akzessorische Lunge, Prag. med. Wochenschr. 1898.*
Störk, *Blasige Mißbildung der Lunge, Wien. klin. Wochenschr. 1897.*
Vogel, *Abdomin. (unvollständig entwickeltes) Lungengewebe, Virch. Arch. 155. Bd. 1899.*
Wechsberg, *Mißbildung d. Lunge, Zbl. f. allg. Path. XI 1900.*
Wollmann, *Ein Fall von Agenesie der l. Lunge, I.-D. Freiburg 1891.*

2. Lungenveränderungen, welche durch Störungen der Atmung entstehen. Atelektase und Emphysem.

§ 224. Die Lunge ist bis zum Eintritt der Geburt ein kompaktes Organ, dessen Alveolen zwar bereits vorgebildet, aber durchwegs kollabiert sind. Erst mit dem Eintritt der Respiration werden die Alveolen mit Luft gefüllt und zu hohlen Bläschen ausgedehnt. Gleichzeitig plattet sich die epitheliale Auskleidung der Innenfläche ab.

Ist nach der Geburt die Atmung eine mangelhafte, oder sind einzelne Bronchien verstopft oder einzelne Teile der Lunge komprimiert oder dehnungsunfähig, so bleibt eine größere oder geringere Zahl von Läppchen luftleer und behält daher die dichte fleischige Beschaffenheit und die blaurote oder braunrote Farbe der fötalen Lunge bei, es bleibt eine **fötale Atelektase** oder **Apneumatosis.**

Wird ein Lungenabschnitt, welcher bereits funktioniert hat, aus irgendeinem Grunde luftleer, so entsteht eine **erworbene Atelektase.** Dieselbe wird entweder durch Kompression der Lunge (Kompressionsatelektase) oder durch Verschluß der Bronchien (Obstruktionsatelektase) oder durch Anfüllung der Alveolen mit festen und flüssigen Massen herbeigeführt. Die Kompression der Lunge wird am häufigsten durch Ansammlung von Flüssigkeit oder Luft in der Pleurahöhle oder durch einen hohen Stand des Zwerchfells verursacht, kann indessen auch die Folge von Aortenaneurysmen, Verbiegungen der Wirbelsäule, Verdickungen und Schrumpfungen der Pleura, Erweiterung des Herzbeutels usw. sein. Je nach den Umständen ist die Kompression bald eine partielle, bald eine totale und kann verschiedene Grade erreichen.

Betrifft die Kompression die ganze Lunge und ist sie eine hochgradige, so ist die Lunge meist an die Wirbelsäule angepreßt, und ihr Parenchym erscheint dicht, zäh, luftleer und meist blaß hellrötlich, oder

bei Pigmentierung hellgrau gefärbt. Partielle Kompressionsatelektasen können ebenfalls blaß aussehen, doch ist das Gewebe nicht selten blutreicher und daher gerötet.

Wird ein Bronchus oder Bronchiolus durch Sekret oder irgendeine andere Ursache verschlossen, so wird das zugehörige Lungenparenchym stets nach einiger Zeit luftleer. Zuerst wird der Sauerstoff, dann die Kohlensäure und schließlich der Stickstoff vom Blute absorbiert, und die Lunge zieht sich auf den Fötalzustand zusammen. Da innerhalb der kollabierten Bezirke Volumsveränderungen des Parenchyms nicht mehr stattfinden und die Kapillaren vielfach geschlängelt und geknickt sind, so pflegt sich in ihm eine Stauung einzustellen, so daß die atelektatischen Läppchen blaurot aussehen.

Obstruktionsatelektasen sind ein überaus häufiges Vorkommnis und begleiten die Entzündung der kleinen Bronchien ganz gewöhnlich. Meist treten sie in der Form auf, daß atelektatische, blaurote Läppchen mit hellrötlichen oder weißlichen, lufthaltigen abwechseln.

Bleibt in einem Lungenabschnitt eine **fötale Atelektase** bestehen, so können sich in demselben ähnliche Veränderungen einstellen, wie sie in § 223 als Folgezustände partieller Agenesie oder Hypoplasie beschrieben sind, nur ist ein Unterschied gegenüber der letzteren darin gegeben, daß in dem dichten Gewebe noch Alveolen liegen, die mit kubischem Epithel ausgekleidet sind. Wie weit dieselben im Laufe der Zeit schwinden, ist schwer zu entscheiden, da ihr späteres Fehlen durch Agenesie erklärt werden kann. Am ehesten wird eine Verdichtung des Lungengewebes nach Entzündungen stattfinden.

Bleibt in einem Lungenabschnitt eine **erworbene Atelektase** längere Zeit bestehen, so können sich als **Folgezustände** derselben Verödungen und Verhärtungen des Lungengewebes einstellen, welche durch Wucherung des Lungenbindegewebes eingeleitet werden und zu einem Untergang der Alveolen führen. Da die Alveolen mit Epithel ausgekleidet sind, welches die Verwachsung der Wände kollabierter Alveolen hindert, so kann indessen ein atelektatischer Zustand lange Zeit bestehen, ohne daß eine Obliteration der Alveolen sich einstellt, und es dürfte die letztere jeweilen wohl erst dann zur Entwicklung kommen, wenn sich zur Atelektase eine Entzündung hinzugesellt, so daß man den Prozeß der Lungeninduration wesentlich als eine Folge konsekutiver oder vielleicht schon von Anbeginn an vorhandener pneumonischer und bronchopneumonischer Prozesse (siehe diese) ansehen muß.

Literatur über Atelektase.

Bartels, *Bemerkungen über Masern usw., Virch. Arch. 21. Bd. 1861.*
Gerhardt, *Erworbene Lungenatelektase, V. A. 11. Bd., u. Handb. der Kinderkrankh. III.*
Heller, *Schicksale atelektatischer Lungenabschnitte, D. Arch. f. klin. Med. 36. Bd. 1885.*
Lichtheim, *Versuche über Lungenatelektase, Arch. f. exp. Pathol. X 1879.*
Schuchardt, *Atelektase d. l. Lunge mit kompensat. Hypertrophie der rechten, Virch. Arch. 101. Bd. 1885.*
Traube, *Ges. Beitr. z. Physiol. u. Pathol., Berlin 1871.*
Weber, *Beitr. z. path. Anat. d. Neugeb., Kiel 1852.*

§ 225. Wird der Thorax durch forcierte Inspiration übermäßig erweitert, oder ist nur ein Teil des Lungenparenchyms für Luft zugänglich, während der andere verlegt ist, so werden die offenen Lungenabschnitte durch Luft in übermäßiger Weise ausgedehnt, und es entwickelt sich ein

Zustand, den man als **akutes vesikuläres Emphysem** (Fig. 590) bezeichnet. Dasselbe kann geschehen, wenn bei Schwellung der Bronchialschleimhaut und bei Ansammlung von Sekret in den Bronchien Luft bei der Inspiration noch in das Alveolarparenchym eintreten, aber nicht mehr bei der Exspiration entweichen kann. Die Alveolengänge (*a*) und Alveolen sind dabei in ihrer Struktur nicht verändert, sondern nur durch Luft über die Norm ausgedehnt. Am häufigsten entwickeln sich diese Zustände im Gefolge broncho-pneumonischer Prozesse. Die geblähten Läppchen sind meist blaß, anämisch, und die subpleural gelegenen springen polsterartig über das Niveau der nicht geblähten atelektatischen vor.

Wird der Luftdruck innerhalb einer Alveole über eine gewisse Höhe gesteigert, so kann die Alveolenwand bersten, und die Luft tritt in das umliegende Gewebe, namentlich in die Lymphgefäße ein; es entsteht ein **intervesikulöses Emphysem.**

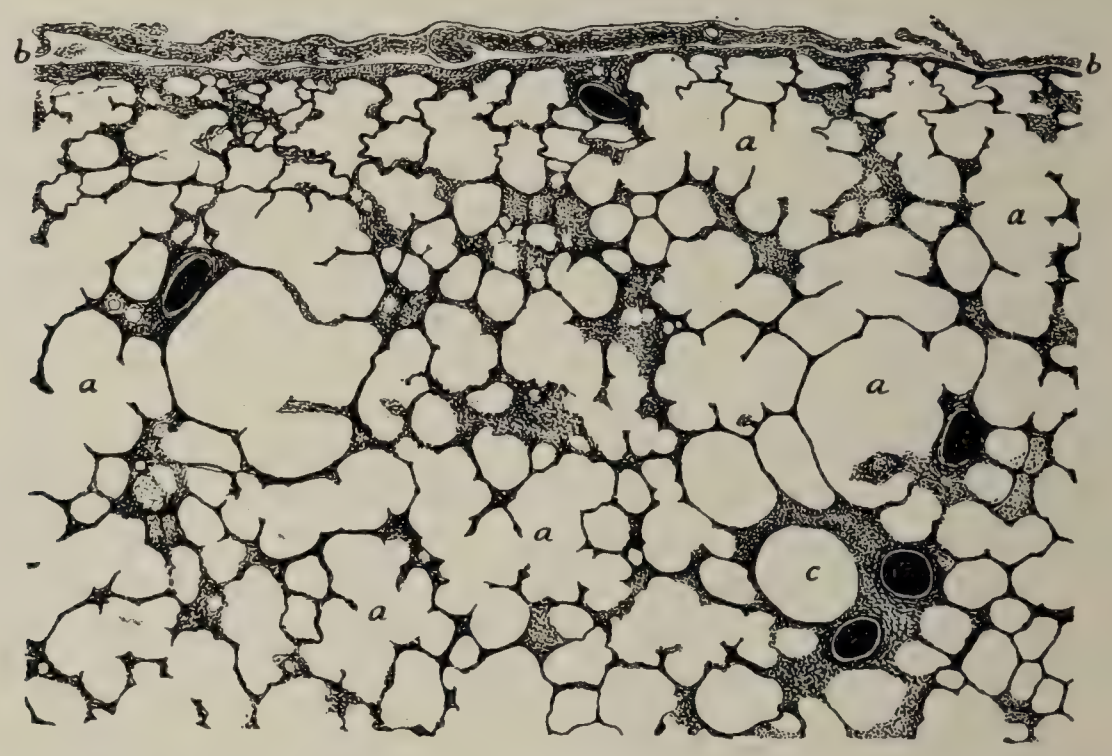

Fig. 590. Akutes vesikuläres Emphysem. Durch Luft stark ausgedehnte Lunge eines 28jährigen Mannes (Form. Häm. Eos.). *a* Alveolengänge mit Alveolen. *b* Pleura. *c* Bronchiolus. Vergr. 12.

Am häufigsten entwickelt sich dasselbe bei Bronchitiden und Bronchopneumonien, welche mit heftigem Husten verknüpft sind, und findet sich namentlich bei Kindern, welche an diesen Affektionen suffokatorisch zugrunde gegangen sind. Auch durch Einblasen von Luft bei asphyktischen Neugeborenen kann dasselbe entstehen.

Am häufigsten bersten Alveolen des vorderen Teiles der Oberlappen. Die Luftblasen liegen hauptsächlich subpleural, sind etwa Stecknadelkopf- bis Erbsengroß und können sich von den erstgenannten Stellen aus in und unter der Pleura bis an den Lungenhilus ziehen und sich schließlich auch im Fettgewebe des Mediastinums, ja sogar in demjenigen der Haut verbreiten.

Sind die Alveolengänge und die Alveolen dauernd oder wenigstens sehr häufig einer abnormen Dehnung ausgesetzt, so kann sich eine bleibende Erweiterung derselben (Fig. 591 *a*, *e* und Fig. 592 *a*), die zugleich mit einem mehr oder minder erheblichen Schwund der interalveolaren Scheidewände verbunden ist, einstellen und man

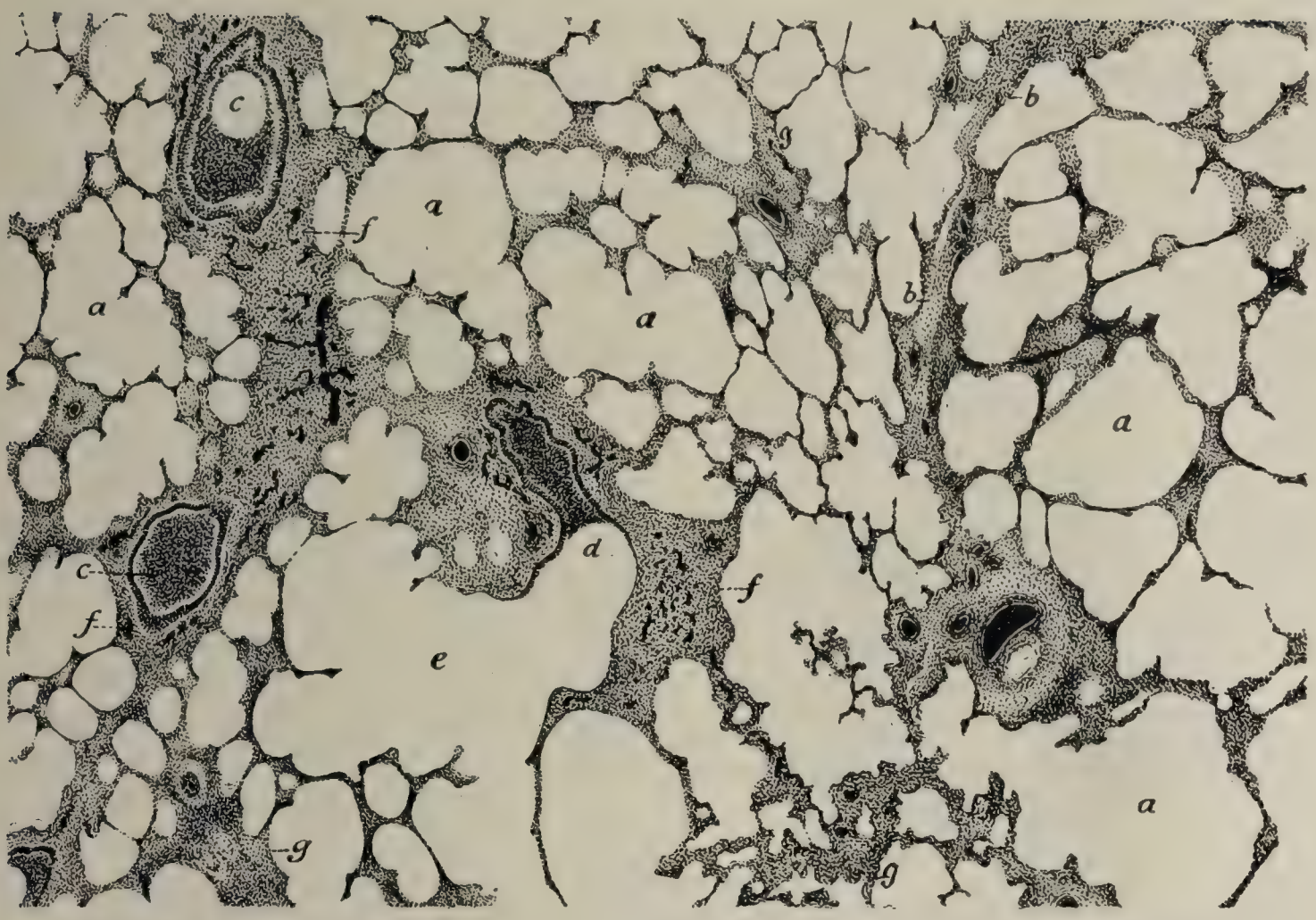

Fig. 591. Chronisches, substantielles Emphysem mäßigen Grades mit Bronchitis und peribronchialer und parenchymatöser Induration bei einem Manne von 56 Jahren (Form. Häm. Eos.). *a* Erweiterte Alveolengänge und Alveolen. *b* Interlobuläres Septum. *c* Durch eitriges Sekret ganz oder teilweise verlegte Bronchien. *d* In erweiterte Alveolengänge (*e*) übergehender entzündeter Bronchiolus. *f* Peribronchiale, *g* interalveoläre gefäßreiche Bindegewebshyperplasie. Vergr. 12.

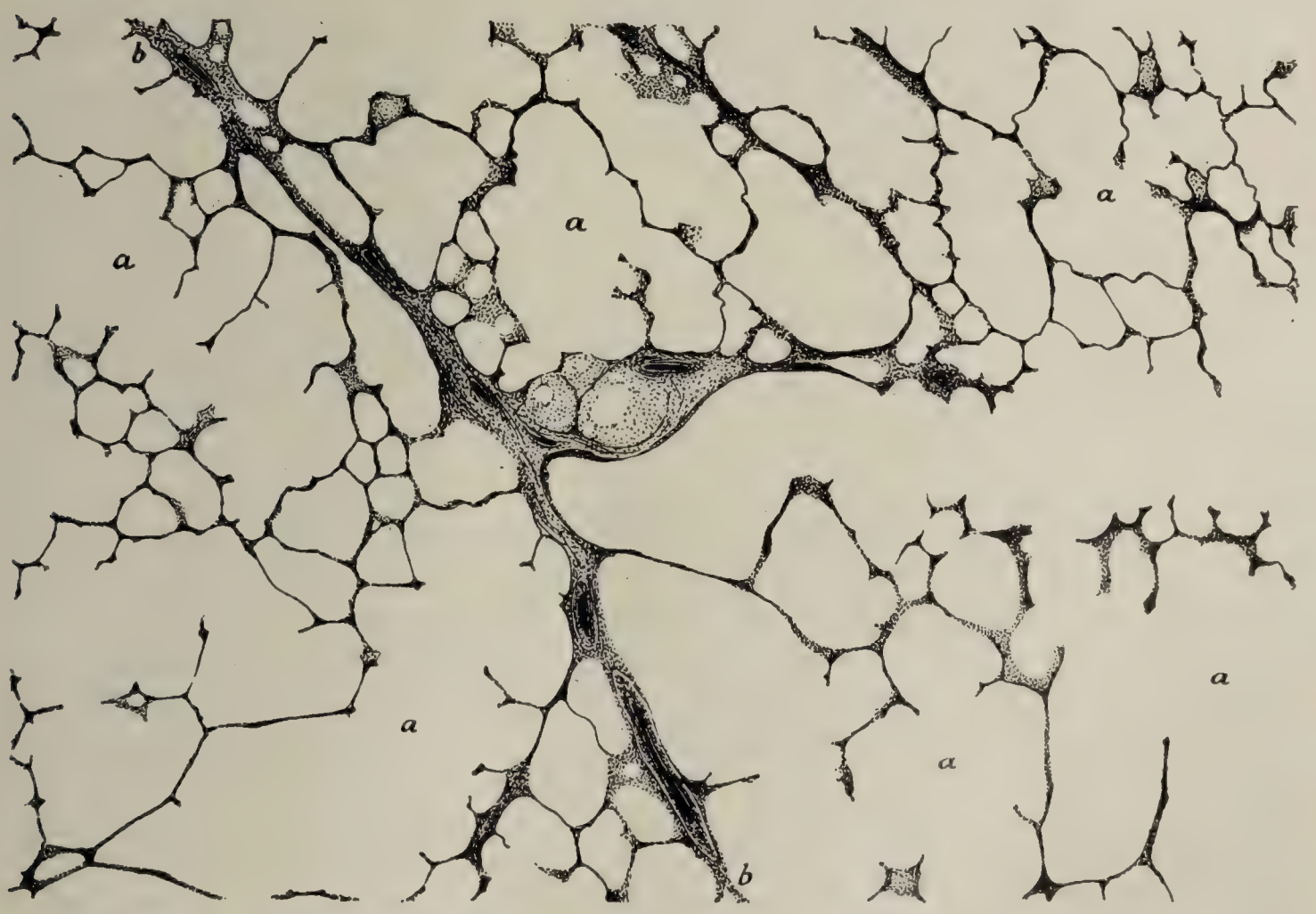

Fig. 592. Hochgradiges, chronisches, substantielles Lungenemphysem bei einer Frau von 51 Jahren (Form. Häm. Eos.). *a* Erweiterte Alveolengänge und Alveolen. *b* Interlobuläres Septum. Vergr. 12.

bezeichnet danach die Veränderung als **chronisches substantielles Emphysem.**

Die Ursache der andauernden oder häufig wiederholten Dehnung der Alveolengänge und Alveolen kann zunächst darin gelegen sein, daß zufolge der dauernden Verlegung oder Schrumpfung einzelner Lungenabschnitte die offenen Lungenteile bei der Inspiration eine abnorme Ausdehnung erfahren, eine Genese, welche dazu Veranlassung gegeben hat, die Veränderung als **vikariierendes Emphysem** zu bezeichnen. Eine zweite Ursache abnormer Dehnung ist darin gegeben, daß die Exspiration erschwert oder zeitweise ganz gehemmt ist, so daß das Lungengewebe andauernd im Zustande der inspiratorischen Ausdehnung verharrt oder wenigstens nicht zur normalen Zusammenziehung gelangt. Eine solche Hemmung der Exspiration findet zeitweise z. B. bei dem Blasen von Blasinstrumenten statt.

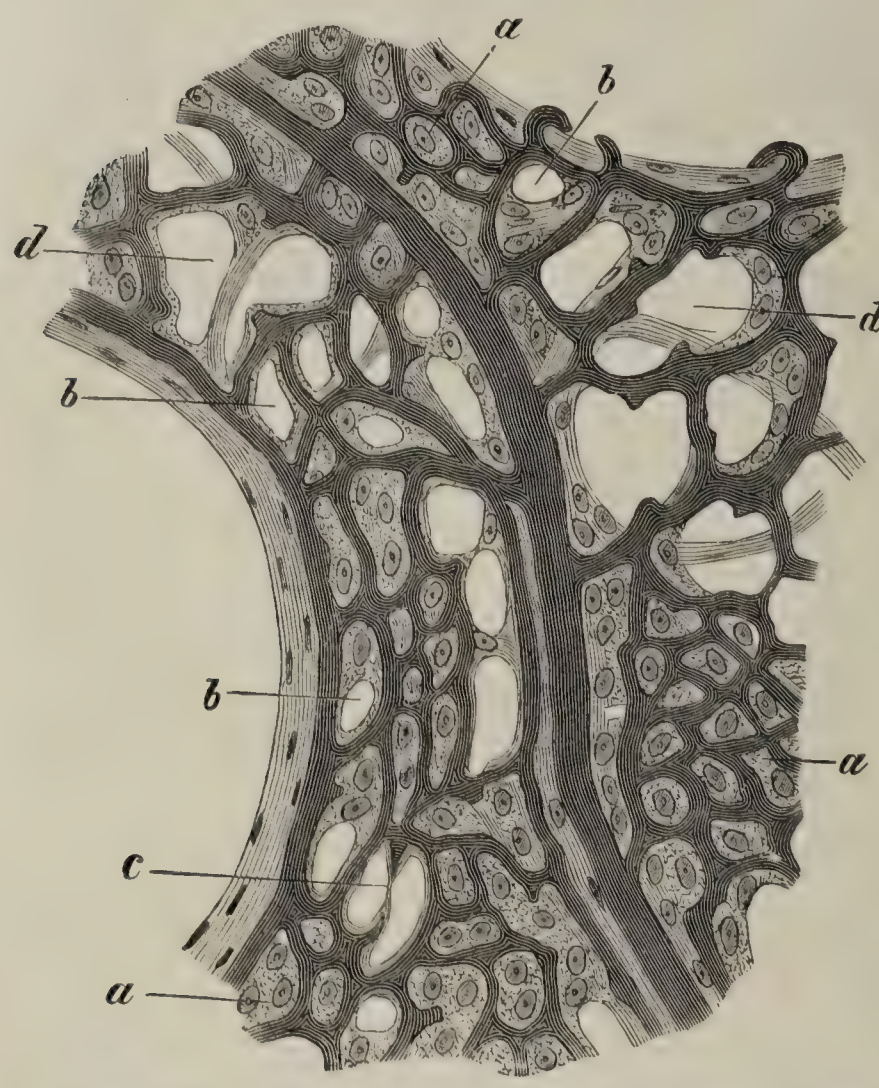

Fig. 593. Emphysema pulmonum (Injektionspr. Karm.). *a* Erweiterte interkapilläre Räume und Epithelzellen. *b* Lücken in der Alveolenwand (primäre Dehiscenz von EPPINGER). *c* Obliterierendes Gefäß. *d* Größere Defekte in der Alveolenwand (sekundäre Dehiscenz) mit größeren Defekten in der Kapillarverzweigung. Vergr. 200.

Andauernd oder häufig sich wiederholend kommen sodann solche Exspirationsstörungen im Verlaufe von chronischer Bronchitis vor und es ist auch die als **chronisches idiopathisches diffuses Lungenemphysem** bezeichnete Veränderung wesentlich dadurch verursacht. Seniler Marasmus (seniles Emphysem), vielleicht auch eine angeborene Schwäche des Lungengewebes können den Eintritt des Gewebsschwundes begünstigen. Die Anhäufung von Sekret in den Bronchien (Fig. 591 *c*, *d*) hat zur Folge, daß öfters die Luft bei der Inspiration noch eindringen, bei der Exspiration sich aber nur unvollkommen oder gar nicht entleeren kann.

Das substantielle Emphysem tritt je nach seiner Genese bald in örtlich beschränkten Bezirken, bald über die ganze Lunge verbreitet auf; letzteres namentlich in jenen Fällen, in denen chronische Bronchitis die Ursache ist. Es pflegt indessen auch hierbei die Erkrankung an den Rändern deutlicher ausgesprochen zu sein als an den übrigen Teilen. Charakterisiert ist die Veränderung durch Vergrößerung der Lufträume und durch Rarefizierung des Lungengewebes, und es können sich durch Verschmelzung zahlreicher kleiner Bläschen schließlich von Scheidewandresten durchzogene Blasen von

Erbsen- bis Walnuß- und Hühnereigröße bilden, so daß man den Zustand als bullöses Emphysem bezeichnet. Im übrigen ist bei diffusem Lungenemphysem die ganze Lunge vergrößert, fühlt sich bei Füllung mit Luft weich und flaumig an, und es drängen sich oft auch einzelne stärker veränderte Teile polsterartig über die Oberfläche der Lunge hervor, namentlich in den basalen Teilen der Lunge. Preßt man die Luft aus der Lunge vollkommen aus, so sinken die Randteile zu einer schlaffen Membran zusammen.

Die Vergrößerung der Luftzellen ist durch eine Erweiterung der Infundibula und der Alveolen, der sich ein fortschreitender Schwund der interalveolaren Scheidewände (Fig. 591 *a*, *d*, *e* und Fig. 592 *a*) anschließt, bedingt. Bei hochgradigem Emphysem schwindet auch ein Teil der Scheidewände zwischen benachbarten Alveolengangssystemen. Der Schwund der Wände wird durch Lückenbildungen (Fig. 593 *d*) eingeleitet, welche durch Vergrößerung der normalen Lücken oder durch Bildung neuer Lücken entstehen.

Mit dem Schwunde der Wand ist auch ein Untergang des Kapillarengefäßsystems (*c*) und damit eine fortschreitende Abnahme der Strombahn und der Atmungsfläche verbunden, und es bleiben schließlich in den Rudimenten der Septen nur größere Gefäße mit spärlichen Kapillarresten übrig.

In vielen Fällen zeigt das Lungengewebe nur Zustände der Atrophie (Fig. 592), die sich auch auf die Bronchiolen erstrecken kann. Bei Emphysem, das sich an chronische Bronchitis anschließt (Fig. 591), finden sich zuweilen mehr oder weniger ausgesprochene peribronchiale (*f*) oder auch interalveoläre (*g*) Gewebsindurationen, so daß eine eigenartige Kombination von Induration und Atrophie besteht.

Literatur über Lungenemphysem.

Biermer, *Klin. Vortr. v. Volkmann No. 2; Akute Lungenblähung, Berl. klin. Woch. 1886.*
Davidsohn, *Fragmentation d. elastischen Fasern, Virch. Arch. 160. Bd. 1900.*
Eppinger, *Das Emphysem d. Lunge, Vierteljahrsschr. f. prakt. Heilk. 132. Bd.*
Fox, W., *An Atlas of the pathological Anatomy of the Lung, London.*
Grawitz, *Über Lungenemphysem, D. med. Wochenschr. 1892.*
Kläsi, *Entstehung des vesiculären Lungenemphysems, Virch. Arch. 104. Bd. 1886.*
Orth, *Lungenemphysem, Berl. Klin. Woch. 1905.*
Stömmer, *Chronisch. Lungenemphysem b. Pferde, D. Zeitschr. f. Tiermed. XIII 1887.*
Sudsuki, *Lungenemphysem, Virch. Arch. 157. Bd. 1899*
Tooth, *Multiple Cavities in Bronchopneumonia, Trans. Path. Soc. 48. Bd. 1897.*

3. Die Störungen der Zirkulation in der Lunge. Hyperämie. Ödem. Blutungen. Braune Lungeninduration.

§ 226. Eine **kongestive Hyperämie** der Lunge kann zunächst durch Reize, welche die Lunge direkt treffen und mit der Atmungsluft in dieselbe gelangen, reizende irrespirable Gase, Äther, Chloroform, kalte oder heiße Luft, staubige Luft, herbeigeführt werden. Sie ist ferner eine Erscheinung, durch welche durch Bakterien bewirkte Entzündungen eingeleitet werden. Bei manchen Individuen (Habitus phthisicus, Constitutio arthritica) besteht auch eine reizbare Schwäche des Gefäßsystems, die es bedingt, daß leichte Reize (Wechsel der Außentemperatur, Genuß kalter oder heißer Getränke, Singen, lautes Sprechen, Tanzen, Laufen, Gemütsaufregungen usw.) eine Lungenkongestion zur

Folge haben. Endlich stellen sich auch bei manchen Infektionskrankheiten (Scharlach, Typhus, Masern, Gelenkrheumatismus) und Vergiftungen (Muscarin) Lungenhyperämien ein.

Die Lungenkongestion ist, soweit sie nicht eine Lungenentzündung einleitet, meist eine vorübergehende Erscheinung; es kann indessen in der Zeit hochgradiger Hyperämie auch der Tod erfolgen (Apoplexia pulmonum sanguinea s. vascularis). Die Lunge ist alsdann gedunsen, fester als gewöhnlich, auf der Schnittfläche gleichmäßig dunkelrot gefärbt und nur mäßig lufthaltig, indem die Kapillaren durchgehends prall gefüllt sind und einen großen Teil des Alveolarlumens einnehmen. Meist ist auch da und dort etwas Blut aus den Gefäßen getreten; auch kann schon Ödem aufgetreten sein.

Stauungshyperämie der Lunge tritt ein, wenn der Abfluß des Blutes durch die Lungenvenen gehemmt oder verhindert ist, oder wenn die das Blut durchtreibenden Kräfte eine Schwächung erfahren haben. Sie ist danach ein außerordentlich häufiger Leichenbefund, indem eine Erlahmung des rechten Ventrikels, sowie eine Abnahme der Respiration die treibenden Kräfte verringern, während eine Erlahmung des linken Ventrikels dem Abfluß des Blutes aus den Lungen Hindernisse entgegensetzt. Ist der Eintritt der Luft bei der Inspiration behindert, so findet auch noch ein Ansaugen von Blut aus den außerhalb des Brustkorbes gelegenen Gefäßen nach dem Brustkorb statt.

Im übrigen wird der Abfluß des Blutes aus den Lungen namentlich durch Insuffizienz und Stenose der Mitralis, unter Umständen auch durch hochgradige Widerstände im Ostium der Aorta behindert.

Örtliche Stauungshyperämien kommen in der Lunge vornehmlich durch lokale Aufhebung der Respiration (Atelektase), sodann durch Verengerung und Verschluß der Arterien und Venen zustande.

Das Gebiet der Stauung ist jeweilen durch dunkelblaurote Färbung des Lungengewebes charakterisiert. Bei den sub finem sich einstellenden ausgebreiteten Stauungen im kleinen Kreislauf betrifft die Hyperämie vornehmlich die abhängigen Teile und wird danach auch als hypostatische Hyperämie bezeichnet.

Ist zufolge von Klappenerkrankungen im linken Herzen der Abfluß des venösen Blutes aus der Lunge andauernd behindert, und stellt sich infolge dieser Rückstauung des Blutes eine Steigerung der Tätigkeit des rechten Herzens und eine anhaltende Drucksteigerung im kleinen Kreislauf ein, so kommt es zu einer mehr oder minder erheblichen Dilatation des Gefäßsystems der Lunge, welche sich namentlich an den Kapillaren, die dabei ektatisch werden und stärker in das Lumen der Alveolen vorspringen, geltend macht. Die Lunge gewinnt dabei zumeist nicht unerheblich an Resistenz, so daß man den Zustand als Stauungsinduration der Lunge bezeichnet. In manchen Gebieten ist auch das Lungenbindegewebe verdichtet oder in Entzündung und Wucherung begriffen, doch ist dies weniger eine Folge von Stauung, als vielmehr von häufig wiederkehrenden Blutungen, welche sich in solchen Lungen einzustellen pflegen (vgl. § 227 und § 228). Im übrigen besteht in diesen Lungen ein chronischer Stauungskatarrh.

Anämie der Lunge findet sich als Teilerscheinung einer allgemeinen Anämie. Lokale Blutleere ist namentlich die Folge von Kompression und Blähung der Lunge, sowie von Gefäßverstopfungen. **Verstopfung der größeren Lungenarterien durch Embolie oder Thrombose** kann sofortigen Tod durch Störung der Zirkulation in den Lungen und weiter-

hin auch im großen Kreislauf zur Folge haben. Bei **Verlegung einzelner Arterien** kann sich bei guter Herztätigkeit nach vorübergehender Anämie die Zirkulation im Verstopfungsbezirk durch Zufluß aus benachbarten Kapillaren wiederherstellen. Bei bereits bestehender Stauung und bei Herzschwäche kommt es dagegen im Verstopfungsbezirk zu schwerer Störung der Zirkulation und zur Bildung hämorrhagischer Infarkte (s. § 227 Fig. 596).

Fettembolie verursacht, auf einzelne Gefäße beschränkt, keine erhebliche Zirkulationsstörung. Bei Verlegung zahlreicher Arterien (Fig. 594 *a*) und Kapillaren (*b*) kommt es zu pathologischen Exsudationen (*d*), die den Charakter eines entzündlichen Ödems tragen.

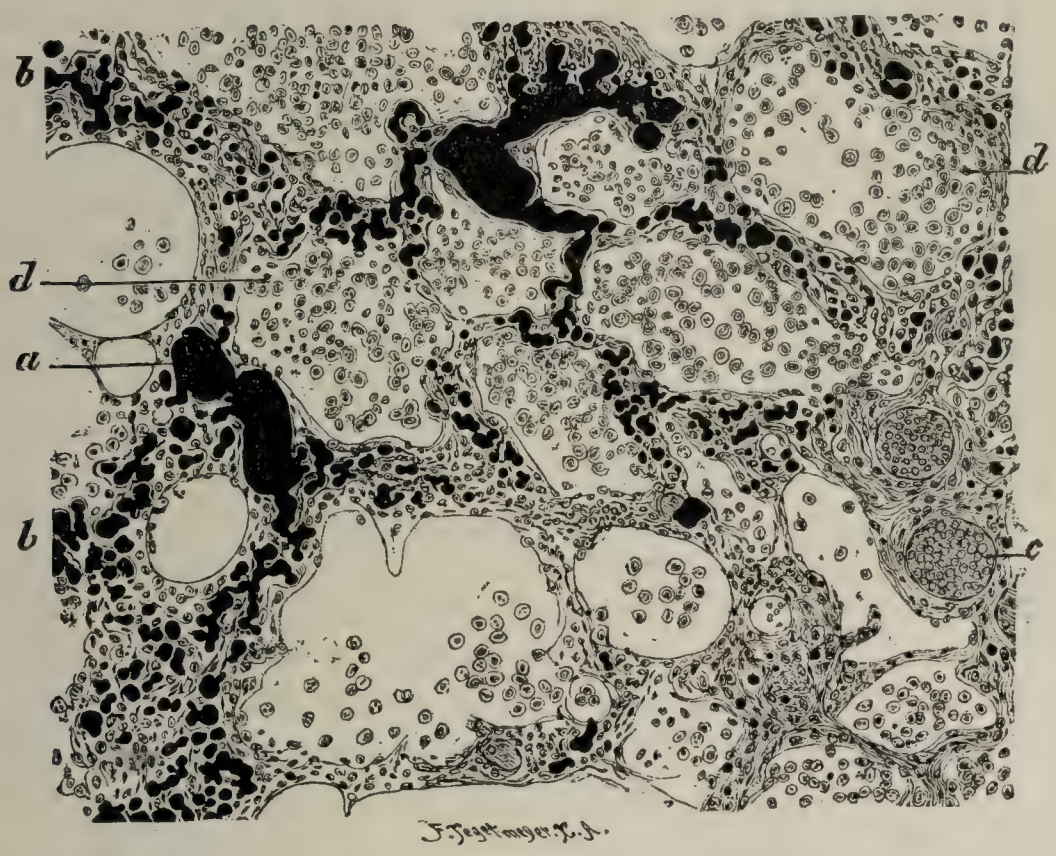

Fig. 594. Fettembolie in den Lungengefäßen (Flemm. Safr.). *a* Arterien mit Fetttropfen. *b* Kapillaren mit Fetttropfen. *c* Venen. *d* Exsudat in den Alveolen. Vergr. 100.

Als **Ödem der Lunge** bezeichnet man einen Zustand, bei welchem die Alveolen und Bronchiolen, oft auch die Bronchien mit einer serösen, meist mit Luft vermischten Flüssigkeit angefüllt sind, so daß bei Druck auf das Gewebe der durchschnittenen Lunge klare, mit Luft gemischte oder luftfreie Flüssigkeit von der Schnittfläche abfließt.

Dieser Zustand ist ein außerordentlich häufiger Leichenbefund und ist bald über die ganze Lunge verbreitet, bald auf einen Lappen oder einen Teil eines solchen beschränkt. Das Gewebe ist dabei bald anämisch, bald hyperämisch, und es kann in letzterem Falle auch die in den Alveolen liegende Flüssigkeit eine blutige Färbung zeigen (blutiges Ödem).

Die Flüssigkeit, welche bei Lungenödem in den Alveolen liegt, ist meist arm an festen Bestandteilen, doch wechselt deren Zahl je nach der Genese des Ödems. Die wichtigsten und oft ausschließlich vorhandenen Formbestandteile bilden von den Alveolenwänden abgehobene Lungenepithelien (Fig. 595), welche in Lungen älterer Individuen meist zu einem Teil schwarze Körner von Kohlenstaub enthalten und mitunter mit denselben dicht erfüllt sind.

Eine erste häufige Form des Lungenödems ist ein Stauungsödem, ist danach mit Hyperämie verbunden und kommt auch namentlich in den abhängigen Teilen vor. Es trägt danach nicht selten einen blutigen Charakter, indem die Stauung schließlich auch zum Austritt roter Blutkörperchen führt.

Eine zweite, ebenfalls häufige Form des Lungenödems ist dadurch ausgezeichnet, daß die Erscheinungen der Stauung fehlen, daß demgemäß nicht nur die abhängigen Teile der Lunge, sondern auch andere Teile der Lunge der Sitz des Ödems sind, und daß das Lungengewebe oft blutarm und blutleer ist. Eine Erklärung findet dieses Ödem in der Annahme einer gegen das Ende eingetretenen abnormen Durchlässigkeit der Gefäßwände, welche sich infolge der den Tod veranlassenden krankhaften Zustände eingestellt hat, und wahrscheinlich auf eine Einwirkung septisch-toxischer Substanz zurückgeführt werden darf, so daß man das Ödem als ein septisch-toxisches bezeichnen kann. Gestützt wird diese Annahme dadurch, daß auch Vergiftung (Chlordämpfe, Kohlenoxydgas, Chloroform, Muscarin, Chloralhydrat) und hochgradige Anämie Lungenödem verursachen können.

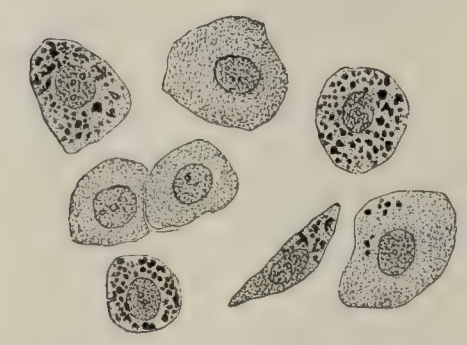

Fig. 595. Desquamierte, zum Teil Kohlenpigment einschließende Lungenepithelien bei Lungenödem (M. Fl. Häm.). Vergrößerung 300.

Eine dritte Form des Ödems bilden die entzündlichen Ödeme, welche teils in der Nachbarschaft ausgesprochener Entzündungsherde vorkommen, teils auch für sich auftreten (seröse Pneumonie). Sie sind dadurch ausgezeichnet, daß die Desquamation des Lungenepithels eine besonders reichliche wird, und daß der Eiweißgehalt der transsudierenden Flüssigkeit größer ist, so daß Härtung der Lunge in Alkohol da und dort eine Abscheidung körniger Eiweißniederschläge bewirkt.

Das entzündliche Ödem der Lunge ist von dem septisch-toxischen Ödem nicht scharf zu trennen und geht auch ohne scharfe Grenze in **katarrhalische Formen der Lungenentzündung** über. Bei stärker ausgesprochener Entzündung sind der Flüssigkeit auch Leukocyten (Fig. 594 *d*), zuweilen auch Faserstoff beigemischt, und es erscheint alsdann die Flüssigkeit mehr oder weniger getrübt. Das Lungengewebe ist bei entzündlichem Ödem zur Zeit der Sektion bald blaß, bald gerötet.

Literatur über Lungenhyperämie und Lungenödem.

Bouveret, *Oedème pulmonaire brightique, Rev. de méd. X 1890.*
Carrière, *Congestion idiopathique, Rev. de méd. XVIII 1898.*
Cohnheim, *Allgemeine Pathologie I 1882.*
Eppinger, *Lunge u. Bronchien, Ergebn. d. allg. Path. IX Jahrg. 1898.*
Großmann, *Experim. Untersuch. über Lungenödem, Z. f. klin. Med. XVI 1889.*
Honnorat, *Processus histolog. de l'oedème pulmonaire d'origine cardiaque, Paris 1887.*
Kockel, *Wirkung der Dämpfe von salpetriger und Untersalpetersäure, Vierteljahrsschr. f. ger. Med. XV 1898.*
Lindemann, *Wirkung v. Ätherinhalation auf d. Lunge, Zbl. f. allg. Path. IX 1898.*
Löwit, *Entstehung d. Lungenödems, Beitr. v. Ziegler XIV 1894.*
Mayer, S., *Wiener akad. Sitzungsber. 1878 und Prager med. Wochenschr. 1880.*
Sticker, *Lungenblutungen, Anämie, Hyperämie, Ödem, Wien 1900.*
Teissier *et* ***Guinard,*** *Pathogénie de l'oedème, Journ. de phys. II 1901.*
Thoma, *Über Lungenödem, Arb. a. d. pathol. Institut zu Dorpat 1889.*
Welch, *Zur Pathologie des Lungenödems, Virch. Arch. 72. Bd. 1878.*

§ 227. **Blutungen** aus den Lungengefäßen sind ein überaus häufiges Ereignis und verleihen dem betroffenen Lungenabschnitt meist eine schwarzrote Färbung. Sie stellen sich zunächst infolge von **Stauungen** ein. Treten gleichzeitig mit den roten Blutkörperchen größere Mengen seröser Flüssigkeit aus, so bildet sich ein **blutiges Stauungsödem.** Wird dabei die Luft ganz verdrängt, so wird das Lungengewebe schwarzrot, einer weichen, sehr blutreichen Milz nicht unähnlich, und man bezeichnet daher den Zustand wohl auch als **Splenisation** der Lunge. Er tritt am häufigsten als Folge einer sub finem sich ausbildenden Herzerlahmung auf, bei welcher sich das mangelhaft vorwärts getriebene Blut in den tiefsten Teilen der Lunge anhäuft, und kann danach als hypostatisches, blutiges Stauungsödem bezeichnet werden. Stellt sich in dem hypostatischen Stauungsbezirk Entzündung ein, so bezeichnet man den Prozeß als **hypostatische Pneumonie.**

Bei **chronischen Stauungen,** wie sie namentlich bei Insuffizienz und Stenose der Mitralis bestehen, treten die Blutungen an den verschiedensten Stellen der Lunge auf und sind bald nur klein, bald größer, so daß schwarzrote, meist nicht scharf abgegrenzte Herde in der Lunge erscheinen. An Mitralfehlern verstorbene Individuen zeigen danach in der Lunge fast immer kleinere oder größere Blutungen oder Residuen von solchen (vgl. § 228).

Kongestive Hyperämien, deren Genese in § 226 geschildert ist, führen nicht selten auch zum Austritt roter Blutkörperchen.

Bei akuten Entzündungen bilden rote Blutkörperchen sehr oft einen Teil des entzündlichen Exsudats, und es tragen **Entzündungen** außerordentlich häufig einen **hämorrhagischen Charakter.**

Bei ulzerösen Prozessen in der Lunge, wie sie besonders im Verlauf der Tuberkulose und der Lungenschwindsucht auftreten, kommt es nicht selten zu **Arrosion** und **Berstung größerer Arterien** und damit zu arteriellen Blutungen, wobei sich Blut in die betreffende Zerfallshöhle und weiterhin auch in Bronchien ergießt und zum Teil ausgehustet (Haemoptoë), zum Teil auch in andere Bronchialverzweigungen aspiriert wird und hier durch Anfüllung der Alveolen mit Blutkörperchen zur Bildung disseminierter hämorrhagischer Herde führt, die primären Blutungen ähnlich sehen.

Traumatische Blutungen kommen namentlich nach Zerreißung des Lungengewebes durch Projektile oder durch Stichwunden oder durch eingedrückte Bruchenden von Rippen vor und können eine erhebliche Mächtigkeit erlangen.

In selteneren Fällen entstehen ferner Lungenblutungen als Folge einer angeborenen oder erworbenen hämorrhagischen Diathese, z. B. bei Hämophilie, Skorbut, ferner als Folge von Infektionskrankheiten, z. B. nach Scharlach, Typhus, Pocken, endlich auch im Zusammenhange mit Störungen im Nervensystem, namentlich mit solchen, welche mit Störungen der Atmung verbunden sind. In letzterem Falle können dieselben sehr erheblich werden und sich über größere Bezirke der Lunge ausbreiten.

Hämorrhagische Infarkte bilden sich nach thrombotischem oder embolischem **Verschluß von Lungenarterien.** Sie sitzen meist subpleural, sind scharf gegen die Umgebung abgegrenzt, haben eine rundliche oder kegelförmige Gestalt mit nach außen gerichteter Basis und sind in frischem Zustande dunkel schwarzrot und fest. Die Emboli

stammen aus dem rechten Herzen oder aus den Körpervenen, besonders des Beckens und der unteren Extremitäten, und sitzen meist an den Teilungsstellen der Arterien (reitende Emboli). Die hämorrhagische Infarzierung der Gewebe tritt nach Verstopfung der Arterien dann ein, wenn in das Verbreitungsgebiet der verstopften Arterie nicht hinlänglich Blut aus den angrenzenden Kapillaren einströmt, um die Zirkulation zu unterhalten. Diese Bedingungen sind namentlich dann gegeben, wenn in der Lunge schon Stauungen bestehen, während bei guten Zirkulationsverhältnissen die durch die Embolie gesetzte Störung sich wieder ausgleicht.

Die embolischen hämorrhagischen Lungeninfarkte sind durchschnittlich etwa Kirschkern- bis Hühnereigroß, können indessen erheblich größer werden. Von herdförmig aufgetretenen Stauungsblutungen unterscheiden sie sich hauptsächlich durch die schärfere Abgrenzung, meist

Fig. 596. Randpartie aus einem frischen hämorrhagischen Lungeninfarkt (M. Fl. Häm. Eos.). *a* Kernlose Alveolarsepten, welche mit homogen aussehenden, dunkelblauviolett gefärbten Thrombusmassen gefüllte Kapillaren enthalten. *b* Kernhaltige Septen. *c* Vene (Arterie) mit rotem Thrombus. *d* d_1 Mit geronnenen Blutmassen gefüllte Alveolen. *e* Mit seröser Flüssigkeit, Fibrin und Leukocyten gefüllte Alveolen. Vergr. 100.

auch durch die festere Infiltration des Lungengewebes. Das in die Alveolen übergetretene Blut ist geronnen (Fig. 596 *d*, d_1), das Lungengewebe innerhalb größerer Infarkte kernlos (*a*), nekrotisch, die Nachbarschaft des Infarktes nach längerem Bestande des Infarktes entzündet (*e*). Die Pleura ist über älteren Infarkten getrübt und mit zarten Faserstoffauflagerungen bedeckt.

Literatur über Lungenblutungen.

Charcot, *Leçons sur les maladies du syst. nerv. 1875.*
Cohnheim, *Allgem. Pathologie I 1880.*
Fujinami, *Entstehung d. hämorrhag. Infarkte, Virch. Arch. 152. Bd. 1898.*
Gekela, *Embol. Lungenaff. nach Bauchoperat. Beitr. d. klin. Chir. 13. Bd. (Lit.).*
Gerhardt, *Samml. klin. Vortr. v. Volkmann No. 91 u. Handb. d. Kinderkrankh. III.*
Grawitz, *Hämorrhag. Infarkt d. Lunge, Festschr. d. Assist. f. Virchow, Berlin 1891.*

Jehn, *Austritt v. Blut bei Gehirnleiden, Zbl. f. d. med. Wiss. 1874.*
Klebs, *Lungeninfarkt, Schweiz. Arch. f. Tierheilk. 28. Bd. 1886.*
Küttner, *Die Kreislaufverhältnisse der Säugetierlunge, Virch. Arch. 73. Bd. 1878.*
Mögling, *Entstehung des hämorrhagischen Infarkts, Beitr. v. Ziegler I 1884.*
Nothnagel, *Hirnverletzung u. Lungenhämorrhagie, Zbl. f. d. med. Wiss. 1874.*
Orth, *Erzeugung der Lungeninfarkte, Zbl. f. allg. Path. VIII 1897.*
Pinel, *De l'hémorrhagie pulmonaire en rapport avec des lésions du cerveau, Paris 1876.*
Sticker, *Lungenblutungen, Wien 1900.*
Virchow, *Gesammelte Abhandlungen, 1856.*
Zahn, *Erzeugung von Lungeninfarkten, Zbl. f. allg. Path. VIII 1897.*

§ 228. Enthalten die Lungenalveolen Flüssigkeit oder Blut, so stellen sich, sofern das Leben nicht in dieser Zeit erlischt, stets Veränderungen ein, welche auf die **Entfernung des pathologischen Inhaltes** gerichtet sind und auch nach einer gewissen Zeit zu einem Verschwinden desselben führen. Flüssigkeit kann bei Wiederherstellung

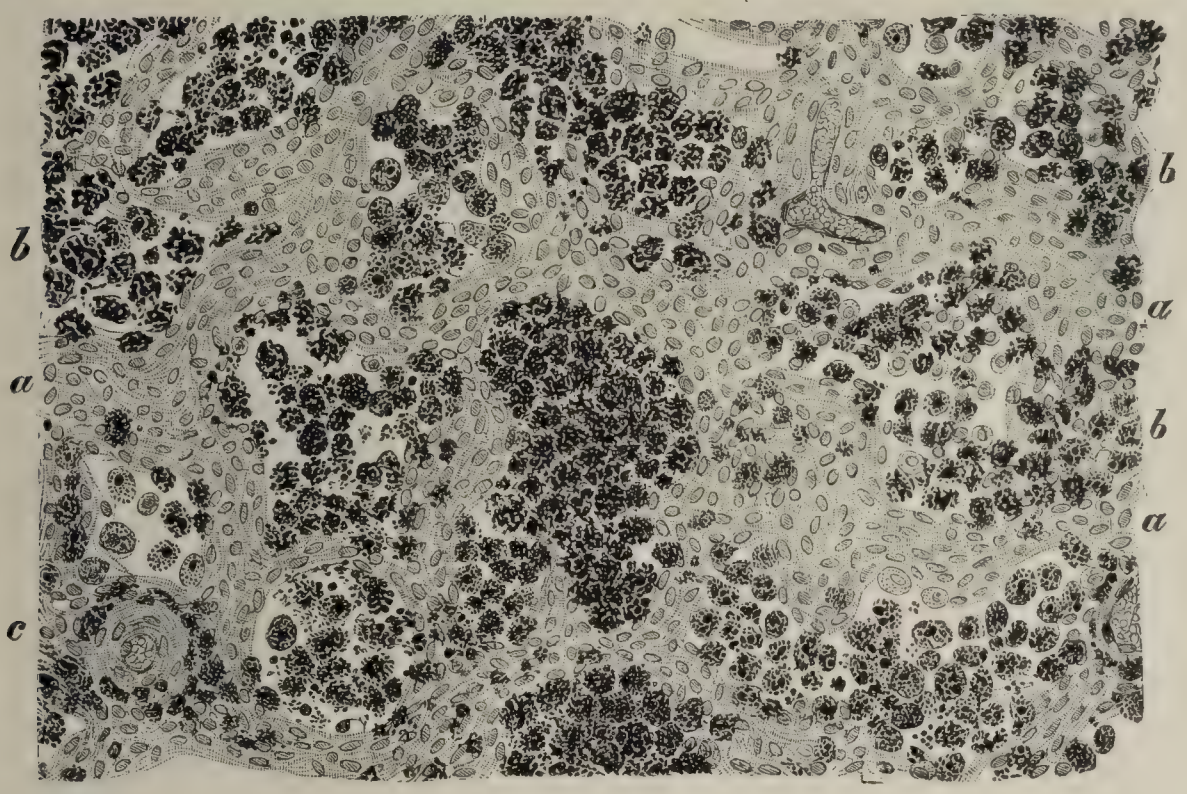

Fig. 597. Lungeninduration infolge von Stauungsblutungen bei Insuffizienz und Stenose der Mitralis (M. Fl. Häm.). *a* Wuchernde verdickte Alveolarsepten. *b* Haufen von Hämosiderinkörnchenzellen. *c* Verdicktes, Pigmentkörnchenzellen enthaltendes, perivaskuläres Bindegewebe. Vergr. 100.

der normalen Zirkulation und Atmungsfunktion der Lunge außerordentlich rasch wieder resorbiert werden, und es können auch rote Blutkörperchen durch die interacinösen Lymphbahnen aufgenommen und weitergeführt werden. Der größere Teil der ausgetretenen roten Blutkörperchen geht indessen zugrunde, wobei es teils zu einer Auflösung der Blutkörperchen, teils zur Bildung körniger und scholliger, ungefärbter und gefärbter, gelber und brauner eisenhaltiger Zerfallsprodukte des Blutes kommt. Im Anschluß an letztere erscheinen in den Alveolen sehr bald Zellen, welche gefärbte Zerfallsprodukte der Blutkörperchen einschließen und danach als **Pigmentkörnchenzellen** (Fig. 597 *b*) bezeichnet werden. Sie treten bei jeder Blutung nach einiger Zeit auf und sind teils abgestoßene Lungenepithelien, teils auch aus dem Gefäßsystem ausgewanderte Lymphocyten, denen sich bei längerer Dauer des Prozesses auch noch Zellen, die durch Wucherung der Bindegewebszellen der Lunge entstanden sind, beimischen können. Nicht selten sind einzelne Alveolen mit solchen Zellen ganz erfüllt.

Ein Teil dieser Zellen kann aus den Alveolen in die Bronchiolen gelangen und schließlich mit dem Sputum nach außen geschafft werden (oft als Herzfehlerzellen bezeichnet). Ein anderer Teil des Pigments gelangt in die Lymphbahnen der Lunge, in denen es zum Teil den Lymphdrüsen zugeführt, teils auch längere Zeit zurückgehalten wird. Nach einiger Zeit findet man auch im Bindegewebe der Lunge in Zellen eingeschlossene gelbe und braune Pigmentkörner und Schollen (*c*), so daß sich längere Zeit bestehende fleckige, ockerfarbene oder braune Pigmentierungen der Lunge ausbilden. Finden innerhalb einer Lunge häufig Blutungen statt, ein Fall, der bei Herzkranken mit Stauungen im kleinen Kreislauf oft gegeben ist, so kann sich im Gebiete der Blutungen als Begleiterscheinung der Resorptionsvorgänge eine ganz bedeutende



Fig. 598. Randpartie aus einem in Heilung begriffenen Lungeninfarkt mit obliterierter Arterie (M. Fl. Häm.). *a* In körnige, gelbliche Massen umgewandeltes Blutextravasat. *b* Nekrotische, kernlose Alveolarsepten. *c* Neugebildetes Bindegewebe. *d e* Gefäßhaltiges Granulationsgewebe innerhalb der Alveolen. *f* Arterie. *g* An Stelle des Embolus in der Arterie gebildetes gefäßhaltiges Bindegewebe. Vergr. 45.

Bindegewebswucherung (*a*) einstellen, welche allmählich zu Verdickung der interalveolären Septen und da und dort sogar auch zu indurativer Verhärtung des Lungengewebes mit Verlust der Alveolen führt, so daß sich ein Zustand einstellt, den man in Rücksicht auf den Pigmentreichtum des verdichteten Gewebes passend als **braune Lungeninduration** bezeichnet.

Ist ein **embolischer hämorrhagischer Infarkt** nur klein und stirbt das Gewebe im infarzierten Bezirk nicht ab, so kann durch Verflüssigung und Resorption des Extravasates im Laufe von Wochen eine Wiederherstellung des Lungengewebes stattfinden, so daß das Lungengewebe wieder normal wird, oder nur Pigmentierung und Verdichtung die voraufgegangene Veränderung anzeigen. Ist dagegen die

Infarzierung eines Lungenabschnittes mit einer Nekrose von Lungengewebe verbunden, so heilt der Prozeß, falls nicht eine komplizierende Infektion die Heilung hindert oder der Tod zu früh eintritt, im Verlaufe von Wochen, eventuell von Monaten unter Hinterlassung einer **narbigen Verdichtung des Lungengewebes.**

Die Heilungsvorgänge, welche sich in der genannten Zeit vollziehen, bestehen in der Resorption des infarzierten Gewebes, die mit der Bildung von Körnchenzellen verbunden ist, teils in der Neubildung von Bindegewebe, welche vornehmlich an der Grenze von Lebendem und Totem sich vollzieht und von den sämtlichen Lungenbestandteilen ausgeht.

Ist das Lungengewebe an der Peripherie des Infarktes in Wucherung geraten, so bildet sich ein Granulationsgewebe (Fig. 598*c*), welches in die nekrotische Gerinnungsmasse des Infarktes hineinwächst (*d*, *e*) und dieselbe substituiert. Auf diese Weise können im Laufe von Monaten umfangreiche Infarkte resorbiert und durch Bindegewebe und Narbengewebe ersetzt werden, so daß nur eine von verdickter Pleura bedeckte narbige Verdichtung des Lungengewebes zurückbleibt, doch kann es auch vorkommen, daß von dem sich entfärbenden nekrotischen Herde Reste im Innern der Narbe zurückbleiben. In dem nekrotischen Gewebe können sich Kalksalze ablagern (Fig. 599).

Die nach einem Infarkt zurückbleibende Narbe fällt relativ klein aus, da bei Schwund des nekrotischen Herdes ein Teil des frei werdenden Raumes durch kompensatorische Ausdehnung des benachbarten Gewebes ausgefüllt wird. Ein Teil der Narbe ist auch nicht vollkommen dicht, sondern schließt noch Alveolen und Bronchien ein.

Während der Heilung des Infarktes werden auch der embolische Pfropf und die darauf niedergeschlagenen Thromben durch Bindegewebe substituiert (Fig. 598*g*), wobei die Arterien entweder obliterieren oder nur Wandverdickungen erfahren und zum Teil wieder durchgängig werden.

Sind die Pfröpfe, welche den Infarkt verursachten, zugleich Träger von Stoffen, welche faulige Zersetzungen und Eiterungen erregen, so treten **brandiger Zerfall** der Infarkte und **Eiterung** ein (vgl. septische Pneumonie, § 235). Auch auf dem Bronchialwege kann es sekundär zur Invasion des infarzierten Lungenteiles mit Bakterien kommen.

Literatur über Resorption von Extravasaten.

Boy-Teissier, *Le poumon cardiaque, Rev. de méd. 1894.*
Hoffmann, F. A., *Bedeutung d. Herzfehlerzellen, D. Arch. f. klin. Med. 45. Bd. 1889.*
Lenhartz, *Über Herzfehlerzellen, Dtsch. med. Wochenschr. 1889.*
Nothnagel, *Die Resorption des Blutes aus d. Bronchialbaum, Virch. Arch. 71. Bd. 1877.*
Orth, *Braune Induration der Lunge, Virch. Arch. 58. Bd. 1873.*
Perl-Lipmann, *Exper. Unters. z. Lehre v. d. Lungenblutung, Virch. A. 51. Bd. 1870.*
Sommerbrodt, *Genese d. Herzfehlerzellen, Berl. klin. Woch. 1889.*
Zenker, *Beiträge zur pathol. Anatomie der Lungen, Dresden 1872.*

4. Nicht entzündliche Ernährungsstörungen der Lunge.

§ 229. Die nicht entzündlichen **Degenerationen** des Lungenparenchyms spielen im ganzen eine sehr untergeordnete Rolle und haben namentlich für den Praktiker keine nennenswerte Bedeutung. Eine

Ausnahme machen nur das Emphysem und die senile Atrophie, welche in § 225 ihre Besprechung gefunden haben.

Schwellung, Verfettung und Desquamation des Lungenepithels sind Erscheinungen, welche jede erhebliche Transsudation in die Lungenalveolen, sowohl entzündliche als nicht entzündliche, begleiten. Es werden ferner durch verschiedene Schädlichkeiten, welche mit der Atmungsluft in die Alveolen gelangen, Epithel, Blutgefäße und bindegewebiges Lungengerüst in mannigfacher Weise geschädigt, doch tragen diese Schädigungen meist den Charakter der Entzündung.

Unter den durch Veränderung der Ernährung bedingten Prozessen ist namentlich die Verfettung des Epithels und die Amyloidentartung der Gefäße zu erwähnen. Erstere kommt z. B. bei Emphysem, ferner auch bei Phosphor- und Arsenikvergiftung vor, letztere



Fig. 599. Verkalkung der nekrotischen Lunge im Randgebiet eines 6 Wochen alten Lungeninfarktes (Form. Silbereh.). Vergr. 100.

unter jenen Verhältnissen, unter denen überhaupt Amyloidentartung auftritt. Es ist indessen zu bemerken, daß die Lunge sehr selten an der Amyloidentartung partizipiert, und daß meist nur die Gefäßwände erkranken. In pneumonischen Exsudaten, in alten Blutherden, in Tuberkeln, in emphysematösen Lungen usw. findet man mitunter sog. Corpora amylacea.

Verkalkung des Lungenbindegewebes ist selten, falls dasselbe nicht durch Entzündung verändert ist. Chronische Stauungen, hyaline Gefäßdegenerationen, thrombotischer Gefäßverschluß (Fig. 599) bilden Vorbedingungen der Verkalkung, doch ist der Grund der Verkalkung oft nicht ersichtlich. Der Kalk kann sowohl in den Gefäßwänden, auch den Kapillaren, als auch im Bindegewebe der Lunge und in den Bronchialwänden liegen. In höheren Graden der Verkalkung kann das Lungengewebe wie mit Sand durchsetzt erscheinen.

Literatur über Verkalkung und Verfettung.

Chiari, *Kalkablagerung, Wiener med. Wochenschr. 1878.*
Cornil et Brault, *Verfettung nach Phosphorvergiftung, Journ. de l'anat. XVIII 1882.*
Ficket, *Ossific. d. parois alvéolaires des poumons chez le boeuf, Bull. de l'Acad. de méd. de Belg. 1903.*
Hlava, *Kalkablagerung, Wiener med. Blätter 1882.*

Kischensky, *Kalkablagerung in d. Lunge. Zbl. f. allg. Path. XII 1901.*
Kockel, *Kalkinkrustation d. Lungengewebes, D. A. f. klin. Med. 64. Bd. 1899.*
Virchow, *Kalkablagerung, sein Arch. 8. u. 9. Bd. 1855 u. 1856.*

5. Die Entzündungen der Lunge.

§ 230. Die **Entzündungen der Lunge** oder die **Pneumonien** lassen sich nach ihrer Genese in vier Gruppen einteilen, in bronchogene, in hämatogene, in lymphogene (pleurogene) und in traumatische. Bei den erstgenannten Formen gelangt der Entzündungserreger auf dem Bronchialwege in die Lunge, und zwar zunächst so, daß er mit der Atmungsluft dem respirierenden Parenchym zugeführt wird, so daß man die Entzündung auch als eine aërogene oder als eine Inhalations- oder Aspirationspneumonie bezeichnet. Durch Staubinhalation verursachte Erkrankungen sind unter dem Namen Pneumonokoniosen zusammengefaßt. Verursacht eine von außen kommende Schädlichkeit zunächst eine Bronchitis und von da aus eine Pneumonie, so wird der Prozeß als Bronchopneumonie bezeichnet und je nach der Größe und dem Umfang des Entzündungsherdes werden miliare, herdförmige und lobuläre Formen unterschieden. Gleichmäßige Verbreitung der Entzündung über ganze Lappen oder Teile von solchen führt zur lobären Pneumonie.

Die hämatogenen Pneumonien entstehen durch Zufuhr des Entzündungserregers auf dem Blutwege und sind meist ausgesprochene Herdpneumonien, doch kann es auch zu lobulärer Ausbreitung des entzündlichen Prozesses kommen.

Die lymphogenen Entzündungen gehen am häufigsten von Entzündungen der Pleura aus, sind danach pleurogen und entsprechen in ihrer Ausbreitung den interlobulären, peribronchialen und periarteriellen Lymphgefäßen. Im übrigen ist zu bemerken, daß bei bestehenden Lungenentzündungen oft auch ein Fortschreiten der Entzündung innerhalb der Lunge auf dem Lymphwege stattfindet.

Traumatische Entzündungen richten sich in Sitz und Ausbreitung nach der stattgehabten Verletzung.

§ 231. Als **Pneumonokoniosen** oder **Staubinhalationskrankheiten** bezeichnet man Lungenerkrankungen, welche durch eingeatmeten Staub verursacht werden. Man kann im weiteren Sinne alle aërogenen Lungenentzündungen hierher rechnen, doch werden den Pneumonokoniosen gewöhnlich nur diejenigen Erkrankungen zugezählt, welche durch leblose Staubkörner mineralischer, vegetabilischer und animaler Herkunft verursacht werden, während die durch Mikroorganismen verursachten davon ausgeschlossen werden. Diese Staubarten wirken vornehmlich mechanisch, doch kommt manchen auch eine chemische Wirksamkeit zu, der zufolge alsdann meist stärkere Entzündungserscheinungen auftreten.

Am häufigsten werden Ruß von rauchenden Lampen und Flammen, sowie gemischter Straßen- und Zimmerstaub eingeatmet. Von Steinhauern, Maurern, Töpfern, Zement-, Porzellan-, Feuerstein-, Mühlstein-, Specksteinarbeitern werden große Mengen von Mineralstaub aspiriert. Formenstecher, Metallschleifer, Vergolder, Gürtler, Schriftgießer usw. sind der Einatmung von Metallstaub ausgesetzt. Müller, Kohlenarbeiter und Kohlenhändler, Schornsteinfeger, Bäcker, Tischler, Seiler, Zigarrenarbeiter, Jutespinnerinnen usw. leben häufig in einer Atmosphäre, welche reichlich vegetabilischen

Staub enthält. Von Bürstenbindern, Tapezierern, Friseuren, Tuchscherern, Hutmachern wird vielfach animalischer Staub eingeatmet, und Glasschleifer, Straßenkehrer usw. sind verschiedenen Staubgemischen ausgesetzt.

Ein großer Teil des eingeatmeten Staubes schlägt sich schon innerhalb der zur Lunge führenden Wege nieder, ein Teil gelangt indessen namentlich bei tieferen Inspirationen bis in das Lungenparenchym. Hier bleiben viele der eingeführten Partikel zunächst an den Wänden der Alveolen haften, andere dagegen werden bald von den mit den Alveolen in Verbindung stehenden Lymphgefäßen aufgenommen und von da dem interlobulären und peribronchialen Gewebe, sowie den Lymphdrüsen am Lungenhilus zugeführt.

Gelangen Staubpartikel in erheblicher Menge in das respirierende Parenchym, so stellt sich eine leichte Entzündung ein, wobei farblose Blutkörperchen aus dem Gefäßsystem auswandern und einzelne Lungenepithelien teils aufquellen und sich abstoßen, teils auch wieder in Wucherung geraten.

Die Epithelzellen und die farblosen Blutkörperchen bemächtigen sich der eingedrungenen Fremdkörper und können sich mit ihnen dermaßen anfüllen, daß sie passend als Staubzellen bezeichnet werden. Ein Teil derselben gelangt in die Bronchiolen und Bronchien und wird schließlich mit dem Sputum nach außen geschafft, ein anderer Teil tritt in die Lymphgefäße über.

Innerhalb der Lymphbahnen können einzelne Staubarten, z. B. kohlensaurer Kalk, aufgelöst werden. Unlöslicher Staub wird entweder nach den Lymphdrüsen des Lungenhilus geführt oder bleibt an den Ufern der Lymphgefäße, d. h. im interalveolären, interlobulären, subpleuralen, pleuralen, perivaskulären und peribronchialen und bronchialen Bindegewebe liegen, mit besonderer Vorliebe aber da, wo im peribronchialen Lymphgefäßsystem lymphatische Herde schon normalerweise eingeschaltet sind. Der Staub liegt im Gewebe teils frei, teils in runden oder in spindeligen und verästigten Zellen eingeschlossen.

Die häufigsten und bekanntesten Pneumonokoniosen bilden die Ruß- und Kohlenablagerungen, die Pneumonokoniosis anthracotica s. Anthracosis, die Ablagerung von Kieselstaub, die Chalicosis, von Tonerdestaub, die Aluminosis, von Eisenpräparaten und anderen Metallen, die Siderosis s. Pneumonokoniosis siderotica und die Metallosis.

Sind die Staubarten unlöslich und gefärbt, so ist die Folge der Ablagerung auch eine **Pigmentierung** der Lunge. Ruß und Kohle bedingen eine schwarze Färbung der Lunge, und es ist dieselbe so häufig, daß in kultivierten Gegenden erwachsene Individuen kaum je pigmentfreie Lungen besitzen. Eisenoxydoxydul und phosphorsaures Eisenoxyd bedingen eine schwarze, Eisenoxyd (Englischrot) eine rote, Ferrophosphat (Vivianit) eine blaue oder blaugrüne Färbung.

Ruß- und Kohlenablagerungen verursachen im ganzen nur geringe entzündliche Veränderungen und sind danach meist nur an der schwarzen Fleckung der Pleura, der Lunge und der peribronchialen Lymphdrüsen, welche im allgemeinen dem Verlauf der Lymphgefäße entsprechend sich verbreitet, kenntlich. Sehr reichliche Zufuhr von Ruß sowie die Ablagerung größerer Partikel von Holz- und Steinkohlenstaub können indessen teils zu bindegewebigen Verhärtungen, teils auch zu Erweichung und Zerfall des verunreinigten Lungengewebes führen.

Metallablagerungen verhalten sich ähnlich wie die Kohlenablagerungen.

Unter den unlöslichen, nur mechanisch wirkenden **Steinstaubablagerungen** verursacht der **Kieselstaub** besonders starke Veränderungen und führt nicht selten bei Steinhauern im Laufe der Zeit zu ausgebreiteten knotigen Lungenindurationen.

An Orten, wo dieser Steinstaub in der Lunge liegen bleibt, stellt sich eine teils von den interalveolären Septen, teils vom peribronchialen und perivaskulären Bindegewebe ausgehende Wucherung ein, welche weiterhin zur Bildung derber, fibröser Knötchen und Knötchengruppen (Fig. 600 *a*) führt, von denen aus die zellige Gewebsneubildung auch noch auf die angrenzenden Alveolarsepten übergreifen und zu einer Verdickung derselben (*c*) und damit zu einer ausgebreiteten Induration des Lungengewebes führen kann.

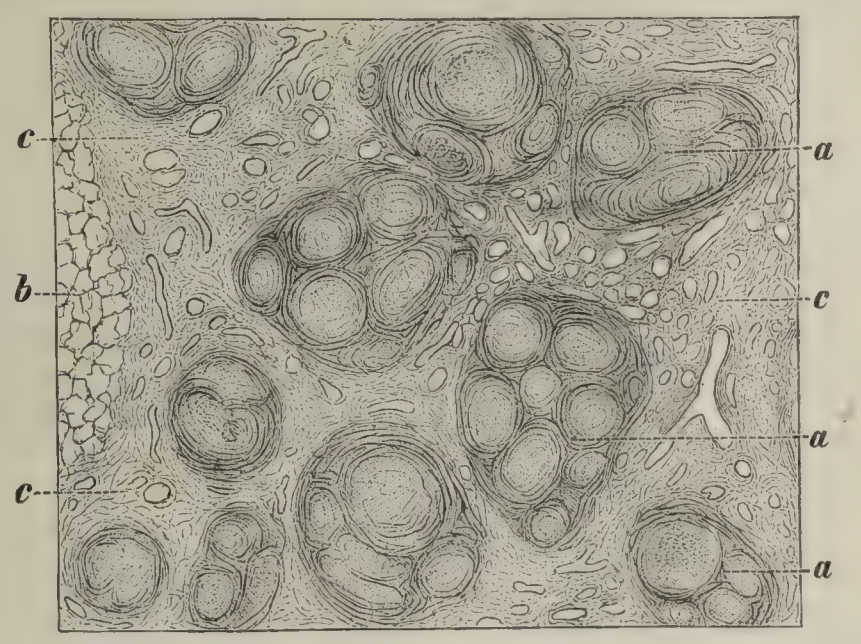

Fig. 600. Schnitt aus einer Steinhauerlunge mit bronchopneumonischen fibrösen Knoten (Alk. Pikrokarm.). *a* Gruppe fibröser Knoten. *b* Normales Lungengewebe. *c* Verdichtetes, aber noch Bronchien, Gefäße und einzelne Alveolen enthaltendes Lungengewebe. Vergrößerung 5.

Die harten Knötchen der Steinhauerlunge sind meistens schiefrig oder schwarz pigmentiert, indem der Lunge mit dem Steinstaub auch Ruß zugeführt und in die bindegewebige Wucherung eingeschlossen wird. Die Knötchen sind im Zentrum meist sehr derb und zellarm, in der Peripherie zellreicher, und es besteht oft auch noch ein Katarrh in der Nachbarschaft, kenntlich an der Desquamation des Lungenepithels und dem Austritt von Flüssigkeit und Leukocyten in die Alveolen.

Die Indurationsknötchen treten in der Lunge zunächst zerstreut auf (Fig. 601 *d*), oft, jedoch nicht immer, besonders reichlich in den Spitzenteilen. Weiterhin bilden sich dichter gelegene Gruppen (c_1) und schließlich können umfangreiche Bezirke in ein hartes, derbes, pigmentiertes Gewebe übergehen (*c*), in welchem sich größtenteils noch die ursprünglichen Knötchen abgrenzen lassen. Die Lunge bietet das Bild einer **knotigen Cirrhose** und zeigt über den verhärteten Stellen zugleich eine schwielige Verdickung (*e*) und Verwachsungen der Pleura, während in den verschont gebliebenen Teilen sich oft ein vikariierendes Emphysem (*g*, *h*) entwickelt hat.

Üben Staubarten, teils durch spitzige und scharfkantige Beschaffenheit ihrer Körner, teils durch chemische Wirkung auf die Nachbarschaft einen starken Reiz aus, wie dies z. B. besonders bei Thomasphosphatmehl der Fall ist, so treten in der Lunge auch heftigere Entzündungen auf, welche ähnlichen Charakter zeigen wie die infektiösen Entzündungen (§ 232). Im übrigen können sich Staubinhalationen mit Infektionen kombinieren, z. B. mit Infektionen durch Pneumokokken oder durch Tuberkelbazillen, entweder so, daß

Staubpartikel und Infektionskeime gleichzeitig in die Lunge geraten, oder aber so, daß die Infektion zu einer bereits bestehenden Staubkrankheit hinzutritt. Bei Kombination von Kohlen- oder Steinstaubinduration und Tuberkulose treten die beiden Knötchenformen getrennt voneinander auf.

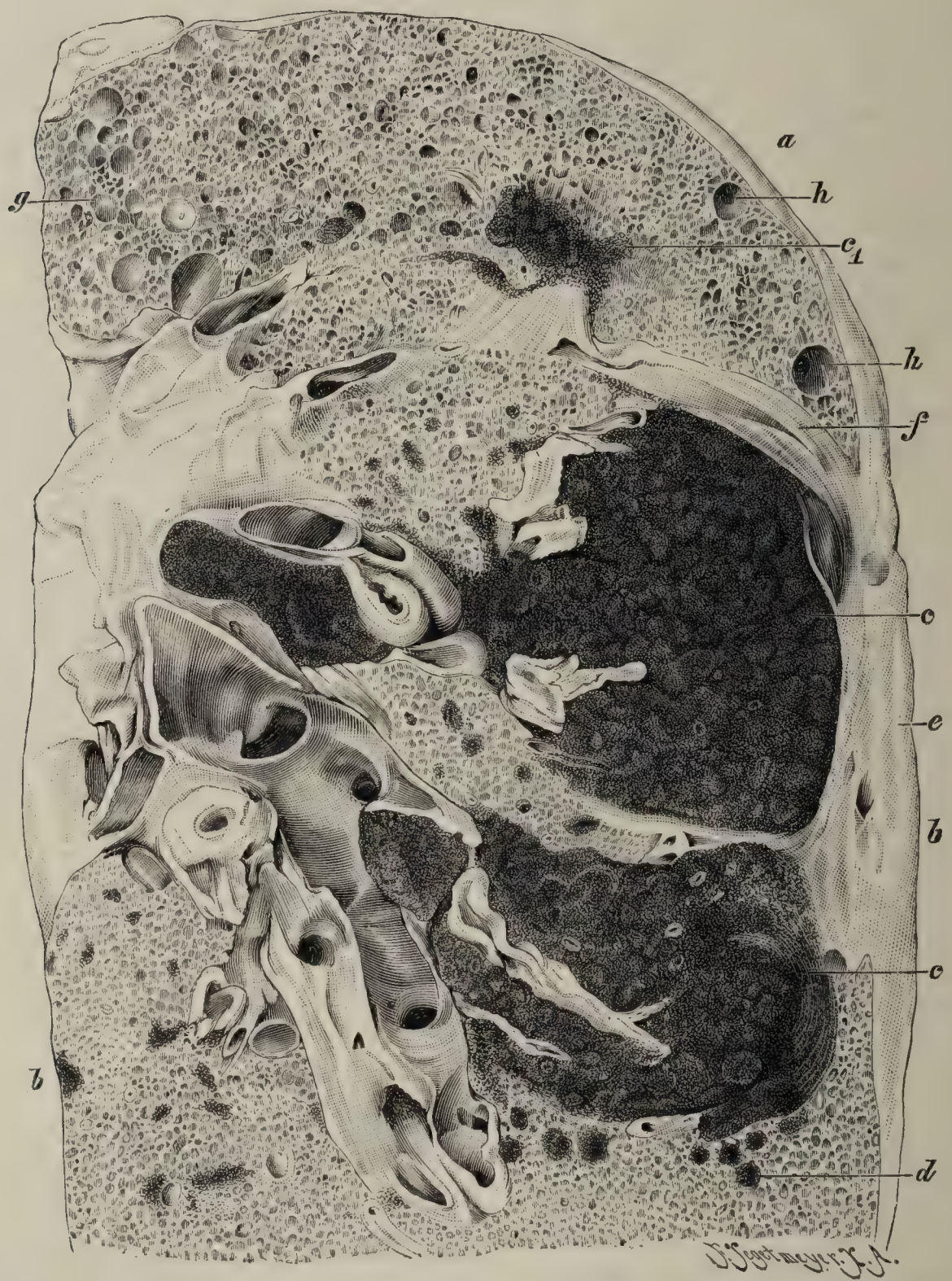

Fig. 601. Chalicosis pulmonum. Frontalschnitt durch den hinteren Teil des oberen und die obere Hälfte des Unterlappens der linken Lunge. *a* Oberlappen. *b* Unterlappen. *c* Umfangreiche fibröse, aus runden Knötchen sich zusammensetzende, schwarz pigmentierte Verhärtung. c_1 Kleinerer Verhärtungsbezirk. *d* Vereinzelte pigmentierte fibröse Knötchen. *e* Verdickte Pleura. *f* Verwachsung zwischen beiden Lungenlappen. *g* Emphysematöse Lungenspitze. *h* Emphysematöser Außenrand des Oberlappens. Nat. Größe.

Literatur über Pneumonokoniosis.

Arnold, *Staubinhalation u. Staubmetastase, Leipzig 1886; Geschicke des eingeatmeten Metallstaubes, Beitr. v. Ziegler VIII 1890.*
Beleiter, *Zur Kenntnis der Lungenanthrakosis, I.-D. München 1890.*
Carrieu, *De la pneumonoconiose anthracotique, Arch. de phys. II 1888.*
Claisse et Josué, *Pneumoconioses, A. de méd. exp. 1897.*
Fabine, *Über die Inhalation von defibriniertem Blut, Zentralbl. f. d. med. Wiss. 1885.*

Fleiner, *Resorption korpuskulärer Elemente durch Lunge u. Pleura, V. A. 112. Bd. 1888.*
Hirt, *Staubinhalationskrankheiten, Breslau 1871.*
v. Ins, *Untersuch. über Kieselstaubinhalation, Arch. f. exper. Path. V 1876.*
Knauff, *Das Pigment der Respirationsorgane, Virch. Arch. 39. Bd. 1867.*
Langguth, *Siderosis pulmonum, D. Arch. f. klin. Med. 55. Bd. 1895.*
Loeb, *Thomasphosphatkoniose, Virch. Arch. 138. Bd. 1894 (Lit.).*
Merkel, *Gewerbekrankheiten, Ziemssens Handb. d. spez. Pathol. I.*
Peiper, *Über die Resorption durch die Lungen, Zeitschr. f. klin. Med. VIII.*
Ruppert, *Experim. Untersuch. über Kohlenstaubinhalation, Virch. Arch. 72. Bd. 1877.*
Saenger, *Staubinhalationskrankheiten, Virch. Arch. 164. Bd. 1901.*
Schlodtmann, *Beitr. z. Staubinhalationslehre, Zbl. f. allg. Path. V. 1895.*
Slavjansky, *Experim. Beitr. zur Pneumonokoniosislehre, Virch. Arch. 48. Bd. 1869.*
Sticker, *Staubkrankheiten, Eulenburgs Realenzyklop. XXIII 1900.*
Tchistowitsch, *Phagocytose dans les poumons, Ann. de l'Inst. Pasteur III 1889.*
Thorel, *Die Specksteinlunge, Beitr. v. Ziegler XX 1896.*
Virchow, *Über das Lungenschwarz, sein Arch. 1., 24. u. 35. Bd. 1847, 1862 u. 1866.*
Wissokowitsch, *Über die Passierbarkeit der Lunge für Bakterien, Wiesbaden 1889.*
Zenker, *Staubinhalationskrankheiten, D. Arch. f. klin. Med. 2. u. 14. Bd. 1867. u. 1874.*
Weitere Literatur enthält § 232.

§ 232. Die **bronchogenen Herdpneumonien** können zunächst dadurch verursacht werden, daß Entzündungserreger mit der Atmungsluft direkt in das respirierende Parenchym gelangen und eine örtlich begrenzte Entzündung verursachen, so daß man den Prozeß als **Inhalations-** oder **Aspirationspneumonie** bezeichnet. In seltenen Fällen kann die uns umgebende Atmungsluft solche Entzündungserreger enthalten, häufiger stammen dieselben aus dem Mund und dem Rachen oder aus den Respirationswegen. Der Eintritt reizender, oft mit Bakterien vermischter Substanzen aus den erstgenannten Höhlen in die Respirationswege und die Lunge wird namentlich durch Lähmung der Kehlkopfmuskeln, durch Zerstörung des Kehldeckels, durch Somnolenz des Kranken, durch heftiges Erbrechen und durch Atemnot begünstigt. Aspirationen der zweitgenannten Art kommen namentlich bei Anwesenheit von Entzündungen und Geschwürsbildungen im Kehlkopf und in der Luftröhre, sodann auch bei Durchbruch von Ösophaguskrebsen oder verkästen oder vereiterten Lymphdrüsen in die Luftwege vor. Auch diese Substanzen können Bakterien enthalten, welche entweder die ursprüngliche Affektion verursachten oder sich sekundär in den Geschwüren oder in den Oberflächenexsudaten ansiedelten.

Der Effekt der Inhalation oder Aspiration der reizenden Substanzen ist jeweilen eine mehr oder weniger ausgebreitete Entzündung, und man kann je nach der Ausdehnung derselben **miliare** (Fig. 602 und Fig. 603), **knotenförmige** (Fig. 604) und **lobuläre Entzündungsherde** unterscheiden.

Im Gebiet der Entzündung wird das Gewebe luftleer, indem die Alveolen sich mit Exsudat füllen (Fig. 602, Fig. 603 und Fig. 604 *c*), und kann im übrigen rot oder schwarzrot, hämorrhagisch oder graurot oder grau oder graugelb oder gelb aussehen. Maßgebend für die Farbe ist der Blutgehalt der Gefäße und die Beschaffenheit des in den Alveolen enthaltenen Exsudates. Reichliche farblose Zellen bedingen graue und gelbe, reichliche rote Blutkörperchen, rote und schwarzrote Färbungen. Ist das Exsudat flüssig, läßt sich dasselbe als trübe Flüssigkeit auspressen, ist es geronnen, so leistet es dem Auspressen Widerstand. Gleichzeitig fühlt sich das Gewebe fester an und die abgestrichene Schnittfläche zeigt ein körniges Aussehen.

Nach dem Ergebnis der mikroskopischen Untersuchung tritt nach Einwirkung des Entzündungsreizes sehr rasch eine kongestive Hyperämie (Fig. 605 *a*) mit nachfolgender Exsudation ein, welche bald mehr einen serösen, bald einen hämorrhagischen Charakter trägt und weiterhin

Fig. 602.

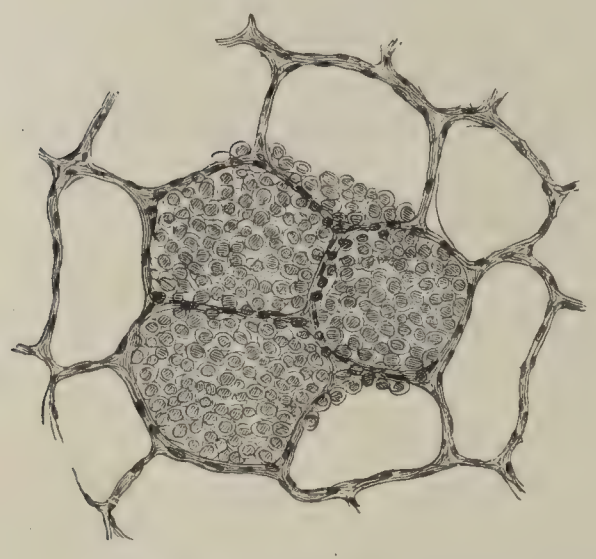

Fig. 603.

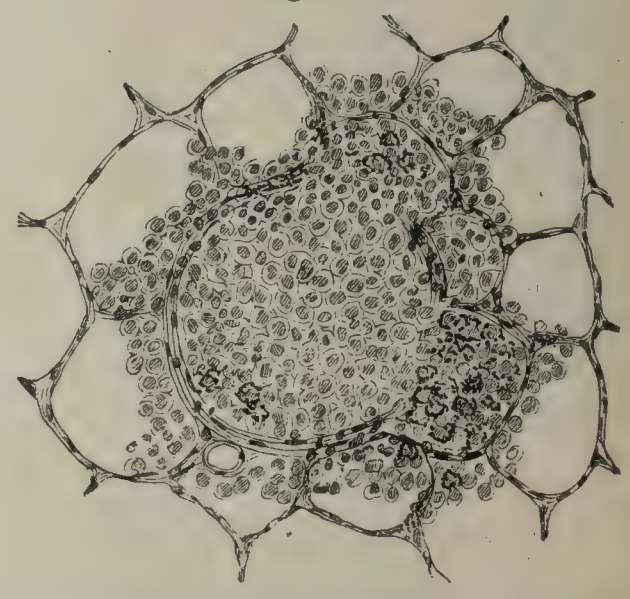

Fig. 602. Miliare Inhalationspneumonie, drei Alveolen umfassend. Präparat aus einer Hundelunge, durch Inhalation reizender, mit Wasser zerstäubter Substanzen erhalten. Vergr. 80.

Fig. 603. Miliare Inhalationspneumonie, welche sich über einen respirierenden Bronchiolus und die daran angrenzenden Alveolen verbreitet. Ein Teil der ausgetretenen Zellen mit inhaliertem Staub gefüllt. Präparat aus derselben Lunge wie Fig. 602. Vergr. 70.

von einer reichlichen Emigration von Leukocyten und der Bildung von Eiter, oder aber von dem Auftreten von Fibrin gefolgt sein kann.

Schon die erste Exsudation führt gewöhnlich zu einer Abhebung des Epithels (Fig. 605 *b*, *c*, *d*, *e*, *f*), und es werden die großen Epithelplatten (*b*) oft in unveränderter Form, bei stürmischer Exsudation sogar

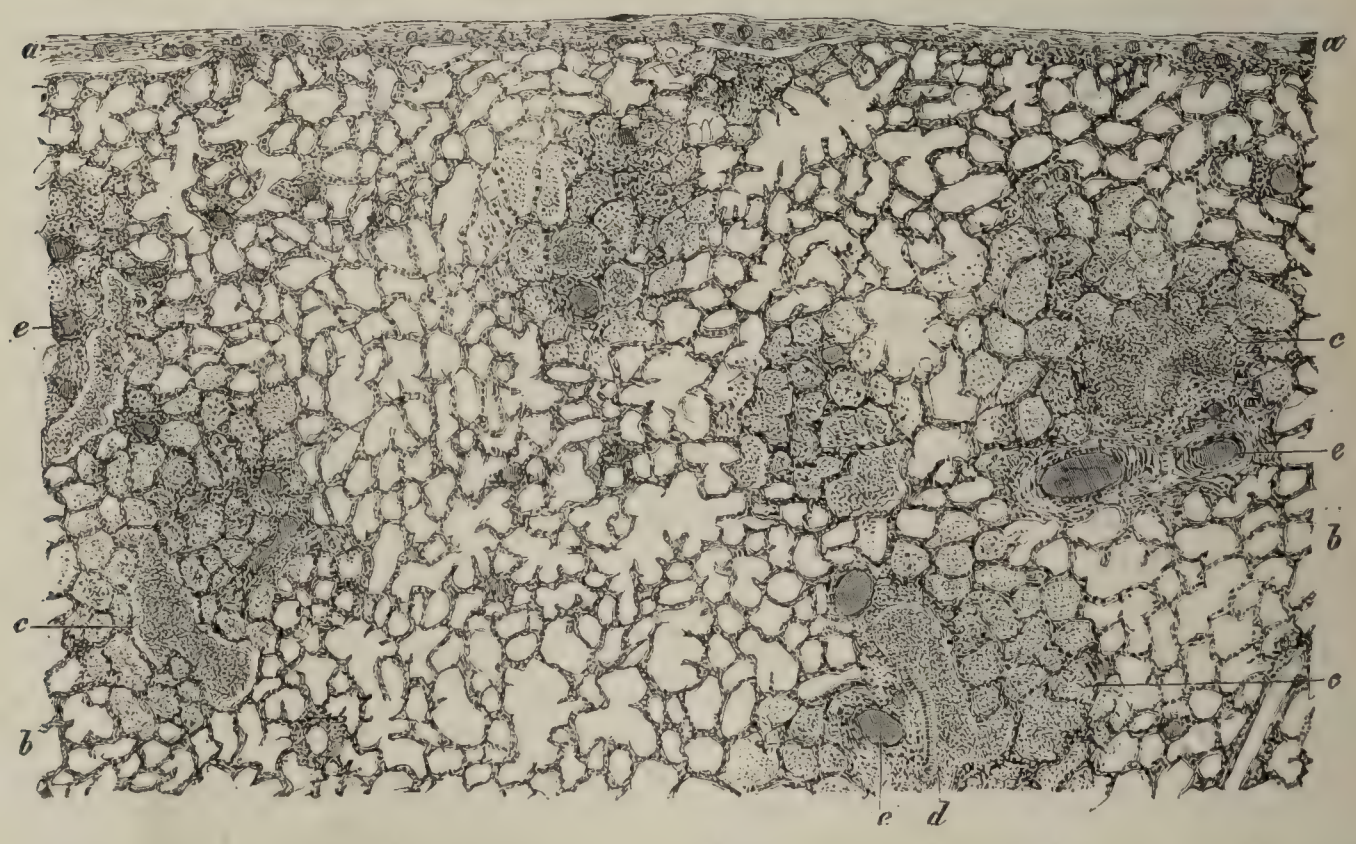

Fig. 604. Durch Aspiration von Mundinhalt entstandene Bronchopneumonie (M. Fl. Häm.). *a* Pleura. *b* Lungengewebe. *c* Entzündungsherde. *d* Bronchiolus im Längsschnitt. *e* Durchschnitte von Blutgefäßen. Vergr. 8.

in zusammenhängenden Fetzen abgehoben. Häufig indessen treten in ihrem Innern Fetttröpfchen auf (*c*), welche bei kernhaltigen Platten mit Vorliebe in der Umgebung des Kernes lagern (*d*).

Die kleinen protoplasmatischen kernhaltigen Lungenepithelien, welche zum Teil ebenfalls abgestoßen werden, sind teils kaum verändert (*e*), nur etwas geschwellt, teils ebenfalls von Fettkörnchen und Kügelchen durchsetzt (*f*), so daß der Kern völlig verdeckt wird.

Gewöhnlich mischen sich den Epithelzellen sehr bald Leukocyten (*g*), bei hämorrhagischer Entzündung rote Blutkörperchen bei. Kommt es zur Gerinnung des Exsudates, trägt die Entzündung einen croupösen oder fibrinösen Charakter, so treten zwischen den Zellen feinere und gröbere Fibrinfäden auf, welche sich zum Teil an die Oberfläche der Alveolarwand anheften.

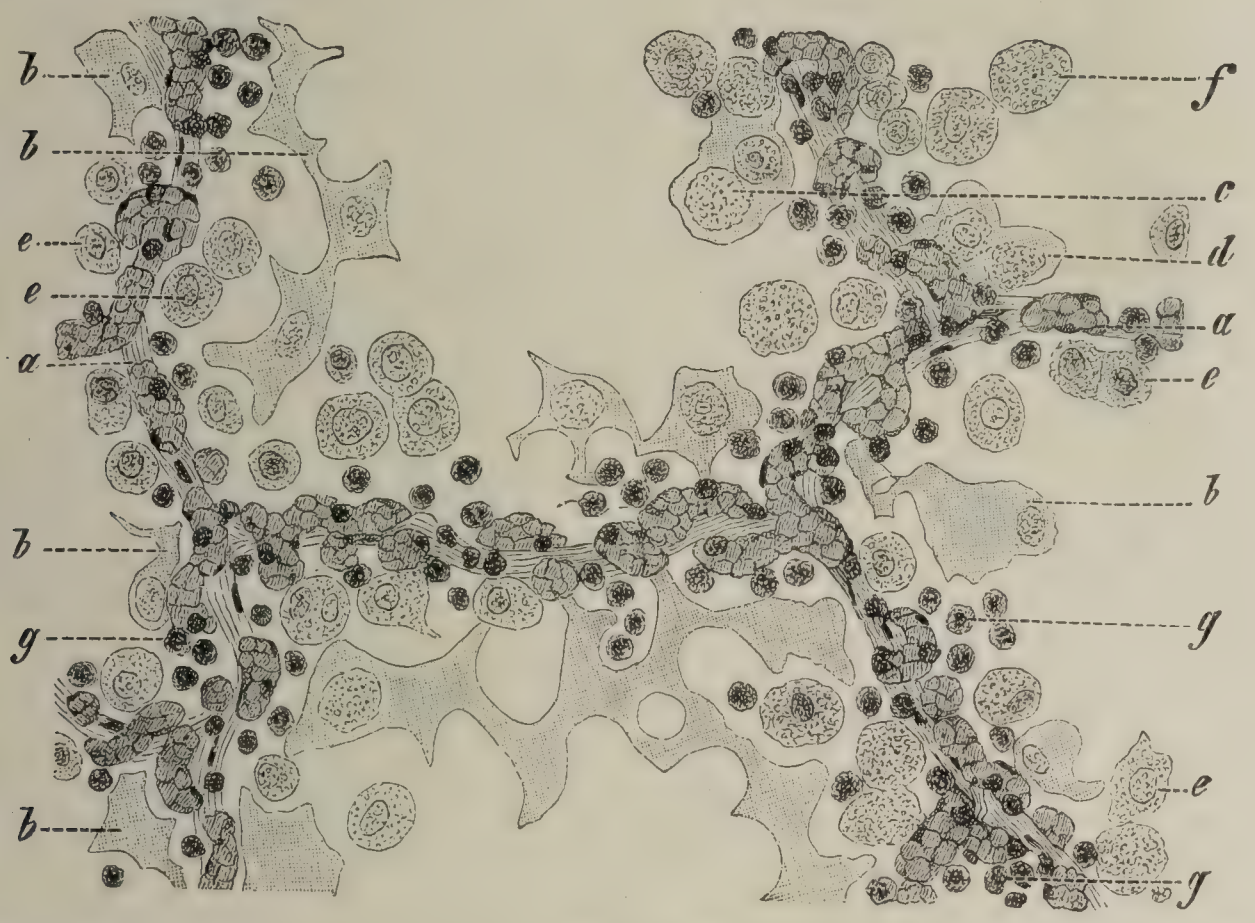

Fig. 605. Schnitt aus einem frischen, durch Aspiration von Mundinhalt entstandenen bronchopneumonischen Herd (M. Fl. Pikrok. Glyc.). *a* Alveolarsepten mit gefüllten Gefäßen. *b* Abgestoßene, teils kernhaltige, teils kernlose Epithelplatten. *c* Epithelplatten, welche Haufen von Körnchen und Kügelchen in ihrem Innern enthalten. *d* Epithelplatten mit Körnchen und Kügelchen in der Umgebung des Kernes. *e* Abgestoßene kleine Lungenepithelien mit sichtbarem Kern und wenig verändertem Protoplasma. *f* Geschwellte körnige Epithelien mit verdecktem Kern. *g* Farblose Blutkörperchen. Vergr. 200.

Der **Ausgang der Aspirationspneumonien** hängt von der Wirkung der aspirierten Substanz ab. Leichtere Entzündungen heilen durch Resorption des Exsudates. Starke toxische Wirkung des Aspirierten, Aspiration von Eiterkokken oder von Bakteriengemischen, die faulige Zersetzungen bewirken, kann zu Eiterung und Gangrän führen (vgl. § 233).

Über die Wirkung aspirierter Mundflüssigkeit sowie in Zersetzung begriffener organischer Substanzen und bakterienhaltiger Flüssigkeiten sind zahlreiche Experimentaluntersuchungen angestellt worden. Zunächst gehören alle jene zahlreichen Experimente über die sog. **Vaguspneumonie** hierher, jene Lungenentzündung, welche sich nach Lähmung des Vagus und des Recurrens vagi entwickelt und welche darauf zurückzuführen ist, daß in Folge der Lähmung des Kehlkopfes Mundflüssigkeit und

Speisereste in den Kehlkopf gelangen. Andere Autoren haben direkt flüssige und in Wasser suspendierte oder auch trockene pulverige Substanzen in die Trachea eingeführt. Noch andere haben Substanzen mit Wasser zerstäubt und Tiere der Zerstäubungsatmosphäre kürzere oder längere Zeit ausgesetzt.

Der Effekt aller dieser Inhalationsexperimente hängt von der Beschaffenheit des inhalierten Stoffes und von der Anordnung des Experimentes ab. Läßt man reizende, fein zerteilte Substanzen, z. B. zerstäubte Sputa und zerstäubte Faulflüssigkeit, einatmen, so entstehen kleine miliare Herde. Läßt man Faulflüssigkeit oder Speisereste oder bakterienhaltige Mundflüssigkeit usw. in größeren Mengen aspirieren, so entstehen umfangreiche, meist lobuläre Entzündungsherde mit Hämorrhagieen, Eiterung, Gangrän etc. Werden die Bronchien durch große Fremdkörper verstopft, so tritt zunächst Atelektase ein. Durch Inhalation spezifischer Organismen, welche in der Lunge ihren Entwicklungsboden finden, z. B. von Tuberkelbazillen, kann man spezifische Lungenaffektionen, Lungentuberkulose, erzeugen.

Gelangen größere Mengen von Flüssigkeit innerhalb kurzer Zeit in die Lunge, so kann der Tod durch Erstickung eintreten. Es geschieht dies z. B. bei dem **Ertrinkungstode.** Die Ertrinkungsflüssigkeit wird bei den Inspirationen in die Bronchien und in das respirierende Parenchym gerissen und mischt sich dort mit der noch vorhandenen Luft zu einer schaumigen Masse.

Literatur über Aspirationsentzündungen.

Boddaert, *Lésions pulm. consécut. à la section des nerfs pneumogastriques, Bruxelles 1862.*
Buhl, Tappeiner, Lippl u. Schwenninger, *Naturforschervers. in München 1877.*
Bunge, *Veränd. d. Lunge nach Selbstmordversuch durch Ertrinken, Fortschr. d. M. XIV 1896.*
Cox, *Exper. Beitr. z. path. Anatomie d. Lungenentzündung, Beitr. v. Ziegler V 1889.*
Feuerstack, *Das Verhalten d. Epithels d. Lungenalveolen bei Pneumonie, Göttingen 1882.*
Frey, *Die pathol. Lungenveränderungen nach Lähmung der Nervi vagi, Leipzig 1877.*
Friedländer, *Unters. üb. Lungenentzündung, Berlin 1873, u. V. A. 68. Bd. 1876.*
Heidenhain, *Bronchopneumonie durch heiße Wasserdämpfe, Virch. Arch. 70. Bd. 1877.*
Nenninger, *D. Eindringen von Bakterien in die Lungen, Z. f. Hyg. 38. Bd. 1961.*
Paltauf, *Über den Tod durch Ertrinken, Wien 1888.*
Schottelius, *Unters. üb. d. Wirkung inhalierter Substanzen, Virch. Arch. 73. Bd. 1878.*
Sehrwald, *Wirkung von Flüssigkeitsinjektionen in d. Trachea, A. f. kl. M. 39. Bd. 1886.*
Tappeiner, *Exper. Inhalationstuberkulose. Virch. Arch. 74. u. 82. Bd. 1878 u. 1880.*
Veraguth, *Künstlich hervorgeruf. pneumon. Prozesse, Virch. Arch. 82. Bd. 1880.*
Ziegler, *Üb. Tuberkulose u. Schwindsucht, Samml. klin. Vortr. v. Volkmann Nr. 151. 1878.*

Weitere diesbezügliche Literatur enthält § 231.

§ 233. Die **herdförmigen Entzündungen der Lunge, welche sich an Bronchitis und Bronchiolitis anschließen** und danach als **Bronchopneumonien** im engeren Sinne bezeichnet werden, kommen vornehmlich dadurch zustande, daß die Entzündung kontinuierlich oder sprungweise, durch Aspiration von Bronchialinhalt übertragen, von den Bronchien auf das respirierende Parenchym fortschreitet. Vollzieht sich das in lufthaltigem Gewebe, so entsprechen die Veränderungen durchaus denjenigen der herdförmigen Aspirationsbronchopneumonie (Fig. 604 *c*, *d*). Kommt es vor der Entzündung des Lungengewebes zu einer Verstopfung der kleinen Bronchien durch Sekret, so stellt sich zuerst eine **Atelektase** der betroffenen Läppchen ein, wodurch dieselben ein blaurotes Aussehen erhalten und an der Oberfläche etwas gegen die hellen lufthaltigen Läppchen zurücktreten. Der Eintritt der Entzündung in dem atelektatischen Läppchen gibt sich alsdann durch graurote, graue oder graugelbe Färbungen und durch den Austritt von trüber Flüssigkeit bei Druck auf das Lungengewebe zu erkennen. Bei Bildung croupöser Exsudate wird das Gewebe fester infiltriert, und es gewinnt die Schnitt-

fläche oft eine körnige Beschaffenheit, indem die Exsudatpfröpfe etwas über die Schnittfläche vorragen.

Eine zweite Art der Verbreitung der Entzündung von den Respirationswegen auf das Lungengewebe vollzieht sich dadurch, daß die Entzündung von den inneren Lagen der Bronchialwand auf deren äußere Schichten und das peribronchiale Bindegewebe (Fig. 606 *d*, *e*) und weiterhin auch auf die benachbarten Alveolarsepten (*f*) und Alveolen (*g*, *h*, *i*) übergreift, so daß sich zur Bronchitis eine **Peribronchitis** und eine **peribronchiale Bronchopneumonie** hinzugesellt.

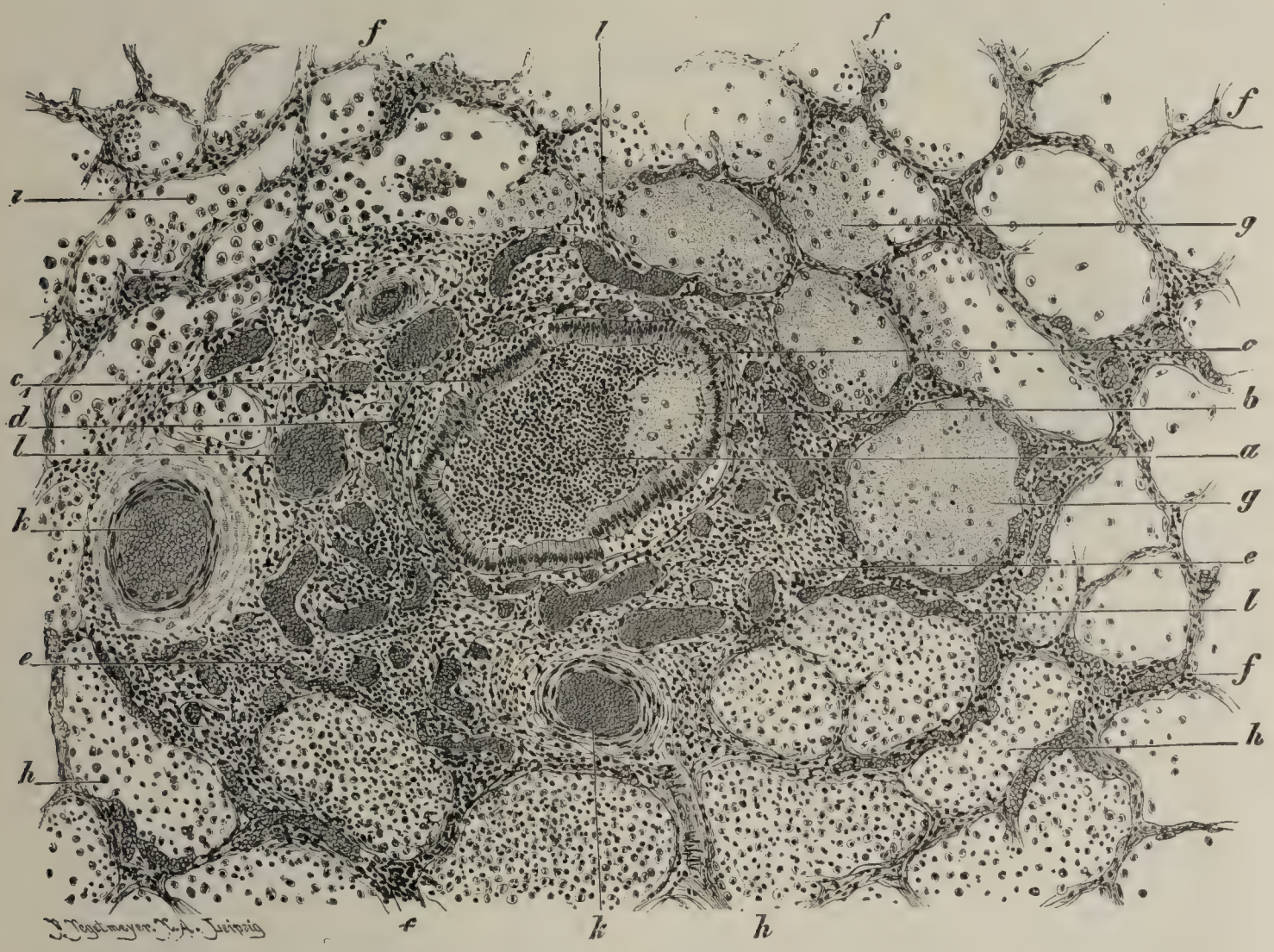

Fig. 606. Eitrige Bronchitis, Peribronchitis und peribronchiale Bronchopneumonie bei einem Kinde von $1^1/_4$ Jahren (M. Fl. Häm. Eos.). *a* Eitriger, *b* schleimiger Bronchialinhalt. *c*, c_1 Von Rundzellen durchsetztes, teilweise abgehobenes (c_1) Bronchialepithel. *d* Zellig infiltrierte Bronchialwand mit stark gefüllten Blutgefäßen. *e* Zellig infiltriertes peribronchiales und periarterielles Bindegewebe. *f* Septen zwischen den Lungenalveolen, zu einem Teil zellig infiltriert. *g* Fibrinöses Exsudat in den Alveolen. *h* Alveolen mit zellreichem, *i* solche mit zellarmem Exsudat gefüllt. *k* Lungenarterien im Querschnitt. *l* Stark mit Blut gefüllte bronchiale, peribronchiale und interacinöse Gefäße. Vergr. 45.

Die **Ätiologie** dieser herdförmigen Bronchopneumonien fällt im allgemeinen mit derjenigen der voraufgehenden Bronchitis zusammen. Pneumoniekokken, Streptokokken und Staphylokokken gehören zu den häufigsten Ursachen. Sodann treten diese Entzündungen auch sehr häufig im Verlaufe von Influenza, Keuchhusten, Masern, Diphtherie, Scharlach usw. ein, teils verursacht durch Erreger der betreffenden Krankheit, teils hervorgerufen durch Sekundärinfektionen mit Pneumoniekokken oder Eiterkokken, insbesondere Streptokokken. In seltenen Fällen können auch Milzbrandbazillen Bronchopneumonien verursachen. Bei der Pest kommen sowohl primär als auch sekundär durch Aspira-

tion Bronchopneumonien zu stande, bei denen die Alveolen neben Erythrocyten und Leukocyten massenhaft Pestbazillen enthalten. Im übrigen können die verschiedensten Schädlichkeiten, die durch Inhalation und Aspiration in die Luftwege geraten sind, weiterhin auch Bronchopneumonien verursachen, und es treten namentlich in Lungen, welche gegen das Lebensende der Sitz von Stauungs- und Senkungshyperämie sind, außerordentlich häufig von den Bronchien ausgehende Entzündungen (hypostatische Pneumonien) auf.

Die ursprünglich kleinen, umschriebenen, bronchopneumonischen Herde erfahren sehr häufig eine fortschreitende Vergrößerung und können alsdann untereinander konfluieren, so daß sie ganze Läppchen einnehmen und sich nunmehr **lobuläre Bronchopneumonien** bilden,

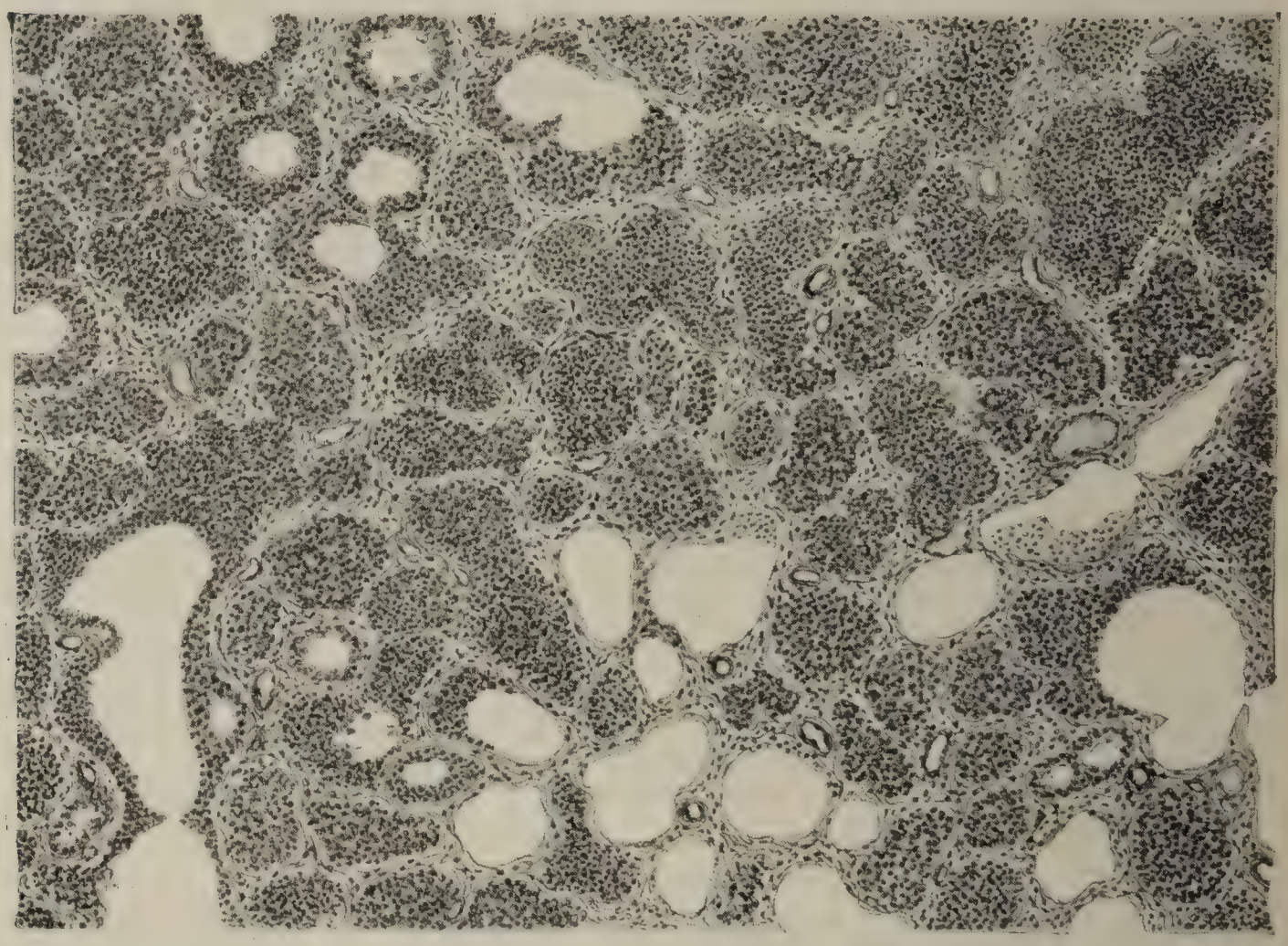

Fig. 607. Lobuläre Bronchopneumonie (Form. Häm. Eos.). Vergr. 45.

die entweder durch lufthaltige Läppchen voneinander getrennt sind, oder aber in einem Lungenabschnitt alle Läppchen betreffen und somit eine **Bronchopneumonie in lobulärer Ausbreitung** darstellen.

Bei Verschmelzung der Herde untereinander (Fig. 607) bleiben zunächst meist noch einzelne Alveolengänge und Alveolen frei und sind dann oft durch Luft stark ausgedehnt. Es können sich indessen über größere Strecken auch alle Alveolen mit Exsudat füllen.

Das **Exsudat,** welches innerhalb der entzündeten Lungenteile in den Alveolen sich ansammelt, besteht gewöhnlich aus Flüssigkeit und Zellen, kann sonach als **katarrhalisches** bezeichnet werden. Zu Beginn der Entzündung findet man namentlich desquamierte, oft gequollene Epithelzellen (Fig. 608 *a*), späterhin vornehmlich Leukocyten (Fig. 608 *b*, *c*), und es sind letztere oft in solchen Mengen vorhanden (*c*), daß sie die Alveolen dicht erfüllen. Daneben bilden sich indessen

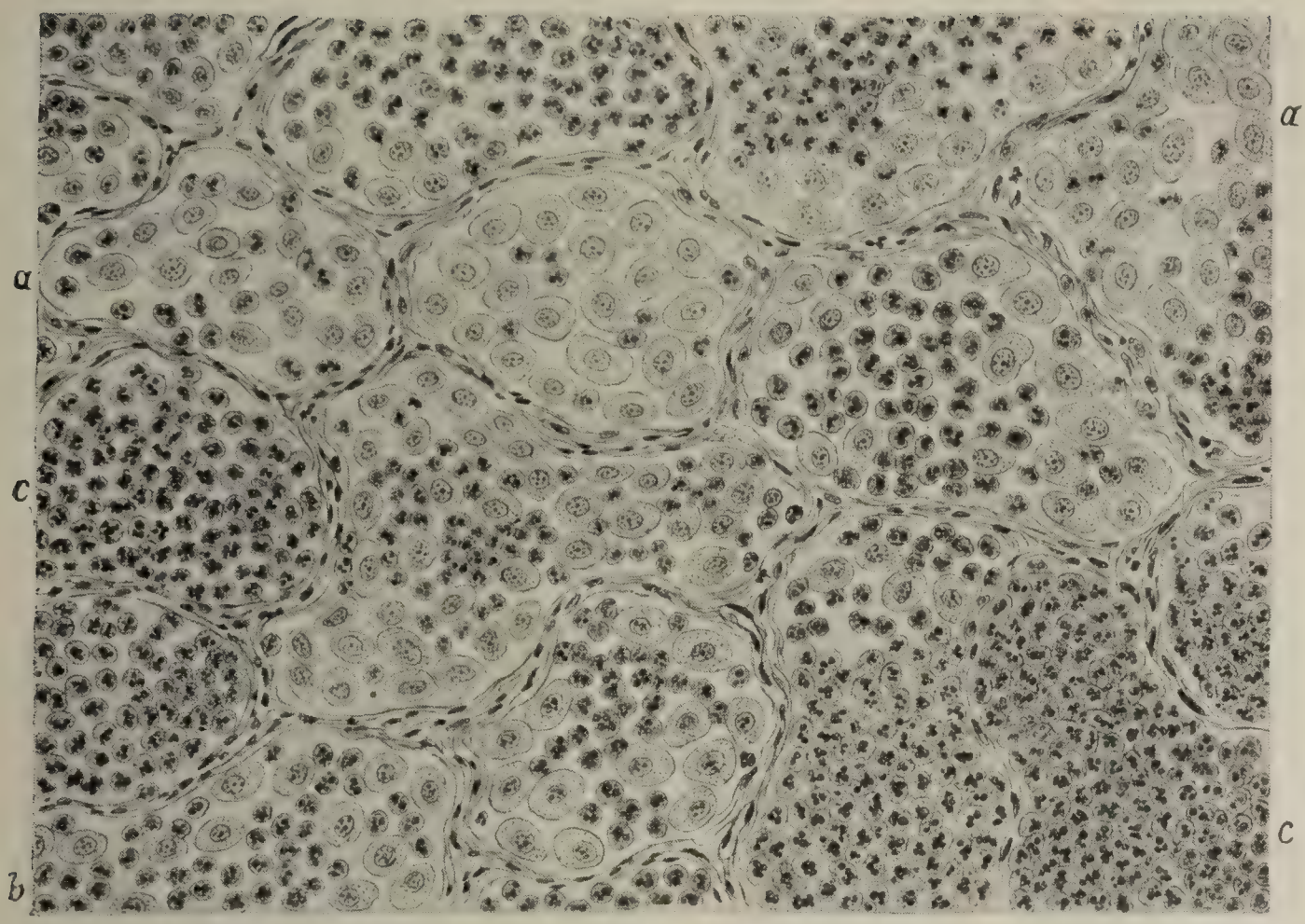

Fig. 608. Bronchopneumonie mit katarrhalischem Exsudat (Form. Häm. Eos.). *a* Mit desquamiertem Lungenepithel, *b* mit Epithel und Eiterkörperchen, *c* mit Eiterkörperchen gefüllte Alveolen. Vergr. 300.

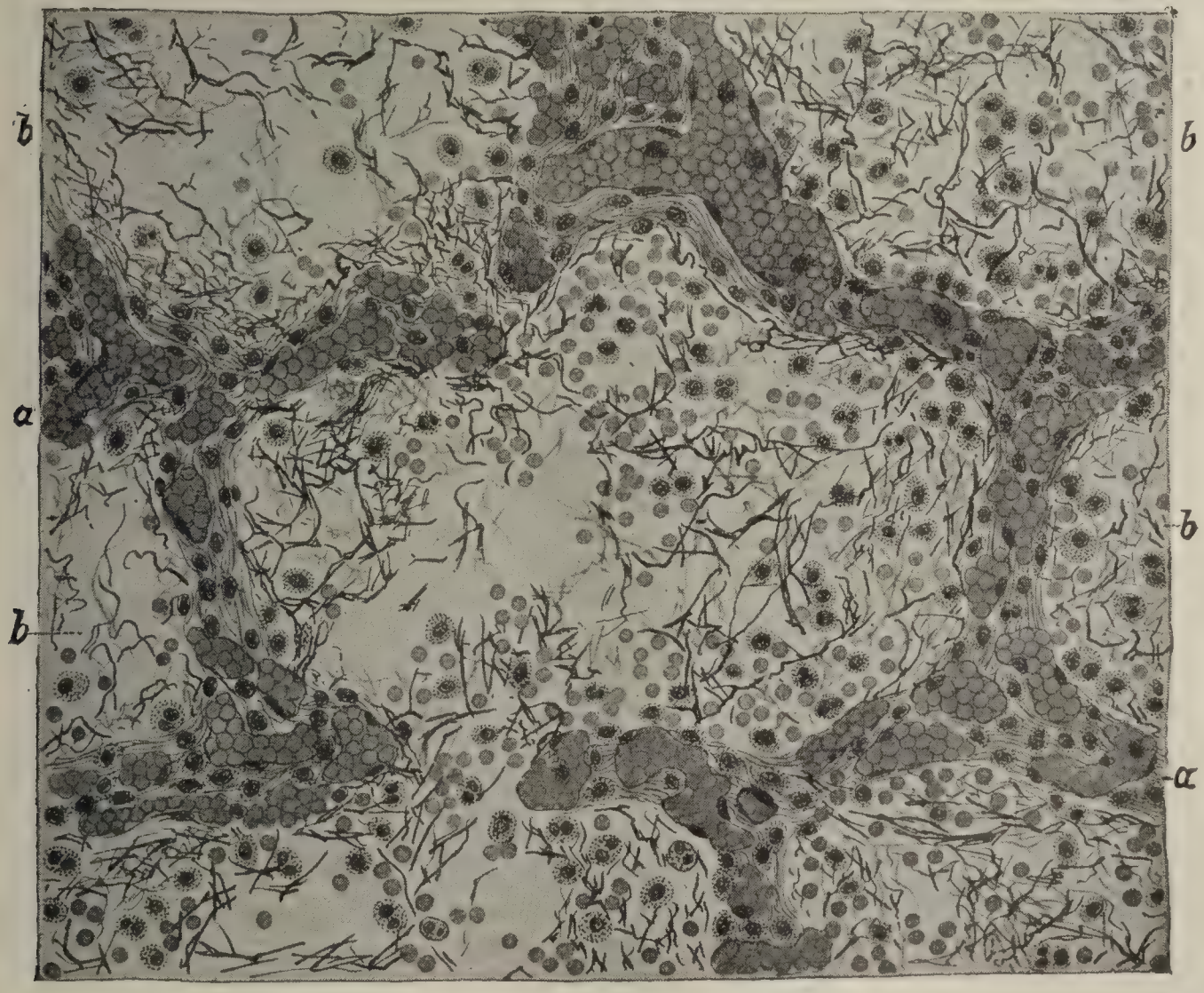

Fig. 609. Bronchopneumonie mit croupös hämorrhagischem Exsudat (Form. Häm. Eos.). *a* Alveolarsepten mit stark gefüllten Gefäßen. *b* Exsudat, bestehend aus Fibrin, Leukocyten und roten Blutkörperchen. Vergr. 300.

sehr oft auch **croupöse Exsudate** (Fig. 609 *b*) bald so, daß nur eine Minderzahl von Alveolen geronnenes Exsudat enthält, bald so, daß sie den überwiegenden Bestandteil der Ausschwitzung bilden. Die croupösen Exsudate sind bald reich an Flüssigkeit und arm an Leukocyten (Fig. 609 b), dabei oft untermischt mit ausgetretenen roten Blutkörperchen, bald auch wieder sehr reich an Leukocyten, so daß die Fibrinfäden verdeckt und nur zum Teil sichtbar sind.

Nicht selten zeigt das Exsudat einen ganz **hämorrhagischen** Charakter, wobei die Alveolen bald ausschließlich Blut, bald Blut untermischt mit Leukocyten, enthalten. Bei Aspiration fauliger Flüssigkeiten, sowie bei Streptokokkeninfektionen können ganze Alveolengruppen hämorrhagisches Exsudat einschließen.

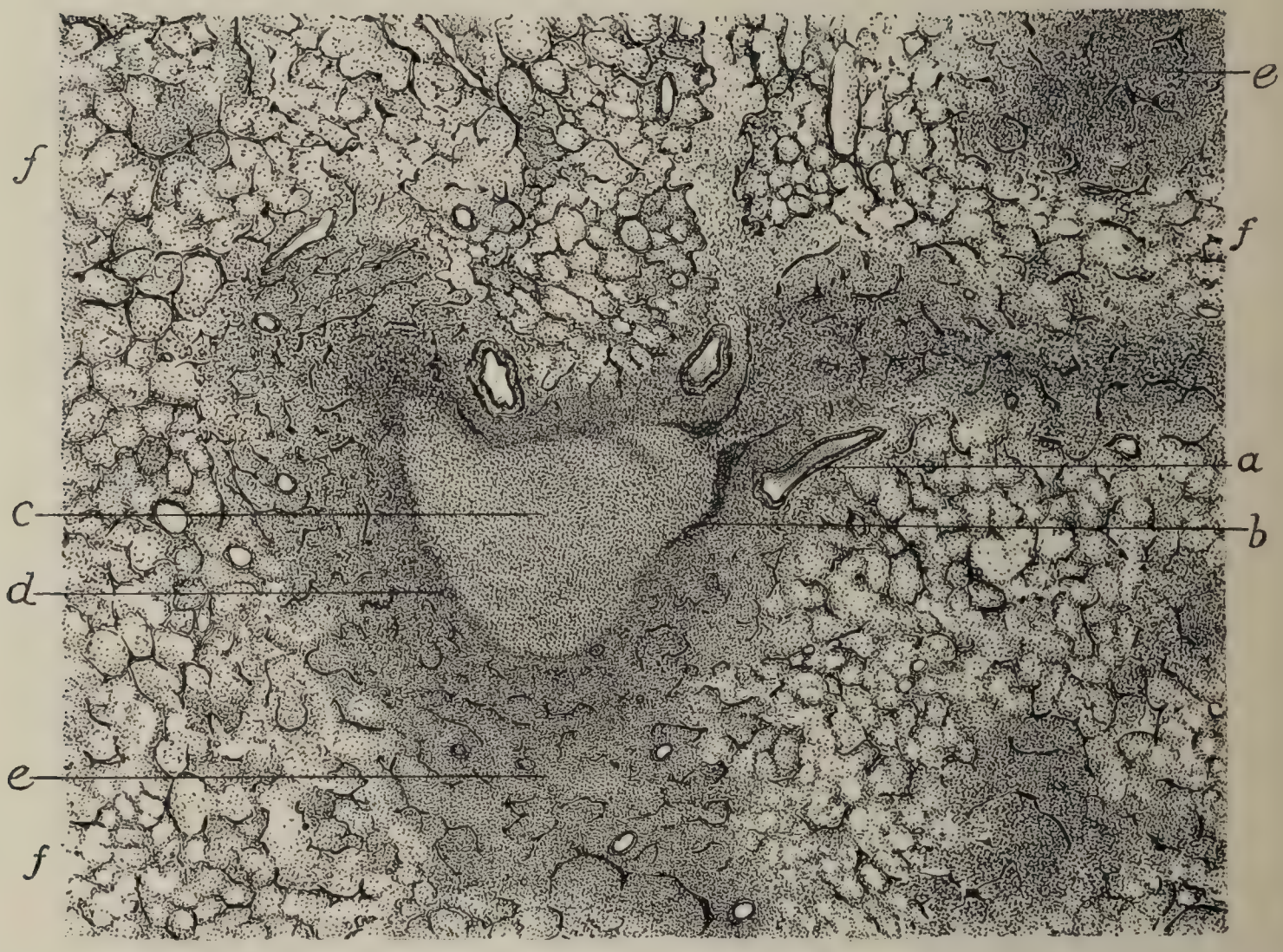

Fig. 610. Eitrige Bronchitis und Bronchopneumonie mit beginnender Gewebsvereiterung und Bronchiektasie, im Anschluß an Masern aufgetreten (Form. Alk. Orzein). *a* Arterie. *b* Erhaltene Bronchialwand. *c* Eitriger Inhalt des ektatischen Bronchus. *d* Vereiternde Wand (Schwund der elastischen Fasern). *e* Peribronchiale eitrige Entzündung. *f* Leicht entzündetes Lungengewebe. Vergr. 26.

Bei frischen, nicht zu zellreichen Entzündungen sind die interalveolären Septen gut zu erkennen (Fig. 608), ihre Gefäße oft stark gefüllt (Fig. 609 *a*). In späteren Stadien sind sowohl die interalveolären Septen als auch das peribronchiale und perivaskuläre Bindegewebe oft dicht von mononukleären Zellen durchsetzt und die in letzterem verlaufenden Lymphgefäße stark ausgedehnt und mit zellig serösem oder auch mit croupösem Exsudat gefüllt. Infolge reichlicher Durchsetzung des Lungengewebes mit Zellen läßt sich sehr oft stellenweise die Struktur der Lunge nicht mehr erkennen (Fig. 610 *d*, *e*).

Die **Ausgänge der Bronchopneumonie** sind: Heilung durch Expektoration und Resorption des Exsudats, Vereiterung, brandiger Zerfall, indurative Verdichtungen des Lungengewebes.

Die **Heilung** und völlige Wiederherstellung des Lungengewebes ist das häufigste. Der Resorption croupöser Exsudate geht eine Verflüssigung derselben unter fortgesetzter Emigration von Leukocyten voraus. Die verloren gegangenen Epithelzellen werden durch regenerative Wucherung wieder ersetzt.

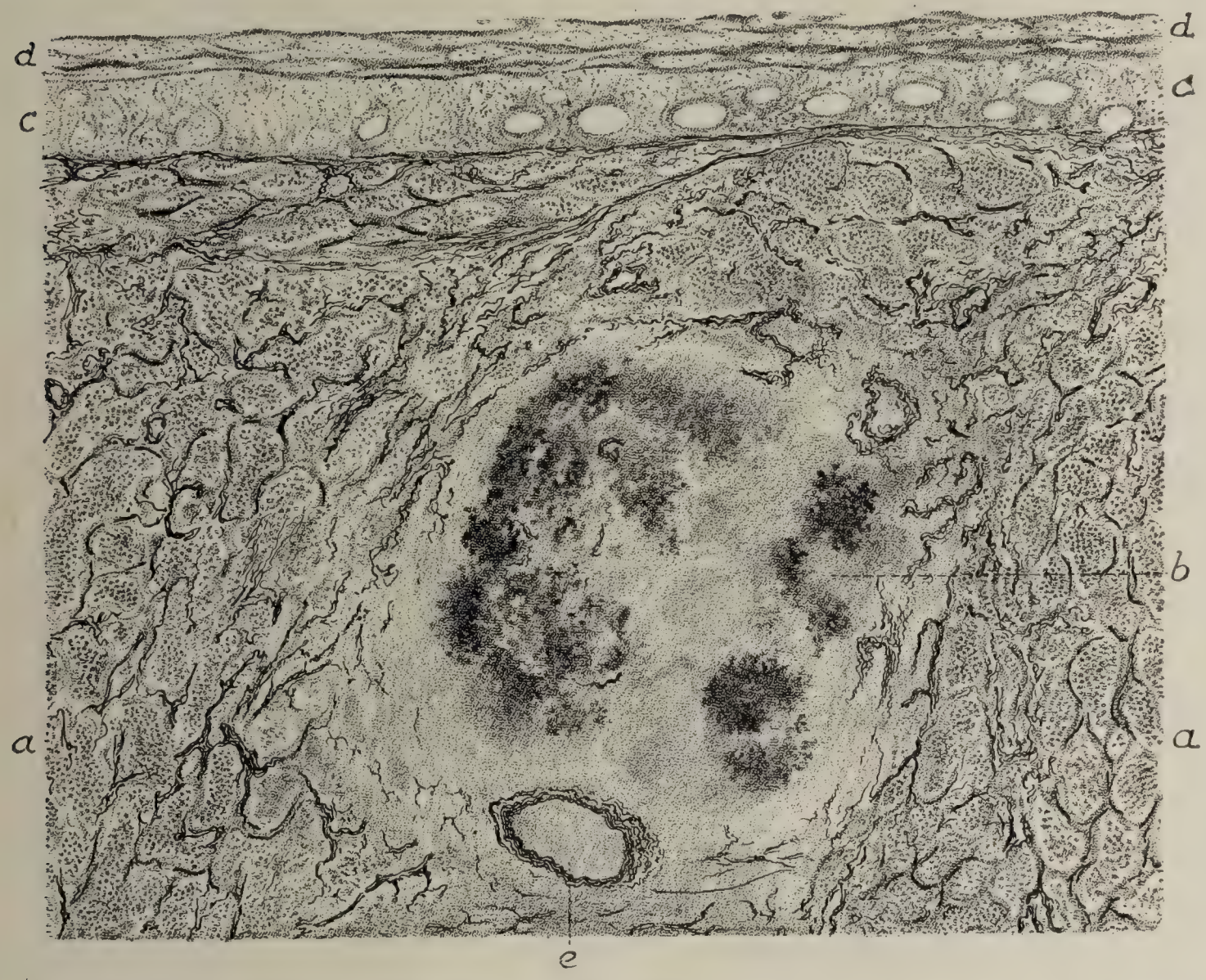

Fig. 611. Bronchopneumonische Lungengangrän (Alk. Methylviol. Orzein). *a* Mit zellig hämorrhagischem Exsudat durchsetztes Lungengewebe. *b* Gangränöser Herd mit spärlichen Resten von elastischen Fasern und mächtigen Haufen von Bakterien. *c* Entzündete Pleura. *d* Fibrinauflagerung. *e* Arterie. Vergr. 40.

Die **Vereiterung** ist selten und setzt besondere Entzündungserreger (Eiterkokken) voraus. Sie ist charakterisiert durch dichte Infiltration und weiterhin durch Einschmelzung des Gewebes, die zunächst die Wände der mit Eiter gefüllten Bronchiolen (Fig. 610 *c*, *d*) ergreifen, weiterhin sich aber auch auf die benachbarten Alveolen (*e*), resp. auf das Gebiet der zugehörigen Alveolengänge mit ihren Alveolen erstrecken können. Der vollkommenen Wandvereiterung kann die Bildung einer akuten Bronchiektasie (*b*, *c*, *d*) vorangehen, wobei schon sehr frühzeitig das elastische Gewebe der Bronchialwand (*b*) verloren geht (*d*). Weiterhin geht auch das elastische Gewebe der Alveolenwände (*e*) zugrunde.

Gangrän schließt sich namentlich an Aspiration fauliger Substanzen und an putride Bronchitis an und ist durch brandigen Zerfall des Lungengewebes charakterisiert, wobei im Gebiete der Gangrän (Fig. 611*b*) das Lungengewebe und damit auch die elastischen Fasern einer raschen Auflösung verfallen.

Eiterherde und brandige Herde können nach Entfernung des Eiters und der Zerfallsmassen unter Eintritt einer Wucherung in der Umgebung, die zu Bindegewebsneubildung führt, heilen, doch tritt gewöhnlich der Tod ein.

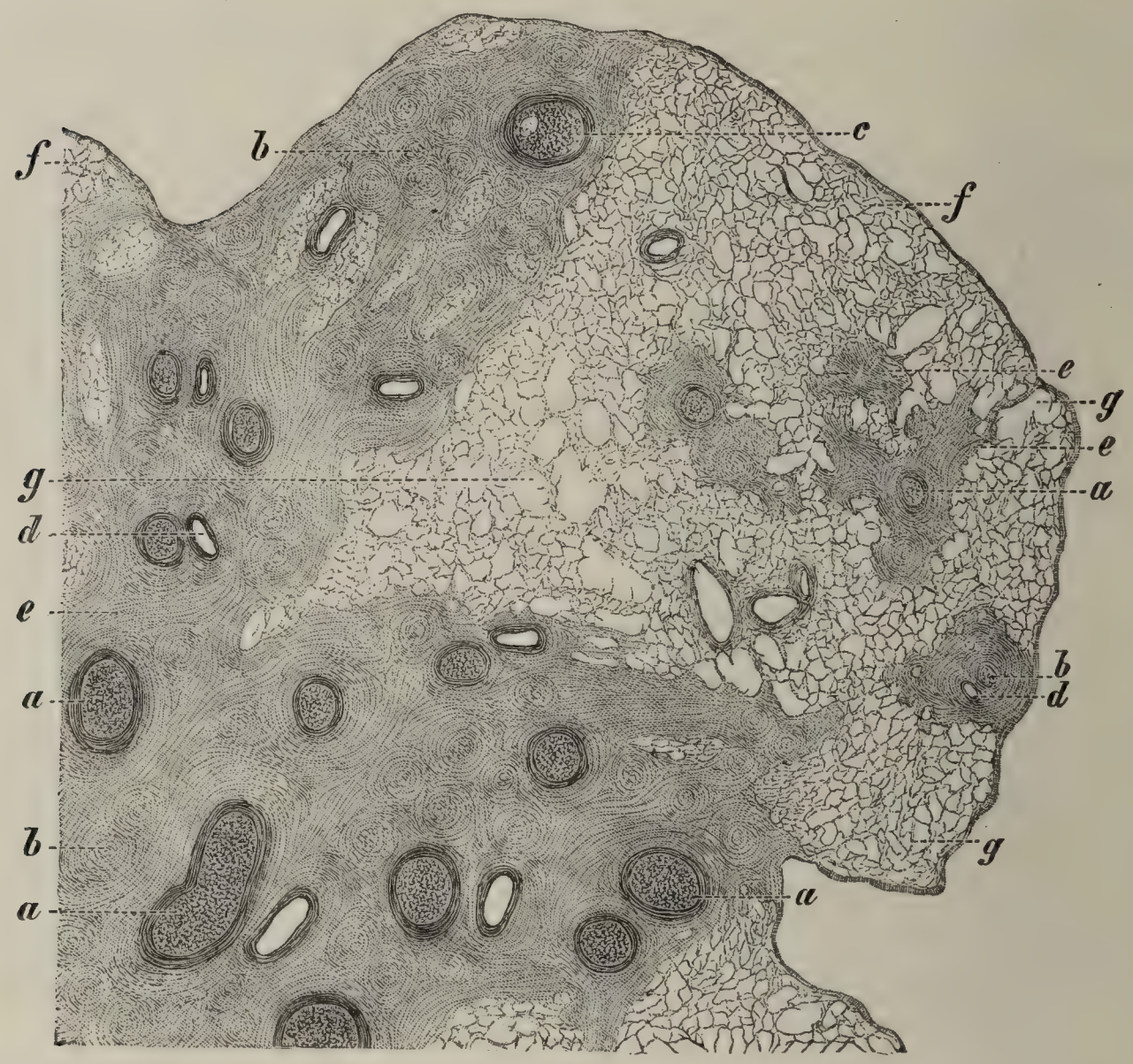

Fig. 612. Induration des Lungenparenchyms nach Bronchopneumonie mit Verschluß der Bronchien. Horizontal durch eine indurierte Lungenspitze geführter Schnitt (M. Fl. Pikrokarm.). *a* Größere, durch eingedicktes Sekret verstopfte Bronchien. *b* Verödete kleine Bronchien. *c* Durch Sekretansammlung ektatisch gewordener kleiner Bronchus. *d* Lungenarterienäste. *e* Geschrumpftes, indurierte Lungengewebe. *f* Normales, *g* emphysematöses Lungengewebe. Vergr. 5.

Induration des Lungengewebes vollzieht sich durch eine Wucherung des Bindegewebes der interalveolären Septen, des bronchialen, des peribronchialen und perivaskulären Gewebes und der interlobulären Septen. Voraussetzung ist eine länger dauernde Entzündung, die entweder durch immer erneuerte Reize oder durch Residuen akuter Entzündungen unterhalten wird.

Man findet solche Verhärtungen und Schrumpfungen der Lunge besonders häufig in den Spitzenteilen (Fig. 612 *e*), wo sie, soweit nicht tuberkulöse Erkrankungen mit im Spiele sind, wohl meist als Folgezustände öfters sich wiederholender oder länger dauernder, zum Teil

mit Staub-, namentlich Rußinhalation zusammenhängender bronchopneumonischer Prozesse anzusehen sind. Da die verhärtete Lunge durch Kohlenablagerung dabei meist schwarz gefleckt oder fast ganz schwarz ist, so bezeichnet man den Zustand auch als schiefrige Induration.

Es können indessen Verhärtungen der Lunge auch nach akuten infektiösen Bronchopneumonien zurückbleiben und kommen danach auch gelegentlich bei Kindern in Form schwieliger Herde, die unter Umständen noch nekrotisches Gewebe einschließen, zur Beobachtung. Sind innerhalb indurierter Bezirke die Epithelien der eingeschlossenen Lungenalveolen noch erhalten, so nehmen dieselben meist eine kubische Form an (vgl. Induration bei Tuberkulose). Die durch ätzende Substanzen bedingte, auch nach Masern (Hart) beobachtete Bronchiolitis fibrosa obliterans kann auf das benachbarte Lungengewebe übergreifen, zu Epitheldesquamation und zum Zugrundegehen der elastischen Fasern führen, woran sich eine bindegewebige Wucherung der Alveolarwände in das Lumen der Alveolen hinein anschließen kann.

Die **Pleura** nimmt an bronchopneumonischen Prozessen in jenen Fällen teil, in denen Entzündungsherde subpleural liegen. Sie bedeckt sich dabei mit fibrinösen oder eitrig-fibrinösen Auflagerungen. Bei Abheilung des Prozesses pflegen Pleuraverdickungen und Verwachsungen zurückzubleiben.

Literatur über Bronchopneumonie.

Babes, *Gangrène pulmonaire, Ann. de l'Inst. d. Path. de Boucarest VI 1898.*
Barthel, *Bakteriengehalt der Luftwege, Zbl. f. Bakt. XXIV 1898.*
Beco, *La flore bactérienne du poumon, A. de méd. exp. 1899.*
v. Besser, *Über Bakterien der normalen Luftwege, Beitr. v. Ziegler VI 1889.*
Bosc, *Bronchite et bronchopneumonie à tétragène, A. de méd. exp. 1900.*
Cornil, *De la bronchopneumonie et de la pneumonie interstitielle, Leçons prof. pend. le I sem. de l'année 1883—84, Paris 1884, und Sem. méd. 1885.*
Cox, *Exper. Beitr. z. pathol. Anat. der Lungenentzündung, Beitr. v. Ziegler V 1889.*
Dürck, *Ätiol. u. Histol. d. Pneumonie im Kindesalter, D. A. f. klin. Med. 58. Bd. 1897.*
Eppinger, *Die Hadernkrankheit, Jena 1894.*
Finkler, *Die akuten Lungenentzündungen als Infektionskrankheiten, Wiesbaden 1891; Infektionen der Lunge durch Streptokokken u. Influenzabazillen, Bonn 1895.*
Fox, W., *An Atlas of the pathological Anatomy of the Lungs, London 1858.*
Fraenkel, A., *Bronchiolitis fibrosa obliterans, D. A. f. klin. Med. 73. Bd. 1902.*
Hart, *Lungenerkrankung bei Masern, D. Arch. f. klin. Med. 79. Bd. 1903.*
Jürgensen, *Katarrhalpneumonie, Handb. d. spez. Pathol. v. Ziemssen V, Leipzig 1887.*
Klipstein, *Bez. zw. Bakt. u. Erkrank. d. Atmungsorgane, Z. f. klin. Med. 34. Bd. 1898.*
Kreibisch, *Ätiologie u. pathol. Anat. d. Lobulärpneumonie, Wien 1896 (Lit.).*
Kromayer, *Katarrhalpneumonie nach Masern u. Keuchhusten, V. A. 117. Bd. 1889.*
Lange, *Bronchitis u. Bronchiolitis obliterans, D. A. f. klin. Med. 70. Bd. 1898.*
Mester, *Anatom. u. bakteriolog. Befunde bei Influenza, Zbl. f. allg, Path. I 1890.*
Mosny, *Bronchopneumonie érysipélateuse, Arch. de méd. expér. II 1890, Et. sur la bronchopneumonie, Paris 1891.*
Nauwerck, *Äthernarkose u. Pneumonie, Dtsch. med. Woch. 1895.*
Netter, *Ét. baktériologique de la bronchopneumonie, Arch. de méd. exp. IV. 1892.*
Neumann, *Ätiologie d. Pneumonien im Kindesalter, Jahrb. f. Kinderheilk. XXX 1889.*
Ponfick, *Allg. pathol. Bezieh. d. Mittelohrentzünd. im Kindesalter, Berl. klin. Woch. 1897.*
Prudden, *Influenza and its complicating Pneumonia, Med. Rec. New York 1890.*
Prudden *and* ***Northrup,*** *Studies on the etiology of the Pneumonia complicating Diphtheria in children, The American Journ. of. Med. Sc. 1889; ref. Zbl. f. Bakt, VII 1890.*
Queissner, *Ätiolog. u. path. Anat. d. Kinderpneumonie, Jahrb. f. Kinderheilk. XXX 1889.*
Ribbert, *Anat. u. bakteriolog. Beobachtungen über Influenza, D. med. Wochenschr. 1890.*
Steinhaus, *Masernpneumonie, Beitr. v. Ziegler XXIX 1901.*
Watanabe, *Erkrank. d. Lymphbahnen bei Bronchitis, Virch. A. 165. Bd. 1901.*
Weichselbaum, *Influenza u. ihre Komplikationen, Wien. klin. Woch. 1890.*
Weitere diesbezügliche Literatur enthalten § 232 und 234.

§ 234. Die **lobäre croupöse Pneumonie** ist eine infektiöse Lungenerkrankung, welche in der Mehrzahl der Fälle durch den Diplococcus pneumoniae verursacht ist. Im übrigen können auch der Bacillus influenzae, der Diplobacillus pneumoniae, der Streptococcus mucosus und erysipelatosus, in seltenen Fällen auch noch andere Bakterien die Ursache einer lobären croupösen Entzündung sein.

Bei der typischen Form der lobären Pneumonie gelangen die Bakterien sehr wahrscheinlich auf dem Luftwege in die Lunge und vermehren sich vornehmlich in den Lungenalveolen. Es ist indessen zu bemerken, daß unter Umständen auch hämatogene Infektionen eine lobäre Ausbreitung erlangen können (§ 235). Die exsudativen Prozesse stellen sich nach der Infektion erst dann ein, wenn die Vermehrung der Bakterien und die Giftproduktion einen gewissen Grad erreicht hat.

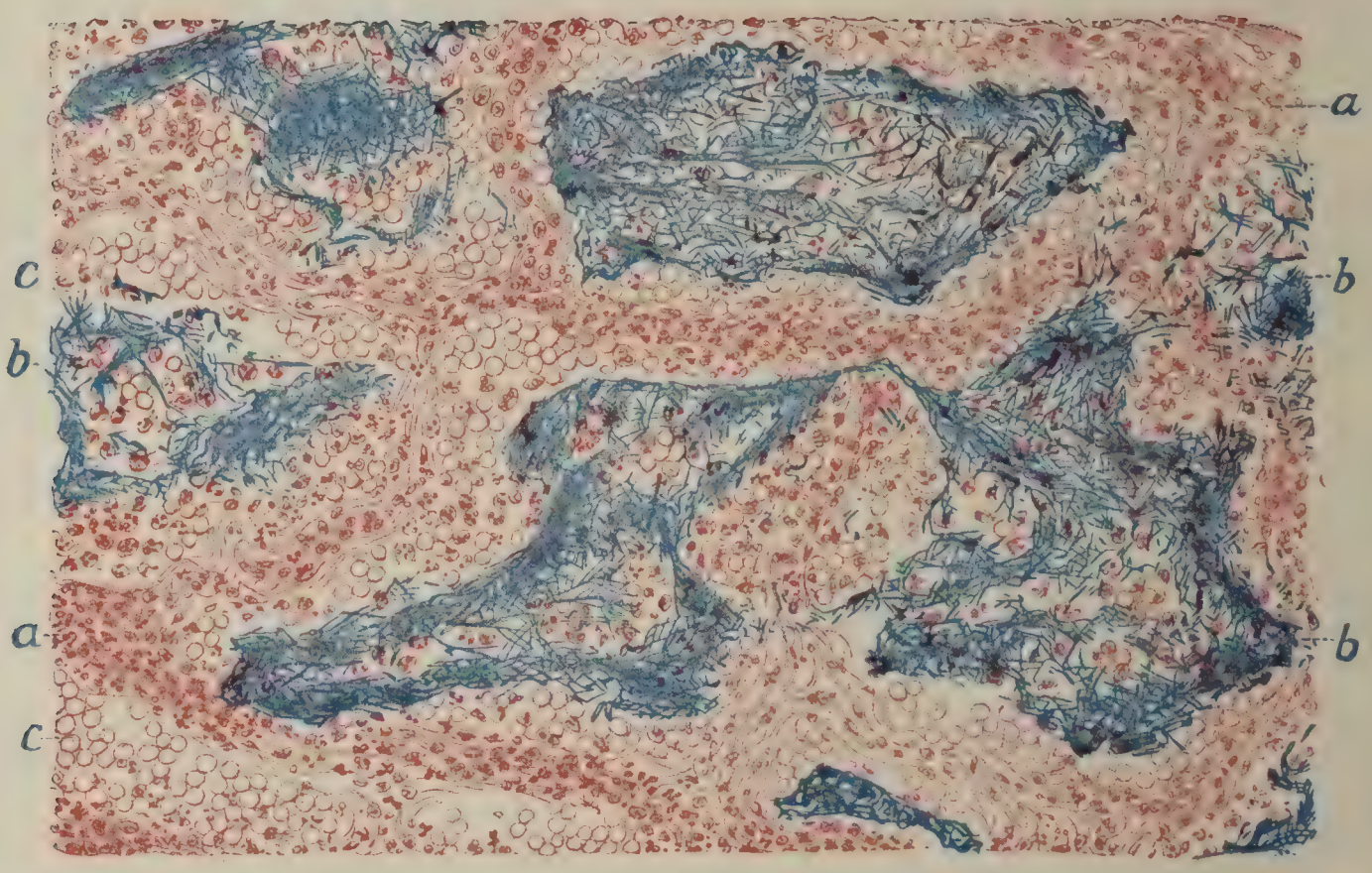

Fig. 613. Rote Hepatisation der Lunge bei croupöser, lobärer Pneumonie (Alk. Karm. Fibrinfärb.). *a* Infiltrate in den alveolären Septen. *b* Fibrinöses Exsudat. *c* Rote Blutkörperchen. Vergr. 200.

Die Erkrankung kann sowohl bei zuvor gesunden Individuen als auch als Sekundärerkrankung im Verlaufe anderer Krankheiten vorkommen (Influenza, Gelenkrheumatismus, Meningitis, Erysipel, Osteomyelitis, Nephritis, Typhus abdominalis) und ist alsdann entweder als eine sekundäre Lokalisation der betreffenden Infektion oder als zweite Infektion anzusehen.

Die lobäre croupöse Pneumonie ist durch das Auftreten eines fibrinösen Exsudats in den Alveolen, den Bronchiolen und den Lymphgefäßen charakterisiert, welches frisch entstanden aus desquamiertem Epithel, Leukocyten, roten Blutkörperchen und Fibrinfäden (Fig. 613) besteht, allein es muß hervorgehoben werden, daß im einzelnen die Zusammensetzung des Exsudats sehr variiert, und zwar sowohl zu Beginn als in späteren Stadien der Erkrankung.

Das Exsudat ist bald sehr zellreich, so daß das Fibrin, das meist in Form feiner, körniger Fäden sich abscheidet, schwer erkennbar ist,

bald wieder zellärmer, unter Umständen in vielen Alveolen geradezu zellenarm, so daß die Fibrinfäden stark hervortreten. Die Fibrinfäden selbst sind bald sehr fein, undeutlich abgegrenzt, mehr Körnerreihen bildend, bald wieder dicker, glänzend, scharf kontouriert und können durch die in den Alveolarsepten gelegenen Poren von einer Alveole in die andere hinüberziehen. Die Beimischung roter Blutkörperchen kann in einem Falle reichlich, in einem anderen sehr spärlich sein und kann in demselben Falle von Alveole zu Alveole wechseln. Bleibt die Gerinnung des Exsudats aus, so daß dasselbe aus einer mehr oder weniger zellenhaltigen trüben Flüssigkeit besteht, die bei Druck abfließt, so gewinnt die Entzündung den Charakter einer **lobären katarrhalischen Pneumonie.** Besteht das Exsudat vorwiegend aus Flüssigkeit, so kann man den Zustand passend als **entzündliches Lungenödem** bezeichnen.

Die Exsudation in den Alveolen wird durch eine kongestive Hyperämie eingeleitet, bei welcher der betreffende Lungenabschnitt dunkelrot aussieht und eine Konsistensvermehrung aufweist, so daß man den Prozeß als **blutige Anschoppung** bezeichnet. Mit dem Eintritt der gerinnenden Ausschwitzung geht die Lunge in den Zustand der Verleberung oder der **Hepatisation** über, bei welcher das Lungengewebe fest, an Konsistenz der Leber ähnlich wird. Ist das Gewebe zur Zeit der Untersuchung durch Füllung der Blutgefäße und durch Beimischung von Blut zu dem Exsudate rot, so bezeichnet man den Zustand als rote Hepatisation, ist das Gewebe durch Abnahme der Blutfülle der Gefäße und durch Entfärbung des Exsudats blaßgrau oder graugelb, so spricht man von grauer und graugelber oder gelber Hepatisation. Da die Patienten, die zugrunde gehen, meist erst mehrere Tage nach dem Beginn der Erkrankung sterben, so ist der letztere Betund der häufigere, doch zeigen die einzelnen Teile oft eine verschiedene Färbung, und es können nicht etwa nur frisch erkrankte Teile ein rotes Aussehen bieten, sondern es kann ein hyperämischer Zustand des Gewebes, können auch blutige Extravasationen sich in der Zeit der Rückbildung des Prozesses einstellen.

Ist ein Lungenabschnitt hepatisiert, so ist er fest, luftleer, läßt von der Schnittfläche mehr oder weniger trübe Flüssigkeit abstreichen, am reichlichsten in der Zeit der Rückbildung, und sieht nach Entfernung der austretenden Flüssigkeit körnig (pneumonische Körnung) aus, indem die Exudatpfröpfe etwas über das Niveau des Lungenparenchyms vorragen. Die **Pleura** ist über den infiltrierten Lungenbezirken stets entzündet, durch zarte Fibrinauflagerung getrübt oder mit dicken, gelblichen Fibrinmembranen belegt. Die Oberfläche der geschwellten Lunge zeigt zugleich oft Rippeneindrücke.

Die Ausbreitung der Hepatisation ist in den einzelnen Fällen eine sehr ungleiche und kann sich bald über eine ganze Lunge oder über den größten Teil derselben, bald nur über einen Lappen oder einen Teil eines solchen ausbreiten. Zuweilen sind Teile beider Lappen hepatisiert, auch kann die Erkrankung in mehreren Herden auftreten, doch zeichnet sich dieselbe dadurch aus, daß innerhalb der einzelnen Herde die Infiltration meist eine gleichmäßige (Fig. 614) ist und keine herdförmigen Zentren erkennen läßt. Immerhin ist zu bemerken, daß zuweilen sich im hepatisierten Gewebe auch gelblich gefärbte Herde erkennen lassen, welche als Zentren der Infektion angesehen werden können, und daß bei der histologischen Untersuchung einzelne Hohlräume, die den Bron-

chiolen und Alveolengängen entsprechen, sich durch ein besonders zellreiches, fibrinarmes Exsudat ausreichen. Das an die hepatisierten Teile der Lunge angrenzende Lungengewebe ist in der Leiche bald hyperämisch, bald blaß, oft ödematös. Die Bronchialdrüsen sind geschwollen, feucht, rot, graurot oder grau. Die Bronchien sind ebenfalls entzündet und enthalten ein durch beigemischte rote Blutkörperchen rötlich oder braunrötlich gefärbtes schleimiges oder schleimig-seröses Sekret. In den späteren Stadien mischt sich das erweichte Exsudat aus den Bronchiolen und Alveolengängen bei. Zuweilen bilden sich auch in den kleinen nicht respirierenden Bronchien croupöse Exsudate.

Die croupöse Lobärpneumonie geht, falls der Tod nicht eintritt, in **Heilung durch Expektoration und Resorption des Exsudats** über. Beides wird in erster Linie dadurch ermöglicht, daß die geronnenen Exsudatmassen einer Verflüssigung anheimfallen. Am 7. bis 10. Tage nach Beginn der Erkrankung Gestorbene zeigen meist von der Wand großenteils gelöste Pfröpfe. Nach 2 bis 4 Wochen Verstorbene zeigen die Pneumonien in verschiedenen Stadien der Rückbildung, doch können auch in dieser Zeit noch Reste von Fibrinpfröpfen in den Alveolen liegen.

Fig. 614. Croupöse Hepatisation der Lunge (M. Fl. Karm.). Vergr. 20.

In der Zeit der Rückbildung ist der Inhalt der Alveolen zunächst noch sehr reich an Zellen, namentlich in den peripheren Bezirken, indem sich hier neu ausgewanderte farblose Blutkörperchen sowie gewucherte und danach abgestoßene Lungenepithelien ansammeln, so daß sich also an die fibrinöse Exsudation eine katarrhalische Entzündung anschließt. Die in den Alveolen liegenden Zellen zeigen vielfach Zeichen der Verfettung, der Aufquellung, der Verflüssigung und des Zerfalls. Das Gewebe der Lunge selbst ist mäßig stark zellig infiltriert. Mit der Zeit nimmt der Zellreichtum des Alveoleninhalts ab, indem derselbe durch Resorption, zum Teil auch durch Expektoration entfernt wird. Mit dem Wiedereintritt von Luft und mit dem Wiederersatz des desquamierten Lungenepithels und dem völligen Verschwinden des Exsudats ist der Heilungsvorgang vollendet.

Während der Zeit der Heilung wird auch das pleuritische Exsudat resorbiert, wobei es an der Oberfläche der Lunge zu einer Gewebswucherung und weiterhin zu **Verdickungen der Pleura** und zu **pleuritischen Verwachsungen** kommt.

Maligne Ausgänge der pneumonischen Infiltration der Lunge sind bei croupöser Lobärpneumonie im ganzen selten, doch kommt es vor, daß das infiltrierte Gewebe stellenweise der **Vereiterung** oder auch der **Gangrän** verfällt. Im ersten Falle tritt eine allmähliche Verflüssigung des gelbweiß sich färbenden Lungengewebes unter massenhafter Ansammlung von Eiterkörperchen, im letzteren dagegen eine schmutziggraue Verfärbung und weiterhin ein fetziger Zerfall des infiltrierten Lungengewebes in eine pulpöse zunderartige Masse ein, welche einen üblen Geruch verbreitet. Über subpleuralen Herden kann die Pleura in Blasen abgehoben werden. Beide Ausgänge sind wohl meist auf besondere Infektionen zurückzuführen, wobei entweder schon die Pneu-

monie selbst eine besondere Ätiologie hat, z. B. durch Eiterkokken oder gleichzeitig durch verschiedene Mikroorganismen verursacht ist, oder wobei zu der pneumonischen Infektion noch eine zweite hinzukommt. Es kommt indessen auch vor, daß das vereiterte Lungengewebe nur die gewöhnlichen Pneumokokken enthält (Zenker). Im übrigen bietet eine bereits bestehende putride Bronchitis mit Bronchiektasien für den Eintritt einer fauligen, zu Lungenbrand führenden Infektion günstige Verhältnisse. Verkäsung einer croupösen Pneumonie, die in einer zuvor gesunden Lunge aufgetreten ist, und welche nicht durch tuberkulöse Infektion verursacht ist, kommt nicht vor.

Etwas häufiger als die Vereiterung und die Gangrän ist der Ausgang in **Lungeninduration** und in **Lungencirrhose,** wobei die Lunge zunächst, d. h. in der 4. bis 10. Woche noch infiltriert bleibt und ein eigentümliches Aussehen gewinnt, so daß man den Zustand als **Karnifikation** bezeichnet, indem die Lunge eine fleischähnliche, rote, relativ feste und zähe Beschaffenheit zeigt. Auf den ersten Blick ist das Lungengewebe oft dem Gewebe einer frisch hepatisierten roten Lunge ähnlich, doch ist sie nicht so fest wie diese, und es fehlt ihr die pneumonische Körnung.

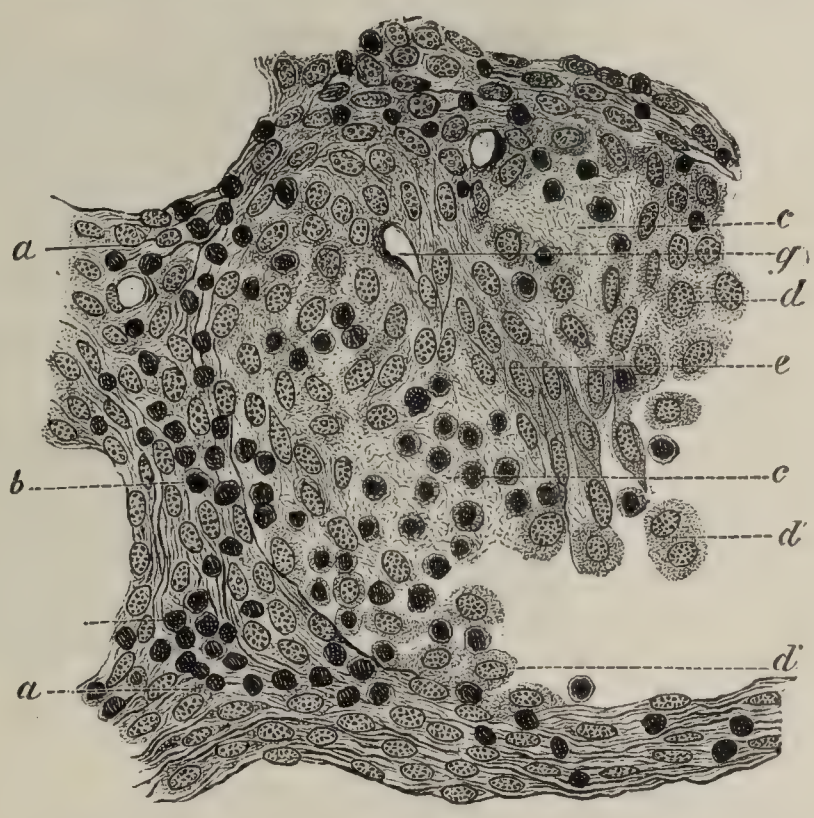

Fig. 615. Intraseptale und intraalveoläre Bindegewebsentwicklung (Alk. Häm.). *a* Verdicktes zellig-fibröses, teilweise von kleinen Rundzellen (*b*) durchsetztes Alveolarseptum. *c* Zellig-fibrinöses Exsudat in der Alveole. *d* Intraalveolär gelegene Bildungszellen. *e* Zug spindeliger Fibroblasten. *g* Intraalveoläres neugebildetes Blutgefäß. Vergr. 150.

Das Gewebe einer solchen Lunge ist sehr blutreich, und es kann auch der Inhalt der Alveolen mit roten Blutkörperchen untermischt sein. Im übrigen zeigen solche Lungen einen außerordentlich großen Zellreichtum, so daß es nicht immer leicht ist, das einzelne zu erkennen. Das Wesentliche ist indessen das, daß sowohl das Gewebe der Lunge selbst, als auch die Alveolen eine große Menge von Zellen einschließen, welche zum großen Teil nichts anderes sind als gewucherte Bindegewebszellen. Es befindet sich also das Lungengewebe im Zustande einer üppigen Wucherung, neben der noch eine mehr oder weniger ausgebreitete Lymphocyteninfiltration besteht, neben welcher ferner auch noch in einem Teile der Alveolen Reste des fibrinösen Exsudats vorhanden sein können.

Diese Wucherung des Lungengewebes (Pneumonia chronica fibrosa) führt zu einer Bindegewebsentwicklung, welche teils zur Verdickung der Septen (Fig. 615 *a*), teils auch zur Neubildung eines gefäßhaltigen Keimgewebes (*d*, *e*, *g*) im Innern der Alveolen Veranlassung gibt. Zuweilen sieht man Faserstoffpfröpfe im Innern der Alveolen, welche von gefäßhaltigem Bindegewebe durchwachsen oder bereits von demselben zu einem großen Teil substituiert sind, und es kommen

auch Alveolen zur Beobachtung, die einen das ganze Lumen füllenden Granulationsherd einschließen. Gleichzeitig wuchert auch das bronchiale, peribronchiale, perivaskuläre, interlobuläre und pleurale Bindegewebe, und alle diese Wucherungsprozesse führen weiterhin im Laufe der Zeit zu einer Lungenverdichtung und Verhärtung, sowie zu pleuritischen Verwachsungen.

Wie im einzelnen sich die Lungenverhärtung gestaltet, hängt von verschiedenen Umständen ab. Gehen im Laufe der Erkrankung die Alveolarepithelien zugrunde, so können die wuchernden Alveolarsepten untereinander verwachsen, so daß dichte Bindegewebsherde (Fig. 616 *a*) entstehen. Das nämliche kann auch geschehen, wenn sich die Alveolen mit gefäßhaltigem Keimgewebe, das von irgendeiner Stelle aus in das

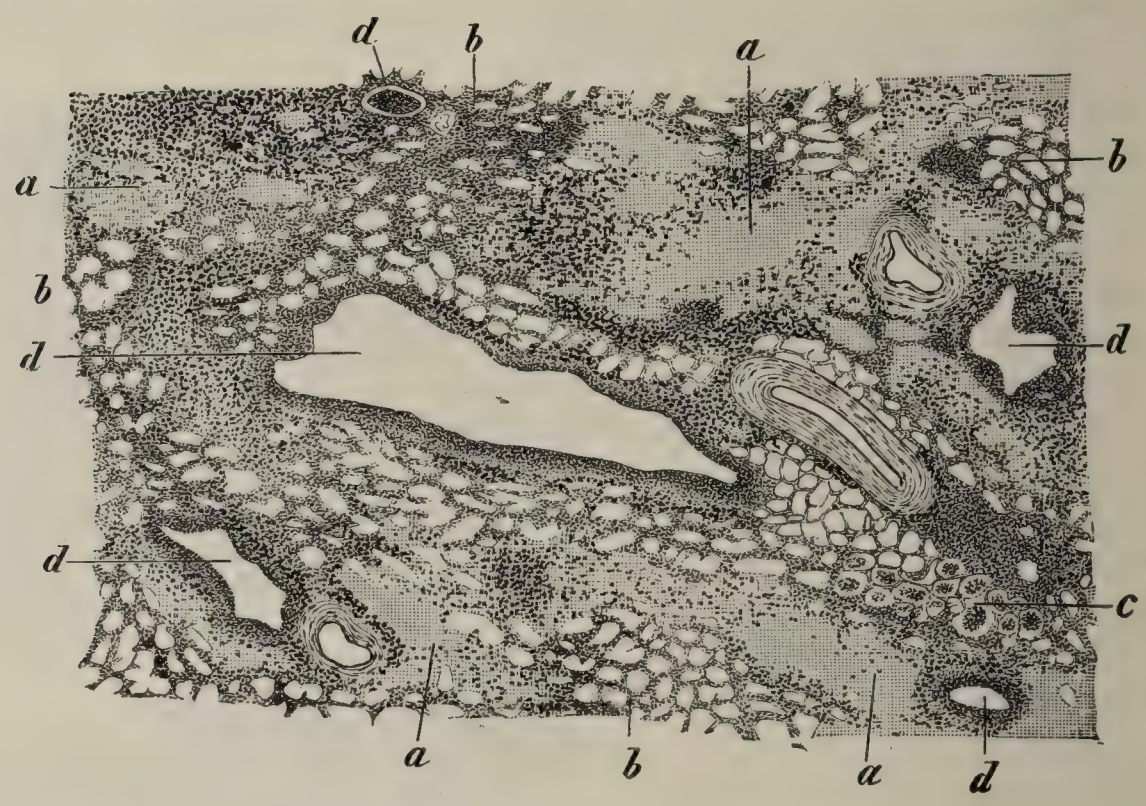

Fig. 616. Lungencirrhosis nach croupöser Pneumonie (Alk. Karm.) *a* Bindegewebige Indurationsherde, welche zum Teil Pigment enthalten. *b* Alveolargewebe mit verdickten und zellig infiltrierten Septen. *c* Mit Zellen gefüllte Alveolen. *d* Bronchien mit zellig infiltrierter Wand. Vergr. 15.

Lumen der Alveolen übergeht, füllen. Gleichzeitige Wucherung der Alveolarsepten und des Epithels kann zur Bildung von zellreichem Bindegewebe führen, welches drüsenähnliche Alveolen mit kubischem Epithel führt. Dringt wieder Luft in verdichtetes Gewebe, so bildet sich Alveolargewebe mit verdickten Septen (*b*).

Die Ausdehnung der nach Pneumonie zurückbleibenden Verdichtung ist äußerst variabel, kann z. B. auf die der Pleura zunächst liegenden Lungenschichten beschränkt sein oder sich über den größeren Teil eines Lappens verbreiten. Sie kann ferner sowohl in kompakten, nicht von lufthaltigen Inseln unterbrochenen Herden, als auch in Form von Bindegewebszügen auftreten, welche lufthaltiges Lungengewebe durchziehen und von letzterem dann meist nicht scharf abzugrenzen sind. Stets ist diese Form der Lungeninduration dadurch ausgezeichnet, daß sie nicht in abgegrenzten Knoten und Knotengruppen auftritt, sondern in Herden und Zügen, die allmählich in lufthaltiges Parenchym übergehen.

Literatur über Lobärpneumonie.

Amburger, *Lungeninduration, D. Arch. f. klin. Med. XXXIII 1887.*
Arustamoff, *Über die Entstehung der typhösen Pneumonie, Zbl. f. Bakt. VI. 1889.*
Aufrecht, *Die Lungenentzündungen, Wien 1899.*
Bezzola, *Histologie der fibrinösen Pneumonie, Virch. Arch. 136. Bd. 1894.*
Charcot, *Maladies des poumons etc., Paris 1888.*
Cornil et Marie, *Pneumonie traumat. et pneum. aiguë fibr., A. d. méd. exp. 1897.*
Eppinger, *Lungeninduration, Prager Vierteljahrsschr. 125. Bd.*
Eppinger u. Schauenstein, *Krankh. d. Lungen, Erg. d. allg. Path. VIII 1904.*
Fox, *An Atlas of the pathological Anatomy of the Lungs, London 1888.*
Fraenkel, A., *Indurative Lungenentzündung, D. med. Woch. 1895.*
Hauser, *Die Entstehung d. fibrinös. Exsudates bei d. croup. Pneumonie, Beitr. von Ziegler XV 1894; Bemerk. zu Aufrechts Untersuch. üb. croup. Pneum., ibid. XXII 1897.*
Herbig, *Histogenese d. Lungeninduration, Virch. Arch. 136. Bd. 1894.*
Janssen, *Epidem. Auftreten der Pneumonie, D. Arch. f. klin. Med. XXXV 1884.*
Jürgensen, *Ziemssens Handb. V, Leipzig 1888; Die croup. Pneumonie, Tübingen 1884.*
v. Kahlden, *Lungeninduration nach croupöser Pneumonie, Beitr. v. Ziegler XIII 1893, Zbl. f. allg. Path. VIII 1897 (Lit.).*
Karlinski, *Über die Entstehung der typhösen Pneumonie, Fortschr. d. Med. VII 1889.*
Klein, *Beitr. zur Ätiologie der croup. Pneumonie, Zentralbl. f. Bakt. V 1889.*
Klipstein, *Bezieh. zw. Bakt. u. Erkrank. d. Atmungsorgane, Z. f. kl. M. 34. Bd. 1898.*
Leyden, *Über Lungenabszeß, Samml. klin. Vortr. v. Volkmann No. 114 u. 115; Dtsch. Zeitschr. f. klin. Med. II, u. Lungeninduration, Berl. klin. Woch. 1879.*
Loy, *Üb. intraut. Infektion mit Pneumonia crouposa, Arch. f. exper. Path. XXVI 1889.*
Lindemann, *Organisationsvorgänge bei der chronischen Pneumonie, I.-D. Straßburg 1888.*
Marchand, *Lungeninduration, Virch. Arch. 82. Bd. 1880.*
Mester, *Anatom. u. bakteriol. Befunde bei Influenza, Zbl. f. allg. Path. I 1890.*
Ribbert, *Lungenentzünd., Fortschr. d. Med. XII 1894; Induration, V. A. 156. Bd. 1899.*
Rieder, *Pneumonia carnificans, Jahrb. d. Hamburger Krankenanstalten I, Leipzig 1890.*
Schottmüller, *Ätiol. d. Pneum. croup., Münchn. med. Woch. 1905.*
Sello, *Urogenital. Ausgänge u. Komplikat., Z. f. klin. Med. 36. Bd. 1898, ref. Zbl. f. allg. Path. XI.*
Stern, *Traumatische Entstehung innerer Krankheiten, Jena 1900.*
Vogel, *Pneumonia fibrosa chronica, Beitr. v. Ziegler XXVIII 1901.*
Wagner, E., *Lungeninduration, D. Arch. f. klin. Med. XXXIII 1883.*
Weichselbaum, *Die Ätiologie der Pneumonie, Zentralbl. f. Bakt. I 1887.*
Zenker, K., *Abszedierung d. fibrinösen Pneumonie, D. Arch. f. klin. Med. 50. Bd. 1892.*
Weitere Literatur enthält § 233.

§ 235. Die **hämatogene septische Herdpneumonie** (Fig. 617 *a*) ist meistens eine sekundäre Erkrankung, welche durch Metastase einer anderswo im Körper vorhandenen eitrigen oder eitrig-putriden und brandigen Entzündung entsteht, unter Umständen indessen auch als Hauptsymptom einer kryptogenetischen Septikopyämie auftritt. Metastatische Formen gehen von äußeren Haut- und Schleimhautinfektionen oder Schleimhautentzündungen aus oder schließen sich an innere Eiterungen, perityphlitische und parametritische Abszeßbildungen, eitrige Meningitis, Hirnabszeß, Leberabszeß, eitrige Osteomyelitis und Arthritis, Einklemmung von Hernien, rechtsseitige Endocarditis usw. an.

Die pathologischen Vorgänge, welche der Metastasierung folgen, sind von den Eigenschaften des mit dem Blute eingeführten Entzündungserregers abhängig, wobei es von wesentlichem Einfluß ist, ob derselbe vermöge seiner Größe zugleich Arterienverstopfung verursacht, oder ob er in fein verteilter Form sofort in die Kapillaren gelangt und von da aus das Gewebe in Entzündung versetzt.

Gelangt aus einer infizierten Wunde ein mit septischen Infektionsstoffen infizierter zerfallener Thrombus in die Zirkulation und damit auch in die Lunge, so kann sich zunächst ein **embolischer Infarkt** bilden.

Weiterhin stellen sich an der Grenze des infarzierten Gewebes eitrige Entzündungsprozesse ein, durch welche der Herd von einer gelb infiltrierten Gewebsmasse umsäumt und schließlich durch demarkierende Vereiterung des Lungengewebes aus seiner Verbindung mit der Umgebung gelöst wird. Das losgelöste Stück verfällt der Nekrose und wird durch den Eiterungsprozeß allmählich aufgelöst, so daß sich eine mit Eiter gefüllte Höhle, ein **metastatischer Lungenabszeß** bildet. Sind in dem embolischen Pfropf Fäulnisorganismen vorhanden oder gelangen solche Organismen von den Bronchien aus in den erkrankten Bezirk, so kann das Gewebe auch einen **brandig-jauchigen Zerfall** eingehen und in eine mißfarbige graue oder grauschwarze Masse sich umwandeln; es entsteht eine **hämatogene Lungengangrän.**

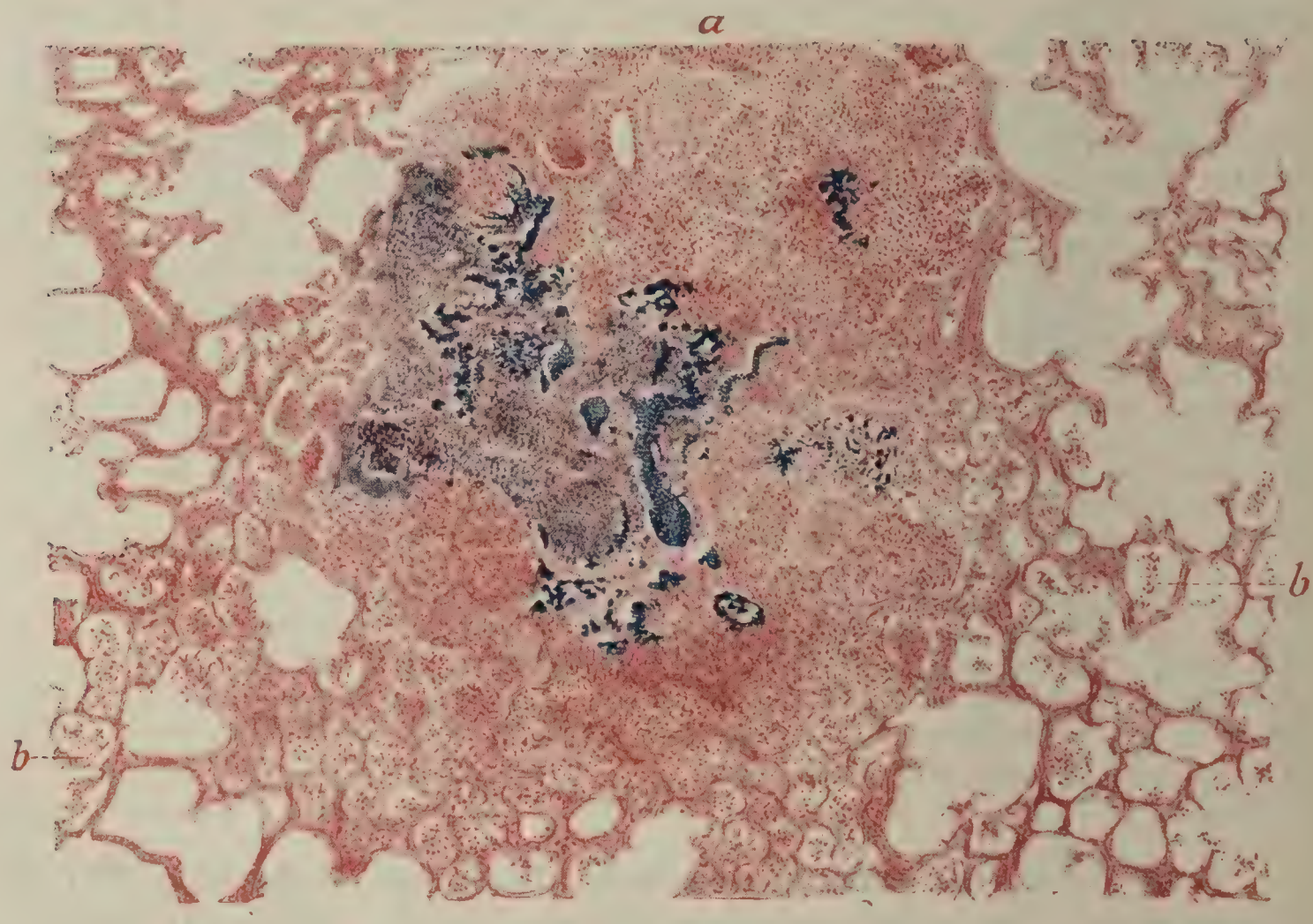

Fig. 617. Herdförmige metastatische hämatogene Streptokokkenpneumonie nach Angina (Alk. Karm. Methylviol. Jodbeh.). *a* Pneumonischer Herd mit (blauen) Streptokokken. *b* Entzündetes Gewebe der Umgebung. Vergr. 80.

Geraten die Entzündung erregenden Massen in feinsten Partikelchen in die Lunge, sind es z. B. Eiterkokken, welche erst in den Kapillaren stecken bleiben und zur Ansiedlung gelangen, so bilden sich auch nur kleine, meist nicht ganz scharf abgegrenzte Entzündungsherde (Fig. 617 *a*), und es kann die Lunge von solchen dicht durchsetzt sein. Typisch ausgebildet zeigen die kleinen luftleeren Entzündungsherde ein rotes, oft hämorrhagisches Aussehen und enthalten in ihrem Innern meist einen kleinen gelben Eiterherd. Das zwischen den Herden liegende Gewebe ist meist noch lufthaltig, doch kann es bei reichlicher Verbreitung solcher Herde zu ausgebreitetem, entzündlichem, oft hämorrhagischem Lungenödem oder auch zu zellreichen oder zu gerinnenden Exsudatbildungen kommen, so daß die eigentlichen Infektionsherde schwierig zu erkennen sind.

Die Bakterien (Fig. 617 *a*) vermehren sich zunächst innerhalb der Gefäße, treten aber auch in die Alveolen über. Das Exsudat trägt im Gebiet der Bakterienvermehrung einen eitrigen, in weiterer Entfernung einen zellig-fibrinösen, oft hämorrhagischen Charakter.

Im weiteren Verlauf stellen sich in den Infektionsherden **Vereiterung** und **Abszeßbildung** oder auch **Gangrän** ein. Bei der Bildung subpleuraler Entzündungsherde wird auch die **Pleura** in Mitleidenschaft gezogen, wobei sich eine eitrige oder eitrig-fibrinöse Entzündung einstellt, welche sich häufig über die ganze Oberfläche der Lunge ausbreitet.

Der brandige Zerfall und die Vereiterung können durch fortgesetztes Übergreifen auf angrenzende Lungenteile weiterschreiten. Die Entzündungen, die dabei in dem benachbarten Lungengewebe sich einstellen, tragen meistens einen hämorrhagischen und croupösen Charakter und sind weiterhin von Gangrän und Eiterung gefolgt. Sehr bald pflegt der Prozeß auch auf die peribronchialen und interlobulären Lymphgefäße überzugreifen, so daß sich dieselben mit serös-fibrinösem und eitrigem Exsudat anfüllen und ihre Umgebung entzündlich infiltriert wird. Weiterhin können die Lungenabszesse bei ihrer Vergrößerung nach der Pleura oder nach den Bronchien durchbrechen. Bei Verlötung der Lunge mit der Brustwand und dem Zwerchfell kann auch ein Durchbruch nach außen oder nach der Bauchhöhle stattfinden.

Kleinere **Abszesse** können nach Resorption, größere nach Entleerung des Eiters mehr oder weniger vollkommen **ausheilen,** wobei sich in der Umgebung der Abszesse Granulationsgewebe bildet, welches später in Narbengewebe übergeht. Wird der Eiter nur unvollkommen resorbiert, so kann er sich eindicken und verkalken. Zwischen den Pleurablättern bilden sich während der Heilung stets Verwachsungen.

Literatur über hämatogene septische Herdpneumonien.

Bonome, *Lungenbrand, D. med. Woch. 1886, u. A. ital. de biol. VII 1886.*
Bowen, *Pockenähnliche Gebilde in inn. Organen, Vierteljahrsschr. f. Derm. XIV 1887.*
Dmochowski u. Janowski, *Die Eiterung erreg. Wirkung d. Typhusbazillus, Beitr. von Ziegler XVII 1895.*
Hensel, *Beitr. z. Kasuistik des Lungenbrandes, Dtsch. Arch. f. klin. Med. 41. Bd. 1887.*
Janowski, *Die Ursachen der Eiterung, Beitr. v. Ziegler XV 1894.*
Jürgensen, *Kryptogenetische Septikopyämie, Lehrb. d. spez. Pathologie, Leipzig 1889.*
Leyden, *Lungenbrand, Volkmanns klin. Vortr. No. 26; Lungenabszeß, ib. No. 114 u. 115.*
Orth, *Mykosis septica bei einem Neugeborenen, Arch. d. Heilk. XIII 1872.*
Pietrzikowski, *Bez. d. Lungenentzündungen z. eingeklemmten Bruch, Z. f. Heilk. X 1889.*
Virchow, *Üb. Thromben, Embolie und Metastasen, Gesamm. Abhandl. Frankf. 1856.*

§ 236. Als **pleurogene Pneumonie** kann man eine Entzündung der Lunge bezeichnen, die sich sekundär an Entzündungen der Pleura anschließt.

Die Verbreitung der Entzündung von der Pleura auf die Lunge erfolgt vornehmlich auf dem Wege der Lymphgefäße (Fig. 518 *c*), welche in den interlobulären Septen von der Pleura (*a*) nach dem peribronchialen Gewebe ziehen, so daß der Prozeß wesentlich den Charakter einer **interlobulären, perivaskulären** und **peribronchialen Lymphangoitis** (*c*) trägt. Es kommen auch Fälle vor, in denen die Entzündung, soweit erkennbar, primär an den genannten Orten lokalisiert ist.

Eine Beteiligung der interlobulären und peribronchialen Lymphgefäße kann bei verschiedenen pleuritischen Affektionen vorkommen,

tritt aber in besonders prägnanter Weise bei manchen eitrigen und eitrig-fibrinösen Entzündungen der Pleura auf, wie sie sich nach pyämischer Infektion im Anschluß an metastatische Lungeneiterung oder auch ohne solche als einzige Lokalerkrankung entwickeln. Kinder scheinen zu einer Teilnahme des interlobulären Lungenbindegewebes besonders disponiert zu sein; es kommt wenigstens die Erkrankung häufiger bei Kindern (Fig. 618) als bei Erwachsenen zur Beobachtung und ist auch schon bei Neugeborenen, welche von der Nabelwunde aus an pyämischer Wundinfektion erkranken, nicht selten.

Fig. 618. Interlobuläre lymphangoitische Pneumonie mit eitriger Pleuritis bei einem Kinde von 4 Jahren (M. Fl. Pikrokarm.). *a* Pleura. *b* Unverändertes Lungengewebe. *c* Durch Exsudat erweiterte Lymphgefäße. *d* Pneumonisches Infiltrat in der Umgebung der Lymphgefäße. *e* Ausgedehnte pneumonische Infiltrationen. *f* Subpleurale pneumonische Herde. *g* Venen. *h* Bronchien. *i* Arterien. Vergr. 7.

Sind die Lymphgefäße der Sitz einer eitrigen oder eitrig-fibrinösen Entzündung, so sammelt sich in ihnen eine große Menge eitrigen oder sulzig-eitrigen Exsudats (*c*) an, so daß die Lungenläppchen durch breite gelbweiße Streifen voneinander getrennt, und die Venen (*g*) von ebensolchen Streifen umgeben werden. Greift die Entzündung auch auf die peribronchialen Lymphgefäße über, so erscheinen die Bronchien auf dem Durchschnitt von abgegrenzten Eiterherden umgeben und enthalten dann meist ebenfalls eitriges Sekret in ihrem Lumen. Unter Umständen kann es zu einer Vereiterung des interlobulären Bindegewebes kommen, so

daß die Läppchen da und dort aus ihrem Zusammenhange gelöst werden, eine Erscheinung, welche dazu geführt hat, den Prozeß als Pneumonia dissecans zu bezeichnen.

Das zwischen den erweiterten Lymphgefäßen gelegene Gewebe ist mehr oder weniger komprimiert, blutreich, dunkelrot, luftarm. Meist

Fig. 619. Chronische Pleuritis und pleurogene interlobuläre Pneumonie (M. Fl. Pikrokarm.). *a* Verdickte Pleura. *b* Lungengewebe. *c* Verdickte interlobuläre Septen. *d* Zellige Infiltrationsherde am Übergang der Septen in das Lungengewebe. *e* Verdicktes peribronchiales Gewebe. *f* Größerer erweiterter Bronchus mit infiltrierter Schleimhaut. *g* Kleinste Bronchien mit zellig infiltrierter Wand. Vergrößerung 3,5.

greift der Prozeß auch auf das Alveolarparenchym über, und zwar sowohl von der Pleura (*f*), als auch von den interlobulären Septen (*d*) aus und kann sich schließlich über einen großen Teil desselben (*e*) verbreiten. Bei Entzündung der peribronchialen und periarteriellen Lymphgefäße kann auch von diesen aus das Lungengewebe infiziert und in

Entzündung versetzt werden. Das Gewebe wird dabei luftleer, füllt sich mit zellig-serösem Exsudat und erhält eine mehr graurote oder auch eine graugelbe Färbung. Da und dort kann das Exsudat eine blutige Beschaffenheit besitzen.

Führt die Affektion nicht zum Tode, so kann der Prozeß durch Resorption der Exsudate heilen, doch dürften meist da und dort Gewebsverdichtung und Verdickung der interlobulären Septen und des peribronchialen Gewebes zurückbleiben.

Hält in der Pleura ein Entzündungsprozeß längere Zeit an, und ist derselbe mit Hyperplasie des pleuralen Bindegewebes verbunden (Fig. 619 *a*), so kann die Gewebswucherung auch auf die interlobulären Septen (*c*) und das peribronchiale Bindegewebe (*e*) übergreifen, so daß das Lungengewebe schließlich von dicken Bindegewebssträngen (*c*) durchzogen wird, welche sich in ein verdicktes peribronchiales Gewebe (*e*) einsenken.

Greifen die Entzündung und die Wucherung auch auf das Alveolarparenchym über (*d*), so wird dasselbe infiltriert und kann sich unter Umständen ebenfalls verhärten.

Ist die Lunge durch pleuritisches Exsudat komprimiert oder gehen die verdickte Pleura und die interlobulären Septen weiterhin eine Schrumpfung ein, so stellt sich in dem Alveolarparenchym eine mehr oder minder ausgedehnte Kompressionsatelektase ein, welche bei Verschmelzung der Wände der kollabierten Alveolen ebenfalls zu einer bleibenden Verdichtung des Lungengewebes führen kann.

Die Bronchien sind bei diesen Zuständen meist der Sitz einer katarrhalischen Entzündung, der zufolge die Mucosa mehr oder minder zellig infiltriert (*f*, *g*) ist. Bei Eintritt von Lungenschrumpfung sind sie oft verzerrt (*f*) und ektasiert.

Befinden sich der Lunge benachbarte Organe und Gewebe im Zustande der Entzündung, so können auch von da aus **sekundäre entzündliche Erkrankungen der Lunge** herbeigeführt werden. Hierzu gehören namentlich das Mediastinum, die peribronchialen Lymphdrüsen, der Ösophagus, die Wirbelsäule, der Magen und die Leber. Je nach dem Charakter der primären Entzündung bilden sich auch in der Lunge eitrige oder jauchige, oder indurierende Entzündungen, welche ihren Sitz in der Nachbarschaft des primären Herdes haben. So kann sich z. B. bei Durchbruch eines Leberabszesses durch das Zwerchfell ein Abszeß in der Basis der Lunge bilden.

Bei ulzerösen Entzündungsformen können im Verlaufe der Erkrankung Perforationen der Bronchien eintreten. So kann z. B. ein basaler Lungenabszeß in einen Bronchus perforieren, kann ferner eine verkäste erweichte Bronchialdrüse in den angrenzenden Bronchus einbrechen. Besitzen die in einen Bronchus eintretenden Substanzen infektiöse und Entzündung erregende Eigenschaften, und wird ein Teil davon in die Bronchiolen und das respirierende Parenchym aspiriert, so entstehen sekundäre Bronchopneumonien.

Traumatische Zerreißungen des Lungenparenchyms, wie sie z. B. durch eingedrückte frakturierte Rippen usw. verursacht werden, führen zunächst zu Blutungen, und es kann Luft in den Thoraxraum eintreten. Wird die Wunde nicht verunreinigt, so schließt sich der Riß durch Gerinnungsmassen und vernarbt später durch Bindegewebsentwicklung. Verunreinigungen der Wunde führen zu Eiterung und Gangrän.

6. Tuberkulose und Schwindsucht der Lunge.

§ 237. Die **Tuberkulose der Lunge** hat eine dreifache Genese, indem die Bazillen sowohl mit dem Blutstrome und mit dem Lymphstrome als auch mit der Atmungsluft in die Lunge gelangen können.

Die **hämatogene Tuberkulose** trägt den Charakter eines metastatischen Prozesses, indem die Tuberkelbazillen von irgendeinem Herde, z. B. von einer tuberkulösen Lymphdrüse aus, in die Blutbahn einbrechen und nach der Lunge vertragen werden, doch kommen auch Fälle vor, in denen ein solcher Ausgangspunkt nicht nachzuweisen ist. Sie tritt entweder als disseminierte Miliartuberkulose oder als lokale metastatische Tuberkulose auf.

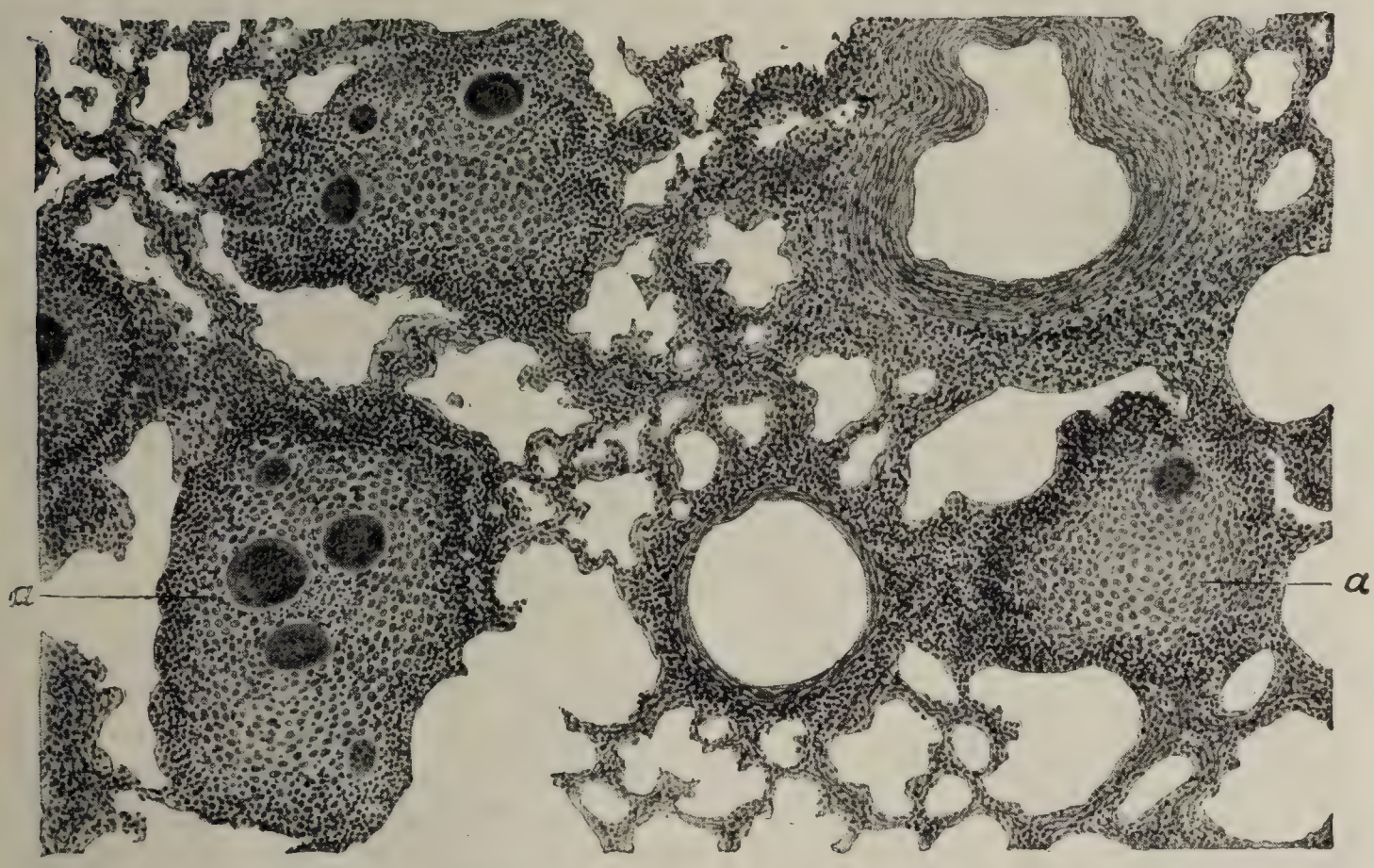

Fig. 620. Hämatogene Miliartuberkulose der Lunge ohne Pneumonie (Alk. Häm.). *a* Tuberkel mit Riesenzellen. Vergr. 40.

Die **hämatogene, disseminierte Miliartuberkulose** der Lunge ist durch das Auftreten mehr oder minder zahlreicher grauer, späterhin verkäsender Tuberkel ausgezeichnet, welche entweder gleichmäßig über beide Lungen und Pleuren verteilt oder aber da und dort dichter gelagert oder auch auf einen Teil der Lungen beschränkt sind. Die Tuberkelentwicklung erfolgt an den verschiedensten Stellen des Lungengewebes und wird durch Zellwucherung in den Alveolarsepten oder im peribronchialen oder perivaskulären Bindegewebe eingeleitet. Weiterhin bilden sich zellige Knötchen, welche bald die Charaktere typischer, großzelliger, riesenzellenhaltiger Tuberkel (Fig. 620 *a*) besitzen, bald mehr rasch verkäsende, zellreiche Entzündungsherde (Fig. 621 *a*) darstellen.

Die Eruption der Knötchen ist mit mehr oder minder erheblicher, oft zur Zeit des Eintritts des Todes sehr hochgradiger Hyperämie verbunden, so daß die von grauen und graugelben Knötchen durchsetzte Lunge dunkelrot ist. Das zwischen den Tuberkeln gelegene Lungengewebe ist meist noch lufthaltig und oft wenig verändert, und

es ist dies namentlich dann der Fall, wenn sich typische, großzellige Tuberkel (Fig. 620) entwickeln. Die Eruption zellreicher, rasch verkäsender Tuberkel (Fig. 621 *a*) ist dagegen ein pneumonischer Prozeß, d. h. er ist von Exsudatansammlung in den Alveolen (*b*) und den Bronchiolen (*c*) begleitet, so daß das Lungengewebe teils luftleer (*b*, *c*), teils auch wieder dazwischen pathologisch durch Luft ausgedehnt (*e*) ist.

Reichliche, über beide Lungen verbreitete Tuberkeleruption pflegt zum Tode zu führen; bei beschränkter, spärlicher Eruption kann das Leben erhalten bleiben.

Die **lokalisierte hämatogene Tuberkulose** ist durch die Beschränkung der Tuberkeleruption auf einen oder auf einige wenige Herde ausgezeichnet. Sie schließt sich danach der zuletzt erwähnten Form der Miliartuberkulose an und wird wie diese zum Ausgangspunkt weiterer Lungenveränderungen.

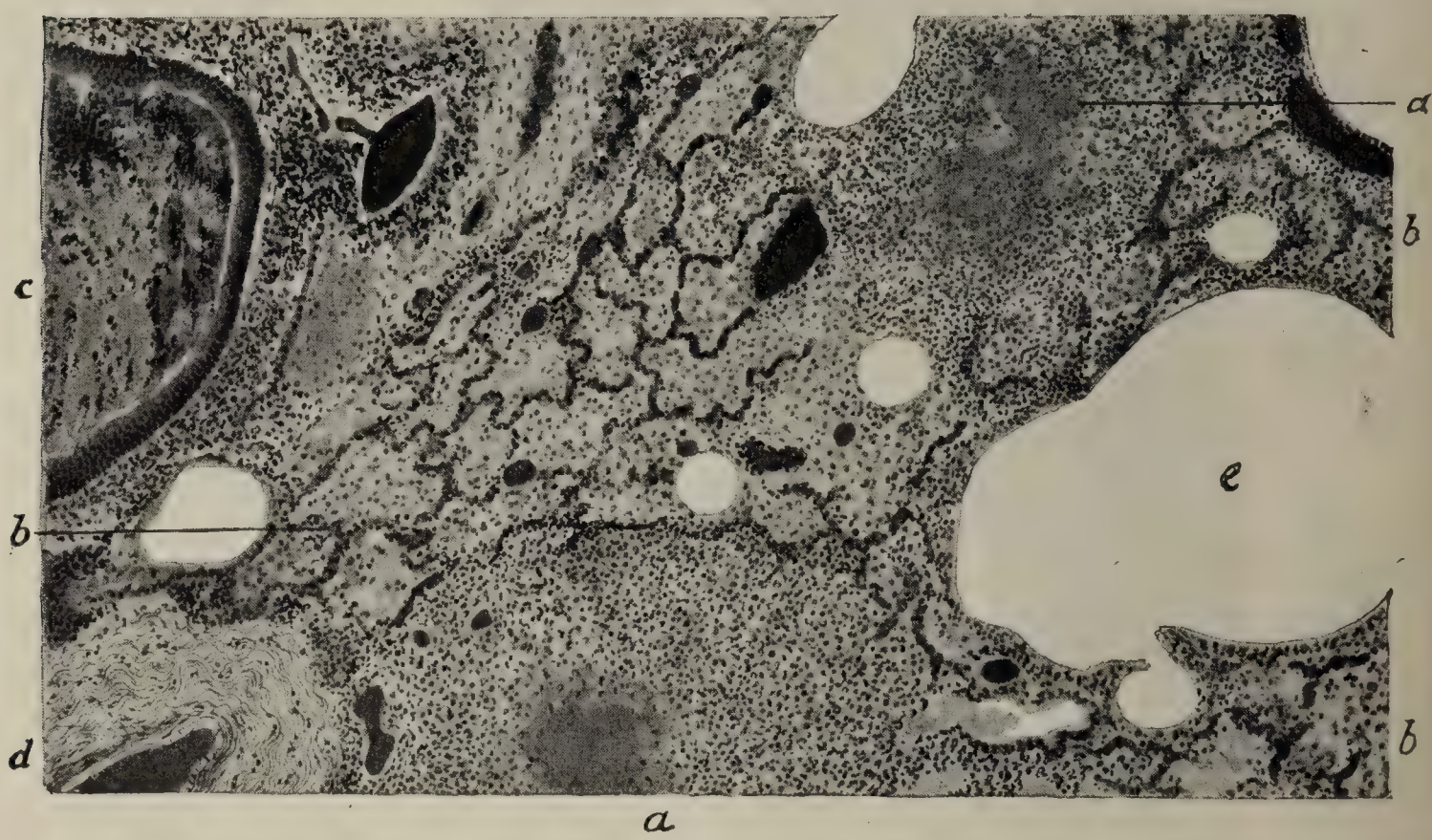

Fig. 621. Hämatogene Miliartuberkulose der Lungen mit Pneumonie (Form. Häm. Eos.). *a* Tuberkel. *b* Pneumonisch infiltriertes Lungengewebe. *c* Mit Schleim und Eiter gefüllter Bronchiolus. *d* Arterie. *e* Emphysematös erweiterter Alveolengang. Vergr. 40.

Die von SAWADA gemachte Angabe, wonach die Bazillen bei hömatogener Miliartuberkulose nicht in den Kapillaren der Lungenalveolen zurückgehalten würden, da sie zu weit seien, sondern in den von den Alveolarkapillaren sich abzweigenden Kapillaren der Lymphknötchen, also nur im perivaskulären und peribronchialen Gewebe Tuberkeleruptionen veranlaßten, trifft für den Menschen durchaus nicht zu, indem die hämatogenen Tuberkel an den verschiedensten Stellen des Lungengewebes, in den interalveolären Septen als auch im peribronchialen und perivaskulären und interlobulären Bindegewebe sich entwickeln.

Die **durch Nachbarinfektion und durch Verbreitung der Bazillen auf dem Lymphwege entstehende Lungentuberkulose** geht von tuberkulösen, peribronchialen und peritrachealen, eventuell auch subpleuralen Lymphdrüsen und von der Pleura und von tuberkulösen Herden

an den Knochen des Thorax, namentlich der Wirbelsäule. Die Lymphdrüsen selbst können vom Darmtraktus aus (Mund, Rachen, Darm) infiziert sein. Häufiger handelt es sich um eine Erkrankung im Anschluß an eine schon bestehende Lungenaffektion, doch können Tuberkelbazillen aus dem Bronchialbaum und den Alveolen in die Lymphdrüsen gelangen, ohne in der Lunge selbst bleibende Veränderungen zu hinterlassen.

Der tuberkulöse Prozeß kann von dem primären Herd aus kontinuierlich auf das Nachbargewebe übergreifen, verbreitet sich alsdann aber meist auf dem Lymphwege, oft retrograd, so daß es zu einer Eruption von Tuberkeln in der Nachbarschaft kommt.

Verkäste Bronchialdrüsen können auch in eine Lungenarterie einbrechen und so die Lunge infizieren oder selten in einen Bronchus, wobei durch Aspiration eine auf bestimmte Bronchialgebiete lokalisierte Tuberkulose entstehen kann.

§ 238. Die **aërogene oder bronchogene Tuberkulose,** welche die häufigste Form der Lungentuberkulose darstellt, ist meist durch eine Verunreinigung der den Menschen umgebenden Atmosphäre mit Tuberkelbazillen, selten durch einen Einbruch tuberkelbazillenhaltiger Massen in die Atmungswege bedingt, wobei namentlich in den Bronchialbaum einbrechende tuberkulöse Lymphdrüsen, sowie bazillenhaltige Mundflüssigkeit in Betracht kommen.

Gewöhnlich gelangen die Tuberkelbazillen direkt in das respirierende Parenchym und es bestehen dann, falls sie nicht zugrunde gehen, und falls sie nicht wieder nach außen geschafft werden, zwei Möglichkeiten für die Erkrankung des Lungengewebes. Die Bazillen vermehren sich entweder in den Alveolen, Alveolengängen und respirierenden Bronchiolen oder sie kommen erst innerhalb der Lymphbahnen der Lunge zur Ansiedlung und Vermehrung.

Bei oberflächlicher Ansiedlung und bei Anwesenheit reichlicher Bazillen wird der krankhafte Prozeß durch entzündliche Erscheinungen, Hyperämie (Fig. 622 *As*), Emigration von polymorphkernigen Leukocyten (*b*) und Epitheldesquamation eingeleitet. Weiterhin treten Wucherungserscheinungen von seiten des Bindegewebes und Emigration von Lymphocyten auf und es kommt zur Bildung typischer riesenzellenhaltiger Tuberkel.

Treten dagegen nur wenige inhalierte Bazillen in die Lymphbahnen über, so kommt es zu Knötchenbildung ohne erhebliche entzündliche Exsudation in interalveolärem oder in peribronchialem und perivaskulärem Gewebe.

Die sich vermehrenden Bazillen werden zu einem Teil auch von Zellen aufgenommen. Die Zahl der auf diese Weise entstehenden primären Herde richtet sich natürlich nach der Menge der eingeatmeten Bazillen. Aus der Außenwelt dürften wohl meist nur wenige oder auch nur ein einziger Keim zu einer gegebenen Zeit eindringen. Bei Einbruch tuberkulöser Lymphdrüsen können sich auf einen Schlag Bazillen über eine Menge von Bronchialzweigen verbreiten.

Die **ersten Herde einer Inhalations-** oder **Aspirationstuberkulose,** bei welcher sich die Bazillen auf der Oberfläche ansiedeln, sitzen bei Erwachsenen meistens in den Spitzenteilen der Lunge; bei Kindern ist eine besondere Prädilektionsstelle nicht zu ver-

zeichnen. Die Erkrankung beginnt fast immer im respirierenden Parenchym (nicht in den Bronchien) und trägt nach ihrer Genese den Charakter einer **herdförmigen Bronchopneumonie,** deren Umfang im Einzelfalle sehr erheblich variieren kann. Die weitere Ausgestaltung der tuberkulösen Erkrankung hängt von der Menge und Virulenz der Bakterien und der Reaktion des befallenen Gewebes ab.

Ist der primäre Lungenherd zufolge sehr beschränkter Wirkung der Bazillen nur klein (experimentell läßt sich dies durch Inhalation zerstäubter Bazillen erhalten), so trägt er den Charakter eines **Knötchens,**

Fig. 622. Tuberkulöse Aspirationspneumonie von 24 Stunden (entstanden nach Einführung von Tuberkelbazillen in die Trachea eines Kaninchens). *A* Alveole. *As* Hyperämisches Alveolarseptum. *a* Gequollene abgestoßene Epithelien, an denen z. T. Bazillen haften. *b* Leukocyten. Vergr. 600.

das in seinem Aufbau dem hämatogenen oder lymphogenen Tuberkel gleicht, sich von letzterem aber gewöhnlich dadurch unterscheidet, daß die exsudativen Prozesse, der Austritt von Leukocyten etwas stärker ausgesprochen zu sein pflegen. Das Wachstum eines solchen Knötchens erfolgt durch Wucherungsvorgänge in dessen Peripherie und durch Tuberkelbildung in nächster Nachbarschaft.

Bei malignem Verlauf geht der primäre pneumonische Herd größtenteils in **Verkäsung** über (Fig. 628 *a*), während sich in der Nachbarschaft eine reichliche Tuberkeleruption (*d*, *e*, *f*, *g*, *h*, *i*), die vornehmlich die periarteriellen (*g*), peribronchialen (*h*) und perivenösen (*i*), bei subpleural

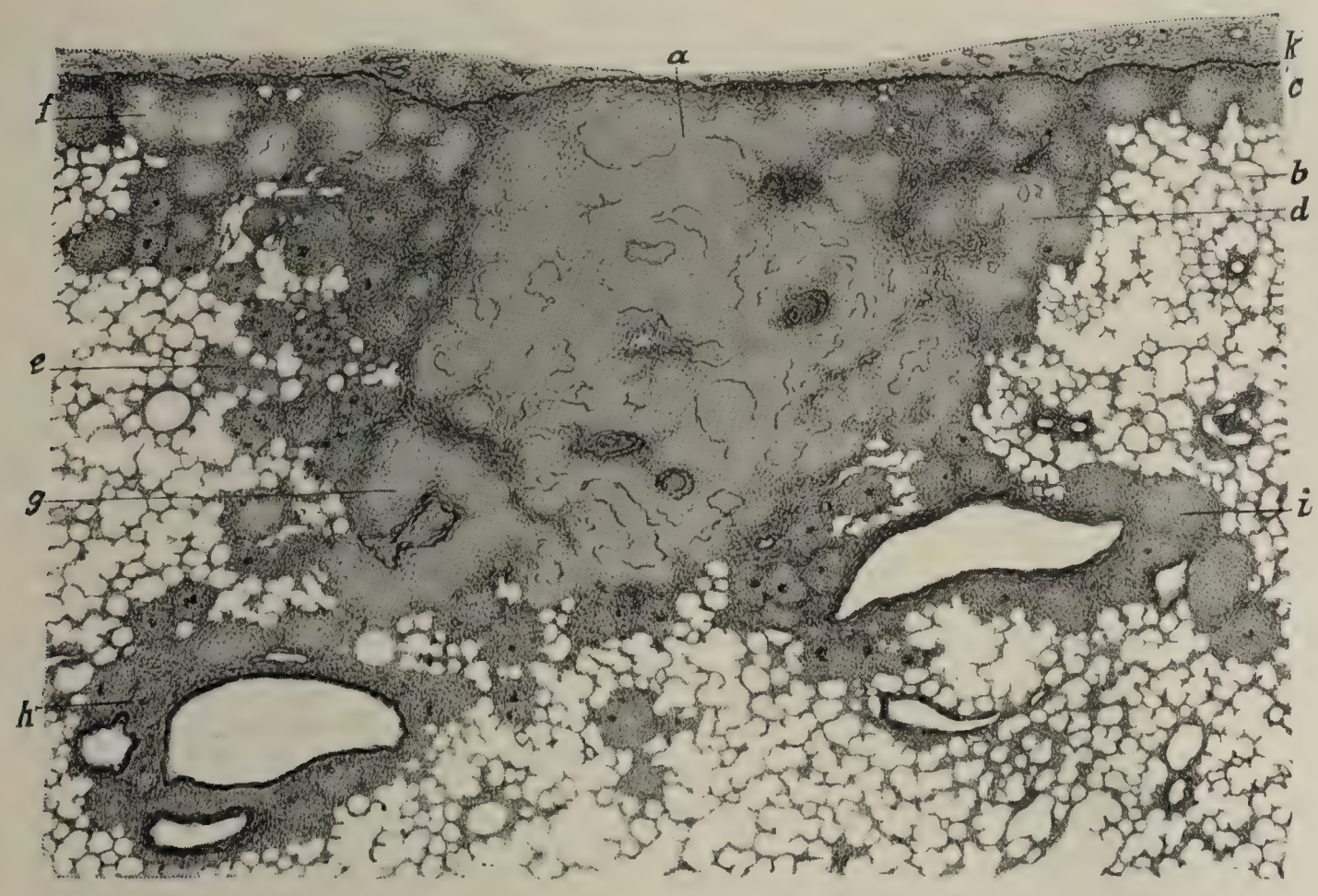

Fig. 623. Beginnende Lungentuberkulose ohne Katarrh (Alk. Orzein). *a* Käsiger Herd mit Resten elastischer Fasern. *b* Normales Lungengewebe. *c* Pleura. *d e* Tuberkel in der Umgebung des Käseherdes. *f* Tuberkel in der Pleura. *g* Periarterielle, *h* peribronchiale, *i* perivenöse Lymphgefäßtuberkel. *k* Fibröse Gewebsneubildung über den elastischen Gewebslamellen. Vergr. 16.

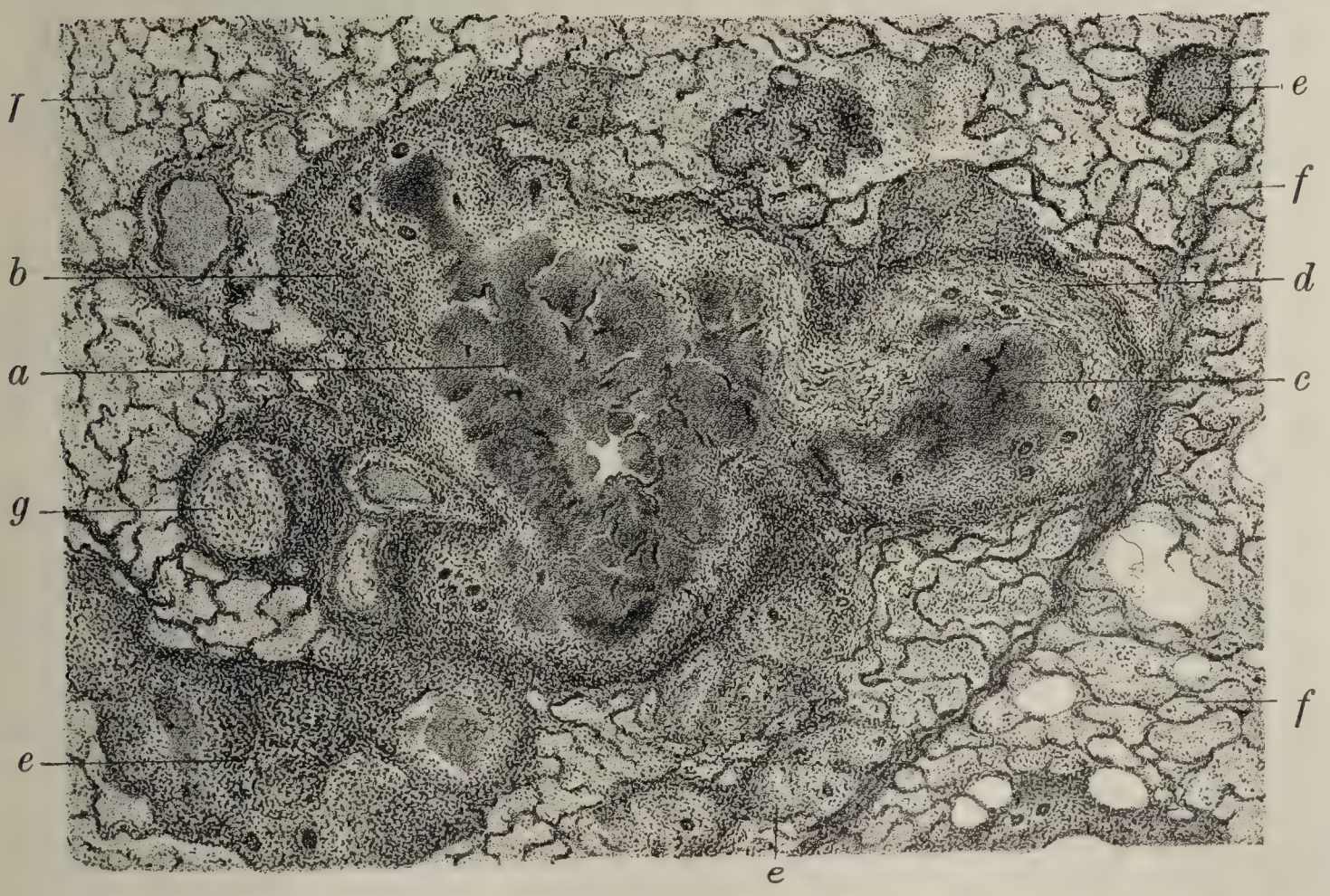

Fig. 624. Beginnende Lungentuberkulose mit Katarrh und entzündlichem Ödem in der Umgebung der tuberkulösen Herde (Form. Häm. Pikrinsäurefuchsin). *a b c d* Primärer tuberkulöser Herd. *e* Sekundäre Tuberkeleruption. *f* Alveolen mit zellig-serösem Exsudat. *g* Obliteriertes Gefäß. Vergr. 15.

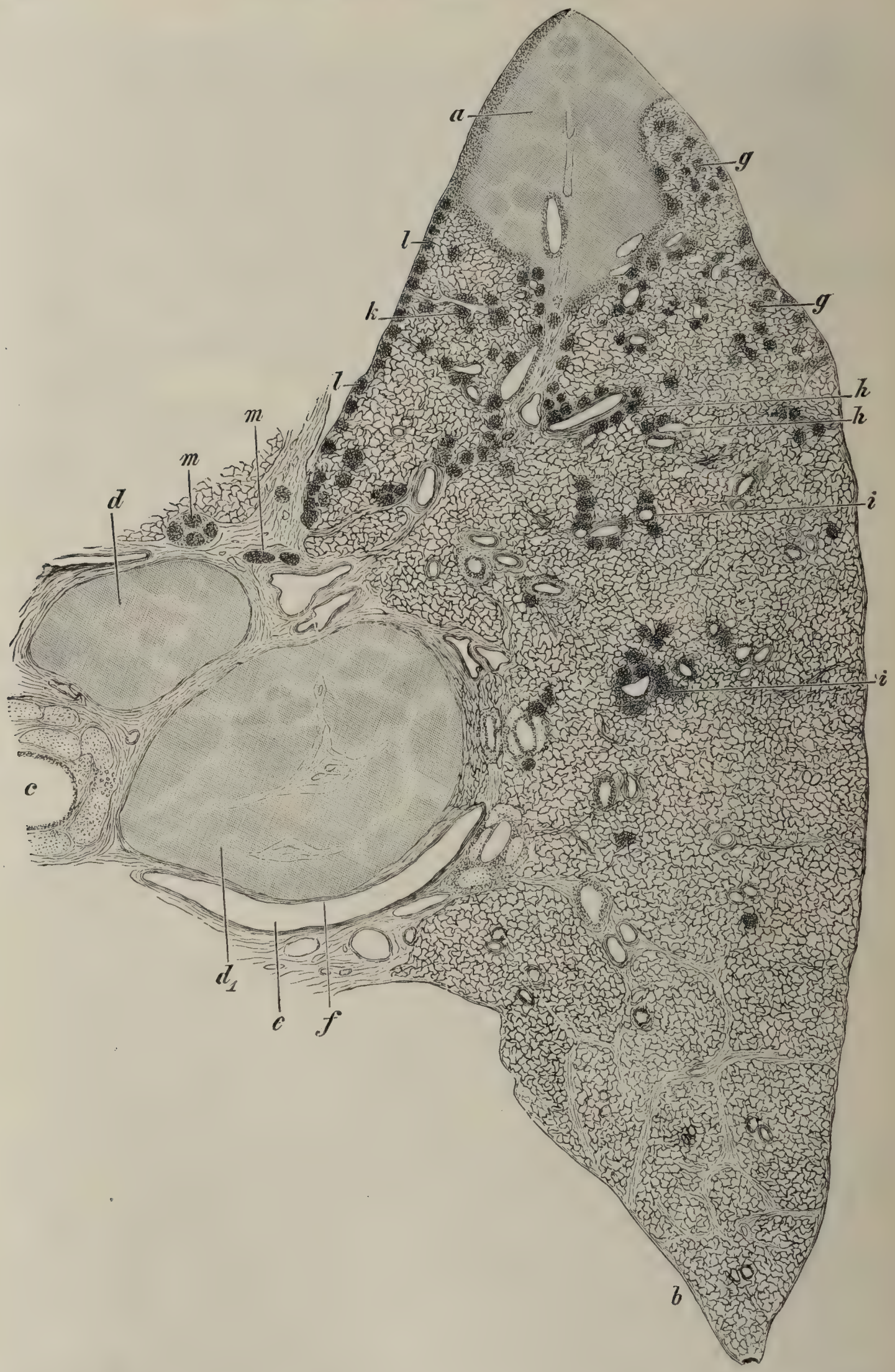

Fig. 625. Horizontaler Durchschnitt durch den tuberkulösen untersten Lappen der rechten Lunge eines zweijährigen Kindes (M. Fl. Karm.). *a* Käseherd im Gebiet des vorderen Randes. *b* Tuberkelfreier hinterer Rand. *c* Bronchus im Querschnitt. *d* d_1 Verkäste Lymphdrüsen. *e* Lungenvene. *f* Verwachsungsstelle der Vene *e* mit der Lymphdrüse d_1. *g* Tuberkel in den Lymphgefäßen des Lungenparenchyms. *h* Periarteriell, *i* peribronchial, *k* perivenös, *l* pleural gelegene Lymphgefäßtuberkel. *m* Tuberkel im Bindegewebe des Lungenhilus. Vergr. 3.

liegenden Herden auch die pleuralen (*f*) Lymphgefäße ergreift. Bei gutartigem Verlauf beschränkt sich die Verkäsung auf die zentralen Teile (Fig. 624 *a*, *c*), während die Peripherie des Infektionsherdes mehr eine zellig-fibröse Beschaffenheit gewinnt und zugleich auch die Zahl und die Ausbreitung der Lymphgefäßtuberkel (*e*) sich in bescheidenen Grenzen halten.

Erreicht die Tuberkeleruption in der Umgebung eines primären Käseherdes (Fig. 625 *a*) innerhalb der verschiedenen Lymphbahnen (*g*, *h*, *i*, *k*, *l*, *m*) eine erhebliche Ausbreitung, so kann sie schon frühzeitig die peribronchialen Lymphdrüsen ergreifen. Da hier, namentlich bei Kindern eine rasche Vermehrung der Bazillen und damit auch der Tuberkel zu erfolgen pflegt, so können die Lymphdrüsen sich in kurzer

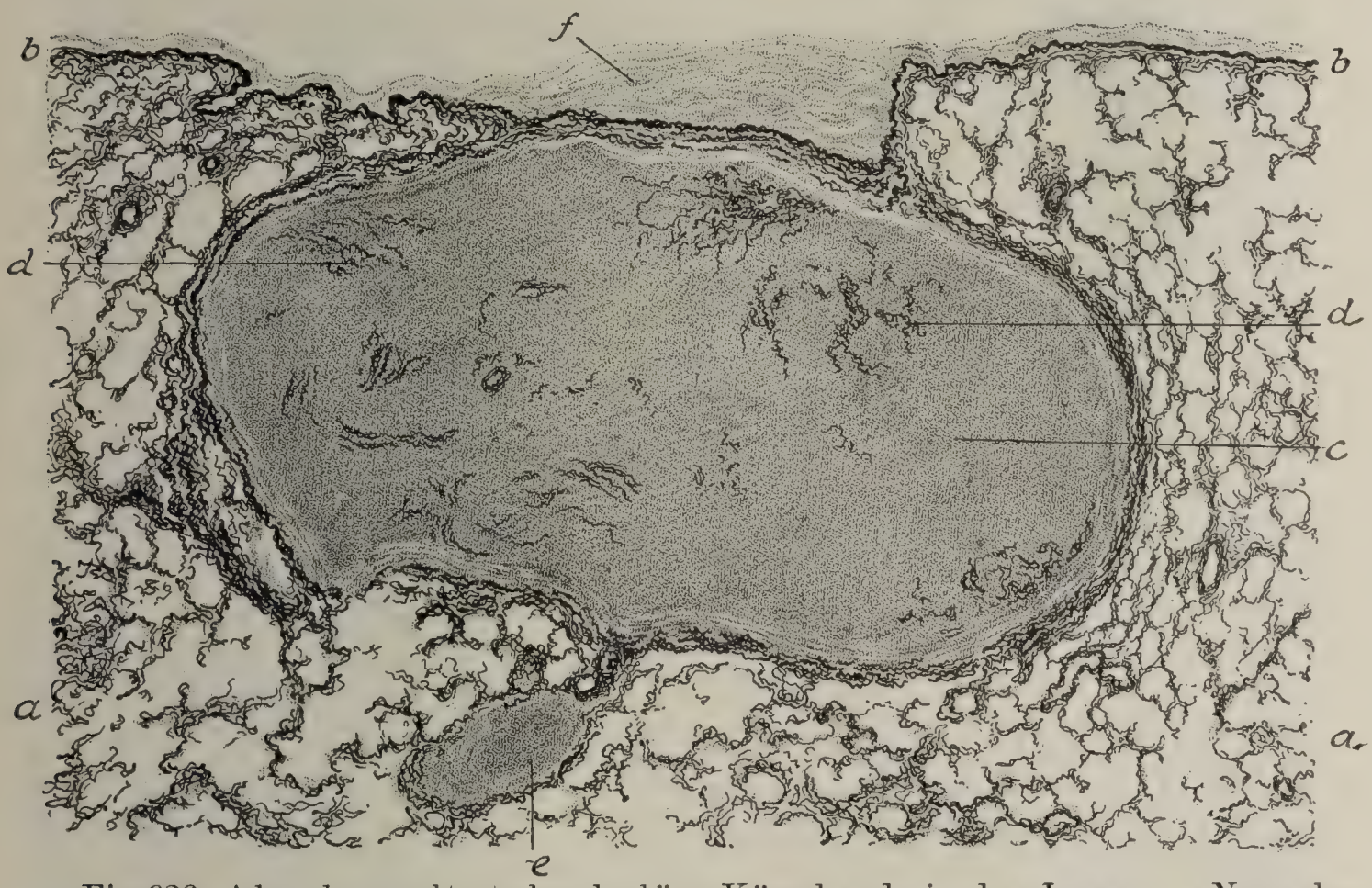

Fig. 626. Abgekapselte tuberkulöse Käseherde in der Lunge. *a* Normales Lungengewebe. *b* Pleura. *c* Käseherd. *d* Reste elastischer Fasern im Käseherd. *e* Kleiner abgekapselter Käseknoten. *f* Verdickte Pleura. Vergr. 16.

Zeit in käsige oder käsig-fibröse Knoten (d, d_1) umwandeln, welche nicht selten einen größeren Umfang erreichen (d_1), als der primäre Käseherd (*a*) und dadurch leicht zur Annahme einer primären Bronchialdrüsentuberkulose verleiten können. Da solche Lymphdrüsen sehr oft mit benachbarten Venen (*f*) verwachsen, so besteht die Gefahr des Einbruchs von Bazillen in die Blutbahn, und tatsächlich wird dadurch auch oft die Ausbreitung der Infektion auf das Gebiet des großen Kreislaufs vermittelt.

In seltenen Fällen kann die aërogene Infektion sich primär in den kleinen Bronchien lokalisieren und hier zu verkäsender Granulationswucherung führen, doch wird auch hierbei, da es sich meist um kleine Bronchien handelt, das angrenzende Lungengewebe bald mit ergriffen.

Der **primär tuberkulöse Herd** führt nicht in allen Fällen zu einer progressiven Lungenerkrankung, **kann vielmehr auch in seinem**

Wachstum stille stehen und zur Abheilung kommen. Es ist dies nicht nur bei kleinen Herden, die in rein fibröse oder käsig-fibröse Knötchen sich umwandeln, sondern auch bei größeren käsigen Herden (Fig. 626 *c*, *e*), welche hierbei durch derbes Bindegewebe abgekapselt werden, möglich, und es ist die Heilung dann als eingetreten anzusehen, wenn in der Bindegewebskapsel (*c*, *e*) nirgends Granulationswucherung oder Tuberkel zu erkennen sind. Tritt dazu auch noch Verkalkung der Käsemasse, so läßt sich die Abheilung auch schon am frischen Präparate erkennen oder wenigstens vermuten.

Wird ein Käseherd durch Bindegewebswucherung abgeschlossen und eingekapselt (Fig. 625 *a*, b), verharrt aber das Bindegewebe (*b*) in einem

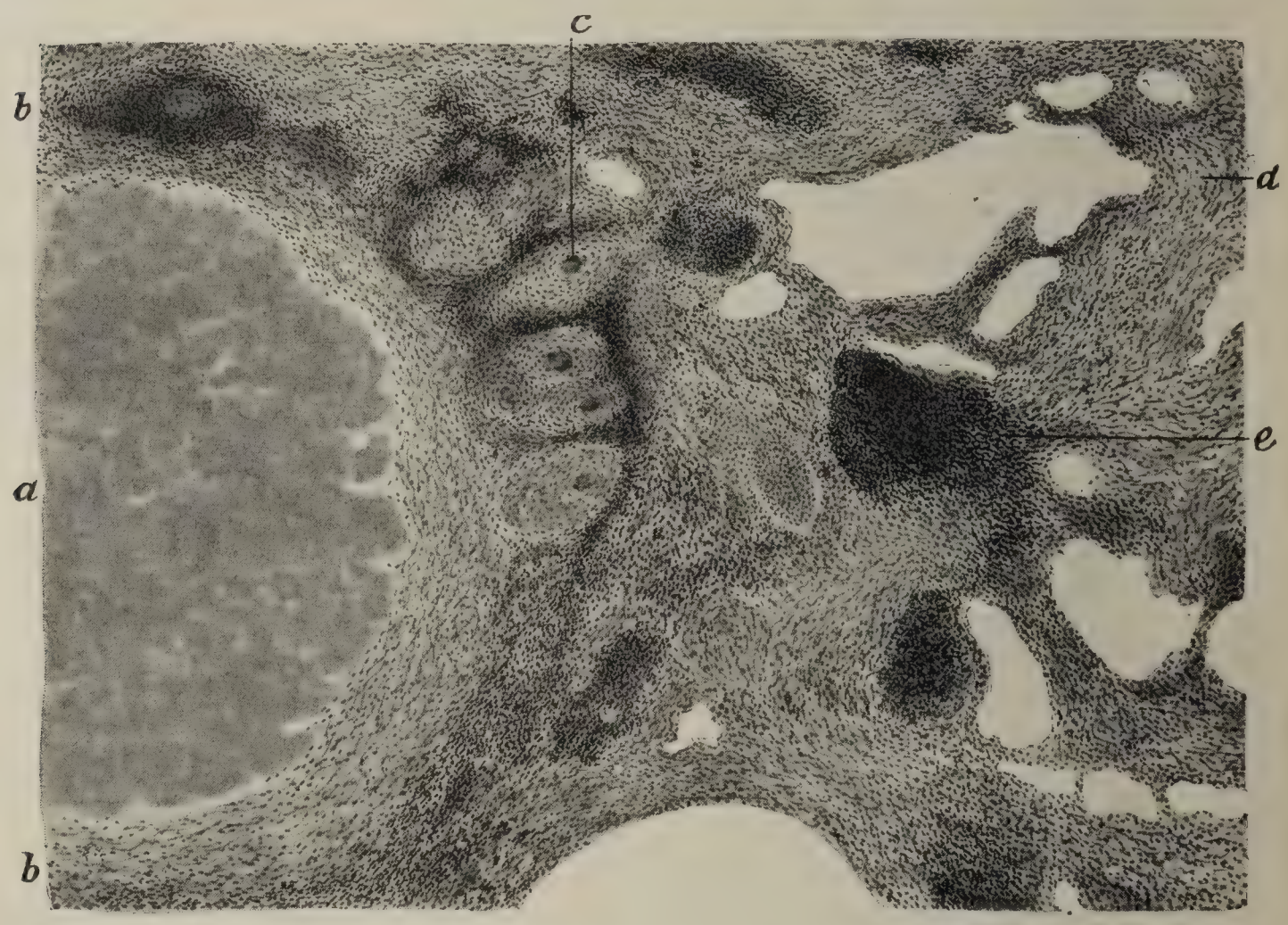

Fig. 627. Abgekapselter Käseherd in der Lunge mit Induration und Tuberkeleruption in der Nachbarschaft (Form. Alk. Häm. Eosin). *a* Käseherd. *b* Zellig-fibröse Kapsel. *c* Tuberkel. *d* Induriertes Lungengewebe. *e* Granulationsherd. Vergr. 40.

zellreichen Zustande, und finden sich in der Kapsel selbst oder im benachbarten Gewebe Granulationsherde (*e*) oder typische Tuberkel (*c*), so ist dies als ein Zeichen anzusehen, daß die Infektion noch fortbesteht, daß also der Prozeß noch nicht zur Abheilung gekommen ist.

Die Verbreitung der Tuberkulose auf dem Lymphwege innerhalb der Lunge kann ohne Exsudatansammlung in den Alveolen erfolgen, so daß also die nicht durch tuberkulöse Wucherungen untergegangenen Alveolen lufthaltig sind (Fig. 623 *b*). Es ist jedoch auch die lymphogene Tuberkeleruption nicht selten von exsudativen Vorgängen begleitet, so daß die Alveolen Flüssigkeit, desquamiertes Epithel, Leukocyten und Lymphocyten, ev. auch Fibrin enthalten (Fig. 622 *f*) und größtenteils luftleer sind. Es ist also die Tuberkelbildung von einer mehr oder weniger ausgebreiteten Pneu-

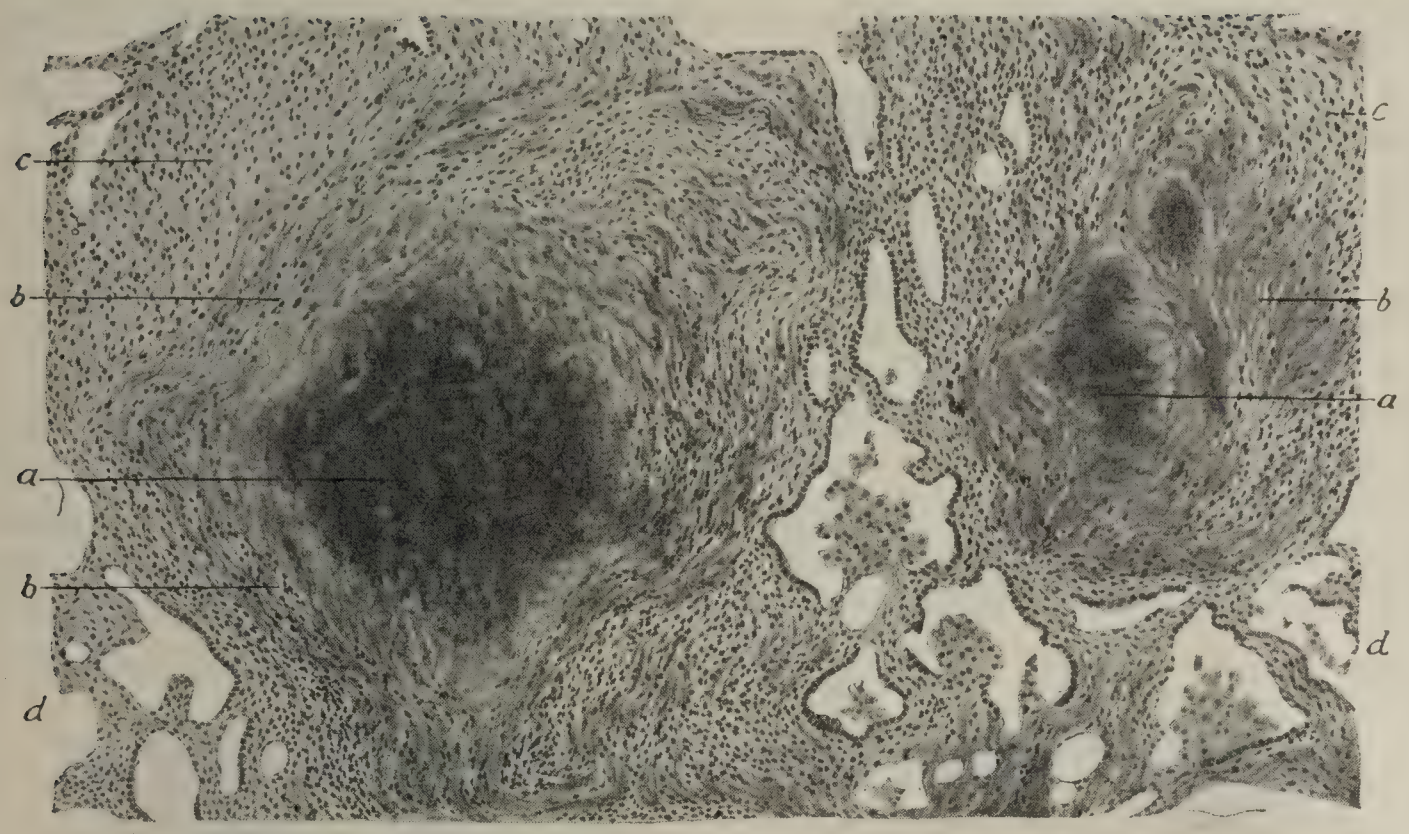

Fig. 628. Käsig-fibröse Tuberkulose der Lungenspitze (Alk. VAN GIESON). *a* Käsiges Zentrum. *b* Dichtes, homogenes, kernarmes Bindegewebe. *c* Zellreiches Bindegewebe. *d* Lunge mit leichten entzündlichen Veränderungen. Vergrößerung 80.

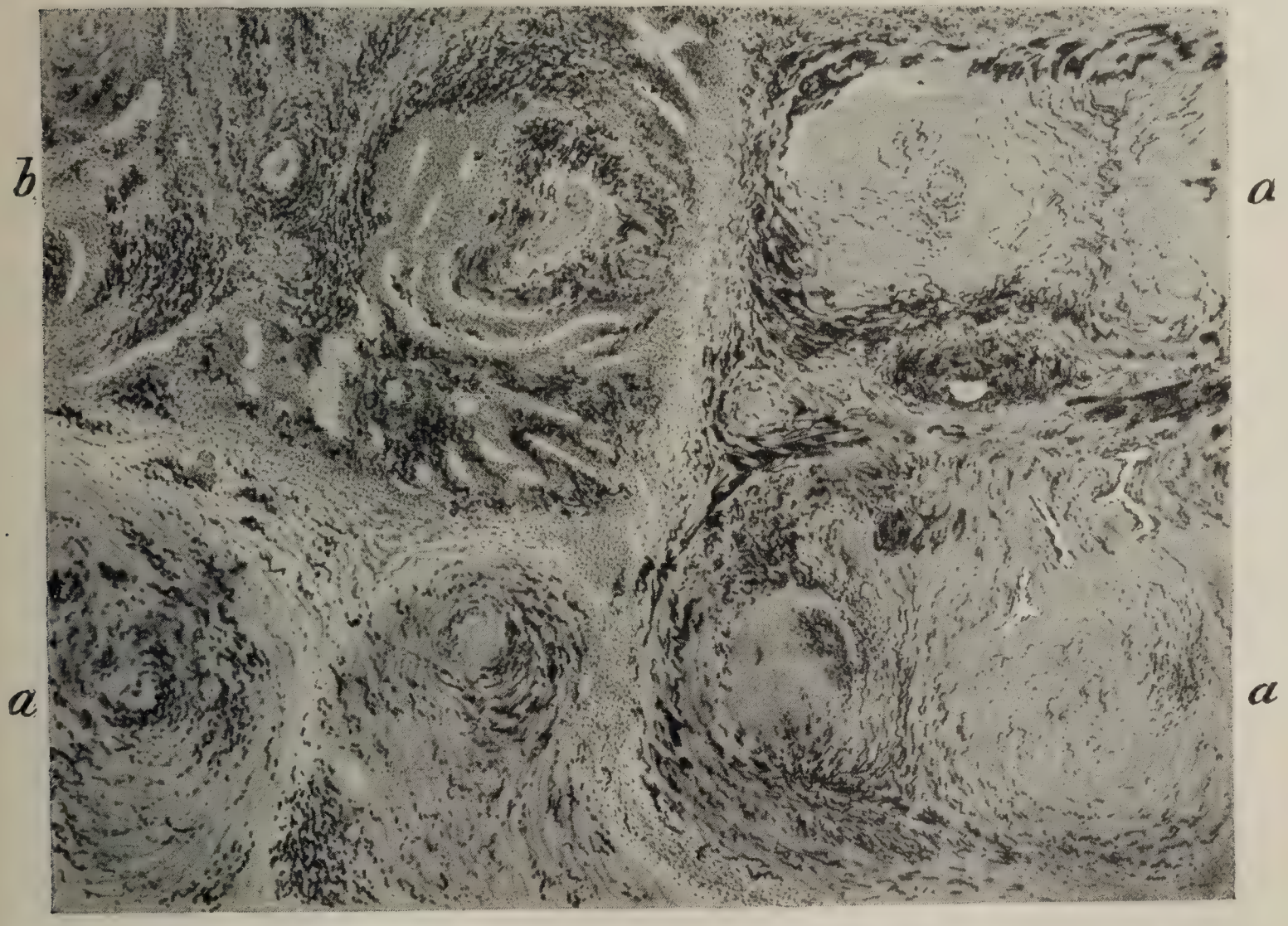

Fig. 629. Tuberkulöse Lungeninduration (Alk. Häm. Eosin). *a* Zellarme, homogen aussehende, z. T. pigmentierte fibröse Knoten. *b* Diffuse Lungeninduration. Vergr. 26.

monie begleitet, deren Exsudat später wieder resorbiert oder expektoriert werden kann.

Die beschriebene Verbreitung der Tuberkulose in der Lunge führt **nach monate- und jahrelangem Bestande** zu verschiedenen Veränderungen, die teils durch Lungeninduration, teils durch Verkäsung und Gewebszerfall charakterisiert sind.

Die **Lungeninduration** ist zunächst durch käsig-fibröse (Fig. 628*a*, *b*) oder auch rein fibröse (Fig. 629 *a*) Knötchen verschiedener Größe, die nicht selten in ihrer Peripherie pigmentiert sind (*a*), charakterisiert. Diese Knoten sind teils in lufthaltiges Gewebe eingesprengt (Fig. 628), teils liegen sie so dicht zusammen, daß sie ineinander übergehen (Fig. 629) oder durch fibrös verhärtetes Lungengewebe (*b*) untereinander verbunden werden. Oft gesellt sich zu der knotigen Induration eine stärker ausgebreitete diffuse Induration (Fig. 630 und Fig. 631), welche durch



Fig. 630. Tuberkulöse Lungeninduration (Alk. Häm. Eos.). *a* Derbes, fibröses Gewebe. *b* Zellreiches Granulationsgewebe. *c* Riesenzelle. Vergr. 40.

Wucherung des Lungengewebes (Fig. 630 *b*) zustande kommt. Diese Wucherungen bieten zum Teil histologisch keine Besonderheiten und führen zur Bildung eines dichten, meist pigmentierten, derben Bindegewebes (Fig. 630 *a* und Fig. 631 *a*), das zum Teil ein hyalines Aussehen bieten kann; an anderen Stellen können indessen diese Indurationen noch riesenzellenhaltige Tuberkel (Fig. 630 *c* und Fig. 631 *c*) einschließen.

Die Lungenalveolen können im Indurationsgebiet ganz untergegangen sein (Fig. 630), sind aber meist da und dort erhalten und können alsdann durch Produktion von kubischem oder zylindrischem Epithel (Fig. 631 *b*) das Aussehen von fötalen Alveolen oder auch von Drüsenalveolen und Schläuchen annehmen, letzteres dann, wenn die Dickenzunahme des Zwischengewebes ihre Form in entsprechender Weise ändert. Sehr oft sind die noch vorhandenen Alveolen auch mit Exsudat, das Leukocyten und desquamiertes Lungenepithel enthält, an-

gefüllt, so daß also die Induration zur Zeit der Untersuchung von katarrhalischer Erscheinung begleitet ist.

Die **Verkäsung** zeigt die bekannte Erscheinung käsiger Nekrose und kann sowohl im Zentrum der Tuberkel als auch innerhalb größerer pneumonischer Herde auftreten, wie dies ja schon in den primären Herden geschieht. Tritt in einem solchen Käseherd Verflüssigung ein und kommt es zu einem Durchbruch in einen Bronchus und zur Entleerung des Käsebreies, so bildet sich eine mit einem Bronchus kommunizierende **Caverne,** in welche alsbald Luft eintritt.

Die **Beteiligung der Bronchien** an der tuberkulösen Erkrankung ist auch in dem Falle, in dem der Prozeß in dem respirierenden Parenchym beginnt, stets eine sehr ausgesprochene. Die Verbreitung der Tuberkulose führt sehr bald zu einer Peribronchitis oder peribronchialen tuberkulösen Lymphangoitis, die durch Tuberkeleruption in der äußeren Faserhaut der Bronchien (Fig. 623 *h*) oder

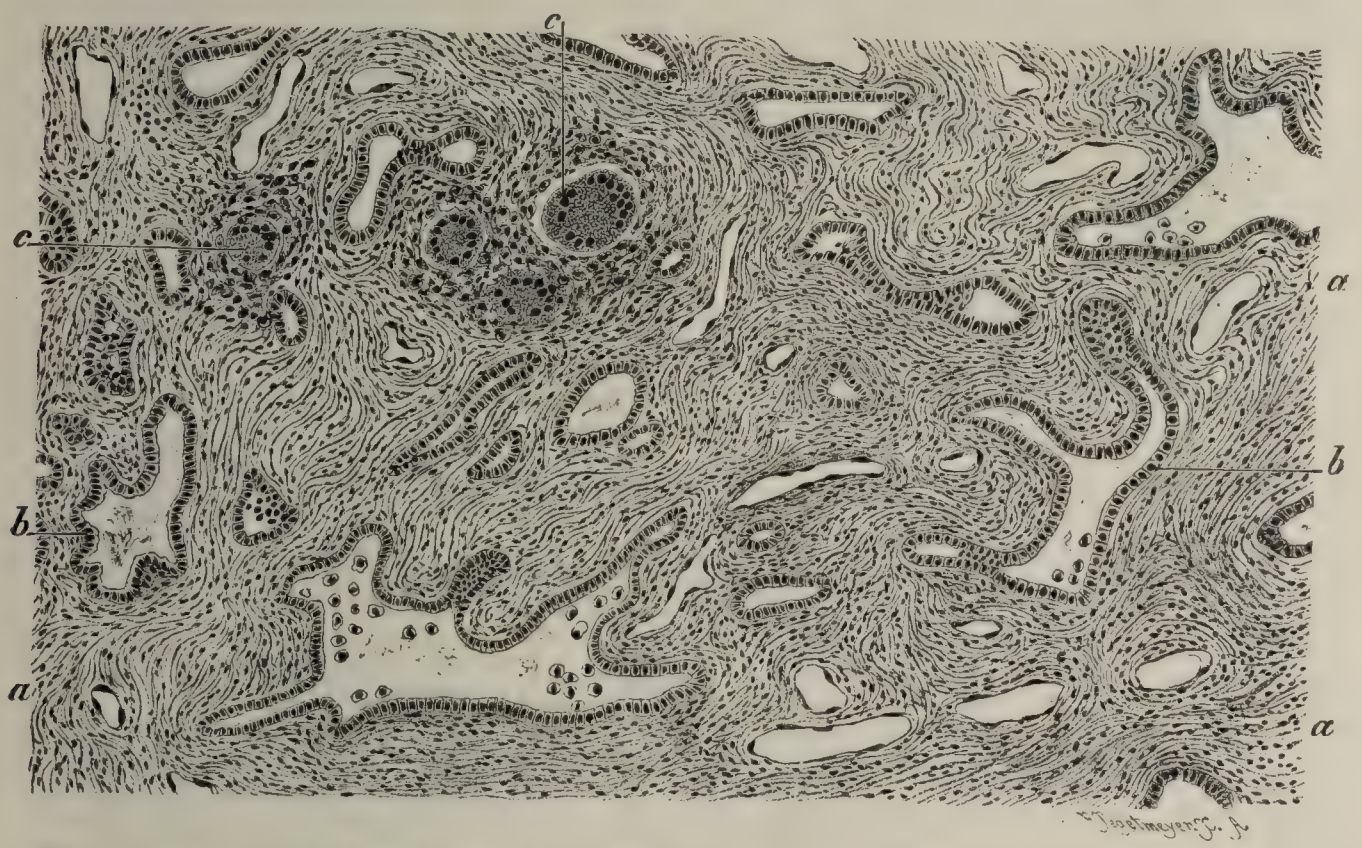

Fig. 631. Tuberkulöse Induration der Lungenspitze in der Umgebung einer Lungencaverne (Alk. VAN GIESON). *a* Induriertes Lungengewebe. *b* Drüsenähnlich gewordene Lungenalveolen. *c* Riesenzellen. Vergr. 100.

wenigstens durch entzündliche Gewebswucherung charakterisiert ist. Sehr oft dringen Tuberkel und Tuberkelgruppen schon frühzeitig in die inneren Schichten der Bronchialwand ein, heben die epitheliale Schicht in die Höhe und durchbrechen dieselbe. Es kann auf diese Weise schon frühzeitig eine von der Lunge ausgehende Infektion des Bronchialinhaltes erfolgen, welche nunmehr auch eine **Propagation des Prozesses auf dem Bronchialwege** ermöglicht. In noch höherem Maße wird letzteres der Fall sein, wenn, wie schon erwähnt, erweichende Verkäsungsherde des Lungenparenchyms in Bronchien einbrechen. In diesem Falle kommt es nicht nur zu einem einmaligen Übertritt von bazillenhaltigen Zerfallsmassen in den Bronchialbaum, sondern zu einem andauernden, resp. oft sich wiederholenden. Da in den oberflächlichen Schichten der Wände der Zerfallshöhlen oder Cavernen sehr oft eine besondere üppige Vermehrung der Bazillen stattfindet, und letztere bei dem Fortschreiten des Zerfalls in die Höhlung

der Cavernen geraten, so können zeitweise große Massen von Bazillen dem Sekret der Bronchien sich beimengen und danach auch im Sputum erscheinen, so daß bei Kranken mit Zerfallshöhlen das Sputum Jahre hindurch Tuberkelbazillen in wechselnder Menge enthält.

Die **Zufuhr von Tuberkelbazillen in gesundes Lungengewebe** erfolgt durch Aspiration von infiziertem Bronchialinhalt. Tiefe, rasch erfolgende Inspirationen einerseits, reichlicher Bazillengehalt des Bronchialinhaltes andererseits bieten die zum Eintritt dieser Erscheinung günstigsten Bedingungen, und es kann vorkommen, daß im Anschluß

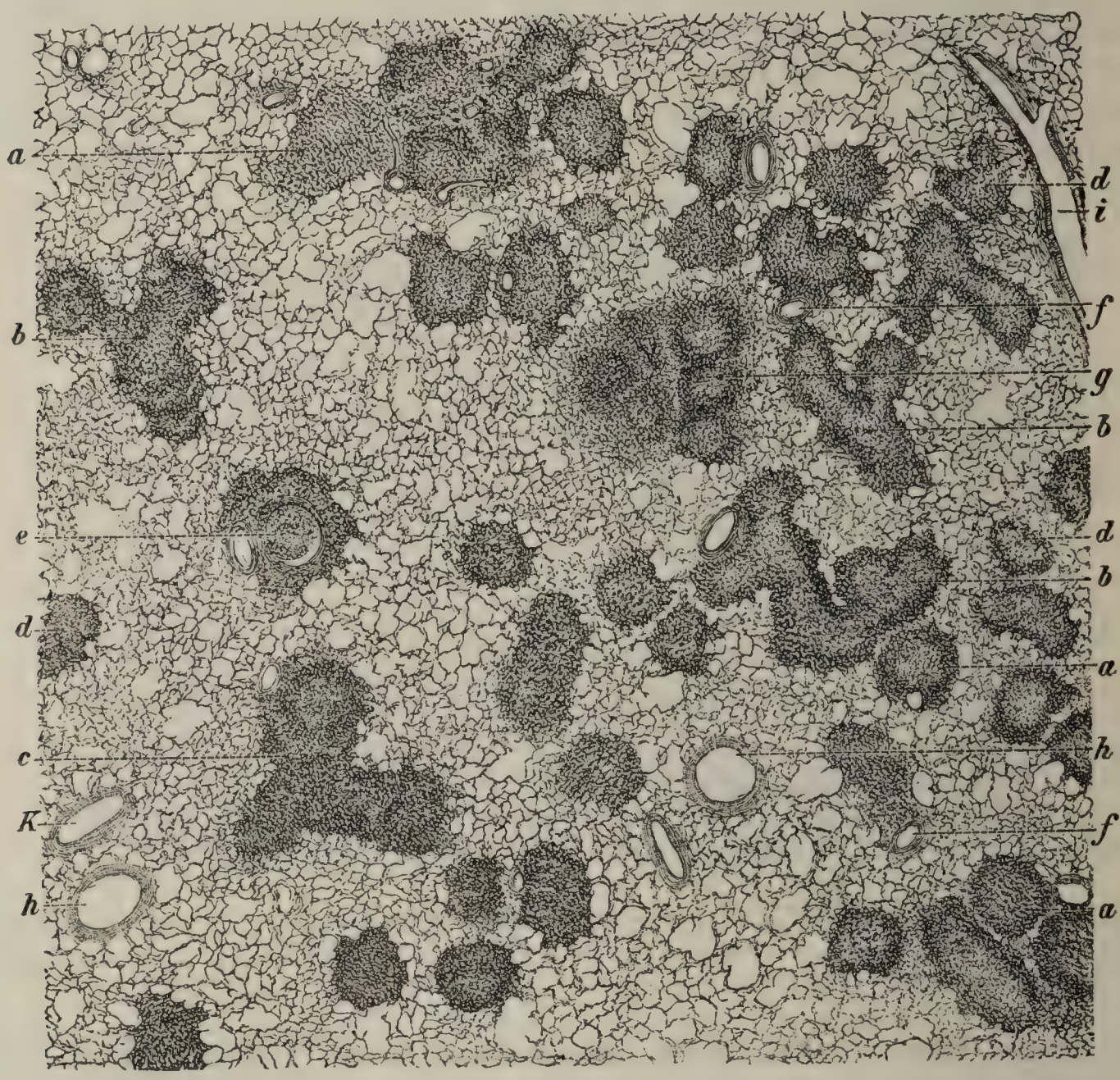

Fig. 632. Bronchopneumonia nodosa chronica tuberculosa (M. Fl. Pikrokarm.). *a*, *b*, *c*, *d* Tuberkulöse Herde verschiedener Gestalt und Form, den infiltrierten Alveolengangssystemen entsprechend. *e* Querschnitt durch einen infiltrierten verstopften Bronchiolus. *f* Kleiner Arterienast. *g* In Verschmelzung begriffene Knötchengruppe. *h* Kleiner unveränderter Bronchus. *k* Arterie. Vergr. 6.

an Entleerung von Caverneninhalt und an tiefe, durch Tanzen, Laufen, Bergsteigen usw. bedingte Inspirationen in kürzester Zeit eine Verbreitung der Tuberkulose über eine ganze Lunge oder auch auf beide Lungen eintritt, indem überall da, wo die Bazillen hingeraten, tuberkulöse **Aspirationsherde** entstehen. Als typisch für reine Tuberkulose kann man die Bildung kleiner käsig-fibröser Knötchen (Fig. 632 *a*, *b*, *c*, *d*, *e*) betrachten, welche gegenüber den lymphangoitischen meist nur den Unterschied zeigen, daß sie deutlicher in Gruppen

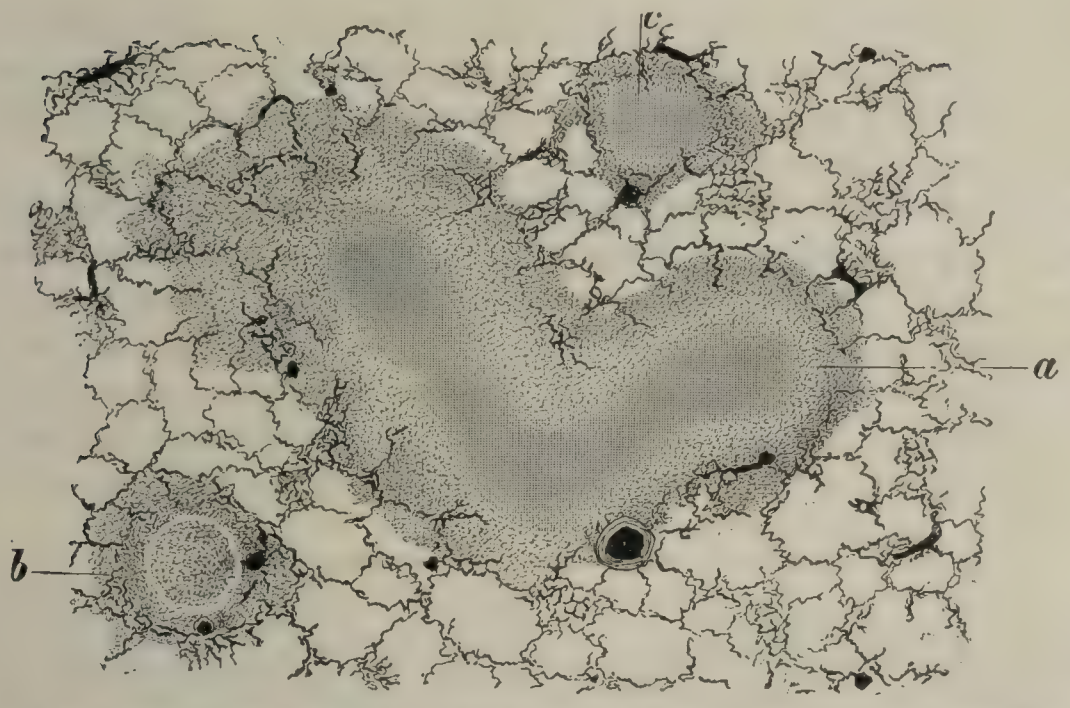

Fig. 633. Bronchopneumonia tuberculosa nodosa (Injektionspräp.). *a* Gabelig geteilter, im Zentrum verkäster, in den peripheren Teilen zellig-fibröser Herd, welcher aus einer Infiltration zweier Alveolengänge und der daran angrenzenden Alveolen entstanden ist. *b* Bronchiolus, dessen Lumen, Wandung und Umgebung mit zelligem Exsudat erfüllt sind. Vergr. 20.

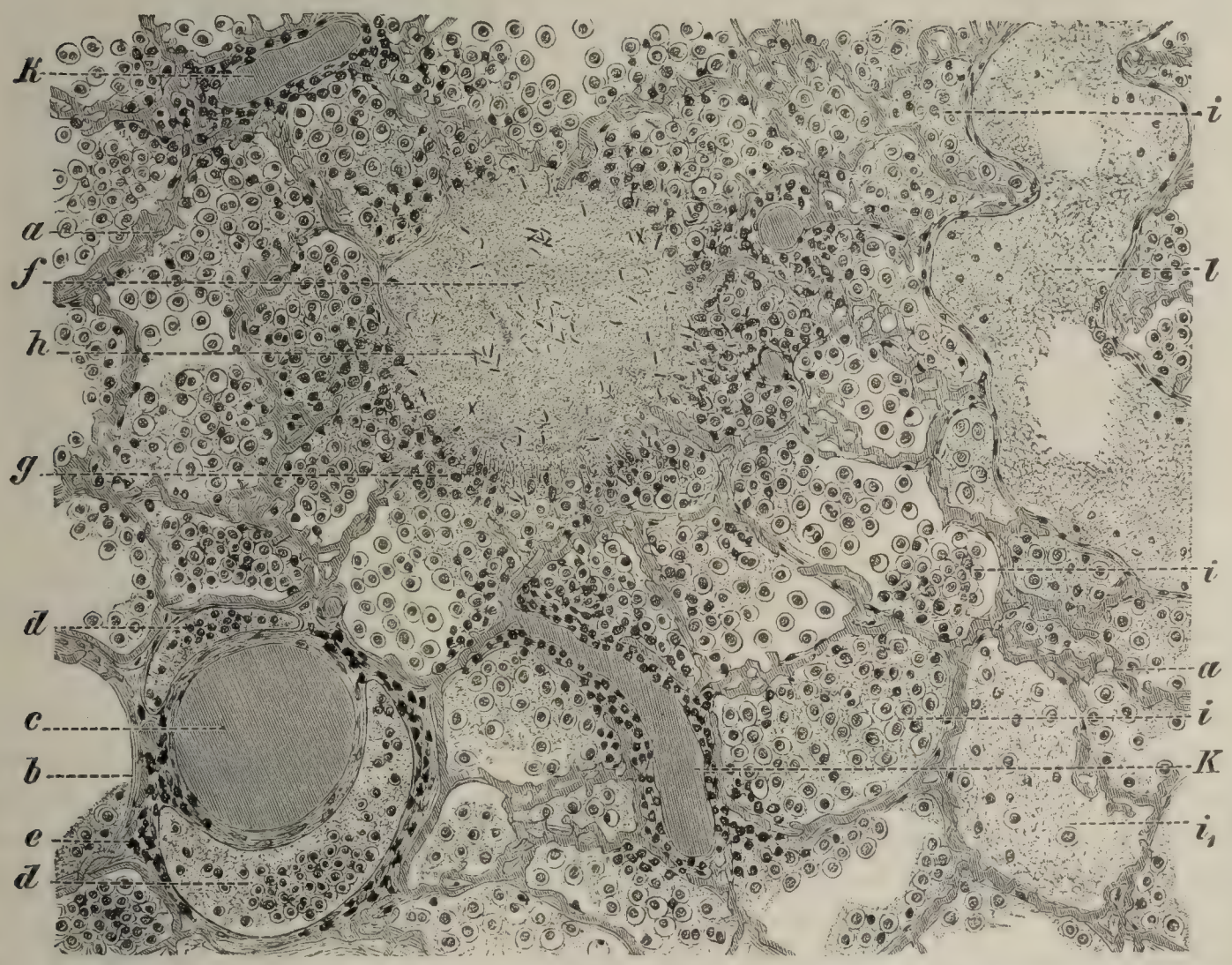

Fig. 634. Frische miliare Aspirationstuberkulose (Injektionspr. Karm.). *a* Interalveoläre Septen mit injizierten Blutkapillaren. *b* Bronchiolus. *c* Injizierte Arterie. *d* Perivaskuläres Lymphgefäß, durch Exsudat stark erweitert. *e* In der Umgebung der Lymphgefäße gelegenes Pigment. *f* Verkästes Zentrum. *g* Zellige Peripherie des Aspirationsherdes. *h* Tuberkelbazillen (sie sind im Verhältnis zu der übrigen Zeichnung um das Doppelte vergrößert und nach einem Fuchsinpräparat gezeichnet). *i* In den Alveolen liegendes zelliges und zellig-fibrinöses, i_1 wesentlich fibrinöses Exsudat. *k* Vene, deren Umgebung stark zellig infiltriert ist. *l* Interlobuläres Lymphgefäß durch Exsudat mächtig erweitert. Vergr. 80.

zusammengelagert sind und kleeblattähnliche Figuren bilden, indessen ist auch dieser Unterschied kein durchgreifender. Nach ihrer Genese sind sie als **knötchenförmige Bronchopneumonien** zu bezeichnen; ihre Beziehung zu den Bronchien hat Veranlassung dazu gegeben, den Prozeß auch als **tuberkulöse Peribronchitis** zu bezeichnen. Das Zentrum der rundlichen oder gelappten, verkäsenden Knötchen entspricht kleinsten Bronchiolen und Alveolengängen (Fig. 632 *a*, *b*, *c*, *d*, *e* und Fig. 633 *a*, *b*, *c*), während die peripheren Teile aus infiltriertem, teilweise bereits durch zellig-fibröse Wucherung verdichtetem Alveolarparenchym bestehen. Im übrigen lassen sich je nach dem Alter des Prozesses und nach der Wirkung der aspirierten Substanzen verschiedene Formen der bronchopneumonischen Herde unterscheiden.

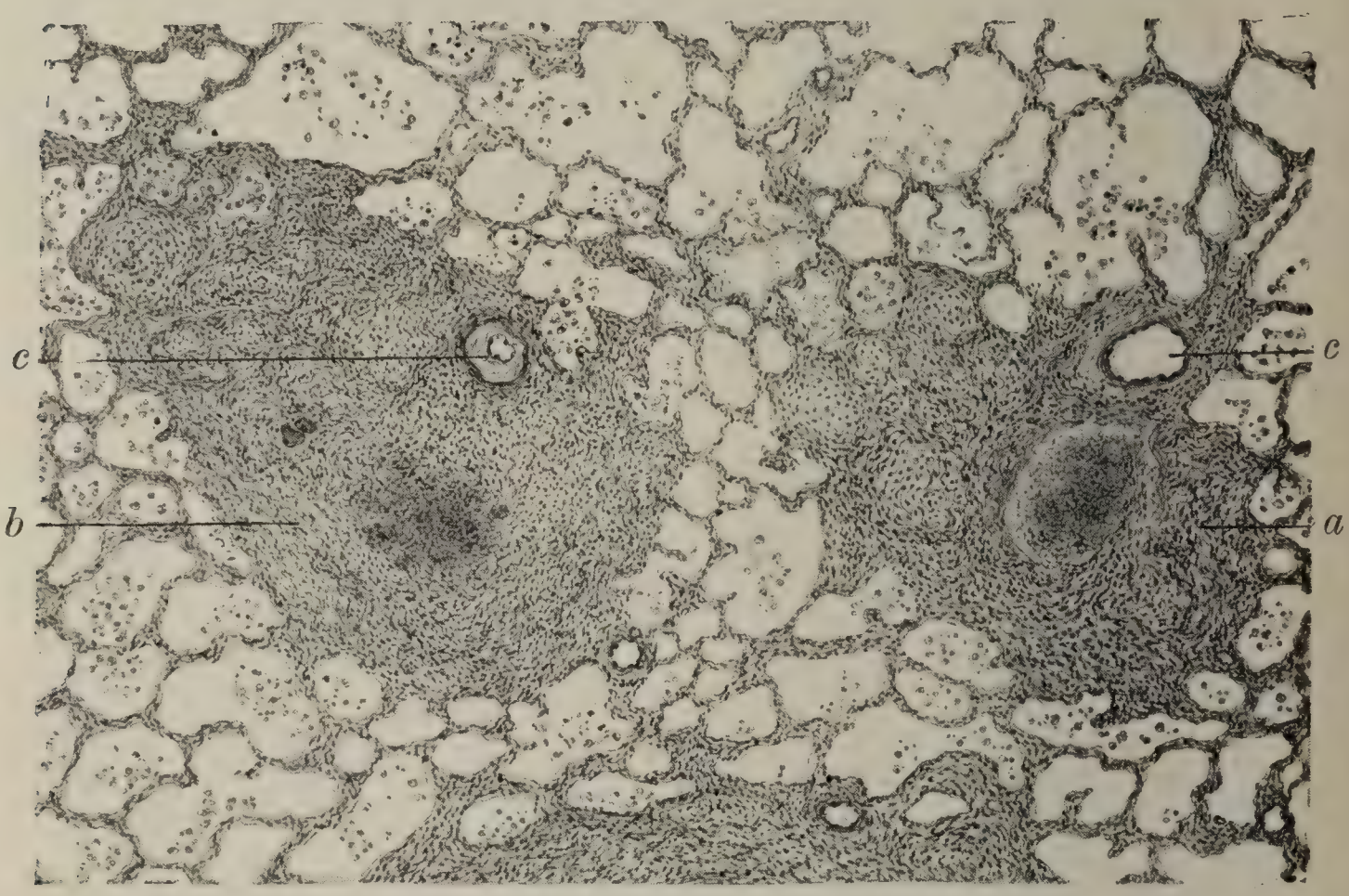

Fig. 635. Käsig-fibröse, knotige, tuberkulöse Bronchopneumonie (Alk. VAN GIESON). *a* Knötchenförmige Induration in der Umgebung eines respirierenden Bronchiolus mit verkästem Inhalt. *b* Käsig-fibröser bronchopneumonischer Herd. *c* Arterien. Vergr. 40.

Kleine frische Aspirationsherde, die rasch sich entwickelt haben und einen ausgesprochen entzündlichen Charakter tragen, bilden kleine **graue und gelbe Knötchen** mit rotem Hof und geben auf dem Durchschnitt das Bild eines im Zentrum verkäsenden zelligen Herdes (Fig. 634 *f*, *g*), in dessen Nachbarschaft die Alveolen mit flüssigem und zelligem (*i*), zum Teil auch mit zellig-fibrinösem (i_1) Exsudat gefüllt sind, während zugleich auch die interalveolären Septen (*k*) mit Zellen infiltriert sind. Es können ferner auch die perivaskulären (*d*) und die interlobulären Lymphgefäße (*l*) durch flüssiges, zelliges und fibrinöses Exsudat ausgedehnt sein.

Ältere Aspirationsherde bieten bald das Bild käsig-fibröser, bald dasjenige rein-käsiger Knötchen und Knoten, in deren Umgebung das Gewebe bald lufthaltig, rot oder blaß, bald luftleer, graurot

oder grau oder graugelb pneumonisch infiltriert ist, und es sind namentlich die käsigen Formen, bei denen letzteres der Fall ist.

Die **käsig-fibrösen Knoten,** die sich teils in der Umgebung kleinster Bronchiolen (Fig. 635 *a*), teils im Gebiet der Alveolengänge (*b*) entwickeln, bestehen großenteils aus zellig-fibrösem Gewebe (*a*, *b*), das zum Teil die charakteristischen Merkmale tuberkulöser Wucherungen zeigt. Die zentralen Teile werden von verkästem Gewebe eingenommen. Das übrige Lungengewebe ist frei oder zeigt leichte katarrhalische Erscheinungen.

Die **käsigen Knoten** (Fig. 636*a*) umfassen bald mehr, bald weniger, meist zahlreiche Alveolen und bieten das Bild eines bronchopneumo-

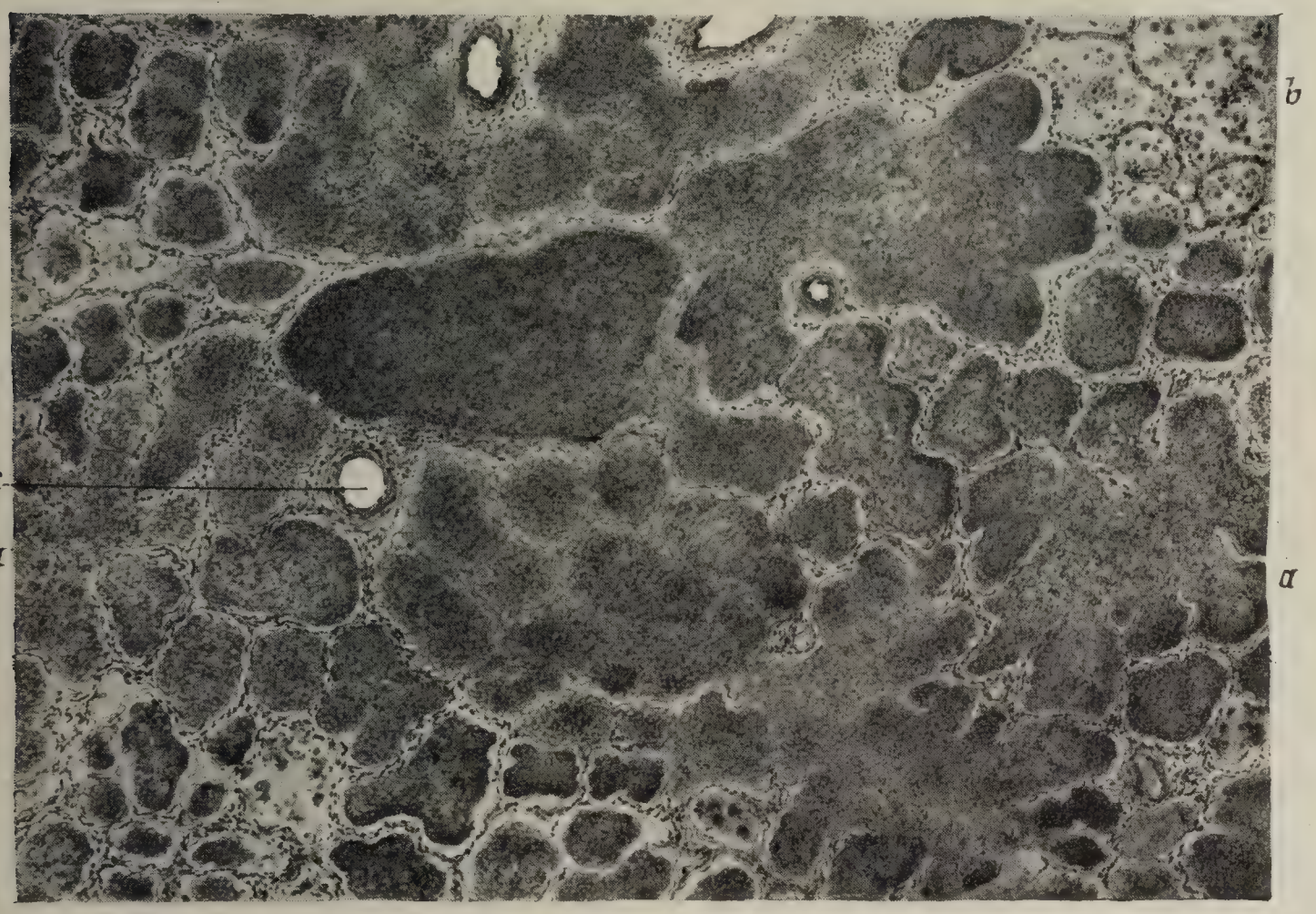

Fig. 636. Käsige tuberkulöse Bronchopneumonie (Alk. VAN GIESON). *a* Verkäsender bronchopneumonischer Herd. *b* Alveolen mit desquamiertem Epithel und Eiterkörperchen. *c* Arterien. Vergr. 40.

nischen Herdes, in dessen Gebiet die mit Exsudat gefüllten Alveolen mit samt dem Alveoleninhalt abgestorben und verkäst sind, während in der Peripherie die Alveolarsepten und das Exsudat noch deutlich unterscheidbar sind. Das Exsudat, welches in den Alveolen liegt, besteht teils aus desquamiertem Epithel und Flüssigkeit (*b*), teils aus Fibrin und Lymphocyten (*a*).

Lobuläre Herde (Fig. 638 *a*) entstehen durch stärkere gleichmäßige Ausbreitung des pneumonischen Exsudats in der Umgebung verkäsender Aspirationsherde und bieten frisch das Bild einer grauroten oder grauen, gelatinösen, nach Eintritt von Verkäsung undurchsichtigen gelben Hepatisation, so daß man den Prozeß als **käsige Lobulärpneumonie** bezeichnet. Durch gleichmäßige Ausbreitung des Prozesses über zahlreiche Läppchen entsteht eine **käsige Lobärpneumonie.**

Die mikroskopische Untersuchung läßt meistens deutlich erkennen, daß die käsige Lobulär- und Lobärpneumonie aus verkäsenden knotenförmigen Bronchopneumonien durch gleichmäßige Ausbildung desquamativer, katarrhalischer Prozesse (Desquamativpneumonie Buhl) und fibrinöser Exsudation, denen eine käsige Nekrose nachfolgte, entstanden ist (Fig. 636). Es kommen indessen zuweilen auch gleichmäßig entwickelte pneumonische Exsudationen ohne Einschluß dichterer Käseknoten vor (Fig. 637 *a*).

Die **Lungenpleura** beteiligt sich an dem pathologischen Prozesse in allen Fällen, in denen die Lungenerkrankungen in ihrer Nähe ihren Sitz haben. Trübungen und fibrinöse Auflagerungen bekunden, daß auch sie der Sitz einer Entzündung ist; häufig bilden sich auch graue

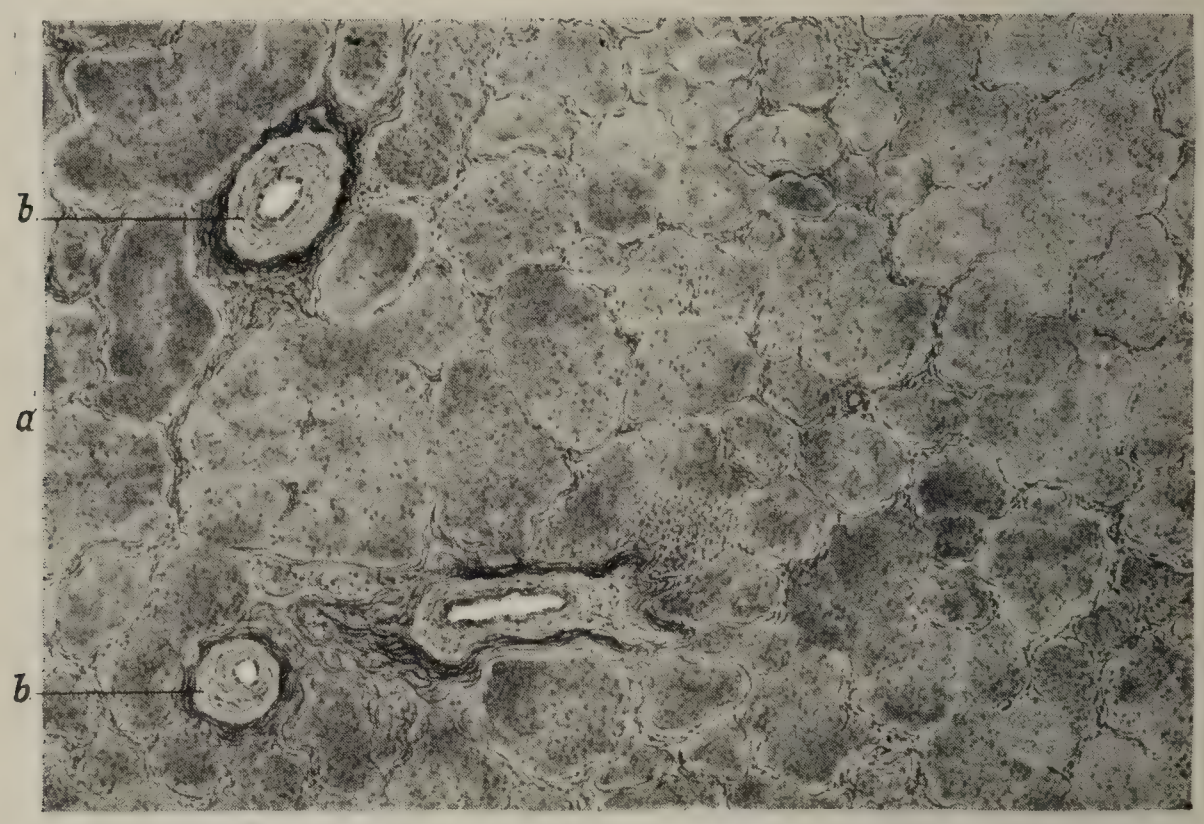

Fig. 637. Gleichmäßig ausgebreitete käsige Pneumonie mit stark entwickelter Vasculitis obliterans (Alk. van Gieson). *a* Lungengewebe mit verkäsendem zellig-fibrinösem Exsudat. *b* Arterien mit hochgradig verdickter Intima. Vergr. 40.

und gelbe, mit bloßem Auge erkennbare Tuberkel. Weiterhin stellen sich Bindegewebswucherungen ein, die zu Verdickungen und Verwachsungen mit der Costalpleura führen.

In einer im Jahre 1899 erschienenen Arbeit hat Birch-Hirschfeld die Anschauung vertreten, daß der erste **Entwicklungsort der ektogenen Lungentuberkulose** in den mittleren und kleinen Bronchien gelegen sei, daß sich in der Wand der Bronchien ein käsiger Herd entwickle, der danach frühzeitig mit dem Bronchiallumen kommuniziere und durch Zerfall zur Bildung einer bronchiektatischen Caverne führe. Dieser Anschauung kann ich auf Grund zahlreicher Untersuchungen nicht beipflichten. Die abgekapselten Käseknoten, die Birch-Hirschfeld für verkäste Bronchialherde erklärte, lassen in ihrem Innern bei geeigneter Behandlung elastisches Gewebe in einer für das Lungengewebe charakteristischen Anordnung erkennen (Fig. 623*a* und Fig. 626*d*), so daß kein Zweifel darüber bestehen kann, daß sie sich im respirierenden Lungengewebe entwickelt haben. Beginnt der Prozeß mit der Bildung von Tuberkelknötchen, so lässt sich innerhalb derselben zwar elastisches Gewebe nicht mehr nachweisen, allein es läßt sich aus der Umgebung erkennen, daß sie im respirierenden Parenchym liegen.

Die primäre Bronchialtuberkulose halte ich danach für eine seltene Form der Lungentuberkulose, dagegen kann, wie schon im Haupttext bemerkt wurde, sehr frühzeitig von den Lungenherden aus ein Einbruch in Bronchien stattfinden.

Die Aufnahme von Tuberkelbazillen durch die Lunge kann unter Umständen auch zu einer **primären Bronchialdrüsentuberkulose** führen, indem die Lunge an dem Orte des Eintritts der Bazillen in das Lymphgefäßsystem der Lunge keine Veränderung zeigt. Die Lunge kann alsdann sekundär von den verkästen Lymphdrüsen aus infiziert werden, am häufigsten auf dem Lymphwege, seltener durch Einbruch in einen Bronchus oder ein arterielles Blutgefäß. Jakob und Pannwitz (Entst. d. Lungentuberk. Leipzig 1901) nehmen eine Verschleppung der Bazillen durch Leukocyten in die Lunge im Verlaufe von Bronchial- oder Lungenentzündungen an.

Die **vorwiegende Beteiligung der Lungenspitze** bei Erwachsenen ist nach Birch-Hirschfeld durch das steile Aufsteigen des hinteren apikalen Bronchus bedingt (dieser steile Verlauf besteht bei Kindern noch nicht), indem der betreffende Lungenteil dadurch eine geringere respiratorische Leistungsfähigkeit besitzt, so daß die Absetzung der mit der eingeatmeten Luft zugeführten Substanzen dadurch begünstigt wird. In anderen Teilen der Lunge werden eingeatmete Bazillen leichter durch Flimmerbewegung und durch Aushusten des Bronchialsekretes nach außen geschafft oder bei Übergang in die Lymphgefäße den Lymphdrüsen zugeführt. Schmorl nimmt an, daß auch eine mangelhafte Entwicklung der ersten Rippe, welche eine Furchenbildung etwa 1—2 cm unterhalb der Lungenspitze bewirkt, Sekretverhaltung und Ansiedlung von Bazillen in den Bronchiolen begünstige. Man darf wohl beide Momente im gleichen Sinne für wirksam halten.

Die **aërogene Entstehung der Lungentuberkulose** ist trotz der Einwände, die dagegen in der letzten Zeit gemacht worden sind, die häufigste Form der Lungentuberkulose. Die von v. Behring (Verh. d. Ges. d. Naturf. u. Ärzte, 1903) ganz in den Vordergrund gestellte alimentäre Entstehung der Lungentuberkulose im zartesten Kindesalter durch die Milch, wobei die Bazillen die der normalen Schutzkräfte entbehrende Darmwand durchwandern und in den Säftestrom des Körpers gelangen, ist zweifellos ein häufiges Vorkommnis. Kinder erkranken leicht an Tuberkulose derjenigen Drüsen, welche ihre Lymphe aus Mund- und Nasenhöhle, Rachen und Darm beziehen, ohne daß zumeist die zugehörigen Schleimhautgebiete tuberkulöse Veränderungen aufweisen, während diese bei Erwachsenen fast immer sehr ausgesprochen sind. Der Prozeß kann hier jahrelang lokalisiert bleiben, früher oder später aber, z. T. auch ohne nachweisbare Erkrankung der Lymphdrüsen die verschiedensten Organe, darunter auch die Lunge, befallen. Die Infektion der Lungen kann dabei auf dem Lymph- und Blutwege durch den Ductus thoracicus oder direkt auf dem Blutwege durch Verwachsung verkäsender Lymphdrüsen mit einer Vene und Übergreifen der tuberkulösen Granulationswucherung auf die Wand derselben zustande kommen, soweit dieselben nicht durch rechtzeitige Thrombose verschlossen werden. Bei Erkrankung mehrerer Venen und bei Einbruch zahlreicher Bazillen kann allgemeine Miliartuberkulose, bei geringer Menge eine lokal beschränkte Lungentuberkulose entstehen. Dies sind schon lange bekannte Tatsachen. Wie oft die chronische Lungentuberkulose in dieser Weise beginnt, entzieht sich der Feststellung, doch ist es ein Irrtum, daß sie die einzige oder ausschließliche Entstehungsform sei. Die Infektion der Lungenarterie oder deren Äste durch Einwanderung der Tuberkelbazillen durch die Gefäßwand von anliegenden tuberkulösen Hals- oder Mediastinaldrüsen aus, wie sie Aufrecht annimmt, ist sicherlich sehr selten und vollzieht sich auch nicht durch die intakte Gefäßwand. Dem von Klebs betonten Infektionsweg, durch die Schleimhaut der Mundhöhle, besonders der Tonsillen in die Halsdrüsen und die hinter der Sternoclavikularverbindung gelegenen Drüsen und von da in die Lungenspitzen kann keine bedeutsame Rolle zuerkannt werden, weil einmal bei Lungentuberkulose eine Tuberkulose der hinter der Clavikel gelegenen Drüsen meist fehlt, sodann, weil purulente Infektionen dieser Drüsen nicht auf die Lungenspitzen überzugreifen pflegen. Nach Ribbert sollen die Bazillen von anderen Lymphdrüsen oder auch der Lunge aus in die Bronchialdrüsen, von da in den Blutstrom und in andere Organe und auch die Lunge gelangen und zwar besonders die Spitzenteile derselben, wo der Blutstrom scwächer sei, von dort in die perivaskulären Lymphknötchen oder die Alveolen und kleinsten Bronchiolen. Die eigenartigen Wanderungen der Bazillen nach Ribbert lassen sich wohl kaum durch histologische Unter-

suchung bestätigen, wohl eher lassen sie die Deutung zu, daß RIBBERT aërogene Infektionen mit beginnender Verbreitung auf dem Lymphwege vorgelegen haben. Die Entstehung der Lungentuberkulose infolge einer durch die Atmungsluft vermittelten Infektion entspricht den häufigsten pathologisch anatomischen Befunden. Sie ist die häufigste Entstehungsform. Die alimentäre, in früher Kindheit erfolgte Infektion trifft nur für eine Minderzahl von Fällen zu.

§ 239. Die **Zeit,** innerhalb welcher die Tuberkulose sich über ein so großes Gebiet der Lunge verbreitet, daß der Tod als Folge der Lungenerkrankung eintritt, ist außerordentlich verschieden und bemißt sich bald nur nach Wochen, bald nach Jahren und Jahrzehnten.

Günstig verlaufen im allgemeinen jene Formen, bei denen die fibröse Gewebsinduration vorwiegt. Hier kann der Prozeß jahrelang stille stehen oder wenigstens keine erkennbaren Fortschritte machen, und es gelangen tatsächlich auch manche Infektionsherde durch die Induration des Gewebes und die Abkapselung vorhandener Käseknoten zur definitiven Abheilung. Es ist danach auch nicht selten, daß man **abgeheilte Tuberkulose,** knotige und diffuse Lungenindurationen und abgekapselte Käseknoten ohne frische Tuberkel in der Lunge an irgendeiner anderen Erkrankung Gestorbener findet.

Überwiegen der Verkäsung ist ein Zeichen eines malignen raschen Verlaufes der Tuberkulose, und es können durch Verbreitung auf dem Lymphgefäß- und Bronchialwege die Lungen im Laufe weniger Wochen von Käseherden verschiedener Größe durchsetzt werden (Galoppierende Schwindsucht).

Indurierende und verkäsende Formen können sich in der mannigfachsten Weise verbinden, teils so, daß sich beide Prozesse nebeneinander abspielen, teils so, daß indurierende chronische Formen ihren Charakter ändern und weiterhin durch Verkäsungsvorgänge ausgezeichnet sind.

Die **Exsudationen, welche die Tuberkelbildung begleiten** und die krankhaften Erscheinungen steigern, können durch Resorption des Exsudats wieder abheilen, auch die fibrinösen Formen. In anderen Fällen enden sie in Verkäsung, in Gewebszerfall oder führen zu partiellen Verhärtungen.

Mit dem Eintritt von Verkäsung, Gewebszerfall und Höhlenbildung haben sich jene Veränderungen eingestellt, welche Veranlassung gegeben haben, den Prozeß als **Phthisis pulmonum** zu bezeichnen. Die Cavernen sitzen meistens in den zuerst erkrankten Spitzenteilen der Lunge und zeigen frisch entstanden an den Wänden die Zeichen des Gewebszerfalls, doch ist bei käsig-fibröser Tuberkulose schon von Anbeginn an die Umgebung der Cavernen induriert. Sie sind anfänglich etwa erbsen- bis walnußgroße Höhlen, die sich aber mit der Zeit vergrößern, und oft mehr oder weniger vollständig untereinander verschmelzen, und es ist nicht selten bei Eintritt des Todes ein großer Teil des Oberlappens, zuweilen nahezu der ganze Oberlappen von einer buchtigen Caverne oder aber von einem System untereinander kommunizierender Cavernen eingenommen (Fig. 638*e*).

Das neben den Cavernen noch vorhandene Lungengewebe des Oberlappens ist in solchem Falle zu einem Teil oder ganz induriert (*c*) und schließt zugleich graue und weiße käsige Knötchen (*g*), oft auch größere käsige Knoten oder verkäste Läppchen, die den Beginn der Verflüssigung und des Zerfalls zeigen können, ein. Die Pleura ist über den

indurierten und mit Cavernen versehenen Lungenteilen stets mehr oder weniger verdickt (*d*) und mit der Costalpleura verwachsen.

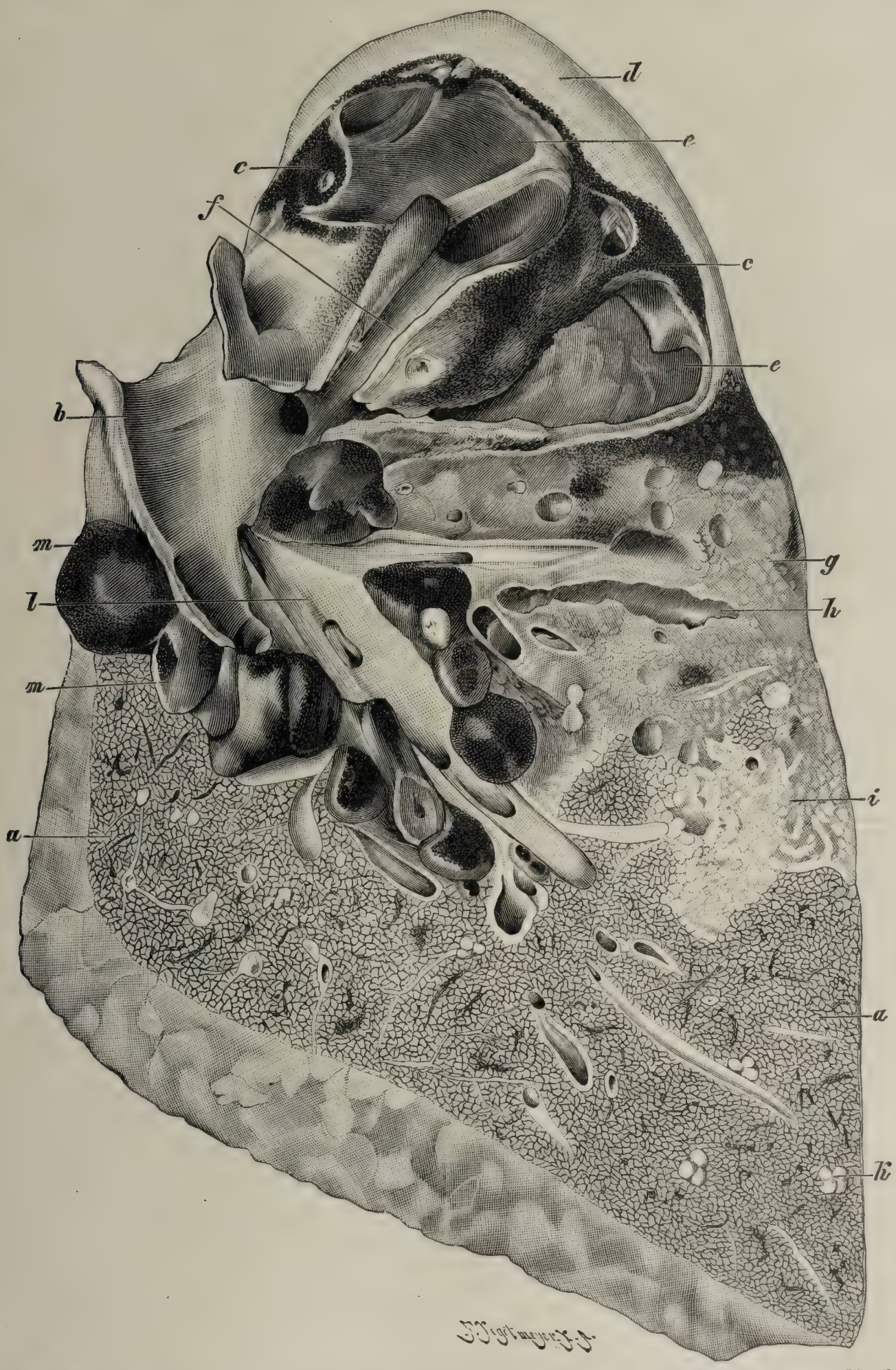

Fig. 638. Phthisis pulmonum tuberculosa. Frontalschnitt durch die linke Lunge. *a* Gesundes Lungengewebe des unteren Lappens. *b* Aufgeschnittener Hauptbronchus. *c* Schiefrig gefärbtes, verhärtetes Gewebe des oberen Lappens. *d* Verdickte Pleura. *e* Glattwandige Cavernen. *f* Zu der Spitzencaverne führender Bronchus. *g* Verhärtetes Lungengewebe mit grauweißen Knötchen. *h* Erweiterter ulzerierter Bronchus. *i* Von grau durchscheinenden und gelblichweißen verkästen Knötchengruppen durchsetztes Lungengewebe. *k* Kleine Knötchengruppe. *l* Aufgeschnittene Arterie. *m* Vergrößerte pigmentierte Lymphdrüsen. 3/5 der nat. Größe.

Die Bronchien sind an ihrer Eintrittsstelle in die Cavernen meist scharf abgeschnitten, doch kann sich ein Teil ihrer Wandung in die Cavernenwand fortsetzen. In verhärtetem Lungengewebe kommen oft Bronchiektasien (*h*) vor.

Der Inhalt der Kavernen besteht meist aus Luft und mehr oder minder großen Mengen von grauer oder gelber, oft mit kleinen käsigen Bröckeln vermischter, zuweilen auch eitriger oder jauchiger, übelriechender Flüssigkeit. Die Innenwand der Caverne ist bald zerfetzt, bald auch wieder glatt. Im ersteren Falle besteht sie aus zerfallendem, pneumonisch infiltriertem oder verkästem oder auch bereits verhärtetem Lungengewebe; im letzteren bietet sie das Bild einer roten granulierenden Membran, die häufig da und dort oder auch ganz mit einem haftenden nekrotischen Belag besetzt ist und nach außen in verdichtetes Gewebe übergeht.

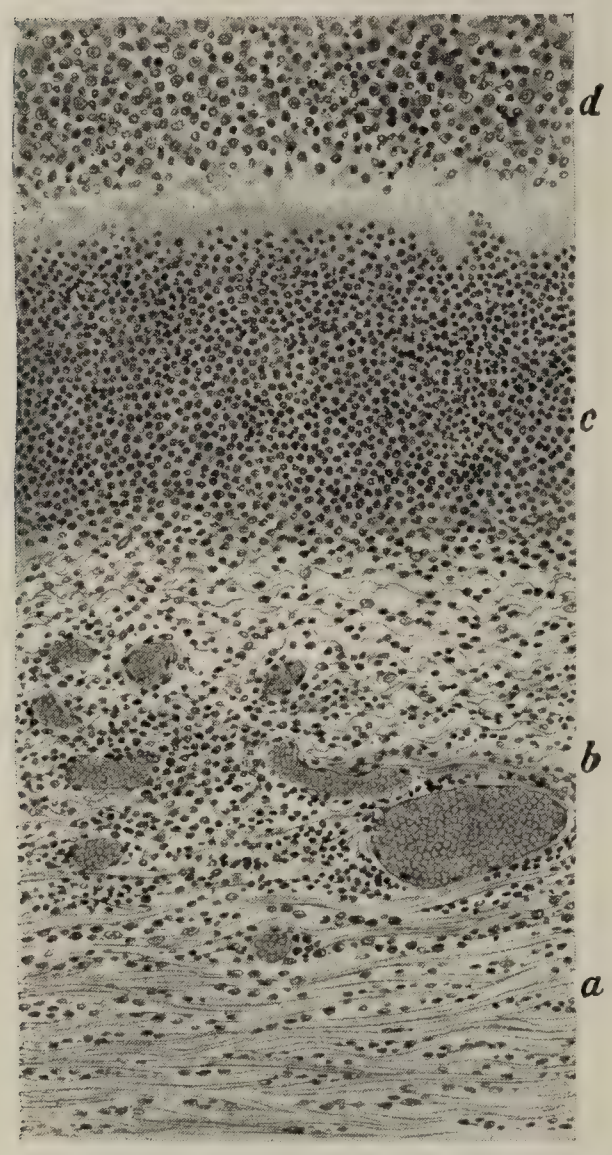

Fig. 639. Durchschnitt durch eine glatte, indurierte Cavernenwand mit eitrigem Belag (Alk. Häm. Eos.). *a*, *b* Fibröses, gefäßreiches, z. T. in Wucherung befindliches Bindegewebe. *c* Granulationsgewebe. *d* Eiterbelag. (Der Eiterbelag und das Granulationsgewebe enthalten große Mengen von Streptokokken, aber keine Tuberkelbazillen). Vergr. 100.

Der flüssige Caverneninhalt setzt sich in wechselnder Kombination aus körnigen Zerfallsmassen, aus Eiterkörperchen in verschiedenen Stadien der Degeneration und des Zerfalls und aus Bakterien zusammen. In einem Teil der Fälle sind es Tuberkelbazillen, welche die Hauptmasse bilden und zuweilen in ungeheurer Menge, vereinigt in dichten Haufen, vorkommen. Nicht selten findet man indessen auch andere Bakterien, und es können die Tuberkelbazillen gegenüber letzteren ganz zurücktreten. Am häufigsten treten neben den Tuberkelbazillen Streptokokken auf, es kommen indessen auch nicht selten der Diplococcus pneumoniae, der Staphylococcus aureus, der Micrococcus tetragenus, das Bacterium coli und andere, in ihrer Bedeutung nicht näher gekannte Bakterien, in seltenen Fällen auch Schimmelpilze (Aspergillus), in dem Caverneninhalt vor, und es kann derselbe gleichzeitig die verschiedensten Mikroorganismen beherbergen. Es ist dies namentlich dann der Fall, wenn mißfarbige Beschaffenheit und übler Geruch auf faulige Zersetzung des Inhalts hinweisen.

Die Cavernenwand besteht bei älteren Cavernen aus induriertem Bindegewebe (Fig. 639 *a*, *b*) und mehr oder weniger stark entwickeltem, in derselben Kaverne an Mächtigkeit wechselndem Granulationsgewebe (*c*), das nach innen meist von einer eitrigen Auflagerung (*d*) bedeckt und häufig teilweise käsige Nekrose, zuweilen auch Einlagerung von balkigem Fibrin zeigt, dagegen nur selten Tuberkelknötchen einschließt.

An verkäsenden Stellen schließt das Granulationsgewebe zuweilen große Mengen von Tuberkelbazillen in Reinkultur ein. In anderen Fällen oder an anderen Stellen der nämlichen Cavernenwand sind sie dagegen nur sehr spärlich vorhanden oder fehlen ganz, und statt ihrer finden sich die oben aus dem Caverneninhalt angeführten Bakterien auch in dem Gewebe, am häufigsten die Streptokokken.

Die Anwesenheit der genannten Mikroorganismen im Caverneninhalt und in der Cavernenwand neben den Tuberkelbazillen hat die Bedeutung einer **Sekundärinfektion, welche für den ganzen Verlauf der Lungentuberkulose von der allergrößten Bedeutung ist** und zweifellos das Leiden außerordentlich verschlimmert und den Eintritt des Todes beschleunigt. Die Vermehrung der betreffenden Mikroorganismen ist nicht nur maßgebend für die Beschaffenheit des Caverneninhalts und der Cavernenwand, sondern auch für die Beschaffenheit der neuen Erkrankungsherde, insbesondere der Aspirationsherde, sowie auch für das Befinden des Gesamtorganismus, indem die Aufnahme von toxischen Produkten der Bakterien Septikämie (Toxinämie), verbunden mit hohem Fieber (hektisches Fieber), Aufnahme von Eiterung erregenden Bakterien auch metastatische Gewebserkrankungen verursachen kann. Verschleppung von Tuberkelbazillen in die Lunge verursacht käsig-fibröse Prozesse mit beschränkter Ausbreitung und mäßigen exsudativen Begleiterscheinungen (Fig. 635), sowie auch trockene Verkäsungen mit herdförmiger (Fig. 636) oder lobulärer Ausbreitung, letzteres namentlich bei starker Erkrankung der Gefäße (Fig. 637 *b*). Sofern dagegen sich pneumonische Exsudationen von stärkerer Ausdehnung, sowie eitrige oder käsig-eitrige Einschmelzungen des Gewebes einstellen, dürfte es sich wohl um die Folge der angeführten Sekundärinfektionen handeln. Wann die Sekundärinfektionen auftreten, ist schwer zu entscheiden. Sehr oft handelt es sich nur um eine Erscheinung der letzten Lebenswochen und die Tuberkulose hat zuvor jahre- oder sogar jahrzehntelang als gutartige, langsam fortschreitende, oft lange Zeit stillstehende Erkrankung bestanden. Bei der galoppierenden Schwindsucht, die von Anfang an einen malignen Charakter zeigt und auch zu ausgedehntem Gewebszerfall führt, dürften schon frühzeitig neben Tuberkelbazillen auch andere Bakterien in der Lunge vorhanden sein.

Den Gefahren, welche dem an Lungentuberkulose Leidenden aus der Sekundärinfektion erwachsen, stellen sich noch zwei weitere Erscheinungen an die Seite, die arterielle Lungenblutung und die Perforation der Zerfallshöhle durch die Pleura.

Die **arterielle Lungenblutung,** die im Verlauf der Phthise auftritt, erfolgt bald innerhalb alter Cavernen, bald in frischen Zerfallsherden. Sie ist verursacht durch ein Übergreifen der Verkäsung und Vereiterung auf die Gefäßwände, durch ulzeröse Arteriitis und kommt sowohl bei reiner Tuberkulose als bei Mischinfektionen vor. In den großen Cavernen liegen die blutenden Gefäße oft in den Balken, welche die Höhle durchziehen, und es läßt sich in der Leiche nicht selten das an der Berstungsstelle mit einem Thrombus besetzte, zuweilen aneurysmatisch erweiterte Gefäß ohne besondere Schwierigkeit auffinden.

Das austretende Blut ergießt sich zunächst in die Zerfallshöhle und von da in die Bronchien und wird zum Teil als schaumige Blutmasse ausgehustet. Oft wird aber auch ein Teil des Blutes in gesunde Lungenteile aspiriert und kann alsdann, falls es mit Bakterien ver-

mischt ist, die Bildung reiner Tuberkulose oder tuberkulös septischer Erkrankungsherde in der Lunge verursachen.

Die **Perforation der Pleura** kann sowohl von primären, subpleural gelegenen Zerfallsherden, als auch von sekundären, tuberkulösen oder septisch tuberkulösen Aspirationsherden aus erfolgen und wird durch eine verkäsende oder vereiternde Infiltration der Pleura, die eine umschriebene gelbweiße Färbung derselben bedingt, eingeleitet. Austritt von Luft führt zum Pneumothorax, d. h. zur Ansammlung von Luft im Pleuraraum und zur Kompression der Lunge, soweit sie nicht durch Verwachsungen fixiert ist. Die gleichzeitig erfolgende Infektion der Pleura führt zu fibrinöser Exsudation oder auch zu Eiteransammlung im Pleuraraum, zum Pyopneumothorax. Durch beide Erscheinungen wird sehr oft das tödliche Ende herbeigeführt.

Die tuberkulösen Erkrankungen sind in der Zeit, in der sie zum Tode führen, meist über beide Lungen verbreitet, jedoch so, daß eine Lunge stärker erkrankt zu sein pflegt als die andere. In seltenen Fällen bleibt eine Lunge frei oder zeigt wenigstens ganz geringfügige Veränderungen. Metastase der Tuberkulose auf andere Organe bleibt sehr oft auch bei lange bestehender Lungentuberkulose aus. Es kann indessen auch ein Einbruch in die Blutbahn erfolgen, und zwar sowohl innerhalb der Lunge selbst, als auch von verkästen Lymphdrüsen aus.

Die Frage, welche Rolle die **Mischinfektionen** im Verlaufe der Lungentuberkulose spielen, läßt sich schwer sicher entscheiden und wird auch von den Autoren verschieden beantwortet. Streitig ist schon, wie weit die Fiebererscheinungen auf die Tuberkulose, wie weit auf die Sekundärinfektion zurückzuführen sind. Anatomisch ist schwer zu entscheiden, in welchem Umfange die pneumonischen Exsudationen und die Verkäsungen und käsig-eitrigen Einschmelzungen des Lungengewebes von Mischinfektionen abhängen. Diese Schwierigkeit ist dadurch gegeben, daß die Tuberkelbazillen, d. h. die von ihnen produzierten oder bei dem Zerfall der Bazillen in Lösung übergehenden Substanzen, exsudative Entzündungen mit gerinnungsfähigem Exsudat (verkäsende Pneumonie) verursachen können. Immerhin steht soviel fest, daß die Sekundär- und Mischinfektionen eine Hauptursache des malignen Verlaufs der Lungentuberkulose bilden.

Literatur über Lungentuberkulose und Lungenschwindsucht.

Abrikossoff, *Die ersten Veränderungen bei Lungenphthisis, Virch. Arch. 178. Bd. 1904.*
Auclair, *Les poisons du bacille tuberculeux, A. de méd. exp. XI 1899; Sclérose pulmonaire d'origine tuberculeuse, ib. XII 1900.*
Aufrecht, *D. Ursache u. d. örtl. Beginn d. Lungentuberkulose, Wien 1900; Path. u. Therapie d. Lungenschwindsucht, Wien 1905.*
Barthel, *Bakteriengehalt der Luftwege, Zbl. f. Bakt. XXIV 1898.*
Baumgarten, *Über Tuberkel und Tuberkulose, Zeitschr. f. klin. Med. XI 1885; Käsige Pneumonie, Arbeiten a. d. Inst. zu Tübingen I 1892; Experimentelle Lungenphthise, Wien. klin. Woch. 1901; Käsige Pneumonie u. Lungentuberkulose, D. Arch. f. kl. Med. 73. Bd. 1903.*
Bäumler, *Lungenschwindsucht u. Tuberkulose, D. med. Woch. 1899.*
Bayer, *Études comparatives de la phthisie pulmonaire, 1842.*
Beco, *Fréquence des sépticémies second., Rev. de méd. 1899.*
Birch-Hirschfeld, *Sitz u. Entwickl. d. prim. Lungentuberkulose, D. A. f. klin Med. 64. Bd. 1899.*
Borrel, *Tuberculose pulm. expérimentale, Ann. d. l'Inst. Pasteur 1893.*
Buhl, *Lungenentzündung, Tuberkulose u. Schwindsucht, München 1872.*
Charcot, *Maladies des poumons et du système vasculaire, Paris 1888.*
Coats, *On the Pathology of Phthisis pulmonalis, Lectures to Practitioners, London 1888.*
Dürck, *Tuberkulose, Ergebn. d. allg. Path. II. Jahrg. 1897.*
Ehret, *Symbiose bei diabet. Lungentuberkulose, Münch. med. Woch. 1897 (Lit.).*
Flügge, *Verbreitungsweise der Phthise, Z. f. Hyg. XXX 1899.*
Fox, *An Atlas of the pathological Anatomy of the Lungs, London 1888.*

Fraenkel u. **Troje,** *Die pneumonische Form der Lungentuberkulose, Berlin 1894.*
Gouraud, *Tub. pulm. et infections secondaires, Rev. de la tub. VIII 1901.*
Grober, *Die Tonsillen als Eintrittspforten für Krankheitserreger, besonders für den Tuberkelbazillus, Klin. Jahrb. XIV 1905.*
v. Hansemann, *Miliartuberkulose d. Lungen, Verh. d. path. Ges. VI 1904.*
Hérard, Cornil et **Hanot,** *La phthisie pulmonaire II éd., Paris 1888.*
Herxheimer, *Miliare Tuberkel in offener Lungenarterie, Virch. Arch. 107. Bd. 1887.*
v. Koranyi, *Lungenschwindsucht, Eulenburgs Realenzyklop. 1897 (Lit.).*
Kurlow, *Üb. d. Heilbarkeit d. Lungentuberkulose, D. A. f. klin. Med. 44. Bd. 1889.*
Leyden, *Diabetische Lungenphthise, Zeitschr. f. klin. Med. IV 1881.*
Menetrier, *Des anévrysmes et des lésions vasculaires tuberculeuses dans les cavernes dans la phthisie pulmonaire, Arch. de méd. expér. II 1890.*
Merkel, *Tuberkulöse Erkrankung siderotischer Lungen, D. Arch. f. klin. Med. 32. Bd. 1887.*
Meyer, *Lungenheilstätten, Eulenburgs Jahrb. VII 1897 (Lit.).*
Morel et **Salous,** *Tuberculose bronchopulmonaire expér., A. de méd. exp. 1901.*
Neumann, *Wandung tuberkulöser Lungenkavernen, Virch. Arch. 144. Bd. 1896.*
Orth, *Käsige Pneumonie, Festschr. d. Assist, f. Virchow, Berlin 1891; Histol. u. Ätiol. d. Lungenschwindsucht, Göttinger Nachrichten 1901.*
Ortner, *Die Lungentuberkulose als Mischinfektion, Wien 1893.*
Penzoldt, *Behandlung der Lungentuberkulose, Handb. d. Therapie III 1897.*
Petit, *Des longues trêves de la tuberculose, Rev. de la tub. 1897.*
Prudden, *Acute pulmonary Tuberculosis, New York med. Journ. 1894.*
Ribbert, *Genese d. Lungentuberkulose, D. med. Woch. 1902.*
Ruhemann, *Ätiologie u. Prophylaxe d. Lungentuberkulose, Jena 1900.*
Saenger, *Ätiologie d. Lungentuberkulose, Virch. Arch. 167. Bd. 1902.*
Sata, *Über die Bedeutung der Mischinfektion, Beitr. v. Ziegler, Suppl. 1899 (Lit.).*
Sawada, *Hämatog. Miliartuberkulose d. Lungen, D. Arch. f. klin. Med. 1903.*
Schabad *Mischinfektion bei Lungentuberkulose, Z. f. klin. Med. 33. Bd. 1897 (Lit.).*
Schmaus, *Verhalt. d. elast. Fasern in tuberk. Lungenherden, Kongr. f. inn. Med. XIII 1895.*
Schmorl, *Genese der Lungentuberkulose, Münchn. med. Woch. 1902.*
See, *La phthisie bacillaire des poumons, Paris 1884.*
Spengler, *Lungentuberkulose u. Mischinfektion, Zeitschr. f. Hyg. XVIII 1894.*
Tappeiner, *Experim. Inhalationstuberkulose, Virch. Arch. 74. u. 82. Bd. 1878 u. 1880.*
Veraguth, *Experim. Inhalationstuberkulose, Arch. f. exp. Path. XVII 1887.*
Watanabe, *Wirkung in die Trachea eingeführter Bazillen, B. v. Ziegler XXXI 1902.*
Weigert, *Pathog. d. Tub., D. med. Woch. 1883; Tuberk. in Lungenarterie, V. A. 104. Bd. 1886.*
Westenhöffer, *Wege d. tuberk. Inf. bei Kindern, Berl. klin. Woch. 1904.*
Ziegler, *Üb. Tuberk. u. Schwindsucht, Samml. klin. Vortr. v. Volkmann, No. 151, 1878.*

7. Syphilis, Aktinomykose, Rotz und Aspergillusmykose der Lunge.

§ 240. **Syphilitische Entzündungen** der Lunge sind selten und hinterlassen nicht immer anatomische Veränderungen, welche mit Sicherheit als syphilitische bestimmt werden können.

Die als **Gummiknoten** bezeichneten Affektionen, welche bei **erworbener Syphilis** vorkommen, stellen sich als herdförmige Entzündungen dar, welche ihren Ausgang teils in Verkäsung und Zerfall, teils in Induration nehmen und zur Bildung herdförmiger Schwielen, zum Teil mit käsigem Einschluß führen, von denen aus fibröse Züge ins umgebende Gewebe ausstrahlen. Derartige Veränderungen sind vielfach beschrieben, allein sicherlich ist vieles davon nicht syphilitischer Natur gewesen. Da auch andere Herdentzündungen, Infarkte, tuberkulöse Herde usw. zu ähnlichen Veränderungen führen können, so ist die Erkennung syphilitischer Herde schwierig und oft unmöglich.

Nach den Angaben verschiedener Autoren kommen bei akquirierter Syphilis auch diffus ausgebreitete syphilitische Entzündungen vor und führen unter Umständen zu Bindegewebsinduration der Lunge. Sie können nach Cade und Tambon ähnliche Verhältnisse bieten wie bei kongenitaler Syphilis und mit diffuser, auch sackartiger Erweiterung der

Bronchien verbunden sein. Nach Pankritius sollen sie meist vom Hilus der Lunge ausgehen und sich von da radiär ausbreiten. Andere beschreiben wieder von der Pleura oder den interlobulären Septen ausgehende indurierende Entzündungen als syphilitische. Auch bei diesen Erkrankungen ist die syphilitische Natur nicht sicher festzustellen.

Nach Angabe verschiedener Autoren sollen endlich nach Bronchialsyphilis katarrhalische Bronchopneumonien vorkommen, welche entweder wieder abheilen oder zu Verhärtungen des Lungengewebes führen und als Prozesse anzusehen sind, die unter dem Einfluß des syphilitischen Giftes aufgetreten sind.

Bei **hereditärer kongenitaler Syphilis** kommen zunächst Lungenerkrankungen vor, bei welchen das Lungengewebe über kleinere oder größere Strecken der Sitz einer hyperplastischen zelligen Wucherung des Bindegewebes (Fig. 640 *a*), zuweilen auch gleichzeitig einer Wucherung und Desquamation des Lungenepithels ist. Das Gewebe kann dabei aus Alveolen bestehen, deren Scheidewände verdickt sind (*e*, e_1),

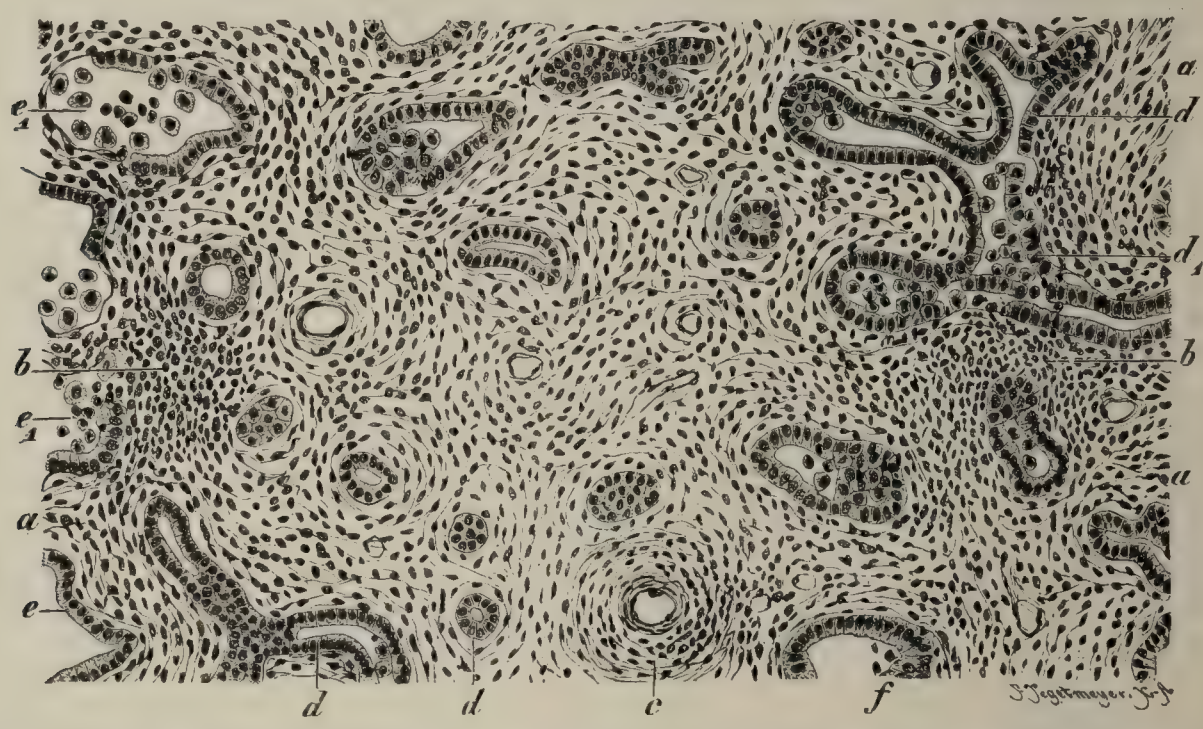

Fig. 640. Veränderungen der Lunge bei kongenitaler Syphilis (M. Fl. Häm.). *a* Zellreiches wucherndes Stroma. *b* Zellreiche Granulationsherde. *c* Arterie mit verdickter Adventitia. *d*, d_1 Drüsenähnliche Bronchien, welche zum Teil (d_1) abgestoßenes Epithel und Rundzellen enthalten. *e*, e_1 Alveolen, welche zum Teil (e_1) desquamiertes Epithel und Rundzellen enthalten. Verg. 40.

und ist dann bei Kindern, die geatmet haben, noch lufthaltig. An anderen, festeren, dichteren Stellen ist das Lungengewebe dagegen gar nicht zur vollen Ausbildung gelangt, so daß man in dem wuchernden, stellenweise auch kleine Rundzellen enthaltenden Grundgewebe (*a*, *b*) nur Drüsengängen und Beeren (*d*, d_1), deren Epithel teils wohl erhalten (d), teils abgestoßen ist (d_1), begegnet. Das Gewebe ist gewöhnlich blutarm, die in dem Wucherungsgebiet gelegenen Arterien besitzen meist verdickte Wände, und es ist namentlich deren Adventitia, zuweilen auch die Intima hyperplasiert.

Das Wesen der Affektion beruht nach dem histologischen Befunde in einer pathologischen Wucherung des Lungenbindegewebes, zu der sich entzündliche Veränderungen und pathologische Wucherung und Desquamation des Lungenepithels hinzugesellen können.

Da das erkrankte Gewebe sowohl in lufthaltigen als in luftleeren Teilen meist blaß, oft geradezu weiß oder wenigstens grauweiß ist, so

hat man der Veränderung auch den Namen einer weißen Pneumonie beigelegt. Manche Autoren beschränken indessen diese Bezeichnung auf eine bei syphilitischen Neugeborenen zur Beobachtung kommende Lungenveränderung, bei welcher die Verdichtung und weiße Färbung der Lunge nur durch Anhäufung von verfettetem desquamiertem Epithel in den Alveolen bedingt ist.

Literatur über Lungensyphilis.

Cade et Tambon, *Sur les lésions bronchopulmonairis de la syph. tertiaire, Arch. de med. exp. XVII 1905.*
Campana, *Dei morbi sifilitici e veneri, Genova 1889.*
Councilman, *Syphilis of the Lung, Johns Hopkins Hosp. Bull. II, Baltimore 1891.*
Flockemann, *Arbeiten über Lungensyphilis, Zbl. f. allg. Path. X 1899 (Lit.).*
v. Hansemann, *Über Lungensyphilis, Verh. d. Kongr. f. inn. Med., Wiesbaden 1901.*
Hecker, *Beitr. z. Histol. u. Pathol. d. hereditären Syphilis, Hamburg 1898.*
Heller, *Die Lungenerkrankung bei angeb. Syphilis, D. Arch. f. klin. Med. 42. Bd. 1887.*
Hochsinger, *Studien über hereditäre Syphilis, Leipzig 1898.*
Lang, *Vorl. üb. Path. u. Ther. d. Syphilis, Wiesbaden 1896.*
Pankritius, *Über Lungensyphilis, Berlin 1881.*
Pavlinoff, *Lungensyphilis, Virch. Arch. 75. Bd. 1879.*
Ramdohr, *Lungensyphilis beim Erwachsenen, Arch. d. Heilk. XIX 1878.*
Schnitzler, *Die Lungensyphilis, Wien 1880.*
Spanudis, *Über kongenitale Lungensyphilis, I.-D. Freiburg 1891.*
Stolper, *Syphilis visceralis, Cassel 1896.*
Storch, *Die Syphilis der Lunge, Cassel 1896.*
Stroebe, *Zur Histol. d. kongen. Lungensyphilis, Zentralbl. f. allg. Path. II 1891.*
Virchow, *sein Arch. 1. u. 15. Bd., und Die krankh. Geschwülste II 1865.*
Zinn, *Lungensyphilis, Charité-Ann. XXIII 1899.*

§ 241. Die **Aktinomykose** der Lungen scheint, soweit nicht von der Mund- und Rachenhöhle ausgehende Infektionen allmählich bis zur Pleura und zur Lunge hinuntersteigen, stets vom Bronchialbaume auszugehen und muß danach als eine durch Aspiration des Aktinomyzes hervorgerufene Affektion angesehen werden.

Der Prozeß kann klinisch als eine katarrhalische Oberflächenerkrankung der Luftwege mit fötide riechender zäher Absonderung, welche die Aktinomyzeskörner enthält, verlaufen. Nach Finkh kommen auch fibrinöse Bronchitiden vor, wobei dem Sputum baumförmig verzweigte aus Mucin und Fibrin bestehende Gerinnsel, reichliche Aktinomyzeskörner und häufig auch Blut beigemengt sind. Gelangt der Pilz in das respirierende Lungenparenchym, so erregt er dort destruktive und plastische Entzündungen.

In der Umgebung der im Lungengewebe sich entwickelnden Pilze entsteht ein gefäßhaltiges Granulationsgewebe (Fig. 671 *b*), in dessen Innerm die Pilze die charakteristischen Drusen (*a*) bilden. Frisch entstanden sind die Knötchen grau oder graurot, doch gehen ihre Zellen zu einem Teil eine Verfettung ein, welche ihnen ein gelblichweißes Aussehen verleiht, und in nächster Nachbarschaft der Pilze kommt es zur Ansammlung von gelbweißem Eiter.

Mit der Verbreitung der Pilze im Lungengewebe nimmt auch die Zahl der Granulationsknötchen zu, und es können auf diese Weise rote oder graurote oder auch mehr graue pneumonische Herde entstehen, die eine mehr oder minder große Zahl kleiner gelbweißer, ein bis drei und mehr Millimeter im Durchmesser haltender Herdchen einschließen, welche zum Teil auf Druck Eiter und kleine Aktinomyzeskörner entleeren (Fig. 671 *a*). Durch radiäre Ausbreitung und Verschmelzung der

kleinen Zerfallsherde können sich unter Umständen größere Zerfallshöhlen bilden, welche einen gelben Brei von Eiterzellen, Fettkörnchenzellen, freien Fetttröpfchen und Aktinomyzesrasen einschließen, doch bleibt die Bildung größerer Zerfallshöhlen oft auch vollkommen aus, und es gewinnt der Prozeß einen indurativen Charakter, wobei in der Umgebung der kleinzelligen Herde (*b*) sich derbes fibröses Gewebe (*c*) entwickelt, das die letzteren mehr oder minder vollkommen gegen die Umgebung abschließt.

Fig. 641. Aktinomykose der Lungen (M. Fl. Häm. Karm. Gentianaviol.). *a* Pilzdruse. *b* Kleinzelliges Knötchen. *c* Fibröses Gewebe. *d* Mit großen und kleinen Zellen erfüllte Alveolen. *e* Bronchiolus mit zellig infiltrierter Wand. *f* Kleinzellige Herde in der Nachbarschaft des Bronchus *e*. *g* Mit vaskularisiertem Bindegewebe gefüllte Alveolen. *h* In Alveolen einwucherndes Bindegewebe. *i* Blutgefäße des Lungengewebes. *k* Blutgefäße des entzündeten Gebiets. Vergr. 45 (Pilzfäden in stärk. Vergr. gez.).

Die Bildung fibrösen Gewebes erfolgt sowohl innerhalb des Lungengewebes selbst, als auch im Innern der Alveolen (*g*, *h*) und wird am letzteren Orte durch eine Anhäufung von Fibroblasten und durch ein Einwachsen von Gefäßen (*k*) aus dem benachbarten Gewebe eingeleitet.

Mit der Gewebsneubildung geht stets auch eine exsudative Entzündung parallel, wobei es teils zu zelligen Infiltrationen in der Umgebung der Gefäße (*i*), teils zur Anfüllung von Alveolen mit Lymphocyten und desquamierten Epithelien (*d*) und Flüssigkeit, an manchen Orten auch mit fibrösen Exsudaten, kommt.

Die in dem Gebiete der Erkrankungsherde gelegenen Bronchien nehmen an der Entzündung ebenfalls Teil, und ihre Wand (*e*) und Umgebung (*f*) sind oft besonders dicht von Zellen durchsetzt.

Nehmen auf diese Weise die einzelnen Erkrankungsherde an Umfang zu, und bilden sich in ihrer Nachbarschaft durch Verschleppung der Bakterien neue Herde, die mit den alten verschmelzen, so kann im Laufe von Monaten sich ein großer Bezirk eines Lappens oder auch nahezu ein ganzer Lappen in ein derbes, schwieliges, schrumpfendes, weiß-, grau- und schwarzgeflecktes Bindegewebe umwandeln, das mehr oder minder zahlreiche, kleine, gelbe, im Zentrum erweichte Knötchen, oder einzelne größere Zerfallshöhlen mit Eiter einschließt. Ist der Prozeß noch im Fortschreiten begriffen, so liegen in der Nachbarschaft dieser Verhärtungen kleine knotenförmige Indurationsherde von der nämlichen Beschaffenheit wie der Hauptherd.

Die Erkrankung kann an den verschiedensten Stellen der Lunge beginnen und sich von da aus weiter verbreiten, wobei in den am längsten erkrankten Teilen der Prozeß durch narbige Gewebsschrumpfung sein Ende erreicht, während er an der Peripherie weiter schreitet. Früher oder später erreicht derselbe auch die Pleura, worauf sich teils pleuritische Ergüsse, teils Bindegewebswucherungen einstellen, welche zur Verdickung der Pleura und zu fester Verwachsung der Pleurablätter im Gebiete der Lungeninduration, zum Teil auch außerhalb derselben führen.

Gelangen aus Zerfallshöhlen Aktinomyzesrasen in den Bronchialbaum, so erscheinen dieselben im Sputum. Werden einzelne derselben durch Aspiration in bisher verschonte Teile der betreffenden Lunge oder auch der anderen Lunge hineingerissen, so entstehen sekundäre Entzündungen, welche sich zu knotenförmigen Herden verschiedener Größe gestalten, die weiterhin dieselben Veränderungen durchmachen, wie die ersten Herde, und danach teils zerfallen, teils zu schiefergrauen Indurationsknoten werden, welche mehr oder minder zahlreiche kleine gelbe Granulations- und Erweichungsherde einschließen.

Von der Pleura aus kann der Prozeß in die Muskeln des Rippenkorbes, das subkutane Gewebe und die Haut, in das Perikard und das Mediastinum, in das Zwerchfell, das benachbarte retroperitoneale Gewebe und in die Bauchhöhle durchbrechen, und wo der Pilz hinkommt, bilden sich Granulationsherde, die bald rasch, bald langsam verfetten und vereitern und zu mehr oder minder großen sinuösen Abszessen konfluieren, während in der Nachbarschaft das Gewebe sich verhärtet und mehr oder minder mächtige schwielige Bindegewebslagen bildet. Wird die Haut durchbrochen, so entstehen Eiter sezernierende Fistelgänge, durch welche man in Höhlen gelangt, die mit den gelbweißen morschen, gefleckten Granulationen ausgekleidet, zum Teil auch ganz damit gefüllt sind.

In ähnlicher Weise gestaltet sich auch der Prozeß im mediastinalen und retroperitonealen Gewebe. Im Herzbeutel treten zerfallende Granulationen und sulzige Exsudatmassen auf.

Bei **Rotz** der Lungen bilden sich in denselben hirsekorn- bis erbsengroße graue und gelbweiße zellreiche Knötchen, oder auch diffuse graue und eitrige Infiltrationen und Abszesse, sowie lobuläre oder lobäre pneumonische Hepatisationen und umschriebene hämorrhagische Infiltrationen.

Lepra verursacht in der Lunge der Tuberkulose ähnliche Veränderungen, doch tritt die fibröse Induration gegenüber der Verkäsung

mehr in den Vordergrund. Sekundärinfektionen treten im Erkrankungsgebiet häufig hinzu (Babes).

Aspergillusmykosen kommen sowohl in zuvor gesunden, als auch in pneumonisch affizierten und in Lungen mit tuberkulösen Veränderungen vor und entstehen durch Inhalation von Aspergillussporen. Die in reicher Menge das Gewebe durchwachsenden Myzelfäden verursachen eine Nekrose des Lungengewebes von gelblichem oder graugelblichem, trockenem Aussehen. Durch Auflösungsvorgänge im Randgebiet der Nekrose kann es zur Höhlenbildung kommen. Nach Hellens können sich auch miliare Leukocytenherde bilden, die unter Auftreten von Epitheloidzellen und Fibroblasten in Bindegewebsknötchen übergehen. Die miliare Eruption wird von exsudativen Pneumonien begleitet. Innerhalb tuberkulöser Lungen können sich Pilzrasen in der Wand von Cavernen entwickeln und hier sogar zur Fruktifikation gelangen.

Literatur über Aktinomykose, Rotz, Lepra u. Aspergillosis.

Babès et Moscana, *Le lèpre pulmonaire, A. de méd. exp. XI 1899.*
Bollinger, *Rotz, Ziemssens Handb. III 1876.*
Bonome, *Über Lungenlepra, Virch. Arch. 111. Bd. 1888.*
Finkh, *Aktinomykot. fibrin. Bronchitis, Beitr. f. klin. Chir. 41. Bd. 1904.*
Hellens, *Lungenveründ. durch Aspergillus fumig. Arch. a. d. path. Inst. zu Helsingfors, Berl. 1905.*
Israel, J., *Klin. Beitr. z. Kenntnis der Aktinomykose des Menschen, Berlin 1885.*
Kashiwamura, *Primäre Lungenaktinomykose, Virch. Arch. 171. Bd. 1903.*
Lindt, *Primäre Lungenspitzenaktinomykose, Korrespbl. f. Schweizer Ärzte 1889.*
Lucksch, *Neue Aspergillen im Bronchialbaum, Z. f. Heilk. XXIII 1902.*
Mac Callum, *Lungenrotz, Beitr. v. Ziegler XXXI 1902.*
Moosbrugger, *Über die Aktinomykose des Menschen, Beitr. v. Bruns II 1886.*
Naussac, *L'actinomycose pulmonaire, Paris 1896.*
Pflug, *Zur pathol. Zootomie des Lungenrotzes der Pferde, Leipzig 1877.*
Sabbazès et Cabannes, *Aktinomycose pulmonaire, Rev. de méd. 1899.*
Saxer, *Pneumonomykosis aspergillina, Jena 1900 (Lit.).*
Sticker, *Lungenblutungen, Schimmelerkrankungen d. Lunge, Wien 1900 (Lit.).*
Werner, *Der Lungenrotz, 1878.*
West, *Primary Actinomycosis of the pleura, Trans. Path. Soc. London 1897.*

8. Geschwülste und tierische Parasiten der Lunge.

§ 242. Unter den **primären Geschwülsten** der Lunge oder der Bronchien ist die häufigste der **Krebs**, welcher sowohl von dem Bronchial- als von dem Alveolarepithel aus sich entwickeln kann. Am häufigsten bildet er größere solitäre markige Knoten von weißer oder rötlich-weißer Färbung, welche die Nachbarschaft infiltrieren und in den Lungen Lymphgefäß- und Lymphdrüsen-Metastasen machen. Es kommen auch echte Hornkrebse vor, welche nach Wastnji von Bronchialepithel ausgehen, das durch chronische Entzündungsprozesse eine epidermoidale Metaplasie erfahren hat.

In den großen Bronchien bildet der Krebs papilläre oder höckerige und knotige Wucherungen (s. S. 688 Fig. 586), die in das benachbarte Lungengewebe einbrechen. Dringen vom Alveolarparenchym oder von Bronchien ausgehende Krebse frühzeitig in die Lymphgefäße ein, so können sie sich in denselben rasch verbreiten, so daß die Lunge von kleinen, peribronchial und interlobulär gelagerten markigen Knötchen und Strängen durchsetzt wird.

Von **Bindesubstanzgeschwülsten** haben Rokitansky, Morgan, Rindfleisch und andere Fibrome beschrieben, welche Hanfkorn- bis Haselnußgroß waren und sich in größerer Zahl um die Bronchien ent-

wickelt hatten. Es kommen ferner Osteome in Form unregelmäßig gestalteter, zackiger Gebilde, sowie rundlicher Knoten (Chondro-Osteome) von etwa Erbsengröße vor, sowie auch kleine kugelige Lipome (Rokitansky, Chiari), Chondrolipome und kleine kugelige Enchondrome und Sarkome. Die letzteren können große Knoten bilden. Stachelige Osteome können sich in seltenen Fällen in großer Zahl entwickeln. Nach Untersuchungen von Lubarsch und Pollack bilden sich in der Umgebung verkalkter Käseknoten fast regelmäßig Knochenbälkchen durch Metaplasie neugebildeten Bindegewebes, und sie können zum Teil schon makroskopisch erkannt werden. Auch in verdickten Pleuren kommen Knochenbildungen vor, jedoch viel seltener.

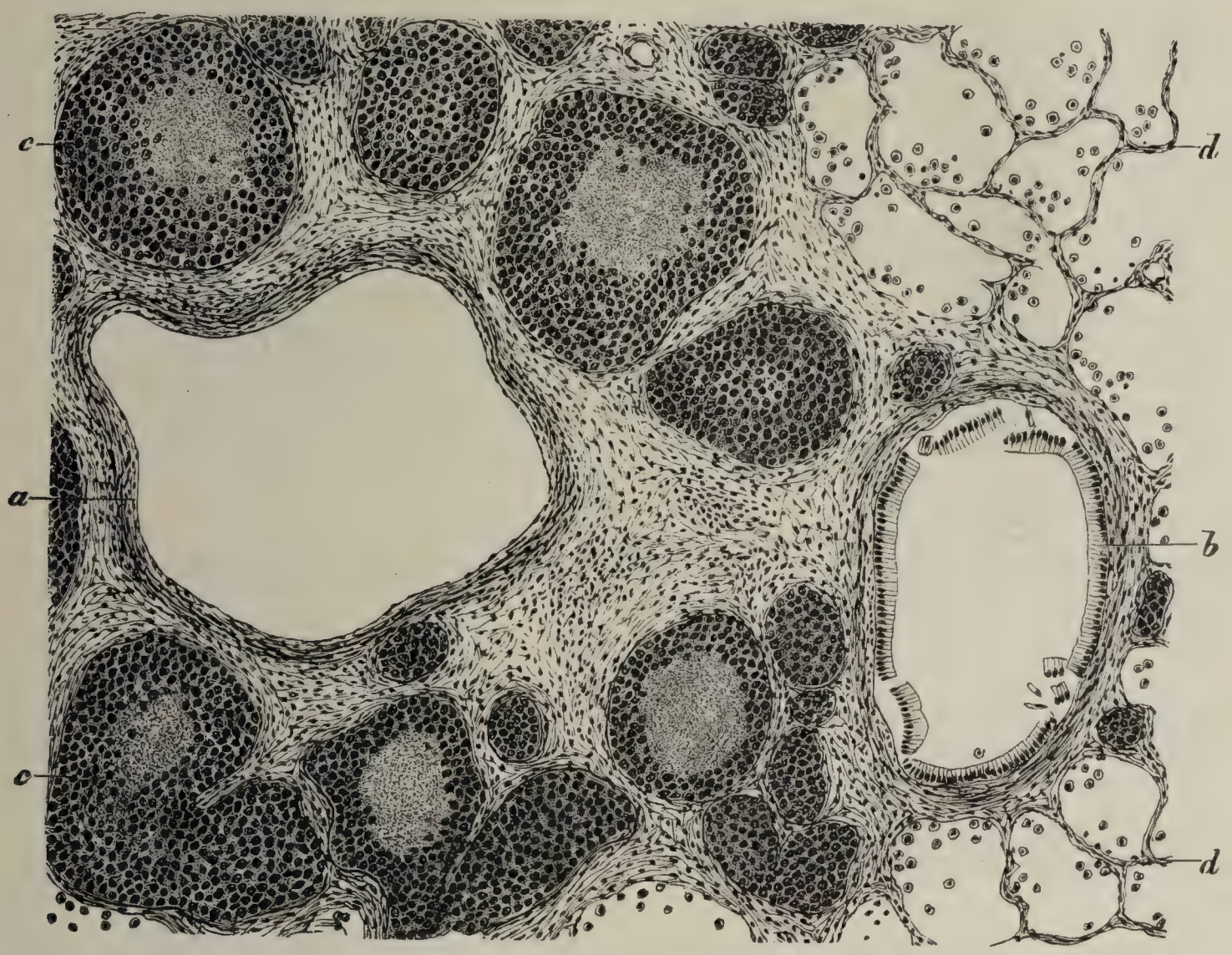

Fig. 642. Metastatischer Lymphgefäßkrebs der periarteriellen und peribronchialen Lymphgefäße der Lunge nach Krebs des Magens (M. Fl. Häm. Eos.). *a* Arterie. *b* Bronchus. *c* Mit Krebszellen und Lymphe gefüllte periarterielle und peribronchiale Lymphgefäße. *d* Lungengewebe mit desquamiertem Epithel und Leukocyten in den Alveolen. Vergr. 25.

Von **sekundären Geschwülsten** kommen alle jene vor, welche Metastasen machen. Bei Verschleppung der Geschwulstkeime auf dem Blutwege bilden sich meist rundliche Knoten, welche die Charaktere der Muttergeschwulst tragen, von den Gefäßen aus, in welchen die Keime stecken blieben, sich entwickeln und durch radiär sich verbreitende Infiltration oder durch konzentrisches Wachstum sich vergrößern und dann das Lungengewebe verdrängen.

Gelangen die Keime durch die Lymphbahnen in die Lunge und die Pleura, so entstehen im Verlaufe der Lymphgefäße Knoten verschiedener Größe in mehr oder minder reicher Zahl. Bei Krebsen erfolgt auch nicht selten eine mehr gleichmäßige Verbreitung der krebsigen

Wucherung in den Lymphbahnen (Fig. 642 *c*), so daß die Lymphgefäße eines ganzen Lungenbezirks oder einer ganzen Lunge durch weiche, markige Massen ausgedehnt werden. Auf dem Schnitt zeigen sich dabei dicht aneinander gereihte, weißliche oder rötliche Knötchen, welche dem Verlaufe der Bronchien (*b*) und Arterien (*a*) oder der interlobulären Septen folgen.

Neben der Geschwulsteruption stellen sich besonders in den Pleuren Entzündungen ein, welche nicht selten einen hämorrhagischen Charakter tragen. In der Lunge (*d*) besteht meist Katarrh.

Literatur über primäre Lungengeschwülste.

Arnsperger, *Verästelte Knochenbildung in d. Lunge, Beitr. v. Ziegler XXI 1897 (Lit.).*
Beck, *Krebs, Zeitschr. f. Heilk. V. 1884.*
Chiari, *Verschiedene Tumoren, Prag. med. Wochenschr. 1883.*
Cohn, *Knochenbildung in der Lunge, Virch. Arch. 101. Bd. 1885.*
Eberth, *Epitheliom, Virch. Arch. 49. Bd. 1870.*
Eppinger *u.* ***Schauenstein,*** *Krankh. d. Lunge, Erg. d. allg. Path. VIII 1904.*
Ernst, *Plattenepithelkrebs eines Bronchus, Beitr. v. Ziegler XX 1896.*
Förster, *Enchondrom, Virch. Arch. 13. Bd. 1858.*
Grünwald, *Primärer Pflasterepithelkrebs der Lunge, Münch. med. Woch. 1889.*
Hesse *u.* ***Wagner E.,*** *Lymphosarkom, Arch. d. Heilk. XIX 1878.*
Langhans, *Krebs der Trachea und Bronchien, Virch. Arch. 53. Bd. 1878.*
Lubarsch, *Knochenbildungen, Verh. d. D. path. Ges. III, Berlin 1901.*
Linser, *Kongenitales Adenom (Entwicklungsstörung), Virch. A. 157. Bd. 1899.*
Mayr, *Das primäre Bronchialkarzinom, I.-D. Freiburg 1897.*
Ogle, *Dermoid growth in the lung, Trans. Path. Soc. XVIII, London 1897.*
Pässler, *Das primäre Karzinom der Lunge, Virch. Arch. 145. Bd. 1896 (Lit.).*
Perls, *Karzinom, Virch. Arch. 56. Bd. 1872.*
Pollack, *Knochenbildung in der Lunge, Virch. Arch. 165. Bd. 1900.*
Poscharissky, *Heteroplast. Knochenbildg. d. Lunge, Beitr. v. Ziegler XXXVIII 1900.*
Rindfleisch, *Fibrome, Virch. Arch. 81. Bd. 1880.*
Rütimeyer, *Primäres Lungensarkom, Korrespbl. f. Schweiz. Ärzte 1886.*
Schwalbe, *Entwickl. e. Karzinoms in e. Caverne, Virch. Arch. 149. Bd. 1897; Mediastinalgeschwülste, Eulenburgs Realenzyklop. XV 1897 (Lit.).*
Siegert, *Geschwülste der unteren Luftwege (Papillom, Chondrom), Virch. Arch. 129. Bd. 1892; Histogenese des primären Lungenkrebses, ib. 134. Bd. 1893.*
Wastnji, *Primärer Hornkrebs d. Lunge, Z. f. Krebsforschung I 1904.*
Weichselbaum, *Adenosarkom, Virch. Arch. 85. Bd. 1881.*
Werner, *Das prim. Lungenkarzinom, I.-D. Freiburg 1891.*
Wolf, *Der primäre Lungenkrebs, Fortschr. d. Med. XIII 1895.*

§ 243. Die Zahl der **tierischen Parasiten**, die in den Bronchien und Lungen des Menschen vorkommen, ist nur gering. Der wichtigste ist der Echinococcus; es kann sowohl der Echinococcus hydatidosus als der E. alveolaris in der Lunge zur Entwicklung kommen; ersterer bildet Blasen von sehr erheblicher Größe mit oder ohne Tochterblasen. Cysticercus cellulosae kommt nur selten vor. Strongylus longevaginatus, ein walzenförmiger Wurm von 15—26 mm Länge, ist einmal in der Lunge eines Knaben gefunden worden.

In Japan, China und Korea ist das Distoma Westermanni s. pulmonale ein häufiger Lungenparasit. Er verursacht Entzündungen (Haemoptoë), die zu Bindegewebsneubildung führen, und es liegt der Parasit danach in kleinen, durch Bindegewebe abgegrenzten Höhlen.

Nach Baelz *(Zentralbl. f. d. med. Wiss. 1880 Nr. 39)* kommt in Japan sehr häufig eine »Gregarinosis pulmonum« vor, bei welcher die betreffenden Individuen Jahre hindurch blutige Sputa aushusten, welche eingekapselte, gelbbraune, ovale Psorospermiencysten, sowie schalenlose, granulierte, farblose oder gelbliche, kugelige oder ovale Coccidien enthalten.

Literatur über tierische Lungenparasiten.

Baelz, *Einige neue Parasiten d. Menschen, Berl. klin. Woch. 1883.*
Hauser, *Echinococcus multilocularis, Festschr. d. Univers. Erlangen, Leipzig 1901.*
Katsurada, *Distomum Westermanni, Beitr. v. Ziegler XXVIII 1900 (Lit.).*
Melnikow-Raswedenkow, *Stud. üb. d. Echinococcus alveolaris, Jena 1901.*

VI. Pathologische Anatomie der Pleura.

§ 244. Die **Pleura** ist eine mit einer einfachen Lage platter Epithelzellen bedeckte Bindegewebsmembran, welche den Brustraum auskleidet und damit auch die in denselben eingelagerte Lunge überzieht.

Bei starker Blutstauung im Innern des Thorax, sowie bei hämorrhagischer Diathese, bei manchen Infektionen und Intoxikationen treten in der Pleura und im subpleuralen Gewebe kleine **Hämorrhagien** auf.

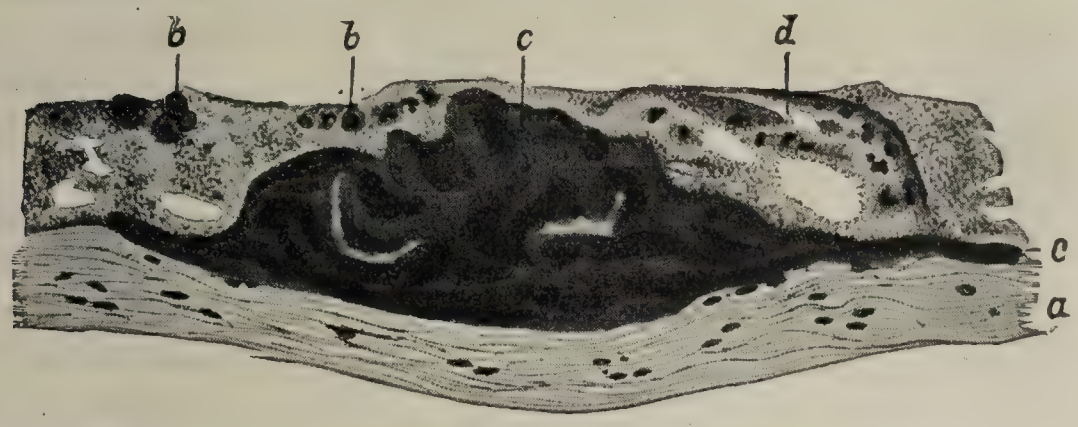

Fig. 643. Frische fibrinöse Pleuritis (Alk. VAN GIESON). *a* Bindegewebe. *b* Abgestoßenes Epithel. *c* Homogene dichte Fibrinauflagerung. *d* Körnige Niederschläge und Leukocyten. Vergr. 100.

Geht ein Individuum suffokatorisch zugrunde, und wird mit dem Eintritt der Atmungsbehinderung durch die forziertrn Inspirationen Blut in den Thorax in verstärktem Maße angesogen, so bilden sich häufig zahlreiche Petechien im pleuralen und subpleuralen Gewebe.

Blutungen in den Pleuraraum kommen namentlich bei Lungenverletzungen und bei Berstung von Aortenaneurysmen, sodann auch bei tuberkulösen und bei krebsigen Wucherungen vor. Ist die Pleura nicht durch krankhafte Prozesse verändert, so erfolgt die Resorption des Blutes in derselben Weise wie in der Bauchhöhle. Nach Resorption größerer Gerinnungsklumpen bleiben Verwachsungen der Pleurablätter zurück. Tritt bei Verletzungen der Lunge mit dem Blute auch Luft aus, so entsteht ein **Hämopneumothorax**.



Fig. 644. Frische fibrinöse Pleuritis (Alk. VAN GIESON). *a* Bindegewebe. *b* Fibrinauflagerung. Vergr. 100.

Bei Herz- und Nierenleiden, welche durch Stauungen und Gefäßveränderungen Ödeme nach sich ziehen, ist sehr häufig auch die Pleura der Sitz von serösen Ausschwitzungen, so daß sich im Pleuraraum klare, leicht gelblich gefärbte Flüssigkeit ansammelt, welche die Lunge mehr

oder weniger komprimiert, ein Zustand, der als **Hydrothorax** bezeichnet wird. Sind bei Eintritt der Wassersucht bereits Adhäsionen zwischen den Pleurablättern vorhanden, so sammelt sich die Flüssigkeit teils im Gewebe der Adhäsionsmembranen, teils zwischen denselben an (Hydrothorax circumscriptus s. saccatus s. multilocularis). Zerreißungen und Berstungen des Ductus thoracicus führen zur Bildung eines chylösen Hydrothorax, indem der Chylus sich in die Brusthöhle ergießt.

Perforation der Pleura durch Zerfallsprozesse, die von den Lungen ausgehen, führt zu Ansammlung von Luft in dem Pleuraraum, zu **Pneumothorax.**

Die **Entzündung der Pleura,** die **Pleuritis,** schließt sich meist an Entzündungen der Lungen oder der Thoraxwand oder des Herzbeutels oder durch Vermittlung der perforierenden Lymphgefäße des Zwerchfells (Küttner) an solche der Bauchhöhle, sowie an Verletzungen an, doch können verschiedene Infektionen und Intoxikationen, wie z. B. akuter Gelenkrheumatismus, infektiöse Nephritis, Pyämie, Typhus abdominalis, akute Exantheme, Gicht, zu Pleuritis führen, und es kann unter Umständen die Pleuritis auch die einzige lokale Äußerung einer eingetretenen Infektion (Pneumokokken, Staphylokokken, Streptokokken) sein.

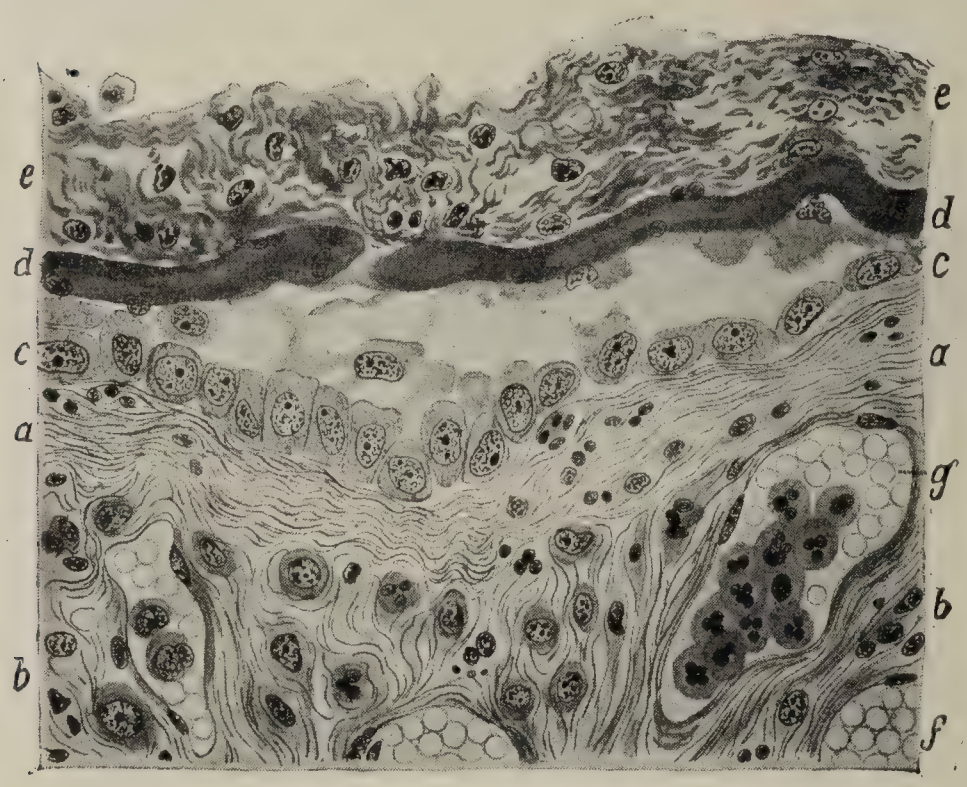

Fig. 645. Frische fibrinöse Pleuritis (Alk. van Gieson). *a*, *b* Entzündetes Pleuragewebe. *c* Epithel. *d*, *e* Fibrinöses Exsudat. *f*, *g* Blutgefäße mit Leukocyten. Vergr. 300.

Die entzündlichen Exsudationen sind am häufigsten fibrinöser Natur (Pleuritis sicca), und das Exsudat bedeckt in Form von kleinen Schollen und Flocken oder in zusammenhängenden gelblichweißen Fetzen und Membranen die Oberfläche der Pleura. Etwas seltener bilden sich seröse Ergüsse, in denen mehr oder minder reichlich Fibrinfäden und Flocken enthalten sind, während die Pleura selbst mit Fibrin bedeckt ist. Beide Exsudatformen kommen sowohl bei primärer als bei sekundärer Pleuritis vor.

Das der Pleura aufgelagerte Fibrin zeigt meist eine dichte Beschaffenheit (Fig. 643 *c* und 644 *b*), haftet nach Verlust des Epithels (Fig. 643 *b*) der Oberfläche des Bindegewebes dicht an, doch kommt es bei ganz frischer Pleuritis vor, daß stellenweise das Epithel noch erhalten (Fig. 645 *c*) und von Fibrin (*d*, *e*) überlagert ist. Das festhaftende Fibrin verleiht der Oberfläche der Pleura ein trübes Aussehen, Bildung knötchenförmiger (Fig. 643 *c*) oder leisten- und zottenförmiger (Fig. 644 *b*) Anhäufungen von Fibrin verleiht ihr zugleich eine rauhe Beschaffenheit.

Stärkere Fibrinabscheidungen führen zu einer Auflagerung von dickeren gelblichen Membranen oder filzigen Massen, welche teils

festhaften, teils nur locker aufliegen und bestehen im wesentlichen aus fädigem Fibrin (Fig. 646 *d*, *e*) und Eiterkörperchen. Stärkere Beimengungen von Eiterkörperchen (*d*, *e*) verleihen den Membranen ein weißliches eiterähnliches Aussehen, und es gewinnt auch die Flüssigkeit mehr und mehr eine eitrige Beschaffenheit, so daß man von eitrig-fibrinösen und eitrig-serösen Entzündungen sprechen muß.

Eitrige Exsudate (Pleuritis purulenta, Empyem) treten am häufigsten nach metastatischen septischen Pneumonien, nach Durchbruch tuberkulöser Lungen- und Knochenherde, nach Einbruch von Leberabszessen, nach Perforation krebsiger Geschwüre des Ösophagus und des Magens usw. auf, kommen aber auch bei hämatogener Infektion ohne Lungenaffektionen und nach Verletzungen vor und werden durch dieselben Kokken verursacht, die auch anderswo Entzündung und Eiterung erregen.

Das Exsudat ist entweder von Anfang an eitrig, oder es trübt sich ein serösfibrinöses Exsudat erst sekundär. Zuweilen wird das Exsudat stinkend, jauchig, so namentlich bei Pleuritis, die sich an brandige Lungenherde oder an eine Perforation von Ösophagus-, Magen- und Darmgeschwüren anschließt. Hämorrhagische Exsudate kommen, abgesehen von Individuen, die an Morbus maculosus Werlhofii und Skorbut leiden, am häufigsten bei tuberkulösen Entzündungen und bei Karzinomentwicklung vor.

Die Menge des flüssigen

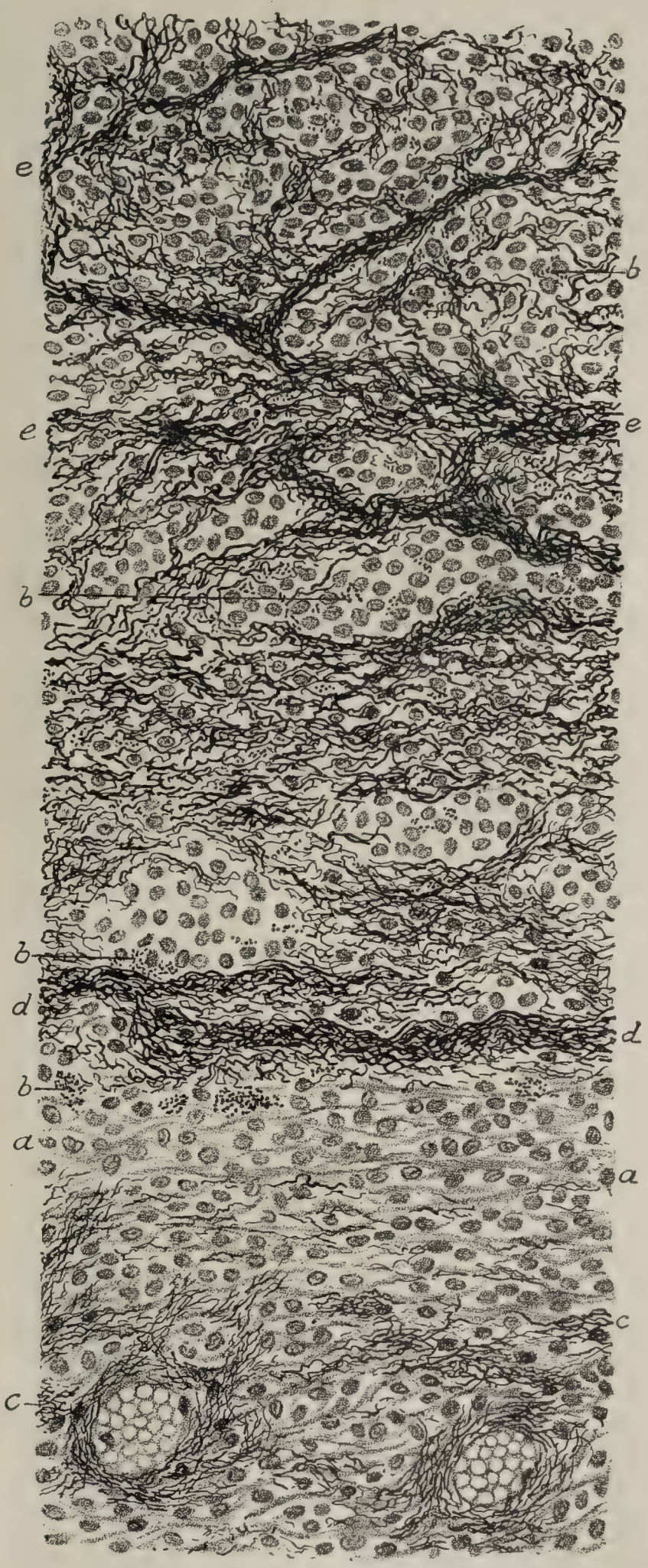

Fig. 646. Eitrig-fibrinöse Diplokokkenpleuritis bei einem 3jährigen Kinde (Form. Fibrinfärb.). *a* Entzündete Pleura. *b* Diplokokken. *c* Fibrin in der Pleura. *d*, *e* Eitrig-fibrinöses Exsudat. Vergr. 250.

Exsudats schwankt von wenigen Gramm bis zu 3 kg. Die Flüssigkeit sammelt sich, falls die Pleurablätter nicht verwachsen sind, in den tiefgelegenen Teilen. Mit Zunahme der Flüssigkeitsmenge wird die Lunge immer mehr komprimiert, bis sie schließlich zu einem luftleeren, zähen, meist grau oder schwarzgrau oder bräunlich aussehenden dichten Organe wird, welches der Wirbelsäule anliegt. Das Zwerchfell wird nach abwärts gedrängt, Herz und Mediastinum werden nach der entgegengesetzten Seite verschoben, die großen Gefäßstämme im Thorax komprimiert.

Denselben Effekt haben auch in den Pleuraraum ausgetretene Luft oder Gasentwicklung (Pneumothorax), sowie eine Mischung von eitriger Flüssigkeit und Luft (Pyopneumothorax). Bestehen bei Eintritt von Exsudationen bereits Verwachsungen der Pleurablätter, so sammelt sich das Exsudat da an, wo es zwischen denselben Raum findet.

Das Bindegewebe der Pleura (Fig. 646 *a*) ist bei Pleuritis ebenfalls von mehr oder weniger Exsudat durchsetzt, am reichlichsten bei eitrig-fibrinösen und eitrigen Exsudaten, und kann neben Flüssigkeit und Eiterkörperchen auch Fibrin (*c*) enthalten.

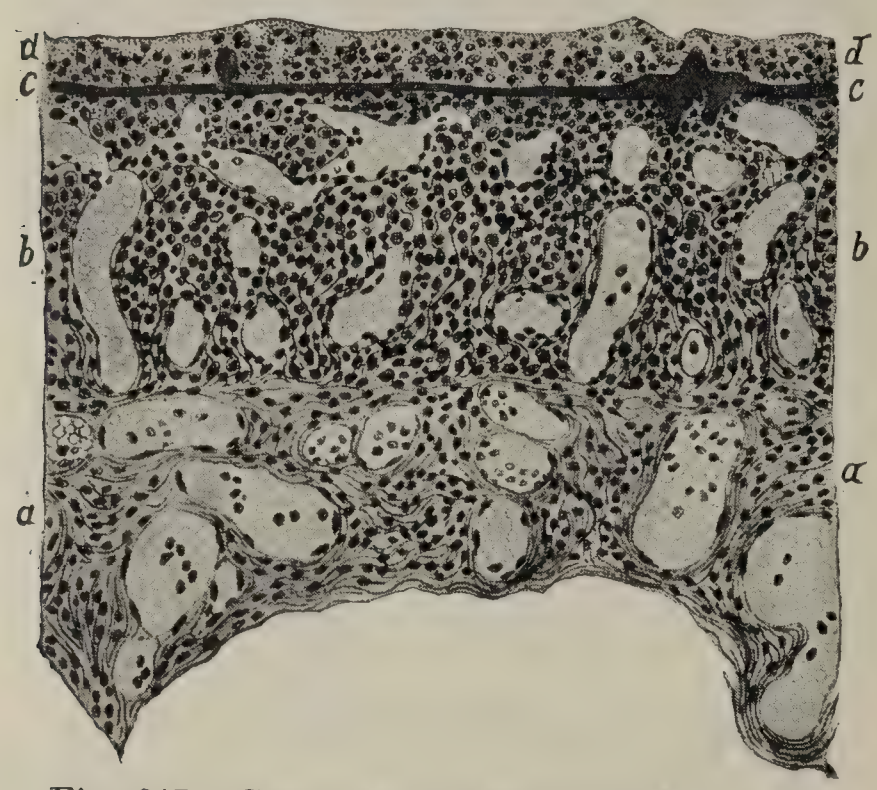

Fig. 647. Granulationswucherungen der Pleura nach 14tägigem Bestande einer Bronchopneumonie mit Pleuritis (Alk. VAN GIESON). *a* Hyperämische infiltrierte Pleura. *b* Gefäßreiches Granulationsgewebe. *c* Fibrin. *d* Eiterkörperchen und körnig abgeschiedenes Eiweiß. Vergr. 100.

Die **Resorption** seröser Exsudationen vollzieht sich bald rasch, bald langsam. Wo Fibrinauflagerungen liegen, pflegt sich eine **entzündliche Gewebsbildung** einzustellen (Pleuritis adhaesiva), welche unter dem Schutz der Fibrindecke (Fig. 647 *c*, *d*) bald gleichmäßig über die Oberfläche sich erhebt (*b*), bald so, wie es von der adhäsiven Perikarditis beschrieben wurde, in die Lücken der Fibrinauflagerungen hineinwächst und das Fibrin allmählich substituiert.

Kleinste umschriebene Gewebswucherungen führen zur Bildung kleiner weißer Flecken oder flacher Knötchen, größere und umfangreichere produzieren diffuse weiße Verdickungen und Verwachsungen in Form von Membranen und Strängen. Treten über einer Lunge immer wieder neue pleuritische Affektionen auf, Zustände, die namentlich bei tuberkulösen Lungenleiden vorkommen, so kann die Verdickung der Pleura ganz bedeutende Dimensionen annehmen, und es können Pulmonal- und Kostalpleura zu einer schwieligen Bindegewebsmasse (Pleuraschwarten) von 0,5—1—2 cm Durchmesser sich umgestalten, so daß eine Trennung der Pleurablätter unmöglich wird, und auch die Kostalpleura sich nur schwierig von ihrer Unterlage ablösen läßt.

Geht die Resorption eines eitrigen, oder eitrig-fibrinösen, oder serösfibrinösen Exsudats nur langsam vor sich, oder treten immer wieder von neuem Exsudationen auf, welche eine Verklebung der einander

gegenüberliegenden Pleurablätter verhindern, so kann sich die Lungenpleura in mehr oder minder großer Ausdehnung in ein schwieliges, schwartiges Bindegewebe umwandeln (Fig. 648 *c*), das sich häufig auch noch auf die interlobulären Septen und das angrenzende Alveolarparenchym (*a*) fortsetzt. Die schwartige Verdickung der Pleura kommt teils durch eine Massenzunahme der Pleura selbst (Fig. 648 *b*), teils durch eine Bindegewebsneubildung auf der Pleura (*c*), welche die elastische Grenzlamelle (*c*) überlagert, zustande. An der Oberfläche des neugebildeten Bindegewebes findet sich auch nach monatelanger Dauer noch mit Eiter oder eitrig-fibrinösem Belag bedecktes Granulationsgewebe (*d*) vor. Geht dieses Bindegewebe im Laufe der Zeit eine Schrumpfung ein, so werden die Lungen dauernd verkleinert und zugleich mehr oder weniger difformiert, die Ränder abgerundet. Der freiwerdende Raum in der Thoraxhöhle bleibt zunächst mit Flüssigkeit oder Eiter gefüllt, doch pflegt gleichzeitig auch eine Verkleinerung des Thoraxraumes durch Heranziehung des Herzbeutels, des Zwerchfells und zum Teil auch des Brustkorbes und durch Krümmung der Wirbelsäule sich einzustellen. Die Verkleinerung wird natürlich um so stärker, je mehr das

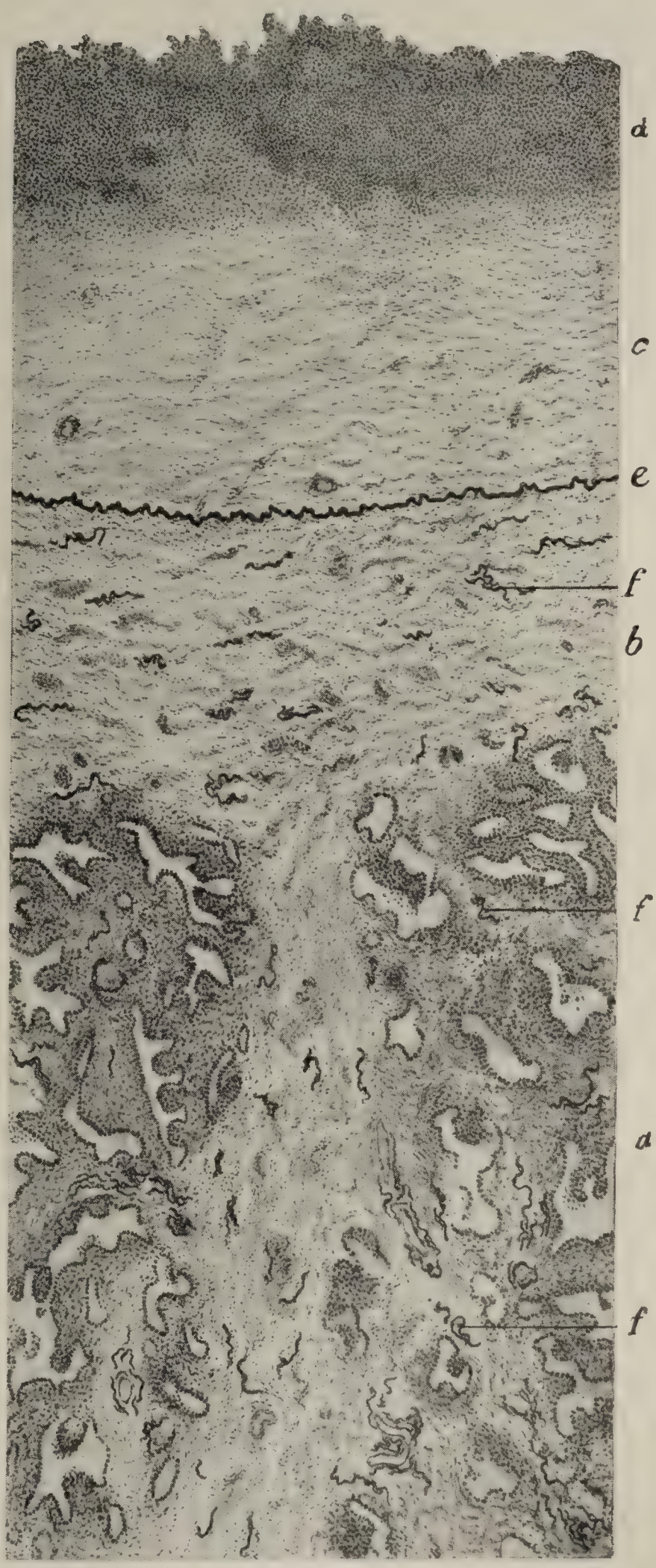

Fig. 648. Pleura- und Lungenveränderungen nach sechsmonatlichem Bestande einer eitrigen Pleuritis (Alk. Orzein). *a* Verdichtetes Lungengewebe mit drüsenähnlich beschaffenen Alveolen und elastischen Fasern im neugebildeten Bindegewebe. *b* Verdickte Pleura. *c* Neugebildetes Bindegewebe ohne elastische Fasern. *d* Mit Eiter bedecktes Granulationsgewebe. *e* Elastische Grenzlamelle der Pleura. *f* Elastische Fasern. Vergrößerung 46.

Exsudat schließlich noch schwindet und sich eindickt. Die pleuritischen Schwarten sowie der Rest des Exsudats können nach einiger Zeit verkalken und es kann zur Bildung von Knochengewebe kommen.

Bei eitrigen und eitrig-jauchigen Exsudaten kommt es häufig zu Mazerationen und Korrosionen von Teilen der Pleura. Bei Durchbrechung der Pleura pulmonalis dringt der Eiter in das Lungengewebe, durchsetzt dasselbe, gelangt schließlich in die Bronchien und kann sich auf diese Weise, namentlich bei Hustenstößen, entleeren. Man findet alsdann bei der Sektion mehr oder minder große Defekte in der Pulmonalpleura und unter denselben das eitrig infiltrierte Lungengewebe. Bei Lungenvereiterung kann sich auch eine mit der Sonde verfolgbare Kommunikation zwischen der Pleurahöhle und einem Bronchus bilden, ein Vorgang, der dann meist auch zu Austritt von Luft in die Pleuralhöhle, zu Pyopneumothorax führt, während im ersteren Fall ein Luftaustritt gewöhnlich ausbleibt.

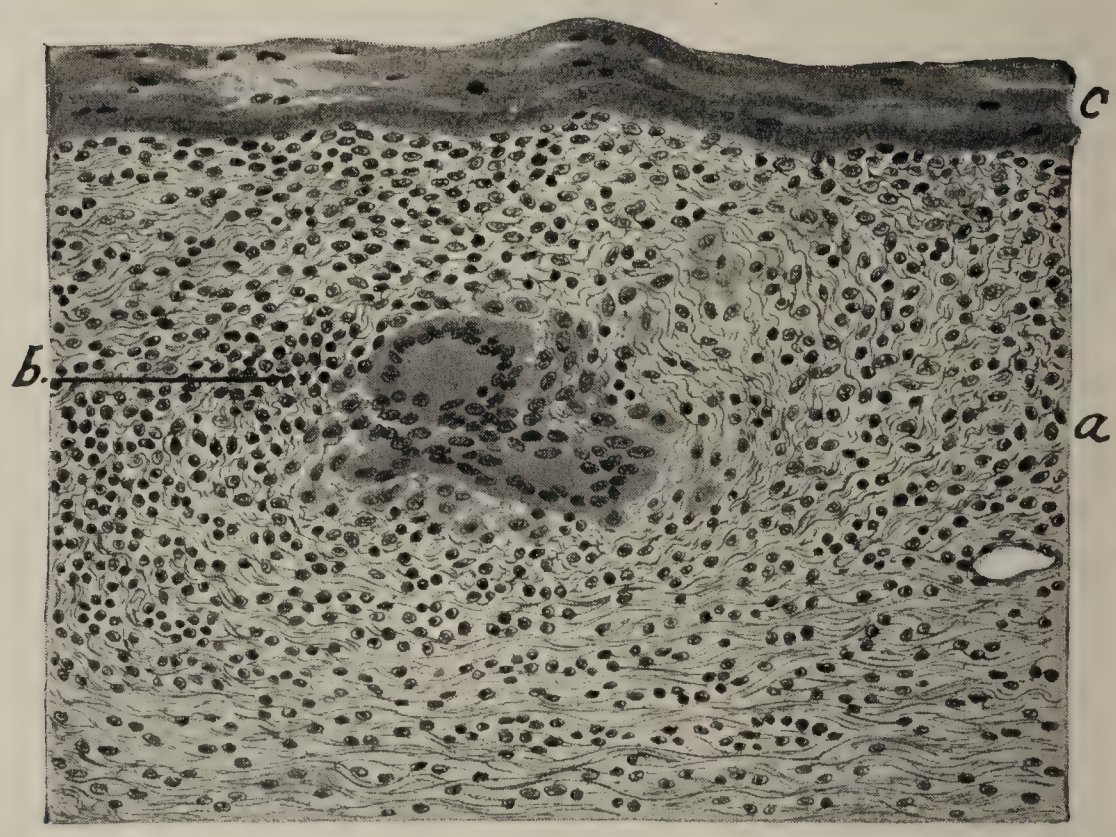

Fig. 649. Tuberkulöse Pleuritis (Alk. van Gieson). *a* In Wucherung befindliche verdickte Pleura. *b* Tuberkel. *c* Fibrinauflagerung. Vergr. 200.

Greift der Prozeß der Vereiterung auf die Pleura costalis über, so drängt sich der Eiter zwischen den Rippen allmählich bis in das subkutane Gewebe vor und bildet hier Abszesse (Empyema necessitatis), so namentlich in der Nähe des Sternums, im Gebiete der Rippenknorpel.

In seltenen Fällen greifen Pleura-Eiterungen auch auf das Mediastinum, Perikard oder auf das Peritoneum und das retroperitoneale Gewebe über. Vom Mediastinum aus kann die Pleura der anderen Seite ergriffen werden.

Tuberkulose der Pleura und **tuberkulöse Pleuritis** sind meist sekundär an Lungentuberkulose oder auch an Tuberkulose der Lymphdrüsen, der Wirbelsäule und des Bauchfells sich anschließende Erkrankungen, doch kann die Tuberkulose der Pleura auch primär oder gleichzeitig mit hämatogener Lungeninfektion auftreten.

Bei Verbreitung der Tuberkelbazillen auf dem Blut- oder Lymphwege kann die Pleura mehr oder weniger dicht von grauen Knötchen

besetzt sein, in deren Umgebung das Gewebe injiziert und mehr oder weniger deutlich durch Fibrinexsudation getrübt ist. Die tuberkulöse Pleuritis trägt meist einen fibrinösen, zuweilen auch einen fibrinös-hämorrhagischen oder eitrigen (Mischinfektion) Charakter und führt zu bindegewebigen Verdickungen und zu Verwachsungen der Pleura. Die Tuberkel sind bald schon mit bloßem Auge in der geröteten, verdickten und mit Fibrin bedeckten Pleura erkennbar, bald weist erst das Mikroskop die Anwesenheit von Tuberkeln (Fig. 650 *b*) in der in entzündlicher Wucherung befindlichen Pleura (*a*) nach. Die Pleuritis, welche die chronische Lungentuberkulose begleitet, verläuft teils mit Bildung von Tuberkeln in der Pleura, teils ohne solche.

In sehr seltenen Fällen kommt auch eine Tuberkulose der Pleura vor, bei welcher sich in den Lymphgefäßen der sich verdickenden

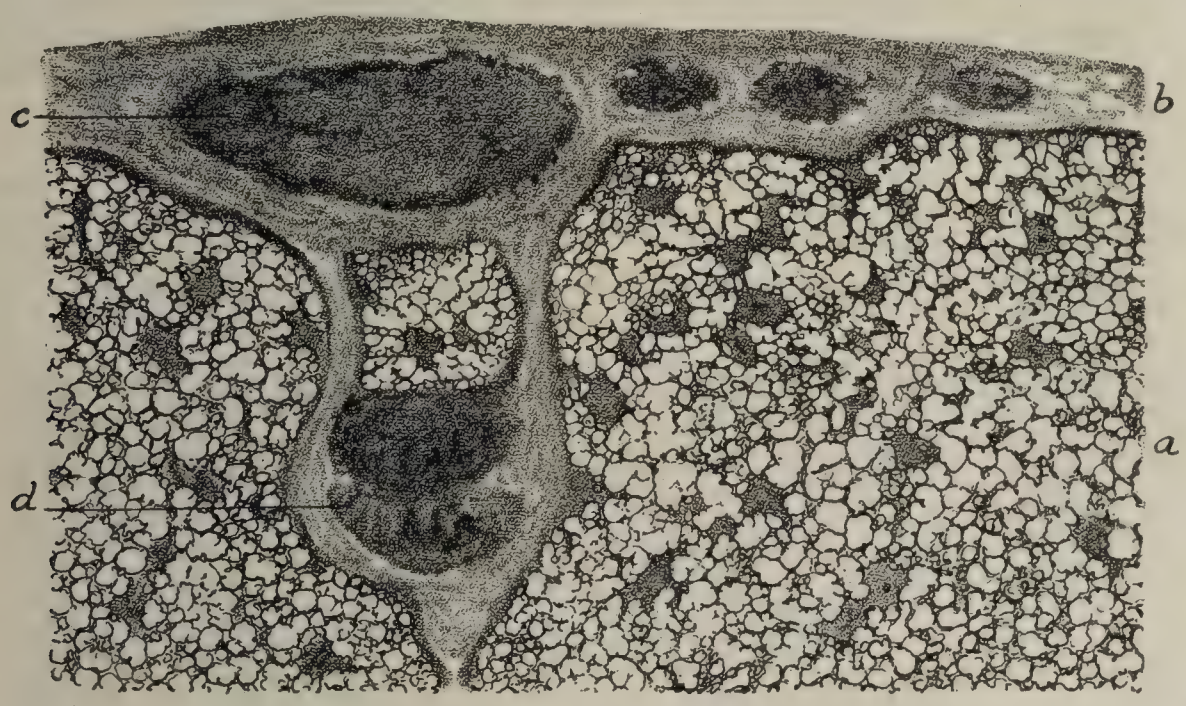

Fig. 650. Käsige Tuberkulose der Lymphgefäße der Pleura bei einem Manne von 53 Jahren (Alk. Häm. Eosin). *a* Lungengewebe mit Miliartuberkeln. *b* Verdickte Pleura. *c d* große käsige Herde in Lymphgefäßen. Vergr. 2.

Pleura (Fig. 650 *c*), wie auch in dem interlobulären (*d*) und peribronchialen Gewebe größere Mengen käsiger Massen ansammeln, während zugleich auch Miliartuberkel im angrenzenden Lungengewebe (*a*) auftreten.

Literatur über Pleuraergüsse und Pleuritis.

Abramow, *Fibrinöse Entzündung, Beitr. v. Ziegler XXIII 1898.*
Aschoff, *Ätiologie der serösen Pleuritis, Z. f. klin. Med. 29. Bd. 1895.*
Bargebuhr, *Chylothorax, D. Arch. f. klin. Med. 54. Bd. 1895 (Lit.).*
v. Bayern, Prinz Ferdinand, *Ätiol. d. Pleuritis, D. A. f. klin. Med. 50. Bd. 1892.*
v. Brunn, *Entzündung seröser Häute, Beitr. v. Ziegler XXX 1901.*
Bythall, *Empyema in Children, Journ. of Path. IX 1904.*
Castaigne, *Tuberculose des séreuses. Rev. de la tub. VIII 1901.*
Cornil, *Adhérences des membranes séreuses, A. de méd. exp. 1897.*
Duplant, *Le pneumothorax à soupape, Rev. de méd. 1900.*
Engster, *Ätiologie der primären Pleuritis, D. Arch. f. klin. Med. 45. Bd. 1889.*
Fränkel, A., *Bakterioskopische Untersuch. eitriger Ergüsse, Zbl. f. Bakt. IV 1888.*
Gilbert et Lion, *Microorganismes dans les épanchements pleuraux, A. de l'Inst. Past. 1888.*
Grober, *Die Resorptionskraft d. Pleura, Beitr. v. Ziegler XXX 1901.*
Gugot, *Sulle vascolarizzatione delle loub. pleuriche, Bull. d. Acad. med. di Genova 1905.*
Guillemet, *Rech. bactér. s. l. pleurésies putrides, Arch. d. méd. exp. 1904.*
Heinz, *Entzündung seröser Häute, Virch. A. 167. Bd. 1902.*

Heubner, *Infektiöse Pleuritis im Kindesalter, Jahrb. d. Kinderheilk. N. F. XXI 1884.*
Jakowski, *Ätiologie der Pleuritis, Zentralbl. f. Bakt. XII 1892.*
Kelsch** et **Vaillard, *Lés. anat. path. et la nature de la pleurésie, A. de phys. 1886.*
Kirchner, *Chylothorax, Langenbecks Arch. XXXIII 1886.*
Kracht, *Untersuch. üb. die Ursachen der Brustfellentzündung, I.-D. Greifswald 1888.*
Küttner, *Die perforierenden Lymphgefäße d. Zwerchfells usw., Beitr. z. klin. Chir. 40. Bd. 1903.*
Levy, *Bakteriologisches üb. pleurit. Ergüsse, A. f. exp. Path. 27. Bd. 1890; Pneumothorax ohne Perforation (Gasentwicklung), ib. 35. Bd. 1895.*
Neumann, *Pleurit. Schwarten, A. d. Heilk. X 1869; Fibrin. Entz., V. A. 144. Bd. 1896.*
Pagenstecher, *Hämothorax, Beitr. v. Bruns XIII 1895.*
Pansini, *Ätiologie d. Pleuritis, Zentralbl. f. allg. Path. IV 1893.*
Penzoldt, *Verhalten von Blutergüssen in serösen Höhlen, D. Arch. f. klin. Med. XVIII; Empyem nach fibrinöser Pneumonie, Münch. med. Wochenschr. 1888.*
Saltikow, *Histol. d. Entzündung seröser Häute, Beitr. v. Ziegler XXX 1901.*
Seifert, *Zur Lehre vom Pneumothorax, D. Arch. f. klin. Med. XXXIII 1883.*
Simmonds, *Empyem im Kindesalter, D. Arch. f. klin. Med. XXXIV 1884.*
Vermorel, *Rech. anat. et expérim. sur l'inflammation pleurale, Paris 1898.*
Weichselbaum, *Ätiologie der Rippenfellentzündung, Wiener med. Jahrb. 1886.*
Weil, *Pneumothorax, D. Arch. f. klin. Med. XXV 1879, XXIX 1881 u. XXXI 1882.*
Zahn, *Entstehungsweise vom Pneumothorax, Virch. Arch. 123. Bd. 1891.*
Ziegler, *Fibrinöse Entzündung, Beitr. v. Ziegler XXI 1897.*

§ 245. Von **primären Geschwülsten** der Pleura kommen Endotheliome, gewöhnliche Sarkome, Fibrome, Angiome, Lipome und Osteome

Fig. 651. Endotheliom der Pleura (Alk. Häm.). *a* Gewuchertes verdicktes Pleuragewebe. *b* Zellstränge. Vergr. 100.

vor, doch sind sie alle selten. Die Endotheliome (Fig. 651) treten in der Form ausgebreiteter schwartiger, weiß aussehender Verdickungen der Pleura auf, die mehr oder weniger knotige Anschwellungen besitzen und sowohl an der Pulmonal- als an der Kostal- und Diaphragmalpleura ihren Sitz haben können. Das derbe Bindegewebsstroma (*a*) schließt anastomosierende Zellstränge und Zellnester (*b*) ein, welche der Geschwulst einen dem harten Krebs ähnlichen Bau verleihen. Die Geschwulstentwicklung pflegt mit exsudativen Vorgängen verbunden zu sein.

Sekundäre Geschwülste kommen namentlich nach Karzinomen der Mamma, der Schilddrüse, des Ösophagus und des Magens vor, wobei dem Verlauf der Lymphgefäße folgend Knötchen verschiedener Größe auftreten. Bei Eruption zahlreicher Krebsknötchen stellt sich nicht selten eine serös-fibrinöse, hämorrhagische Exsudation ein.

Von **tierischen Parasiten** kommt der Echinokokkus in der Pleura vor und kann sich in derselben primär entwickeln oder aus der Lunge bei weiterem Wachstum in die Pleurahöhle einbrechen.

Literatur über Geschwülste der Pleura.

Benda, *Primäres Karzinom d. Pleura, D. med. Woch. 1897.*
Böhme, *Sarkokarzinom, Virch. Arch. 81. Bd. 1879.*
Ferrio et Roveri, *Endothelioma d. pleura, Arch. p. l. Sc. med. XXIII 1902.*
Fraenkel, *Endothelkrebs, Verh. d. Kongr. f. inn. Med. 1892.*
Gebhardt, *Endotheliom der Pleura, I.-D. Freiburg. 1894.*
Glockner, *Endothelkrebs seröser Häute, Z. f. Heilk. XVIII 1897.*
Harris, *Malignant disease of the pleura, Journ. of. Path. II 1893 (Lit.).*
Hofmokl, *Endothelsarkom, Arch. f. Kinderheilk. VII 1886.*
de Mattos, *Primüre Pleuraendotheliome, I.-D. Freiburg 1894.*
Podack, *Endothelkrebs d. Pleura, D. Arch. f. klin. Med. 63. Bd. 1899.*
Pollmann, *Endotheliome d. Pleura, Beitr. v. Ziegler XXVI 1899.*
Rossier, *Cancer primitif de la plèvre, Beitr. v. Ziegler XIII 1894.*
Schwalbe, *Mediastinalgeschwülste, Eulenburgs Realenzyklop. XV 1897 (Lit.).*
Zahn, *Flimmerepithelcysten (v. Lungengew. abstamm.), V. A. 144. Bd. 1896.*

ZWÖLFTER ABSCHNITT.

Pathologische Anatomie des Harnapparates.

I. Pathologische Anatomie der Nieren.

1. Mißbildungen der Nieren und der Harnleiter. Kongenitale und erworbene Lageveränderungen.

§ 246. Die **Mißbildnugen des Harnapparates** bestehen meistens in einer Veränderung der Größe und Form, sowie in einer Verlagerung, oft auch in einer Verdoppelung einzelner Abschnitte. Daneben kommen auch Veränderungen des histologischen Baues der Niere vor, welche zum Ausgangspunkt mächtiger Geschwülste werden können.

Beiderseitiger Mangel oder **Verkümmerung der Nieren** kommt nur bei stark mißbildeten Früchten vor und bedingt Lebensunfähigkeit.

Kongenitaler Mangel einer Niere ist eine seltene Mißbildung, welche bei sonst wohlgestalteten Individuen vorkommt. Derselbe hindert die normale Entwicklung nicht, indem die vorhandene Niere hypertrophiert und die exkretorischen Funktionen allein übernimmt. Die linke Niere fehlt häufiger als die rechte. Der zugehörige Ureter fehlt meistens ebenfalls, doch kommen Fälle vor, in denen noch Rudimente des letzteren am unteren Ende vorhanden sind. Ebenso fehlt eine Arteria und Vena renalis.

Kongenitale einseitige Hypoplasie einer Niere ist häufiger. Bei hochgradiger Hypoplasie stellt sie ein plattes, dünnes, bindegewebiges Organ von 2—5 cm Länge, 1,5—3 cm Breite dar, welches keine oder nur spärliche Überreste von Harnkanälchen und MALPIGHIschen Körperchen enthält und von normal verlaufenden, aber abnorm kleinen Gefäßen mit Blut versorgt wird.

Kongenitale Hypertrophie einer Niere findet sich in allen jenen Fällen, in denen eine Niere fehlt oder verkümmert ist, und es wächst die vorhandene Niere auch nach der Geburt in dem Maße, daß ihr Gewicht dasjenige beider gesunder Nieren erreicht.

Unter den **angeborenen Formveränderungen** der Niere ist die **Erhaltung der fötalen Lappung** die häufigste. Meist sind indessen die Grenzen der einzelnen Renculi nur durch seichte Furchen angedeutet. Nur selten greifen die Furchen tiefer, so daß einzelne Nierenabschnitte abgeschnürt werden, und eine scheinbare Vermehrung der Nieren eintritt.

Verwachsungen beider Nieren untereinander (Ren concretus) kommen am häufigsten in der Form der **Hufeisenniere** (Fig. 652) vor,

bei welcher die beiden Nieren (*a*) einander genähert und am unteren Ende durch eine Bandmasse oder durch Nierensubstanz (*b*) verbunden sind. Weit seltener als die unteren sind die oberen Enden oder die Mittelstücke oder sämtliche medial gelagerten Teile der Nieren untereinander vereinigt. Bei vollkommener Verwachsung beider Nieren spricht man von **Kuchenniere.** Das Nierenbecken liegt dabei stets auf der Vorderseite. Mit einer innigeren Verschmelzung ist meist auch eine erhebliche **Verlagerung beider Nieren**, eine **Dystopie,** verbunden. Am häufigsten sitzen sie in der Gegend des Promontoriums und bilden eine dicke Scheibe, an deren Vorderfläche der Hilus mit einfachem oder doppeltem Nierenbecken und 1—4 Ureteren liegt, welche entsprechend der tiefen Lage im Gegensatz zu der erworbenen Dystopie verkürzt sind. In seltenen Fällen sind die verschmolzenen Nieren seitwärts von der Wirbelsäule gelagert.

Die Gefäße der verschmolzenen und verlagerten Nieren haben stets einen abnormen Ursprung und sind zuweilen auch vermehrt. So beziehen z. B. am Promontorium sitzende Nieren ihre Arterien aus dem untersten Teil oder der Bifurkation der Aorta und aus der Iliaca communis, und die Venen senken sich in die entsprechenden Teile der Vena cava und der Venae iliacae communes ein.

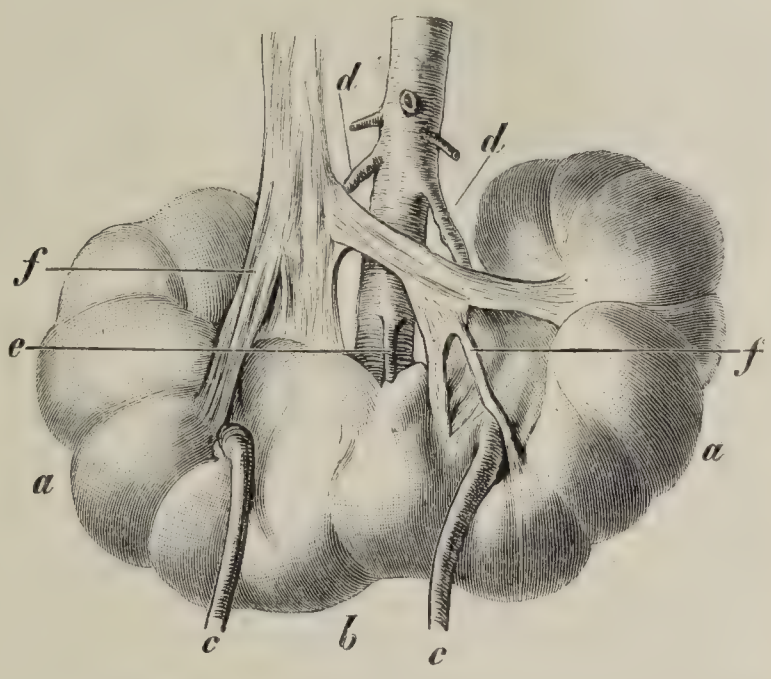

Fig. 652. Hufeisenniere von einem Neugeborenen. *a* Nieren. *b* Verbindungsstück. *c* Ureteren. *d* Nierenarterien. *e* Überzählige Nierenarterie. *f* Nierenvenen. Nat. Gr.

Einseitige Dystopie betrifft am häufigsten die linke Niere, welche dabei der Mittellinie genähert und nach abwärts in die Gegend des Kreuzbeins gerückt ist. Die Nierengefäße besitzen einen abnormen Ursprung; der Ureter ist verkürzt.

Erworbene Verlagerungen der Nieren kommen am häufigsten bei Frauen vor, betreffen meist die rechte Niere und werden nach Wolkow und Delitzin teils durch eine Insuffizienz der Konfiguration der paravertebralen Nischen, teils durch eine Insuffizienz der vorderen Bauchwand, welche das intraabdominale Gleichgewicht stört, bedingt. Nach Büdinger ist die Veranlassung in Erschlaffung des Zellgewebes um die Nieren aus verschiedenen Ursachen zu suchen. Die Niere besitzt dabei Gefäße mit normalem Ursprung, und der Ureter ist nicht verkürzt, sondern geschlängelt oder abgeknickt. Endlich ist die Niere leicht verschiebbar und wird daher als **Wanderniere** bezeichnet.

Störungen im feineren Aufbau der Nieren können in mangelhafter Ausbildung der tubuli contorti oder der Marksubstanz, an umschriebenen Stellen oder über die ganze Niere verbreitet, bestehen und zu **fötalen Riesennieren, angeborene Cystennieren** und **Geschwülsten** Veranlassung geben.

Ähnliche Veränderungen werden auch bei Tieren beobachtet. (R. Meyer, Schenkl, Beck.)

Von **Mißbildungen des Ureters** und **des Nierenbeckens** kommt am häufigsten eine einseitige oder beiderseitige Verdoppelung des Nierenbeckens, sowie des Ureters vor. Eine mehrfache Teilung des Nierenbeckens, wobei sich eine größere Zahl von schlauchartigen Nierenkelchen bildet, ist dagegen sehr selten.

Die Verdoppelung der Ureteren ist entweder auf den oberen Teil beschränkt oder erstreckt sich auch auf den untersten Teil, so daß sie getrennt in die Harnblase einmünden, wobei die Ureteren meist gekreuzt verlaufen.

Sowohl normale als mißbildete Ureteren können an abnormer Stelle ausmünden. So kann ein Ureter beim Mann auf dem Colliculus seminalis oder in einem Samenbläschen oder im Rektum, beim Weibe in der Urethra, in der Vagina oder im Uterus ausmünden.

In seltenen Fällen bilden sich im Ureter Schleimhautduplikaturen, die als Klappen wirken, sowie Knickungen. Es kommt ferner auch eine angeborene Atresie eines Ureters oder eines Nierenbeckens oder einzelner Nierenkelche vor, alles Veränderungen, durch welche der Abfluß des Urins behindert und Hydronephrose (§ 264) herbeigeführt werden kann. Nach Boström, Tangl und anderen kann sich bei Verschluß des unteren Ostiums der erweiterte Ureter in Form einer Blase in die Harnblase vorstülpen und dadurch die Entleerung des anderen Ureters behindern, oder auch die Urethralöffnung verlegen, letzteres dann, wenn das Ende des blinden Ureters bis an die Blasenmündung hinunterrückt.

Literatur.

Arnold, J., *Angeb. einseitige Nierenschrumpfung mit Cystenbildung, B. v. Ziegler VIII 1890.*

Ballowitz, *Angeb. einseitiger Nierenmangel, Virch. Arch. 141. Bd. 1895 (Lit.).*

Beck, *Nieren mit gehemmter Entwicklung, V. A. 173. Bd. 1903.*

Boström, *Beitr. zur pathol. Anatomie der Niere, Freiburg 1884.*

Büdinger, *Wanderniere, Mitt. a. d. Grenzgeb. 1899.*

Burckhardt, *Dilatation d. Ureteren m. Vorwölbung in die Blase, Z. f. a. P. VII 1896.*

Busse, *Cystennieren u. Entwicklungsstörungen V. A. 175. Bd. 1904.*

Gruber, *Nierenverlagerungen, Virch. Arch. 68. Bd. 1876.*

Hoffmann, *Umwandlung der Samenblasen in Harnleiter, Arch. d. Heilk. XIII 1872.*

Jores, *Krankheiten d. Nieren, Ergebn. d. allg. P. VI. Jahrg. Wiesb. 1901.*

Kolisko, *Beitr. z. pathol. Anatomie der Ureteren, Wien. klin. Woch. 1889.*

Landau, *Die Wanderniere der Frauen, Berlin 1882.*

Meschede, *Mangel einer Niere, Virch. Arch. 33. Bd. 1885.*

Meyer, R., *Entwicklungsstörungen der Niere, V. A. 173. Bd. 1903.*

Neelsen, *Beitr. z. pathol. Anatomie der Ureteren, Beitr. v. Ziegler III 1888.*

Palmer, *Bildungsanomalien des uropoetischen Systems, Prag. med. Woch. 1891.*

Perl, *Kompensatorische Nierenhypertrophie, Virch. Arch. 56. Bd. 1872.*

Peters, *Ureterenmißbildungen, I.-D. Freiburg 1899.*

Risel, *Nierenhypoplasie, I.-D. Freiburg i. B. 1903.*

Rosenstein, *Über komplementäre Hypertrophie der Niere, Virch. Arch. 53. Bd. 1871.*

Sankott, *Agenesie der linken Niere, D. Arch. f. klin. Med. 58. Bd. 1898.*

Schenkl, *Fötale Riesenniere, V. A. 173. Bd. 1903.*

Schlagenhaufer, *Pathologie d. Niere, Ergebn. d. a. Path. VIII, 1. 1904 (Lit.).*

Schütze, *Die Wanderniere, Berlin 1888.*

Schwalbe, *Kongenitale Nierenverlagerung, Virch. Arch. 146. Bd. 1896.*

Schwarz, *Abnorme Ausmündung der Ureteren, Beitr. v. Bruns XV 1895 (Lit.)*

Strube, *Kongen. Lage u. Bildungsanomalien d. Nieren, Virch. Arch. 137. Bd. 1894.*

Tangl, *Bildungsfehler der Urogenitalorgane, Virch. Arch. 118. Bd. 1889.*

Weigert, *Über einige Bildungsfehler der Ureteren, Virch. Arch. 70. Bd. 1877, und Zwei Fälle von Mißbildung eines Ureters und einer Samenblase, ib. 104. Bd. 1886.*

Wolkow u. Delitzin, *Die Wanderniere, Berlin 1899 (Lit.).*

2. Die Störungen der Blutzirkulation in den Nieren und deren Folgen. Embolie der Nierenarterien. Arteriosklerotische Nierenschrumpfung.

§ 247. **Kongestive Hyperämie** der Nieren ist entweder die Folge einer Erhöhung des Aortendruckes oder einer Relaxation der Nierenarterien. Da die Absonderung des Harnes in erster Linie von dem Druck und der Geschwindigkeit des Blutstromes in den Glomeruli abhängig ist, so wird bei Nierenkongestion die Abscheidung des Urins gesteigert.

Stauungshyperämie der Nieren ist meist die Folge allgemeiner Zirkulationsstörungen, weit seltener ist sie durch lokale Ursachen bedingt. Zu ersteren geben namentlich Lungen- und Herzleiden Veranlassung, zu letzteren Thrombose der Vena cava oder der Nierenvenen selbst. Diese kommt am häufigsten bei marantischen Kindern vor, kann sich indessen auch an entzündliche, sowie an andere Nierenerkrankungen anschließen, welche mit einer partiellen Verödung der Nierengefäße verbunden sind.

Wird der Blutabfluß aus den Nieren plötzlich gehemmt, so tritt eine blutige Anschoppung ein, wodurch die Niere mächtig anschwillt und ein dunkel violett- oder schwarzrotes Aussehen erhält. Schon sehr bald stellen sich Hämorrhagien ein, und zwar sowohl in der Rinde und unter der Kapsel, als in der Marksubstanz, so daß die Bowman'schen Kapseln und die Harnkanälchen sich großenteils mit Blut anfüllen.

Erfolgt der Verschluß der Venen langsam, so findet das Blut teilweise einen Ausweg durch kleine Gefäße, welche aus der Niere in die Kapsel eintreten und ihr Blut an kleine Venen abgeben, welche in das Gebiet der Venae phrenicae, lumbales und suprarenales gehören. Infolgedessen stellt sich nur Ödem der Niere ein, und es treten nur wenige rote Blutkörperchen aus den Gefäßen aus.

Ist eine absolute Behinderung des Blutabflusses aus den Nieren dauernd, so verfällt das Drüsengewebe der Nieren der Nekrose, der Verfettung und dem Zerfall.

Ist die Stauung minder hochgradig, z. B. so, wie sie bei unkompensierten Herzfehlern vorkommt, so ist die Schwellung der Nieren nur gering, dagegen sind sie dunkel blaurot, cyanotisch. Längere Dauer des Prozesses führt zu **cyanotischer Induration,** wobei die Nieren allmählich auffallend hart und fest werden. Gleichzeitig wird die Rinde wieder etwas blasser, mehr graurot und dem Verlauf der Venen entsprechend rot gestreift.

Bei kurzem Bestande der Stauung sind die Nierengefäße durchgehends stark mit Blut gefüllt, Venen und Kapillaren oft erheblich dilatiert. Im Kapselraum mancher Glomeruli, sowie in zahlreichen Harnkanälchen findet sich etwas Flüssigkeit, welche beim Kochen körnige Niederschläge von Eisweiß liefert und zuweilen auch rote Blutkörperchen enthält. In einzelnen Harnkanälchen finden sich ferner hyaline, durchsichtige, farblose Ausgüsse, Harnzylinder, welche aus Eiweißmassen, die mit dem Harnwasser aus den Glomeruli austreten und innerhalb der Harnkanälchen erstarren, entstanden sind. Endlich enthalten einzelne Epithelzellen, und zwar hauptsächlich diejenigen der Schleifenschenkel, braune und gelbe Körner, welche sich aus dem Farbstoff der ausgetretenen und innerhalb der Harnkanälchen sich auf-

lösenden Blutkörperchen gebildet haben. Sind kurz vor der Untersuchung aus irgendeinem Glomerulus reichlichere Mengen von Blutkörperchen ausgetreten, so kann der Kapselraum oder das zugehörende Harnkanälchen von ihnen oder von ihren Zerfallsprodukten mehr oder weniger dicht erfüllt sein.

Hat die Stauung bereits längere Zeit gedauert und ist die Niere induriert, so erscheint das Bindegewebe zwischen den Harnkanälchen etwas verbreitert, die Blutgefäße sind weit und klaffend, die Kapillarwände und die Adventitia der Venen verdickt. Zuweilen stellen sich auch leichte, zellige Infiltrationen ein.

Von den Epithelien der Harnkanälchen sind manche verfettet und enthalten infolgedessen kleinere und größere Fetttropfen, so namentlich die Epithelien der gestreckten Kanäle der Marksubstanz. Die Glomeruli sind meist nicht sichtlich verändert, doch ist häufig da und dort ein Glomerulus zu einer homogenen Kugel verödet und das zugehörige Harnkanälchen verengert, kollabiert, atrophisch.

Literatur über Stauungshyperämie und deren Folgen.

Braun, *Induratio cyanotica renum., Monatsber. f. Urologie 1901.*
von François, *Du rein cardiaque et de l'oelème renal, Montpellier 1881.*
Hortolès, *Étude du processus histologique des néphrites, Paris 1881.*
Lépine, *Die Fortschritte der Nieren-Pathologie, Berlin 1884.*
Litten, *Untersuch. über den hämorrhagischen Infarkt, Berlin 1877.*
Litten u. Buchwald, *Veränd. d. Niere nach Unterbindung der Vene, V. A. 66. Bd. 1876.*
Posner, *Studien über pathologische Exsudatbildung, Virch. Arch. 79. Bd. 1880.*
Runeberg, *Studien üb. Transsudationsprozesse, D. Arch. f. klin. Med. XXXII 1883.*
Schmaus u. Horn, *Ausgang d. cyanotischen Induration in Granularatrophie, Wiesb. 1893.*
Senator, *Die Albuminurie im gesunden u. kranken Zustande, Berlin 1882.*
Singer, *Über die Folgen der Verschließung d. Nierenvene, Zeitschr. f. Heilk. VI 1885.*
Weissgerber u. Perls, *Entstehung der Fibrinzylinder usw, Arch. f. exp. Path. VI 1877.*
Ziegler, *Ursachen der Nierenschrumpfung, D. Arch. f. klin. Med. 25. Bd. 1878.*

§ 248. Wird der Nierenarterienstamm oder ein Ast desselben durch einen Embolus verstopft, so pflegt sich, da die Nierenarterien arterielle Anastomosen nicht besitzen, eine **ischämische Nekrose** einzustellen.

Gleich nach Aufhebung der Zirkulation ist der betroffene Nierenabschnitt noch unverändert. Nach wenigen Stunden dagegen stirbt das Gewebe ab und gewinnt mehr und mehr ein trübes, blaß grauweißes oder gelblichweißes, lehmartiges Aussehen, während sich in der Umgebung mehr oder weniger ausgedehnte Hyperämie und Hämorrhagie einstellen.

Die Blutung ist meist nur gering und auf die Randzone des Herdes beschränkt, so daß also ein **anämischer, von einem hämorrhagischen Saum umgebener Infarkt** entsteht.

Der Niereninfarkt bildet danach in den ersten Tagen einen meist regelmäßig gestalteten, abgestutzten, kegelförmigen Herd von glanzloser, matt-gelblichweißer oder graugelber Farbe, innerhalb welches das Gewebe abgestorben und kernlos (Fig. 653 *c*, *d*) geworden ist. In seiner Umgebung ist das Gewebe hyperämisch und zum Teil von Hämorrhagien (*g*) durchsetzt oder auch zellig infiltriert (*f*), so daß man einen roten und einen grauen Saum unterscheiden kann.

Die kleinsten Niereninfarkte sind etwa erbsengross; meist sind sie indessen größer, haben an ihrer Basis eine Breite von 4—10 mm und

reichen von der Nierenoberfläche bis in die Mitte der Rinde oder bis an die Grenze von Rinde und Marksubstanz; gelegentlich können sie auch noch größer werden und einen Dritteil der Niere oder sogar die ganze Niere umfassen, wobei indessen zu bemerken ist, daß bei größeren anämischen Infarkten und bei Totalnekrose der einen Niere in der äußersten Rinde meist kleine Gewebsinseln, welche von Kapselgefäßen Blut empfangen, sich erhalten.

Der anämische **Niereninfarkt** ist bei Kaninchen bequem **experimentellen** Studien zugänglich, indem man durch Injektion von Weizengries in die Blutbahn oder durch operative Unterbindung eines Nierenarterienastes kleinere oder größere Gebiete außer Zirkulation setzt. Man erhält Bilder, die den feineren Veränderungen der Infarkte in menschlichen Nieren vollkommen entsprechen. Die Nierenepithelien sind

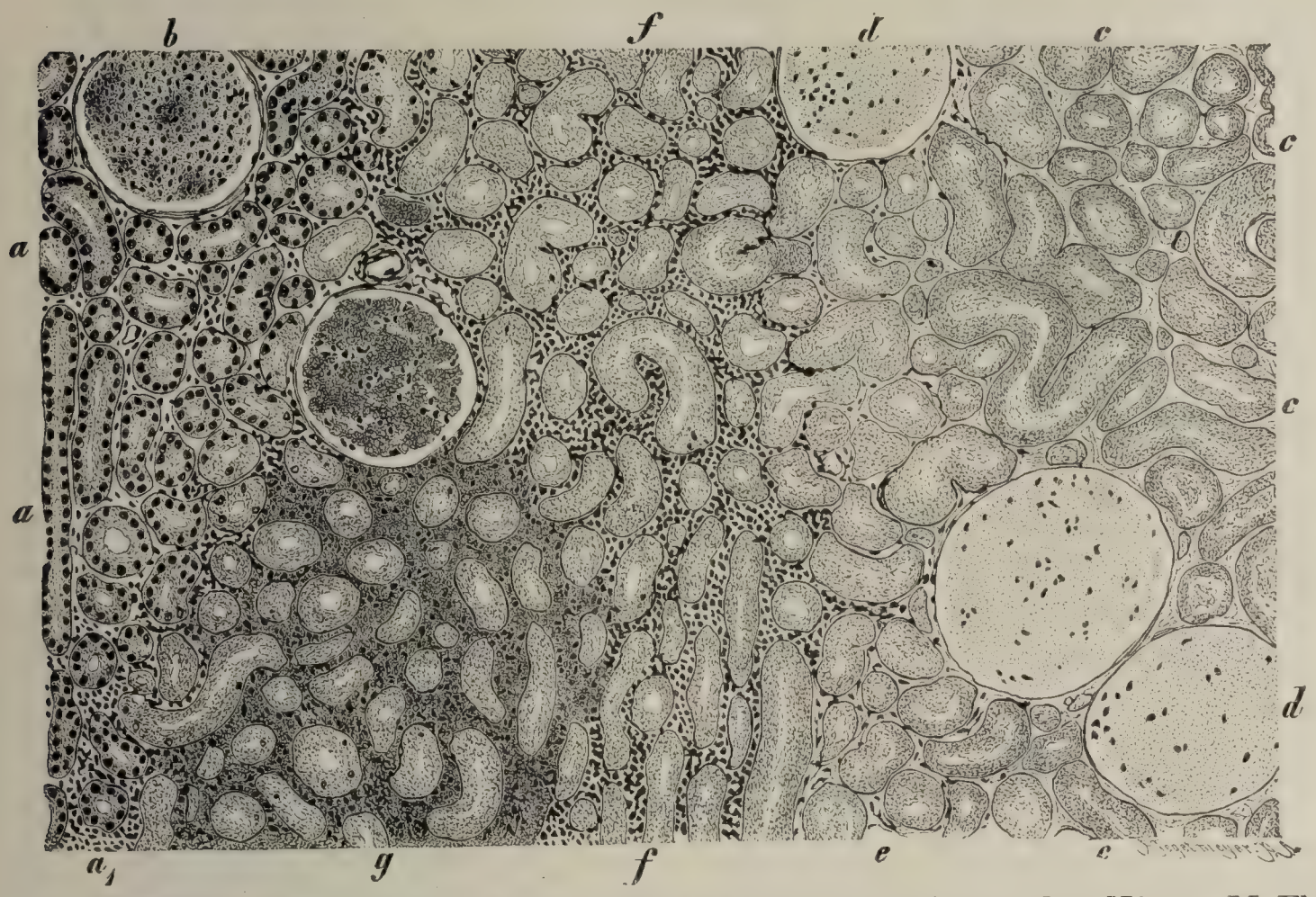

Fig. 653. Randpartie aus einem anämischen Infarkt der Niere (M. Fl. Häm. Eos.). *a* Normale Harnkanälchen in normalem Stroma. a_1 Normale Harnkanälchen in einem zellig infiltrierten Stroma. *b* Normaler Glomerulus. *c* Nekrotisches kernloses Gewebe mit körnigen Gerinnungen in den Kanälchen. *d* Nekrotischer geschwollener Glomerulus mit spärlichen Kernen. *e* Kernloses Harnkanälchen innerhalb eines noch kernhaltigen Stromas. *f* Zellig, *g* hämorrhagisch infiltriertes nekrotisches Gewebe. Vergr. 50.

sehr empfindlich gegenüber einer Blutabschneidung. Schon nach zweistündiger Unterbindung gehen trotz Wiederherstellung der Zirkulation zahlreiche Epithelien zugrunde (Brodersen), wobei das Protoplasma seine Granulationen verliert und der Kern degeneriert. Schwund des Kernes durch Auflösung ist an das Bestehen einer, wenn auch geringen, Saftströmung gebunden und erfolgt daher im Zentrum des Infarkts weit langsamer als in den Randzonen. In Kaninchennieren ist bei temporärer Abklemmung oder am Infarktrande nach einiger Zeit auch Kalkablagerung in den geschädigten Epithelien (v. Kossa) vorhanden, die nach Roehl auf eine gehemmte Kalksekretion zu beziehen ist. Bei dauernder Ligatur kann sich nach Monaten echter Knochen entwickeln (Poscharissky). Sehr lebhafte Stoffwechselveränderungen spielen sich am Rande des Infarkts ab, an den Zellen, die geschädigt sind, aber am Leben bleiben können. Hier tritt in den Epithelien und im Bindegewebe granuläres Fett (Fischler)

und Glykogen (GIERKE) auf; desgleichen beladen sich auch die in einer geschlossenen Zone vordringenden Leukocyten mit beiden Substanzen, während das tote Gewebe des Infarkts selbst fett- und glykogenfrei bleibt.

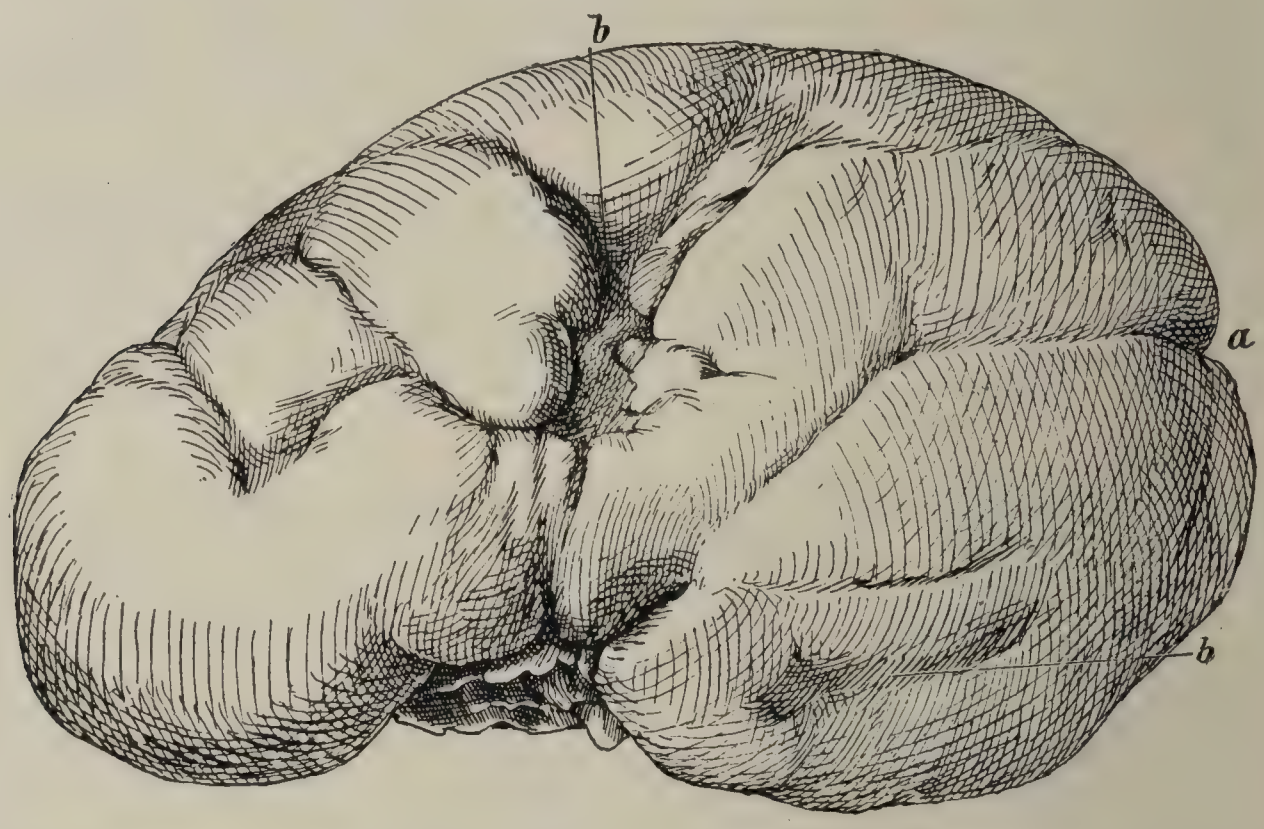

Fig. 654. Niere mit fötalen Furchen (*a*) und embolischen Narben (*b*). Um 1/4 verkleinert.

Das Gewebe, welches infolge der Ischämie nekrotisch geworden ist, verfällt im Laufe der Zeit der Auflösung und wird resorbiert, während in der Umgebung sich Gewebswucherung einstellt, wobei von den Nierenepithelien aus riesenzellenartige Gebilde entstehen können (RÖSSLE).

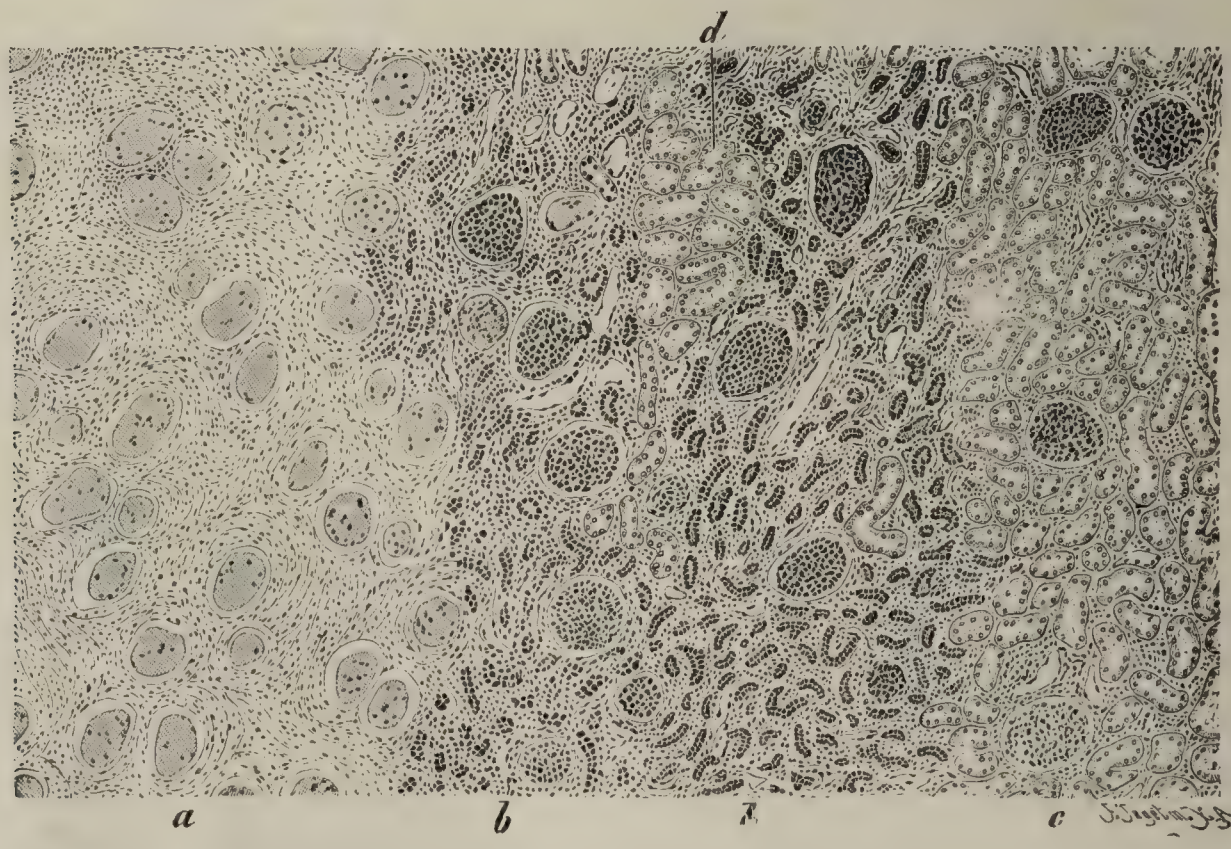

Fig. 655. Randgebiet einer embolischen Narbe (M. Fl. Häm. Eos.). *a* Narbe ohne Kanälchen mit verödeten Glomeruli. *b* Induriertes Gewebe mit atrophischen Kanälchen und erhaltenen Glomeruli. *c* Normales Rindengewebe. *d* Insel normaler Harnkanälchen in der Narbe. Vergr. 30.

Nach Verlauf von Wochen und Monaten findet sich an Stelle des Infarkts eine mehr oder weniger tief eingezogene **Narbe** (Fig. 654 *b*), welche je nach der Größe der Nekrose bald nur die äußeren Teile der Rinde einnimmt, bald die ganze Dicke der Rinde durchsetzt oder auch noch Markkegel in Mitleidenschaft zieht. Das Gewebe der Narbe ist bald weiß oder grauweiß, bald rötlich, zuweilen stellenweise schwarz oder braun pigmentiert und besteht im wesentlichen aus einem Bindegewebe, welches hyaline Knötchen, die Reste der untergegangenen Glomeruli, einschließt (Fig. 655 *a*). Das Innere der Narbe entbehrt der Harnkanälchen vollkommen, in den Randzonen des bindegewebig verhärteten Gewebes liegen dagegen noch kleine Harnkanälchen (*b*), welche atrophische, außer Funktion gesetzte Kanälchen darstellen, die manchmal einen kolloiden Inhalt enthalten.

Die regenerative Wucherung, welche sich in der Umgebung des nekrotischen Herdes einstellt, produziert sowohl Bindegewebe als Epithelzellen, doch werden, selbst wenn sich frühzeitig wieder eine Zirkulation durch Blutzufluß aus benachbarten Kapillaren oder aus Anastomosen mit Kapselgefäßen oder durch Wiedereröffnung der Blutbahnen infolge von Schrumpfung des embolischen Pfropfes einstellt, die Harnkanälchen und Glomeruli größtenteils nicht wieder hergestellt, und es hinterlassen daher embolische Infarkte stets eingezogene Narben.

Je nach Zahl und Größe der embolischen Narben erleidet selbstverständlich die Niere sehr verschieden hochgradige Veränderungen. Sind dieselben zahlreich und zugleich groß, so kann die Niere im ganzen sich bedeutend verkleinern und eine besondere Form der Schrumpfniere, die man passend als **embolische Schrumpfniere** bezeichnet, bilden.

Literatur über embolische und experimentelle Niereninfarkte.

Argutinski, *Beiträge zur normalen u. patholog. Anatomie der Niere 1877.*
Brodersen, *Zweistündige Unterbindung d. Arteria renalis, I.-B. Rostock 1904.*
Ferrarini, *Guaribilità funzionale delle lesioni prodotte nel rene dall' ischemia temporanea. Rivist Venet. di Sc. medich. XX 1903.*
Fischler, *Fettgehalt in Niereninfarkten V. A. 170. Bd. 1902.*
Foà, *Über Niereninfarkt, Beitr. v. Ziegler V 1889.*
Frühwald, *Hämorrhag. Infarkt nach Cholera infantum, Jahrb. f. Kinderheilk. 23. Bd. 1885.*
Gierke, *Glykogen im Stoffwechsel, Beitr. v. Ziegler 37. Bd. 1904.*
Guillebeau, *Über die Ätiologie der hämorrhag. Infarkte, Bern 1880.*
Jores, *Krankh. d. Nieren. Ergebnisse d. allg. Path. VI. Jahrg. Wiesbaden 1901.*
Israel, *Die anämische Nekrose der Nierenepithelien, Virch. Arch. 123. Bd. 1891.*
v. Kossa, *Künstlich erzeugbare Verkalkungen, B. v. Ziegler 29. Bd. 1901.*
Litten, *Untersuch. über den hämorrhagischen Infarkt, Berlin 1879.*
Poscharissky, *Heteroplastische Knochenbildung, B. v. Ziegler, 38. Bd. 1905.*
Ribbert, *Niereninfarkte, Virch. Arch. 155. Bd. 1899.*
Rössle, *Störungen in d. Regeneration v. Nierenepithelien, V. A. 170. Bd. 1902.*
Roehl, *Kalkablagerung u. -abscheidung in d. Niere, Beitr. v. Ziegler VII Suppl. 1905.*
Weigert, *Über pathologische Gerinnungsvorgünge, Virch. Arch. 79. Bd. 1880.*

§ 249. Werden den Nieren zufolge allgemeiner Anämie oder zufolge von Kontraktionszuständen der Arterien (Epilepsie, Tetanus, Bleikolik) zu geringe Mengen von Blut zugeführt, so stellt sich eine durch mehr oder minder ausgesprochene Blässe charakterisierte **Anämie** ein, bei welcher die Nieren ein graurötliches oder schließlich grauweißes Aussehen erhalten. Dauert die Anämie längere Zeit an, so kann es zu einer fettigen Degeneration des sezernierenden Drüsenparenchyms kommen.

Erleiden im hohen Alter oder unter Verhältnissen, unter denen Arteriosklerose auftritt, die Blutgefäße der Niere, insbesondere die Vasa interlobularia und afferentia oder die Kapillaren der Glomeruli, Veränderungen, welche zu Wandverdickungen und zu Verengerungen oder sogar zu Obliteration des Lumens führen, so stellt sich auch in dem von den betreffenden Gefäßen funktionell abhängigen oder von ihnen mit Blut versorgten Gebiet eine nach Maßgabe der Gefäßobliteration fortschreitende Atrophie ein, welche je nach ihrem Auftreten als **senile** und als **arteriosklerotische Nierenatrophie** bezeichnet werden kann.

Beginnt der Prozeß der Verengerung und Obliteration der Gefäßbahn an den Glomeruli und den Vasa afferentia, so wandeln sich die betreffenden Glomeruli allmählich in kernarme und schließlich kernlose Knötchen (Fig. 656 *d*) um, indem die Gefäßobliteration sowohl einen Verlust des die Gefäße bedeckenden Epithels (*b*) als auch der Endothelkerne der Kapillaren und schließlich auch des Kapselepithels herbeiführt. Die Kapillaren selbst werden durch hyaline Verdickung ihrer Wände und durch Verschluß des Lumens so verändert, daß sie nicht mehr als solche zu erkennen sind, und der ganze Gefäßknäuel sich aus homogen aussehenden Segmenten zusammensetzt.

Fig. 656. Senile Atrophie der Niere (Alk. Karm.). *a* Normales Harnkanälchen. *b* Normaler Glomerulus. *c* Stroma mit Blutgefäßen. *d* Atrophischer verödeter Glomerulus. *e* Kleine Arterie, deren Intima etwas verdickt ist. *f* Atrophische kollabierte Harnkanälchen. Vergr. 200.

Die den schrumpfenden Glomerulus umschließende Kapsel kann sich dabei etwas verdicken, doch pflegt die Verdickung gering zu sein.

Mit der Verödung der Glomeruli verbindet sich stets auch eine Atrophie der zu dem verödeten Glomerulus gehörenden Harnkanälchen (*f*), welche dabei an Umfang verlieren und sich in kleine Röhren umwandeln, deren Epithel nur noch aus kleinen, mit kernfärbenden Farbstoffen sich gut färbenden Zellen besteht.

Ist die Verödung der Gefäße nur auf vereinzelte Glomeruli beschränkt, so bilden sich makroskopisch nur wenig auffällige Veränderungen aus, doch kann man die athrophischen Stellen zum Teil an kleinen narbigen Einziehungen erkennen, und es zeigt eine aufmerksame Betrachtung der Nieren von Greisen, daß solche Atrophien nicht selten sind.

Weit hochgradiger werden die Veränderungen, wenn die Nierengefäße der Sitz einer **progressiven Arteriosklerose** sind, und es kommt infolgedessen nicht nur zu vereinzelten, sondern oft auch zu zahlreichen narbigen Einziehungen, welche der Oberfläche der Nieren ein höckeriges oder granuliertes Aussehen (Fig. 657) verleihen und zugleich eine mehr oder minder erhebliche, oft sehr hochgradige Verkleinerung der Nieren, bedingt durch Schwund eines großen Teils der funktionierenden Rinden-

substanz, verursachen, so daß man den daraus resultierenden Zustand als **arteriosklerotische Schrumpfniere** bezeichnen kann.

Der Grund zu dieser hochgradigen Schrumpfung ist darin gegeben, daß nicht nur vereinzelte, sondern zahlreiche Glomeruli (Fig. 658 *b*, *c*, *d*)

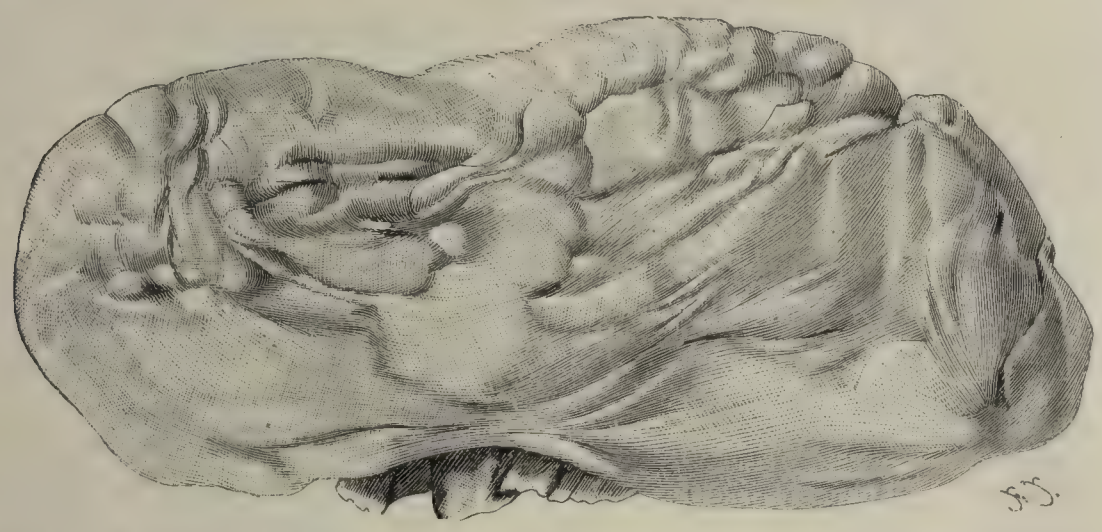

Fig. 657. Arteriosklerotische Schrumpfniere. Natürl. Größe.

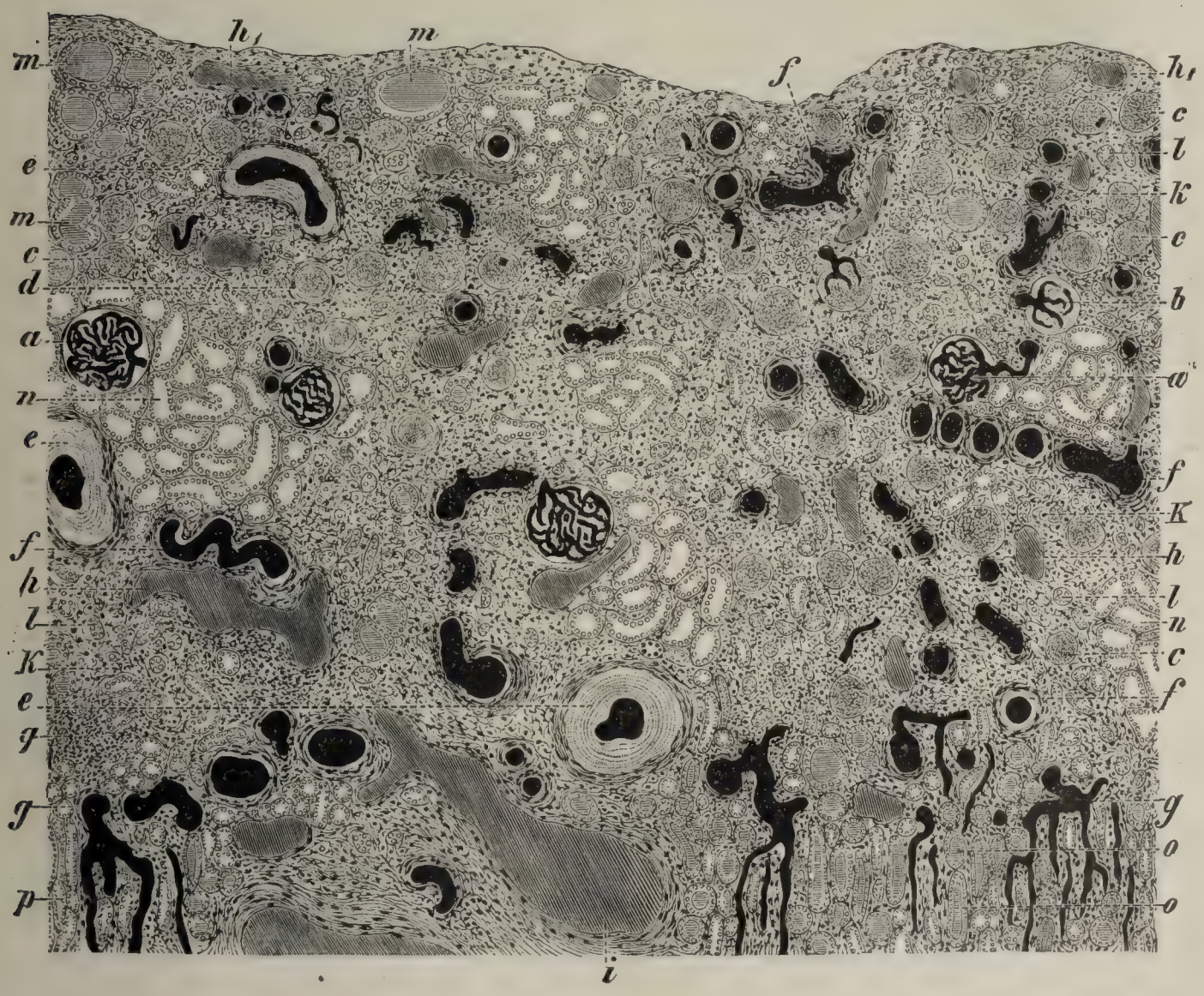

Fig. 658. Schnitt durch die Rinde einer arteriosklerotischen Schrumpfniere (Arterien und Glomeruli mit Berlinerblau injiziert, der Schnitt mit Alaunkarmin gefärbt). *a* Erhaltene funktionierende Glomeruli. *b* Partiell, *c* total verödete Glomeruli ohne verdickte Kapsel. *d* Verödeter Glomerulus mit verdickter Kapsel. *e* Arterienstämme mit stark verdickter Intima. *f* Interlobuläre, vielfach geschlängelte und der Oberfläche nahezu parallel gelagerte Arterien. *g* Zur Marksubstanz ziehende erweiterte Arterien. *h*, h_1 Interlobuläre und subkapsuläre Venen. *i* Großer Venenstamm. *k* Verödetes Gewebe mit spärlichen atrophischen Kanälchen (*l*). *m* Cystisch dilatierte Kanälchen mit kolloidem Inhalt. *n* Normale Kanälchen. *o* Kanälchen der Marksubstanz mit Kolloidzylindern. *p* Offene Kanäle der Marksubstanz. *q* Zellreiche Herde. Vergr. 50.

veröden und für Blut undurchgängig werden und daß auch die größeren interlobulären Arterien (Fig. 658 *e* und Fig. 659 *a*) durch Verdickungen der Intima verengt werden, so daß auch die vielleicht noch offenen Glomeruli nicht mehr hinlänglich oder auch gar kein Blut mehr erhalten.

Mit der Verödung der Glomeruli geht auch eine Atrophie der Harnkanälchen (Fig. *d*, *e*) parallel, so daß über größere Bezirke (Fig. 658 *k*) die Kanälchen alle zusammenfallen und nur noch kleine oder auch gar keine Epithelzellen mehr enthalten.

Durch das Zusammensinken der Rindensubstanz werden die senkrecht zur Oberfläche verlaufenden interlobulären Arterien oft abgeknickt und nehmen einen geschlängelten oder spiralig gewundenen Verlauf (Fig. 658 *f*). Das Blut, das nicht mehr die Rinde durchströmen kann, drängt sich in verstärktem Maße nach den Arteriolae rectae der Marksubstanz (*g*) und führt zur Dilatation derselben.

Das Bindegewebe der atrophischen Bezirke ist meist wenig verändert, erscheint aber durch das Zusammenrücken der einzelnen Bestandteile mächtiger und zugleich kernreicher (*k*) als normal und kann tatsächlich auch mehr Zellen (*q*) als normal enthalten.

Fig. 659. Arteriosklerotische Schrumpfniere (Alk. Karm.). *a* Arterie mit fibrös verdickter Intima. *b* Total verödeter Glomerulus. *c* Kollabierte nicht verdickte Kapsel. *d* Kollabierte, mit kleinen Zellen gefüllte Harnkanälchen. *e* Leere kollabierte Kanälchen. *f* Kanälchen mit geschichteten und ungeschichteten Kolloidzylindern. *g* Erweitertes Kanälchen mit Epithelzylinder. *h* Cyste mit geschichteten Kolloidkugeln. *i* Stroma. Vergr. 150.

Nicht selten stellt sich in den außer Funktion gesetzten Harnkanälchen eine Produktion hyaliner Massen von Kolloid (Fig. 658 *m*, *o* und Fig. 659 *f*, *g*, *h*) ein, welches meist in Form zylindrischer Gebilde die Kanäle erfüllt und bei stärkerer Entwicklung sie zum Teil auch zu Cysten (Fig. 658 *m*) mit hyalinem, meist etwas gelblich gefärbtem, kolloidem Inhalt erweitert. In seltenen Fällen bildet das Kolloid auch zahlreiche geschichtete Kugeln (Fig. 659 *h*) innerhalb der Cysten.

Die arteriosklerotische Schrumpfniere ist gewöhnlich hellrot oder graurot gefärbt, doch kann sie bei Eintritt einer Verfettung stellenweise grauweiße oder weiße Fleckung zeigen. Die Schrumpfung entwickelt sich sehr langsam. Der Eiweißgehalt des Urins ist bei reinen Formen stets gering, und es kann der Urin zeitweise auch eiweißfrei sein. In ihrer reinen Form ist sie eine primäre Gefäßerkrankung, die durch verschiedene Schädlichkeiten (Bleivergiftung) verursacht sein kann. Daneben tritt aber die progressive Gefäßverödung, verbunden mit Wandverdickungen der größeren Arterien, auch als eine Teilerscheinung der chronischen indurativen Nephritis auf, und es lassen sich danach die letztgenannte Erkrankung und die arteriosklerotische Nierenschrumpfung nicht streng voneinander trennen.

Literatur über arteriosklerotische Nierenschrumpfung.

Gull u. Sutton, *Med.-chir. Transact. 1872.*
Hoffa, *Über Nephritis saturnina, I.-D. Freiburg 1883.*

Jakob, *Bleivergiftung und Schrumpfniere, Dtsch. med. Wochenschr. 1886.*
Jores, *Arteriosklerose d. kleinen Organarterien und Nephritis, V. A. 178. Bd. 1904.*
Lemcke, *Chron. interstit. Nephritis u. Endarteriitis, D. Arch. f. klin. Med. XXXV 1884.*
Lépine, *Fortschritte der Nierenpathologie, Berlin 1884.*
Leyden, *Über Nierenschrumpfung und Nierensklerose, Zeitschr. f. klin. Med. II 1880; Pathol. Anat. der Bleiniere, Zeitschr. f. klin. Med. VII 1883.*
Martin, *Pathogénie des scléroses dystrophiques, Rev. de méd. 1886.*
Prym, *Veränd. d. arteriellen Gefäße bei interstitieller Nephritis. V. A. 177. Bd. 1904.*
Thoma, *Zirkulationsstörung bei chron. interst. Nephritis, Virch. Arch. 71. Bd. 1877.*
Ziegler, *Über die Ursachen d. Nierenschrumpfung nebst Bemerk. üb. die Unterscheidung verschiedener Formen der Nephritis, D. Arch. f. klin. Med. 25. Bd. 1878.*

3. Regeneration und Hypertrophie des Nierengewebes.

§ 250. Gehen durch irgendwelche krankhaften Vorgänge Nierenepithelien verloren, ohne daß dabei das Stroma der Niere zerstört wird, so kann das restierende Epithel diesen Verlust in kurzer Zeit durch **regenerative Wucherung** wieder ersetzen, und es kann das neugebildete Epithel bei normalen Zirkulationsverhältnissen weiterhin auch die sekretorische Tätigkeit der Niere wieder übernehmen. Führt die schädliche Einwirkung auch zum Untergang der sezernierenden Nierengefäße, so bleibt die Regeneration des Epithels entweder ganz (Glomeruli) aus, oder es findet zwar eine teilweise Regeneration des Epithels (der Harnkanälchen) wieder statt; es gelangt dasselbe aber nicht zur Funktion und bleibt danach auch klein und unentwickelt.

Wird eine Niere verletzt, so bildet sich am Orte der **Verletzung,** ähnlich wie dies nach der Bildung ischämischer Infarkte (§ 248) geschieht, eine Granulationswucherung und weiterhin eine **Bindegewebsnarbe,** welche entweder gar keine oder nur unentwickelte Harnkanälchen enthält. Soweit sich aus dem histologischen Befunde entnehmen läßt, findet in der Zeit der Heilung im Wundgebiete zwar eine Wucherung des Epithels statt, und es können sich vielleicht auch neue Drüsenkanäle bilden, allein es kommt nicht zur Bildung funktionierender Kanälchen, und es werden auch keine Glomeruli neu gebildet.

Geht Nierengewebe in größerem Umfange verloren, geht z. B. eine Niere durch krankhafte Prozesse zugrunde oder wird dieselbe exstirpiert, so erfährt das restierende Nierenparenchym bei normalen Ernährungs- und Zirkulationsverhältnissen eine **kompensatorische Hypertrophie,** welche so weit geht, daß die Masse des funktionierenden Nierengewebes ungefähr die ursprüngliche Masse wieder erreicht. Intrauterin und auch noch eine gewisse Zeit nach der Geburt kann diese Hypertrophie zum Teil durch Bildung neuer Glomeruli und neuer Kanälchen erfolgen. Späterhin stellt sich nur eine unter Vermehrung der Epithelien und der Gefäßwandzellen sich vollziehende Vergrößerung der bereits vorhandenen Glomeruli und der Harnkanälchen ein (Galeotti).

Bei partieller Verödung des Nierengewebes können auch die gesunden Teile der gleichen Niere eine Arbeitshypertrophie eingehen.

Das Gewicht beider Nieren beträgt nach Thoma (*Untersuchungen über die Größe und das Gewicht der Bestandteile des Körpers, Leipzig 1882*) bei Neugeborenen 23 g, im Alter von 6 Monaten 44 g, am Ende des ersten Jahres 62 g, im Alter von 10 Jahren 165 g, im Alter von 20 Jahren 285 g, im Alter von 25 Jahren 304 g. Das Gewicht der einen Niere eines Erwachsenen kann schon unter normalen Verhältnissen von demjenigen der anderen um 30—40 g differieren.

Nach LEICHTENSTERN beträgt der Durchmesser eines normalen Glomerulus 135—225 μ, derjenige eines gewundenen Harnkanälchens 49—79 μ, derjenige eines geraden 26—49 μ. In hypertrophischen Nieren steigt der erste auf 188—402 μ, der zweite auf 49—131 μ, der letzte auf 49—89 μ.

Bei der Regeneration des Nierenepithels können sich auch vielkernige Riesenzellen bilden (RÖSSLE, ELLERMANN).

Die Nierenkapsel ist einer raschen Regeneration fähig, wenn sie durch operative Eingriffe entfernt wird. Dies wurde besonders von EDEBOHLS *(Renal Decapsulation for chronic Brights Disease, Medical record 1903)* zur Behandlung der Nephritis empfohlen. Experimentaluntersuchungen, die daraufhin größtenteils an Kaninchen ausgeführt wurden, zeigten, daß nach der **Dekapsulation** eine rasche Neubildung der Kapsel erfolgt, die nach 14 Tagen die alte an Dicke übertreffen kann. Ausgedehntere Gefäßanastomosen mit den Nierengefäßen bilden sich dabei nicht. Ein Einfluß der Dekapsulation auf experimentell erzeugte Nephritis ist nicht bewiesen (HERXHEIMER und HALL, *Über die Entkapselung der Niere, V. A. 179. Bd. 1905 Lit.).* Nach der ebenfalls bei Nephritis empfohlenen Nierenspaltung entstehen im Experiment bei Verletzungen von Arterien infarktähnliche Nekrosen, die bei medianer Lage (Sektionsschnitt) ausbleiben können (WILDBOLZ, *Über die Folgen der Nierenspaltung, Deutsche Zeitschr. f. Chir. 81. Bd. 1906).*

Literatur.

Barth, *Heilung von Nierenwunden, Langenbecks Arch. 45. Bd. 1892.*
Boström, *Beitr. z. pathol. Anat. der Niere, Freiburg i. B. 1884.*
Eckardt, *Kompensat. Hypertrophie u. Wachstum der Niere, Virch. Arch. 114. Bd. 1888.*
Ellermann, *Störungen der Regeneration von Nierenepithelien, V. A. 171. Bd. 1903.*
Galeotti, *Kompensat. Hypertrophie, Beitr. v. Ziegler XXXI 1902.*
Golgi, *Ipertrofia compensatoria dei reni, Arch. per Sc. Med. VI 1882.*
Köster, *Kompensat. Hypertrophie in atroph. Nieren, Berl. klin. Woch. 1882.*
Külz, *Postfötales Wachstum, Beitr. v. Ziegler XXV 1899.*
Leichtenstern, *Kompensatorische Hypertrophie, Berl. klin. Wochenschr. 1881.*
Lorenz, *Kompensatorische Hypertrophie, Zeitschr. f. klin. Med. X 1886.*
Perl, *Kompensatorische Nierenhypertrophie, Virch. Arch. 56. Bd. 1872.*
Pisenti, *Cicatrizzazione delle ferite del rene, Arch. per le Sc. Med. VIII 1884.*
Podwyssozki, *Regeneration der Drüsengewebe, Beitr. v. Ziegler II 1887.*
Ribbert, *Kompensat. Hypertrophie d. Niere, Virch. Arch. 88. Bd. 1882.*
Rössle, *Störungen der Regeneration von Nierenepithelien, V. A. 170. Bd. 1902.*
Tuffier, *Ét. expér. sur la chirurgie du rein, Paris 1889.*
Wolff, *Die Nierenresektion und ihre Folgen, Berlin 1900.*
Ziegler, *Üb. die Ursachen path. Gewebswuch., Intern. Beitr., Festschr. f. Virch. II 1891.*

4. Hämatogene Ablagerungen in den Nieren. Amyloidentartung.

§ 251. Die Nieren sind nicht selten der Sitz von **Ablagerungen korpuskulärer Substanzen,** welche entweder als solche ihnen zugeführt werden oder aber aus Lösungen sich innerhalb der Nieren in fester Form abscheiden. In einem Teil der Fälle hängt die Ablagerung mit der Sekretion der Nieren zusammen und stellt also einen liegen gebliebenen Bestandteil des Sekrets dar und ist dann häufig an die Granula der Nierenepithelien gebunden, in anderen Fällen steht dagegen die Ablagerung außer Beziehung zur Sekretion. Die Ursache der Ablagerung ist bald auf pathologische Zustände außerhalb, bald auf solche innerhalb der Nieren zurückzuführen.

Lymphocytäre Infiltrationen kommen, von Entzündungen abgesehen, als Folgezustände von **Leukämie** vor und führen oft zu massenhafter Einlagerung von Lymphocyten in das intertubuläre (Fig. 660 *b*) und periglomeruläre Gewebe, so daß die Niere anschwillt und ein grauweißes Aussehen erhält. Zuweilen bilden sich sogar weißliche Knoten.

Hämatogene Pigmentablagerungen, die auch als **Blut-Pigmentinfarkte** bezeichnet werden, kommen dann zustande, wenn der Blutfarbstoff aus den roten Blutkörperchen in das Plasma übertritt, oder wenn die roten Blutkörperchen zerfallen. Das Pigment, das in den Nieren zur Ablagerung kommt, ist entweder Hämoglobin oder Methämoglobin, die rötlichgelbe oder bräunliche Tropfen bilden, oder Hämosiderin, das in Schollen und Körnern, oder Hämatoidin, das in Körnern oder Kristallen auftritt. Sie können sowohl gelbe oder rötliche oder braune Fleckung, als auch diffuse Gelb- und Braunfärbung (Methämoglobin) der Niere bedingen.

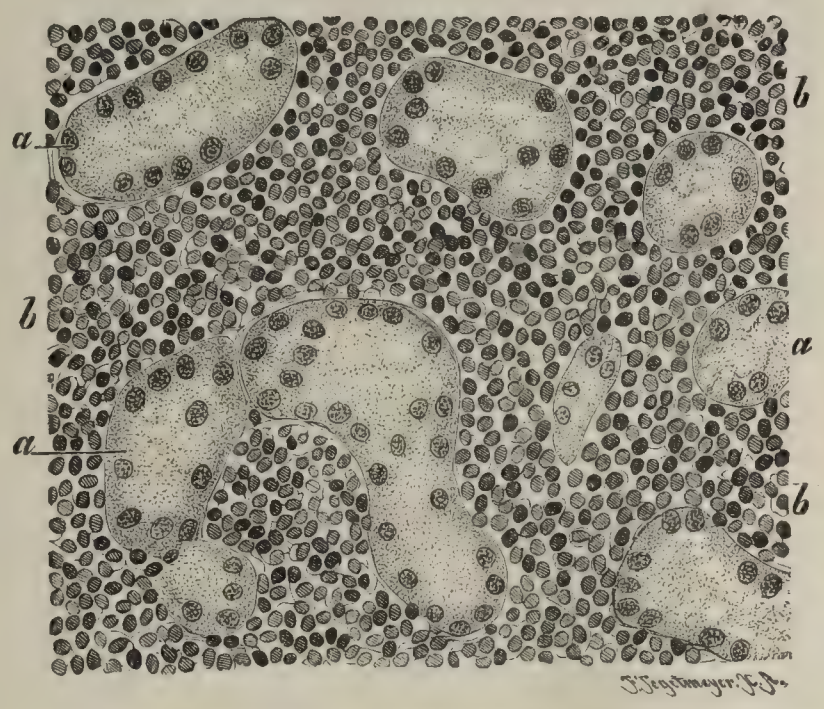

Fig. 660. Leukämische Infiltration der Nierenrinde (M. Fl. Häm. Eos.). *a* Harnkanälchen. *b* Lymphocyten. Vergr. 150.

Die Blutpigmente können sowohl intravaskulär, als auch im Stützgewebe und im Lumen der Kanälchen und der Kapseln liegen. Sie können ferner auch in den Epithelien der Harnkanälchen eingeschlossen sein. Hämosiderin (Fig. 661) ist in den Epithelien der gewundenen

Fig. 661. Siderose der Nieren bei perniziöser Anämie (Alk. Alaunkarm. Berlinerblaureaktion). Vergr. 40.

Kanälchen entweder in Form von Körnern, die hämosiderinbeladene Granula darstellen, eingeschlossen oder durchsetzt das ganze Protoplasma, so daß die Vornahme der Berlinerblaureaktion (Fig. 661) eine Bläuung der Epithelien bedingt. Diese Bläuung kann sich in verschiedener Intensität über einen großen Teil der Kanälchen erstrecken.

Ablagerungen von Gallenfarbstoff oder **Gallenpigmentinfarkte** führen teils zu diffuser Gelb- und Grünfärbung der Nieren, teils zu entsprechender Fleckung. Der Gallenfarbstoff führt teils zu diffuser gelber und grüner Färbung von Epithelien der gewundenen Kanälchen, teils auch zur Ablagerung von Pigmentkörnern in den betreffenden Zellen

Fig. 662. Ikterus der Nieren bei Gallenstauung durch einen Gallenblasenkrebs Sublimat. Alk. Alaunkarm.). Vergr. 40.

(Fig. 662). Häufig kommt es wahrscheinlich infolge der gleichzeitig einwirkenden Gallensäuren auch zur Entartung und Abstoßung der pigmentierten Zellen, und im Lumen der Kanälchen bilden sich gallig gefärbte hyaline, oft mit pigmentierten Zellen besetzte Gerinnungsmassen. In seltenen Fällen kommt es auch zu kristallinischen Ablagerungen. Die pigmentierten Zellen zeigen vielfach Desquamation, Verfettung und Kernschwund.

Ablagerung von Silber, die als **Silberinfarkt** bezeichnet wird, kommt bei lang andauerndem medikamentösem Gebrauch von Silbersalzen vor und bedingt eine rauchgraue bis schwarze Färbung des Nierengewebes. Die Ablagerung erfolgt im Bindegewebe in Form von kleinen braunschwarzen Kügelchen (vgl. Fig. 125, S. 269 der allgem. Path.) und betrifft zunächst das interlobuläre Bindegewebe der Markkegel, sodann aber auch die Glomeruli. Hochgradige Silberablagerung kann zur Bildung von sklerotischem Bindegewebe führen, das teilweise verkalkt.

Literatur über Pigment- und Silberinfarkt der Niere.

Adams, *Hämoglobinausscheidung in den Nieren, Diss. Berlin 1880.*
Affanasiew, *Veränderungen in der Niere bei Hämoglobinurie, Virch. Arch. 94. Bd. 1884.*
Boström, *Über die Intoxikationen durch die eßbare Morchel, Leipzig 1882.*
Fraenkel, E., *Befunde bei Todesfällen nach Hautverbrennungen, D. med. Woch. 1890.*
Jahn, *Über Argyria, Beitr. v. Ziegler XVI 1894.*
v. Kahlden, *Ablagerung des Silbers in den Nieren, Beitr. v. Ziegler XV 1894 (Lit.).*
Lebedeff, *Veränd. d. Nieren bei Hämoglobinausscheidung, Virch. Arch. 91. Bd. 1883.*
Marchand, *Über die Intoxikationen durch chlorsaure Salze, Virch. Arch. 77. Bd. 1879, u. Arch. f. experim. Pathol. XXII 1887 u. XXIII 1887.*
Pautynski, *Abscheidung des indigschwefelsauren Natrons, Virch. Arch. 79. Bd. 1880.*
Ponfick, *Pigmentablagerung, Berl. klin. Woch. 1876 u. 1877; Virch. Arch. 88. Bd. 1882; Verh. d. II. Kongresses f. inn. Med., Wiesbaden 1883.*
Weitere diesbezügliche Literatur enthalten § 72—74 der allg. Path.

§ 252. **Fettablagerungen** kommen in der Niere unter verschiedenen Verhältnissen vor.

Zunächst können in allen jenen Fällen, in den tropfenförmiges Neutralfett im Blute kreist, Fetttropfen in den Glomerulusschlingen und in den intertubulären Gefäßen stecken bleiben, bei Lipämie und Fettembolie (vgl. Fig. 4, S. 73 und S. 214 der allgem. Path.).

Sodann findet sich, wie es scheint, physiologischerweise bei Raubtieren (Hunde, Katzen) Fett in verschiedenen Abschnitten der Harnkanälchen. Auch beim Menschen scheint eine solche Fettinfiltration nach VON HANSEMANN vorkommen zu können, da in Nieren mit absolut sonst intakter Struktur und ohne Albuminurie häufig Fetttröpfchen in den Nierenepithelien vorhanden sind, z. B. bei Diabetes, bei Polysarkie, manchmal auch ohne jede sonstige Erkrankung. Die Nierenepithelien haben die Fähigkeit, aus dem Blute Neutralfett aufzunehmen oder aus Seifen synthetisch aufzubauen. Da diese Stoffwechselvorgänge in den Elementarbestandteilen der Zelle, den Plasmosomen, stattfinden, erfolgt die Fettablagerung in Form regelmäßiger, gleichgroßer, basal gelegener Granula (ARNOLD, FISCHLER).

Schließlich ist Auftreten von Fett ein sehr häufier Befund bei den verschiedensten Alterationen der Niere, bei Degenerationen, Entzündungen (vgl. § 257) und im Gefolge von Zirkulationsstörungen. Über die Quelle dieses Fettes ist Einigkeit der Ansichten bis jetzt nicht erzielt. Viele Tatsachen sprechen dafür, daß auch hier eine Fettaufnahme aus der Blutflüssigkeit erfolgt, die in diesem Falle in geschädigte Zellen mit mehr oder weniger deutlichen anatomischen Läsionen stattfindet; andere Autoren suchen auf Grund chemischer Untersuchungen den Ursprung des sichtbaren Fettes in präexistenten Zellbestandteilen, sei es, daß vorher gelöstes unsichtbares Fett bei der Läsion tropfig entmischt wird, sei es, daß höhere Fettkomponenten (Lecithin, Protogon usw.) dabei gespalten werden. Doch sind die bisherigen chemischen Untersuchungen nicht einwandsfrei genug, um sichere Schlüsse zu ziehen; zweifellos ist, daß auch Nieren trotz relativ hohen chemischen Fettgehalts mikroskopisch keine oder nur geringe Verfettung erkennen lassen brauchen (vgl. § 56 der allgem. Pathologie).

Glykogenablagerung findet sich physiologischerweise im Nierenbeckenepithel und bei manchen Tieren an verschiedenen Stellen der Harnkanälchen. Sodann tritt es, zunächst in feintropfiger Form später konfluierend, bei Diabetes mellitus in den Epithelien der HENLEschen Schleifen auf, unter Umständen so reichlich, daß solche Stellen bei Berieselung der frischen Nierenschnittfläche mit LUGOLscher Lösung erkennbare Braunfärbung ergeben (vgl. Fig. 77, S. 217 der allgem. Path.). Meist ist gleichzeitig Fettablagerung vorhanden.

Auch bei experimentellen Glykosurieen, vor allem bei Phloridzinvergiftung tritt Glykogengehalt an denselben Stellen auf. Daß auch in geschädigten Zellen am Infarktrande Glykogen in ähnlicher Weise, wie Fett, auftritt, ist oben (§ 248) erwähnt.

Literatur über Fett- und Glykogenablagerungen.

Arnold, *Fettumsatz u. Fettwanderung usw., V. A. 171. Bd. 1903.*
Ehrlich, *Glykogen im diabetischen u. normalen Organismus, Zeitschr. f. klin. Med. Bd. VI 1883.*
Fichera, *Glykogen bei experimenteller Glykosurie, Beitr. von Ziegler, 36. Bd. 1904.*
Fischler, *Fettgehalt in Niereninfarkten, V. A. 170. Bd. 1902; Experimentelle Fettsynthese am überlebenden Organ V. A. 174. Bd. 1903.*
Gierke, *Glykogen in d. Morphologie des Zellstoffwechsels, Beitr. v. Ziegler, 37. Bd. 1904 (Lit.).*
v. Hansemann, *Fettinfiltration der Nierenepithelien, V. A. 148. Bd. 1897.*
Landsteiner u. Mucha, *Fettdegeneration der Nieren, Zbl. f. a. Path. 15. Bd. 1904.*
Löhlein, *Fettinfiltration u. fettige Degeneration der Niere, V. A. 180. Bd. 1905 (Lit.).*
Orgler, *Chemische Nierenuntersuchungen, V. A. 176. Bd. 1904.*
Weitere Literatur enthalten § 55, 56 u. 58 d. allgem. Pathol.

§ 253. **Harnsäure** und **harnsaure Salze** können sich sowohl bei normaler als auch bei übermäßiger Harnsäureproduktion, bei Gicht und harnsaurer Diathese innerhalb der Nieren oder im Nierenbecken in fester Form **abscheiden,** indem das Harnwasser die Harnsäure nicht mehr in Lösung zu halten vermag, oder besondere Bedingungen für die Ausscheidung und Ablagerung der genannten Substanzen gegeben sind.

Die Abscheidungen bilden amorphe oder kristallinische Massen, welche entweder im Lumen der Kanälchen der Niere und im Nierenbecken zur Ausfällung kommen oder aber organische Substanzen inkrustieren, die in den ableitenden Harnwegen liegen und sich hier aus Zerfallsprodukten der Kanälchenepithelien oder der Schleimhaut des Nierenbeckens gebildet haben. Die ersteren werden als Harnsedimente, die letzteren dagegen je nach der Größe der inkrustierten Masse als Harnkonkremente und als Harnsteine bezeichnet.

Fig. 663. Verkalkung der Harnkanälchenepithelien nach 5 Tage dauernder Sublimatvergiftung (Alk. Häm.). *a* Normales Harnkanälchen. *b* Harnkanälchen mit desquamiertem Epithel. *c* Harnkanälchen mit desquamiertem, nekrotischem, kernlosem Epithel. *d, e* Kanälchen mit nekrotischen verkalkten Epithelien. Vergr. 300.

Am häufigsten kommen solche Ablagerungen bei Neugeborenen vor und bilden hier den sog. **Harnsäureinfarkt der Neugeborenen.** Die körnigen Abscheidungen liegen in Form kleiner Kugeln in den Sammelröhren der Markkegel (vergl. Fig. 109, S. 248 der allgem. Path.). Sie finden sich namentlich bei Kindern, welche zwischen dem 2. und 14. Tage nach der Geburt gestorben sind. In den beiden ersten Lebenstagen scheinen sie sich selten zu bilden; bei Neugeborenen, die nicht geatmet haben, sind sie nur in wenigen Fällen gefunden worden.

Im späteren Leben treten kristallinische Ablagerungen von saurem oder harnsaurem Natron, sowie sandartige Konkremente von Uraten namentlich bei **Gicht** auf, können aber auch bei Indi-

viduen zur Abscheidung kommen, die nicht an Gicht leiden, so z. B. im Verlaufe entzündlicher Erkrankungen. Die kristallinischen Ablagerungen, welche in den Kanälchen der Markkegel liegen, bilden weißliche Streifen. Der Sand, welcher sowohl in der Niere als im Nierenbecken gelegen sein kann, hat ein gelbliches oder rötlichgelbes Aussehen.

Ablagerungen von phosphorsaurem und **kohlensaurem Kalk,** welche als **Kalkinfarkt** bezeichnet werden, kommen am häufigsten bei **Sublimatvergiftungen,** die nicht sofort zum Tode führen, vor, sodann auch nach Glyzerinvergiftungen (Affanasiew), zuweilen auch nach Phosphorvergiftungen (Paltauf) und nach Vergiftung mit Aloïn und Bismuthum subnitricum (Neuberger), sowie mit Kupfersalzen, Jod und Jodoform (v. Kossa) und mit Formalin (Putti). Die Kalksalze lagern sich in den Epithelien der geraden Kanälchen der Rinde ab, seltener auch der geraden Kanälchen der Marksubstanz, welche durch die toxische Wirkung des betreffenden Giftes oder durch Ischämie degeneriert oder abgestorben sind (Fig. 663 *c*, *d*, *e*). Bei Sublimatvergiftung kommt neben der Verkalkung der nekrotischen Epithelien und der aus denselben gebildeten Zylinder auch eine Kalkablagerung in Zellen vor, die noch kernhaltig sind. Die Kalkzylinder sind dabei auch eisenhaltig (Gierke).

Ferner stellt sich manchmal Kalkablagerung an verschiedenen Stellen der Niere ein unter Umständen, bei denen eine Resorption kalkhaltiger Knochensubstanz vorhanden ist, z. B. im Alter, bei Osteomalacie, bei ausgedehnten Knochenzerstörungen durch Tumoren; sie wird als **Kalkmetastase** bezeichnet. Auch dabei sind wahrscheinlich örtliche Gewebsdegenerationen, besonders hyaline Entartung (Fig. 100 A und B der allgem. Pathol.) Vorbedingung für die Kalkablagerung. So kann auch das sklerotisch verdickte Bindegewebe bei Silberablagerungen verkalken. Der Verkalkung kann sodann auch der Inhalt kleiner Cystchen verfallen (Baum), welche meist aus Harnkanälchen, seltener aus Malpighischen Körperchen hervorgegangen sind und ihr Epithel verloren haben. Die großen Formen sind als weiße Körnchen schon für das unbewaffnete Auge erkennbar.

Daß auch nach temporären Ischämien und am Infarktrande experimentell Verkalkung der Harnkanälchenepithelien erzielt werden kann, die nach Roehl auf eine gehemmte Kalksekretion zu beziehen ist, ist oben (§ 248) erwähnt worden.

Nach Tartarini-Gallerani führt bei Kaninchen auch direkte intraparenchymatöse Einspritzung von Sublimat in die Niere zu Nekrose mit Verkalkung.

Geringe Grade von Verkalkungen sind nur durch das Mikroskop nachzuweisen, höhere Grade bedingen eine weiße Färbung von kreideartiger Beschaffenheit. Bei Vergiftungen zeigt die Nierenrinde daneben eine mehr oder minder ausgesprochene Trübung, welche durch Epitheldegeneration (*b*) und Nekrose (*c*) bedingt ist.

Oxalsäure, welche mit der Nahrung zugeführt oder aus zersetzter Harnsäure entstanden ist, kann als **oxalsaurer Kalk** in Form von Oktaëdern sowohl in der Niere als im Nierenbecken zur Abscheidung gelangen, und es geschieht dies dann, wenn die Menge des sauren phosphorsauren Natrons nicht hinreicht, um die vorhandene Oxalsäure in Lösung zu erhalten. In der Niere bildet das Oxalat weiße Niederschläge.

Literatur über Urat- und Kalkablagerungen.

Affanasiew, *Veränd. d. Niere bei einigen Vergiftungen, V. A. 98. Bd. 1884.*
Aschoff, *Harnsäureablagerungen, Verh. d. path. Ges. 1899.*
Baum, *Die punktförm. Kalkkörperchen d. Nierenrinde, V. A. 162. Bd. 1900.*
Charcot, *Goutte et Rhumatisme, Oeuvr. compl. VII 1890.*
Ebstein, *Die Natur u. Behandlung d. Harnsteine, Wiesbaden 1884.*
Ebstein u. Nicolaier, *Exper. Erzeugung von Harnsteinen, Wiesbaden 1891.*
Fürbringer, *Nephrolithiasis, Calculi renum, Nierenkonkremente, D. med. Woch. 1890.*
Gierke, *Eisengehalt verkalkter Gewebe, V. A. 167. Bd. 1902.*
Kaufmann, *Die Sublimatintoxikation, Breslau 1888 u. Virch. Arch. 117. Bd. 1889.*
v. Kossa, *Im Organismus künstl. erzeugte Verkalkung, Beitr. v. Ziegler XXIX 1901.*
Leutert, *Sublimatintoxikation, Fortschr. d. Med. XIII 1895.*
Neuberger, *Wirkung des Sublimats auf die Nieren, Beitr. v. Ziegler VI 1889; Über Kalkablagerungen in den Nieren, Arch. f. exper. Path. XXVII 1890.*
Prevost, *Et exp. relat. à l'intoxication par le mercure, Rev. de la Suisse rom. 1882.*
Putti, *Azione della Formalina sul rene. Clinica medica 1904.*
Roehl, *Kalkablagerung u. -abscheidung in der Niere, B. v. Ziegler VII Suppl. 1905.*
Saikowsky, *Veränd., welche Quecksilber im Organismus hervorruft, V. A. 37. Bd. 1866.*
Tartarini-Gallerani, *Azione del sublimato sul rene., Sperimentale 58 1894.*
Virchow, *Kalkmetastasen, Virch. Arch. 8. Bd. 1855 u. 9. Bd. 1856, u. Cyanquecksilbervergiftung, Münch. med. Wochenschr. 1888.*
Wermel, *Niereninfarkte bei Neugeborenen, Monatsber. f. Urologie 1901.*

§ 254. Die **Amyloidentartung der Niere** ist zunächst durch Ablagerung von Amyloid in dem Blutgefäßbindegewebsapparat der Niere charakterisiert. Dazu gesellen sich aber degenerative Veränderungeu am Harnkanälchen- und Glomerulusepithel, zuweilen auch entzündliche Infiltrationszustände des Bindegewebes und Verödung von Nierengewebe, so daß man die Erkrankung auch der chronischen Nephritis zuzählen kann.

Sind die degenerativen Veränderungen am Epithel, die wesentlich in einer fettigen Entartung der Epithelzellen bestehen, stark entwickelt, so bietet die Niere das Bild der **weißen Niere**, geringere Beteiligung des Epithels läßt den Blutgehalt und die durchscheinende Beschaffenheit des Parenchyms besser erkennen, doch ist die Niere auch in diesen Fällen meist bedeutend blasser als eine gesunde Niere, dabei gelblich oder graugelblich oder grauweiß gefärbt und weicher als normal. Zuweilen zeigt die Rinde auf dem Durchschnitt auch eine rote Streifung in einer blassen, weißgefleckten Grundsubstanz. Die Glomeruli sind zuweilen als blasse Körner zu erkennen, welche eine durchscheinende Beschaffenheit besitzen. Sind in der Niere bereits atrophische Zustände eingetreten, so zeigt die Oberfläche kleine narbige Einziehungen, und es kann dieselbe auch granuliert aussehen. Die Marksubstanz ist meist streifig gerötet, zuweilen indessen ebenfalls blaß.

Die Amyloidentartung selbst ist, wenn sie nicht eine bedeutende Ausbreitung erlangt hat, nicht ohne weiteres zu erkennen. Es läßt dagegen die Behandlung der ausgewaschenen Schnittfläche mit Jod oder mit Jod und Schwefelsäure braune Punkte und Strichelchen zutage treten, welche den amyloid entarteten Teilen des Blutgefäßbindegewebsapparates, namentlich der Glomeruli und der Vasa afferentia entsprechen. Höhere Grade der Entartung erkennt man an dem speckigem Glanz und der Konsistenzvermehrung der betroffenen Teile, und es können die Nieren unter Umständen durch massenhafte Amyloidablagerung ziemlich fest werden und auf der Schnittfläche ein buntes Gemisch speckiger, durchscheinender und weißer, undurchsichtiger Flecken zeigen.

Die Amyloidentartung befällt in erster Linie die Gefäße der Glomeruli, deren Wände sich dabei verdicken und eine homogene Beschaffenheit erhalten (Fig. 664 *b*). Im Beginn liegen die Degenerationsherde vereinzelt, später verschmelzen sie untereinander, so daß schließlich ganze Glomeruli in ein Konglomerat homogener Schollen verwandelt erscheinen. Vollkommen degenerierte Gefäße werden für den Blutstrom undurchgängig.

Nächst den Glomeruli erkranken in bevorzugter Weise die Wände der Vasa afferentia (*i*) und der Arteriae interlobulares, sowie die Wände der Blutgefäße der Marksubstanz. Schließlich kann die Entartung auch einen großen Teil des kapillaren und venösen Gefäßgebietes der Rinde, sowie endlich auch die Membrana propria der Harnkanälchen ergreifen.

Fig. 664. Schnitt aus einer Amyloidniere mit fettiger Degeneration (M. Fl. Osmiums.). *a* Normale Gefäßschlingen. *b* Amyloide Gefäßschlingeu. *c* Verfettetes Glomerulusepithel. c_1 Verfettetes Kapselepithel. *d* Auf den Kapillaren aufliegende Fettröpfchen. *e* Verfettetes Epithel in situ. *f* Abgestoßenes und verfettetes Epithel. *g* Hyaline Gerinnungen (Harnzylinder). *h* Zylinder aus Fetttropfen im Querschnitt. *i* Amyloide Arterie. *k* Amyloide Kapillare. *l* Zellige Infiltration im Bindegewebe. *m* Rundzellen innerhalb der Harnkanälchen. Vergr. 300.

Die Verfettung kann sämtliche epitheliale Bestandteile der Niere, also sowohl das Glomerulus- und Kapselepithel (*c*, c_1, *d*) als auch das Harnkanälchenepithel (*e*, *f*) betreffen. Die verfettenden Zellen werden zum Teil abgestoßen (*f*) und gehen schließlich zugrunde (*d*). Das Lumen der Harnkanälchen beherbergt danach verschiedene Zerfallsprodukte des Epithels (*h*), ferner auch hyaline Gerinnungszylinder (*g*) und nicht selten auch Leukocyten (*m*). Die Zylinder sind bald sehr zart, durchsichtig, bald derber, wachsartig, dem Amyloid ähnlich und bräunen sich mit Jod etwas stärker als die übrigen Gewebe, doch geben sie keine charakteristische Amyloidreaktion.

Nicht selten finden sich in den bindegewebigen Interstitien der Harnkanälchen zellige Infiltrationsherde (*l*). Es kommen ferner auch Fälle vor, in welchen das Bindegewebe stellenweise vermehrt und verdichtet ist.

Die fettige Degeneration ist wohl großenteils ein Effekt derselben Schädlichkeit, welche die Amyloidentartung verursacht. Immerhin mögen auch die durch letztere bedingten Zirkulationsstörungen einen

gewissen Anteil an der Entstehung der Verfettung haben. Die entzündlichen Veränderungen dürften wesentlich als Coëffekt der die Amyloidentartung veranlassenden Noxe anzusehen sein.

5. Die hämatogene Nephritis.

§ 255. Die **Nieren** sind drüsige Organe, durch welche der Organismus zahlreiche Produkte des Stoffwechsels in Wasser gelöst entfernt. Das Harnwasser wird in den Glomeruli abgeschieden, und es bedingt deren eigenartiger Bau, daß dabei eine eiweißfreie oder wenigstens sehr eiweißarme Flüssigkeit in den Kapselraum und weiterhin in die Harnkanälchen tritt. Die Substanzen, welche der Urin enthält, sind teils in den Kanälchen, teils in den Glomeruli abgeschieden und müssen dabei sowohl die Wäude der glomerulären und intertubulären Blutgefäße als auch das Epithel der Glomeruli und der Harnkanälchen passieren.

Gelangen in das Blut **abnorme, von außen eingeführte Substanzen,** welche als solche oder in verändertem Zustande wieder abgeschieden werden müssen, oder bilden sich im Organismus selbst, z. B. im Verlaufe von Infektionen, **abnorme Umsetzungsprodukte,** oder werden im **gesunden Organismus entstehende schädlich wirkende Substanzen** (z. B. Produkte der Darmfäulnis) nicht unschädlich gemacht (z. B. bei Lebererkrankungen), so sind es ebenfalls hauptsächlich die Nieren, durch deren Tätigkeit alle diese Substanzen **aus dem Organismus entfernt** werden. Manche von diesen Substanzen passieren die Nieren, ohne in denselben Veränderungen zu verursachen, allein es gibt außerordentlich zahlreiche chemische Körper, welche bei ihrem Durchtritt durch die Nieren auf die Gefäßwände oder auf die Epithelien der Glomeruli und der Harnkanälchen eine schädliche Wirkung ausüben, welche teils in **Störungen der Nierensekretion**, teils in **degenerativen** und **entzündlichen Veränderungen des Nierenparenchyms** ihren Ausdruck findet.

Das hauptsächlichste Sympton einer eingetretenen Störung der Nierenfunktion ist durch das Auftreten von Eiweiß im Harn, durch Albuminurie gegeben. Zu dieser gesellen sich alsdann noch weitere Erscheinungen, welche bald in einer Verminderung, bald in einer Vermehrung der täglichen Urinmenge, sowie in einer Beimischung verschiedener abnormer Bestandteile zum Urin bestehen. Unter letzteren sind besonders die sog. Harnzylinder sowie degenerierte Zellen aus den Harnkanälchen, Leukocyten und rote Blutkörperchen oder deren Zerfallsprodukte zu nennen.

Sind die genannten Erscheinungen einer gestörten Nierenfunktion deutlich ausgesprochen, so daß die Beschaffenheit des Urins nicht nur auf Störungen der Zirkulation in den Nieren, sondern auf pathologische Veränderungen hinweist, so pflegt man den krankhaften Zustand als **Morbus Brightii** zu bezeichnen und unterscheidet je nach dem Verlauf und der Dauer des Leidens einen akuten, einen subakuten und einen chronischen Morbus Brightii.

Die Veränderungen, welche das Nierenparenchym erleidet, sind zunächst degenerativer Art und können sowohl den Blutgefäßbindegewebsapparat als auch das Epithel betreffen. Häufig gesellen sich dazu auch entzündliche Exsudationen sowie auch Gewebswucherungen, welche teils zu einer Regeneration verloren gegangener

Gewebsbestandteile, teils auch wieder zur Hypertrophie einzelner Gewebsteile führen.

Man hat vielfach, sowohl von klinischer als auch von anatomischer Seite, verursacht, die rein degenerativen Nierenerkrankungen von den entzündlichen zu trennen, allein es ist weder klinisch noch anatomisch möglich, eine scharfe Grenze zwischen beiden zu ziehen. Und wenn man etwa vom klinischen Standpunkte aus die Größe des Eiweißgehaltes des Urins als maßgebend für die Unterscheidung zwischen einfachen Degenerationen und Entzündungen annehmen wollte, so würde ein Vergleich der betreffenden Nieren ergeben, daß Veränderungen, welche histologisch wesentlich nur einen degenerativen Charakter tragen, oft hochgradigere Störungen der Nierensekretion bewirken, als ausgesprochene entzündliche Erkrankungen. Es empfiehlt sich danach, degenerative und entzündliche Veränderungen gemeinsam zu betrachten, als **hämatogene Nephritis** zusammenzufassen, und die einzelnen Erkrankungsformen nur nach dem Verlauf und der Dauer des Leidens, sowie nach einigen hauptsächlichen anatomischen Merkmalen zu gruppieren. Als zweckmäßig erscheint die eitrige Nephritis von den andern abzutrennen und unter den nicht eitrigen akute einesteils, subakute und chronische Nephritis andernteils zu unterscheiden.

Die Untersuchungen über jene Krankheiten, welche unter dem Namen Nephritis gehen, datieren von jenem Zeitpunkt an, als R. Bright (*Report of medical cases selected with a view of illustrating the symptoms and cure of diseases by a reference to morbid anatomy, London 1827*) zuerst erkannte, daß es Wassersuchten gibt, welche von Erkrankungen der Niere abhängen, und bei welchen im Harn Eiweiß abgesondert wird. Bright selbst beschrieb als Ursache dieser Albuminurien verschiedene Formen der Nierenerkrankung.

Die von Bright zuerst näher charakterisierten Nierenerkrankungen sind seither unter dem Namen Morbus Brightii zusammengefaßt worden, doch ist der Begriff desselben von den Autoren verschieden weit ausgedehnt worden, indem die einen alle mit Albuminurie verlaufenden Nierenaffektionen dazu zählen, während andere die einfachen Zirkulationsstörungen und die Degenerationen davon ausscheiden und nur die entzündlichen Nierenaffektionen unter den Begriff des Morbus Brigthii zählen wollen.

Eine Unterscheidung zwischen parenchymatösen Degenerationen und eigentlicher Nephritis, welche man namentlich bei akuten Erkrankungen durchzuführen versucht hat, scheint mir nicht möglich zu sein. Es sind zwar im Haupttext verschiedene mit Ablagerungen verbundene degenerative Veränderungen wie die Siderose, der Ikterus, die Kalkablagerungen und die Amyloidentartung gesondert besprochen worden; allein es ist dies nur zu dem Zwecke geschehen, die besonderen Verhältnisse, die sie bieten, im Zusammenhang zu schildern. Soweit diese Gewebsdegenerationen Abscheidung eines eiweißhaltigen Urins verursachen, sind sie auch der Nephritis zuzuzählen.

Literatur über Morbus Brightii und Amyloid.

Bamberger, *Über Morbus Brightii, Volkmanns Samml. klin. Vortr. Nr. 173, 1879.*
Bartels, *v. Ziemssens Handb. d. spez. Pathol. IX 1875.*
Brault, A., *Classification clinique des Néphrites, Paris 1897.*
Charcot, *Leçons sur les maladies du foie et des reins, Paris 1881 und Maladie de Bright et néphrite interstitielle, Revue de méd. I 1881.*
Cornil *et* ***Brault,*** *Étude sur la pathologie du rein, Paris 1884.*
Dunin, *Untersuch. üb. Nierenentzündung u. Morbus Brightii, Virch. Arch. 93. Bd. 1883.*
Fischl *u.* ***Schütz,*** *Stud. üb. Nephritis, Zeitschr. f. Heilk. III, Prag 1882.*
Frerichs, *Die Brightsche Nierenkrankheit, Braunschweig 1851.*
Gaucher, *Néphritis par autointoxication, Rev. de méd. VIII 1888.*
Hortolès, *Étude du processus histologique des néphrites, Paris 1888.*
Lecorché, *Traité des maladies des reins, Paris 1877.*
Lépine, *Die Fortschritte der Nierenpathologie, Berlin 1884.*

Leyden, Klin. Unters. üb. Morbus Brightii, Zeitschr. f. klin. Med. II. u. Charité-Ann. VI.
Litten, Amyloide Degeneration, bes. d. Nieren, Berl. klin. Wochenschr. 1900.
Müller, Morbus Brightii, Verh. d. d. path. Ges. IX. 1905.
Nauwerck, Beitr. zur Kenntnis des Morbus Brightii, Beitr. v. Ziegler I 1886.
Ponfick, Morbus Brightii, Verh. d. d. path. Ges. IX 1905.
Raubitschek, Nierenamyloidose, V. A. 182. Bd. 1905.
Ribbert, Nephritis und Albuminurie, Bonn 1881.
Rosenstein, Pathologie und Therapie der Nierenkrankheiten, Berlin 1894.
Schlagenhaufer, Pathologie der Niere, Ergebn. d. a. Path. VIII, 2 1904.
Senator, Die Albuminurie im gesunden und kranken Zustande, Berlin 1872.
Snyers, Pathol. des néphrites chroniques, Paris 1886.
Stewart, Grainger, On Brights diseases of the kidney, Edinburgh 1871.
Wagner, Nephritis, Ziemssens Handb. d. spez. Path. IX 1882.
Weigert, Die Brightsche Nierenerkrankung, Volkmanns Samml. klin. Vortr. N. 162-163, 1879.
Ziegler, Über die Ursachen der Nierenschrumpfung nebst Bemerkungen über die Unterscheidung verschiedener Formen der Nephritis, Dtsch. Arch. f. klin. Med. XXV 1879.

§ 256. Die **hämatogene akute eitrige Herdnephritis** ist die Folge eines Importes von **Bakterien,** namentlich von Staphylokokken und Streptokokken in die Niere und trägt danach auch meist den Charakter einer metastatischen Erkrankung.

Die stattgehabte Infektion ist zunächst an der Bildung umschriebener trüber, grauer Flecken erkennbar. Weiterhin bilden sich kleine

Fig. 665. Durch Staphylokokken verursachte eitrige Herdnephritis (Alk. Gentianaviol.). *a* Mit Kokken gefüllte Glomerulusschlingen. *b* Leere kernlose Kapillaren. *c* Rundzellen in Kapillaren. *d* Perikapsuläre Zellinfiltration. *e* Vene. *f* Perivenöse Zellinfiltration. *g* Tubuli contorti, deren Epithelien getrübt, zum Teil kernlos und zerfallen sind. *h* Tubuli contorti mit körnigen Zerfallsmassen. *i* Rundzellen innerhalb der Tubuli. *k* Schleifenschenkel. Vergr. 200.

rundliche oder auch streifenförmige, von einem hyperämischen Hof umgebene gelbe Eiterherdchen, die ihren Sitz teils in der Rinde, teils in der Marksubstanz haben. Die Menge der Bakterien, welche man zu Beginn in den infizierten Gefäßen, in Glomeruluskapillaren, intertubulären Kapillaren und Venen findet, ist oft eine außerordentlich große, namentlich bei Streptokokkeninfektion. Ihre Anwesenheit (Fig. 665 *a*) übt auf das benachbarte Gewebe eine nekrotisierende Wirkung aus (*b*, *g*, *h*). Weiterhin stellt sich eine An-

sammlung von Eiterkörperchen (*c*, *d*, *f*) ein und schließlich kommt es zur Verflüssigung des Gewebes, zur Vereiterung und Abszeßbildung. Zuweilen treten im Verlaufe der Entzündung (Streptokokkeninfektion) auch Fibrinabscheidungen in den Harnkanälchen und in den Blutgefäßen auf.

Kleine Abszeßchen können nach Resorption des Eiters unter Narbenbildung heilen.

Durch fortschreitende Eiterung kann ein großer Teil, ja die ganze Niere, vereitern, so daß sich schließlich ein mit Eiter gefüllter Sack bildet. Letzteres ist indessen selten und kommt häufiger bei Pyelonephritis (s. diese) vor.

Bei ausgedehnten Eiterungen treten auch im Nierenbecken katarrhalische und eitrige, zuweilen auch diphtheritische Entzündungen auf.

Abszesse der Nierenrinde können sich auch durch die Kapsel verbreiten und zu einer eitrigen Paranephritis führen, die natürlich auch durch Fortleitung von anderen Organen aus oder hämatogen entstehen kann.

Über **eitrige Pyelonephritis** siehe § 263, wo auch die Literatur über eitrige Nephritis angegeben ist.

Die eitrige Nephritis kommt, abgesehen von der Pyelonephritis, am häufigsten bei ulzeröser Endokarditis und nach pyämischer Wundinfektion, Furunkelbildung und Phlegmonen vor. Sie kann indessen aus Anlaß sehr verschiedener Krankheiten sich entwickeln; so tritt sie z. B. im Verlaufe von Dysenterie, Scharlach, Typhus oder ulzeröser Phthise, Gelenkrheumatismus auf. Meist sind die Entzündungsherde nur klein, miliar; größere Abszesse sind selten. Zuweilen ist die Entzündung mit embolischer Verstopfung der Nierenarterien verbunden, und dementsprechend kombiniert sich dann auch die eitrige Entzündung mit Infarktbildungen. Nach v. Recklinghausen (*Virch. Arch. 100. Bd.*) können Entzündungserreger durch rückläufige Wellenbewegung auch von der Vena cava aus in die Niere geraten.

§ 257. Die **hämotogene akute parenchymatöse Nephritis** stellt eine durch **Intoxikation** oder **Infektion** verursachte, in sehr verschiedenen Variationen auftretende Erkrankung dar, wobei die schädlich wirkende Substanz bald von außen aufgenommen, bald im Organismus selbst produziert wird.

Unter den von außen aufgenommenen Substanzen sind namentlich verschiedene Gifte wie Sublimat, chromsaure Salze, Phosphor, Arsenik, Cantharidin, Petroleum, chlorsaures Kali usw. in ihrer Wirkung genauer bekannt, allein es gibt auch noch zahlreiche andere Substanzen, welche, in die Säftemasse des Körpers aufgenommen, degenerierend und entzündungserregend auf das Nierenparenchym einwirken.

Von den infektiösen Prozessen können fast alle, welche Intoxikation verursachen oder Metastasen machen, Nierendegenerationen oder Entzündungen verursachen, und es kommen danach Nierenerkrankungen bei Diphtherie, Scharlach, Masern, Pocken, croupöser Pneumonie, Typhus recurrens, Typhus abdominalis, Cholera, Gelenkrheumatismus, gelbem Fieber, Streptokokken- und Staphylokokkeninfektionen der Haut, der Schleimhäute, des Herzens usw., bei Dysenterie, Tuberkulose zur Beobachtung.

Die Erkrankung der Nieren im Verlaufe von Infektionen ist in den meisten Fällen auf den Einfluß toxisch wirkender Substanzen zurückzuführen, doch können zugleich auch die betreffenden Bakterien in den Nieren vorhanden sein. Im übrigen können auch andere, nicht

durch bakterielle Infektionen verursachte Störungen des Stoffumsatzes, sowie auch eine Resorption normalerweise anderswo zur Abscheidung gelangender oder im Organismus unschädlich gemachter Substanzen Nierenerkrankungen bewirken, Verhältnisse, wie sie z. B. bei Diabetes, bei Gicht, bei Ikterus, bei Hämoglobinämie und Lebererkrankungen gegeben sind.

Leichtere Nierenerkrankungen lassen sich während des Lebens großenteils an dem Auftreten von geringen Mengen von Albumin erkennen. Bei schwereren Erkrankungen, welche der Arzt als akute Nephritis zu bezeichnen pflegt, ist die Menge des sezernierten Urins vermindert, sein Eiweißgehalt und sein spezifisches Gewicht sind hoch, seine Farbe dunkel, zuweilen getrübt oder blutig.

Das Sediment enthält farblose, bei blutiger Färbung des Urins meist auch erhaltene rote Blutkörperchen, hyaline, seltener auch körnige und mit roten Blutkörperchen und deren Zerfallsprodukten besetzte Zylinder, ferner wohlerhaltene Epithelien aus den Sammelröhren, sowie trübgeschwellte und zerfallene Zellen aus den gewundenen Kanälchen. Hydrops ist dabei häufig vorhanden, besonders bei sekundären Formen, indessen nicht regelmäßig.

Der gewöhnliche Ausgang ist der in **Heilung,** zuweilen mit Hinterlassung von atrophischen Stellen oder Narben, doch kann der **Tod** namentlich durch Urämie eintreten. Es kann sich ferner auch eine länger dauernde Nierenerkrankung daran anschließen, die den Charakter einer **subakuten oder chronischen parenchymatösen Nephritis** trägt oder zu **Niereninduration** und **Nierenschrumpfung** führt.

Der **anatomische Befund** ist bei **akuter nicht eitriger Nephritis** ein wechselnder, und es ist auch nicht möglich, aus den Veränderungen des Urins bestimmte Schlüsse auf das jeweilige Aussehen der Niere zu ziehen. In manchen Fällen erscheint sie bei makroskopischer Besichtigung nicht verändert. Häufiger bietet sie indessen ein graues oder grauweißes oder grauweiß und graurot oder rot gefleckte Aussehen: Veränderungen des Aussehens, welche hauptsächlich durch degenerative Veränderungen am Epithel und durch verschiedenen Blutgehalt bedingt sind. Nicht selten ist sie auch vergrößert, in einzelnen Fällen sogar hochgradig, bis auf das Doppelte ihres Volumens, dabei feucht und weicher als normal. Bei blaßgrauer oder graugelblicher Färbung der Rinde ist die Marksubstanz oft cyanotisch gerötet und hebt sich dadurch scharf von der Rinde ab.

Die Glomeruli sind bald als rote oder auch als graue Punkte erkennbar, bald unsichtbar. Bei stärkerer Erkrankung enthält die graue, noch durchscheinende, feuchte Rinde grauweiße oder gelblichweiße undurchsichtige Flecken, die auf fettige Degenerationsherde hinweisen, zuweilen auch kleine umschriebene rote oder rotbraune oder grauschwarze, rundliche oder auch längliche hämorrhagische Herdchen, Entzündungsformen, die man als **hämorrhagische Nephritis** bezeichnet.

Die **histologischen Veränderungen,** welche die Niere bietet, wechseln ebenso wie das makroskopische Aussehen und können sich auf sämtliche Bestandteile der Nieren erstrecken oder auf einzelne Gewebsteile beschränkt sein. So gibt es Fälle, in denen wesentlich nur die Glomeruli erkrankt sind, so daß man daraus auch Veranlassung genommen hat, den Prozeß als **Glomerulonephritis** von den anderen Erkrankungen, bei denen auch die übrigen Bestandteile erhebliche Veränderungen zeigen, zu trennen. Andererseits kommen aber auch wieder Formen vor, bei welchen die Glomeruli wenig oder gar nicht verändert

sind, während z. B. die Epithelien der gewundenen Kanälchen hochgradige Degenerationen zeigen. Es können sonach die Schädlichkeiten, welche Nephritis hervorrufen, je nach ihrer Art bald die Glomeruli, bald die gewundenen Kanälchen, unter Umständen auch die Epithelien der Sammelröhren oder auch das intertubuläre Gefäßsystem in erster Linie schädigen.

Die **pathologischen Zustände der Glomeruli** lassen sich teils aus der Anwesenheit eines pathologischen Inhaltes im Kapselraum, teils aus Veränderungen der Glomeruli selbst erkennen.

Der pathologische Inhalt im Kapselraum wird in den meisten Fällen durch ein eiweißhaltiges Sekret des Glomerulus gebildet, dessen Eiweiß bei Härtung der Niere in Gerinnung erzeugenden Substanzen meist in körniger (Fig. 666 *g* und Fig. 667 *i*), seltener in hyaliner Form zur Gerinnung gebracht wird, oder auch schon

Fig. 666.

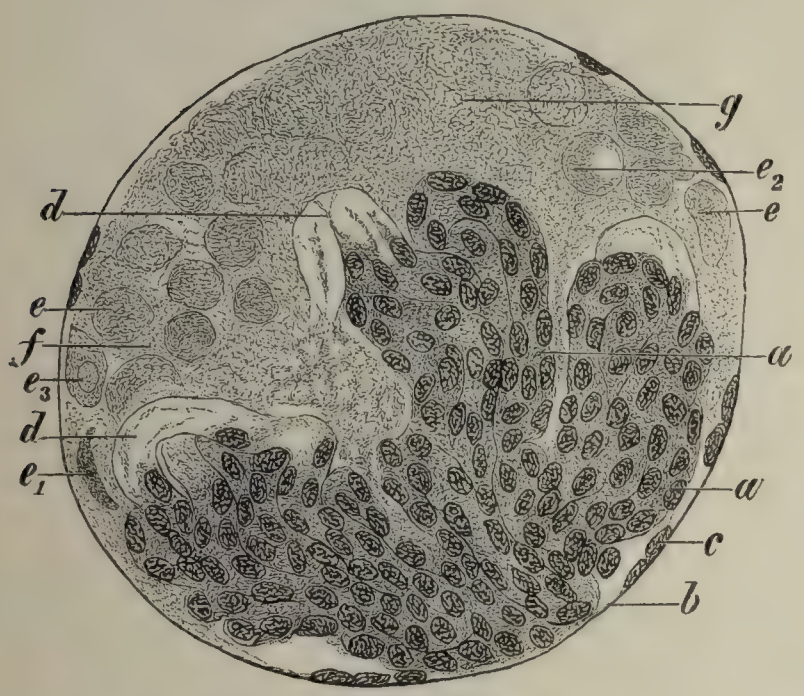

Fig. 667.

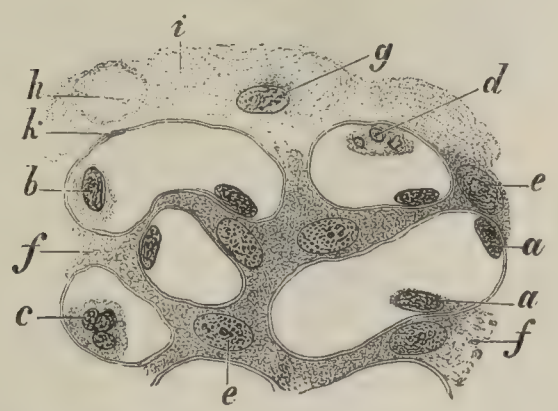

Fig. 666. Nekrose des Glomerulusepithels und Exsudation in den Kapselraum bei Icterus gravis (M. Fl. Gentianaviol.). *a* Normale Gefäßschlingen. *b* Kapsel. *c* Kapselepithel. *d* Vom Epithel entblößte Gefäßschlingen. *e*, e_1 e_2 e_3 Degeneriertes und abgestoßenes Glomerulusepithel. *f* Exsudat zwischen den Epithelien. *g* Körniges Exsudat und Epithel. Vergr. 300.

Fig. 667. Durchschnitt durch peripher gelegene Glomerulusschlingen bei akuter Nephritis nach Diphtherie (Alk. Karm.). *a* Kapillarkern. *b* Geschwellte abgehobene Endothelzellen. *c* Zelle mit drei Kernen. *d* Zelle mit Bruchstücken von Kernen. *e* Erhaltenes Glomerulusepithel. *f* Zerfallendes Glomerulusepithel. *g* Kern einer abgestoßenen Epithelzelle. *h* Blasig degenerierte Epithelzelle. *i* Geronnenes Eiweiß. *k* Nackter Außenrand einer Kapillare. Vergr. 350.

während des Lebens oder nach dem Tode in diesen Formen sich abscheidet und bald nur eine dünne, zarte Einlagerung bildet, bald auch wieder eine ganz bedeutende Mächtigkeit besitzt. Von sonstigen Substanzen enthält der Kapselraum besonders häufig abgestoßenes Glomerulusepithel (Fig. 666 *e*, e_1, e_2, e_3, Fig. 667 *h*, *g*, Fig. 668 *C*, *c*), welches bald noch wohl erhalten (Fig. 666 e_3), bald nekrotisch (*e*) oder von Vakuolen durchsetzt (e_2) und blasig degeneriert (Fig. 667 *h*), bald auch verfettet (Fig. 668 *C*, *c*) und im Zerfall begriffen (Fig. 667 *g*) ist.

Diese Erscheinung hängt damit zusammen, daß das Glomerulusepithel sehr häufig degeneriert und dabei anschwillt, oder verfettet, oder der Nekrose verfällt, wobei nicht selten durch Desquamation des degenerierten Epithels die Kapillarschlingen zum Teil ihr Epithel völlig verlieren (Fig. 666 *d* und Fig. 667 *k*). Oft verfällt auch das Kapselepithel der Degeneration und wird danach ebenfalls abgestoßen. Bei

längerer Dauer einer akuten Nephritis kann auch eine fortgesetzte Desquamation des sich wieder regenerierenden Epithels sich einstellen, so daß sich mächtige Lager von Epithelzellen (Fig. 677 *c*, *g*) im Kapselraum ansammeln.

Nicht selten treten in den Kapselraum auch Leukocyten aus den Glomerulusgefäßen aus und mischen sich dem Inhalt bei. Bei hämorrhagischer Nephritis enthalten der Kapselraum (Fig. 677 *f*) sowie das dazu gehörige Harnkanälchen rote Blutkörperchen und sind oft mit denselben dicht erfüllt.

Fig. 668.

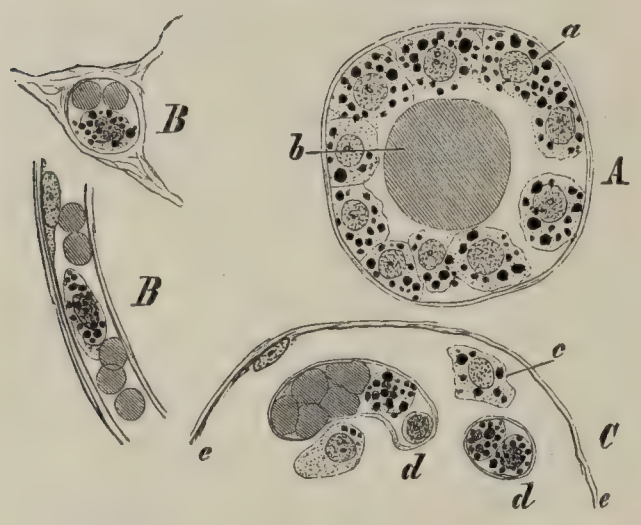

Fig. 669.

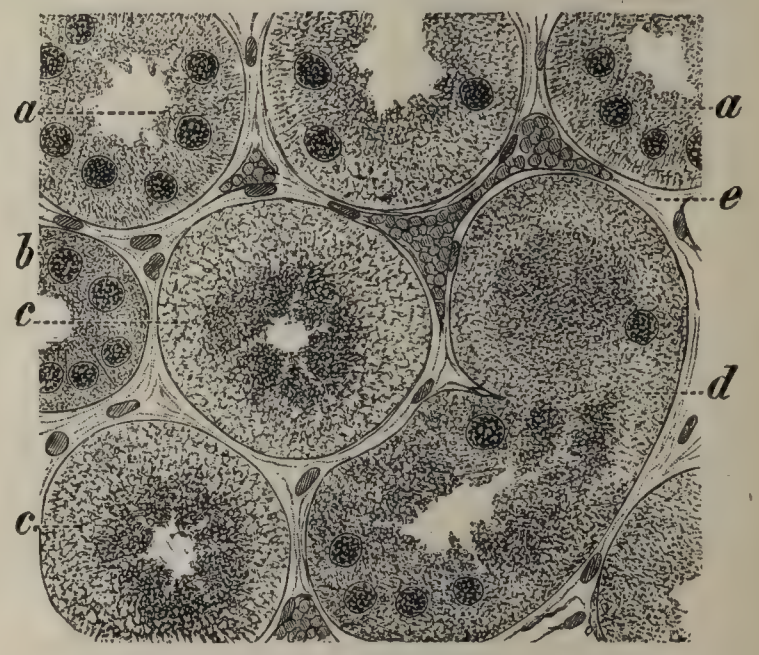

Fig. 668. Verfettung der Nieren bei Diphtherie (Flemm. Safr.). *A* Harnkanälchen mit verfettetem Epithel (*a*) und hyalinem Harnzylinder (*b*) im Querschnitt. *B* Intertubuläre Kapillaren mit verfetteten Zellen. *C* Rand eines Glomerulus mit verfetteten Epithelien (*c*) und verfetteten Zellen im Innern von Kapillaren (*d*). *e* Bowmansche Kapsel. Vergr. 300.

Fig. 669. Nekrose des Epithels der Harnkanälchen bei Icterus gravis (M. Fl. Gentianaviol.). *a* Normales gewundenes Kanälchen. *b* Aufsteigender Schleifenschenkel. *c* Gewundenes Kanälchen mit nekrotischem Epithel. *d* Gewundenes Kanälchen, dessen Epithel zum Teil erhalten, zum Teil nekrotisch ist. *e* Unverändertes Stroma mit Blutgefäßen. Vergr. 300.

Die Gefäße der Glomeruli können sowohl eine abnorme Beschaffenheit ihres Inhalts als auch pathologische Veränderungen ihrer Wand bieten. Bei hyperämischen Zuständen sind sie mit Blut vollgepfropft. Oft enthalten sie auch mehr oder minder zahlreiche Leukocyten, die nicht selten Fettkörnchen einschließen (Fig. 670 *b*, *c*, *d*). Es lassen sich ferner an den Endothelien Schwellungszustände (Fig. 667 *b*) nachweisen, und es kommen auch den Wänden aufsitzende mehrkernige Zellen in den Kapillaren vor (*c*, *d*), welche man (Langhans, Nauwerck) für veränderte Endothelzellen anzusehen geneigt ist. Es stellen sich ferner auch Wucherungen der Endothelien der Kapillaren ein, welche zu Kern- und Zellvermehrung führen und so die Bahn der Glomerulusgefäße verlegen. Zuweilen bilden sich (z. B. bei Scharlach) in einzelnen Kapillaren auch hyaline Thromben, oder es schwillt die Kapillarwand selbst an und bewirkt dadurch eine Verengerung des Lumens.

Das **Epithel der Harnkanälchen** verfällt nicht selten da und dort der Nekrose, so namentlich im Verlauf mancher Vergiftungen (Sublimat, Chromsäure, Cantharidin), daneben indessen auch bei manchen Infektionen, die toxische Produkte liefern. Die eingetretene Nekrose läßt

sich in einer Zeit, in der die Zellen noch erhalten sind, an dem Verlust der Färbbarkeit des Kernes oder an dem völligen Untergang des Kernes

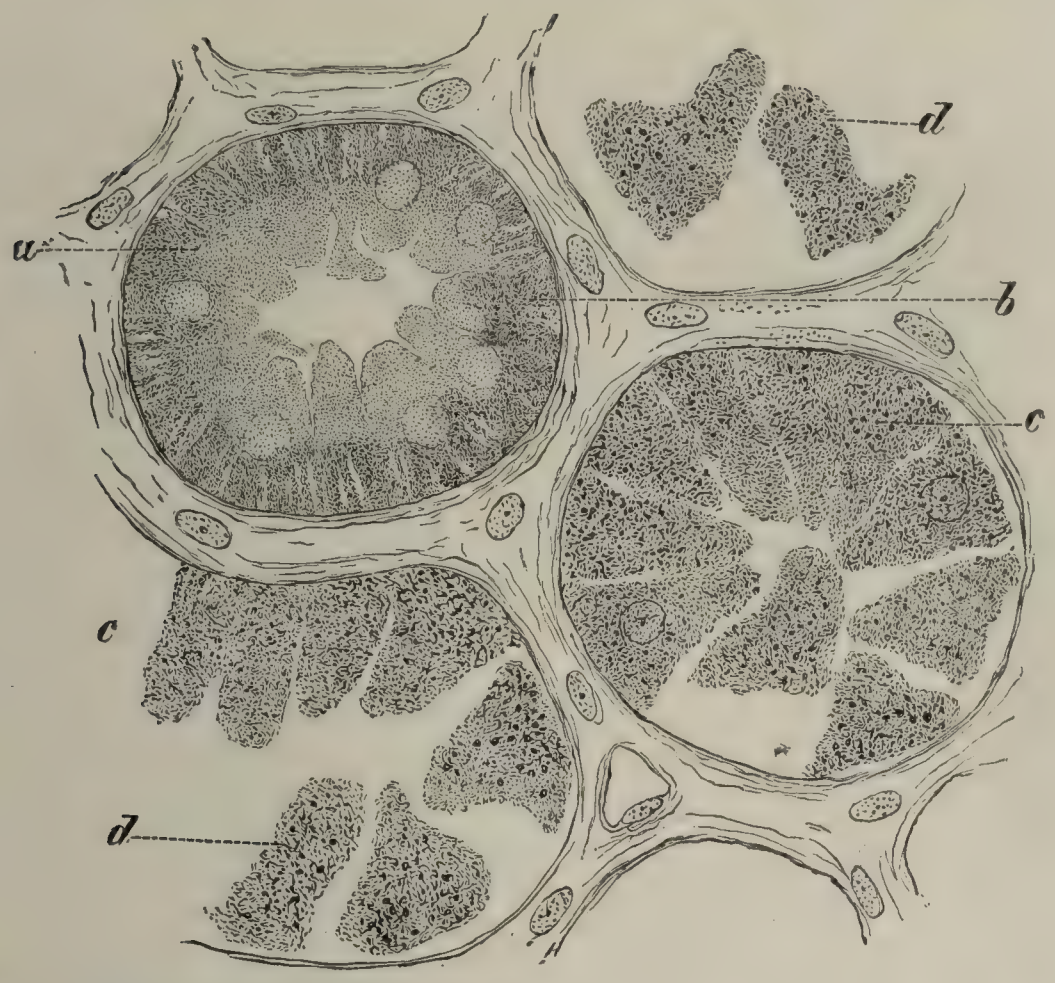

Fig. 670. Trübe Schwellung des Nierenepithels (Chromsaures Ammoniakglyzerin). *a* Normales Epithel. *b* Beginnende Trübung. *c* Hochgradige Degeneration. *d* Abgestoßene degenerierte Epithelzellen. Vergr. 800.

(Fig. 669 *c*) nachweisen, und betrifft am häufigsten das sezernierende Epithel gewundener Kanälchen, kann sich indessen auch am Epithel der ableitenden Harnkanälchen und der Sammelröhren einstellen. Das nekrotische Epithel ist bald trüb, körnig, bald homogen, schollig. Im weiteren Verlauf verfällt es der Auflösung.

Noch häufiger als der Nekrose verfällt das Epithel der Kanälchen der trüben Schwellung (Fig. 670 *b*, *c*, *d*) und der Verfettung (Fig. 668 *A*, *a* und Fig. 671) und der hydrophischen Entartung mit Vakuolenbildung, auch hier wieder am häufigsten in den gewundenen Kanälchen (Fig. 672 *b*), doch tritt namentlich die Verfettung oft auch in den Schleifenschenkeln (c_1) und den Schaltstücken auf.

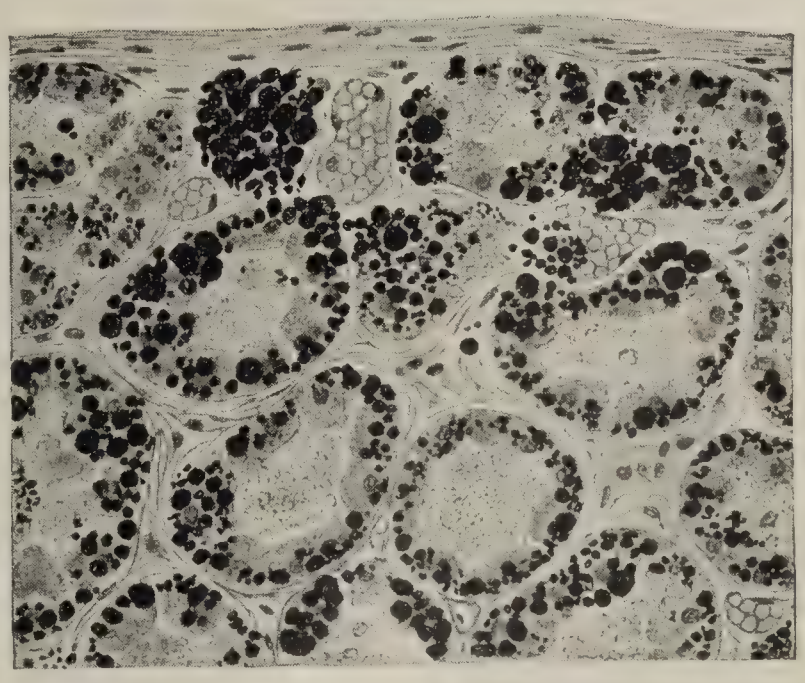

Fig. 671. Verfettung der Harnkanälchenepithelien bei akuter gelber Leberatrophie (Flemm. Safranin). Vergr. 300.

Bei allen Degenerationsformen kann sich dazu eine Desquamation (Fig. 676 *c*, *d*), sowie schließlich eine Zerbröcklung und ein Zerfall der Zellen hinzugesellen, so daß mehr oder minder

umfangreiche Epithelverluste entstehen. Aus der starken Veränderung und der Desquamation des Epithels hat man Veranlassung genommen, solche Erkrankungsformen als **katharrhalische Nephritis** zu bezeichnen.

Fig. 672. Akute Nephritis bei kroupöser Pneumonie (Flemm. Safr.). *a* Glomeruli. *b* Gewundene Harnkanälchen mit verfettetem Epithel. *c* Normale, c_1 verfettete gerade Harnkanälchen. *d* Kapsel der Niere. Vergr. 45.

Sehr frühzeitig können sich neben den degenerativen Vorgängen am Epithel auch Wucherungen einstellen (Fig. 673 *b*), welche eine Regeneration des gesetzten Verlustes bezwecken und bei Ausgang in Heilung auch erzielen.

Das **Lumen der Harnkanälchen enthält** stets da oder dort eine pathologische Inhaltsmasse, so namentlich abgestoßene und degenerierte, zuweilen durch Gerinnungsmassen zu Epithelzylindern verschmolzene Epithelien, Leukocyten, hyaline und körnige, aus transsudiertem Eiweiß und zerfallenen Zellen entstandene Gerinnungszylinder (Fig. 674 *b*, *c*), nach Blutungen auch rote Blutkörperchen und deren Zerfallsprodukte, Pigmentkörner und bräunliche, körnige Zylinder. Es kommen Fälle vor, in denen die **Anhäufung von Zellen und deren Zerfallsprodukten** sowie die **Zylinderbildung** in den Kanälchen ganz besonders ausgebreitet ist, so daß ein großer Teil der Schleifenschenkel und der gewundenen Kanälchen solche enthält, und dadurch der Abfluß des Urins behindert ist.

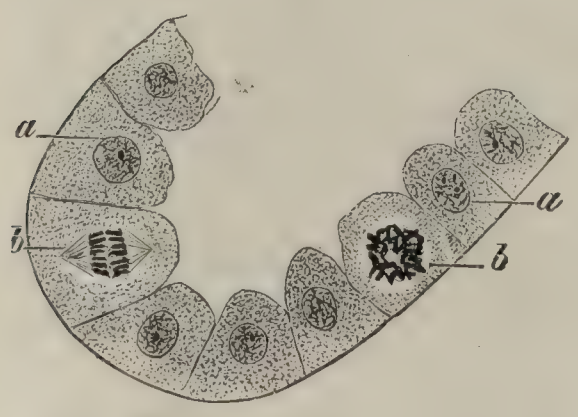

Fig. 673. Epithelwucherung bei akuter Nephritis (Alk. Häm.). *a* Epithelien mit ruhenden Kernen. *b* Karyomitosen. Vergr. 500.

Man findet danach auch nicht selten einen großen Teil der **Rindenkanälchen erweitert** (Fig. 674 *a*), und es sind die starken Schwellungen der Niere, die zuweilen beobachtet werden, wesentlich auf eine Erweiterung der Harnkanälchen (parenchymatöse Hydronephrose) durch Behinderung des Abflusses des Urins zurückzuführen.

Hyaline Zylinder treten bei verschiedenen Formen der Nephritis auf. Ihre Entstehung leitet Ribbert von transsudiertem Eiweiß her, während Ernst an eine Umwandlung von Fibrin zu einer homogenen Masse denkt. Nach Landsteiner aber entstehen die Zylinder durch Konfluenz hyaliner Kugeln, die in erkrankten Nierenzellen auftreten und in das Lumen des Harnkanälchens übertreten. In den degenerierenden Epithelzellen geht die normale protoplasmatische Struktur verloren. Pfister beobachtete bei allen Formen parenchymatöser Nierenveränderungen das Auftreten von Granula, die sich mit der Weigertschen Fibrinmethode darstellen lassen. Diese pathologisch veränderten Granula stimmen auch in ihrem sonstigen färberischen Verhalten weitgehend mit den Zylindern überein.

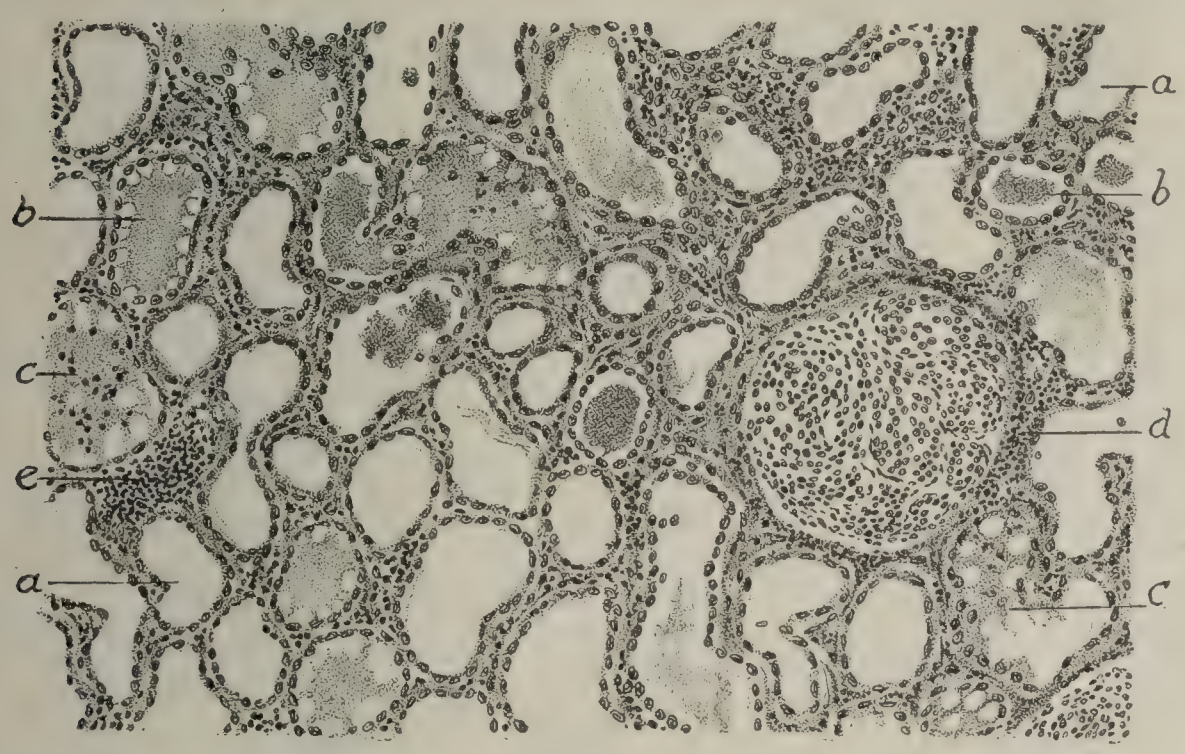

Fig. 674. Durch Erweiterung der Harnkanälchen bedingte Nierenschwellung (l. N. = 350 g, r. N. = 300 g); Nephritis von 4 Wochen Dauer (Form. Häm. Eos.). *a*, *b*, *c* Erweiterte Harnkanälchen, welche teils Flüssigkeit (*a*), teils hyaline Gerinnungsmassen (*b*), teils Hyalin und Leukocyten (*c*) enthalten. *d* Periglomeruläre, *e* intertubuläre zellige Infiltration. Vergr. 40.

Das **intertubuläre Bindegewebe und dessen Blutgefäße** sind in manchen Fällen toxischer Nephritis wenig und kaum nachweisbar beteiligt, doch ergibt eine genaue histologische Untersuchung, daß bei Vorhandensein ausgesprochener Glomerulus- und Harnkanälchenerkrankung meist auch der Blutgefäßbindegewebsapparat zwischen den Harnkanälchen da und dort Veränderungen zeigt.

Die interstitiellen Prozesse können sich unter Umständen darauf beschränken, daß an den intertubulären Kapillaren ähnliche Veränderungen auftreten, wie sie schon von den glomerulären Kapillaren beschrieben sind. Häufig kommt es indessen auch zu einer herdweise auftretenden zelligen intertubulären und periglomerulären

zelligen Infiltration (Fig. 674 *d*, *e* und Fig. 675 *m*), so daß man von einer interstitiellen Herdnephritis sprechen kann.

Im Gebiete der zelligen Infiltration können auch die Harnkanälchen Rundzellen enthalten, welche durch die Membrana propria der Harnkanälchen eingewandert sind und teils im Lumen, teils in den Drüsenzellen selbst liegen.

Fig. 675. Schnitt durch die äußere Hälfte der Nierenrinde bei frischer akuter interstitieller Herdnephritis (Injektionspräparat). *A* Labyrinth. *B* Markstrahlen. *C* Nierenkapsel. *a* Arteria interlobularis. *b* Vas afferens. *c* Glomerulus. *d* Vas efferens. *e* Kapillarsystem der Markstrahlen. *f* Kapillarsystem des Labyrinths. *g* Vena stellata. *h* Vena interlobularis. *i* Tubuli contorti. *k* Tubuli recti. *l* Degenerierte Tubuli contorti. *m* Perivenöse zellige Infiltration. Vergr. 32.

In seltenen Fällen kommt es auch zu einem stärkeren entzündlichen Ödem des Nierenbindegewebes, durch welches die Harnkanälchen, deren Epithel mehr oder minder ausgesprochene degenerative Veränderungen zeigt (Fig. 676 *c*, *d*), durch breitere, von Flüssigkeit, zuweilen auch von Fibrin und Fetttröpfchen und da und dort auch von Rundzellen durchsetzte Septen (*a*, *g*), die zum Teil gefüllte Blutgefäße einschließen, voneinander getrennt sind.

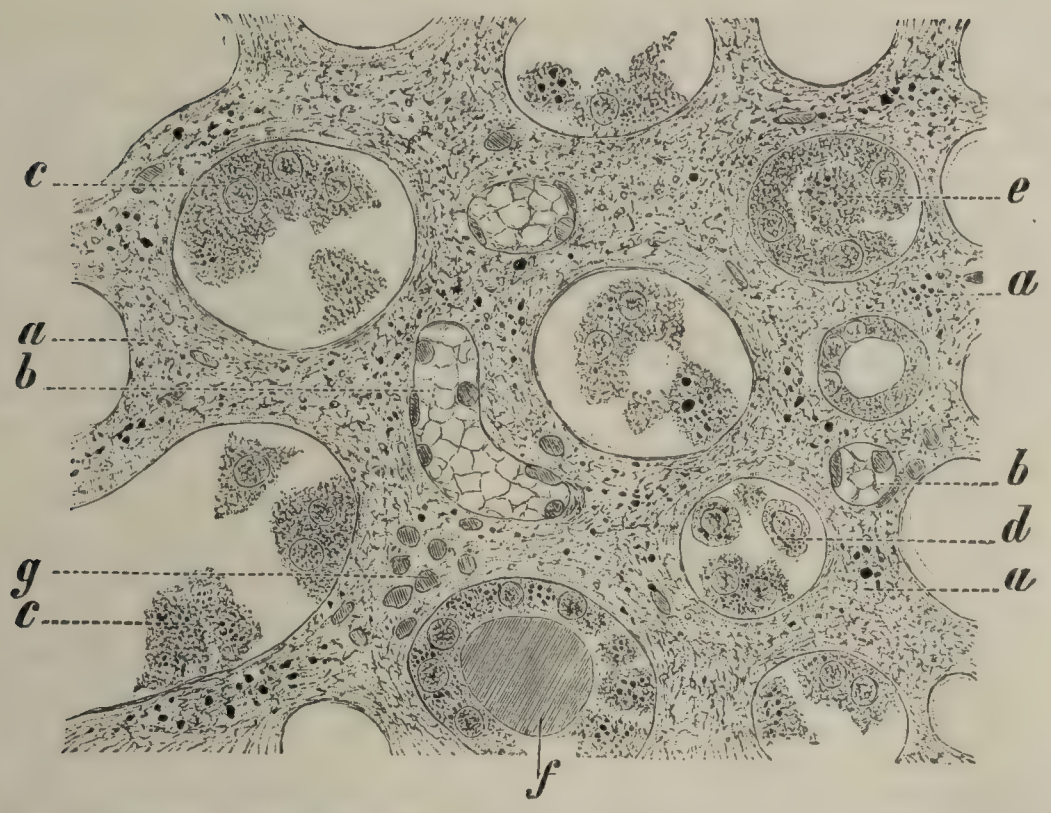

Fig. 676. Diffuse Nephritis mit serös-fibrinösem Exsudat von einem an eitriger Mediastinitis und Pleuritis mit Nephritis am 10. Tage nach Beginn der Erkrankung gestorbenen Manne (Osmiums. Glyc.). *a* Stroma, stark verbreitert, mit Körnern und Fäden von Fibrin, sowie mit einzelnen Fetttröpfchen durchsetzt. *b* Kapillaren. *c* Epithelien der gewundenen Kanälchen, zum Teil leicht verfettet und in Desquamation begriffen. *d* Abgestoßene Epithelzellen in einem Schleifenschenkel. *e* Körnige und fettige Zerfallsmassen in einem Schleifenschenkel, dessen Epithel erhalten, aber trübe ist. *f* Hyaliner Zylinder in einem gewundenen Kanal. *g* Rundzellen. Vergr. 350.

Literatur über akute Nephritis.

Albertini u. Pisenti, *Wirkung d. Acetons u. d. Acetessigsäure, A. f. exp. Path. XXIII 1887.*
Asch, *Einfluß bakter. Stoffwechselprodukte auf die Niere, Straßburg 1904.*
Aufrecht, *Scharlachnephritis, D. Arch. f. klin. Med. 52. Bd. 1894; Pathogenese d. Nephritis, Kongr. f. inn. Med. XIII 1895.*
Babes, *Le rein et le foie dans la fièvre jaune, Arch. de phys. II 1883.*
Banti, *Endocarditi e Nefriti, Firenze 1895.*
Bluhm, *Ätiol. d. Nephritis, D. Arch. f. klin. Med. 47. Bd. 1890.*
Blum, *Nephritis bei Ausfall d. Schilddrüsentätigkeit, Virch. Arch. 166. Bd. 1901.*
Böhm, *Z. pathol. Anat. der Malp. Körperchen, Virch. Arch. 150. Bd. 1897.*
Boström, *Über die Intoxikation mit der eßbaren Morchel, Leipzig 1882.*
Bouchard, *Des néphrites infectieuses, Rev. de méd. I 1881.*
Bowen, *Pockenherde in den Nieren, Vierteljahrsschr. f. Derm. XIV 1887.*
Burmeister, *Histogenese der akuten Nierenentzündungen, Virch. Arch. 137. Bd. 1894.*
Caussade, *De la néphrite pneumonique, Paris 1890.*
Claude, *Lés. du foie et des reins par cert. toxines, Paris 1897.*
Cornil *et* **Toupet,** *Empois. par la cantharidine, Arch. de phys. X 1887.*
Crooke, *Zur pathol. Anat. d. Scharlachs, Fortschr. d. Med. III 1885.*
Councilman, *Akute u. subak. Nephritis, Rep. of the Boston Hosp. 1897.*
Delafield, *Stud. of path. Anat., Akute and chron. Brights Disease, New York 1888—1891.*
Doyen, *Rech. anat. et expér. sur le choléra épidémique, Arch. de phys. VI 1885.*
Eliaschoff, *Über die Wirkung des Cantharidins auf die Niere, V. A. 94. Bd. 1883.*
Enriquez, *Contr. à l'ét. bactér. des nephrites infectieuses, Paris 1895.*
Ernst, *Z. Ätiologie d. Nephritis, I.-D. Zürich 1884; Nierenmykose, V. A. 139. Bd. 1895.*
Faulhaber, *Bakterien in den Nieren bei akut. Infektionskrankh., Beitr. v. Ziegler X 1891.*
Fichera-Scaffidi, *Pathol. Histologie der Glomeruli, V. A. 177. Bd. 1904 (Lit.).*
Fischl, *Beitr. z. Histologie der Scharlachniere, Zeitschr. f. Heilk. IV 1883.*
Fraenkel *u.* **Reiche,** *Nierenveränd. nach Schwefelsäurevergiftung, V. A. 131. Bd. 1893*
Friedländer, *Über Nephritis scarlatinosa, Fortschr. d. Med. I 1883.*
Fürbringer, *Diphtherische Nephritis, Virch. Arch. 91. Bd. 1883.*
Gaucher, *Pathogenie des néphrites par auto-intoxication, Rev. de méd. VIII 1888.*
Germont, *Contrib. à l'étude expér. des néphrites, Paris 1883.*
Golgi, *Neoformaz. dell' epitelio nella malatt. di Bright, A. p. l. Sc. Med. VIII 1884.*

Hansemann, *Zur path. Anat. d. Malpighischen Körperchen, Virch. Arch. 110. Bd. 1887; Fettinfiltration der Nierenepithelien, ib. 148. Bd. 1897.*
van Herwerden, *De Wirkung van het Diphtherie-Gif, Nederl. Tijdschr. voor Geneesk. 1890.*
v. Kahlden, *Akute Nephritis, Beitr. v. Ziegler XI 1892 (Lit.); Glomerulonephritis bei Scharlach, ib. XV 1894.*
Karvonen, *Einfluß des Quecksilbers auf die Nieren, Berlin 1898 (Lit.).*
Kaufmann, *Die Sublimatintoxikation, Berlin 1888, u. Virch. Arch. 117. Bd. 1889.*
Klemperer, *Veränd. d. Niere bei Sublimatvergiftung, Virch. Arch. 118. Bd. 1889.*
Konjajeff, *Die bakt. Erkrank. d. Niere beim Abdominaltyphus, Zbl. f. Bakt. VI 1889.*
Lahouse, *Rech. expér. sur les lésions du rein prod. p. la Cantharidine, Paris 1885.*
Landsteiner, *Trübe Schwellung, Beitr. v. Ziegler 33. Bd. 1903.*
Langhans, *Veränd. d. Glomeruli u. akute Nephritis, V. A. 99. Bd. 1884 u. 112. Bd. 1888.*
Langowoi, *Cantharidinwirkung, Fortschr. d. Med. II 1884.*
Lassar, *Zusammenhang von Hautresorption u. Albuminurie, Virch. Arch. 77. Bd. 1879.*
Leyden, *Choleranephritis, Zeitschr. f. klin. Med. XXII 1893.*
Lindemann, *Sur le mode d'action de quelques poisons renaux, Ann. d. l'Inst. Pasteur 1900; Wesen d. toxischen Nephritis, Zbl. f. a. P. XI 1900.*
Litten, *Scharlachniere, Charité-Ann. IV, Choleraniere, D. med. Woch. 1893.*
Löhlein, *Fettinfiltration u. fettige Degeneration d. Niere, V. A. 180. Bd. 1905.*
Mannaberg, *Ätiologie d. M. Br. acutus, Z. f. Bakt. V 1889 u. Z. f. klin. Med. 1890.*
Müller, Fr., *Morbus Brightii, Verh. d. d. path. Gesellsch. IX 1905.*
Nefédieff, *Sérum nephrotoxique, Ann. d. l'Inst. Pasteur 1901.*
Neuberger, *Wirkung des Sublimates auf die Niere, Beitr. v. Ziegler VI 1889.*
Oertel, *Die Pathogenese der epidemischen Diphtherie, Leipzig 1887.*
Osler, *Akute Nephritis in Typhoid Fever, Johns Hopk. Hosp. Rep. II, Baltimore 1890.*
Pfister, *Granulabildung bei Nierenentzündung, B. v. Ziegler VII Suppl. 1905.*
Ponfick, *Über die Gemeingefährlichkeit der eßbaren Morchel, V. A. 88. Bd. 1882.*
Ponfick, *Morbus Brightii, Verh. d. d. path. Gesellsch. IX 1905.*
Prutz, *Über die anat. Verh. d. Nieren bei puerp. Eklampsie, Z. f. Gebh. 23. Bd. 1891.*
Reichert, *Nephritis bei Scharlach, Zeitschr. f. Heilk. 26. Bd. 1905 (Lit.).*
Ribbert, *Erkrankung der Nieren bei Infektionskrankheiten, D. med. Woch. 1889; Die norm. u. pathol. Physiol. u. Anatom. d. Niere, Cassel 1896.*
Rumpf u. Fraenkel, *Choleraniere, D. Arch. f. klin. Med. 52. Bd. 1893.*
Strauss, *Lésions du rein dans le diabète sucré, Arch. de phys. VI 1885; ib. X 1887.*
Vandervelde, *Contr. à l'anat. du rein infectieuse, Bruxelles 1895.*
Werner, *Einwirkung der Galle auf die Nieren, Arch. f. exp. Path. XXIV 1888.*
Weitere diesbezügliche Literatur enthält § 255.

Literatur über Harnzylinder.

Burckhart, *Die Harnzylinder, Berlin 1875.*
Ernst, *Fibrin in hyalinen Zylindern, Beitr. v. Ziegler XIII 1893.*
Lubarsch, *Natur u. Entstehung der Nierenzylinder, Zbl. f. allg. Path. IV 1893.*
Ribbert, *Bildung der hyalinen Zylinder, Zentralbl. f. allg. Path. IV 1893.*
Rosin, *Harnzylinder, Eulenburgs Jahrb. III 1893 (Lit.).*
Török u. Pollak, *Entstehung der homogenen Harnzylinder, A. f. exp. Path. XXV 1889.*
Weissgerber u. Perls, *Entstehung der Fibrinzylinder, A. f. exp. Path. VI 1876.*

§ 258. Die **subakute** und die **chronische parenchymatöse Nephritis** haben im allgemeinen dieselbe Ätiologie und Genese wie die akuten Nierenentzündungen, doch ist die Ursache der Erkrankung nicht immer zu erkennen. Die Schwere und die längere Dauer der Erkrankung lassen darauf schließen, daß das schädliche Agens intensiver und anhaltender wirkt, als bei den akuten Erkrankungen. Infektionen mit Streptokokken, Pneumokokken, Diphtheriebazillen, Scharlach, Masern, Influenza usw. können unter nicht näher gekannten Verhältnissen diese Bedingungen erfüllen und ulzeröse Formen der Lungenschwindsucht führen sehr oft zu chronischer parenchymatöser Nephritis.

Das Leiden führt bei schwereren Erkrankungen oft zu Hydrops, welcher den Patienten zuweilen erst auf sein Leiden aufmerksam macht. Der Harn ist reich an Eiweiß, in der Menge mäßig vermindert, von gelber, trüber Farbe, von vermehrtem

spezifischem Gewicht und gewöhnlich nicht blutig; doch kommen auch hämorrhagische Formen vor. Im Sediment liegen zahlreiche Zylinder verschiedenster Größe, farblose Blutkörperchen, verfettete Epithelien, körnige und fettige Detritusmassen und Fettkörnchenkugeln. Rote Blutkörperchen sind meist nur spärlich oder fehlen ganz, nur bei den hämorrhagischen Formen treten sie zuzeiten in reichlicher Zahl auf.

Genesung ist bei schweren Formen der seltenere Ausgang. Häufiger tritt nach Wochen oder Monaten und Jahren der Tod unter steigendem Hydrops, durch Hirnödem oder Pleuritis, Peritonitis, Urämie usw. ein. Zuweilen ändert sich das Bild. Mit dem Auftreten einer Herzhypertrophie und Zunahme des Aortendruckes können die Menge des Urins sich steigern, sein spezifisches Gewicht und sein Eiweißgehalt sich verringern, die Ödeme schwinden und das klinische Bild der indurativen Nephritis sich einstellen.

Der **anatomische Befund** ist nicht immer der nämliche, und es wiederholen sich hier die schon bei der akuten Nephritis aufgeführten Verschiedenheiten in noch bedeutenderem Maße.

Zunächst kann auch hier der makroskopische Befund ein sehr unerheblicher sein, indem die Nieren keine bemerkbare Schwellung und nur geringfügige Änderungen ihrer normalen Färbung zeigen. Es kommt dies namentlich in jenen Fällen vor, in welchen sich die histologischen Veränderungen wesentlich auf die Glomeruli beschränken, so daß man die Erkrankung nach ihrem Hauptmerkmal als eine **chronische Glomerulonephritis** bezeichnen kann.

Am häufigsten treten im übrigen graue, grauweiße, graugelbe und weiße, durch Anämie und fettige Degeneration bedingte Färbungen der Rinde auf, welche bald sich über die ganze Rindenschicht verbreiten, bald sich auf einzelne Teile, z. B. auf die inneren oder auch auf die äußeren Schichten, beschränken und der Rinde bald ein exquisit fleckiges, bald auch wieder ein gleichmäßiges Aussehen verleihen. Die anatomische Benennung dieser Nieren ist zunächst nach diesen Farbenänderungen gewählt, indem man dieselben als **weiße,** als **bunte** und als **gefleckte Nieren** bezeichnet. Ist gleichzeitig auch Schwellung der Niere vorhanden, ein Befund, der oft zu erheben ist, so spricht man von **großer** oder **geschwellter weißer** oder **bunter Niere**. Es kann die Schwellung durch Harnretention in den Kanälchen so bedeutend werden, daß das Gewicht beider Nieren von 300 g auf 600—700 g und höher steigt.

Die Markkegel sind im Gegensatz zur blassen Rinde meist mehr oder weniger streifig gerötet. Das Rindengebiet enthält ferner oft einzelne gefüllte Venen, und es bilden die gefüllten Venulae stellatae an der Oberfläche oft zierliche rote Sterne. Bei der als **chronische hämorrhagische Nephritis** bezeichneten Form ist die Rinde von roten, braunroten und schwarzroten umschriebenen hämorrhagischen Herden mehr oder minder dicht durchsetzt.

Die Konsistenz der Nieren ist meist weich, namentlich bei Schwellung derselben. Die Oberfläche ist im ganzen meist glatt, doch lassen sie bei längerer Dauer der Erkrankung nicht selten da und dort kleine narbige Einziehungen erkennen, und es kommen Fälle vor, in denen weiße Nieren sehr zahlreiche narbige Einziehungen besitzen und zugleich verkleinert sind, so daß man den Zustand als **weiße Schrumpfniere** bezeichnen kann.

Der **histologische Befund bei subakuter** und **chronischer parenchymatöser Nephritis** wechselt, den makroskopischen Verhältnissen entsprechend, nicht unerheblich, doch ist allen Fällen gemeinsam, daß

degenerative Veränderungen am sezernierenden Parenchym in großer Ausbreitung vorhanden sind. Die dominierende Veränderung bildet dabei die Verfettung, welche sowohl die Epithelien der Glomeruli und der Harnkanälchen, als auch die Endothelien der Blutgefäße betrifft und bei starker örtlicher Ausbreitung die weiße Färbung der erkrankten Niere bedingt. Zu den degenerativen Veränderungen gesellen sich alsdann noch Stauung des Urins in den Harnkanälchen zufolge der Verlegung der abführenden Kanälchen durch Zylinder und durch abgestoßene Epithelien sowie mehr oder minder erhebliche entzündliche Exsudationen, entzündliches Ödem und zellige Infil-

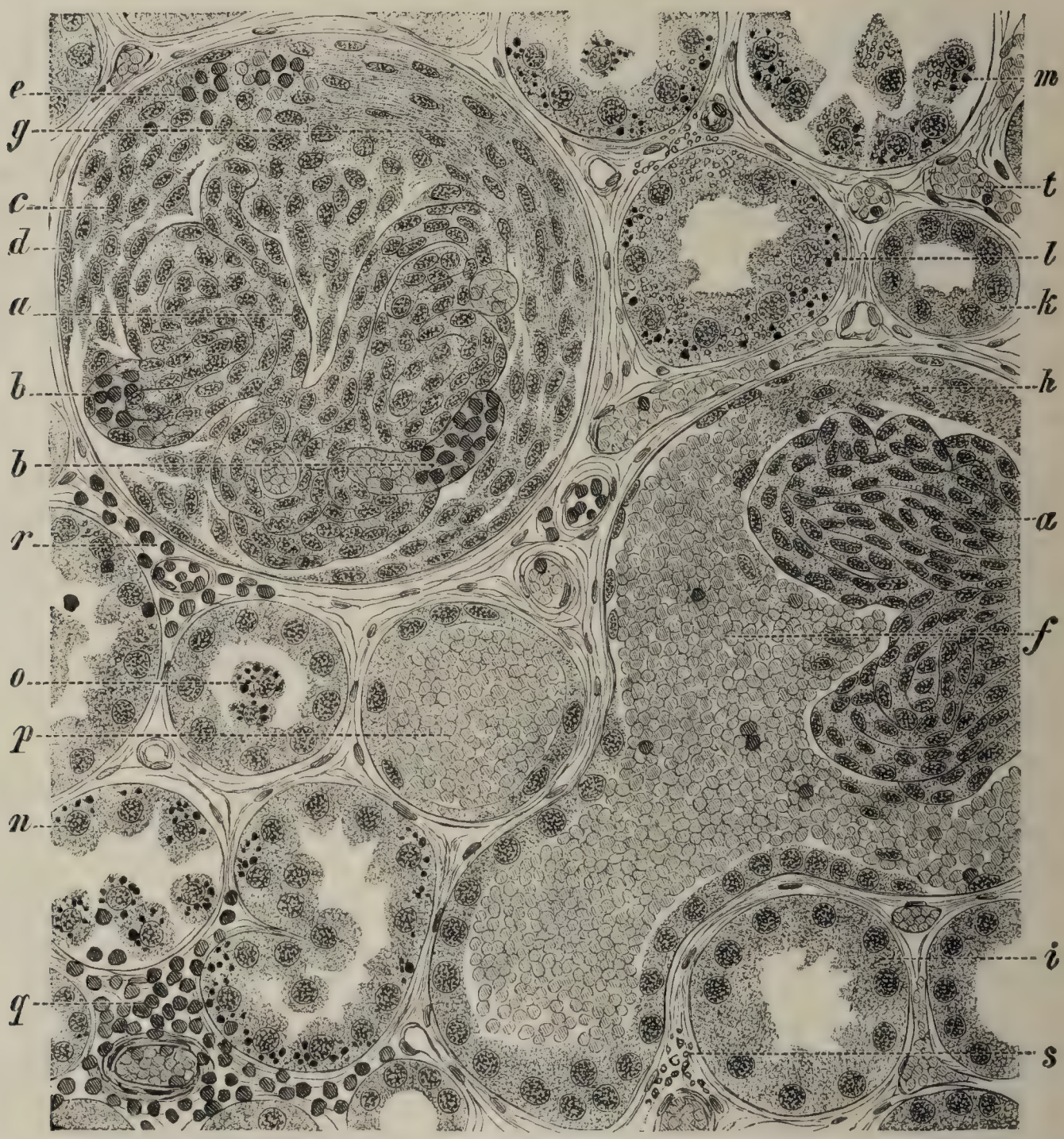

Fig. 677. Subakute hämorrhagische Nephritis (M. Fl. Osmiums. Karm.). *a* Normale Gefäßschlingen. *b* Mit farblosen Blutkörperchen gefüllte Kapillare. *c* Desquamiertes Glomerulusepithel. *d* Kapselepithel. *e* Exsudat, aus farblosen und roten Blutkörperchen und aus körnigen Massen bestehend. *f* Hämorrhagie in einem Kapselraum und im Anfangsteil eines Harnkanälchens. *g* Körniges und geschichtetes Exsudat, in welchem die Kerne desquamierter Glomerulusepithelien liegen. *h* Zerfallenes Blut, welches desquamierte Glomerulusepithelien einschließt. *i* Tubuli contorti. *k* Schleifenschenkel. *l* Harnkanälchen mit pigmentierten und fettig degenerierten Epithelien. *m* Pigmenthaltiges Epithel in Desquamation. *n* Verfettete Zellen, zum Teil in Desquamation. *o* Abgestoßenes und verfettetes Epithel im Lumen eines normalen Harnkanälchens. *p* Mit Blut gefülltes Kanälchen. *q* Perivenöse, *r* perikapsuläre zellige Infiltration. *s* Pigment im Bindegewebsstroma. *t* Mit Blut gefüllte Kapillaren. Vergr. 300.

trationen des Nierenbindegewebes, hinzu. Nach längerem Bestande des Leidens finden sich endlich immer auch schon **Zustände von Atrophie,** charakterisiert durch die Verödung einzelner Glomeruli und Atrophie der zugehörigen Harnkanälchen. Meist gesellt sich zu dieser Veränderung auch noch eine **Induration** der in kleinen Herden auftretenden atrophischen Bezirke.

Die **Glomeruli** können alle jene bei der akuten Nephritis vorkommenden Veränderungen zeigen, und es sind dieselben meist noch weit ausgeprägter als bei letzterer. Oft ist es namentlich die Verfettung des Glomerulusepithels (Fig. 678 *a*), welche den Prozeß

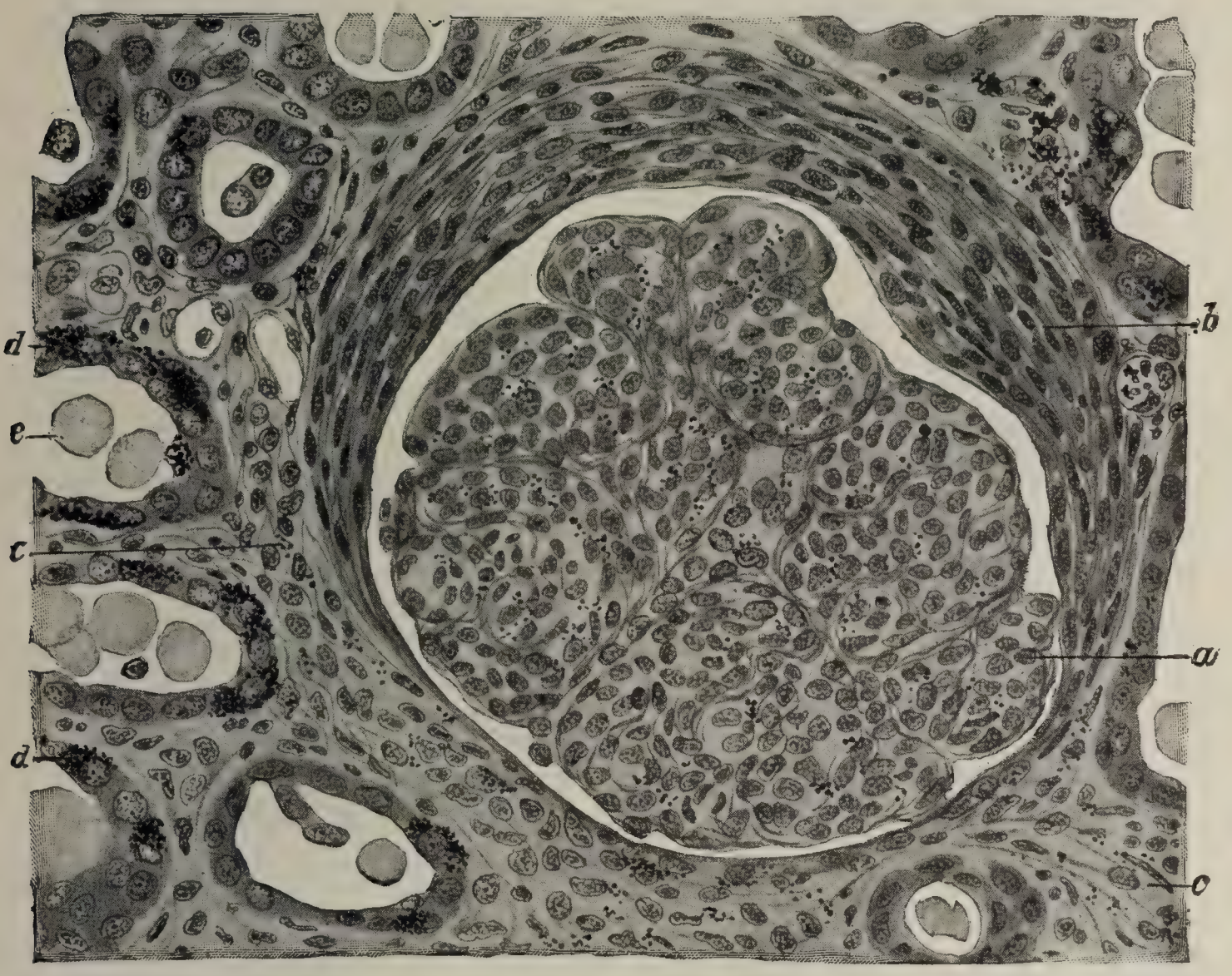

Fig. 678. 6 Wochen alte Nephritis, entstanden nach Streptokokkenpanaritium (Flemm. Safr.). *a* Glomerulus, zum Teil mit Fetttröpfchen besetzt. *b* Gewucherte Kapsel. *c* Gewuchertes intertubuläres Bindegewebe. *d* Verfettetes Epithel. *e* Blasige Kugeln. Vergr. 580.

charakterisiert, in anderen Fällen treten Schwellung, Wucherung und Desquamation des Epithels in den Vordergrund (Fig. 677 *c, g*), oder es kombinieren sich beiderlei Veränderungen. Im übrigen kommt es zum Austritt von eiweißhaltiger Flüssigkeit, oft auch von Leukocyten (*e*), bei hämorrhagischen Formen auch von Blut (*f*) in den Kapselraum und die zugehörigen Harnkanälchen (*p*). Aus der vorhandenen Eiweißsubstanz können sich schon im Kapselraum hyaline oder auch körnig-faserige Gerinnungsmassen (*g*) bilden.

Die Glomeruli selbst können durch die Anfüllungsmassen im Kapselraum komprimiert werden. Im übrigen treten vielfach Verfettungen des Endothels, zuweilen auch Verdickungen der Wand der Kapillaren auf,

und es schließen die Kapillarschlingen (*b*) oft erhaltene oder auch verfettete Leukocyten in mehr oder minder großer Zahl, zuweilen auch hyaline Thromben, ein.

Im Bindegewebe der Kapsel können sich Wucherungen einstellen, welche zu einer zellig-fibrösen Verdickung der Kapsel (Fig. 678 *b* und Fig. 679 *c*) führen; ebenso kann auch von den in den Kapselraum eintretenden Blutgefäßen aus eine bindegewebige Wucherung ihren Ausgang nehmen.

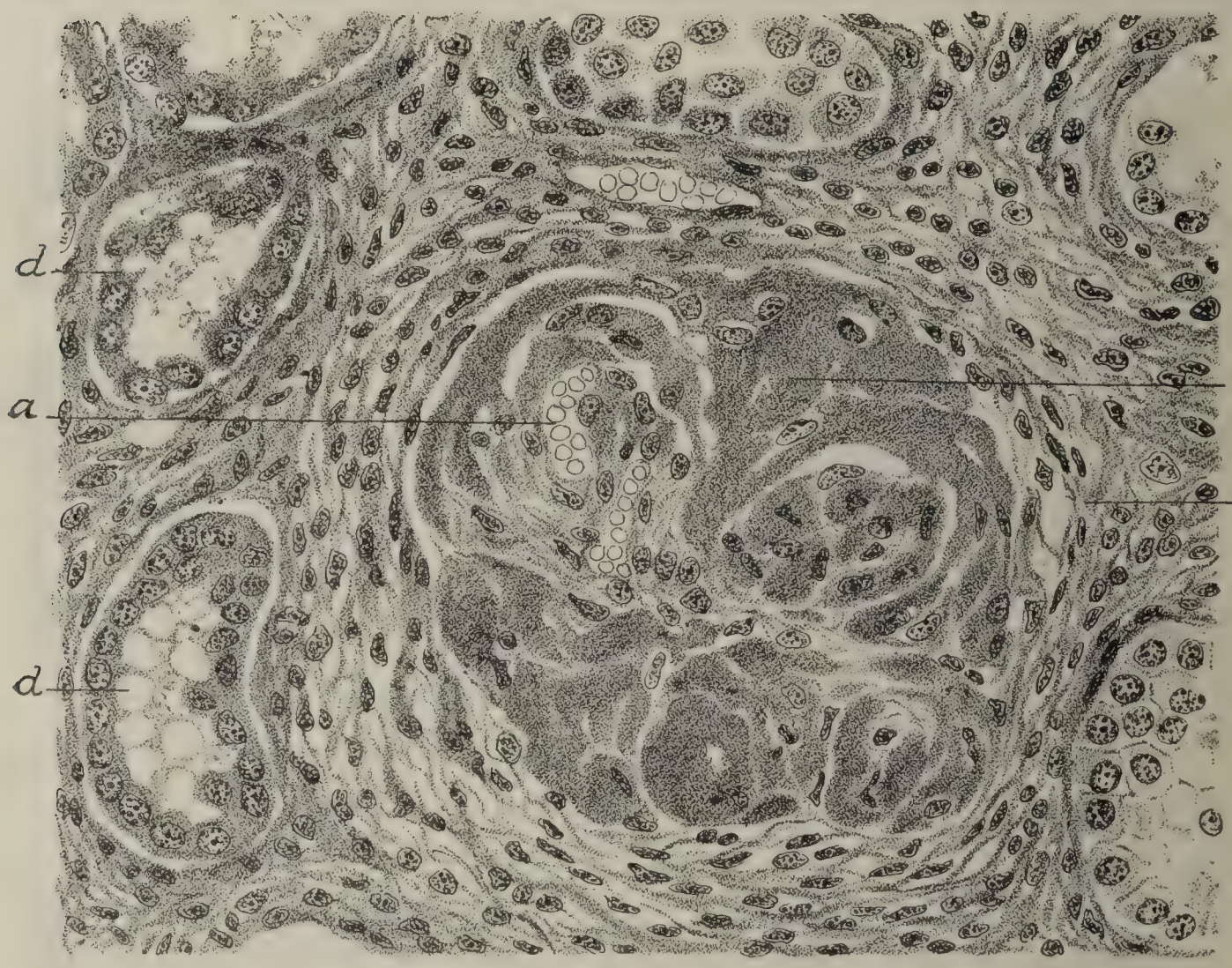

Fig. 679. Fibröse Entartung und Obliteration der Glomeruli bei einer Nephritis von $2^1/_2$ Monaten Dauer (Form. Häm. Pikrinsäurefuchsin). *a* Offene, *b* obliterierte hyaline Glomeruluskapillaren. *c* Faserige Glomeruluskapsel. *d* Harnkanälchen. Vergr. 500.

Mit dem Fortschreiten der Erkrankung stellen sich **Verödungsprozesse in den Glomeruli** ein, wobei die Kapillarschlingen undurchgängig werden (Fig. 679 *b*) und vielfach untereinander zu einer homogenen kernarmen Masse verschmelzen. Mit der Verödung der Gefäße geht auch das Epithel zugrunde (*b*), und der Glomerulus bildet schließlich ein homogenes kernarmes oder auch kernloses Knötchen (Fig. 680 *e*), das von einer geschrumpften, zuweilen verdickten Kapsel umschlossen wird.

Die **Harnkanälchen** zeigen stets zu einem Teil ausgesprochene fettige Degeneration, Zerfall und Desquamation ihres Epithels (Fig. 677 *n*, *o*, Fig. 678 *d*, Fig. 680 *a*, *b*, *c*, Fig. 681 *a*, *b*, *c*), und es sind namentlich die weißen Nieren, in denen diese Veränderungen eine bedeutende Ausbreitung erlangen, während in grauroten, wenig abgeblaßten und gefleckten Nieren diese Veränderungen geringer sind und bei jenen

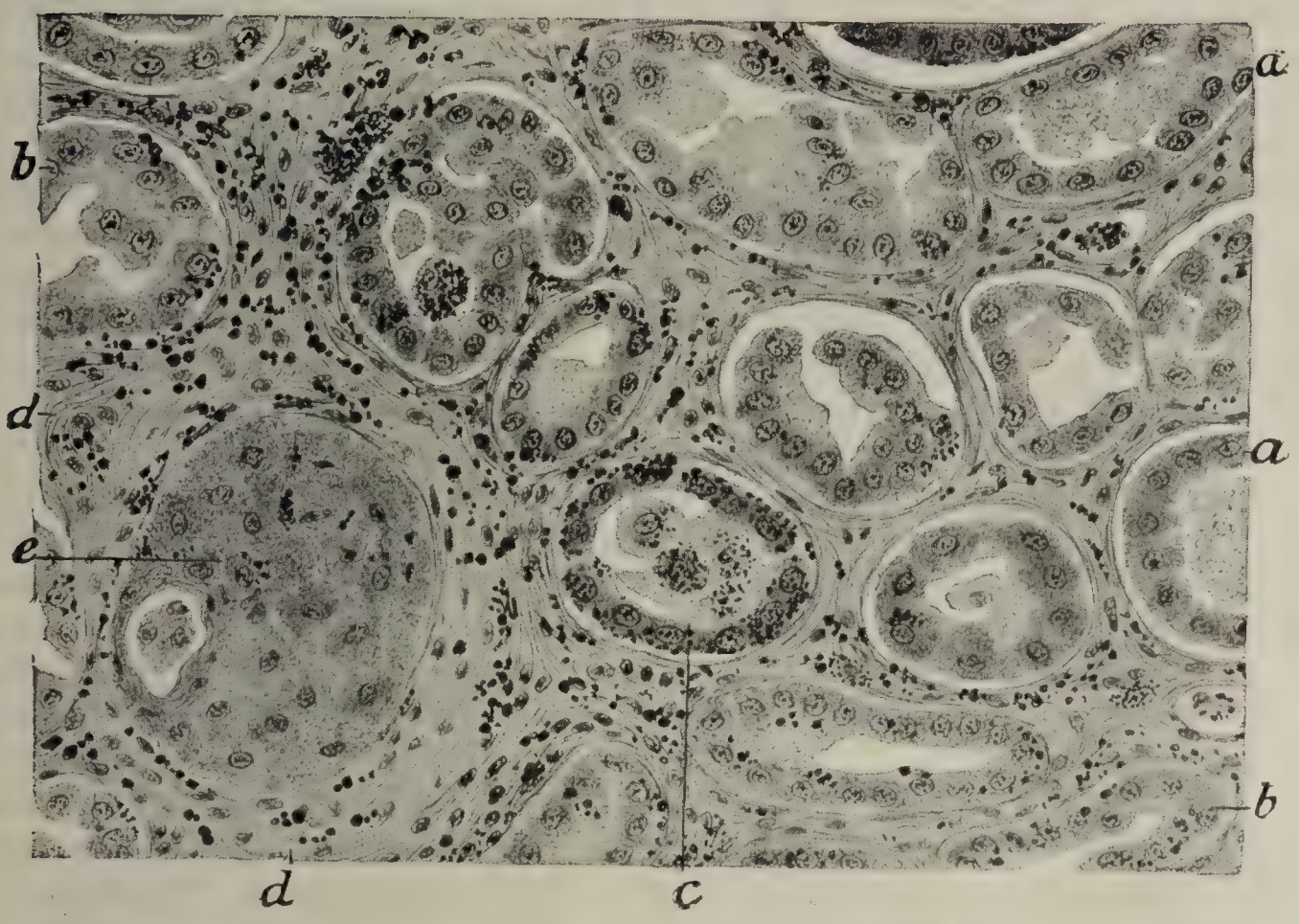

Fig. 680. Nephritis parenchymatosa chronica (FLEMM. Safranin). Mann v. 16 Jahren. Hydrops seit $4^1/_2$ Monaten. *a*, *b*, *c* Harnkanälchen mit verschieden stark fettig degeneriertem Epithel. *d* Verdicktes und mit Fetttröpfchen durchsetztes Bindegewebsstroma. *e* Atrophischer Glomerulus. Vergr. 300.

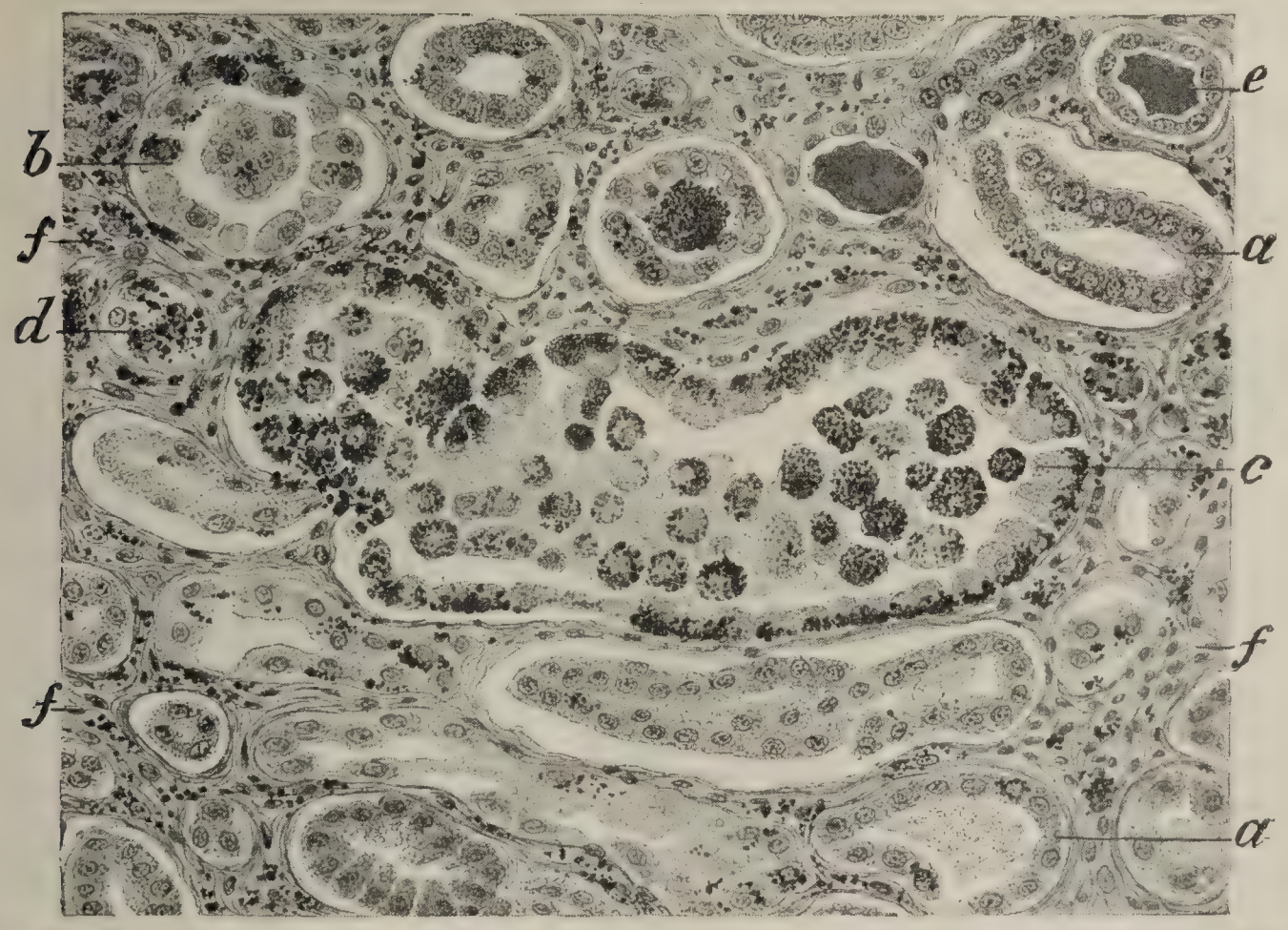

Fig. 681. Nephritis chronica parenchymatosa (FLEMM. Safranin). Mann v. 16 Jahren. Hydrops seit $4^1/_2$ Monat. *a* Harnkanälchen mit leicht verfettetem Epithel. *b* Harnkanälchen mit teilweise verfettetem Epithel und abgestoßenen Zellen im Lumen. *c* Erweitertes Harnkanälchen mit total verfettetem Epithel und zahlreichen verfetteten Zellen im Lumen. *d* Kanälchen mit fettigem Detritus im Innern. *e* Kanälchen mit hyalinem Zylinder. *f* Leicht verdicktes, mit Fetttröpfchen durchsetztes Bindegewebsstroma. Vergr. 300.

Formen der Nephritis, die man als Glomerulonephritis bezeichnet, keine nennenswerte Ausbreitung erlangen.

Die Verfettung betrifft vornehmlich die gewundenen Harnkanälchen, erstreckt sich aber auch auf die geraden Kanälchen, befällt aber nie alle Harnkanälchen gleichmäßig, sondern tritt herdweise auf und bedingt dadurch die feine Fleckung der Rinde. Im Lumen der Harnkanälchen liegen vielerorts verfettete Zellen (Fig. 677 *o*, Fig. 680 *c*, Fig. 681 *c*, *d*) und deren Trümmer, ferner hyaline und körnige Gerinnungsmassen (Fig. 681 *b*, *e*) und Leukocyten, bei hämorrhagischer Nephritis auch Blut (Fig. 677 *p*) und Pigmentkörner. Nicht selten schließt alsdann auch ein Teil der Epithelien körniges Pigment (*m*) ein.

Das **intertubuläre Bindegewebe** ist da und dort der Sitz einer mehr oder minder erheblichen zelligen Infiltration (Fig. 677 *q*, *r*), welche eine ähnliche Verteilung zeigt wie bei akuter Nephritis. Daneben kann mehr oder minder erhebliches Ödem bestehen.

In manchen Fällen ist das Stützgewebe da und dort verbreitert, in ein wucherndes Gewebe umgewandelt (Fig. 678 *c*). Nach längerer Dauer des Prozesses ist auch eine wirkliche Hypertrophie des Bindegewebes (Fig. 680 *d* und Fig. 681 *f*) zu konstatieren. Es kommt dies namentlich in Fällen zur Beobachtung, in denen die Niere an ihrer Oberfläche narbige Einziehungen zeigt, in denen also bereits durch Verödung von Glomeruli partielle Atrophie eingetreten ist. Endlich kann auch das intertubuläre Bindegewebe mehr oder weniger reichlich Fetttröpfchen enthalten (Fig. 680 *d*, Fig. 681 *f*), welche teils in Kapillarendothelien, teils in Bindegewebszellen und Lymphocyten, teils auch frei im Gewebe liegen.

Literatur über chronische parenchymatöse Nephritis.

Aufrecht, *Eine 20 Jahre dauernde Nephritis nach Scharlach mit Ausgang in eine weiße Schrumfniere, D. A. f. klin. M. 42. Bd.; Nachweis zweier Nephritisarten, ib. 53. Bd. 1894.*

Beer, *Cystic changes with Atrophy of the glomerulus in chron. interst. Nephritis. Amer. Journ. of the Med. Sciences 1904.*

Chopart, *Contribution à l'étude de la néphrite gravidique, Paris 1889.*

Engel, *Glomerulonephritis adhäsiva, Virch. Arch. 163. Bd. 1901.*

Fichtner, *Path. Anat. d. Niere bei Diabetes, Virch. Arch. 114. Bd. 1888.*

Gaucher, *Pathogénie des néphrites, Paris 1886, u. Sem. méd. 1888.*

Gaucher *et* ***Sergent,*** *L'évolut, de la néphrite gravidique, Rev. de méd. 1901.*

Halbertsma, *Ätiol. d. Eklampsia puerperalis, Volkm. Samml. kl. Vortr. No. 212, 1882.*

Held, *Zur Kenntnis der glatten weißen Schrumpfniere, Beitr. v. Ziegler VI 1889.*

Heubner, *Die chronische Nephritis im Kindesalter, Berlin 1897.*

v. Kahlden, *Nephritis bei Phthisikern, Zbl. f. allg. Path. II 1891; Experim. Unters. üb. d. Wirkung d. Alkohols auf Leber u. Nieren, Beitr. v. Ziegler IX 1891.*

Leyden, *Nephritis bei Schwangerschaft, Zeitschr. f. klin. Med. XI 1886.*

Mayor, *Contribution à l'étude des lésions du rein chez les femmes en couches, Paris 1880.*

Pernice, *Sul rene dei tisici. Sicilia Medica II 1890.*

Pisenti *et* ***Acri,*** *Rene diabetico, Lav. dell' Ist. anat. pat. di Perugia 1890.*

Renard, *Anatom. Beweis f. sekundäre Schrumpfniere. I.-D. Zürich 1902.*

Sniers, *Pathologie des néphrites chroniques, Bruxelles 1886.*

Tischler *u.* ***Schütz,*** *Studien über versch. Formen d. Nephritis, Z. f. Heilk. III 1882.*

Tschistowitsch, *Verödung u. hyaline Entartung d. Malpighischen Körp. V. A. 171. Bd. 1903.*

Weinbaum, *Morb. Br. infolge von Schwangerschaft, Zeitschr. f. klin. Med. XIII 1887.*

Weitere diesbezügliche Literatur enthalten § 257 und 259.

§ 259. Die **indurierte Schrumpfniere** ist in ihrer typischen Form eine verkleinerte, verhärtete, an der Oberfläche granulierte Niere (Fig. 682) von grauroter oder roter, selten blasser Färbung, welche auf

dem Durchschnitt eine erhebliche Verschmälerung der Rinde, oft auch eine Verkleinerung und Abflachung der Markkegel erkennen läßt. Die Veränderung wird als das Produkt einer **chronischen interstitiellen Nephritis** angesehen, bei welcher ein blasser, nur wenig eiweißhaltiger Urin mit niedrigem spezifischem Gewicht und wenigen Formelementen (blasse hyaline Zylinder, farblose Blutkörperchen, interkurrent auch rote Blutkörperchen) in reichlicher Menge abgeschieden wird. Im übrigen werden der chronischen interstitiellen Nephritis auch leichtere Veränderungen, bestehend in multiplen, kleinen, narbigen Einziehungen der Nierenoberfläche, denen eine örtliche Atrophie und Induration des Nierengewebes entspricht, zugezählt.

Die **leichteren Veränderungen** stellen meist Residuen akut oder subakut oder auch chronisch verlaufener nephritischer Prozesse dar, welche stellenweise unter Hinterlassung atrophischer indurierter Herde zur Abheilung gelangten und danach sich nicht weiter veränderten oder wenigstens nicht neue gesunde Teile ergriffen. Die

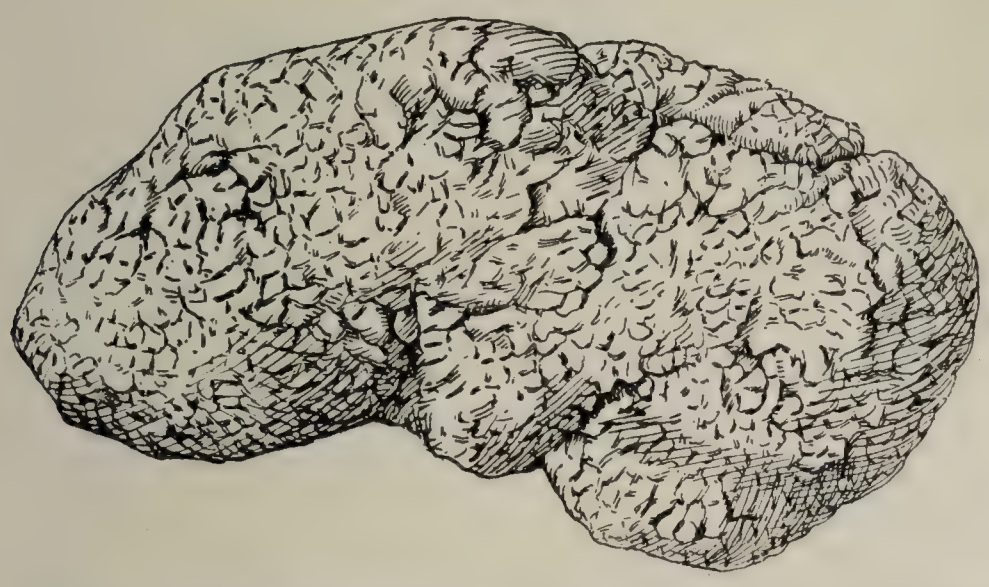

Fig. 682. Feingranulierte indurierte Schrumpfniere. Natürliche Größe.

kleinen, derben, granulierten Schrumpfnieren verdanken einem Prozesse ihre Entstehung, der bis zum letalen Ende weitere Fortschritte machte und sich entweder an eine akute Nephritis bekannter Genese (Infektion, Intoxikation), zum Teil nach längerem Stillstand der Erkrankung anschloß, oder sich allmählich und unvermerkt entwickelte, bis Verdauungsbeschwerden, Sehstörungen, Herzklopfen, Beengung sein Vorhandensein ankündigten und Ödem, Hirnblutungen, urämische Erscheinungen, Entzündungen seröser Häute usw. das Leiden zum tödlichen Ende führten. Wahrscheinlich spielen auch bei Entstehung der letztgenannten Formen Infektionen, in deren Verlauf schädlich wirkende Substanzen zur Abscheidung durch die Nieren kommen, eine wichtige Rolle, doch können auch nichtinfektiöse Stoffwechselstörungen (Gicht) oder chronische Intoxikationen (Bleivergiftung) zu einem solchen Resultate führen. Bedingung ist dabei nur, daß sie nicht frühzeitig so heftig auf die Niere wirken, daß die Funktion derselben insuffizient wird. Es ist die sog. interstitielle Nephritis, die zur indurativen Nierenschrumpfung führt, von der sog. chronischen parenchymatösen Nephritis nicht in ihrem Wesen, sondern nur graduell verschieden, d. h. es dürfen die degenerativen Veränderungen am

sezernierenden Parenchym zu keiner Zeit einen solchen Grad erreichen, daß die Nierenfunktion in einer mit dem Leben unverträglichen Weise gestört wird.

Der **histologische Befund** ist im wesentlichen stets durch eine partielle Atrophie des sezernierenden Parenchyms (Fig. 683 *c*, *d*, *h*, *i*), durch Hypertrophie des Bindegewebes (*a*, *k*) und durch zellige Herde (*l*), meist auch noch durch degenerative Veränderungen am Epithel charakterisiert. Im ganzen finden sich also dieselben Veränderungen wie bei der chronischen parenchymatösen Nephritis, doch ist die Ausbreitung der einzelnen Veränderungen eine andere, und es verleihen die in den Vordergrund tretende Atrophie des sezernierenden Parenchyms und die Induration des Bindegewebes der indurativen atrophierenden Nephritis ein charakteristisches Gepräge.

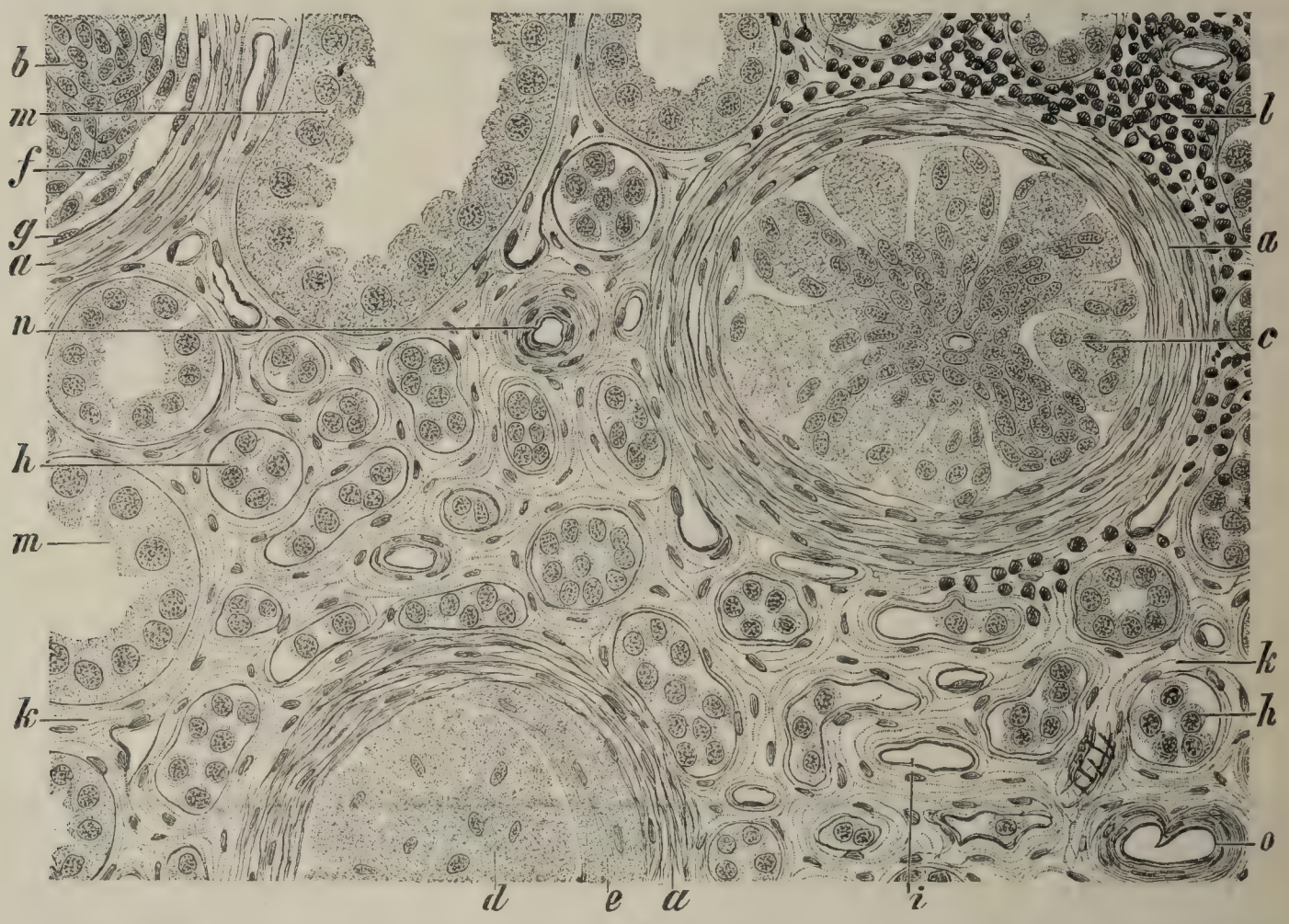

Fig. 683. Schnitt aus einer fein granulierten indurierten Schrumpfniere von einem Manne von 20 Jahren ca. 1½ Jahre nach akutem Beginn der Erkrankung (Alk. Kam.). *a* Verdickte fibröse BOWMANsche Kapsel. *b* Normale Glomerulusgefäße. *c* Glomerulus, dessen Gefäßschlingen zum Teil undurchgängig und homogen geworden, dessen Epithelien zum größten Teil verloren gegangen sind. *d* Total verödeter Glomerulus. *e* Homogene, mit Kernen versehene, aus Exsudat und desquamiertem Epithel entstandene Gerinnungsmasse. *f* Desquamiertes Glomerulusepithel. *g* Kapselepithel. *h* Kollabierte Harnkanälchen mit atrophischen Epithelien. *i* Kollabierte Kanälchen ohne Epithel. *k* Hyperplasiertes Bindegewebsstroma. *l* Kleinzellige Herde. *m* Normales, etwas erweitertes Harnkanälchen. *n* Vas afferens. *o* Vene. Vergr. 250.

Immerhin ist zu bemerken, daß es Übergangsformen gibt, in denen stärkere Beteiligung des Epithels die interstitielle Nephritis mehr und mehr der parenchymatösen nähert.

Die frischesten Veränderungen im Bindegewebe bestehen in der Bildung zellreicher Herde (*l*), die sich aus gewucherten Bindegewebszellen und Lymphocyten zusammensetzen. Später ist das intertubuläre

Bindegewebe (*k*) mehr oder weniger vermehrt und zeigt deutlich eine faserige Beschaffenheit.

Die Adventitia der in das hypertrophische Gewebe eingeschlossenen Blutgefäße (*n*, *o*) ist meist mehr oder minder verdickt. Zuweilen greift die Verdickung auch auf die inneren Häute, namentlich auf die Intima über und führt zu Gefäßverengung. Von den intertubulären Kapillaren geht stets ein Teil durch Verödung verloren.

Die Epithelien der Glomeruli sind in frischen Erkrankungsherden oft geschwollen oder von der Unterfläche abgehoben, desquamiert (*f*), doch erreichen diese Veränderungen nur ausnahmsweise eine solche Höhe wie bei parenchymatöser Nephritis, und auch das Kapselepithel läßt nur selten eine erhebliche Zellvermehrung und Desquamation erkennen. Bei Eintritt der Verödung verlieren die Glomerulusgefäße ihr Epithel (*c*) und werden zu blassen, homogenen oder feingekörnten, kernarmen oder fast kernlosen (*d*) soliden Gebilden, welche weder für Blut noch für Injektionsmasse mehr durchgängig sind. Die Kapseln der Glomeruli (Fig. 683 *a*) sind bald mehr bald weniger verdickt, fibrös.

Während der Zeit der Erkrankung tritt aus den Glomeruli eiweißhaltiges Harnwasser aus, welches meist in die Harnkanälchen abfließt, mitunter jedoch mit dem desquamierten Epithel zu den früher beschriebenen kernhaltigen, oft geschichteten Fibrinmassen erstarrt, welche den Glomerulus wie eine Kappe umgeben.

Mit der eiweißhaltigen Flüssigkeit können auch rote und farblose Blutkörperchen in den Kapselraum eintreten.

Die Epithelien der Harnkanälchen erleiden dieselben Degenerationen, wie sie oben für die parenchymatöse Nephritis beschrieben wurden, doch pflegen dieselben weniger ausgebreitet und weniger hochgradig entwickelt zu sein.

Hat sich an einer Stelle bereits Bindegewebe entwickelt, so pflegen die Harnkanälchen auch schon atrophiert zu sein. Ihr Lumen ist verengt und statt des sezernierenden Epithels enthalten sie nur noch kleine kubische Zellen, welche entweder einen Randbesatz bilden oder regellos im Lumen der Kanälchen liegen (*h*). Manche Kanälchen sind sogar ganz kollabiert und ihr Epithel untergegangen (*i*).

Der Inhalt der nicht atrophierten Harnkanälchen ist der nämliche wie bei der parenchymatösen Nephritis, nur ist die Zahl der Kanälchen, welche Zylinder sowie Produkte des Epithelzerfalles enthalten, viel geringer als bei letzterer. Ebenso sind Blutungen seltener.

Hat die Niere jenen Zustand erreicht, in welchem man dieselbe als granulierte Schrumpfniere bezeichnet, so ist sie von Bindegewebszügen (Fig. 684 *B*) durchsetzt, welche in der Weise angeordnet sind, daß zwischen ihnen Inseln erhaltenen Nierengewebes (*A*) liegen.

Die Bindegewebszüge gehen von den narbigen Einziehungen der Oberfläche (*B*) aus und verlaufen von da nach der Basis der Markkegel, gehen aber dabei vielfache Verbindungen mit benachbarten Zügen ein, so daß sie auf senkrecht zur Oberfläche geführten Schnitten rundliche oder ovale, seltener langgestreckte Inseln von Nierengeweben einschließen. Sie entwickeln sich mit Vorliebe dem Verlaufe der Venen entsprechend, können indessen von da aus nach verschiedenen Richtungen das Labyrinth durchziehen. Je zahlreicher sie werden, desto kleiner fallen natürlich die dazwischen liegenden Gewebsinseln aus, desto kleiner werden die an der Oberfläche sichtbaren Granula.

Die die Nierenrinde durchziehenden Bindegewebszüge enthalten stets verödete, von mehr oder weniger verdickten Kapseln umgebene Glomeruli (*h*, *i*) und atrophische und kollabierte Harnkanälchen (*e*, *f*). Einzelne Kanälchen sind durch Retention sezernierten Urins (*c*) erweitert. Nicht allzu selten kommen auch Fälle vor, in denen die cystische Entartung eine große Zahl von Harnkanälchen betrifft, so daß die Niere von hirsekorn- bis kirschengroßen Cystchen dicht durchsetzt wird (erworbene Cystenniere) und dadurch wieder an Größe zunimmt.

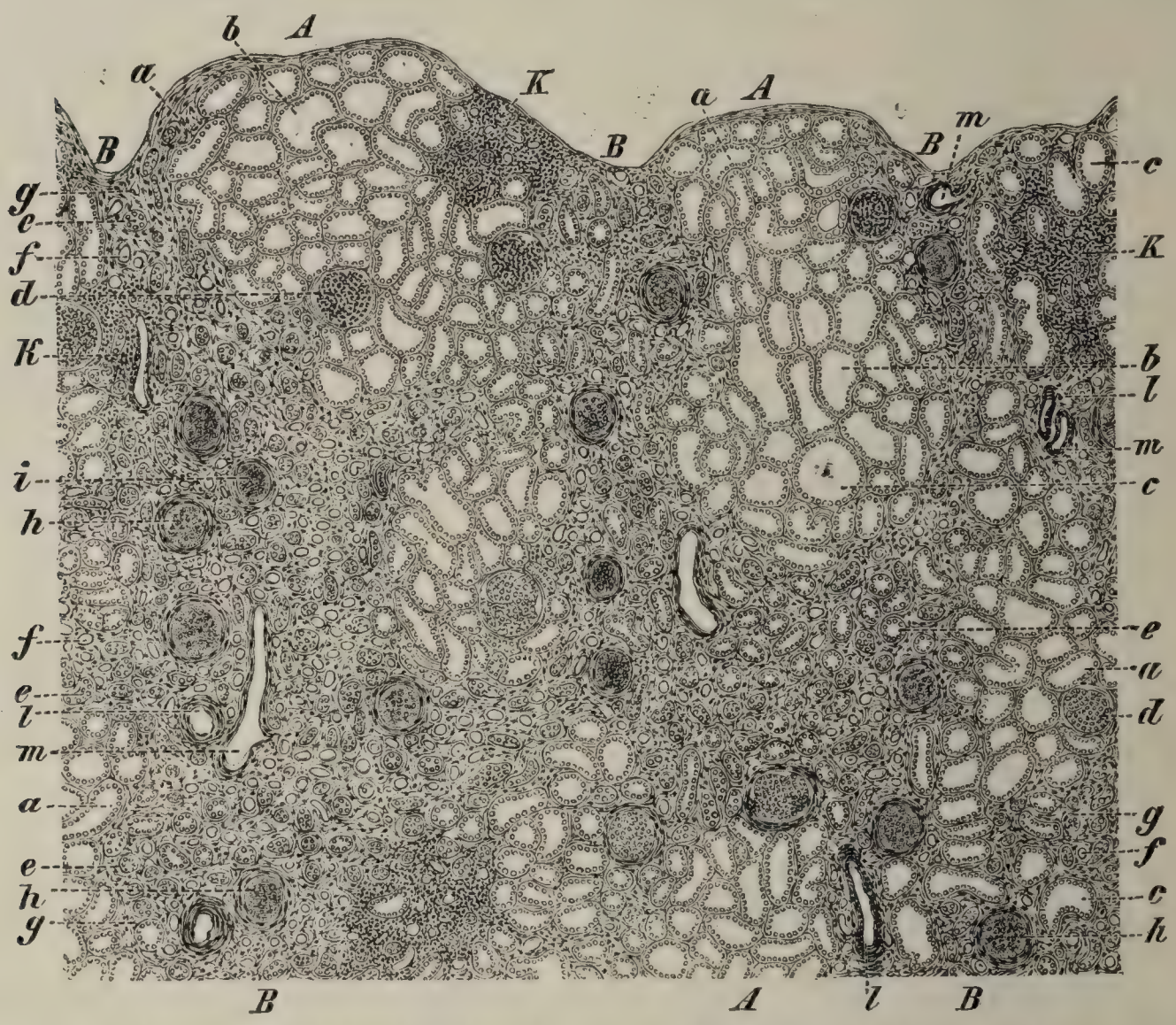

Fig. 684. Durchschnitt durch die äußere Rindenschicht einer indurierten Schrumpfniere (Alk. Karm.). *A* Reste von Nierengewebe, an der Oberfläche Granula bildend. *B* Narbenzüge, an der Oberfläche Einziehungen verursachend. *a* Normale, *b* erweiterte Kanälchen. *c* Cystchen. *d* Normale Glomeruli. *e* Atrophische, kollabierte, mit Epithel gefüllte Kanälchen. *f* Atrophische, leere Kanälchen. *g* Hyperplasiertes Bindegewebe. *h* Verödete Glomeruli mit verdickter, *i* ohne verdickte Kapsel. *k* Kleinzellige Infiltration. *l* Arterie. *m* Vene. Vergr. 40.

Die noch übriggebliebenen Inseln von Nierengewebe können normale Verhältnisse (*a*) bieten. Häufig indes zeigt ein Teil der Harnkanälchen und der Glomeruli eine kompensatorische Hypertrophie. Ein Teil des noch erhaltenen Epithels ist stets in Verfettung begriffen, doch wechselt die Ausbreitung dieser Degeneration im Einzelfalle sehr erheblich. Da und dort finden sich ferner auch zellige Herde (*k*), ein Beweis, daß der Entzündungszustand noch fortbesteht.

In der Rinde sowohl als in der Marksubstanz enthalten manche Kanälchen hyaline Zylinder oder wohl auch abgestoßene Epithelzellen und emigrierte farblose Blutkörperchen.

Durch die Induration des intertubulären Bindegewebes und die Verödung der Glomeruli geht stets ein großer Teil der Rindenblutbahn

zugrunde. Infolgedessen erweitern sich die Bahnen nach der Marksubstanz, doch bieten letztere keinen vollkommenen Ersatz für den Verlust der Rinde.

Die indurierte und die arteriosklerotische (§ 249) Schrumpfniere sind einander nahe verwandte Zustände, und es läßt sich auch keine scharfe Grenze zwischen beiden Erkrankungsformen ziehen. Es rührt dies davon her, daß beiden Prozessen die Verödung der Glomeruli und eines Teiles des arteriellen Gefäßsystems gemeinsam ist. Ein Unterschied besteht nur darin, daß bei der arteriosklerotischen Nierenschrumpfung der Prozeß zunächst auf die Arterienwände und die Glomeruli beschränkt ist und sehr allmählich sich entwickelt, während bei der indurativen Nephritis auch außerhalb des Bereichs der Gefäßwände, im periglomerulären und intertubulären Bindegewebe Wucherungen auftreten, welche eine Induration des Nierenbindegewebes nach sich ziehen, und daß zugleich auch stärkere Epitheldegenerationen den Prozeß komplizieren.

Literatur über indurative Nierenschrumpfung.

v. Buhl, *Üb. Brights Granularschwund d. Niere, Mitt. a. d. Path. Inst. München 1878.*
Delafield, *Studies in path. Anatomy, Brights Diseases, New York 1888—1891.*
Gayler, *Zur Histologie d. Schrumpfniere nach chron. Bleivergiftung, I.-D. Tübingen 1887.*
Golgi, *Neoformazione del epitelio, Arch. per le Scienze Med. VIII 1884.*
Greenfield, *Granular contracted kidney, Path. Transact. XXXI 1880.*
Holsti, *Arterienveränd. bei granul. Nierenatrophie, D. Arch. f. klin. Med. 38. Bd. 1885.*
Lebourin, *Contribution à l'étude de la cirrhose renale, Arch. de phys. 1882.*
Leyden, *Über Nierenschrumpfung u. Nierensklerose, Zeitschr. f. klin. Med. II 1880.*
Lussana, *Sull' atrofia granulare dei reni, Gaz. Med. Ital. 1883 und 1884.*
Sabourin, *Contribution à l'étude de la cirrhose renale, Arch. de phys. IX 1882.*
Saundby, *The histology of granular kidney, Path. Transact. XXXI 1880.*
Senator, *Chron. interstit. Nephritis, V. A. 73. Bd.; Schrumpfniere, Berl. klin. Woch. 1880.*
Ziegler, *Über die Ursachen d. Nierenschrumpfung, D. Arch. f. klin. Med. 25. Bd. 1879.*
Weitere diesbezügliche Literatur enthalten § 249, 255, 257 u. 258.

6. Tuberkulose und Syphilis der Nieren.

§ 260. Die **Tuberkulose der Nieren** entsteht meistens durch hämatogene Infektion, doch kann auch eine in den Harn ableitenden Wegen lokalisierte Tuberkulose auf die Niere übergreifen.

Man unterscheidet eine akute Miliartuberkulose und eine chronische Lokaltuberkulose der Nieren.

Die Miliartuberkulose ist meist Teilerscheinung einer über einen mehr oder minder großen Teil der Organe verbreiteten Tuberkeleruption. Da, wo die Bazillen hingelangen, erscheinen zunächst kleine, helle, graue, verwaschene Flecken. Weiterhin entwickeln sich graue Knötchen, die später weiß werden und häufig von einem roten Hof umgeben sind. Die grauweiße Verfärbung ist teils durch eine Wucherung des Bindegewebes, teils durch eine trübe Schwellung und Nekrose des Epithels bedingt. Innerhalb der Tuberkel gehen die einzelnen Nierenbestandteile zugrunde.

Die Zahl der Tuberkel, die in einer Niere sich entwickeln, ist bald bedeutend, bald gering. Zuweilen ist die Eruption auf das Gebiet eines Astes der Nierenarterie beschränkt.

Die chronische Lokaltuberkulose der Nieren beginnt wie die Miliartuberkulose da, wo die durch den Blutstrom zugeführten Bazillen zur Ansiedlung gelangen. Dies kann sowohl innerhalb der Niere als auch innerhalb der Schleimhaut der Nierenkelche und des Nierenbeckens geschehen und ist oft auf einen Gefäßbezirk beschränkt.

Zuerst entstehen graue Knötchen, die später verkäsen. Im Verlaufe von Monaten wachsen sie in der Niere durch radiär fortschreitende Infiltrationen zu größeren verkäsenden Knoten heran, während durch lokale Infektion neue Knötchen auftreten (Fig. 685 *b*, *a*). In der Schleimhaut des Nierenbeckens (*e*) breitet sich der Prozeß teils in Form einer diffusen Gewebsinfiltration, teils durch Bildung von Knötchen aus. Die Nierenknoten sowohl als die Schleimhautinfiltrationen sterben früher oder später ab und zerfallen, so daß sich Cavernen (*d*) bilden.

Fig. 685. Tuberkulose der linken Niere. Längsschnitt. *a* Kleinere, *b* größere Käseknoten. *c* Erweichter, *d* erweichter und mit dem Nierenbecken (*e*) kommunizierender Käseherd. 3/4 der nat. Größe.

So kommt es denn, daß nach Jahre dauernder Erkrankung das Gewebe der stark vergrößerten Niere von mehr oder weniger zahlreichen Erweichungshöhlen (*c*, *d*) durchsetzt ist, welche mit einer dicken verkästen gelbweißen Granulationsschicht ausgekleidet sind und mit dem Nierenbecken (*e*) in Verbindung stehen. Die infiltrierte verdickte Schleimhaut des Nierenbeckens ist an der Oberfläche mit nekrotischen gelben Schorfen und Geschwüren besetzt, oder es ist wohl auch die ganze Wand des Nierenbeckens infiltriert und verdickt, und ihre innerste Schicht in eine käsige, nekrotische, vielfach ulzerierte Masse umgewandelt.

Häufig setzt sich diese Veränderung auch auf den Ureter fort, welcher dabei zu einem resistenten Rohre mit dicken Wandungen wird. Die Innenfläche ist entweder in ihrer ganzen Ausdehnung weiß, nekrotisch und mit zahlreichen Ulzerationen besetzt, oder aber grau infiltriert und nur stellenweise nekrotisch und ulzeriert. Zuweilen bilden sich bei Tuberkulose der Nieren im Nierenbecken cholesteatomartige, aus hornschuppenähnlichen Epithelien, Cholesterin und Eiter bestehende, perlmutterartig glänzende Massen. Schließlich kann die Niere ganz untergehen, so daß nur noch ein dickwandiger Sack vorhanden ist.

Meist erkranken beide Nieren, doch ist der Prozeß in der einen häufig bedeutend weiter vorgeschritten als in der anderen.

Nach Untersuchungen von Heyn können Tuberkelbazillen Nierenentzündungen verursachen, welche ihren Ausgang in bindegewebige Schrumpfung, ohne Bildung käsiger Knötchen, nehmen.

Syphilitische Nierenerkrankungen mit charakteristischen Veränderungen sind sehr selten, doch kommt es vor, daß unter dem Einflusse der Syphilis Entzündungen entstehen, welche durch die Bildung von narbigem Bindegewebe sowie von verkäsenden Gummiknoten, ähnlich denjenigen in der Leber, gekennzeichnet sind.

Bei hereditärer Syphilis kommen in seltenen Fällen Induration und Schrumpfung der Nieren zur Beobachtung. Es kann bei stärkerer Wucherung des Bindegewebes ferner die Ausbildung der Glomeruli und der drüsigen Teile der Niere durch intrauterine Syphilis retardiert werden.

Aktinomykose der Nieren ist außerordentlich selten; über einen Fall primärer Nierenaktinomykose hat Israel berichtet. (Berl. Klin. Woch. 1899).

Literatur über Tuberkulose und Syphilis der Niere.

Arnold, Über Nierentuberkulose, Virch. Arch. 83. Bd. 1881.
Baumgarten, Über Tuberkel und Tuberkulose, Berlin 1885.
Beselin, Cholesteatomähnliche Desquamation im Nierenbecken bei primärer Tuberkulose derselben Niere, Virch. Arch. 99. Bd. 1885.
Borrel, Tuberculose expér. du rein, Ann. de l'Inst. Pasteur 1894.
Curtis et Carlier, Rein polykystique tuberculeux. Arch. de Med. exper. XVII 1905.
Hauser, Z. Histologie des miliaren Nierentuberkels, D. Arch. f. klin. Méd. 40. Bd. 1887.
Hecker, Kongenitale Syphilis, Jahrb. f. Kinderheilk. 51. Bd. 1902.
Heyn, Nephritis bacillaris Tuberkulöser ohne Tuberkel, Virch. Arch. 165. Bd. 1901.
Heyn, Nephritis bacillaris Tuberkulöser ohne Nierentuberkel V. A. 165. Bd. 1901.
Hochsinger, Studien über die hereditäre Syphilis, Wien 1898.
Israël, Nierentuberkulose, D. med. Wochenschr. 1898.
Jousset, Rein et bacille de Koch, Arch. de Méd. exper. XVI 1904.
Karvonen, Die Nierensyphilis, Berlin 1901.
Krönlein, Nierentuberkulose, Arch. f. klin. Chir. 73. Bd. 1904.
v. Krzywicki, 29 Fälle von Urogenitaltuberkulose, Beitr. v. Ziegler III 1888.
Marchiafava, Arteriitis u. Glomerulitis b. hered. Syphilis, A. p. le Sc. Med. VIII 1885.
Meyer, Ausscheidungstuberkulose, Virch. Arch. 141. Bd. 1895.
Seiler, Nierensyphilis, Dtsch. Arch. f. klin. Med. 29. Bd. 1881.
Steinthal, Tuberkul. Erkrankg. d. Niere u. d. Urogenitalapparates, V. A. 100. Bd. 1885.
Stoerk, Nierenveränderungen bei Lues congenita, Wien klin. Wochenschr. 1901.
Stroebe, Zur Histol. d. kongen. Nierensyphilis, Zentralbl. f. allg. Path. II 1891.
Virchow, Die krankhaften Geschwülste II 1865.
Wagner, E., Nierensyphilis, Dtsch. Arch. f. klin. Med. 28. Bd. 1881.

7. Cysten, Geschwülste und tierische Parasiten der Niere.

§ 261. **Vereinzelte Cysten** in Form stecknadelkopf- bis apfelgroßer glattwandiger Blasen, welche klare Flüssigkeit enthalten, finden sich nicht selten in Nieren, welche im übrigen keine pathologische Veränderung zeigen. Sie entstehen durch Retention von Sekret in Harnkanälchen, deren zugehöriger Glomerulus noch funktioniert, während irgendeine Stelle des Kanälchens verstopft ist.

Zahlreiche Cystchen von Steknadelkopf- bis Erbsengröße finden sich sodann nicht selten in Nieren, welche durch chronische Nephritis und durch arteriosklerotische Schrumpfung verändert sind. Der Inhalt dieser Cystchen ist bald flüssig, bald kolloid und ist demgemäß bald ein Produkt einer noch andauernden Nierensekretion in dem zugehörigen Kanalabschnitt, bald ein Produkt pathologischer Vorgänge im Epithel. Zuweilen sind Schrumpfnieren von kleinen Kolloidcystchen dicht durchsetzt.

Eine **cystische Degeneration der Nieren,** die zu umfangreichen Tumoren führt, kommt am häufigsten in der Weise vor, daß sich die stark vergrößerte Niere fast ganz aus Cysten von Erbsen- bis Apfel-

Fig. 686. Kystom der Niere im Querschnitt. $^{11}/_{14}$ der nat. Gr.

größe zusammensetzt (Fig. 686), so daß zwischen den Cysten großenteils kein Drüsenparenchym mehr zu erkennen und der Rest des noch vorhandenen Drüsengewebes bedeutend verunstaltet ist.

Die Bildung findet sich sowohl bei erwachsenen älteren Individuen als auch bei Neugeborenen und Kindern und wird in letzterem Falle

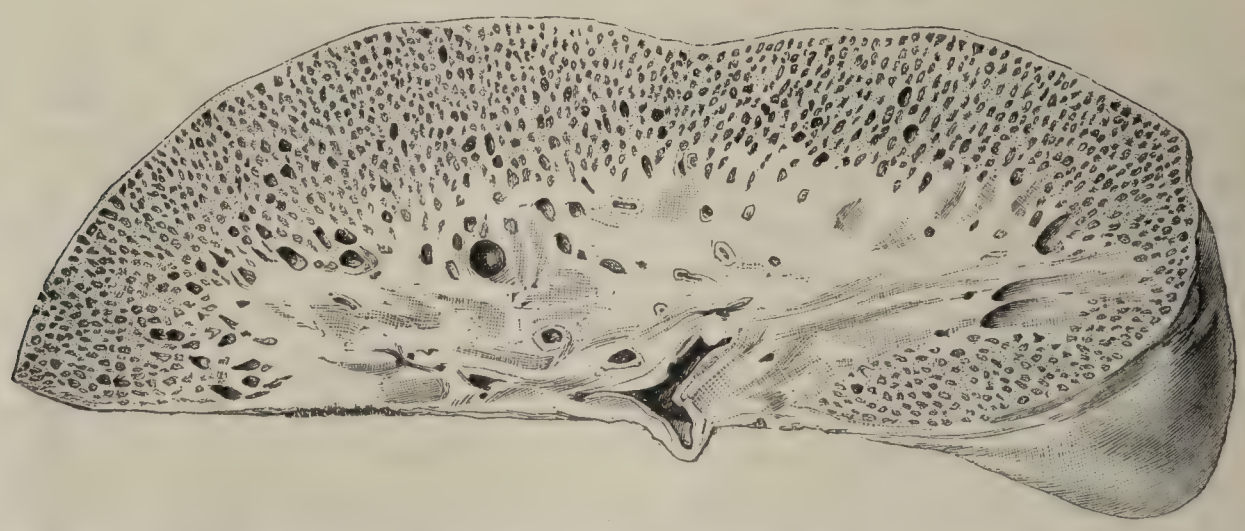

Fig. 687. Querschnitt durch die Hälfte einer der Länge nach gespaltenen Cystenniere eines Neugeborenen. Die Rinde der 12,5 cm langen, 9 cm breiten, 5 cm dicken Niere hat einen schwammigen Bau. Nat. Gr.

als **kongenitale Cystenniere** bezeichnet. Die letztere kann sich in seltenen Fällen auch in Form einer mehr oder weniger stark vergrößerten Niere darbieten, welche durch dichte Durchsetzung mit kleinsten Cystchen den Bau eines feinporösen Schwammes (Fig. 687) zeigt. Es kommt ferner auch vor, daß die verunstaltete Niere sich nur aus einigen wenigen großen Cysten zusammensetzt, in deren Zwischengewebe noch Inseln von Nierengewebe liegen. Die Affektion kommt familiär und hereditär vor (Dunger), und ist manchmal mit anderen Entwicklungsstörungen und Mißbildungen oder mit Lebercysten kombiniert.

Nach Untersuchungen von Nauwerck, Hufschmied, v. Kahlden und anderen ist die Cystenniere in einem Teil der Fälle als eine Geschwulst, als ein **Adenokystom** anzusehen, indem die Cysten nicht aus Harnkanälchen, sondern aus atypischen Drüsenwucherungen hervorgehen, welche entweder in ursprünglich normalen oder in mißbildeten Nieren

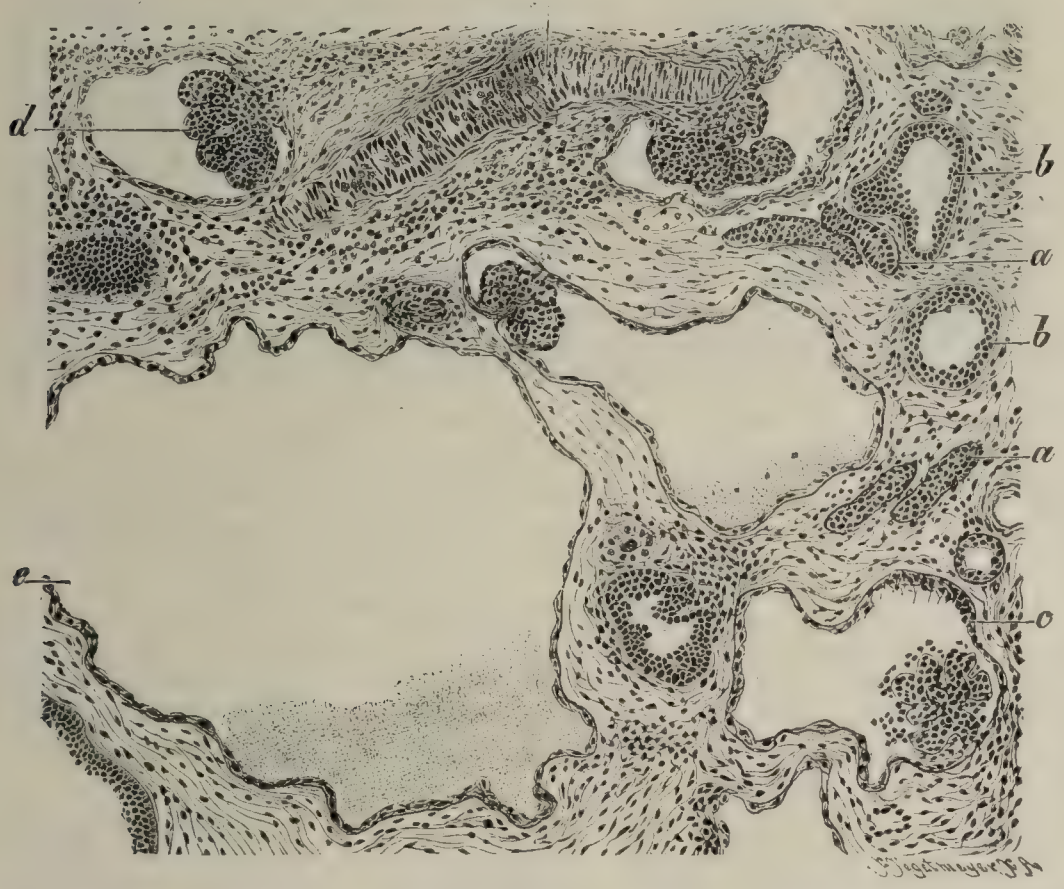

Fig. 688. Schnitt aus der Rinde der cystisch entarteten Niere Fig. 687 (Flemm. Safr.). *a* Drüsenkanälchen. *b* Erweiterte Kanälchen. *c* Cysten mit Glomeruli *d*. *e* Große Cysten. *f* Arterie. Vergr. 45.

sich entwickeln. In anderen Fällen kann aber auch **Verschluß zahlreicher Kanälchen** durch Bindegewebsentwicklung, die wohl als eine entzündliche anzusehen ist, zur Bildung von Cystennieren führen. Bei **kongenitalen Formen** können die Cysten (Fig. 688 *e*) sowohl aus Harnkanälchen (*b*) als auch aus Glomeruluskapseln (*c*) hervorgehen, so daß ihre Wandung an irgendeiner Stelle noch einen Glomerulus (*d*) einschließt, der durch Abscheidung von Wasser auch die Erweiterung der Kapsel bedingt. Es handelt sich sonach um **Mißbildungen der Nieren**, bei welchen der Zusammenhang des Kanalsystems der Nieren unterbrochen ist, entweder durch mangelhafte Vereinigung getrennter Kanalanlagen, oder durch sekundäre Unterbrechung der Kanälchen durch pathologische Vorgänge. Wahrscheinlich können sowohl primäre Entwicklungsstörungen als auch pathologische Vorgänge (Entzündungen) in normal angelegten Nieren dies bewirken. Manchmal besteht gleich-

zeitig **Atresie des Ureters** oder **der Urethra**, die außerdem zu Hydronephrose führt.

Über die normale **Entwicklung** der Niere herrschen noch verschiedene Ansichten. Nach der einen entstehen alle epithelialen Abschnitte durch kontinuierliche Bildung von der Aussprossung des Urnierenganges, die auch den Ureter und das Nierenbecken bildet. Nach der andern Ansicht entstehen aus dieser Anlage nur die Ductus papillares und die geraden Harnkanälchen, während Tubuli contorti und die Epithelien der Bowmanschen Kapsel eine gesonderte Entwicklung nehmen und sich erst sekundär mit den Ausführungsgängen in Verbindung setzen. Und auch diese zweite Anlage wird verschieden hergeleitet, von den einen von dem mesenchymalen Nierenblastem, von den andern von Urnierenresten. Am leichtesten würden sich die kongenitalen Cystennieren als Mißbildungen erklären lassen bei der Annahme der Entstehung aus zwei getrennten Abschnitten, deren Vereinigung sich in mangelhafter Weise vollzieht. Auch eine mangelhafte Anlage der Tubuli contorti, wie sie R. Meyer beschrieben hat, würde bei einer doppelten Anlage am leichtesten zu verstehen sein.

Literatur über Nierencysten.

Arnold, *Angeb. einseitige Nierenschrumpfung mit Cystenbildung, B. v. Ziegler VIII 1890.*
Boinet et Rayband, *Kystes multiloc. congénitaux, Rev. d. méd. 1903.*
Borst, *Cystöse Neubildung, Festschr. d. phys. med. Ges. Würzburg 1899.*
Brückner, *Mißgeburten mit vergrößerten Nieren, Virch. Arch. 46. Bd. 1869.*
Busse, *Cystennieren u. Entwicklungsstörungen, V. A. 175. Bd. 1904.*
Cornil et Brault, *Ét. sur la pathologie des reins, Paris 1888.*
Dunger, *Cystenniere, Beitr. v. Ziegler 35. Bd. 1904.*
Durlach, *Über die Entstehung der Cystennieren, I.-D. Bonn 1885.*
v. Kahlden, *Genese der Cystenniere, Beitr. v. Ziegler XIII 1893 u. XV 1894.*
Kiderlen, *Cyst. Deg. d. Nieren, Jahrb. d. Hamburger Krankenh. I Leipzig 1891.*
Kimla, *Dég. kystique des reins, Arch. Bohèmes de méd. IV 1891.*
Lejars, *Du gros rein polykystique, Paris 1888.*
Meyer, E., *Entwicklungsstörungen d. Niere, V. A. 173. Bd. 1903.*
Michalowicz, *Dégénérescence kystique du foie et des reins, Paris 1876.*
v. Mutach, *Genese der Cystenniere, Virch. Arch. 142. Bd. 1895.*
Nauwerck-Hufschmied, *Multiloculäres Adenokystom d. Niere, B. v. Ziegler XII 1892.*
Philippson, *Anatomische Untersuchungen über Nierencysten, Virch. Arch. 111. Bd. 1888.*
Ribbert, *Entwicklung d. Niere u. Cystenniere, Verh. d. D. path. Ges. II Berlin 1900.*
Ruckert, *Cystennieren und Nierencysten, Orth. Festschrift Berlin 1903.*
Terburgh, *Über Leber- und Nierencysten, I.-D. Freiburg 1891.*
Stieda, *Entstehung d. Cystenniere, Zbl. f. allg. Path. 1901.*
Wiehl, *Ein Fall von cystischer Mißbildung d. Niere, I.-D. Freiburg 1897.*

§ 262. Unter den **primären Geschwülsten** der Niere lassen sich nach ihrer Genese drei Gruppen unterscheiden: 1) Geschwulstformen, welche als Folge von Entwicklungsstörungen im Bereiche der Nierenanlage entstehen; 2) Geschwülste, welche sich in normalen oder entzündlich veränderten Nieren entwickeln; 3) Geschwülste, welche aus versprengtem Nebennierengewebe entstehen.

Die **Geschwülste, welche durch Störung der Embryonalentwicklung entstehen** und danach auch schon bei Neugeborenen oder bei Kindern zur Beobachtung gelangen, stellen sich als markige Tumoren verschiedener Größe dar, welche bei ihrem Wachstum das noch vorhandene Nierengewebe verdrängen und nicht selten auch Metastasen machen. Nach ihrem Bau sind sie den **Teratomen** zuzuzählen und enthalten verschiedene Gewebsformationen, unter denen epitheliale Bildungen in Form von Drüsenschläuchen (Fig. 689 *a*) oder Krebszapfen entsprechenden Bildungen, sowie einem Rundzellensarkom (*b*) in seinem Bau entsprechendes Bindesubstanzgewebe hervorzuheben sind, so daß man die Tumoren teils als Sarkoadenom oder Adenosarkom (embryonale

Drüsengeschwulst), teils als Sarkokarzinom bezeichnet hat. Der häufige Befund von Schleimgewebe, von glatten und quergestreiften Muskelfasern, seltener von Knorpel, hat dazu geführt, die Tumoren auch als Myxosarkom, Myosarkom, Chondrosarkom usw. zu bezeichnen.

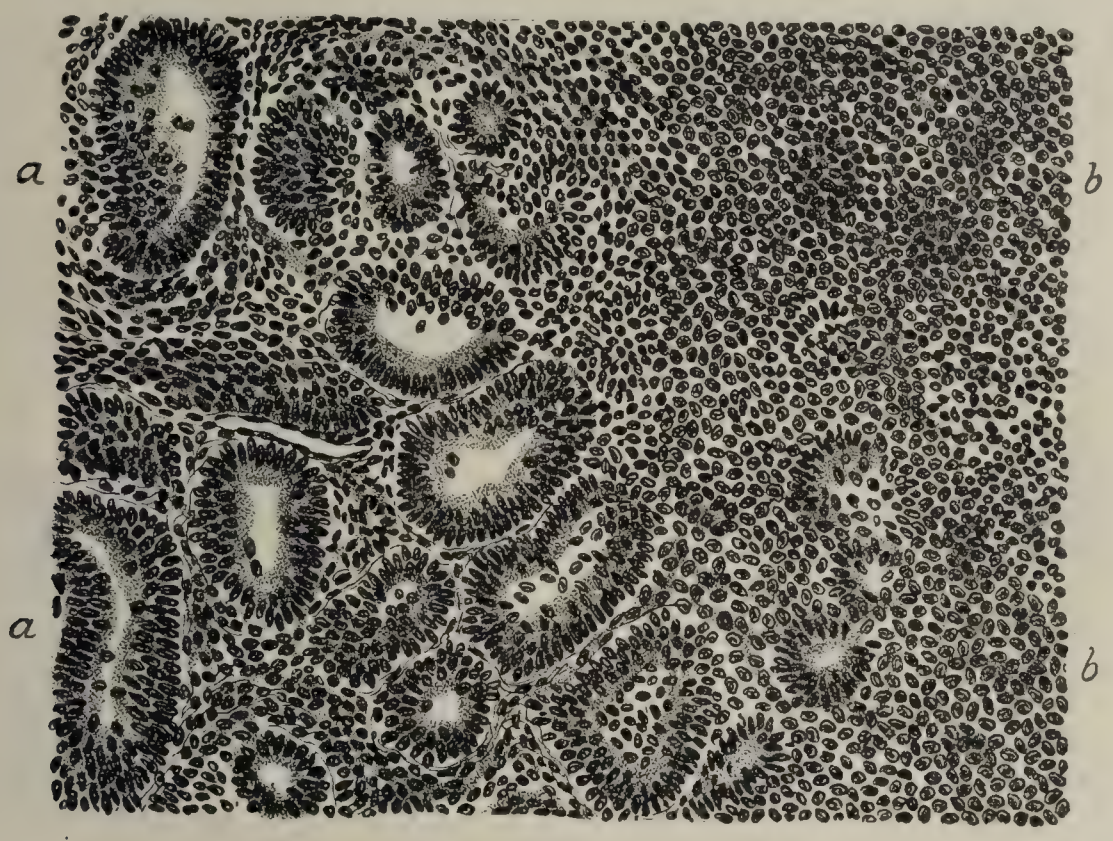

Fig. 689. Teratom (Adenosarcoma malignum) der Niere von einem Kinde von 7 Jahren (Form. Häm. Eosin). *a* Gewebe mit Drüsenschläuchen. *b* Sarkomgewebe. Vergr. 300.

Komplizierter gebaute Geschwülste, die Abkömmlinge mehrerer Keimblätter in sich tragen, müssen den embryoiden Tumoren hinsichtlich ihrer Entstehung angereiht werden (vgl. allg. Path. § 127). Häufiger sind Mischgeschwülste mit Gewebsarten, die in der Nachbarschaft der Nierenentwicklung vorhanden sind (Muskeln, Knorpeln) und

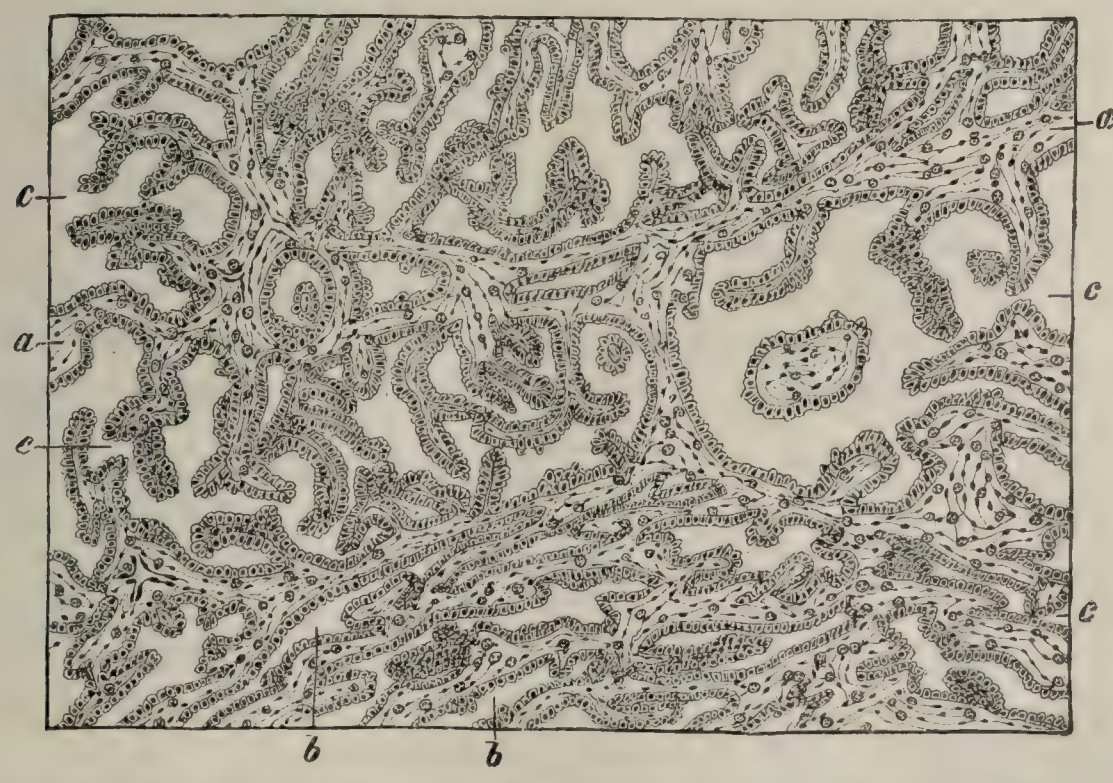

Fig. 690. Papilläres Cystadenom der Niere (M. Fl. Häm.). *a* Stroma. *b*, *c* Drüsenschläuche mit papillären Exkreszenzen. Vergr. 30.

die man auf ein Hineingeraten und Liegenbleiben eines undifferenzierten Ursegmentkeims beziehen kann. Nach Busse besitzt die embryonale Niere in der Marksubstanz reichlich glatte Muskelfasern, aus denen die Fibrome und Fibronyome der Marksubstanz ihren Ursprung nehmen. Diese Muskelfasern können auch stark auswachsen oder sogar eine Metaplasie zu quergestreiften Muskelfasern erfahren. Dann ließe sich ein großer Teil der kongenitalen Mischgeschwülste ganz von Geweben ableiten, die an dem Aufbau der embryonalen Nieren beteiligt sind.

Unter den **Geschwülsten, welche aus dem Gewebe ausgebildeter Nieren entstehen,** sind die häufigsten papilläre Cystadenome (Fig. 690, s. auch Fig. 321, S. 472 d. allg. Path.), welche meist kleinere kugelige, markig aussehende, stecknadelkopf- bis kastaniengroße, selten größere, Geschwülste bilden, die sich entweder in zuvor gesunden Nieren oder aber in Schrumpfnieren (oft multipel) entwickeln. Die Papillen (*c*) sind von kubischem oder zylindrischem Epithel bedeckt, das bei bösartigen Formen stärker wuchert.

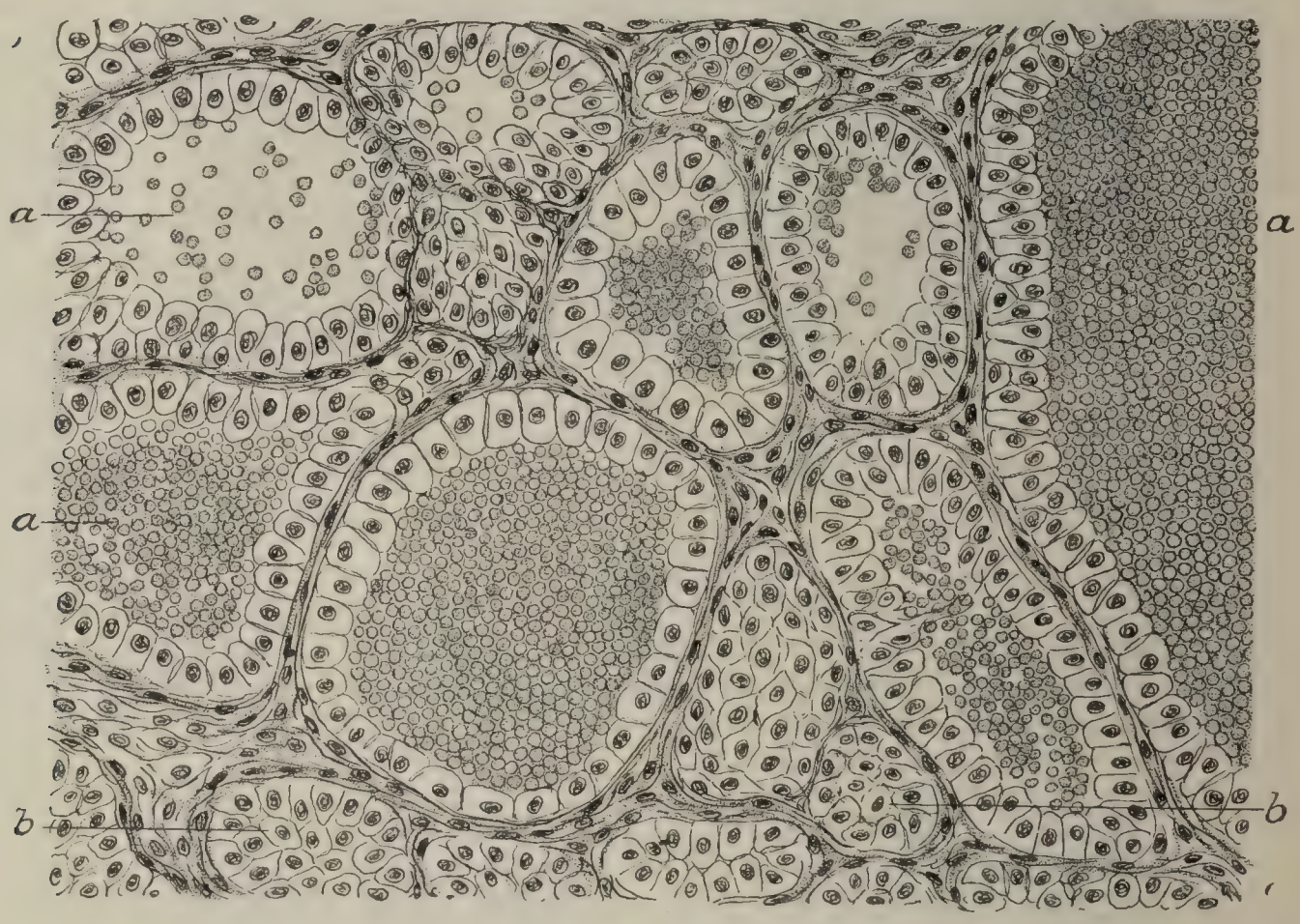

Fig. 691. Hämangiom mit hypertrophischen Endothelien (Endotheliom) der Niere (Form. Häm. Eosin). *a* Bluthaltige, *b* mit gewucherten Endothelien gefüllte Blutgefäße. Vergr. 300.

Tubuläre Adenome kommen in Form rundlicher grauweißer kleiner Knoten vor, und zwar ebenfalls teils in normalen Nieren, teils in Schrumpfnieren.

Karzinome kommen nicht selten bei älteren Leuten vor und bilden meist markige, seltener derbe, scirrhöse Knoten verschiedener Größe, welche gegen den Rest des vorhandenen Nierengewebes deutlich abgegrenzt sind. Häufig finden sich in denselben Erweichungen, auch Blutungen; selten ist Kolloidbildung. In seltenen Fällen kommt auch eine krebsige Entartung der ganzen Niere vor, wobei sich die Niere erheblich vergrößert, aber ihre Form beibehält.

Brechen die Krebse in das Nierenbecken ein, so bilden sie meist zottige Wucherungen.

Metastasen der Nierenkrebse können in den verschiedensten Organen auftreten und sich durch retrograden Transport in der Vena spermatica interna in dem übrigen Urogenitalapparat entwickeln (SUTTER).

Sarkome, meist Spindelzellensarkome, sind seltener als die Krebse. Sie zeigen meist infiltratives Wachstum.

Lipome kommen namentlich subkapsulär und in der Nachbarschaft des Nierenbeckens vor.

Hämangiome und Lymphangiome kommen in Form kleiner, etwa bis walnußgroßer Tumoren vor und tragen meist einen kavernösen Bau. Hämangiome können sich mit Lipombildung kombinieren und, im Bereiche des Nierenbeckens gelegen, zu Blutungen führen.

Blutgefäßendotheliome, d. h. kavernöse Blutgefäßgeschwülste, deren Blutgefäße mit hohen kubischen oder zylindrischen (Fig. 691 *a*), oft hydropisch aussehenden oder fett- und glykogenhaltigen Zellen ausgekleidet sind, so daß sie Drüsenschläuchen ähnlich sehen (insbesondere wenn sie kein Blut (*b*) enthalten), kommen in Form von knotigen, scharf abgegrenzten Tumoren verschiedener Größe vor, welche auf dem Schnitt je nach dem Blut- und Fettgehalt teils rot, teils markig-weiß, teils bunt aussehen.

Die von versprengten Nebennierenkeimen ausgehenden, als **Hypernephrome** (Strumae aberratae lipomatodes renis GRAWITZ) bezeichneten Bildungen stellen zunächst normal gebaute, in ihrem Wachstum stehengebliebene, subkapsulär am oberen Pol gelegene Nebennierenstücke dar. Meist nur klein, stecknadelkopf- bis hanfkorngroß, können sie in seltenen Fällen die Größe einer halben Nebenniere und mehr erreichen. Es kann auch vorkommen, daß die ganze Nebenniere unter der Nierenkapsel sitzt und an normaler Stelle die Nebenniere fehlt. Kleine Knötchen bestehen aus Nebennierenrindengewebe; in größeren kann man Rinden- und Marksubstanz unterscheiden. Von diesen aberrierten Nebennieren können sich auch **bösartige Geschwülste** entwickeln, die zu mächtigen, auf dem Schnitt wegen ihres reichlichen Fettgehalts gelbweiß gefärbten knotigen Tumoren heranwachsen, die große Neigung zu Zerfall und Blutung zeigen. Selbst große Tumoren zeigen meist noch einen Bau, der an den Bau der Nebennierenrinde erinnert (Fig. 692), charakterisiert durch in Gruppen gelagerte, nach Entfernung des Fettes im histologischen Präparat verschieden hell aussehende Zellen, die in einem zarten gefäßhaltigen Bindegewebsstroma eingelagert sind.

Das destruktive Wachstum, der Einbruch in die Blutgefäße, die Metastasenbildung, verbunden mit stärkeren atypischen Wucherungen der epithelialen Zellmassen, berechtigen dazu, die bösartigen Formen der Hypernephrome den Karzinomen zuzuzählen.

In der Niere können sich auch Gruppen von chromaffinen Zellen (vgl. § 273) finden; auch sie können Geschwulstbildung eingehen oder sich an dem Aufbau von Mischgeschwülsten beteiligen (DE VECCHI).

Als **primäre Geschwülste der Nierenkapsel** kommen Lipome, Fibrome, Sarkome, Myxome, Myxolipome vor und können sehr bedeutende Größe erreichen.

Von **metatastischen Geschwülsten** kommen sowohl Karzinome als Sarkome in der Niere vor und bilden meist rundliche Knoten, die indessen nicht immer scharf abgegrenzt sind, indem die Geschwulstwucherung sich intertubulär ausbreitet.

Unter den **tierischen Parasiten** der Niere ist der wichtigste der Echinokokkus, welcher haselnußgroße bis kindskopfgroße Säcke mit oder ohne Tochterblasen bildet. Durch Berstung kann sich der Inhalt ins Nierenbecken entleeren. Nach dem Absterben der Scolices kann der Sack schrumpfen und der eingedickte Inhalt verkreiden.

Cysticercus cellulosae und Pentastoma denticulatum sind sehr seltene Nierenparasiten. Bei Anwesenheit von Filarien im Blute enthalten auch die Nieren zahlreiche Exemplare, welche teils innerhalb, teils außerhalb der Gefäße liegen.

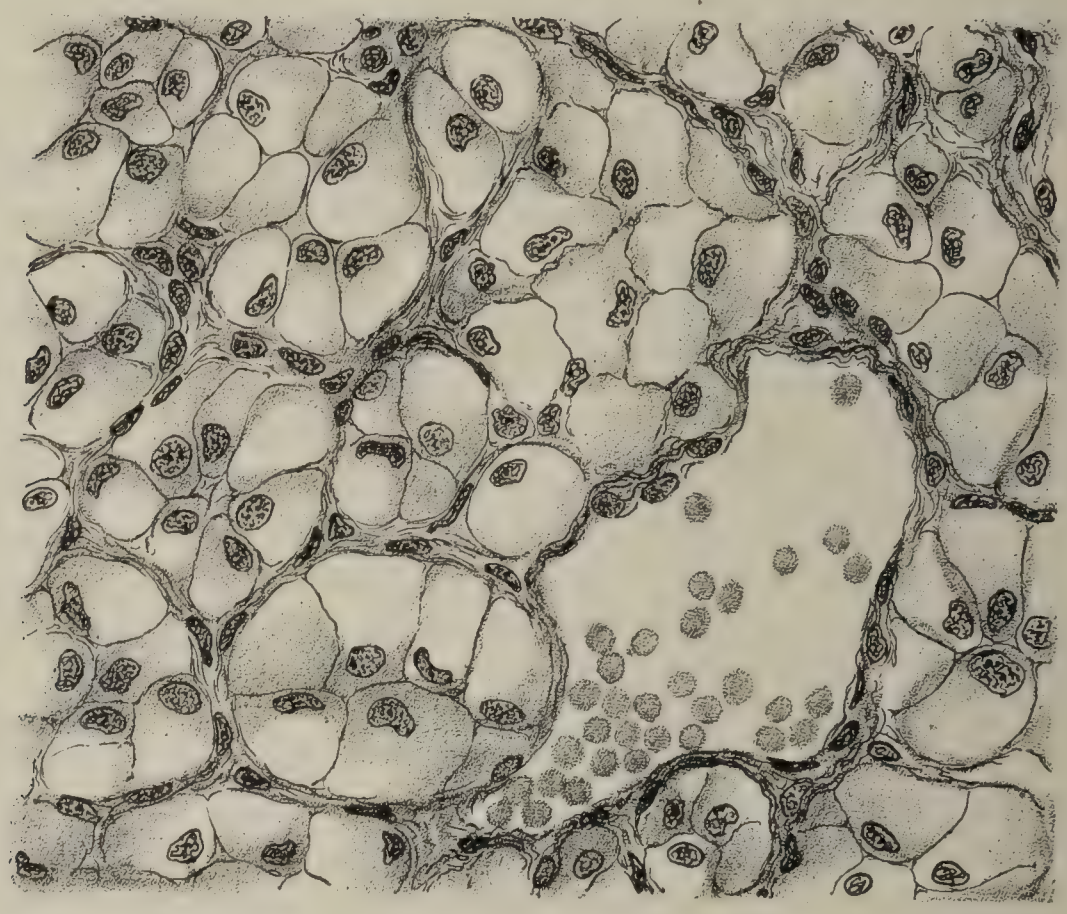

Fig. 692. Hypernephrom der Nieren (Form. Hämatox. Pikrins. Fuchsin). Vergr. 500.

Literatur über Geschwülste der Niere.

Albarran et Imbert, *Tumeurs du rein, Paris 1903.*
Alsberg, *Lipom der Niere, Langenbecks Arch. 44. Bd. 1892.*
Askanazy, *Bösartige Geschw. aus Nebennierenkeimen, Beitr. v. Ziegler XIV 1893.*
Baumgarten, *Congen. malignes Adenom d. Niere, Arb. a. d. path. Inst. Tübingen IV 1903.*
Beneke, *Versprengung d. Nebennierenkeime in die Niere, Beitr. v. Ziegler IX 1891.*
Birch-Hirschfeld, *Nierengeschwülste, Beitr. v. Ziegler, XXIV 1898 (Lit.).*
Bork, *Nierenkapselgeschwülste, Arch. f. klin. Chir. 63. Bd. 1901 (Lit.).*
Buday, *Cysten von suprarenalen Nierengeschwülsten, B. v. Ziegler XXIV 1898.*
Busse, *Bau, Entwickl. u. Einteilung d. Nierengeschwülste, V. A. 157. Bd. 1899.*
Mißbildungen der Niere, Verhandl. d. path. Ges. VII 1904.
Cohnheim, *Quergestreiftes Muskelsarkom, Virch. Arch. 65. Bd. 1875.*
Engelken, *Embryonale Drüsengesch, d. Nierengegend, Beitr. von Ziegler XXVI 1899.*
Genewein, *Hamartome der Niere, Zeitschr. f. Heilk. 26. Bd. 1905.*
Grawitz, *Über die sogenannten Lipome der Nieren, Virch. Arch. 93. Bd. 1883.*
v. Hansemann, *Nierengeschwülste, Zeitschr. f. klin. Med. 44. Bd. 1901.*
Herth, *Embryonales Adenosarkom d. Niere, I. D. Freiburg i. B. 1902.*
Hess, *Fibromyome der Nierenkapsel, Beitr. v. Ziegler VII Suppl. 1905.*
Hildebrand, *Patholog. Anatomie d. Nierengeschwülste, Langenbecks Arch. 48. Bd. 1894.*
Hoffmann, *Cysten der Nierenkapsel, I.-D. Königsberg 1895.*
Hoisholt, *Chondromyosarkom der Niere, Virch. Arch. 104. Bd. 1886.*
Horn, *Histogen. der aus Nebennierenkeimen entsteh. Nierengesch., V. A. 126. Bd. 1891.*
Huber *u.* ***Boström,*** *Myosarkom, Dtsch. Arch. f. klin. Med. XXIII 1883.*

Kelly, *Hypernephrome der Niere, Beitr. v. Ziegler XXIII 1898 (Lit.).*
Küster, *Chirurgie der Nieren, Stuttgart 1902.*
Lubarsch, *Von Nebennierenkeimen ausgeh. Nierengeschwülste, Virch. Arch. 135. Bd. 1894.*
Marchand, *Myosarcoma striocellulare, Virch. Arch. 73. Bd. 1878.*
Manasse, *Histol. u. Histogen. d. Nierengeschwülste, 142., 143. u. 145. Bd. 1895—96.*
Merkel, *Embryonale Drüsengeschwulst, Beitr. v. Ziegler XXIV 1898.*
Moglia, *Struma soprarenale accessoria, Bull. delle Scienze Med. di Bologna XXI 1888.*
Müller, *Lipome der Nieren, Virch. Arch. 145. Bd. 1896.*
Muns, *Embryonale Mischgeschwulst der Niere, Stuttgart 1901.*
de Paoli, *Angiosarkome der Niere, Beitr. v. Ziegler VIII 1890.*
Pereverseff, *Entwicklung des Krebses der Niere, Virch. Arch. 59. Bd. 1874.*
Pirone, *Hypernéphromes, Arch. de méd. exp. 1903.*
Rehberg, *Adenome der Niere, I.-D. Freiburg i. B. 1902.*
Ribbert, *Myosarcoma striocellulare des Nierenbeckens, Virch. Arch. 106. Bd. 1886.*
Rohrer, *Das primäre Karzinom der Niere, I.-D. Zürich 1877.*
Sabourin, *Ét. sur quelques variétés de tumeurs du rein, Arch. de phys. IX 1882, u. Sur quelques cas de cirrhose rénale avec adénomes multiples, Rev. de méd. IV 1884.*
Schlegtendal, *Atherom der Niere, Langenbecks Arch. XXXVI 1887.*
Sudeck, *Struktur d. Nierenadenome, Virch. Arch. 133. Bd. 1893.*
Sutter, *Metastasen d. prim. Nierenkarzinoms, V. A. 168. Bd. 1902 (Lit.).*
de Vecchi, *Nierensarkom mit chromaffinen Zellnestern, V. A. 182. Bd. 1905.*
Warthin, *Fibrolipom of the Kidney, Journ. of Path. IV 1897.*
Weichselbaum u. Greenish, *Adenom, Wien. med. Jahrb. 1883.*
Weigert, *Adenocarcinoma congenitum, Virch. Arch. 67. Bd. 1876.*
Weiss, *Von Nebennierenkeimen ausgeh. Geschwülste, Beitr. v. Ziegler XXIV 1898.*
Wilms, *Die Mischgeschwülste I, Leipzig 1899.*
Wyss, *Nierenchirurgie, Beitr. v. Bruns XXXII 1902.*

II. Pathologische Anatomie des Nierenbeckens und des Harnleiters.

§ 263. Die wichtigsten Veränderungen, welche am **Nierenbecken** und dem **Harnleiter** vorkommen, bilden die durch Harnretention verursachten Erweiterungen und die Entzündungen. Geschwülste treten in denselben im ganzen nur selten auf.

Dilatation des Nierenbeckens und des Ureters durch Retention von Urin stellt sich dann ein, wenn im Gebiet der ableitenden Harnwege irgendwo Hindernisse für die Entleerung des Urins sich ausbilden. In diesem Sinne wirken kongenitale Atresie oder narbige Strikturen eines Harnleiters oder der Harnröhre, in einem Harnleiter eingekeilte Harnsteine, Vergrößerungen der Prostata, welche die Entleerung der Harnblase erschweren, Kompression oder Knickungen eines Harnleiters, klappenartige Faltenbildungen der Schleimhaut eines Harnleiters oder der Harnröhre, abnorme Enge der Vorhautöffnung usw. Bei Hindernissen in einem Ureter ist die Dilatation des Nierenbeckens resp. des Ureters einseitig, Hindernisse am Blasenostium und in der Harnröhre bewirken meist doppelseitige Rückstauung, resp. rückläufige Bewegung des Urins. Soweit von der Erweiterung das Nierenbecken betroffen ist, wird der Zustand als **Hydronephrose** (Uronephrose) bezeichnet.

Der Grad der Erweiterung des Nierenbeckens und des Ureters richtet sich nach der Größe und dem Sitz des Hindernisses für den Urinabfluß und nach der Dauer der pathologischen Zustände. Sitzt das Hindernis der Harnentleerung in der Blasenwand (Atresie des Ureters, Stein, Kompression des Ureters durch den Sphincter vesicae bei tiefer Mündung des Ureters), so kann sich der erweiterte Ureter sackartig in die Blase vordrängen. Mäßige Erweiterung des Nierenbeckens bewirkt eine Abflachung der Nierenpapillen und Dehnung der Rinde. Stärkere Ausdehnung verursacht eine Kompression der Rinde, wobei sowohl die

Kanälchen als auch die Glomeruli abgeplattet werden können. Andauernde starke Kompression führt zu einer fortschreitenden Atrophie der Kanälchen und der Glomeruli bis zu ihrem völligen Untergang, während das Bindegewebe sich erhält und eine hypertrophische Wucherung eingeht. Schließlich können sich umfangreiche Säcke, deren bindegewebige Wand nur noch spärliche Reste von Nierengewebe einschließt, bilden. Versiegt bei fortschreitender Atrophie des Nierengewebes die Nierensekretion, so kann die Schleimhaut des Nierenbeckens noch für Vermehrung des Inhalts sorgen.

Der Inhalt des erweiterten Nierenbeckens ist meist klar und farblos oder leicht gelblich, kann aber durch Beimischung und Blut und dessen Zerfallsprodukten bräunlich gefärbt sein und enthält in alten Säcken nicht selten auch zerfallene Eiterkörperchen und Cholesterin. Gewinnt die Flüssigkeit einen eitrigen Charakter, so wird der Zustand als Pyonephrose bezeichnet.

Entzündungen des Nierenbeckens und des Ureters, die als **Pyelitis** und **Ureteritis** bezeichnet werden, können sowohl durch Verunreinigungen des aus den Nieren ausgeschiedenen Urins, als auch durch eine von dem Blaseninhalt ausgehende aufsteigende Infektion zustande kommen, und es wird die letztere Art der Genese namentlich durch Rückstauungen des Urins begünstigt. In seltenen Fällen können auch hämatogene Infektionen in den ableitenden Harnwegen auftreten.

Bei den aufsteigenden Infektionen sind es namentlich der Bacillus coli communis, die Eiterkokken und die Tripperkokken, welche eine wichtige Rolle spielen, bei absteigender Infektion alle jene Infektionen und Intoxikationen, welche Nierenerkrankungen zu bewirken vermögen. Von tierischen Parasiten kommen der Eustrongylus gigas, die Filaria sanguinis und die Eier des Distoma haematobium (vgl. § 198, § 202 und § 190 der allg. Path.) in Betracht. Endlich können aber auch Konkremente und Steine, welche in dem Nierenbecken und dem Ureter liegen, Entzündungen verursachen. Man kann sonach nach der Ätiologie eine Pyelitis und Ureteritis infectiosa s. parasitaria, eine P. und U. toxica und eine P. und U. calculosa unterscheiden.

Die **infektiöse** und die **toxische Pyelitis** und **Ureteritis** tragen in ihren leichten Formen, wie sie z. B. im Verlauf von Typhus abdominalis, Scharlach, Pocken, Pyämie, Cholera, Kantharidinvergiftung usw. vorkommen, den Charakter katarrhalischer Prozesse, die nach Ausscheidung der schädlichen Substanzen wieder vorübergehen. Schwere eitrige oder diphtheritische Entzündungen, welche namentlich durch den Bacillus coli communis und durch Eiterkokken, seltener durch Proteus vulgaris verursacht werden und sich auch zu einer bereits bestehenden Hydronephrose hinzugesellen, so daß der Inhalt des erweiterten Beckens sich eitrig trübt (Pyonephrose), verursachen nicht nur Eiteransammlung in den ableitenden Harnwegen, sondern greifen oft auch auf die Niere selbst über, so daß es zu einer **Pyelonephritis** kommt, bei welcher die Niere zufolge Harnretention mehr oder weniger, oft sehr bedeutend anschwillt und zugleich von gelbweißen, mit hyperämischem Hof umgebenen Eiterherdchen, welche teils in der Marksubstanz, teils in der Rinde (Fig. 694) liegen, durchsetzt wird. Geht der Erkrankte nicht in dieser Zeit zugrunde, so können sich an diese Infektionen teils umfänglichere Abszeßbildungen, die auch auf die Nierenkapsel und das perirenale Gewebe übergreifen, teils auch wieder Bindegewebswucherungen, die zu Induration und narbiger Schrumpfung

des Nierengewebes führen, anschließen. Wiegt die Vereiterung vor, so können die Nierenabszesse in das Nierenbecken einbrechen, und es kann schließlich das Nierengewebe zum größten Teil zugrunde gehen, so daß an Stelle der Niere ein mit Eiter gefüllter Sack übrig bleibt und ein Zustand sich entwickelt, den man als **Pyonephrose** bezeichnet.

Die durch Ablagerung von Distomeneiern verursachte Entzündung führt teils zu Verdickungen und papillären Wucherungen, teils zu Ulzerationen, und es kann die mit Eiern durchsetzte Schleimhaut mit Harnsedimenten inkrustiert werden.

Die **Pyelitis calculosa** wird durch **Nephrolithiasis,** d. h. durch die Anwesenheit von Steinen verursacht. Solche **Steine** entwickeln sich zuweilen schon in der Kindheit im Anschluß an Harnsäureinfarkte der Nieren. Späterhin können Gicht, sowie infektiöse Entzündungen des Nierenbeckens Ursache einer Steinbildung werden, indem das entzündliche Schleimhautsekret das zur Steinbildung nötige organische Substrat bildet. Am häufigsten bilden sich Uratsteine, die oft zugleich auch phosphorsauren und kohlensauren Kalk oder oxalsauren Kalk enthalten. Bei ammoniakalischer Zersetzung des Urins bilden sich auch Niederschläge von phosphorsaurer Ammoniakmagnesia, unter besonderen Bedingungen, d. h. bei eigenartiger Eiweißzersetzung im Darm durch eine besondere Darmmykose (Baumann, v. Udransky, Brieger) können sich auch Cystinsteine bilden. Selten sind Steine, die aus zentral abgestorbenen, durch Eiweißmassen zusammengebackenen Bakterien bestehen (Schmorl). Kleinere Steine, die solitär oder multipel auftreten, sind etwa erbsen- bis haselnußgroß, rundlich oder oval, größere sind oft korallenstockartig (Fig. 693) gebaut und stellen Ausgüsse des Nierenbeckens oder der Nierenkelche dar. Sie wirken zunächst durch Druck und Reibung schädlich auf die Schleimhaut, erschweren aber oft auch den Abfluß des Urins. Die Entzündung trägt im allgemeinen den katarrhalischen Charakter; Verletzung der Schleimhaut durch die Steine kann auch zu Blutungen führen. Lange Anwesenheit der Steine verursacht ferner auch bindegewebige Wucherung der Wand des Nierenbeckens. Komplikation der Steinbildung mit Infektionen kann der Entzündung eitrigen Charakter verleihen.

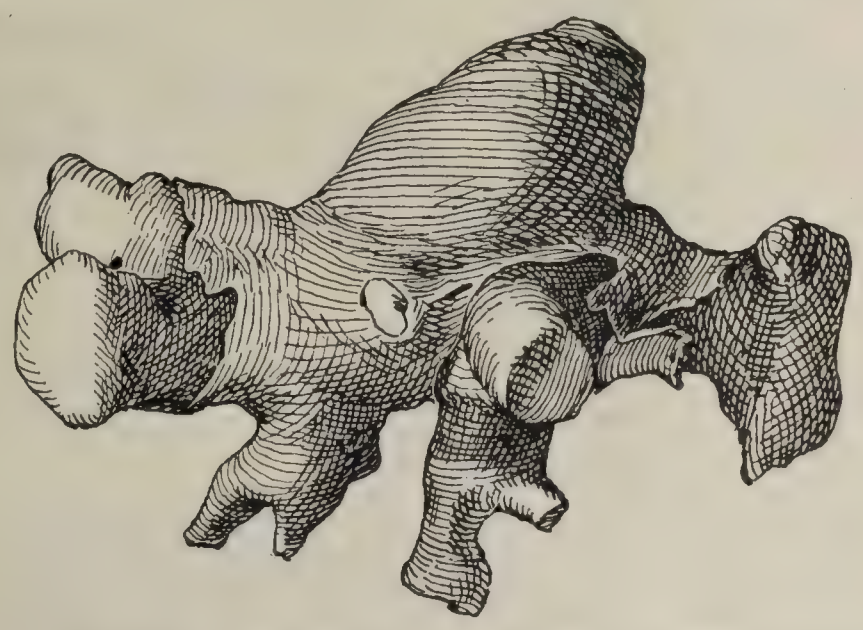

Fig. 693. Uratstein aus dem Nierenbecken. Natürliche Größe.

Die Entzündung greift früher oder später auch auf das Parenchym der Nieren über und führt hier zu Schwellungen und zelligen Infiltrationen, die ihren Ausgang teils in Eiterung (Fig. 694), teils in narbige Schrumpfung und Bindegewebsinduration nehmen. In beiden Fällen geht mehr oder weniger Nierengewebe zugrunde. In extrem entwickelten Fällen kann sogar das ganze Nierenparenchym verloren gehen, so daß schließlich nur noch ein bindegewebiger Sack die Konkremente umhüllt. Häufig bilden sich paranephritische Abszesse.

Gelangen Steine von erheblicher Größe in den Ureter, so können sie dessen Lumen verlegen und so eine Stauung des Urins herbeiführen. Sammelt sich infolgedessen eine größere Menge von Urin im Nierenbecken an, so gesellt sich zu der bereits bestehenden Pyelitis noch eine Hydronephrose. Stellen sich in dem gestauten Urin Zersetzungen ein, welche die Entzündung steigern, so daß sie einen eitrigen Charakter gewinnt, so wird die Hydronephrose zur Pyonephrose.

Der eingekeilte Stein kann durch den Druck des nachdringenden Urins und durch Peristaltik des Ureters allmählich nach der Blase vorwärts geschoben werden. Am Orte der Einkeilung verursacht seine Anwesenheit Blutungen, Ulzerationen und Entzündung.

Sowohl im Nierenbecken als im Ureter können die Ulzerationen schließlich zum Durchbruch und damit zur Entleerung des Eiters in

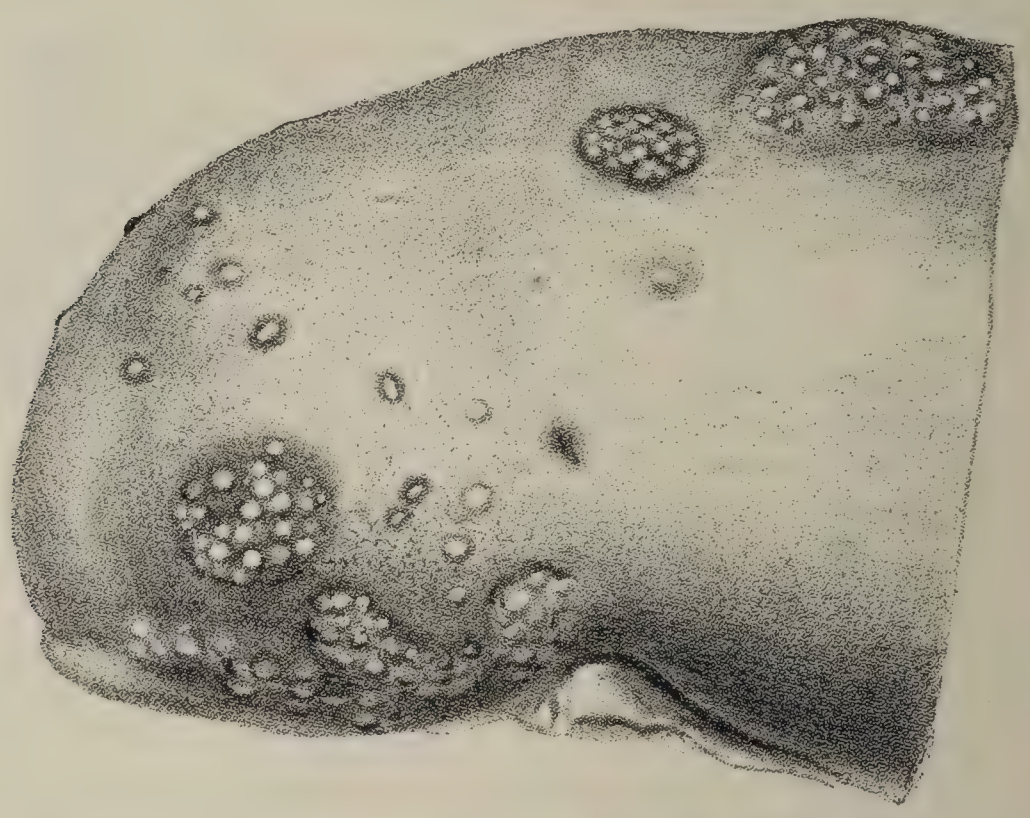

Fig. 694. Pyelonephritis purulenta im Anschluß an kalkulöse Pyelitis entstanden. In Gruppen gelagerte Eiterherdchen an der Oberfläche der Niere sichtbar. Nat. Größe.

benachbarte Organe und Gewebe führen. So kann z. B. ein Durchbruch in den Darm oder in die Blase erfolgen. Häufiger noch bricht der Eiter in das perirenale Zellgewebe ein und ruft hier ausgedehnte eitrige und jauchige Entzündungen hervor.

Die kalkulöse Pyelitis tritt meist einseitig, selten doppelseitig auf.

Sind das Nierenbecken und der Ureter der Sitz von Entzündungen, so bilden sich in der geröteten Schleimhaut zuweilen kleine graue prominente Knötchen, die aus Lymphocytenhaufen bestehen und wahrscheinlich nichts anderes darstellen als vergrößerte Lymphknötchen, welche schon früher vorhanden waren, möglicherweise indessen auch erst im Verlaufe der Entzündung sich bilden (Chiari, Przevoski). In noch anderen Fällen erscheinen in der entzündeten Schleimhaut kleine, hirsekorn- bis hanfkorngroße, mit Epithel ausgekleidete Cystchen mit dünnflüssigem oder zähem Inhalt, welche Veranlassung gegeben haben, den Prozeß als **Pyelitis** und **Ureteritis cystica** zu bezeichnen (vgl. § 266).

In seltenen Fällen gehen endlich bei chronischen Entzündungen (besonders bei Tuberkulose) die Epithelien der ableitenden Harnwege auch eine eigenartige Verhornung ein und bilden danach glänzend weiße Schüppchen, so daß an der Innenfläche der Schleimhaut **cholesteatomartige Bildungen** entstehen (vgl. § 266).

Die **Tuberkulose** des Nierenbeckens und des Ureters ist meist eine an die Ausscheidung von Bazillen sich anschließende deszendierende Erkrankung und ist durch die Bildung verkäsender Granulationswucherungen charakterisiert.

Geschwülste des Nierenbeckens und des Harnleiters sind im ganzen selten, doch kommen sowohl Bindesubstanzgeschwülste als auch papilläre Epitheliome und Krebse vor. Krebse können sich an kalkulöse Pyelitis anschließen.

Literatur.

Ayrer, *Schwund d. Nierengewebes in Hydronephrosen, D. med. Woch. 1893 (Lit.).*
D'Ajutolo, *Ureteritis chron. cystica, Mem. della R. Accad. delle Sc. di Bologna X 1889.*
Arnould, *Contribution à l'étude le l'hydronéphrose, Paris 1892.*
Aschoff, *Norm. u. path. Anat. der Harnwege, Virch. Arch. 138. Bd. 1894.*
Baumann u. v. Udransky, *Diamine bei Cystinurie, Z. f. phys. Chem. 1889.*
Bozzi, *Ritorno della funzione nel rete idronefronico, Genova 1905.*
Brieger, *Cystinurie, Berl. klin. Wochenschr. 1889.*
Brucauff, *Heilungsvorgänge bei Pyelonephritis, V. A. 166. Bd. 1901.*
Busse, *Geschwulstbildung in den großen Harnwegen, V. A. 164. Bd. 1901.*
Chiari, *Cholesteatombildung, Prager med. Woch. 1888.*
Cohn, *Cystenartige Erweiterung d. Ureters, Beitr. v. Bruns 41. Bd. 1903 (Lit.).*
Delbanco, *Cystitis u. Ureteritis cystica, Monatsh. f. prakt. Derm. XXV 1897.*
Dmochowski u. Janowski, *Wirkung d. Typhusbacillus, Beitr. v. Ziegler XVII 1895.*
Ebstein, *Pyonephrose, Arch. f. klin. Med. 23. Bd. 1878; Chron. Katarrhe d. Harnwege u. Cystenbildung, ebenda 31. Bd. 1882; Die Natur u. Behandl. d. Harnsteine, Wiesb. 1884.*
Ernst, *Über Nierenmykose, Virch. Arch. 137. Bd. 1894.*
Fabian, *Niere d. Kaninchens nach Unterbindung d. Ureteren, Stuttgart 1904 (Bibl. med.).*
Fischl, *Zur Pathologie der Pyelitis, Prag. med. Wochenschr. 1886.*
Fürbringer, *Nephrolithiasis, Dtsch. med. Wochenschr. 1890.*
Guyon et Albarran, *La rétention d'urine, Arch. de méd. exp. II 1890.*
Hansemann, *Mechanik der Hydronephrose, Virch. Arch. 112. Bd. 1888.*
de Josselin de Jong, *Carcinoma papillare des Nierenbeckens, B. v. Ziegler, 32. Bd. 1904.*
v. Kahlden, *Ureteritis cystica, Beitr. v. Ziegler XVI 1894 (Lit.).*
Kelly, *Papillom. Epithelioma of the Pelvis, Proc. of the P. Soc. of Philadelphia III 1900.*
Kischensky, *Plattenepithelkrebs d. Nierenkelche, Beitr. v. Ziegler XXX 1901.*
Kohlhardt, *Zottengeschwulst des Nierenbeckens, Virch. Arch. 148. Bd. 1897.*
Krogius, *Rech. bactériologiques sur l'infection urinaire, Helsingfors 1892.*
Küster, *Chirurgie d. Nieren u. Harnleiter, Stuttgart 1902 (Lit.).*
Lewin, *Übertritt fester Körper v. d. Blase in die Nieren, A. f. exp. Path. 40. Bd. 1899.*
Lewin u. Goldschmidt, *Bez. zw. Blase, Harnleiter u. Nierenbecken, V. A. 134. Bd. 1893.*
Lindemann, *Wirkung d. Gegendruckerhöhung auf die Harnsekretion, B. v. Ziegler XXI 1897; Veränd. d. Niere infolge v. Ureterunterbindung, Z. f. klin. Med. 34. Bd. 1899; Resorption in der Niere, B. v. Ziegler 37. Bd. 1905.*
Litten, *Ureteritis chronica cystica polyposa, Virch. Arch. 66. Bd. 1876.*
Lubarsch, *Cysten der ableitenden Harnwege, Arch. f. mikr. Anat. 41. Bd. 1893.*
Markwald, *Ureteritis cystica, Münch. med. Woch. 1898.*
Matsuoka, *Multiple Papillome der harnführenden Wege der Niere, D. Zeitschr. f. Chir. 68. Bd. 1903.*
Mester, *Z. Kenntn. d. Cystinurie, Zeitschr. f. phys. Chem. XIV 1889.*
Neelsen, *Zottengeschwülste des Ureters, Beitr. v. Ziegler III 1888.*
Nieden, *Über Paranephritis, D. Arch. f. klin. Med. 22. Bd. 1878.*

Pisenti, *Le formaz. cistiche dell' uretere e della vesica, Lav. dell' Istit. anat. pat. di Perugia 1891; Sulla nat. parassit. della Ureteritis cystica, ib. 1893 u. C.f. a. P. V 1894.*
Poll, *Zottengeschwulst im Ureter, Beitr. v. Bruns XXIII 1899.*
Proksch, *Syphilis der Harnleiter, Arch. f. Derm. 48. Bd. 1899 (Lit.).*
Przewoski, *Üb. noduläre u. follikuläre Entzündung der Harnwege, V.A. 116. Bd. 1889.*
Rosenberger, *Die abszedierende Paranephritis u. ihre Behandlung, Würzburg 1878.*
Schmidt u. Aschoff, *Die Pyelonephritis, Jena 1894 (Lit.).*
Schmorl, *Harnkonkremente, Verh. d. a. path. Gesellsch. IV 1901.*
Spiegel, *Zusammensetzung von Nierensteinen, Berl. klin. Woch. 1900.*
Stroebe, *Grundsubstanz der freien Konkremente, Zbl. f. allg. Path. I 1890 (Lit.).*
Többen, *Cyst. Erweiterung d. Blasenendes d. Ureteren, Z. f. Heilk. XXII 1901.*
v. Wunschheim, *Ätiologie d. Nephritis suppurativa, Zeitschr. f. Heilk. VX 1894 (Lit.).*
Zona, *Primäre Tumoren des Ureters, Zentralbl. f. allg. Path. V 1894.*

III. Pathologische Anatomie der Harnblase.

§ 264. Unter den **Mißbildungen der Harnblase** ist die wichtigste die **Fissura** (Exstrophia, Extroversio, Inversio) **vesicae urinariae** (vgl. den allg. Th. Fig. 389 S. 550), welche auf einem mangelhaften Verschluß der Bauchdecken und der Blase beruht, so daß in der Bauchwand über der Symphyse ein Defekt bleibt, durch welchen sich die hintere Wand der Blase vordrängt. Häufig sind zugleich die Symphyse gespalten, der Penis oder die Clitoris rudimentär und die Harnröhre oben offen (Epispadie).

In seltenen Fällen ist die Blase geschlossen und liegt nur durch eine Bauchspalte oder durch den Nabel vor (Ektopia). Zuweilen ist die Blase vorn geschlossen, aber es besteht ein Defekt in der Hinterwand, durch welchen die Blase mit dem Becken oder der Scheide in Kommunikation steht.

Das Epithel der ektopierten Blase kann sich durch Metaplasie in Plattenepithel oder schleimsezernierendes Zylinderepithel umwandeln (ENDERLEN).

Nicht selten erhalten sich kleine **Reste des Urachus** im unteren Abschnitt des Ligamentum vesicae mediale und bilden entweder einen engen, mit Epithel bekleideten Schlauch oder kleine Cysten, die gegen die Blase abgeschlossen sind oder mit ihr in Verbindung stehen. In letzterem Falle können sie bei übermäßiger Harnansammlung in der Blase sich erweitern (Urachusdivertikel). Besteht das Hindernis der Harnentleerung schon sehr frühzeitig, so bleibt der Urachus offen und kann dem Urin zum Abfluß dienen.

Teilung der Blase in zwei vollständig (Vesica bipartita) oder unvollständig (Vesica bilocularis) gesonderte Höhlen ist sehr selten. Die Höhlen liegen stets nebeneinander.

Angeborene Divertikel der Blase sind selten.

Verschließung der Harnblase gegen die Urethra oder die Ureteren ist ebenfalls selten. Bei Verschluß gegen die Urethra bleibt der Urachus meist offen. Bei Verschluß desselben kann die Harnblase stark erweitert sein (s. Fig. 392, S. 552 der allg. Path.).

Vollkommener **Mangel der Harnblase** ohne andere Mißbildungen ist nur in wenigen Fällen beobachtet; nicht selten dagegen ist eine **abnorme Kleinheit** der Blase. Bei völligem Mangel der Blase münden die Ureteren in die Urethra.

Mangel der Urethra kommt sowohl bei dem männlichen als bei dem weiblichen Geschlechte vor.

Verschluß (Atresia) der Harnröhre kommt ebenfalls bei beiden Geschlechtern vor und wird entweder durch partielle Defekte in derselben oder durch Obliteration der Mündung herbeigeführt.

Abnorme Enge kann sowohl partiell als auch in der ganzen Länge der Harnröhre vorkommen. Es kann ferner die Harnröhre durch hypertrophische Entwicklung des Colliculus seminalis verengt werden.

Mündet die Harnröhre an der oberen Fläche des Penis, so bezeichnet man den Zustand als **Epispadie** (Fig. 695), mündet sie an der unteren, als **Hypospadie** (Fig. 696). Letzteres kommt häufig vor. Die Öffnung liegt dabei entweder noch im Bereiche der Eichel oder des Penis oder am vorderen, mitunter sogar am hinteren Ansatz des Scrotums (Hypospadia perineoscrotalis). Der Penis ist dabei meist verkümmert.

Fig. 695.

Fig. 696.

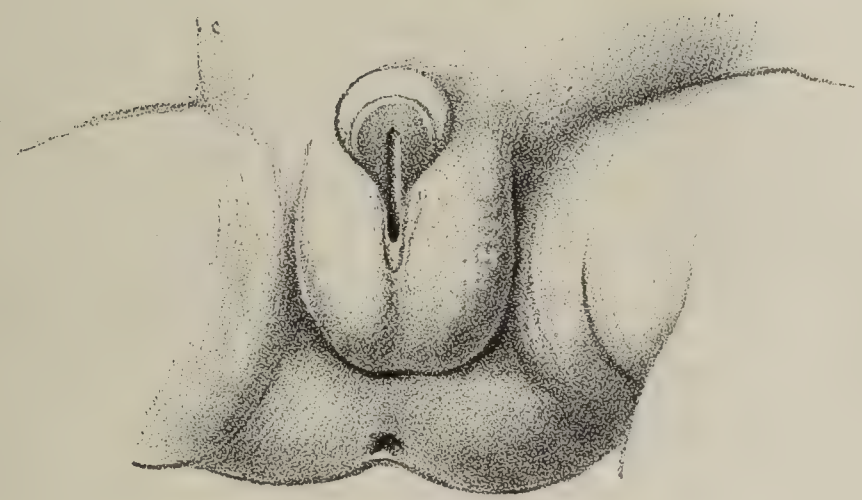

Fig. 695. Epispadie (nach Ahlfeld).
Fig. 696. Hypospadie mit Verkümmerung des Penis. Um 1/4 verkleinert.

In seltenen Fällen hat man mehrfache Öffnungen der Harnröhre beobachtet. Ferner kommt es bei Männern vor, daß neben der Urethra noch ein blind endigender Gang in der Eichel besteht.

Literatur.

Ahlfeld, *Die Mißbildungen des Menschen II, Leipzig 1882.*
Arnold, *Angeb. Striktur der Harnröhre, Uterus masculinus, Virch. A. 47. Bd. 1869.*
Bergh, *Epispadie, Virch. Arch. 41. Bd. 1867.*
Boström, *Beitr. z. path. Anat. der Niere I, Freiburg i. B. 1884.*
Bramann, *Urachusreste, Langenbecks Arch. XXXVI 1887.*
Busch, *Angeb. Anomalie der männlichen Harnröhre, Berl. klin. Wochenschr. 1874.*
Dössekker, *Urachuscysten, Beitr. v. Bruns X 1893.*
Enderlen, *Histol. d. Schleimhaut d. ektopierten Blase, Verh. d. d. path. Gesellsch. VII 1904.*
Guyon, *Vices de conformation de l'urèthre, Paris 1863.*
Jahn, *Urachusfisteln, Beitr. v. Bruns, 26. Bd. 1900 (Lit.).*
Keibel, *Z. Entwicklungsgeschichte d. Harnblase, Anat. Anz. VI 1891.*
Lichtheim, *Ektopie der Harnblase, Langenbecks Arch. XV 1873.*
Lücke, *Perineale Hypospadie, Verh. d. Kongr. d. Dtsch. chir. Ges. 1878.*
Pommer, *Mißbildungen d. Harnblase, Wien. klin. Wochenschr. 1904.*
Reichel, *Entsteh. d. Mißbildungen d. Harnblase, Langenb. Arch. 46. Bd. 1893.*
Schwarz, *Abnorme Mündung d. Ureteren (Doppelte Harnblase), B. v. Bruns XV 1895 (Lit.).*
Thiersch, *Entstehung u. Behandlung der Epispadie, Arch. d. Heilk. X 1869.*
Wutz, *Über Urachus u. Urachuscysten, Virch. Arch. 92. Bd. 1883.*

§ 265. **Dilatation der Harnblase** tritt ein, wenn infolge von Verschluß oder Verengung der Harnröhre oder von Lähmung der Blasenmuskeln die Entleerung der Blase behindert wird. Ist die Entleerung der Blase nur erschwert, oder treten aus irgendeinem Grunde, z. B. infolge der Anwesenheit eines Steines, häufigere Kontraktionen der Blase ein, so kann sich eine **Hypertrophie der Muscularis** (Fig. 701 *d*) entwickeln, wobei die Wand sich verdickt, und an der Innenfläche die Muskelzüge als mehr oder weniger dicke, netzförmig angeordnete Balken **(Balkenblase)** vortreten. **Atrophie der Muskelfasern** kommt als Alterserscheinung sowie auch als Folge entzündlicher Erkrankungen vor.

Divertikel bilden sich entweder durch lokale Ausbuchtung sämtlicher Häute oder aber durch Ausstülpung der Mucosa und Submucosa durch eine zwischen den Muskelzügen bestehende Lücke. Ihre Größe übersteigt diejenige einer Walnuß nur selten, doch kommen auch solche von bedeutender Größe vor. Sie können zu Konkrementbildungen Veranlassung geben; in anderen Fällen werden sie durch Steine verursacht. In den Divertikeln lokalisieren sich häufig Entzündungsprozesse, die zu allgemeiner Cystitis und eventuell zu aufsteigender Pyelonephritis führen können. Auch auf tiefere Schichten der Blasenwand können sich Entzündungsprozesse fortsetzen und eine fortgeleitete Peritonitis oder eine Perforation verursachen. Ziemlich häufig sitzen wohl infolge angeborener Wandschwäche Divertikel in der Nähe der Ureterenmündungen, oft beiderseits symmetrisch, und können durch Kompression der Ureteren Urinstauung hervorrufen.

Lageveränderungen sind selten, doch kann ein mehr oder minder großer Teil der Blase in einen Bruchsack vorfallen. Ferner kann bei Frauen der Blasenboden sich nach der Scheide vorstülpen (Cystocele vaginalis), oder es kann die Hinterwand sich invertieren, in die weite Harnröhre sich einschieben und am Orificium urethrae zutage treten.

Kontinuitätstrennung der Blasenwand kann durch Traumen, durch übermäßige Füllung der Blase, sowie durch krankhafte Veränderung der Blasenwand herbeigeführt werden. Perforation in die Bauchhöhle pflegt mit Tod durch Peritonitis zu enden. Nach Perforation ins Beckenzellgewebe bilden sich Urininfiltrationen, die zu Gangrän und Vereiterung der Gewebe führen. Stellen sich durch ulzeröse und nekrotisierende Prozesse Kommunikationen zwischen der Blase und benachbarten Organen, z. B. der Scheide oder dem Mastdarm oder mit der Außenfläche des Körpers her, so bilden sich **Fisteln,** welche dauernd bestehen bleiben.

Amyloidentartung der Blasenschleimhaut bei allgemeiner Amyloidose ist nicht selten, doch ist sie meist makroskopisch nicht erkennbar. In sehr seltenen Fällen kann sie eine Verhärtung der Mucosa und der Submucosa herbeiführen. In seltenen Fällen kommt es zu isolierter tumorartiger Amyloideinlagerung zwischen die Muskelfasern der Blasenwand (Solomin, Lucksch).

Blutungen aus der Blasenwand erfolgen am häufigsten im Verlaufe von Entzündungen, nach Traumen und bei Geschwulstbildungen, können aber auch bei angeborener oder erworbener Hämophilie (Infektionen), bei hochgradigen Stauungen, bei Anwesenheit ektatischer Venen im Blasenhalse (Blasenhämorrhoiden) usw. auftreten.

Die **Entzündung der Harnblase,** die **Cystitis,** entsteht am häufigsten durch Infektion von außen (Bacillus coli, Streptococcus pyogenes, Staphylococcus pyogenes, Gonococcus, Proteus vulgaris, verschiedene, den Harnstoff zersetzende Bakterien), doch kann sie sich auch an entzündliche Nierenerkrankungen (Tuberkulose, eitrige Nephritis) anschließen oder durch Gifte und Parasiten, welche in den Nieren zur Abscheidung gelangen oder der Blasenschleimhaut auf dem Blutwege zugetragen werden, entstehen. Endlich wird die Blasenwand sehr oft von der Nachbarschaft aus infiziert, z. B. von verjauchenden Karzinomen, septischen Erkrankungen des Uterus aus. Retention des Urins (Blasenlähmung, Verengerung der Harnröhre), sowie die Anwesenheit von Fremdkörpern in der Blase begünstigen die Entstehung infektiöser Entzündung. Solche Fremdkörper können zunächst von außen durch die Harnröhre (Bleistifte, Messer, Strohhalme usw.) oder durch Wunden

Fig. 697.

Fig. 698.

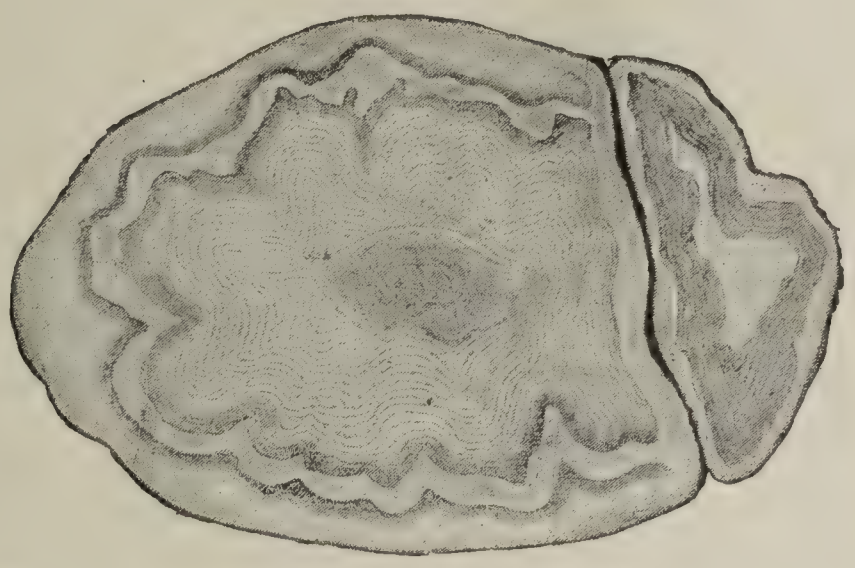

Fig. 697. Korallenartiger Blasenstein aus oxalsaurem und phosphorsaurem Kalk. Natürliche Größe.

Fig. 698. Zwei aneinanderliegende Blasensteine aus harnsaurem Natron und phosphorsaurer Ammoniak-Magnesia im Durchschnitt. Nat. Gr.

eingeführte Gegenstände (Flinten- und Revolverkugeln) sein, werden aber noch häufiger durch **Steine** gebildet, welche aus den Nierenbecken und den Ureteren in die Harnblase gelangt sind, oder sich in der Harnblase zufolge der Anwesenheit von irgendwelchen Fremdkörpern oder im Verlauf einer voraufgegangenen Cystitis entwickelt haben. Diese Steine, welche eine ähnliche Zusammensetzung haben wie die Nierenbeckensteine, treten bald solitär, bald multipel auf, erreichen oft eine bedeutende Größe (Fig. 697 und Fig. 698), sind kugelig oder eiförmig (Fig. 698), glatt oder knollig und höckerig, korallenstockartig (Fig. 697). Bei Anwesenheit mehrerer Steine können sie zum Teil facettiert (Fig. 698) sein. Auf dem Durchschnitt lassen sie oft eine deutliche Schichtung (Fig. 698) erkennen und bestehen in ihrer einzelnen Lage aus verschiedenen Substanzen, oft so, daß einem harnsauren Kern Tripelphosphatmassen aufgelagert sind.

Sie wirken zunächst mechanisch und können bei rauher Beschaffenheit Blutung verursachen; sie können ferner auch die völlige Entleerung der Blase erschweren oder verhindern. Weiterhin kann sich alsdann noch Infektion hinzugesellen.

Die katarrhalische Entzündung ist durch das Auftreten von desquamiertem Epithel, Eiterkörperchen und Schleim, meist auch von

roten Blutkörperchen im Urin charakterisiert. Die Verschleimung des Eiters ist nach KOSSEL vornehmlich durch die Anwesenheit von Kochsalz und kohlensaurem Ammoniak bedingt. Bei frischen Katarrhen erscheint die Schleimhaut nach dem Tode nur wenig verändert. Bei reichlicher Eitersekretion ist sie mit eitrigem Belag bedeckt und zuweilen ziemlich bedeutend geschwellt. Nach stattgehabten Blutungen ist sie von roten, rotbraunen oder grauen und schwarzen Flecken durchsetzt oder diffus grau gefärbt. Enthält die Blasenschleimhaut Herde lymphadenoiden Gewebes (d. h. Lymphocytenhaufen), was namentlich im Gebiete des Blasenhalses vorkommt, so können dieselben bei Entzündung sich vergrößern und in Form grauweißer Knötchen sich von der injizierten Grundfläche abheben (Cystitis granularis s. follicularis).

Chronische Entzündungen der Blase, die mit katarrhalischen Erscheinungen verbunden sind, können auch Bindegewebs- und Epithelwucherungen (s. § 286) verursachen (Cystitis prolifera), von denen die erstere teils zu Verdichtung der Mucosa und Submucosa, teils auch zu Bildung papillärer Exkreszenzen führt.

Entzündliches Ödem der Mucosa kommt sowohl nach urogener als auch nach fortgeleiteter, d. h. im Anschluß an Entzündung der Nachbarschaft aufgetretener Blasenentzündung (z. B. bei ulzerierendem Uteruskrebs) vor und führt zu stärkerer Wulstung der Schleimhaut von weicher feuchter Beschaffenheit. Bei fortgeleiteter Entzündung tritt sie oft nur in umschriebenen Bezirken auf. Bestehen papilläre Exkreszenzen der Tunica propria, so können (STOERK) dieselben zu ödematösen Zotten anschwellen.

Bei eitrigen und jauchigen Entzündungen greift die Entzündung oft auf die Submucosa und die Muscularis über, so daß dieselben von Exsudat durchsetzt werden, und sich unter Umständen auch Abszesse, gangränöse Herde und Geschwülste bilden. Bei sehr heftiger Entzündung können auch hämorrhagische und schiefrige Flecken in dem serösen Überzug vorhanden sein. Sodann können sich auch in der Umgebung der Blase (Paracystitis), sowie auf deren Peritonealüberzug (Pericystitis) eitrige oder fibrinöse, oder auch jauchige Exsudate ansammeln. Schließlich kann die Blase perforieren.

Einzelne Schädlichkeiten, wie z. B. Cantharidin, können schon zu Beginn der Affektion eine oberflächliche Verschorfung herbeiführen, so daß sich nekrotische Epithelfetzen loslösen. Ebenso kommt es vor, daß bei Individuen, die an Masern, Scharlach, Typhus, Septikämie usw. leiden, in der Blase oberflächliche diphtheritische Verschorfungen in Form gelblicher Plaques auftreten, oder daß croupöse Exsudate sich bilden.

Bei schweren Formen der Cystitis ist die Schleimhaut häufig mit Harnsalzen inkrustiert, welche der Oberfläche eine sandartige Beschaffenheit verleihen.

Bei chronischen Entzündungen kann sich eine fibröse Hypertrophie der Blasenhäute, sowie eine Hypertrophie der Muskelfasern entwickeln.

Eine eigenartige Form von Blasenaffektion findet sich meist bei bestehender Cystitis und ist durch gelbe flacherhabene Herde, die an Zahl und Größe sehr wechseln können gekennzeichnet; VON HANSEMANN gab ihr den Namen **Malakoplakie** (μαλακὸς weich πλάξ Kuchen). Die

Herde bestehen aus eigenartigen großen Zellen, die mit mehr oder weniger starken Entzündungserscheinungen in Mucosa und Submucosa eingelagert sind und an der Kuppe des epithelialen Überzugs entbehren. Meist sind in den Herden Bakterien und eigenartige kalk- und eisenhaltige Konkremente (GIERKE) eingelagert. Der ganze Prozeß ist wahrscheinlich als eine herdförmige Entzündung mit Urininfiltration aufzufassen (Cystitis en plaques, LANDSTEINER und STOERK).

Die **Tuberkulose** der Harnblase beginnt mit der Bildung grauer, von einem hyperämischen Hof umgebener Knötchen, welche sich vergrößern und gelb werden und früher oder später ulzerieren, so daß kleine Geschwüre mit käsig infiltriertem Grund und hyperämischer Umgebung entstehen. Diese Geschwüre vergrößern sich durch fortschreitende Zunahme des Zerfalls und der Ulzeration an der Peripherie, sowie durch gegenseitige Verschmelzung. Die Infektion erfolgt meist von den Nieren und dem Nierenbecken, bei Männern auch vom Geschlechtsapparat aus.

Nach der Zusammensetzung kann man folgende **Blasensteine** unterscheiden:

1) Blasensteine, welche hauptsächlich aus Harnsäure oder aus harnsauren Salzen bestehen.

Reine Harnsäuresteine sind meist klein, gelblich oder rötlich oder braun gefärbt, hart.

Steine aus harnsauren Salzen sind selten rein. Meist sind sie an der Oberfläche mit Niederschlägen von oxalsaurem Kalk und von phosphorsaurer Ammoniakmagnesia bedeckt.

2) Blasensteine, welche hauptsächlich aus phosphorsauren und kohlensauren Salzen bestehen.

Hierher gehören Steine aus phosphorsaurem Kalk, aus phosphorsaurer Ammoniakmagnesia und aus kohlensaurem Kalk. Die letztgenannten sind selten. Alle diese Steine sind weiß oder grauweiß. Die Tripelphosphatsteine sind weich und brüchig, die andern hart.

3) Steine aus oxalsaurem Kalk sind hart und stachelig; ihre Farbe ist braun.

4) Cystinsteine sind weich, wachsartig, braungelb.

5) Xanthinsteine sind zinnoberrot, die Oberfläche glatt, die Bruchfläche erdig.

6) Selten sind Bakterienkonkremente (SCHMORL); sie bestehen aus Bakterienhaufen, die zentral abgestorben sind und von einem Eiweißgerüst zusammengehalten werden.

Literatur.

Barlow, *Ätiologie der Cystitis, Arch. f. Derm. 1893 (Lit.).*
Bumm, *Zur Ätiologie der puerperalen Cystitis, Zentralbl. f. Bakt. I 1886.*
Casper, *Blasentuberkulose, D. med. Woch. 1900.*
Chiari, *Lymphat. Gewebe in den harnableitenden Apparaten, Wien. med. Jahrb. 1881.*
Curschmann, *Cystitis typhosa, Münch. med. Woch. 1900.*
Englisch, *Eingesackte Steine d. Harnblase, Wien 1904 (Lit.).*
v. Frisch, *Blasensteine, Deutsche Klinik X, 1. 1905.*
Fritsch, *Krankh. d. weibl. Blase, Hdb. d. Gyn. v. Veit II 1897.*
Gierke, *Malakoplakie d. Harnblase, Münch. med. Woch. 1905 (Lit.).*
Gueterbock, *Steine u. Fremdkörper in der Harnblase, Wien 1894.*
Güterbock, *Malakoplakie d. Harnblase, I.-D. Leipzig 1905.*
v. Hansemann, *Malakoplakie d. Harnblase, V. A. 173. Bd. 1903.*
Hartig, *Nicht traumat. Blasenruptur, A. f. Psych. 27. Bd. 1895 (Lit.).*
Hebting, *Harnblasendivertikel, I.-D. Freiburg i. B. 1903.*
Hofmeister, *Mikroorganismen im Urin Gesunder, Fortschr. d. Med. 1893.*
Huber, *Ätiologie d. Cystitis, Virch. Arch. 134. Bd. 1893.*
Jores, *Krankh. d. harnleitenden Wege, Ergebn. d. allg. Path. VI, Wiesb. 1901 (Lit.).*
Kedrowsky, *Cystitis emphysematosa, Zbl. f. allg. Path. IX 1898.*
Kossel, *Über Schleim und schleimbildende Stoffe, D. med. Woch. 1891.*
Krogius, *Rech. bact. sur l'infect. urinaire, Helsingfors 1892.*

v. Krzywicky, *29 Fälle von Urogenitaltuberkulose, Beitr. v. Ziegler III 1888.*
Landsteiner-Stoerk, *Cystitis en plaques, B. v. Ziegler 36. Bd. 1904.*
Lipowski, *Harnabszesse, Arch. f. klin. Chir. 52. Bd. 1896 (Lit.).*
Lotheisen, *Inguinale Blasenbrüche, Beitr. v. Bruns XX 1898.*
Lucksch, *Amyloid d. Harnblase, Verh. d. d. path. Gesellsch. VII 1904.*
Melchior, *Cystitis u. Urininfektion, Berlin 1897 (Lit.).*
Du Mesnil, *Üb. d. sog. gonorrhoische Blasenentzündung, Virch. Arch. 126. Bd. 1891.*
Meyerhof, *Eigenschaft des Bacillus proteus, Zbl. f. Bakt. XXIV 1898.*
Michaelis, *Malakoplakie d. Harnblase, Med. Klinik 1905.*
Morelle, *Et. bactériologique sur les cystites, La Cellule VII 1891.*
Müller, *Ätiologie d. Cystitis, Virch. Arch. 129. Bd. 1892.*
Przewski, *Nodulüre oder follikulüre Entzündung, Virch. Arch. 116. Bd. 1889.*
Reblaub, *Des Cystites non tuberculeuses chez la femme, Paris 1893.*
Schmorl, *Harnkonkremente, Verh. d. d. path. Gesellsch. IV 1901.*
Schnitzler, *Zur Ätiologie der Cystitis, Wien 1892.*
Solomin, *Amyloid d. Harnblase, Prag. med. Woch. 1897.*
Stoerk, *Z. Pathol. d. Schleimhaut d. Harnwege, B. v. Ziegler XXVI 1899 (Lit.).*
Wagner, *Blasendivertikel und Komplikationen, Arch. f. klin. Chir. 76. Bd. 1905.*
Weichselbaum, *Lymphat. Gewebe in d. Blasenschleimhaut, Allg. Wien. med. Zeit. 1891.*
Worminghaus, *Fremdkörper d. Harnblase, I.-D. Freiburg i. B. 1904.*

§ 266. **Hyperplasie und Metaplasie des Blasenepithels** (auch des Epithels des Nierenbeckens, der Ureteren), zum Teil verbunden mit **Hyperplasie des Bindegewebes** der Tunica propria kommen infolge von chronischen Entzündungen vor, doch lassen sich zur Zeit der Untersuchung nicht immer sichere Zeichen einer voraufgegangenen Entzündung nachweisen. Die epitheliale Wucherung führt teils zur Verdickung des Deckepithels, teils zu drüsenartigen Bildungen und zu Cysten.

Das **Epithel** der Harnblase ist nach Stöhr ein zweischichtiges Übergangsepithel, das bei dem verschiedenen Kontraktionszustand der Blase sehr wechselnde Form an-

Fig. 699. Hypertrophie der Harnblasenschleimhaut mit epidermoidaler Umwandlung des Epithels (Form. Häm. Fuchsin-Pikrins.). *a* Bindegewebe der Mucosa. *b* Verzweigte Mucosapapillen. *c* Hypertrophische Epithelschicht. *d* Bedeckung aus verhornten Epithelzellen. *e* Abgestoßene Epithelplatten. Vergr. 60.

nehmen kann; es bestehen kleine Epithelvertiefungen, Krypten, mit oder ohne Lumen, von denen besonders in der Nähe des Blasenhalses prostataähnliche Drüsenschläuche aussprossen können.

Die **Hyperplasie des Epithels,** das in den ableitenden Harnwegen den Charakter des sog. Übergangsepithels besitzt und eine nur aus wenigen Zellagen bestehende Decke bildet, deren oberste Schicht verschiedene Grade der Abplattung zeigt, kann sowohl in umschriebenen Bezirken als auch in größerer Ausbreitung auftreten und bei stärkerer Ausbildung der Oberfläche ein weißliches, der Epidermis ähnliches Aussehen verleihen. Die Zahl der Zellschichten nimmt dabei in mehr oder minder hohem Grade zu, meist unter Vergrößerung und Aufhellung der Zellen (Fig. 699 *c*), so das mächtige Zellagen entstehen, zwischen denen die kleinen Leisten der Tunica propria zu großen, oft sich verzweigenden papillären Erhebungen (*b*) auswachsen. Durch die Bildung platter, den Hornschuppen ähnlicher Zellen an der Oberfläche (*d*) können das Epithel und der Papillarkörper den entsprechenden Bildungen der Zunge und der Haut ähnlich werden und man kann danach von einer **Epidermisation des Blasenepithels** sprechen.

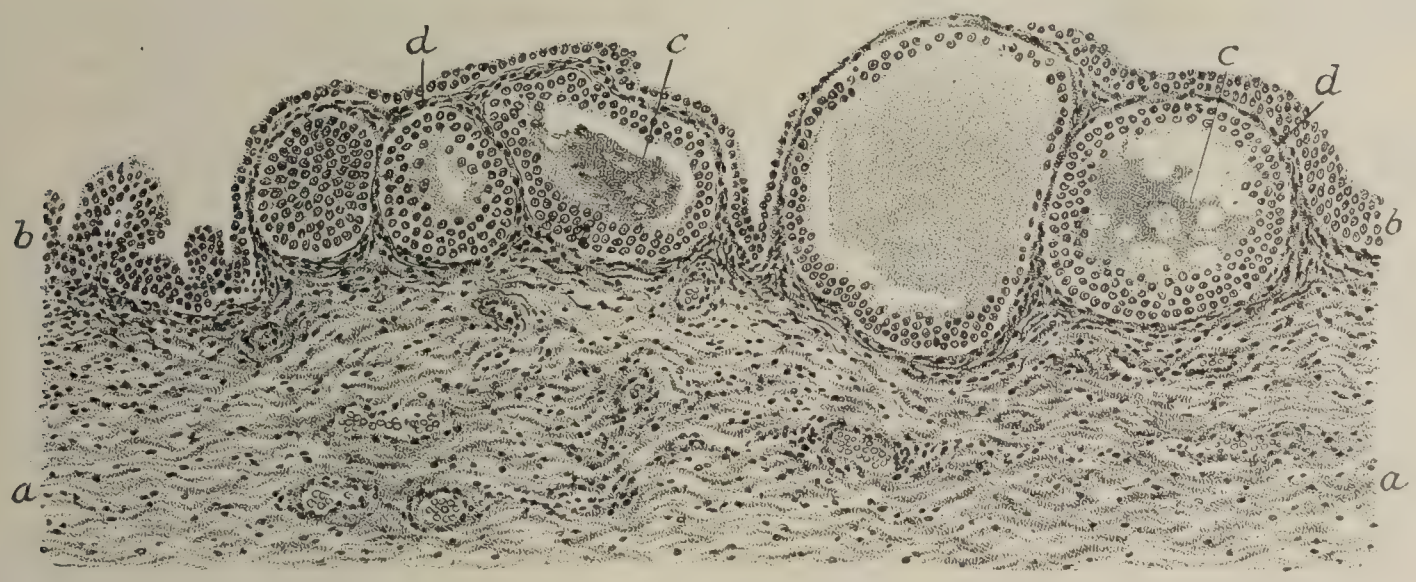

Fig. 700. Cystitis cystica (Alk. Häm. Fuchsin-Pikrins.). *a* Bindegewebe. *b* Epithel der Harnblasenmucosa. *c* Cysten. *d* Bindegewebige Cystenwand. Vergr. 80.

Finden Lageverschiebungen zwischen Epithel und Bindegewebe in stärkerem Maße in dem Sinne statt, daß das Epithel weiter in die Tiefe gerät, während Bindegewebsleisten sich über die Oberfläche erheben, so können drüsenartige oder solide Epitheleinsenkungen entstehen, die schließlich ihren Zusammenhang mit der Oberfläche verlieren. Sekretansammlung im Innern abgeschnürter Epithelzapfen sowie Verflüssigung der zentral gelegenen Epithelzellen kann alsdann zur Bildung von **Cysten** führen, welche etwa mohnkorngroß bis erbsengroß, selten größer werden (Fig. 700 *c*, *d*). Der Inhalt solcher Cysten ist teils klare, eiweißhaltige Flüssigkeit, teils sind es mehr krümlige oder kolloidähnliche, zuweilen aus hyalinen und körnigen Klümpchen zusammengesetzte Massen, die Pigment einschließen können.

Stärkere lokale Anhäufung solcher Cysten kann auch zur Bildung polypöser Erhebungen führen. Da Entzündungen nachweislich die Ursachen solcher Bildung sind, so wird die Erkrankung meist als **Cystitis cystica** bezeichnet.

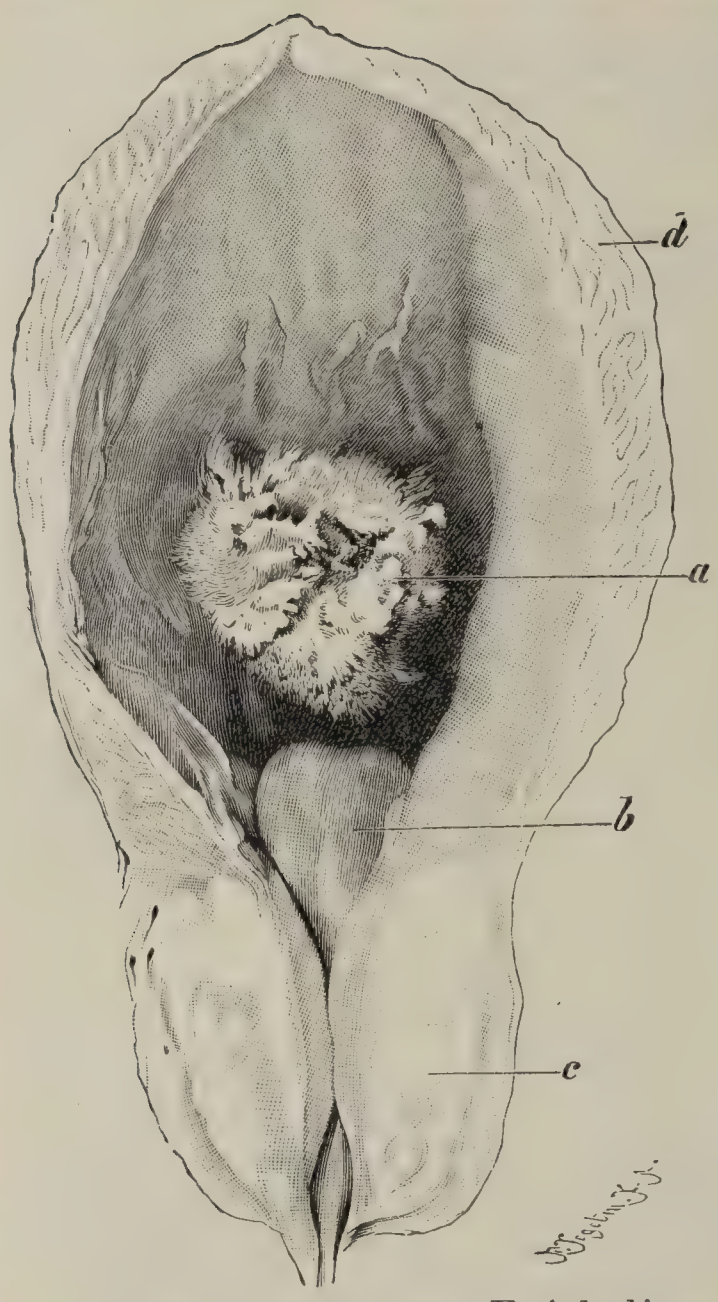

Fig. 701. Papillöses Epitheliom der Harnblase und Hypertrophie der Prostata. *a* Epitheliom. *b c* Prostata. *d* Verdickte entzündete Blasenwand. $^5/_6$ der nat. Gr.

Unter den **Geschwülsten** der Harnblase ist die häufigste das **papilläre Epitheliom,** der Zottenkrebs (Fig. 701 *a*), welcher sich aus einer mehr oder weniger großen Zahl papillärer Exkreszenzen oder schlanker Zotten zusammensetzt, die bald auf einer sehr schmalen, bald auf einer breiten Basis sitzen. Die einzelnen Zotten bestehen aus gefäßhaltigem Bindegewebe und sind mit einer mächtigen Epithelschicht überdeckt (Fig. 702), deren Zellformen (Fig 703) denjenigen des Blasenepithels gleichen. Die Geschwulst greift gewöhnlich nicht in die Tiefe der Schleimhaut, sondern wächst aus derselben heraus, doch kommt es auch vor, daß an der Basis der Geschwulst die Epithelien mit der Zeit in das Bindegewebe der Mucosa oder Submucosa einwachsen, so daß die Geschwulst als **Krebs** angesehen werden muß. Sie tritt einzeln oder in Mehrzahl auf, hat ihren Sitz meist in den basalen Teilen der Harnblase und zwar in der Nähe der Harnröhre, so daß sie nicht selten beim Urinieren die Harnröhre verlegt. Da die Gefäßwände sowohl als das Zottenstroma sehr zart sind, so blutet die Geschwulst leicht und kann dadurch für ihren Besitzer sehr gefährlich werden. Gelegentlich werden auch Zottenstücke losgerissen und mit dem Urin entleert.

Fig. 702. Papilläres Epitheliom der Harnblase (Alk. Häm. Eos.). Durchschnitt durch eine Zotte. Vergr. 35.

Das **primäre Karzinom** der Blase wird vorwiegend beim männlichen Geschlecht beobachtet und bildet flache, infiltrierende oder knotige oder papillöse Wucherungen, welche sich über einen größeren Abschnitt der Blase ausbreiten und dabei gleichzeitig auch in die Submucosa so-

wie in die Muscularis eindringen. auf die Nachbarorgane übergreifen. sind es meist Plattenepithelkrebse mit oder ohne Verhornung, manchmal auch medulläre Karzinome. Sehr selten sind Gallertkrebse (Rauenbusch).

Sekundäre Krebse der Harnblase entstehen durch Übergreifen von krebsigen Wucherungen des Uterus, der Scheide, des Mastdarms und der Prostata auf die Blase.

Andere Geschwülste als die genannten sind in der Blase selten, doch kommen Schleimpolypen, Myome, Fibromyome, Myxome, Sarkome, Osteoidsarkome, Angiome, Adenome und Dermoide vor und bilden teils knotige umschriebene, teils die Blasenwand infiltrierende (Sarkom) Wucherungen. Von da kann die Infiltration auch Ihrer histologischen Struktur nach

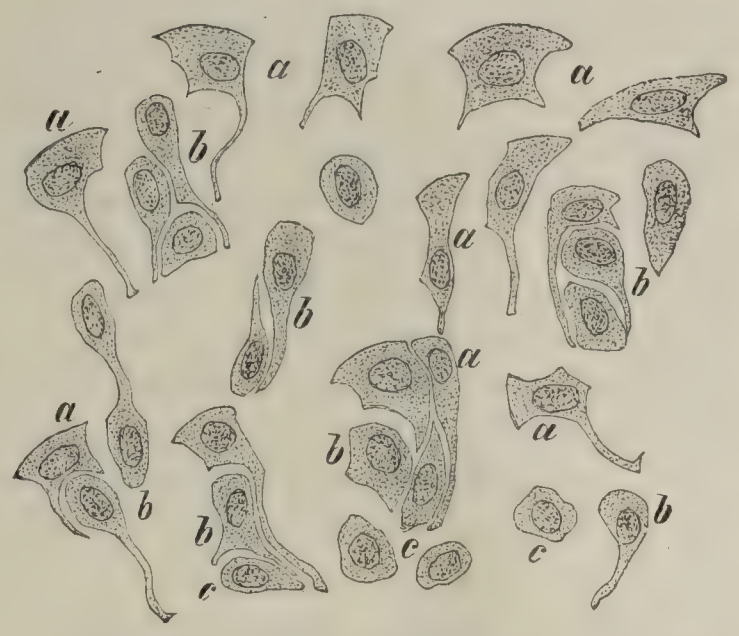

Fig. 703. Epithelzellen von einem mit dem Urin abgegangenen Stück eines Papilloms der Harnblase. *a* Zellen aus den innersten, *b* aus den mittleren, *c* aus den tiefsten Schichten. Vergr. 250.

Literatur.

Albarran, *Les tumeurs de la vessie, Paris 1892.*
Aschoff, *Schleimhaut der Harnwege, Virch. Arch. 138. Bd. 1894.*
Beneke, *Osteoidsarkom, Virch. Arch. 161. Bd. 1900.*
Bode, *Primäre Blasenkarzinome, Arch. f. Gyn. 1884.*
Brüchanow, *Cholesteatombildung, Prag. med. Woch. 1898.*
Cahen, *Blasentumoren (multiple Cystadenome, Karzinome), Virch. Arch. 113. Bd. 1888.*
Dittrich, *Zwei Fälle von primärem Sarkom der Harnblase, Prag. med. Woch. 1889.*
Djewitzki, *Chorionepitheliom d. Harnblase, V. A. 178. Bd. 1904.*
Ehrich, *Gallertkrebs der ekstrophierten Harnblase, Beitr. v. Bruns XXX 1901.*
Gussenbauer, *Myom, Arch. f. klin. Chir. XVIII 1875.*
Haake, *Der primäre Krebs der Harnblase, I.-D. Freiburg 1895.*
Kroph, *Prim. Sarkome u. Karzinome d. Harnblase, Zeitschr. f. Heilk. 25. Bd. 1904.*
Kürsteiner, *Papillome und Krebse, Virch. Arch. 130. Bd. 1892.*
Küster, *Über Harnblasengeschwülste, Samml. klin. Vortr. No. 267—268, Leipzig 1886.*
Langhans, *Cavernöses Angiom, Virch. Arch. 86. Bd. 1881.*
Lasio, *Regeneration d. Harnblasenschleimhaut, V. A. 168. Bd. 1904.*
Legrand, *Kystes hydatiques de la vessie, Paris 1880; ref. C. f. B. VII.*
Lubarsch, *Cysten d. ableitenden Harnwege, Arch. f. mikr. Anat. 41. Bd. 1893.*
Phocas, *Les tumeurs de la vessie, Paris 1892.*
Pisenti, *Formaz. cistische, Arch. per le Sc. Med. XVI 1892.*
Posner, *Primärer Krebs, Berl. klin. Wochenschr. 1883; Blasengeschwülste, Deutsche Klinik Bd. X, 1 1905.*
Rauenbusch, *Gallertkrebs d. Harnblase, V. A. 182. Bd. 1905 (Lit.).*
Schlegel, *Plattenepithelhrebs d. Harnblase des Pferdes, Berl. tierärztl. Woch. 1903.*
Schuchardt, *Gutartige u. bösartige Zottengeschwülste, Arch. f. klin. Chir. 52. Bd. 1896.*
Sperling, *Statistik der primären Tumoren der Harnblase, I.-D. Berlin 1883.*
Steinmetz, *Geschw. d. Harnblase im Kindesalter, Zeitschr. f. Chir. 39. Bd. 1894.*
Störk, *Z. Pathol. d. Schleimhaut d. Harnwege, B. v. Ziegler XXVI 1899 (Lit.).*
Terrier *et* ***Hartmann,*** *Les myomes de la vessie, Rev. de Chir. 1895 (Lit.).*
Thompson, *Die primären Tumoren der Harnblase, Wien 1885.*
Tschistowitsch, *Wachstum d. Zottenpolypen d. Harnblase, V. A. 115. Bd. 1889.*
Volkmann, *Myom, Arch. f. klin. Chir. XIX 1876.*
Wilms, *Die Mischgeschwülste, Leipzig 1900.*
Weitere Literatur enthält § 263.

IV. Pathologische Anatomie der Harnröhre.

§ 267. Die **Entzündung der Harnröhre,** die **Urethritis,** ist sowohl bei Männern als bei Frauen am häufigsten durch Gonokokken verursacht. Die Kokken gelangen durch Übertragung des Sekrets einer an Tripper erkrankten Schleimhaut in die Harnröhre und rufen hier durch ihre Vermehrung und Verbreitung in der Schleimhaut eine durch gelbliches oder grünliches, zuweilen mit Blut vermischtes eitriges Sekret charakterisierte Entzündung hervor, welche sich von der Harnröhre aus auf die übrigen Teile der Harn ableitenden Wege, sowie auf die benachbarten Teile des Geschlechtsapparates verbreiten kann. Das Eindringen der Kokken erfolgt namentlich im Gebiet des Zylinderepithels, während im Gebiet des Plattenepithels (Fossa navicularis) die Kokken mehr oberflächlich liegen. Im entzündeten Gebiete findet eine Desquamation des Epithels (Fig. 704 *d*, *e*) und eine Auswanderung von

Fig. 704. Urethritis gonorrhoica. Querschnitt durch die in Falten gelegte Schleimhaut (M. Fl. Häm. Eos.). *a* Normales Bindegewebe. *b c* Entzündlich infiltriertes, wucherndes Schleimhautbindegewebe. *d* Infiltriertes und in Desquamation begriffenes Epithel. *e* Abgestoßene Epithelzellen und Eiterkörperchen. Vergr. 400.

Leukocyten an die Oberfläche statt, und es ist das Bindegewebe teilweise von Leukocyten durchsetzt und in Wucherung begriffen (*b*, *c*). Nach dreiwöchentlicher Erkrankung findet in der männlichen Harnröhre eine Metaplasie des Zylinderepithels in geschichtetes Plattenepithel (Scholz) statt, und es tritt von dieser Zeit an eine Verringerung des Sekrets ein.

Die Entzündung kann stellenweise zu Ulzerationen und Abszedierungen oder auch zu Hyperplasie des Bindegewebes, zu Wulstungen und Verdickungen der Schleimhaut, sowie zur Bildung schrumpfender Narben führen. Es geschieht dies namentlich dann, wenn die Gonorrhöe chronich wird (Nachtripper, Goutte militaire).

Was die übrigen Entzündungsformen betrifft, so verdient hervorgehoben zu werden, daß in der Harnröhre auch der weiche Schanker

und die syphilitische Initialsklerose vorkommen, und daß hinter verengten Stellen nicht selten Ulzerationen sich bilden, sowie daß ulzeröse Prozesse in der Prostata leicht auf die Harnröhre übergehen. Infolge tiefgreifender Ulzerationen können sich Fistelgänge bilden, welche zu Infiltrationen der Umgebung mit Urin und damit zur Bildung von Abszessen und Harnfisteln führen.

Nach chronischen Entzündungen entwickeln sich nicht selten polypöse und papillöse Wucherungen, d. h. spitze Condylome, namentlich an dem Orifizium der Urethra weiblicher Individuen.

Entzündungen und Blutstauungen führen an letzterer Stelle nicht selten auch zur Bildung von Varizen, welche den Hämorrhoiden des Mastdarms ähnlich sehen.

Von **Geschwülsten** kommen an der weiblichen Harnröhre Sarkome, Myxome, Fibrome (papilläre und knotige) und Karzinome vor. Bei männlichen Individuen greifen nicht selten Krebse der Prostata und der Glans penis auf die Harnröhre über. Cystchen können sich aus Drüsen der Harnröhre oder auch aus Epitheleinsenkungen neuer Bildung (vgl. § 266) entwickeln.

Verengerungen der Harnröhre, Strikturen entstehen durch entzündliche Schwellungen der Schleimhaut, sowie durch umschriebene und diffuse, einseitige oder ringförmige Bindegewebswucherungen, durch Narben, durch Bildung von Klappen und durch polypöse Wucherungen. Am häufigsten sind gonorrhoische Entzündungen, sowie Traumen die Veranlassung. Die entzündlichen Strikturen sitzen meist in der Pars membranacea und im Anfangsteil der Pars spongiosa. Bei älteren Männern wird der Anfangsteil der Harnröhre sehr häufig durch die vergrößerte Prostata eingeengt (Fig. 701 *c*) und nicht selten der Eingang ganz verlegt.

Traumatische Zerreißungen kommen auf verschiedene Weise zustande, werden indessen am häufigsten durch unvorsichtiges Katheterisieren herbeigeführt und werden dann als falsche Wege (fausse route) bezeichnet. Sie finden sich am häufigsten in den innersten Teilen der Harnröhre und enden blind oder führen wieder in die Urethra oder in die Blase.

Infolge der Zerreißung der Harnröhre bilden sich Urininfiltrationen und Urinabszesse oder auch Fistelgänge, welche von derbem Bindegewebe umgeben sind und zum Teil mit Epithel ausgekleidet werden.

Harnröhrensteine entstehen durch festgehaltene Nieren- oder Blasensteine und ihre Trümmer, selten durch selbständige Inkrustation organischer Gebilde in der Harnröhre (Englisch).

Literatur zur pathologischen Anatomie der Harnröhre.

de Bary, *Cysten in der Wand der weibl. Harnröhre, Virch. Arch. 106. Bd. 1886.*
Busch, *Lymphaden. Gewebe d. männl. Urethra, V. A. 180. Bd. 1905.*
Cahen-Brach, *Die Urogenitalblennorrhöe d. kleinen Kinder, Jahrb. f. Kinderheilk. 1892.*
Dinkler, *Urethritis gonorrh. d. Mannes, Arch. f. Derm. XXVI 1894.*
Dittel, *Divertikel d. männl. Harnröhre, Wien. med. Woch. 1890.*
Englisch, *Periurethritis, Wien. med. Presse 1897; Eingelagerte u. eingesackte Steine d. Harnröhre, Arch. f. klin. Chir. 72. Bd. 1904 (Lit.).*

Falta, *Colloidcystchen in d. Urethra eines Mannes, Prag. med. Woch. XXIII 1898.*
Finger, *Die Blennorrhöe der Sexualorgane, Leipzig 1896.*
Gross, *Nichtgonorrhoische Urethritis, Arch. f. Dermat. 75. Bd. 1905.*
Janovsky, *Gonorrhöe des Weibes, Arch. f. Derm. XXIII 1891.*
Kaufmann, *Verletzungen u. Krankheiten der männlichen Harnröhre, Stuttgart 1886.*
Kleinwächter, *Urethra des Weibes, Eulenburgs Jahrb. II 1892.*
Lang, *Der venerische Katarrh, Wiesbaden 1893.*
Oberländer *u.* ***Neelsen,*** *Chron. Tripper, Vierteljahrsschr. f. Derm. XIV 1887.*
Posner, *Harnröhrenverengerung, Eulenburgs Realenzyklop. 1896.*
Riedinger, *Pathologie de l'urèthre. XV Assoc. franç. d'Urologie, Paris 1901.*
Touton, *Folliculitis praeputialis gonorrhoica, Arch. f. Derm. 1889.*
Wassermann, *Epithéliome primitif de l'urèthre, Paris 1895.*
Wichmann, *Karzinom der weiblichen Urethra, Beitr. v. Bruns XXXI 1901.*

DREIZEHNTER ABSCHNITT.

Pathologische Anatomie der Hypophyse, der Schilddrüse und der Nebennieren, sowie verwandter Drüsen.

§ 268. Eine Gruppe drüsiger Organe zeichnet sich dadurch aus, daß ihre Sekrete oder ihre spezifische Zelltätigkeit für die normale Funktion anderer Organe oder des Gesamtorganismus von Bedeutung sind, und daß der Ausfall derselben schwere Störungen der psychischen sowie der Wachstums- und Ernährungsvorgänge nach sich zieht. Ihre Funktion ist im einzelnen jedoch unbekannt und wird teils auf die Produktion spezifischer Zellsubstanzen bezogen, teils auch in einer entgiftenden Tätigkeit gewisser schädlicher Stoffwechselprodukte gesucht. Ihre histologische Eigentümlichkeit besteht darin, daß sie keine eigenen Gangsysteme besitzen, in welche Zellprodukte abgegeben werden könnten, daß sie vielmehr direkt durch das Lymph- oder Blutgefäßsystem mit den Körpersäften in Beziehung treten. Sie werden deshalb auch als Drüsen mit innerer Sekretion bezeichnet. Es ist jedoch zu bemerken, daß manchen Drüsen, wie der Leber und dem Pankreas, vielleicht auch der Niere, neben der äußeren Sekretion in den Darmkanal auch noch eine innere in das Lymph- resp. Blutgefäßsystem zugeschrieben wird. Zu den Drüsen mit innerer Sekretion werden die Hypophyse, die Schilddrüse, die Parathyreoiddrüse, die Nebennieren, Karotis- und Steißdrüse, sowie die Thymus, die Geschlechtsdrüsen, Leber und Pankreas, auch die Nieren, gerechnet. Die letzteren haben in den entsprechenden Kapiteln ihre Besprechung gefunden.

I. Pathologische Anatomie der Hypophyse.

§ 269. Die in der Sella turcica gelegene **Hypophysis cerebri** oder **Glandula pituitaria** setzt sich aus zwei Lappen zusammen. Der vordere größere Lappen, welcher sich vom Ektoderm der Mundbucht aus entwickelt, enthält in einem Bindegewebsstroma zahlreiche rundliche und längliche, mit Epithelzellen gefüllte Follikel. Es kommen auch spärliche kolloidhaltige Follikel vor. An der Übergangsstelle gegen den Hinterlappen ist das Gewebe sehr gefäßreich und enthält mit flimmerndem Epithel ausgekleidete Hohlräume. Die Follikelzellen sind zum Teil groß und enthalten reichliche acidophile Körnchen, sog. chromophile Zellen (Flesch), zum Teil blasse chromophobe, meist unscharf begrenzte Zellen, auch Hauptzellen genannt. Sie enthalten ferner Fettkörner (Erdheim). Diese sowie die chromophilen Granula

nehmen mit dem Alter an Zahl und Größe zu. Der hintere Lappen besteht aus einem gefäßreichen Bindegewebe mit spindelförmigen und vielstrahligen, zum Teil pigmentierten Zellen. Er enthält auch spärliche Gliafasern (BENDA) und stellt einen stark zurückgebildeten Hirnteil dar. Er steht durch den Hypophysenstiel mit dem Infundibulum in Verbindung. Im höheren Alter können Teile des Vorderlappens in den Hinterlappen einwachsen.

Hypoplasie ist bei Kretinen (VIRCHOW) und bei Myxoedem (PONFICK) beobachtet. Es kommen ferner atrophische Zustände, Verschmälerung der Zellstränge, relative Verminderung der chromophilen Zellen, Auftreten geschichteter Kalkkonkretionen (PONFICK) oder hydropischer Entartung (PONFICK) und bindegewebige Hyperplasie des Stromas (Arteriosklerose) vor. Am häufigsten sind **cystische Entartungen** sowie hyperplastische Wucherungen des vorderen Lappens mit Bildung kolloidhaltiger Cysten. Sie werden als **Adenome** oder als **Strumen** der Glandula pituitaria bezeichnet und können die Größe eines Taubeneis, ja sogar eines Hühnereis erreichen, wobei die Zellen die typischen Charaktere junger Hypophysenzellen beibehalten. Die Tumoren treten aus der Sella turcica mehr oder weniger hervor, verdrängen die angrenzende Hirnsubstanz oder dringen wohl auch in die Hirnventrikel ein und bringen den benachbarten Knochen zum Schwund. Sie können eine karzinomatöse Degeneration eingehen und Metastasen machen.

Nach WEICHSELBAUM erleiden die erwähnten mit Flimmerepithel ausgekleideten Hohlräume am häufigsten eine cystische Entartung. Der Inhalt der Cysten besteht aus homogenen oder granulierten Massen und wird von Epithelzellen sezerniert. Cysten mit granuliertem Inhalt sind mit Flimmerepithel ausgekleidet.

Nach dem Adenom sind die häufigsten Geschwülste Sarkome, welche ebenfalls in Form knotiger Tumoren auftreten. Selten sind Lipome und Teratome und Cholesteatome.

Entzündungen der Hypophysis können sich zu Entzündungen der Nachbarschaft hinzugesellen. Tuberkel und Gummiknoten sind nur selten beobachtet worden.

Die Bedeutung der Zellgranula in den Drüsenzellen der Hypophyse ist noch ungewiß. Wahrscheinlich handelt es sich um spezifische Stoffwechselprodukte. Ungewiß ist auch, ob die einzelnen Zellarten streng voneinander zu scheiden oder nicht vielmehr als ein und dieselbe Zellart in verschiedenen Zuständen ihrer Funktion zu betrachten sind. SCHONEMANN, (*Hypophysis und Thyreoidea, Virch. Arch. 129. Bd. 1892*) unterscheidet streng zwischen chromophoben Zellen oder Hauptzellen und chromophilen Zellen und trennt letztere in eosinophile und cyanophile mit spezifischer Körnelung. BENDA und MORANDI dagegen sperchen sich für die entgegengesetzte Meinung aus, da Übergänge zwischen den einzelnen Zellen vorkommen. Häufig, jedoch nicht konstant, verbinden sich Tumoren der Hypophyse mit den Erscheinungen der Akromegalie. Da es sich dabei um solche Tumoren handelt, deren Zellen die Charaktere der typischen Hypophysiszellen bewahrt haben, Adenome auch Adenokarzinome, so wird die Akromegalie mit einer pathologischen Steigerung der Drüsenfunktion in Zusammenhang gebracht. Doch ist dieser Ansicht widersprochen. Nach ROGOWITSCH, STIEDA und HOFMEISTER vergrößert sich die Hypophyse bei Kaninchen nach Exstirpation der Schilddrüse.

Literatur über die Hypophysis cerebri.

Beadles, *Gummatous enlarg. of the Hypophysis, Trans. of the Path. Soc. London 48. Bd. 1897.*

Beck, *Teratom, Zeitschr. f. Heilk. IV 1883.*

Benda, *Norm. u. path. Hist. d. Hypophysis, Berl. klin. Woch. 1900; Path. An. d. Hypophyse, Handb. d. path. An. d. Nervensystems 1903.*
Boyce, *Enlargement of the Hypophysis in Myxoedema, Journ. of Path. I 1893 (Lit.).*
Boyce, Rubert *u.* **Beadles,** *Path. of the Hypophysis, ref. C. f. allg. Path. 1894.*
Breitner, *Zur Kasuistik der Hypophysistumoren (Adenom), Virch. Arch. 93. Bd. 1883.*
Cagnetto, *Hypophysistumor, Virch. Arch. 176. Bd. 1904.*
Collina, *Origine de la glande pituitaire, A. ital. de biol. XXXII 1899.*
Comte, *Contr. à l'ét. de l'hypophyse, Beitr. v. Ziegler XXIII 1898.*
Erdheim, *Norm. u. path. Anat. d. Gl. thyr., parathyr. u. Hypophysis, Beitr. v. Ziegler, 33. Bd. 1903.*
Guerini, *Sulla funzione d. ipofisis, Lo Sperim. 1904.*
Heusser, *Zur Kasuistik der Hypophysistumoren (Lymphosarkom), V. A. 119. Bd. 1890.*
v. Hippel, *Zur Kasuistik der Hypophysistumoren, Virch. Arch. 126. Bd. 1891.*
Hueter, *Hypophysentuberkulose bei einer Zwergin, Virch. Arch. 182. Bd. 1905.*
Ingermann, *Zur Kasuistik der Hypophysistumoren, I.-D. Bern 1889.*
Köhler, *Hypophysentumoren, I.-D. Freiburg 1897.*
Lavrence, *Hypertrophy of the pit. body, Trans. of the P. Soc. of London L 1899.*
Morandi, *Rec. sull. istol. dell' ipofisi, Arch. p. b. Sc. med. 28. Bd. 1904.*
Oestreich *u.* **Slawyk,** *Zirbeldrüsengeschw. u. Riesenwuchs, V. A. 157. Bd. 1899.*
Parodi, *Tumor della tella turcica, Arch. p. l. Sc. med. 29. Bd. 1905.*
Pechkranz, *Angiomat. Sarkom, Neurol. Zentralbl. 1899.*
Ribbert, *Tumor der Hypophysis, Virch. Arch. 143. Bd. 1896.*
Rogowitsch, *Veränd. d. Hypophyse nach Entfernung d. Schilddrüse, B. v. Ziegler IV 1888.*
Sokoloff, *Gummi d. Hypophysis, Virch. Arch. 90. Bd. 1882.*
Stroebe, *Gummi der Hypophyse, Beitr. v. Ziegler, 37. Bd. 1905.*
Wagner, *Tuberkel, Arch. d. Heilk. 1862.*
Weichselbaum, *Neubildungen der Hypophysis, Virch. Arch. 75. Bd. 1879.*
Weigert, *Teratom, Struma pituitaria, Gummiknoten, Virch. Arch. 65. Bd. 1875.*

II. Pathologische Anatomie der Glaudula thyreoidea und parathyreoidea.

§ 270. Die **Schilddrüse, Glandula thyreoidea** des Erwachsenen besteht aus zwei Seitenlappen und einer brückenartigen Verbindung zwischen beiden, welche als Isthmus bezeichnet wird. Die Höhe der Seitenlappen beträgt in der Norm 5—7 cm, in der Breite 3—4 cm, das Gewicht der ganzen Drüse ist 25—45 g, doch gilt dies nur für kropffreie Gegenden. Sehr häufig kommt auch ein mittlerer Lappen vor, welcher als Pyramide bezeichnet wird und vom Isthmus aus nach oben steigt. Entwicklungsgeschichtlich entsteht die Schilddrüse durch Verschmelzung einer unpaarigen von dem Boden der primitiven Mundhöhle auswachsenden Anlage, welche kurze Zeit durch den Duktus thyreoglossus mit der Mundhöhle in Verbindung steht (Foramen coecum), mit einer paarigen vom Epithel der rechten und linken vierten Schlundtasche sich abschnürenden Anlage. Das Parenchym baut sich aus einem gefäßreichen bindegewebigen Stroma auf, welches zahlreiche, meist rundlich gestaltete, geschlosssene Höhlen einschließt, welche entweder mit kleinen Epithelzellen vollkommen gefüllt sind oder aber ein zentrales Lumen besitzen, wobei alsdann die Epithelzellen einen einfachen Wandbesatz von kubischen oder zylindrischen Epithelien bilden. Nach Erdheim enthalten dieselben am zentralen freien Saum in der Jugend spärliche kleine, im Alter reichlichere und größere Fettkörnchen. Im späteren Leben enthält ein Teil der Drüsenblasen Kolloid.

Mangel der Schilddrüse ist selten. Häufiger werden abnorme **Kleinheit** oder **Mangel eines Lappens** oder **des Isthmus, abnorme angeborene Größe, abnorme Lappung,** sowie die Bildung von **Nebendrüsen** beobachtet, welche sich mit Vorliebe längs des Weges des Duktus thyreoglossus oder auch durch Abschnürung räumlich entfernt von der Hauptdrüse entwickeln können und so z. B. am Zungengrunde, an den

tieferen Partien der Trachea, in der oberen Schlüsselbeingrube, im Kehlkopf, an der Aorta, hinter dem Parynx liegen können. In sehr seltenen Fällen hat der Isthmus seine Lage zwischen Ösophagus und Trachea. Über den Ductus thyreoglossus und die von ihm ausgehenden Cystenbildungen und Geschwülste vgl. § 163.

Im hohen Alter verfällt das Schilddrüsengewebe einer mehr oder minder ausgesprochenen **Atrophie,** wobei die Drüsenblasen zu Häufchen kleiner Zellen schrumpfen und stellenweise ganz verschwinden, während das Bindegewebe homogen, sklerotisch wird und zum Teil auch an Masse zunimmt. Die kleineren und mittleren Arterien sind häufig sklerosiert oder enthalten knospenartige Verdickungen der Intima. Prämature Atrophie ist bei Kretinen beobachtet.

Die **wichtigsten krankhaften Veränderungen der Schilddrüse** bestehen in jenen Zuständen der Vergrößerung der ganzen Drüse oder einzelner Teile derselben, welche unter dem Namen **Struma** oder **Kropf** zusammengefaßt werden.

Die Vergrößerung ist entweder schon bei der Geburt vorhanden, oder tritt erst während des extrauterinen Lebens, in der Kindheit, oder während der Pubertätszeit oder noch später auf und ist entweder durch eine gleichmäßige Massenzunahme eines Lappens oder der ganzen Drüse, oder aber durch das Auftreten von Knoten bedingt.

Nach dem klinischen Verhalten und der anatomischen Beschaffenheit der vergrößerten Drüse kann man drei Gruppen von Strumen unterscheiden, von denen zwei durch eine Gewebsneubildung, eine dagegen nur durch eine Kongestion oder durch eine Stauungshyperämie bedingt sind. Der letztgenannte Zustand ist vorübergehend und kann danach als **transitorische hyperämische Struma** von den anderen abgetrennt werden.

Die auf Gewebsneubildung beruhenden Vergrößerungen sind teils durch Geschwulstbildungen bedingt, welche den Karzinomen und Sarkomen angehören, teils durch Wucherungen, welche in ihrem Bau sich an die Struktur der normalen Drüse anschließen. Die ersteren werden gewöhnlich als **maligne,** die letzteren als **benigne Strumen** bezeichnet.

Die **Entstehung der benignen Strumen** ist auf eine hyperplastische Wucherung zurückzuführen, welche von dem Drüsenparenchym ausgeht, wobei aber durch ungleiche Massenzunahme der einzelnen Teile oder durch sekundäre Veränderungen im gewucherten Gewebe verschiedene Formen von Kröpfen entstehen können. Je nach der Ausbreitung der Wucherung kann man eine **diffuse** und eine **knotige Hypertrophie der Schilddrüse** unterscheiden. Die letztere ist die häufigere und kann zu einer knolligen, höckerigen Vergrößerung der Schilddrüse führen, welche unter Umständen die Größe des Kopfes eines Neugeborenen und mehr erreicht. Die Vergrößerung ist bald einseitig, bald doppelseitig und kann sich auch auf das Verbindungsstück beschränken. Nach ihrer Zusammensetzung und der Art des Wachstums sind diese knotigen Hyperplasien den **Adenomen** zuzurechnen.

Gerät das Drüsengewebe in Wucherung, so bildet es entweder kleine kugelige und ovale Zellhaufen (Fig. 705 *a*) und solide Zellstränge, oder aber Bläschen oder auch wohl Schläuche mit epithelialem Wandbesatz (*b*), zum Teil auch mit kolloidem Inhalt (*c*), oder endlich beiderlei Formationen in ziemlich gleichen Mengenverhältnissen. Nach Virchow pflegt man einen so gebauten Kropf als Struma hyperplastica follicularis s. parenchymatosa zu bezeichnen. Besonders lebhafte diffuse Neubildung von Follikelgewebe sowie reichliche Vaskularisation neben

atrophischen Vorgängen (Erdheim) findet sich in vielen Fällen von Struma bei Basedowscher Krankheit. Inwieweit dieselbe eine besondere Form der Hyperplasie darstellt, läßt sich aber zurzeit nicht entscheiden.

Besteht das Gewebe eines Knotens fast nur aus kleinen soliden Zellhaufen und Zellsträngen und aus kolloidfreien Bläschen, die durch spärliches, mehr oder minder gefäßreiches Bindegewebe von einander getrennt sind, so sieht die Schnittfläche, je nach dem Blutgehalt, fahlgelb oder rotbraun und dunkelbraun aus. Entwickeln sich im Innern der Drüsenbläschen größere Mengen von Kolloid, so nimmt die Masse des erkrankten Gewebes noch mehr zu und erhält am Orte der Kolloidbildung eine durchscheinende honigähnliche Beschaffenheit. Ergreift die übermäßige Kolloidbildung den größten Teil der Drüsenfollikel, so scheint sich das Gewebe nur aus einem zarten Gerüstwerk, dessen Maschen eben die durchscheinende Kolloidsubstanz enthalten, zusammenzusetzen, und man bezeichnet die Bildung als Struma kolloides (Fig. 705).

Wo die intrafollikuläre Kolloidentartung ihren höchsten Grad erreicht hat, kann das Gewebe ganz aus großen, mit einem Saum platter Zellen ausgekleideten Blasen bestehen, die nur durch schmale Bindegewebssepten voneinander getrennt sind, doch kommen daneben stets noch Stellen vor, wo zwischen den kolloidhaltigen großen Blasen noch kleine kolloidfreie Bläschen und solide Zellhäufchen liegen, von denen aus eine Bildung neuer Drüsenblasen ausgehen kann.

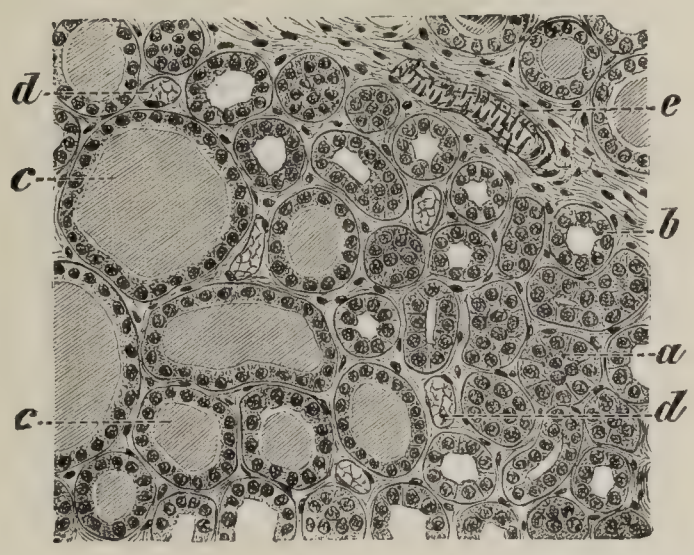

Fig. 705. Struma partim hyperplastica partim kolloides (Alk. Häm.). *a* Mit Zellen gefüllte Follikel. *b* Follikel mit Lumen. *c* Kolloidklumpen. *d* Kapillaren. *e* Bindegewebe mit Arterie. Vergr. 80.

Überschreitet die Vergrößerung der Drüsenblasen durch Vermehrung ihres Inhalts ein gewisses Maß, so kann sich eine Atrophie und ein Schwund der gedehnten Septen einstellen, so daß sich größere cystenartige Höhlen bilden, welche nach ihrer Genese als Follikularcysten und Dilatationscysten bezeichnet werden können. Der Inhalt derselben besteht teils aus Kolloid, teils auch aus eiweißhaltiger Flüßigkeit mit verfetteten und abgestoßenen Zellen. Die Wand ist mit plattem oder kubischem, selten mit zylindrischem Epithel besetzt.

In der Umgebung von Cysten gelegene Drüsenhaufen können die Cystenwand einstülpen und mit Hilfe von einwachsendem Bindegewebe neue Blasen im Innern der Cysten bilden. Es können sich ferner an der Innenfläche der Cysten papillöse Wucherungen, über denen das Epithel zylindrisch wird, erheben (prolifere Cystadenome).

Schon beim Eintritt der Hypertrophie kann auch der Blutgefäßbindegewebsapparat sich in hervorragender Weise an der Gewebswucherung beteiligen und dadurch das Aussehen des Gewebes wesentlich beeinflussen. Zunächst bildet sich das Blutgefäßsystem in pathologisch gesteigertem Maße aus und führt so zu Formen, welche man als Struma vasculosa bezeichnet. Sind namentlich die Kapillaren

erweitert, so werden die Drüsenbeeren durch weite Bluträume auseinandergedrängt, und es kann unter Umständen das Gewebe mehr und mehr das Aussehen einer Teleangiektasie oder eines cavernösen Angiomes, zwischen deren Gefäßwänden Drüsenbeeren liegen, annehmen.

Überaus häufig stellen sich in hypertrophischen Schilddrüsen Blutungen ein, welche das Parenchym durchtränken und unter Umständen eine erhebliche Anschwellung des Kropfes bedingen. Sind die Blutungen sehr bedeutend, so kann das infiltrierte Gewebe nekrotisch werden, worauf sich braune oder gelbe, breiige, schmierige Erweichungsmassen bilden, welche sich nach Auflösung der nekrotischen Bestandteile und nach fibröser Verhärtung des benachbarten Gewebes in Cysten mit gefärbtem flüssigen Inhalt umwandeln.

Führen Blutungen und Nekrosen nicht zur Cystenbildung, so kann sich an Stelle derselben späterhin hyalines oder auch streifiges Bindegewebe entwickeln, das bald von spärlichen, bald von reichlichen Blutgefäßen durchzogen wird und zum Teil wieder von Zellhaufen, Drüsenschläuchen und -Bläschen durchsetzt werden kann.

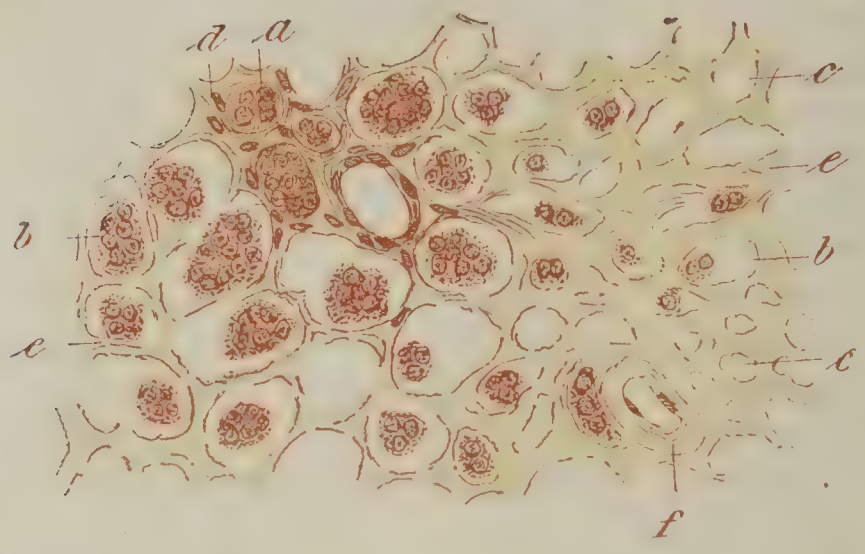

Fig. 706. Struma hyperplastica mit hyaliner Entartung des Bindegewebes und Schwund der Epithelien (M. Fl. Karm.). *a* Mit Epithel gefüllte Follikel. *b* Mit Epithel und Flüssigkeit gefüllte Follikel. *c* Follikel, welche nur Flüssigkeit enthalten. *d* Normales Stroma mit Blutgefäß. *e* Hyalin entartetes Stroma. *f* Blutgefäß mit hyaliner Wand. Vergr. 80.

Durch die erstgenannten Vorgänge kann das Gewebe mehr ein fibröses Aussehen gewinnen, und man hat daraus Veranlassung genommen, einen solchen Kropf als Struma fibrosa zu bezeichnen. In den veränderten Knoten ist meist das Zentrum in eine fibröse Masse verwandelt, und es strahlen alsdann vom Kern aus fibröse Radien nach der Peripherie. Unter Umständen kann sich indessen die Bindegewebswucherung auch mehr diffus ausbreiten und das Drüsengewebe mehr und mehr zur Verfettung und zum Schwund bringen. Das Bindegewebe kann später eine dichte sklerotische Beschaffenheit annehmen.

Nicht selten geht das interfollikuläre Gewebe eine hyaline Entartung ein (Fig. 706), welche nach Gutknecht durch Ablagerung einer hyalinen Substanz zwischen den Fibrillen, der aber weiterhin auch eine Quellung der Fibrillen selbst nachfolgt, bedingt ist. Die Drüsenzellen können sich noch eine Zeitlang erhalten (*b*), gehen aber oft zu einem großen Teil zugrunde, worauf klare Flüssigkeit (*c*) ihre Stelle einnimmt. Gleichzeitig gehen auch die Wände der Kapillaren, sowie der großen Gefäße (*f*) eine hyaline Entartung ein, so daß schließlich das Gewebe vollständig zellenlos, homogen (*e*) oder leicht trübe wird, worauf dann zuweilen in der hyalinen Substanz Vakuolen auftreten.

Gehen alle Epithelzellen verloren (*c*), so bleibt schließlich nur ein aus hyaliner Substanz bestehendes schwammiges Gewebe übrig (*e*),

welches rundliche, mit klarer Flüssigkeit gefüllte Hohlräume verschiedener Größe einschließt.

Wo die hyaline Degeneration einen gewissen Grad erreicht hat, wird das Gewebe stark durchscheinend, einem wassersüchtigen Gewebe ähnlich (Struma hydropica). An der Übergangsstelle in die drüsenhaltige Rindenzone sieht man in der ödematösen Grundsubstanz weißliche oder gelbliche oder bräunliche Körner, welche den Drüsenbeeren entsprechen.

Hyalin entartetes und sklerotisches Bindegewebe wird nicht selten der Sitz von Kalkablagerungen, und es kann danach ein fibröser oder hydropischer Kropf zu einem Teil verkalken und dadurch hart werden, so daß man ihn als Struma petrificata bezeichnet. Unter Umständen kann auch der Inhalt von Drüsenblasen sowie auch größerer Cysten verkalken.

In seltenen Fällen kommt auch eine Verknöcherung des Bindegewebes vor.

Amyloidentartung kommt sowohl in unveränderten als auch in strumös entarteten Schilddrüsen vor und betrifft die Gefäße und das Bindegewebe.

Verfällt in einem entarteten Bezirk das hyalin und kernlos gewordene Stroma der Auflösung, so können sich ähnlich wie nach Blutungen Erweichungscysten bilden. Solche Entartungs- und Erweichungsprozesse kommen indessen nur in den zentralen Teilen von Knoten vor, und es besteht danach die Wand dieser Cysten aus der bindegewebigen Kapsel des Knotens, sowie aus dem noch nicht erweichten Drüsenparenchym. Durch peripheres Fortschreiten der Degeneration des Stromas und der Drüsen mit nachfolgender Erweichung kann die Cyste sich mehr und mehr vergrößern. Hämorrhagien führen dabei teils zu einer Vermehrung und Veränderung des Inhalts, teils zu einer Beschleunigung des Gewebszerfalls. Durch Bindegewebswucherung kann die Wand der Cysten sich verdicken und späterhin zum Teil verkalken.

Die zahlreichen und mannigfaltigen Veränderungen, welche sich in gewuchertem Schilddrüsengewebe einstellen können, bringen es mit sich, daß das Aussehen von Strumen auf dem Durchschnitt ein sehr buntes und wechselndes ist. In den Knoten können rotbraune und fahlgelbe drüsenreiche Stellen mit schwarzroten Hämorrhagien und braunroten oder auch durch Fett mehr weiß gefleckten Erweichungsherden und mit Kolloidmassen und hyalinem, durchscheinendem, mit Flüssigkeit durchtränktem, drüsenarmem Bindegewebe, sowie mit glänzend weißen Kalkablagerungen in bunter Mannigfaltigkeit wechseln, und bei der Bildung multipler Knoten können die einzelnen Knoten ein ganz verschiedenes Verhalten zeigen.

Erreichen die Strumen eine bedeutende Größe, so können sie die Trachea komprimieren und verengen. Es geschieht dies namentlich dann, wenn beide Lappen sich stark vergrößern und die Trachea umfassen, oder wenn ein vergrößerter Lappen die Trachea nach der entgegengesetzten Seite ausbuchtet, oder wenn ein Knoten hinter das Manubrium sterni hinunterwächst. Durch den anhaltenden Druck können die Trachealknorpel zur Atrophie gebracht werden, doch geschieht dies erst nach sehr langer Dauer der Kompression.

Besitzt ein Individuum akzessorische Schilddrüsen, so können auch diese der Sitz von Strumen werden.

Die **Ätiologie des gutartigen Kropfes** ist nicht bekannt. Häufige Hyperämien des Drüsengewebes scheinen dessen Entwicklung begünstigen zu können, sind aber nicht die eigentliche Ursache des Kropfes. Vielleicht beruht seine Entstehung auf einer Infektion, doch ist der Infektionserreger nicht bekannt. Da die Bildung von Kröpfen in bestimmten Gegenden oder auch in einzelnen Ortschaften, ja sogar in einzelnen Häusern (Kasernen, Pensionaten) gehäuft vorkommt und auch zeitweise nach Art der epidemischen Erkrankungen die Entwicklung von Kröpfen eine Steigerung zeigt, so ist anzunehmen, daß der Erreger der Kropfwucherung als ein Miasma an gewisse Örtlichkeiten gebunden ist, und es ist wahrscheinlich, daß er vornehmlich mit dem Trinkwasser in den menschlichen Organismus gelangt. Unterstützt wird diese Anschauung dadurch, daß kropffreie Familien, welche in kropfreiche Gegenden ziehen, an Kropf erkranken, und daß umgekehrt Kropfkranke, wenn sie in kropffreie Gegenden ziehen, ihren Kropf verlieren können.

Literatur.

Anderson, *Morphologie der Schilddrüse, Arch. f. Anat. 1894.*
Bircher, *Der endemische Kropf, Basel 1883.*
Bozzi, *Untersuch. über die Schilddrüse, Beitr. v. Ziegler XVIII 1895.*
v. Bruns, *Schilddrüsenbehandlung des Kropfes, Beitr. v. Bruns XVI 1896.*
Buob, *Du goître congénital, Strasbourg 1867.*
de Coulon, *Thyreoidea d. Cretinen (Atrophie), Virch. Arch. 127. Bd. 1897.*
v. Chamisso, *Struma der Zungenwurzel, Beitr. v. Bruns XIX 1897.*
Erdheim, *Norm. u. path. Hist. d. Gl. thyreoidea, parathyr. u. Hypophysis, Beitr. v. Ziegler, 33. Bd. 1903; I. Schilddrüsenaplasie, II. Geschw. d. D. thyreoglossus, III. Über einige Kiemenderivate, ib. 35. Bd. 1904.*
Farner, *Z. path. An. d. Morbus Basedowii, Virch. Arch. 143. Bd. 1896.*
Gautier, *Le goître exophthalmique, Rev. de méd. X 1890.*
Genzmer, *Struma angio-cavernosa, Virch. Arch. 74. Bd. 1878.*
Gutknecht, *Histologie der Struma, Virch. Arch. 99. Bd. 1885.*
Hitzig, *Histologie u. Histogenese der Struma. Langenbecks Arch. 47. Bd. 1894.*
Hofmeister, *Aberrierte Struma unter der Brusthaut, Beitr. v. Bruns XXII 1898.*
Hürthle, *Sekretionsvorgünge in der Schilddrüse, Arch. f. Phys. 56. Bd. 1894.*
Kaufmann, *Struma retropharyngo-oesophagea, Dtsch. Zeitschr. f. Chir. XVIII 1884.*
Klebs, *Studien über die Verbreitung des Kropfes in Österreich, Prag 1878.*
Kocher, *Glykogenhaltige Strumen, Virch. Arch. 155. Bd. 1899; Morbus Basedowii, Mitt. a. d. Grenzgeb. d. Med. u. Chir. IX 1902.*
Kratter, *Der alpine Kretinismus, Österr. Ges. f. Gesundheitspflege in Wien 1884.*
Langendorf, *Ältere u. neuere Ansichten über die Schilddrüse, Biolog. Zbl. IX 1889.*
Lebert, *Die Krankheiten der Schilddrüse, Breslau 1862.*
Madelung, *Akzessorische Schilddrüsen, Langenbecks Arch. XXIV 1879.*
Müller, *Über die Kropfstenose der Trachea, Klin. Mitteil. v. P. Bruns I 1884.*
Müller, B., *Z. Histologie d. Schilddrüse, Beitr. v. Ziegler XIX 1896.*
Peucker, *Kongenitaler Defekt d. Schilddrüse, Z. f. Heilk. XX 1899.*
Pflug, *Struma congenita, D. Zeitschr. f. Tierheilk. I 1875.*
Podbelsky, *Kolloid in Lymphgefüßen der Strumen, Prag. med. Woch. 1892.*
Peters, *Ein Fall von amyloider Degeneration d. Schilddrüse, I.-D. Freiburg 1898 (Lit.).*
Reinbach, *Bildung des Kolloids in Strumen, Beitr. v. Ziegler XVI 1894; Accessor. retroviscerale Strumen, Beitr. v. Bruns XXI 1898 (Lit.).*
Rithi, *Phys. d. Schilddrüse, Virch. Arch. 176. Bd. 1904.*
Rose, *Der Kropftod u. die Radikalkur der Kröpfe, Arch. f. klin. Chir. XXII 1878.*
Sachs, *Die Taubstummen im Königreich Sachsen, Leipzig 1884.*
Saint-Lager, *Étude sur les causes du crétinisme et du goître endémique, Paris 1867.*
Schmidt, *Sekretion d. Schilddrüse, Arch. f. mikr. Anat. 47. Bd. 1896.*
Seitz, *Kropftod durch Stimmbandlähmung, Langenbecks Arch. XXIX 1883.*
Steckeisen, *Morphologie d. Schilddrüse, Virch. Arch. 103. Bd. 1886.*
Traina, *Anat. patol. d. Tiroide e d. Paratiroide, Pavia 1905.*
Virchow, *Die krankh. Geschwülste III; Ges. Abhandlungen, 1856; Sekretion, sein Arch. 144. Bd. (Supplbd.).*

Wölfler, *Über die Entwicklung und den Bau der Schilddrüse, Wien 1880; Entwicklung und Bau des Kropfes, Langenbecks Arch. XXIX 1883.*
Zielinska, *Zur Kennt. der Schilddrüse, Virch. Arch. 136. Bd. 1894.*

§ 271. Von **Geschwülsten** kommen außer den Adenomen in der Schilddrüse sowohl epitheliale als auch Bindesubstanzgeschwülste vor und bilden die Grundlage jener Drüsenvergrößerungen, welche als **maligne Strumen** bezeichnet werden. Sie sind gegenüber den gutartigen Hypertophien dadurch ausgezeichnet, daß sie oft über das Gebiet der Drüse hinausgreifen und das benachbarte Gewebe in Mitleidenschaft ziehen (Fig. 707 *d*), und daß sie Metastasen machen.

Die **epithelialen Geschwülste** bestehen meist aus weichen, markig aussehenden Wucherungen und bilden knotige Tumoren von Hühnerei- bis Kindskopfgröße, welche in irgend einem Schilddrüsenlappen sitzen und meist noch von normalem oder hyperplastischem Schilddrüsengewebe umgeben sind. Nur selten ist die ganze Schilddrüse in Krebsgewebe umgewandelt. Metastasen und Einbruch der Wucherung in angrenzendes Gewebe, z. B. in die Luftröhre und den Kehlkopf (Fig. 707 *d*, *a*), sind häufig und bedingen es, daß die Drüse gegen die Umgebung weniger verschieblich ist als bei gutartigem Kropf. Der Krebs entwickelt sich meistens in einem bereits bestehenden Kropf.

Meist zeigt das krebsige Gewebe den Bau eines typischen Karzinoms, doch gibt es auch Geschwulstbildungen, welche den Adenokarzinomen zugezählt werden müssen. Durch Produktion von Kolloid oder kolloidartigem Sekret (*c*) können die Geschwülste den gutartigen Strumen ähnlich sehen. Es hat dies zu der irrigen Annahme geführt, daß »gutartige Kröpfe« Metastasen machen könnten. Sehr selten sind Plattenepithelkrebse.

Die metastatischen Knoten finden sich mit Vorliebe im Knochenmark und können durch Destruktion des Knochens zu Spontanfrakturen führen. Destruierende Knochentumoren aus kolloidbildendem Schilddrüsengewebe können sich nach Gierke auch durch Verschleppung von Drüsenzellen aus einer nicht karzinomatös entarteten Schilddrüse entwickeln.

Von **Bindesubstanzgeschwülsten** kommen in der Schilddrüse am häufigsten **Sarkome** vor und entwickeln sich ebenfalls am meisten dann, wenn bereits Strumen vorhanden sind. Es sind sowohl Rundzellensarkome als Spindelzellensarkome beobachtet, ferner auch Sarkome mit polymorphen Zellen, Riesenzellensarkome, Angiosarkome, alveoläre Sarkome und Osteochondrosarkome. Sie treten in Form von knotigen Tumoren auf, welche einen mehr oder minder großen Teil eines Schilddrüsenlappens, selten dagegen die ganze Schilddrüse einnehmen.

Die Schnittfläche ist im allgemeinen glatt, doch ist die Geschwulst meist durch derbere Faserzüge in Lappen und Läppchen geteilt. Je nach dem Blutgehalt ist die Farbe weiß und grauweiß oder rötlich oder braunrot oder dunkelrot. Letzteres ist namentlich bei Geschwülsten mit kavernösen Blutgefäßen der Fall, die überdies noch hämorrhagische Herde enthalten können. Die Konsistenz ist wechselnd, je nach dem Zellreichtum. Nach Wölfler kommt es auch vor, daß in der Masse sarkomatöser Geschwülste Muskelfasern eingeschlossen sind. Saltykow beobachtete das gleichzeitige getrennte Vorkommen eines Karzinoms und Spindelzellensarkoms.

Metastasenbildung kann sowohl auf dem Lymph- als auf dem Blutwege erfolgen.

Fibrome sah WÖLFLER bei einem 56-jährigen Manne in Form mehrerer haselnuß- bis walnußgroßer derber Knoten.

Akute Entzündungen der Schilddrüse oder des Kropfes, **akute Thyreoiditis** und **akute Strumitis** (Fig. 708) kommen am häufigsten nach Verletzungen, sowie bei septischen und pyämischen Infektionen, nach Typhus abdominalis, nach Diphtherie, nach Angina und nach Gelenkrheumatismus vor, können indessen auch idiopathisch auftreten und verursachen mehr oder minder bedeutende schmerzhafte Schwellungen, welche durch Hyperämie, Schwund von Kolloid, Desquamation und Wucherung der Drüsenepithelien und geringfügige intustitielle Entzündungsherde charakterisiert sind. Je nach ihrer Genese

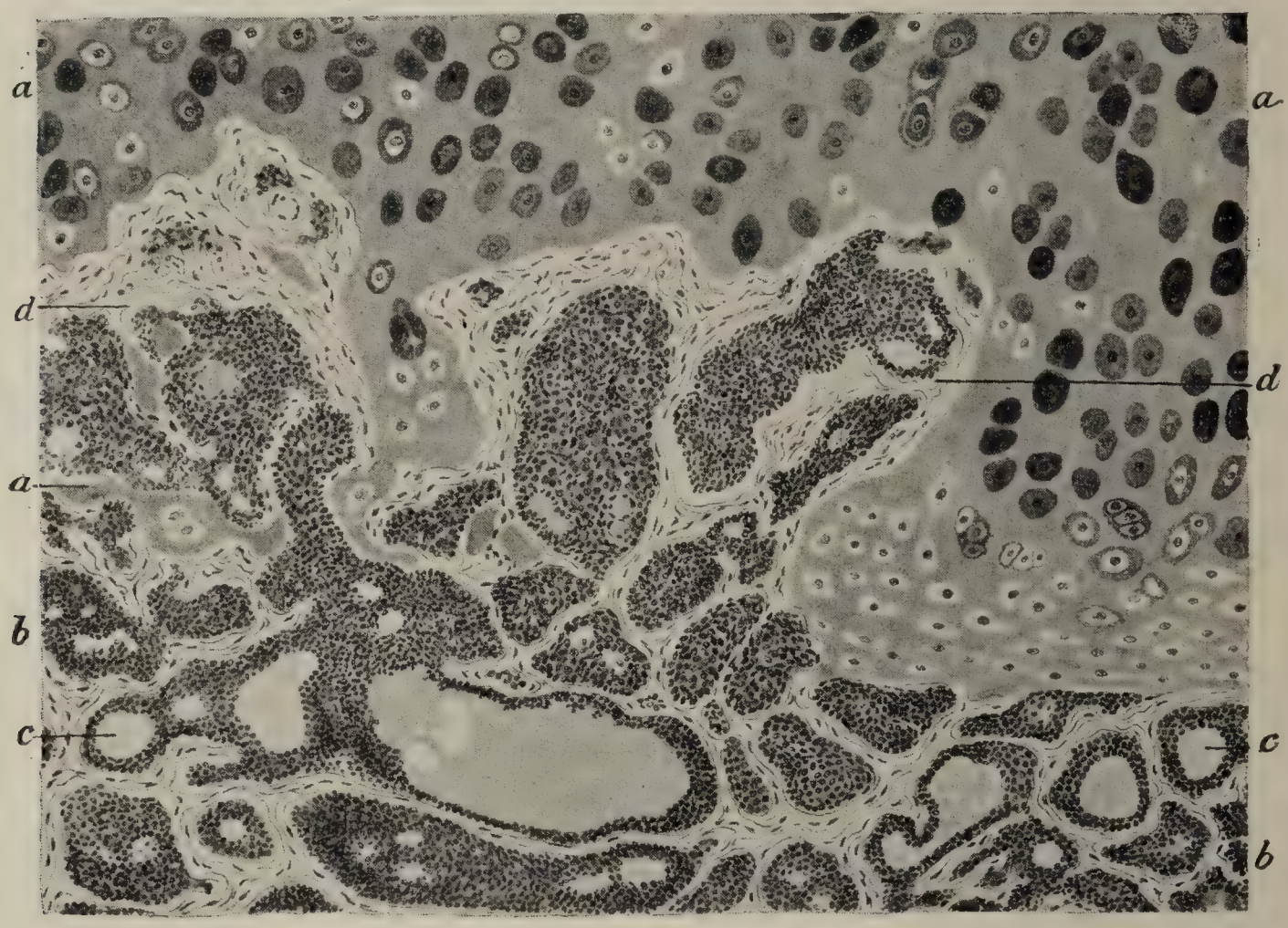

Fig. 707. Kolloid produzierender Krebs der Schilddrüse in den Schildknorpel hineinwachsend (Alk. Häm. Eosin). *a* Knorpel. *b* Krebsgewebe. *c* Kolloid. *d* In den Knorpel eingewachsenes Krebsgewebe. Vergr. 85.

wird also die Entzündung durch verschiedene Bakterien, häufig durch Staphylokokken (*b*) oder Streptokokken, verursacht. Bei Ausgang in Eiterung (*c*) bilden sich Eiterherde, zuweilen auch gangränöse Herde und schließlich Abszesse, welche in die Umgebung durchbrechen können. Chronische Entzündungszustände können zu mehr oder minder ausgebreiteter peri- oder intralobulärer oder auch zu diffuser bindegewebiger Sklerose führen und zu Sekretionsstörungen Veranlassung geben (de la TOUCHE und DIDE).

Tuberkulose der Schilddrüse ist nicht eben häufig, doch kommen sowohl disseminierte hämatogene Miliareruptionen als auch größere Tuberkelherde vor.

Gummiknoten der Schilddrüse sind sehr selten.

Echinokokken der Schilddrüse sind sehr selten.

Die **Funktion der Schilddrüse** ist nicht sicher bekannt. Bekannt ist jedoch ihre große Bedeutung für die Gesamternährung, die Hirnfunktionen und das Knochenwachstum. Der sporadische Kretinismus wird auf eine Aplasie der Schilddrüse, der endemische Kretinismus auf eine Entartung und Funktionsausfall der normal angelegten Drüse zurückgeführt. Exstirpation der Schilddrüse führt zu thyreopriver Tetanie und Kachexie, krankhafte Funktion derselben zu den Erscheinungen des Myxoedems. Der Symptomenkomplex der Basedowschen Krankheit beruht möglicherweise auf einer pathologischen Steigerung der Sekretion der Schilddrüse (Hyperthyreosis). Die wirksame Substanz soll nach Baumann das Thyrojodin oder Jodothyrin, eine an Albumin- oder Globulinsubstanz gebundene Jodverbindung sein, welche wahrscheinlich in der Kolloidsubstanz enthalten ist und mit dieser in die Lymphgefäße

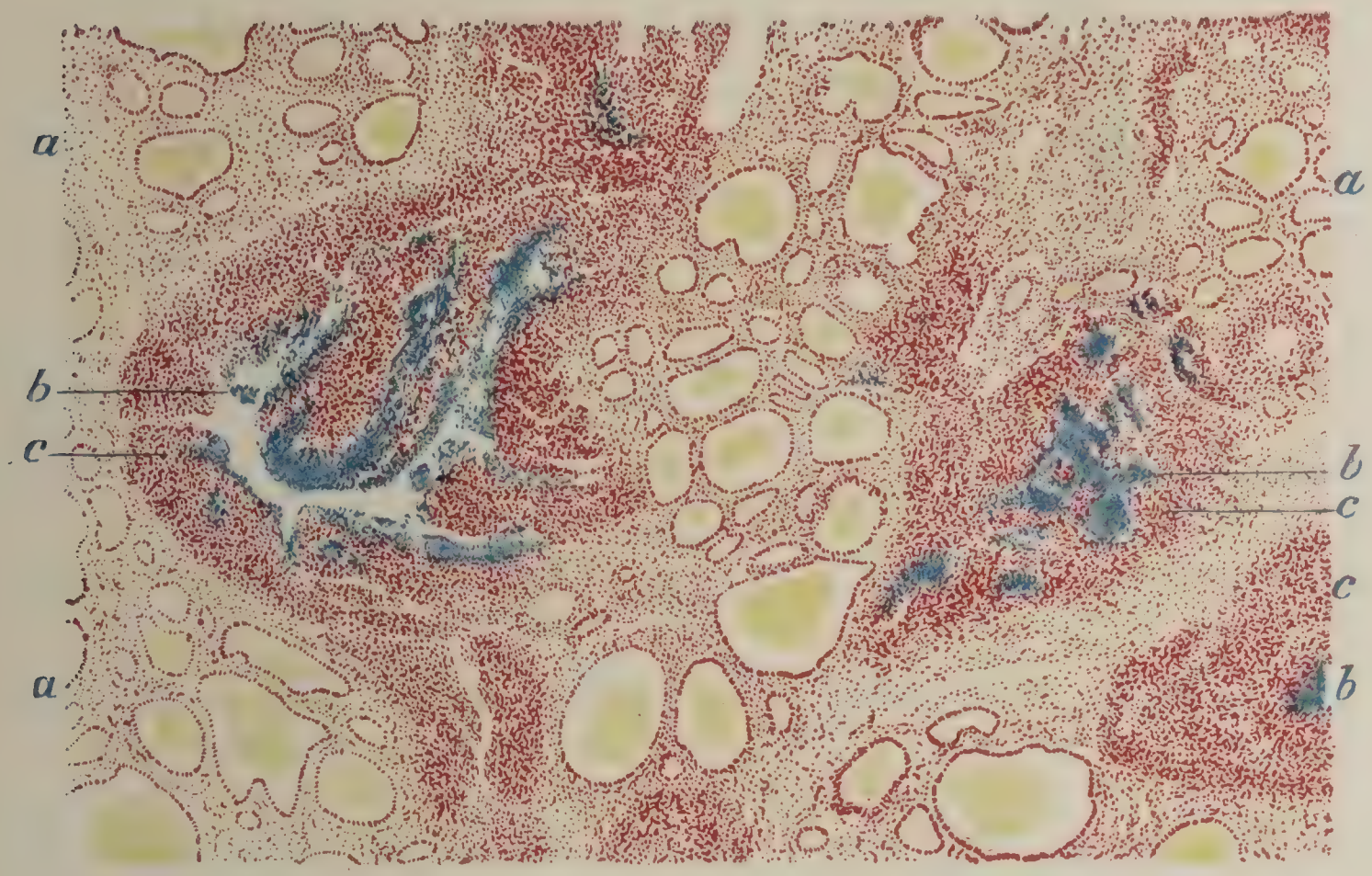

Fig. 708. Durch Staphylokokken verursachte Strumitis entstanden nach Furunkulose der Haut (Alk. Methylviol. Alaunkarm.). *a* Kolloidhaltiges Schilddrüsengewebe. *b* Staphylokokkenhaufen. *c* Eiterherde. Vergr. 46.

übertritt. Nach Blum ist die Schilddrüse ein Entgiftungsorgan für die bei der Darmfäulnis auftretenden Enterotoxine. Nach Kishi bestehen diese Toxine in einer Art Nucleoproteid, welche in den Schilddrüsenzellen an das jodhaltige Globulin gebunden und als Thyreotoxin in die Follikel abgesondert werden. Dieses wird in zwei unschädliche Substanzen gespalten und an die Lymph- und Blutgefäße abgegeben (vgl. auch § 25 des allgem. Teils).

Literatur.

Bajon, *Thyreoiditis simplex, Zbl. f. allg. Path. XV. Bd. 1904.*
Bruns, *Struma tuberculosa, Beitr. v. Bruns X 1892 (Lit.).*
Chiari, *Tuberkulose, Med. Jahrb. v. Stricker 1878.*
Cohnheim, *Gallertkropf mit Metastasen, Virch. Arch. 68. Bd. 1876.*
Cornil, *Epithéliome du corps thyroïde, Arch. de phys. 1875.*
Dardel, *Des kystes hydatiques du corps thyroïde, Paris 1888.*
Ehrhardt, *Struma maligna, Beitr. z. klin. Chir. 35. Bd. 1902.*

v. Eiselsberg, Schilddrüsenkrebs mit Knochenmetastasen, Langenb. Arch. 46. Bd. 1893.
Erdheim, Geschwülste d. Ductus thyreoglossus, Beitr. v. Ziegler, 35. Bd. 1904.
Fraenkel, Tuberkulose, Virch. Arch. 104. Bd. 1886.
Friedel, Maligne Tumoren, Zeitschr. f. Heilk. 1892.
Funkenstein, Osteochondrosarkoma d. Thyreoidea, Virch. Arch. 171. Bd. 1903.
Gierke, Knochentumoren mit Schilddrüsenbau, Virch. Arch. 170. Bd. 1902.
Griffini, Papilloma infettante, Arch. per le Scienze Med. IV 1880.
Henle, Echinococcus der Schilddrüse, A. f. klin. Chir. 1895 (Lit.).
Hensel, Gutartige metastasierende Strumen, Beitr. v. Bruns XXIV 1899.
Jaeger, Strumametastasen, Beitr. v. Bruns XIX 1897.
Kocher, Zur Pathol. u. Therap. des Kropfes, D. Zeitschr. f. Chir. IV 1874, X 1878.
Kohn, Strumitis u. Thyreoiditis, Wien. med. Zeitung 1885.
Küttner, Struma syphilitica, Beitr. v. Bruns XXII 1898.
Martinache, De l'inflamm. aiguë du corps thyr., Paris 1861.
Neumann, E., Langenbecks Arch. XXIII 1879.
Pick, Sarcoma ossificans, Zeitschr. f. Heilk. XIII 1892.
Pinner, D. Zeitschr. f. Chir. XVII 1892.
De Quervain, Die akute nichteitrige Thyreoiditis, Mitt. a. d. Grenzgeb. d. Med. u. Chir. II. Suppl. 1904.
Roellinger, De la thyreoidite aiguë, Paris 1877.
Schmidt, Sekretionsvorgünge in Krebsen der Schilddrüse, V. A. 148. Bd. 1897 (Lit.).
Tavel, Über die Ätiologie der Strumitis, Basel 1892.
Thorel, Path. d. Schilddrüse, Erg. d. allg. Path. VII. 1902.
Tomellini, Tuberkulose d. Schilddrüse, Beitr. v. Ziegler 37. Bd. 1905.
De la Touche et Dide, Thyreoidites chroniques, Arch. d. méd. expér. 1904.
Weigert, Tuberkulose, Virch. Arch. 88. Bd. 1882.
v. Winiwarter, Beitr. z. Statistik der Karzinome, Stuttgart 1878.
Wölfler, Entwicklung u. Bau des Kropfes, Langenbecks Arch. XXIX 1883.
Zoniovitch, De la thyreoïdite aiguë rhumatismale, Paris 1885.

§ 272. Die als **Glandulae parathyreoideae** (Sandström) oder als **Epithelkörperchen** (Kohn) bezeichneten Gebilde stellen kleine an der hinteren Fläche der Seitenlappen oder in der Nähe des unteren Randes derselben, selten noch tiefer abwärts gelegene Drüschen dar, in der Regel auf jeder Seite zwei, welche mit der Schilddrüse gewöhnlich locker verbunden, seltener ihr dicht angelagert sind. Sehr selten findet man ein Epithelkörperchen innerhalb der Schilddrüsenkapsel oder im Parenchym der Schilddrüse (Petersen). Es kommen auch zahlreiche akzessorische Drüschen vor (Erdheim). Sie können auch mit einem Thymuskörperchen eng verbunden sein. Der Längsdurchmesser des platten, oft nierenförmigen rostbraunen oder gelblichen Organs schwankt zwischen 3—15 mm.

Der Bau der selbständig sich aus den Kiementaschen anlegenden Drüsen ist von der Schilddrüse verschieden; bald findet man eine von einem zierlichen Kapillarnetz durchzogene Zellmasse, bald netzartig angeordnete Zellbalken mit einer äußeren Palissadenreihe in einem gefäßhaltigen Bindegewebsstroma, bald follikelähnliche Bildungen, zuweilen mit Kolloid. Die Parenchymzellen sind meist platt, polygonal, seltener zylindrisch und bilden dann drüsenartige Zellschläuche. Der Zellleib ist entweder nur schwach mit Eosin färbbar und homogen, und es findet sich zwischen den Zellen eine stärker färbbare Zwischensubstanz oder er nimmt die Eosinfarbe stark an und ist kleiner (oxyphile Zellen). Im späteren Leben herrscht meist nur ein Zelltypus vor. Nach Erdheim enthalten die Drüsenzellen im postembryonalen Leben mit dem Alter an Menge und Größe zunehmende Fettkörnchen, nach Petersen auch Glykogen.

Von regressiven Veränderungen sind zu nennen: vermehrte, das ganze Organ betreffende Kolloidbildung, ferner cystische Degene-

ration, wobei das Organ zahlreiche kleinere und größere Hohlräume enthält, deren Epithelien zum Teil abgeplattet, zum Teil auch desquamiert und zerfallen sind. Es kommen ferner atrophische Zustände mit diffuser Fettdurchwachsung vor. An der Entartung der Schilddrüse pflegt es sich nicht zu beteiligen.

Nach Benjamins, Erdheim, Mac Callum, Hulst können sich auch Tumoren entwickeln, welche in ihrem Aufbau dem normalen Drüsentypus gleichen, auch Kolloidkugeln enthalten können, und welche somit zu den Adenomen zu rechnen sind.

Über die Funktion der Parathyreoiddrüsen ist nichts sicheres bekannt. Nach Mac Callum tritt nach Exstirpation der Drüsen Tetanie ein, welche durch Fütterung der Drüsensubstanz temporär geheilt werden kann. Er glaubt, daß durch die Tätigkeit der Drüsen giftige Stoffe des Blutes neutralisiert werden. Lundborg sieht ihre Aufgabe in der Erhaltung ungestörter neuromuskulärer Tätigkeit. Nach ihm beruht die Paralysis agitans auf einer fortschreitenden Insuffizienz der Drüsen, während rascher Ausfall ihrer Funktion zu Tetanie führt.

Literatur über die Parathyreoiddrüsen.

Benjamins, *Üb. d. Glandulae parathyreoideae, Beitr. v. Ziegler, 31. Bd. 1902.*
Erdheim, *Norm. u. path. Hist. d. Gl. thyr., parathyr. u. hypophysis, Beitr. v. Ziegler, 33. Bd. 1903; Über einige Kiemenderivate, ib. 35. Bd. 1904; Z. path. Anat. d. Epithelkörperchen, Zeitschr. f. Heilk. XXV 1905.*
Fiori, *Regener. del tessuto paratiroideo, Arch. p. l. Sc. med. XXIX 1905.*
Hulst, *Tumor d. Gl. parathyreoidea, Zbl. f. allg. Path. XVI 1905.*
Kürsteiner, *Die Epithelkörp. d. Menschen, Anat. Hefte 11. Bd. 1898.*
Lundborg, *Gl. parathyr. in d. menschl. Path., D. Z. f. Nervenheilk. 27. Bd. 1904.*
Mac Callum, *Bezieh. der Parathyr. zur Tetanie, Zbl. f. allg. Path. XVI 1905; Function of the Parathyr. gland., med. News, New York 1905; Tumor of the Parathyr. gland., John Hopk. Hosp. Rep. XVI 1905.*
Petersen, *Glandulae parathyreoideae, Virch. Arch. 174. Bd. 1903.*

III. Pathologische Anatomie der Nebennieren und des chromaffinen Gewebes.

§ 273. Die beim Menschen als **Nebennieren** bezeichneten Organe liegen in der Höhe des 11. Brustwirbels dem oberen Nierenpol medial an und bestehen aus zwei morphologisch und genetisch vollkommen verschiedenen Abschnitten, der Rinde und dem Mark. Die **Rinde** besteht aus epithelialen Zellsäulen, die reichlich dünnwandige Kapillaren zwischen sich haben und durch ihre Anordnung eine unscharfe und funktionell wohl bedeutungslose Abgrenzung in drei Schichten, zona glomerulosa, fasciculata und reticularis, von außen nach innen gerechnet, erkennen lassen. Die Herkunft der Rindenelemente wird verschieden beurteilt und teils von dem Coelomepithel, teils von der Urniere oder der Vorniere hergeleitet. Das **Mark** der Nebenniere stammt dagegen vom Sympathikus, und bedeutet eine erst im Verlauf der Onto- und Phylogenese erworbene sekundäre Einlagerung in das epitheliale Organ. Das Mark wird größtenteils zusammengesetzt aus eigentümlichen großen verästelten Zellen, die man wegen ihrer charakteristischen Braunfärbung in Chromsalzlösungen als »chromaffine« Zellen bezeichnet hat und die sich auch sonst im Körper vom sympathischen Nervensystem aus entwickeln. Daneben finden sich im Mark auch kleine Gruppen von typischen, sympathischen Ganglienzellen, ein dichtes Netzwerk markloser Nervenfasern, dickwandige Venen und reichliche Kapillaren. Gefäße und Nerven treten auf der medialen Seite in die Nebenniere ein.

Die völlig verschiedene Herkunft von Mark und Rinde darf wohl als bewiesen angesehen werden. Vergleichend-anatomisch sind beide Anlagen bei den Selachiern noch getrennt; es entspricht der Rinde das unpaare Interrenalorgan, während die paarigen Suprarenalkörper dem Marke analog gebaut sind; nur letztere liefern ein physiologisch wirksames (Adrenalin) Extrakt. Bei den Amphibien, Reptilien und Vögeln schreitet ein allmähliges Eindringen der vom Sympathikus stammenden Elemente in die epitheliale Nebenniere fort, bis bei den Säugetieren eine vollkommene Umhüllung durch letztere und damit die Bildung einer eigentlichen Marksubstanz stattfindet. Derselbe Prozeß ist auch im Verlaufe der Ontogenese zu beobachten. Auch beim Menschen findet dieses Einwandern jugendlicher Sympathikuszellen in die epitheliale Nebenniere im embryonalen Leben statt; sie erfahren aber erst relativ spät ihre Ausbildung zu chromaffinen Zellen und werden bis dahin auch als »Sympathikus-Bildungszellen« oder »parasympathische Zellen« bezeichnet. Diese Differenzierung der Sympathikusanlage erfolgt nun nicht allein im Bereiche der Nebennieren, sondern im ganzen Verlaufe der Sympathikus, von dessen Grenzstrangganglien sich Gruppen und Haufen chromaffiner Zellen zu den »Paraganglien« (Kohn) absondern. Die obersten Glieder dieser Paraganglienkette sind die Carotisdrüsen, die unterste die unpaare Steißdrüse (vgl. § 274). Außerdem findet sich **chromaffines Gewebe** in den Ganglien und größeren Nerven des Sympathikus selbst, oft den großen Abdominalarterien angelagert (Zuckerkandls Nebenorgane des Sympathikus). Gemäß dieser von ihm begründeten Auffassung bezeichnet A. Kohn das Nebennierenmark als Paraganglion suprarenale, die Carotisdrüse als Paraganglion caroticum und die Steißdrüse als Paraganglion coccygeum.

Die histologische Erkennung des chromaffinen Gewebes wird durch die Chromreaktion (Braunfärbung in Kaliumbichromatlösungen) erleichtert. Die Zusammengehörigkeit aller dieser Zellen zu einer besonderen Gewebsgruppe wird noch dadurch bestätigt, daß das physiologisch wirksame Adrenalin (Suprarenin) an diese Zellart gebunden ist, und demgemäß im Nebennierenmark, in den Zuckerkandlschen Organen, in der Carotisdrüse, in den Suprarenalkörpern der Selachier nachgewiesen worden ist. Auch die Grünfärbung mit Eisenchlorid, die als Vulpiansche Reaktion für ein Charakteristikum des Adrenalins gilt, läßt sich an dem chromaffinen Gewebe nachweisen. Ob diese Substanz bei der normalen Nebennierenfunktion an das Blut abgegeben wird, ist noch nicht einwandsfrei bewiesen. Viele sehen in einer solchen inneren Sekretion die Funktion des Nebennierenmarks, während sie der Rinde entgiftende Eigenschaften zuschreiben. Jedenfalls führt experimentelle Zerstörung der Nebennierenrinde bald unter Vergiftungssymptomen zum Tode.

Unter den **Entwicklungsanomalien** der Nebennieren sind zunächst die Hypoplasie und die Agenesie zu nennen, welche namentlich bei Anenkephalie und bei Hemikephalie vorkommen. Nach Untersuchungen von Zander bleibt die Ausbildung der Nebennieren jeweilen dann eine mangelhafte, wenn die vorderen Teile der Großhirnhemisphären fehlen, während die hinteren Partien des Großhirns und der Hirnstamm in keiner Beziehung zur Ausbildung der Nebenniere stehen. Bei Hydrocephalus vermißte Czerny die Marksubstanz der Nebenniere. Hypoplasie des chromaffinen Systems kann nach Wiesel zu geringer Widerstandskraft des Individuums und raschem Tode bei relativ geringen Schädlichkeiten Veranlassung geben.

Hyperplasie einer Nebenniere kann bei mangelhafter Entwicklung oder Zerstörung der anderen kompensatorisch auftreten, und läßt sich experimentell durch Exstirpation einer Nebenniere erzeugen.

Bei Negern sollen die Nebennieren sehr groß sein, sodaß von manchen Seiten an einen Zusammenhang mit der Hautpigmentierung gedacht wird.

Verhältnismäßig häufig kommen ferner **akzessorische Nebennieren** vor, welche teils in der Umgebung der Nebenniere, teils davon entfernt

in der Niere, in der Leber und in der Nähe der Geschlechtsdrüsen, z. B. im Ligamentum latum, liegen. Sie bestehen meist nur aus Rindensubstanz und können sich an einer kompensatorischen Hypertrophie beteiligen. Nebennierengewebe läßt sich auch experimentell transplantieren, wobei Rindensubstanz dauernd erhalten bleiben kann (STILLING).

Die Rindenepithelien enthalten sehr häufig **Fett** oder fettartige Körper (Lecithine, Protagone), oft so reichlich, daß die Rinde ganz hellgelb aussieht und die Zellen nach der Extraktion ganz von Vacuolen durchsetzt erscheinen. Eine pathologische Bedeutung kommt dieser Fettinfiltration nicht zu. Die inneren Rindenschichten enthalten häufig ein mit dem Alter zunehmendes Pigment (zona pigmentosa), das die Zellen in Körnern durchsetzt oder diffus braun färbt. In dieser Zone stellt sich oft schon sehr rasch nach dem Tode eine Erweichung ein, so daß Mark und Rinde durch einen Spalt mit mißfarbigem Inhalt oder eine Höhle getrennt sein können.

Amyloidentartung des Blutgefäßbindegewebsapparates kommt neben amyloider Entartung anderer Organe nicht selten vor und kann eine Verhärtung des Organs bedingen.

Hämorrhagien sind in der Nebenniere nicht selten. Kleine punktförmige entstehen durch toxische oder infektiöse Einflüsse, besonders bei akuten Infektionskrankheiten (Diphtherie, Pneumonie usw.). In manchen Fällen lassen sich bakterielle Kapillarembolien (SIMMONDS) nachweisen. Von sonstigen Ursachen sind zu erwähnen Traumen, hämorrhagische Diathese und Thrombose der Nebennierenvenen. Hierbei kann die ganze Nebenniere durch die Blutung zerstört werden, und es können unter Umständen enorm große Blutcysten entstehen. Befallensein beider Nebennieren kann unter schweren peritonitischen und Collapserscheinungen zum Tode führen. Kleinere Blutungen können resorbiert werden, größere zu Induration, Verkalkung, manchmal mit echten Knochenbildungen, Veranlassung geben. Bei Neugeborenen finden sich manchmal Blutungen in den Nebennieren, die sie in Blutsäcke verwandeln können; es handelt sich meist um Kinder, die mit Zeichen der Asphyxie geboren sind und suffokatorisch zugrunde gingen.

Diese Nebennierenhämatome der Neugeborenen werden teilweise auf Traumen während der Geburt bezogen, insbesondere auf die künstliche Atmung und SCHULTZEsche Schwingungen (HENGGE,; diese Annahme wird von SCHULTZE bestritten mit dem Hinweis, daß diese Kinder auch sonstige suffokatorische Blutungen aufweisen und daß Nebennierenhämatome auch vor Einführung der Schwingungen beobachtet sind.

Entzündungen der Nebennieren kommen in verschiedenen Formen vor. Kleinere Entzündungsherde finden sich bei Infektionskrankheiten, die nur in seltenen Fällen Ausgang in Eiterung und Narbenbildung nehmen. Bei akquirierter Syphilis kommen gummöse Prozesse vor. Nicht selten scheinen Veränderungen der Nebennieren bei kongenitaler Syphilis zu sein; diese können in diffuser interstitieller Entzündung, selten mit echter Gummibildung oder in Nekroseherden mit infiltriertem Rande in der Nebennierenrinde bestehen (GULEKE, KOKUBO).

Die wichtigste und häufigste Form der Nebennierenentzündung ist diejenige, welche zu **käsig-fibröser Metamorphose** des Gewebes führt und wohl immer als eine **tuberkulöse Affektion** anzusehen ist. Die Nebennieren sind dabei mehr oder weniger vergrößert, die Kapsel ist verdickt und mit der Umgebung verwachsen. Die Oberfläche ist glatt

oder höckerig und difformiert; auf dem Durchschnitt erscheint das Parenchym ganz oder teilweise durch ein käsig-fibröses Gewebe ersetzt, das zuweilen auch käsigen Eiter enthält. Die Erkrankung tritt meist doppelseitig auf und kann zu jenem Symptomenkomplex, den man als Morbus Addisonii bezeichnet, führen (vgl. § 26 der allgem. Path.).

Ob die Zerstörung der Rinde oder des Marks als die Ursache der ADDISONschen Erkrankung anzusehen ist, wurde sehr verschieden aufgefaßt, weil einerseits Fälle von völliger Zerstörung der Nebennieren ohne ADDISON, andererseits der ADDISONsche Symptomenkomplex bei scheinbar intakten Nebennieren beobachtet worden sind. WIESEL glaubt auch diese Fälle mit seiner Hypothese erklären zu können, die das Wesen des Morbus Addisonii in einer Erkrankung des ganzen chromaffinen Systems innerhalb und außerhalb der Nebenniere sucht. In mehreren Fällen vermißte er chromaffine Zellen vollkommen sowohl im Nebennierenmark, wie im Sympathikus, seinen Ganglien und Paraganglien. Funktioniert das chromaffine Gewebe außerhalb der Nebenniere genügend, so braucht auch Zerstörung der Nebennieren nicht zu Ausfallserscheinungen zu führen, während Degeneration des chromaffinen Gewebes allein keine deutliche makroskopische Veränderung der Nebennieren zu bedingen braucht. Greift ein Zerstörungsprozeß, wie häufig die Tuberkulose, auch auf die Rinde über, so können dadurch noch schwerere Symptome hervorgerufen werden. Die Frage, ob die WIESELsche Theorie richtig ist, ist zurzeit noch nicht spruchreif.

Von Geschwülsten sind zunächst kleine Adenomknötchen zu nennen, die sich schon bei Neugeborenen finden können (BERTRAM), häufiger in der Rinde, seltener im Marke ihren Sitz haben und als gelbe Knoten bei Erwachsenen über die Oberfläche vorragen oder das ganze Organ vergrößern können. Sie stellen eine hyperplastische Wucherung aus fettkörnchenreicher Rindensubstanz (Fig. 709) dar und werden als Strumae lipomatosae suprarenales (VIRCHOW) oder als Hypernephrome bezeichnet. Auch von der Marksubstanz können Geschwülste ausgehen, die manchmal Gliomen (VIRCHOW, KÜSTER) ähnlich gebaut sein können und wahrscheinlich aus chromaffinen Zellen oder ihren Vorstufen, den parasympathischen Elementen bestehen (WIESEL).

Fig. 709. Struma suprarenalis (M. Fl. Häm. Eos.). *a* Epithelzellenhaufen. *b* Stroma. *c* Blutgefäße. Vergr. 300.

Selten sind Lipome (BRÜCHANOW, MARCHETTI), Fibromyome, ganglienzellen- und nervenfaserhaltige Geschwülste (WEICHSELBAUM, DAGONET, BRÜCHANOW), Geschwülste aus Knochenmarksgewebe (GIERKE). BERTRAM sah Osteombildung in einem Hypernephrom. Ferner kommen Lymphcysten (OBERNDORFER) und cystische Lymphangiome (SICK) vor.

Sodann können sich auch bösartige Geschwülste in der Neben-

niere entwickeln, maligne Hypernephrome mit fett- und glykogenhaltigen Epithelien, ähnlich wie in der Niere, melanotische (Döderlein, Kussmaul) und pigmentlose Sarkome, von denen besonders letztere eine sehr bedeutende Größe erreichen können.

Auch von akzessorischen Nebennieren können sich Geschwülste entwickeln.

Metastatisch lokalisieren sich sowohl Krebs- wie Sarkomknoten nicht selten in der Nebenniere.

Literatur zur pathologischen Anatomie der Nebennieren.

Aichel, *Nebennierenentwicklung, Anat. Anz. XVII 1900.*
d'Ajutolo, *Capsula soprarenale accessoria nel corpo pampiniforme, Torino 1884.*
Alexander, *Unters. über Nebennieren, Beitr. v. Ziegler XI 1891.*
Beneke, *Versprengung von Nebennierenkeimen usw., Beitr. v. Ziegler XI 1891.*
Berdez, *Tumeurs des capsules surrénales, Arch. de méd. exp. 1892.*
Bertram, *Adenomknötchen an d. Nebennieren, Festschr. f. Orth. Berlin 1903.*
Bogomolez, *Nebennieren b. exper. Diphtherie, Beitr. v. Ziegler 38. Bd. 1905.*
Brüchanow, *Primäre Nebennierengeschwülste, Z. f. Heilk. XX 1899.*
Carrière *et* ***Deléarde,*** *Epithelioma, A. de méd. exp. 1900.*
Chiari, *Hämatom, Wien. med. Presse XXI 1880; Akzessor. Nebennieren, Z. f. Heilk. V 1884.*
v. Chvostek, *Pathol. Physiol. d. Nebennieren, Ergebn. d. a. Path. IX, 2 1905.*
Czerny, *Hydrocephalus u. Hypoplasie d. Nebenniere, Zbl. f. a. Path. 10. Bd. 1899.*
Dagonet, *Akzessorische Nebennieren u. Ganglio-Fibromyom, Ztschr. f. Heilk. VI 1885.*
Dobbertin, *Angeb. Tumor d. Nebenniere, Beitr. v. Ziegler XXVIII 1900.*
Felizine, *Anat. d. Nebennieren, An. Anz. 22. Bd. 1902.*
Foà, *Pathol. des capsules surrénales, A. ital. de biol. XXXV 1901.*
Fränkel, E., *Sarkom, Virch. Arch. 104. Bd. 1886.*
Gierke, *Knochenmarksgewebe in Nebennieren, Beitr. v. Ziegler VII, Suppl. 1905; Chromaffines Gewebe u. seine Pathologie, Ergebn. d. a. Path. X 1906 (Lit.).*
Guleke, *Nebennieren bei kongen. Syphilis, V. A. 173. Bd. 1903.*
Hengge, *Gefahren d. Schultzeschen Schwingungen, Münch. med. Woch. 1904.*
Karakascheff, *Path. An. d. Nebennieren, B. v. Ziegler 36. Bd. 1904 (Lit.).*
Kohn, *Paraganglien, Arch. f. mikr. An. 62. Bd. 1903; Chromaffines Gewebe, Erg. d. An. u. Entw. 12. Bd. 1902/03 (Lit.).*
Kokubo, *Kongen. Syphilis d. Nebennieren, Zbl. f. a. Path. 14. Bd. 1903.*
Küster, *Gliome d. Nebennieren, V. A. 180. Bd. 1905.*
Langerhans, *Nebennierenveränderung bei Morbus Addisonii, Verh. d. a. path. Ges. VI 1903.*
Lomer, *Verhalten der Nebennieren bei Hemicephalen, Virch. Arch. 98. Bd. 1884.*
Lubarsch, *Histologie der Nebennierengeschwülste, Virch. Arch. 135. Bd. 1894.*
Manasse, *Hyperplast. Tumoren der Nebenniere, Virch. Arch. 133. Bd. 1893.*
Marchand, *Akzessorische Nebennieren im Ligamentum latum, V. A. 92. Bd. 1883.*
Marchetti, *Degenerationscyste der Nebenniere, V. A. 172. Bd. 1903; Path. An. der Nebennieren, V. A. 177. Bd. 1904.*
May, *Zur pathol. Anat. der Nebennieren, Virch. Arch. 108. Bd. 1887.*
Mulon, *Les glandes hypertensives ou organes chromaffines, Arch. gén. de méd. 1904.*
Napp, *Fettgehalt d. Nebennieren, V. A. 182. Bd. 1905.*
Oberndorfer, *Lymphcysten, Beitr. v. Ziegler XXIX 1901.*
Oppenheim *et* ***Loeper,*** *Lés. des caps. surrén. dans quelques mal. infect., A. de méd. exp. 1901.*
Pick, *Die Marchandschen Nebennieren u. ihre Neoplasmen, A. f. Gyn. 64. Bd. 1901.*
Roloff, *Atrophie der Nebennieren, Beitr. v. Ziegler IX 1891.*
Rosenstein, *Karzinom, Virch. Arch. 84. Bd. 1881.*
de Ruyter, *Kongen. Geschwulst beider Nebennieren, Langenbecks Arch. 40. Bd. 1889.*
Schmorl, *Zur Kenntn. d. akzess. Nebennieren, Beitr. v. Ziegler IX 1891.*
Schultze, *D. angebl. Gefahren d. Schultzeschen Schwingungen, Münch. med. Woch. 1905.*
Sick, *Flimmerepithelcyste d. Nebenniere, V. A. 172. Bd. 1903; Lymphangiome, ibid.*
Simmonds, *Kompensatorische Hypertrophie, Zbl. f. allg. Path. XIII 1902; Nebennierenschrumpfung bei Addison, V. A. 172. Bd. 1903; Nebennierenblutungen, V. A. 170. Bd. 1902.*
Steksén, *Adenom. Knötchen, Arb. herausg. von v. Baumgarten III 1901.*

Stilling, *Zur Anatomie der Nebennieren, Virch. Arch. 109. Bd. 1887: Kompensatorische Hypertrophie der Nebennieren, ib. 119. Bd. 1889; Transplantation der Nebenniere, Beitr. v. Ziegler 37. Bd. 1905.*
Ulrich, *Verlagerte u. akzessor. Nebennieren, Beitr. v. Ziegler XVIII 1895.*
Weichselbaum, *Gangliöses Neurom, Virch. Arch. 85. Bd. 1881.*
Weigert, *Hemicephalie u. Aplasie d. Nebennieren, V. A. 100. u. 103. Bd. 1885/86.*
Wiesel, *Akzess. Nebennieren im Nebenhoden, Wien. med. Woch. 1898; Entwicklung d. Nebenniere, Anat. Hefte 16. Bd. 1900 u. 19. Bd. 1902; Path. An. d. Morb. Addisonii, Zeitschr. f. Heilk. 24. Bd. 1903; Path. d. chromaffinen Systems, V. A. 176. Bd. 1904; Bemerk. z. Karakascheff usw., Beitr. v. Ziegler 37. Bd. 1905; Bemerk. z. Küster usw., V. A. 186. Bd. 1905.*
Woolley, *Karzin. Tumor d. Nebennieren mit sarkom. Metastasen, V. A. 172. Bd. 1903.*
Zander, *Bezieh. d. Nebennieren zum Großhirn, B. v. Ziegler VII 1890.*
Ziegler, V., *Über Nebennierentumoren, I.-D. Freiburg 1895.*

IV. Pathologische Anatomie der Carotis- und Steißdrüse.

§ 274. Die **Carotisdrüse** (glandula carotica, glomus caroticus, Paraganglion intercaroticum) liegt beiderseits in der Gabelung der Carotis communis als kleines ovales Organ (etwa 6:3:1,5 mm). Sie wird durch Bindegewebe in kleine Läppchen geteilt, die von Zellhaufen mit reichlichen dünnwandigen Gefäßen gebildet werden; die spezifischen Zellen sind nach STILLING und KOHN chromaffine Elemente, außer diesen sind noch sympathische Ganglienzellen und reichliche marklose Nervenfasern am Aufbau beteiligt.

Die **Steißdrüse** (glandula coccygea, Paraganglion coccygeum) ist ein wenig Millimeter großes Gebilde, das dem Ende der Arteria sacralis media vor den letzten Caudalwirbeln anliegt. Sie geht aus der Sympathikusanlage hervor und stimmt im Bau mit der Carotisdrüse überein.

Die Funktion von Carotis- und Steißdrüse war vollkommen unklar, bis es durch KOHN wahrscheinlich gemacht worden ist, daß sie wie das Nebennierenmark den Anhangsgebilden des Sympathikus zuzurechnen sind, deren spezifisches Element die chromaffine Zelle ist. (§ 273.)

Von pathologischen Veränderungen sind bisher nur Geschwulstbildungen bekannt. Diese bestehen aus denselben Zellelementen, wie die normalen Gebilde, die oft zu alveolärem Bau in Zellballen zusammengefaßt sind. Die Beziehung zu den Gefäßen tritt oft so hervor, daß die Tumoren häufig als Peritheliome bezeichnet werden. MÖNCKEBERG hat bei Carotisdrüsentumoren eine Beteiligung von chromaffinen Zellen nachgewiesen. Geschwülste der Carotisdrüse finden sich meist erst bei Erwachsenen, während Tumoren der Steißdrüse in den ersten Lebensjahren beobachtet werden.

Auch von allen andern Stellen, an denen chromaffine Zellen nachgewiesen sind, können chromaffine Tumoren ausgehen, wie STANGL für die ZUCKERKANDLschen Nebenorgane des Sympathikus beschreibt.

Literatur.

Gierke, *Das chromaffine Gewebe u. s. Pathologie, Erg. d. a. Path. X 1906 (Lit.)*
v. Hleb-Koszańska, *Peritheliom d. Luschkaschen Steißdrüse. Beitr. v. Ziegler, 35. Bd. 1904 (Lit.).*
Kohn, *Carotisdrüse, Arch. f. mikr. An. 56 Bd. 1900.*
Marchand, *Carotisdrüse, Festschr. f. Virchow I. Bd. Berlin 1891.*
Mönckeberg, *Tumoren d. gland. carotica. Beitr. v. Ziegler. 38. Bd. 1905 (Lit.)*
Oberndorfer, *Carotisdrüsentumoren, Zbl. f. a. Path. 16. Bd. 1905 (Lit.).*
Stangl, *Pathol. d. Nebenorgane d. Sympathicus. Verh. d. d. path. Ges. V. 1902.*

VIERZEHNTER ABSCHNITT.

Pathologische Anatomie des männlichen und des weiblichen Geschlechtsapparates.

I. Pathologische Anatomie des männlichen Geschlechtsapparates.

1. Pathologische Anatomie des Hodens, des Nebenhodens und der Tunica vaginalis propria.

§ 275. Der **Hoden** ist eine tubulöse Drüse, deren knäuelförmig gewundene und untereinander anastomosierende Drüsenschläuche sich in kleine kegelförmige Läppchen gruppieren. Nach außen ist die Drüse von einer derben an elastischen Fasern reichen Membran, der Albuginea testis, abgeschlossen, welche zwischen den Läppchen stärkere Bindegewebssepten nach dem Hilus absendet, wo sie zusammentreten und eine nach innen vorspringende Bindegewebsleiste, das Corpus Highmori, bilden. Dieses Bindegewebslager enthält die Ausführungsgänge der Drüsenläppchen, welche in Form enger gerader Kanäle eintreten, um im Corpus Highmori wieder ein Netz, das Rete Halleri oder Rete testis, zu bilden. Die Kanälchen des Hodens selbst sind verhältnismäßig weit, besitzen eine ziemlich starke membranöse Außenwand, und ihre Epithelzellen sind in mehrfacher Schicht übereinander gehäuft. Im Alter der Geschlechtsreife produzieren sie unter lebhafter Zellteilung (Spermatogenese) die Samenfäden. Die Wand der Samenkanälchen besteht bei der Geburt nur aus Bindegewebe; allmählich treten bis zum 30. Jahre zunehmend elastische Fasern auf, die sich zu einer dichten elastischen, lamellösen Hülle zusammenschließen; nach innen liegt noch eine sich zur Pubertätszeit entwickelnde hyaline fibröse Hülle, und eine ganz feine innere begrenzende Lamelle, der die Epithelien aufsitzen (Guizetti, Spangaro). Im Alter erfolgt Atrophie der Epithelien, Verdickung der hyalinen Hülle und stellenweiser Schwund der elastischen Fasern, der zu hernienartigen Ausbuchtungen (Spangaro) der Kanälchen Veranlassung geben kann. Das Stützgewebe zwischen den Kanälchen ist ein lockeres, an Zellen, Blut- und Lymphgefäßen reiches Bindegewebe. Die geraden Kanälchen sind eng, besitzen eine zarte Hüllmembran und ein niedriges Zylinderepithel. Das Rete testis besteht aus anastomosierenden Kanälchen, ohne besondere Grenzmembran, welche mit kleinen platten Zellen besetzt sind.

Der **Nebenhoden,** an welchem ein Kopf- und ein Schwanzteil unterschieden wird, liegt dem Corpus Highmori an und erhält aus dem Rete testis die Vasa efferentia. Indem letztere sich vielfach schlängeln

und verknäueln, bilden sie die als Coni vasculosi Halleri bekannten, in Läppchen gruppierten Kanäle im Kopfe des Nebenhodens.

Sämtliche Gänge der Coni vasculosi vereinigen sich zu einem einzigen Ausführungsgang, welcher im Körper und im Schwanz des Nebenhodens reichliche Windungen bildet. Am Ende des Schwanzes geht der Ausführungsgang vom Nebenhoden ab und wird nunmehr als Samenleiter bezeichnet. Er steigt umbiegend hinter dem Hoden und neben dem Nebenhoden mit einem gewundenen Abschnitt in die Höhe und zieht dann durch den Samenstrang nach dem Becken hinauf.

Die Kanäle des Nebenhodens besitzen eine einschichtige Lage hoher flimmernder Zylinderzellen, zwischen denen Ersatzzellen liegen, eine dünne Basalmembran und eine mehrschichtige Muscularis mit zirkulär angeordneten Fasern. Sie werden durch stark entwickeltes, an Gefäßen reiches Bindegewebe untereinander vereinigt. Der freie Teil des Nebenhodens ist von einer dichten, der Albuginea des Hodens entsprechenden Bindegewebsmembran bedeckt, welche von der Serosa der Bauchhöhle gebildet wird.

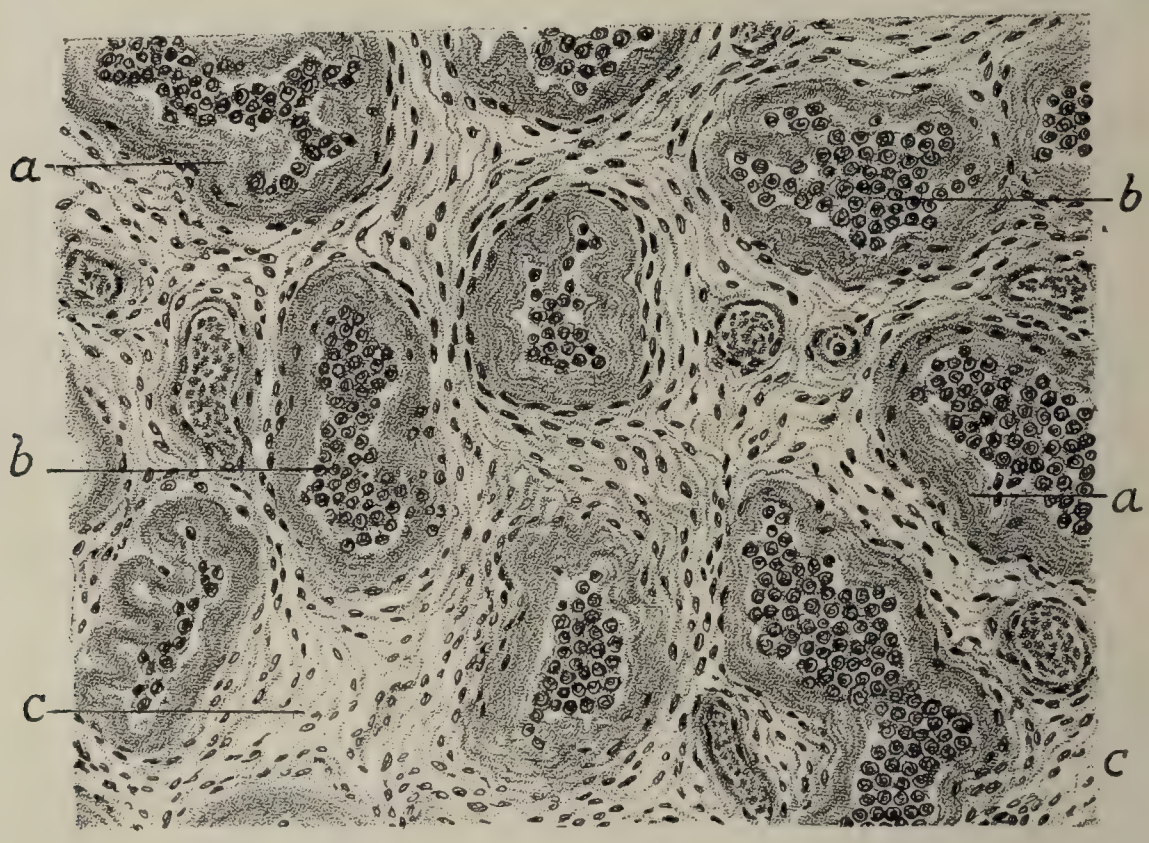

Fig. 710. Aus einem hypoplastischen Hoden bei Syphilis congenita. Mann von 26 Jahren. *a* Verdickte hyalin-fibröse Hülle. *b* Unregelmäßige Reste der Epithelien der Hodenkanälchen. *c* Interstitielles Bindegewebe. Vergr. ca. 300fach.

Der Nebenhoden liegt in der Norm am hinteren Rande des Hodens, das Vas deferens steigt an der Innenseite des Nebenhodens empor.

Vollständiger **Defekt des Hodens** ist sehr selten, ist indessen sowohl auf einer als auf beiden Seiten beobachtet. Gewöhnlich fehlt dabei auch der Nebenhoden, das Vas deferens ist rudimentär.

Vollkommener **Mangel** oder **partielle Defekte des Nebenhodens** bei ausgebildetem Hoden sind sehr selten. **Partielle Defekte** und **Atresia des Vas deferens** kommen sowohl neben Defekten des Nebenhodens als auch ohne solche vor.

Angeborene Hypoplasie des Hodens mit mangelhafter Entwicklung der Samenkanäle sowie mangelhafte Ausbildung des kindlichen Hodens zum Samen produzierenden Hoden in der Pubertätszeit

ist nicht selten; letzteres wird z. B. bei Kretinismus beobachtet und unter dem Einfluß kongenitaler Syphilis. Dabei erfahren die epithelialen Gebilde nicht die Ausbildung zu typischen Samenfäden und liegen in unregelmäßigen Haufen, an Zahl stark vermindert, in den stark verdickten hyalin-fibrösen Hüllen (Fig. 710). Die Veränderung ist den Hodenschwielen (vgl. § 276) histologisch ähnlich, nur über die Hoden gleichmäßig verbreitet.

Verdopplung eines Hodens innerhalb einer Scheidenhaut ist in einigen Fällen beobachtet (Lossen, Merkel). Die beiden Hoden waren durch einen strangförmig gestalteten Nebenhoden untereinander verbunden.

Lageveränderungen des Hodens lassen sich meist darauf zurückführen, daß der Deszensus unterblieben oder nicht vollkommen ausgeführt ist. Behält der Hoden eine abnorme Lage, so bezeichnet man dies als **Ektopia** (Retentio) und unterscheidet je nach dem Sitz eine Ektopia interna s. abdominalis und eine E. externa. Im ersteren Falle ist der Hoden in der Bauchhöhle verborgen (Kryptorchismus) und liegt entweder an seinem Entwicklungsort (E. abd. lumbalis) oder in der Nähe der Öffnung des inneren Leistenkanals (E. abdom. iliaca). Liegt der Hoden in der Bauchwand, so bezeichnet man dies als Ekt. inguinalis, liegt er vor der äußeren Öffnung des Leistenkanals, als Ekt. pubica, liegt er in der Falte zwischen Hodensack und Oberschenkel, als Ekt. cruro-scrotalis, liegt er in der Mittelfleischgegend, als Ekt. perinealis, liegt er in der Schenkelbeuge, als Ekt. cruralis.

Ein zur Zeit der Geburt innerhalb der Bauchhöhle oder im Leistenkanal liegenden Hoden kann später noch in den Hodensack hinabsteigen. Mit dem Hoden bleibt gewöhnlich auch der Nebenhoden in abnormer Lage. Nur in seltenen Fällen trennt sich der Nebenhoden vom Hoden und tritt allein in das Scrotum. In sehr seltenen Fällen können beide Hoden in die nämliche Tasche des Hodensackes hinuntersteigen.

Abnorme Lage des Hodens kann sowohl einseitig als doppelseitig vorkommen. Nicht selten finden sich daneben noch andere Hemmungsmißbildungen an den Genitalien. Die zurückbleibenden Hoden sind zuweilen mangelhaft entwickelt oder bilden sich in der Pubertätszeit nicht vollkommen aus. Nicht selten degenerieren sie und werden atrophisch, namentlich wenn sie im Leistenkanal liegen und häufigem Druck von seiten der Umgebung ausgesetzt sind.

Zuweilen nimmt der Hoden im Hodensack eine abnorme Stellung ein, so daß z. B. der Nebenhoden nach vorne liegt und der Kopf nach unten sieht. Man bezeichnet dies als **Inversio testis.**

In seltenen Fällen kann auch ein an der normalen Stelle befindlicher Hoden durch Traumen usw. bleibend verlagert werden, namentlich nach dem Damm, dem Schenkel- und dem Leistenkanal hin. Man kann dies als **Dislokation** der angeborenen Ektopie gegenüberstellen.

Atrophie des Hodens kommt, von der nach Verletzungen und Entzündungen und bei Geschwulstbildungen auftretenden abgesehen, am häufigsten im hohen Alter vor. Auch Gebrauch von Jod und chronischer Alkoholismus (Derenberg) sollen Atrophie verursachen können. **Sistierung der Samenbildung** findet sich öfters im Verlauf schwerer akuter und chronischer Krankheiten (Cordes). Auch nach Verschluß des Vas deferens kann sie eintreten.

Im atrophischen Hoden enthält das Lumen der Kanälchen nur

farblose Körner, Fetttröpfchen und Pigmentschollen, das Gewebe erscheint blaß und schlaff.

Der Nebenhoden kann bei Atrophie des Hodens unverändert bleiben, atrophiert zuweilen indessen ebenfalls.

Fetttröpfchen sind im Hoden physiologischerweise vorhanden, bei Kindern spärlich und hauptsächlich im Zwischengewebe lokalisiert. Während der Geschlechtsreife ist Fett reichlicher vorhanden und nimmt im Alter zu; jetzt liegt es in den Hodenepithelien selbst.

Als Spermakristalle bezeichnet man im Samen auftretende, zuerst von Böttcher beschriebene farblose, spindelförmige Kristalle, welche den Charcotschen Kristallen des leukämischen Blutes und des Knochenmarks ähnlich sehen, sich aber schon dadurch von denselben unterscheiden, daß sie sich in wässeriger Formaldehydlösung auflösen, während die ersteren sich erhalten.

Da sie im Sekret der Genitaldrüsen auftreten, sind sie epithelialer Abkunft; die Charcotschen Kristalle kommen immer in Gemeinschaft mit Leukocyten vor. Wahrscheinlich (Fürbringer, Cohn) wird das Material zur Entstehung der Sperminkristalle teils von der Prostata, teils von den anderen Komponenten des Samens geliefert.

Die von Lubarsch entdeckten **Hodenepithelkristalle** liegen in den Epithelien der Hodenkanälchen, sind farblose schlanke, nadelförmige, oft gebogene Gebilde von verschiedener Länge und nehmen bei der Heidenhainschen Hämatoxylin-Eisenlackfärbung eine graublaue Farbe an (Cohn), sind in Formol, Alkohol, Äther, Xylol und in Alkalien nicht löslich. Nach Cohn gehören sie zu den Kristalloiden, d. h. den für komplizierte eiweißartige Substanzen charakteristischen Kristallformen. Ihr Auftreten ist nach Lubarsch an das geschlechtsreife Alter und an die normale Funktion des Hodens gebunden, Spangaro und Thaler fanden sie aber auch bei Kindern. Eine dritte von Reinke beschriebene Kristallform findet sich zwischen den Hodenkanälchen und bildet dicke gerade oder leicht gebogene, an den Enden abgerundete Stäbchen, die sich mit Hämatoxylin und Eosin färben lassen. Ihr Vorkommen ist kein konstantes und erst nach der Pubertät beobachtet.

Literatur zur pathologischen Anatomie des Hodens.

Bramann, *Störungen d. Descensus testiculorum, Langenbecks Arch. 40. Bd. 1890.*
Cohn, *Die kristallinischen Bildungen des männl. Genitaltraktus, Zbl. f. allg. Path. X 1899 (Lit.).*
Cordes, *Einfluß akut. u. chron. Allgemeinerkrank. auf d. Testikel, V. A. 151. Bd. 1898.*
Curling, *Observ. on the structure and diseases of the testis, London 1886.*
Derenberg, *Atrophie des Hoden, I.-D. München 1897.*
Englisch, *Hoden, Eulenburgs Realenzyklop. X 1896.*
Fürbringer, *Kristallbildungen im Genitalsystem, D. med. Woch. 1896.*
Griffini, *Riproduzione parziale del testicolo, Arch. per le Scienze Med. XI 1887.*
Guizetti, *Struktur d. gewundenen Samenkanälchen, Beitr. v. Ziegler 37. Bd. 1904; Fehlen d. vas deferens, Zbl. f. a. Path. 1905.*
Hansemann, *Die Zwischenzellen des Hodens, Virch. Arch. 142. Bd. 1895.*
Herxheimer, *Fett im Hoden bei Menschen u. Tieren, Orth.-Festschr. 1903.*
Jordan, *Einseitiger Descensus, testcul., Beitr. v. Bruns XV 1895.*
Kocher, *Die Krankheiten der männlichen Geschlechtsorgane, Stuttgart 1887 (Lit.).*
v. Lenhossék, *Ektopia testis transversa, Anat. Anzeiger I 1886.*
Lossen, *Überzählige Hoden, Festschr. z. 50jähr. Feier des Krankenh. Dresden 1899.*
Lubarsch, *Kristallbildungen im Hoden, Virch. Arch. 145. Bd. 1896.*
Merkel, *Mißbildg. d. männl. Geschlechtsapparats, Beitr. v. Ziegler 32. Bd. 1902.*
Monod et Terillon, *Traité des maladies du testicule, Paris 1889 (Lit.).*
Oberndorfer, *Pathologie d. männl. Geschlechtsorgane, Ergebn. d. a. Path. IX, 1 1904.*
Ribbert, *Kompensatorische Hypertrophie der Geschlechtsdrüsen. V. A. 120. Bd. 1890.*
Riese, *Beitr. z. Path. d. Urogenitalsystems des Mannes, Zbl. f. allg. Path. III 1892.*
Simmonds, *Ursachen der Azoospermie, D. Arch. f. klin. Med. 61. Bd. 1898; Veränd. d. Hodens nach exper. Verschluß d. Samenleiters, Mitteil. d. Hamburger Staatskrankenanst. VI 1899.*

Spangaro, *Veränderungen des Hodens u. Nebenhodens von Geburt bis Greisenalter, Anat. Hefte 60, 1902.*
Stilling, *Versuche üb. Atrophie d. verlagerten Hodens, Beitr. v. Ziegler XV 1894.*
Thaler, *Fett u. Kristalle im menschl. Testikel, Beitr. v. Ziegler 36. Bd. 1904.*
Weil, *Über den Descensus testiculorum, Prag 1885.*
Ziebert, *Der Kryptorchismus, Beitr. v. Bruns XXI 1898 (Lit.).*

§ 276. Die Entzündung des Hodens, die **Orchitis,** und die Entzündung des Nebenhodens, die **Epididymitis,** sind Erkrankungen, welche sowohl durch hämatogene Infektion als auch durch Traumen und durch Fortleitung einer Entzündung der Harnblase, der Prostata und der Harnröhre auf das Vas deferens zustande kommen können. An eine Epididymitis kann sich durch Fortleitung des Prozesses eine Orchitis anschließen und umgekehrt.

Traumatische Entzündungen kommen sowohl am Nebenhoden als am Hoden vor. Hämatogene Entzündungen treten namentlich im Verlaufe von pyämischen Infektionen, Parotitis epidemica, Variola, Scharlach, Abdominaltyphus, Tuberkulose und Syphilis auf. Nach Beobachtungen von Chiari scheinen bei Variola ziemlich konstant kleinzellige Infiltrationsherde im Hoden sich zu bilden, innerhalb welcher das Epithelgewebe der Nekrose verfällt. Die Herde können die Größe einer Erbse erreichen und heilen durch Vernarbung.

Fig. 711. Eitrige Orchitis, entstanden nach eitriger Cystitis (Blasenlähmung) und Epididymitis (M. Fl. Häm.). *a* Bindegewebsstroma. *b* Samenkanälchen. *c* Infiltriertes Bindegewebe. *d* Mit Eiter gefüllte Hodenkanälchen. Vergr. 45.

Unter den Entzündungserregern, welche von der Harnröhre aus durch das Vas deferens in den Nebenhoden gelangen (Epididymitis urethralis), spielen die Kokken des Trippers die wichtigste Rolle, sodann können auch die Entzündungserreger, welche bei den eitrigen, croupösen und gangränösen Blasen-, Harnröhren- und Prostata-Entzündungen im Urin vorhanden sind, Epididymitis und Orchitis verursachen. Es können sich ferner auch durch Blasen- und Harnröhrenoperationen hervorgerufene Entzündungen auf das Vas deferens und die Epididymis fortpflanzen.

Bei Entzündung des Hodens sammelt sich das Exsudat sowohl in den Kanälchen als im Zwischengewebe an und verursacht bedeutende Hodenanschwellung. Eitrige Herdentzündung führt zur Anhäufung großer Leukocytenmassen in den Hodenkanälchen (Fig. 711 *d*) und im Bindegewebe (*c*) und weiterhin zur Bildung von Abszessen.

Traumatische Entzündungen, die durch Quetschung bedingt sind, sind oft mit Blutungen kompliziert.

Bei Epididymitis, die durch Gonokokken verursacht ist (Fig. 712), ist zunächst das Epithel der Kanälchen von Rundzellen dicht durch-

setzt (*a*), das Lumen mit ebensolchen Zellen angefüllt. Gleichzeitig findet auch eine Verschleimung und eine Desquamation des Epithels (*b*) statt, so daß also die Kanälchen das Bild einer katarrhalisch affizierten Schleimhaut bieten. Bei schwereren Infektionen kann es zu Gewebsvereiterung und Abszeßbildung kommen.

Fig. 712. Epididymitis gonorrhoica (Alk. Häm.). *a* Nebenhodenkanälchen mit gut erhaltenem, von Rundzellen durchsetztem Epithel. *b* Kanälchen, deren Epithel von reichlichen Rundzellen durchsetzt und in Desquamation begriffen ist. *c* Zellig infiltriertes Bindegewebe. Vergr. 40.

Traumatische Epididymitis (Quetschung) ist teils durch zellig-seröse, teils durch blutige Exsudation charakterisiert.

Bei Staphylokokken- und Streptokokken-Epididymitis, die sowohl durch hämatogene Infektion (Fig. 713) als fortgeleitet von der Blase und der Urethra vorkommt, treten Eiterherde sowohl im Zwischengewebe (*a*) als auch in den Nebenhodenkanälchen (*b*) auf und können innerhalb der letzteren eine erhebliche Ausbreitung erreichen. Durch Zerstörung und Verflüssigung der Kanälchenwände und des Zwischengewebes kommt es zur Bildung von Abszessen verschiedener Größe.

Die Scheidenhaut des Hodens und des Nebenhodens kann bei tiefsitzenden Entzündungen freibleiben; bei oberflächlich sitzenden Entzündungen ist sie an der Erkrankung mitbeteiligt und von Exsudat durchsetzt (*c*), oft auch von fibrinösem oder eitrig-fibrinösem Exsudat (*d*) bedeckt. Auch kann sich freies Exsudat im Cavum vaginale ansammeln.

Entzündungen, die stärkere Gewebsveränderungen setzen, hinterlassen nach ihrer **Abheilung** bleibende Gewebsveränderungen, insbesondere **fibröse Gewebsverhärtungen** und partielle **Atrophie des Drüsengewebes.** Weiße Herde und Streifen von Bindegewebe, die Residuen voraufgegangener Entzündungen darstellen, sind namentlich in dem weichen hellbräunlichen Hodengewebe sehr häufig zu finden. Das Drüsengewebe kann innerhalb solcher Herde ganz fehlen. Oft enthalten indessen die schlaffen Schwielen noch atrophische kollabierte Kanälchen ohne Epithel (Fig. 714 *a*), umgeben von einer dicken Wand, die aus einem eigenartig gebauten hyalinen zellarmen Bindegewebe besteht, das sich von dem indurierten Zwischengewebe (*b*) deutlich abhebt.

Solche Hodenschwielen wurden vielfach als das Resultat einer chronischen interstitiellen Entzündung angesehen, die die Samenkanälchen zu Atrophie bringt. Man findet dort aber nach Fraenkel keine Wucherung des interstitiellen Bindegewebes, sondern eine primäre Degeneration der Epithelien nud konsekutive Verdickung der fibrösen Wand, die schließlich zu völliger Obliteration des Kanälchens führen kann. (Spermatoangitis obliterans fibrosa.) Diese Prozesse brauchen, wie vielfach fälschlich angegeben wird, auch bei doppelseitiger Ausbreitung nichts mit Syphilis zu tun zu haben, sondern können auch durch andere Infektionskrankheiten (Gonorrhoe,

Gelenkrheumatismus) und Intoxikationen (Tuberkeltoxine, Alkoholismus) bedingt sein (E. Fraenkel).

Kann ein größerer Abszeß nicht durch Resorption und Bindegewebsneubildung vernarben, so wird er durch Bindegewebe abgekapselt und kann sich zu einer aus fettiger Detritusmasse und Cholesterin bestehenden Masse eindicken und verkalken. Brechen Abszesse nach

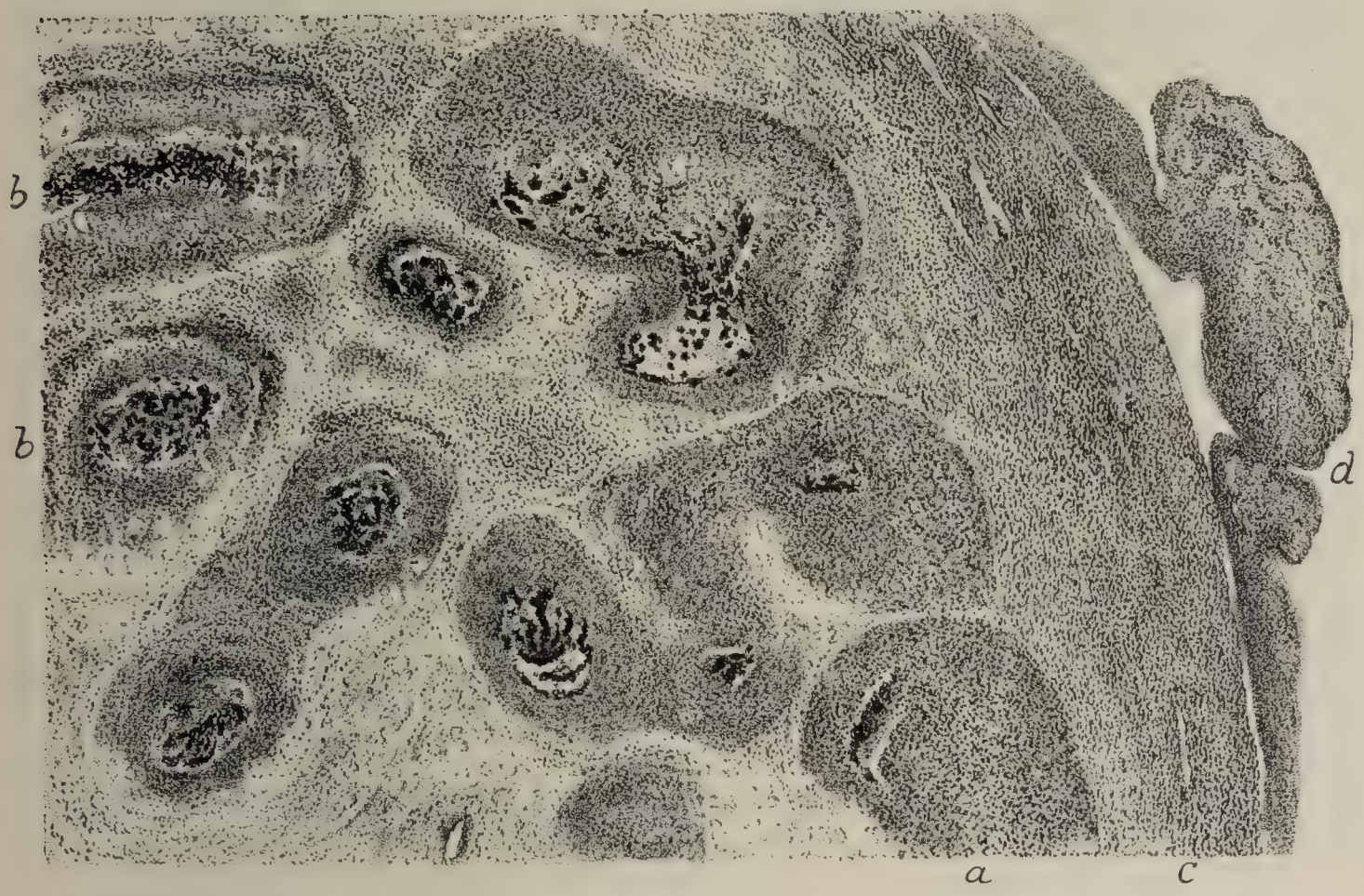

Fig. 713. Hämatogene Staphylokokken-Epididymitis und Periorchitis (Alk. Bakterienfärb.). *a* Eiterherde mit Kokken in Bindegewebe. *b* Eiterung und Vereiterung der Nebenhodenkanälchen; Kokken in deren Lumen. *c* Entzündete Albuginea. *d* Eitrig-fibrinöse Auflagerung. Vergr. 45.

außen durch die Hüllen des Hodens in die äußere Haut durch, so kann Vernarbung durch Granulationswucherung im Gebiete des entleerten Abszesses und der Perforation erfolgen.

Werden der **Hodensack** und die **Tunica vaginalis verwundet,** so daß der Hoden vorfällt und in einer gewissen Ausdehnung zutage tritt,



Fig. 714. Schnitt aus einem atrophischen Hoden mit glänzend weißen schlaffen Schwielen (M. Fl. Häm.). *a* Verdickte Wand atrophischer Kanälchen. *b* Verhärtetes Bindegewebe des Hodens. Vergr. 60.

so pflegen sich auf der Albuginea Granulationen zu erheben, welche über die Oberfläche der Haut hervortreten und eine Form schwammiger Wucherung bilden, welche mit anderen ähnlichen Granulationsbildungen als **Fungus benignus testis** bezeichnet wird. Wird auch die Albuginea durchtrennt, so kann ein Teil der angrenzenden Samenkanälchen durch die Öffnung vorquellen und absterben. Später entstehen in der Hodenwunde Granulationswucherungen.

Nach einiger Zeit wird die Granulationsbildung durch den Schluß der Scrotalwunde sistiert, und der Prozeß findet in der Bildung narbigen Bindegewebes seinen Abschluß.

Literatur über Epididymitis und Orchititis.

Baermann, *Gonorrhoische Epididymitis, Deutsche med. Woch. 1903; Arch. f. Derm. u. Syph. 77. Bd. 1905.*
Chiari, *Orchitis variolosa, Zeitschr. f. Heilk. VII u. X 1889.*
Faneuil, *Rech. sur l'orchite varioleuse, Thèse de Paris 1873.*
Finger, *Die Blennorrhöe der Sexualorgane, Leipzig 1896.*
Fränkel, E., *Orchitis fibrosa, Mitt. a. d. Hamb. Staatskrankenanst. 1905.*
Fränkel, M., *Orchitis fibrosa, I.-D. Kiel 1905.*
Fürbringer, *Sterilität des Mannes, Eulenburgs Realenzyklop. XXIII 1900.*
Hardy, *Étude sur les inflammations du testicule, Thèse de Paris 1860.*
Ledermann, *Nichtchir. Erkrankungen d. Hodens usw., Deutsche Klinik X, 1 1905.*
Nobl, *Blennorrhoische Epididymitis u. Deferentitis, Arch. f. Derm. 67. Bd. 1903.*
Oppenheim u. Löw, *Gonorrhoische Epididymitis, V. A. 182. Bd. 1905.*
Rigal, *Experimentalunters. über traumatische Orchitis, Arch. de phys. VI 1879.*
Steiner, *Chronische Orchitis, Langenbecks Arch. XVI 1874.*
Tavel, *Orchitis typhosa, Korrespbl. f. Schweizer Ärzte 1887.*
Tédenat, *Contrib. à l'étude de l'orchite ourlienne, Montpell. méd. 1884.*
Witte, *Pathogenese d. gonorrhoischen Epididymitis, Arch. f. Derm. 50. Bd. 1899.*
Zeissl, *Epididymitis, Eulenburgs Realenzyklop. 1895.*
Weitere diesbezügliche Literatur enthält § 275.

§ 277. Die **Tuberkulose des Nebenhodens und des Hodens** (Fig. 715 und Fig. 716) ist eine ziemlich häufige Erkrankung, welche sowohl in frühester Jugend als auch in späteren Jahren, besonders aber im zeugungsfähigen Alter auftritt.

Die Nebenhoden- und Hodentuberkulose ist oft die einzig klinisch nachweisbare Lokalisation. Bei der Sektion findet man aber in den meisten Fällen ältere Herde in Lungen, Lymphdrüsen oder anderen Organen; nur sehr selten ist eine anatomisch isolierte Tuberkulose von Hoden und Nebenhoden.

Die Infektion erfolgt in der Regel auf hämatogenem Wege und lokalisiert sich zuerst im Nebenhoden; von hier kann dann der Hoden, der ductus deferens, die Samenbläschen, Prostata und schließlich auch der ganze Urogenitalapparat in Mitleidenschaft gezogen werden. Es kann aber auch der tuberkulöse Prozeß von der Prostata aus über das Vas deferens per continuitatem fortschreiten und Nebenhoden und Hoden sekundär infizieren.

Die Frage, ob die aszendierende oder deszendierende Form der Genitaltuberkulose überwiegt, wird immer noch verschieden beantwortet; es empfiehlt sich unter deszendierend eine Verbreitung **mit** dem Sekretstrom, also vom Nebenhoden auf die Prostata usw., unter aszendierend eine Propagation **gegen** die physiologische Sekretrichtung zu verstehen. Die Untersuchung menschlicher Genitaltuberkulose wie die Tierexperimente lehren, daß die deszendierende Form die häufigere ist. Damit stimmt auch die chirurgische Erfahrung überein, daß bei frühzeitiger Kastration häufig weitere

Urogenitaltuberkulose ausbleibt. Wird der Sekretstrom experimentell durch Ligatur aufgehoben, so vermag die tuberkulöse Infektion auch zu ascendieren (v. BAUMGARTEN); in manchen Fällen mag auch beim Menschen bei tuberkulöser Infektion z. B. der Samenblasen mit Sekretstauung eine derartige Verbreitung sich einstellen. Das Zustandekommen einer Nebenhoden- und Hodentuberkulose infolge tuberkulöser Infektion beim Coitus ist völlig unbewiesen. In seltenen Fällen kommt bei offenem processus vaginalis eine Infektion von der Bauchhöhle aus in Betracht.

Der Befund zahlreicher gleichartiger Knötchen ist im ganzen selten, weit häufiger gestalten sich die Verhältnisse zur Zeit der Untersuchung so, daß ein oder mehrere Käseherde im Nebenhoden (Fig. 715 b_1) neben kleinen Knötchen im Hoden (*a*) vorhanden sind. Oft sind die Knoten des Nebenhodens im Zentrum bereits erweicht.

Fig. 715.

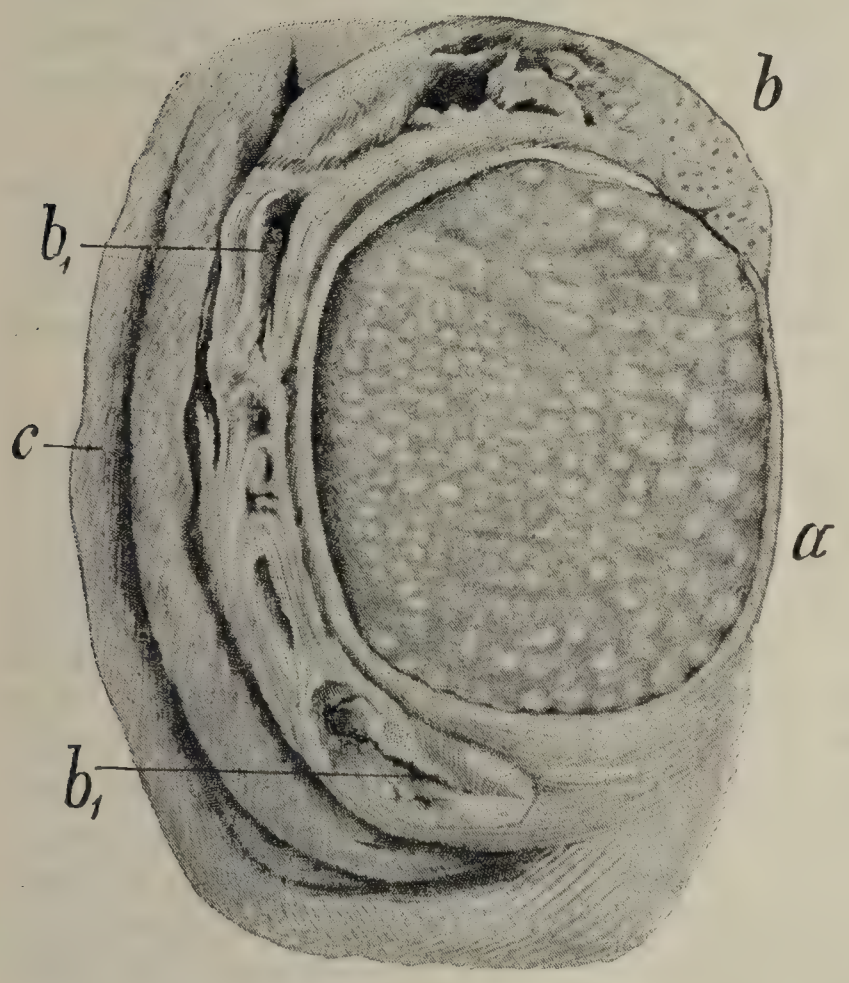

Fig. 716.

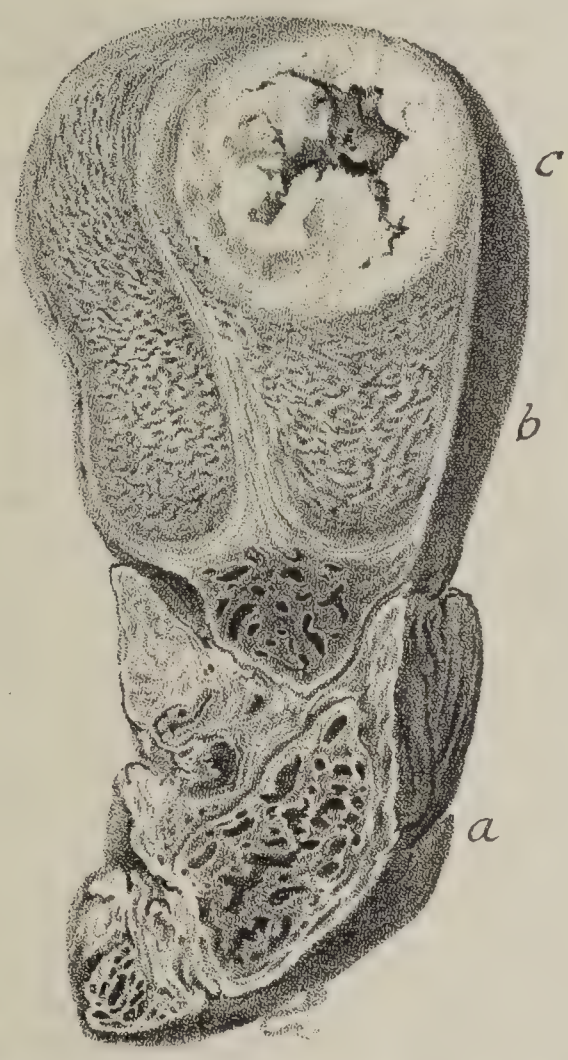

Fig. 715. Tuberkulose des Nebenhodens und des Hodens im Längsschnitt. *a* Mit Tuberkeln durchsetzter Hoden. *b* Nebenhoden mit erweichten Käseherden (b_1). *c* Haut. Natürl. Größe.

Fig. 716. Primäre Hodentuberkulose; Querschnitt durch Hoden und Nebenhoden, Mann von 19 Jahren. *a* Nebenhoden. *b* Hoden. *c* Käseknoten. Vergr. 2.

Nächst dem Nebenhoden ist häufig das Corpus Highmori am stärksten erkrankt, von Käseknoten durchsetzt oder ganz verkäst, während das Hodenparenchym nur kleinere graue und gelbweiße Knötchen enthält. Es kann indessen auch nur der Hoden einen größeren Käseknoten (Fig. 716*c*) mit fibrös-indurierter Umgebung enthalten, in seltenen Fällen ohne Eruption von Knötchen in der Nachbarschaft. In anderen Fällen ist der größte Teil des Hodens zugrunde gegangen und von erweichten und festen Käseherden durchsetzt oder auch nahezu ganz in einen käsigen, im Zentrum erweichten Knoten verwandelt.

Neben den im Bindegewebe lagernden Käseknoten kommen auch

weiche, breiige, käsige Massen vor, welche in erweiterten Drüsenkanälen liegen, so namentlich im Nebenhoden.

Die ersten tuberkulösen Veränderungen vermögen sich entweder in den Hodenkanälchen selbst abzuspielen, wobei Degenerationen und Proliferationen des Epithels und Fortschreiten auf die Umgebung (Endo- und Perispermatophoritis) stattfinden; oder es erkrankt zuerst das Interstitium, indem epitheloide Wucherungen eintreten und die Hodenkanälchen mehr und mehr auseinanderdrängen, die dem Eindringen des tuberkulösen Prozesses relativ lange standhalten. Die Weiterverbreitung der Infektion im Hoden und Nebenhoden kann sowohl auf dem Lymphwege als auch innerhalb der mit dem Herd in Verbindung stehenden Kanälchen erfolgen. Durch den erstgenannten Verbreitungsmodus entstehen Wucherungs- und Entzündungsherde, welche im intertubulären Bindegewebe auftreten und erst sekundär auf die angrenzenden Kanälchen übergreifen. Bei Verbreitung der Bazillen im Lumen der Kanälchen wird zuerst deren Wand und dann deren Umgebung in Wucherung und Entzündung versetzt. Zuweilen ist der Prozeß von einem weitverbreiteten Katarrh der Hoden- und Nebenhodenkanälchen begleitet.

In vielen Fällen bleibt die Tuberkulose auf das Gebiet des Nebenhodens und Hodens beschränkt, allein unter Umständen erfolgt auch ein Durchbruch in das Cavum serosum, und von da aus können dann auch die Tunica vaginalis propria und weiterhin die T. v. communis und schließlich die Haut ergriffen werden.

Der Weg, den die Erkrankung nimmt, ist durch die Bildung von Knötchen, Granulationswucherungen, Käseherden und Erweichungsherden gekennzeichnet. Im Bereiche der tuberkulösen Granulationswucherungen gehen die elastischen Fasern ziemlich rasch zugrunde, während sie bei den schnell verkäsenden Prozessen sich lange erhalten können. Beim Auftreten von Tuberkeln in der Tunica vaginalis können sich seröse und serös-fibrinöse Exsudationen im Cavum vaginale einstellen. Früher oder später brechen die subkutanen Zerfallsherde durch die äußere Decke durch, und es entstehen mit tuberkulösen Granulationen ausgekleidete Fistelgänge und Geschwüre. Wird durch die Verschwärungen die Oberfläche des Hodens teilweise freigelegt, so wachsen aus derselben fungöse Granulationen, so daß der prolabierte Teil eine mit Granulationen bedeckte haselnuß- bis hühnereigroße prominierende Masse bildet, welche als **fungus testis tuberculosus** bezeichnet wird. Unter den Granulationen liegt das zellig infiltrierte, von Tuberkeln durchsetzte Hoden- und Nebenhodengewebe. Die Albuginea ist bald noch nachweisbar, bald zerstört und durchbrochen, so daß also die Granulationen direkt aus dem Hoden- oder dem Nebenhodenparenchym herauswachsen.

Auch in den gesunden Genitalorganen tuberkulöser Individuen können häufig Tuberkelbazillen nachgewiesen werden. Diese Tatsache wirft ein Licht auf die Erfahrung, daß sich an ein Hodentrauma Tuberkulose anschließen kann, indem wahrscheinlich vorher schon vorhandene Tuberkelbazillen in dem traumatisch geschädigten Gewebe zu wuchern vermögen. Auch für die Entstehung der weiblichen Genitaltuberkulose und für die Frage der paternellen Übertragung von Tuberkulose ist diese Tatsache wichtig.

Syphilitische Entzündungen des Hodens kommen in späteren Stadien der Syphilis nicht selten vor und treten in Form intertubulärer Infiltrationen und zelliger Wucherungen, die mit Schwellung verbunden

sind, auf. Sie führen teils zu Atrophie des Drüsengewebes mit fibröser Induration des Gewebes, wie sie in § 276 beschrieben und in Fig. 714 abgebildet ist, teils zur Bildung von festen, käsigen Gummiknoten, welche von schwieligem Bindegewebe umgeben sind. In seltenen Fällen kommen auch bei kongenitaler Syphilis durch zellige Wucherung und Bindegewebshyperplasie bedingte Hodenvergrößerungen und Indurationen vor.

Der Nebenhoden erkrankt bei Syphilis nur sehr selten primär, häufig indessen sekundär nach Erkrankung des Hodens. In der Albuginea stellen sich meist ebenfalls Entzündungen ein, welche teils zu serösen und serös-fibrinösen Exsudationen, teils zu fibrösen Gewebsverdickungen und Verwachsungen führen. Unter Umständen kann auch die Tunica vaginalis communis und schließlich die Haut des Scrotums in Mitleidenschaft gezogen werden; es können sogar erweichende Gummiknoten nach außen durchbrechen. Fällt dabei der Hoden vor, so bedeckt sich seine Oberfläche mit Granulationen und bildet so einen **syphilitischen Fungus**, doch ereignet sich dies weit seltener als bei Tuberkulose.

Die Unterscheidung verkäsender gummöser Hodensyphilis von Tuberkulose kann Schwierigkeiten bieten. Am sichersten ist natürlich der Nachweis von Tuberkelbazillen oder das Tierexperiment. Bei Syphilis pflegen die elastischen Fasern länger erhalten zu sein, Riesenzellen von Langhansschem Typus treten nur ausnahmsweise auf. Die Erweichungsvorgänge sind bei Syphilis meist geringer, die bindegewebige Induration stärker. Bei Tuberkulose finden sich die epitheloiden Zellen, besonders am Rande zu zirkumskripten Knötchen angeordnet, während die syphilitischen Granulationen mehr diffus sind.

Bei **Lepra** können sich im Hoden und Nebenhoden knotige Entzündungsherde bilden, innerhalb welcher das Drüsengewebe zugrunde geht. Bei Rückbildung der Knoten bleibt der Hoden atrophisch.

Literatur über Tuberkulose und Syphilis.

Balme, *Epididymite syphilitique, Thèse de Paris 1876.*
v. Baumgarten, *Experim. Urogenitaltuberkulose, A. f. klin. Chir. 63. Bd. 1901; Tuberkulose u. gummöse Orchitis, Verh. d. D. path. Ges. III 1901; Aszendierende Urogenitaltuberkulose, Verh. d. D. path. Ges. IX 1905.*
v. Büngner, *Tuberkulose d. männl. Geschlechtsorgane, Beitr. z. kl. Chir. v. Bruns 35. Bd. 1902.*
Federmann, *Verhalten des elastischen Gewebes bei Tub. u. Syph., V. A. 165. Bd. 1901.*
Fournier, *Du sarcocèle syphilitique, Paris 1875.*
Gaule, *Hodentuberkulose, Virch. Arch. 63. u. 69. Bd. 1875 u. 1877.*
Guizetti, *Samenkanälchen u. Spermatozoen bei Syphilis, Arch. f. Dermat. u. Syph. 75. Bd. 1905.*
Hartung, *Ätiologie d. prim. Nebenhodentuberk, V. A. 180. Bd. 1905.*
Heiberg, *Prim. Urogenitaltuberkulose, Internat. Beitr., Festschr. f. Virchow II 1891.*
Henoch, *Syph. Orchitis bei Neugeborenen, Dtsch. Zeitschr. f. prakt. Med. 1877.*
Hueter, *Tuberkulose im männl. Urogenitalsystem, Beitr. v. Ziegler 53. Bd. 1904.*
Hutinel, *Syph. Orchitis bei Neugeborenen, Revue mens. de méd. 1878.*
Jordan, *Pathologie d. Hodentuberkulose, Beitr. z. Klinik d. Tuberk. I 1903.*
Kraemer, *Männl. Urogenitaltuberkulose, D. Ztschr. f. Chir. 69. Bd. 1903.*
Lübimow, *Histogenese der Riesenzellen, Virch. Arch. 75. Bd. 1879.*
Malassez, *Siège et structure des granul. tubercul. du testicule, Arch. de phys. III 1881.*
Malassez et Reclus, *Syphilis testiculaire, Arch. de phys. III 1876.*
Oberndorfer, *Pathologie d. männl. Geschlechtsorgane, Erg. d. a. Path. IX, 1 1904.*
Reclus, *Du tubercule du testicule etc., Versailles 1876; De la syph. du testicule, Paris 1882.*
Simmonds, *Tuberkulose, D. Zeitschr. f. Chir. XVIII 1882.*
Tédenat, *Étude sur les affect. syph. du testicule, Montpellier méd. 1878.*

Virchow, *Die krankhaften Geschwülste II 1865.*
Waldstein, *Tuberkulöse Erkrankungen des Hodens, Virch. Arch. 85. Bd. 1881.*
Weitere diesbezügliche Literatur enthält § 275.

§ 278. **Cysten,** welche durch Sekretansammlung in Nebenhoden- oder Hodenkanälchen entstehen, also zu den **Retentionscysten** gehören, kommen am häufigsten an der Grenze des Rete gegen die Vasa efferentia und im Kopfe des Nebenhodens (Fig. 717 *c*), seltener an anderen Stellen des Nebenhodens und des Hodens vor und haben einen klaren oder milchig getrübten (Galactocele), nicht selten mit Spermatozoen vermischten (Spermatocele) Inhalt. Die Wand ist bald mit hohem, nicht selten flimmerndem, bald mit niedrigem Zylinderepithel oder mit Plattenepithel besetzt.

Fig. 717.

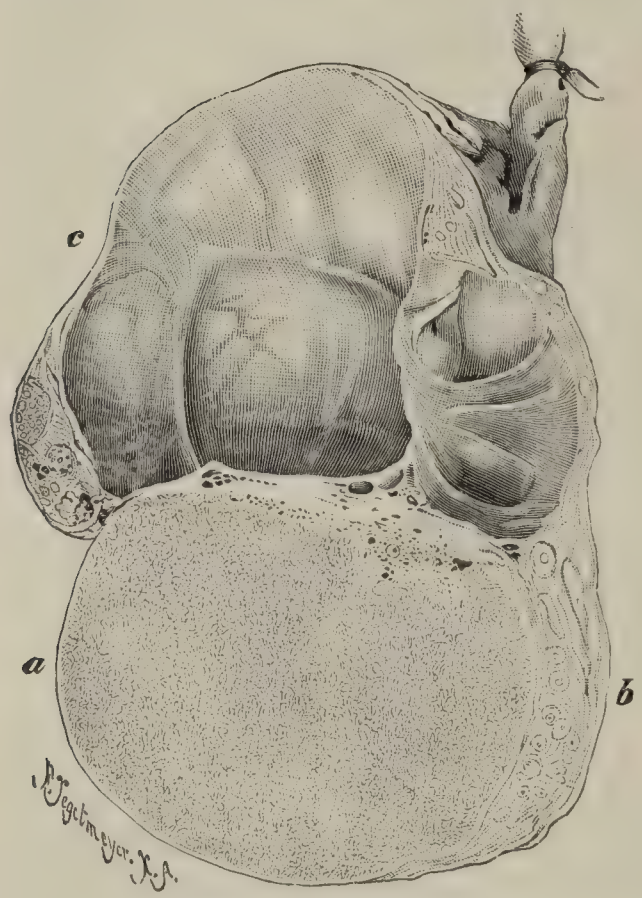

Fig. 718.

Fig. 717. Retentionscysten des Nebenhodens. *a* Hoden. *b* Nebenhoden. *c* Cysten. Natürl. Größe.
Fig. 718. Durchschnitt durch ein Adenokystom des Hodens (Teratom) von einem Knaben von 4 Jahren. Natürl. Größe.

Ein Teil der im Kopf des Nebenhodens sitzenden Cysten bleibt klein, kommt namentlich bei alten Männern vor und hat nur geringe Bedeutung. Wichtiger sind größere, allmählich zunehmende, schon in jüngeren Jahren auftretende Cysten (Fig. 717 *c*), deren Inhalt unter Umständen auf fünfzig bis hundert und mehr Gramm ansteigen kann. Sie können sich als Folgezustände von Entzündungsprozessen entwickeln und durch Erweiterung von Vasa efferentia entstehen, treten indessen auch ohne vorangegangene Entzündungen auf und gehen dann namentlich von den blindsackförmigen, teils abgeschlossenen, teils mit dem Kanalsystem des Hodens und Nebenhodens in offener Verbindung stehenden Vasa aberrantia aus, welche sich sowohl im Nebenhoden als auch im Rete testis vorfinden. Wahrscheinlich sind auch kleine, im Hoden vorkommende, mit Flimmerepithel versehene Cysten aus Resten fötaler Kanäle entstanden.

Kleine Cysten liegen in der Tiefe verborgen, oder ragen etwas über die Oberfläche vor, größere Cysten drängen den Nebenhoden vom Hoden ab oder bedingen eine Vergrößerung desselben oder erheben sich über dessen Oberfläche. Enthalten sie Spermatozoen, so muß natürlich an irgendeiner Stelle eine offene oder wenigstens offen gewesene Verbindung mit einem Samen führenden Kanal vorhanden sein. Nach ROTH kommt eine von LUSCHKA zuerst beschriebene Spermatozele der Hydatis Morgagni dadurch zustande, daß ein Vas aberrans des Nebenhodens in der Hytadide blind endet und durch hineingelangendes Sperma cystisch erweitert wird.

Die **Geschwülste** des Hodens und Nebenhodens gehören teils den **epithelialen,** teils den **Bindesubstanzgeschwülsten,** teils endlich den **Teratomen** an.

Die Teratome kommen von den einfachsten bis zu den kompliziertest gebauten vor. Bei einfachen Formen, die nur aus einer Gewebsart bestehen, wie Rhabdomyome, Dermoide kann man den Ursprung in einer Gewebsverlagerung in die Hodenanlage während der Entwicklungszeit suchen. Häufiger aber sind Teratome, in denen Gewebsarten verschiedener, oft aller drei Keimblätter vertreten sind **(Mischgeschwülste).** Für diese muß man eine ausgeschaltete undifferenzierte Keimanlage als Ursache ansehen, sei es, daß eine befruchtete Polzelle oder eine unverbraucht liegengebliebene Blastomere den Anstoß gibt. (Das Genauere über diese Theorien vgl. § 127 der allgem. Pathologie.) Im Gegensatz zu dem Ovarium sind cystisch gebaute Teratome, **Embryome** wie auch einfache oder zusammengesetzte **Dermoidcysten** im Hoden selten, dagegen häufiger solide Teratome, die die verschiedensten Gewebsarten unregelmäßig durcheinander gelagert enthalten und als **embryoide Tumoren** bezeichnet werden. Oft überwiegen einzelne Bestandteile, so daß sie ihrem Hauptcharakter nach teils den Adenomen, Adenokystomen und Carcinomen, teils der Sarkomgruppe zugezählt werden.

Die komplizierten Hodenteratome können die verschiedensten Gewebsarten aller drei Keimblätter enthalten, z. B. ento- und ektodermale Epithelcysten und Schläuche, Pigmentepithel, alle Arten von Bindesubstanzen, wie Schleimgewebe, Knorpel, Knochen, ferner Muskel- und Nervengewebe. In den letzten Jahren hat man vielfach Stellen gefunden, die den **Chorionepitheliomen** sehr ähnlich sind, indem sie auch aus hellen kubischen Zellen und syncytialen Elementen aufgebaut sind; die Metastasen können oft vorwiegend diesen Charakter tragen (SCHLAGENHAUFER, STEINHAUS, STEINERT). Ähnliche Geschwulstformen sind auch als »Sarcome angioplastique« bezeichnet; WLASSOW schlägt dafür den Namen »Epithelioma syncytiomatodes testiculi« vor. Nach SCHLAGENHAUFER können sich auch blasenmolenähnliche Wucherungen entwickeln. Das Vorkommen fötaler Eihautbestandteile ließe sich sowohl mit der Polzellen- wie mit der Blastomerentheorie vereinigen, da Chorionepithel und Syncytium als Produkte des fötalen Ektoderms im weiteren Sinne anzusehen sind. Doch erscheint die Identität mit den Chorionepitheliomen beim Weibe nicht völlig bewiesen und neuerdings hat sich STERNBERG gegen eine derartige Auffassung gewandt und die fraglichen Zellen aus Gefäßwandzellen hervorgegangen aufgefaßt und die Tumoren als peritheliale Sarkome bezeichnet.

Adenome und **Adenokystome** oder **adenomatöse Teratome** (Fig. 718) kommen sowohl bei Kindern als auch bei Erwachsenen vor und können Tumoren von erheblicher Größe bilden, namentlich wenn reichlichere Flüssigkeitsmengen sich in den Drüsenschläuchen ansammeln. Der Inhalt der Cysten ist bald schleimig-flüssig, klar oder blutig gefärbt, bald fettig,

gelbweiß, breiig, dem Inhalt der Hautatherome ähnlich und man kann danach ein Kystadenoma mucosum und ein K. atheromatosum unterscheiden.

Bei dem ersteren ist die Innenwand der Cysten mit einfachem oder geschichtetem, zuweilen auch mit flimmerndem Zylinderepithel ausgekleidet (vgl. Fig. 369, S. 519 der allgem. Path.), und der Inhalt entsteht namentlich durch Verschleimung von Zellen, die letzteren besitzen ein geschichtetes, dem Rete Malpighii ähnliches Epithel, und der Inhalt besteht aus fettigen Massen und Epithelschuppen, zuweilen auch aus Epithelperlen. Die Adenome und die Kystome haben ihren Sitz meist im Hoden, können aber auch im Nebenhoden auftreten (Fig. 719 *d*), oder

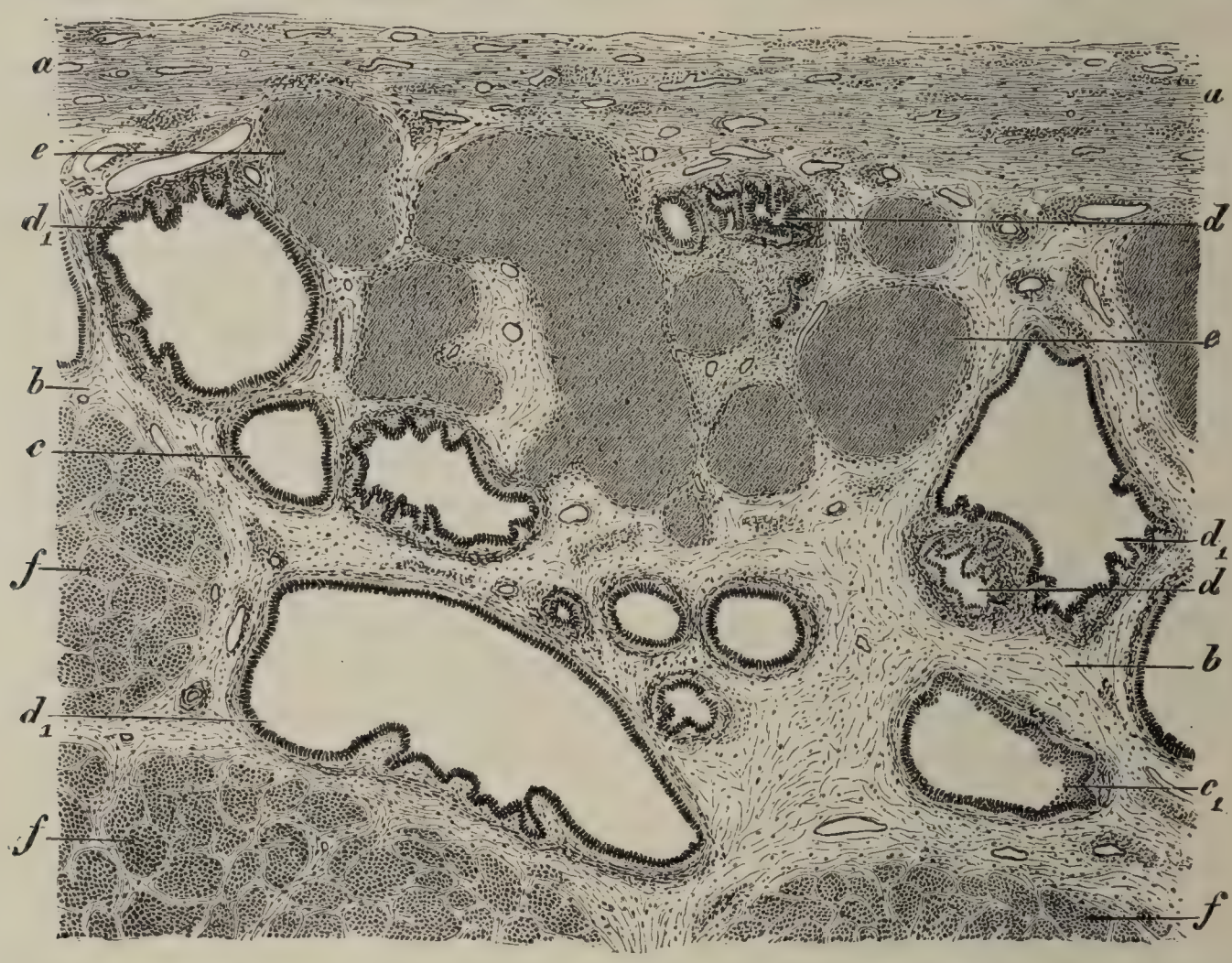

Fig. 719. Karzinom des Hodens mit Knorpelherden und proliferierenden Cysten im Nebenhoden. Schnitt aus der äußeren Grenze der Geschwulst (M. Fl. Karm.). *a* Äußere Hülle des Tumors, der Albuginea des Nebenhodens entsprechend. *b* Stroma des Nebenhodens. *c*, c_1 Einfache Cysten. *d*, d_1 Cysten mit papillösen Wucherungen. *e* Knorpelherd. *f* Krebszellennester. Vergr. 8.

sich im Nebenhoden entwickeln. Nicht selten finden sich im Stroma der Geschwulst herdförmige, knorpelige Wucherungen (Fig. 719 *e*), so daß **Chondroadenome** oder **Chondrokystome** entstehen. Ferner kann auch durch stärkere Wucherung des Stromas ein **Adenosarkom** oder **Cystosarkom** entstehen. Es kann ferner das Adenokystom in **krebsige Wucherungen** übergehen oder sich mit **Krebs** kombinieren, z. B. in der Weise, daß im Hoden ein typischer Krebs (Fig. 719 *f*) sich bildet, während im Nebenhoden ein Adenokystom oder auch ein Chondrokystom (*d*, d_1, *e*) sich entwickelt. In seltenen Fällen finden sich im Stroma von Adenokystomen auch quergestreifte Muskelfasern.

Die **Karzinome** des Hodens (Fig. 719 *f*), die zu den häufigsten Hodengeschwülsten gehören, bilden teils weiche markige, teils derbere, mit einem reich entwickelten Stroma versehene Tumoren, gehören also

teils dem Carcinoma medullare, teils dem C. simplex und skirrhosum an. Nicht selten sind die einzelnen Teile der Geschwulst verschieden gebaut. Die Krebszellen gehen überaus häufig durch Verschleimung und Verfettung zugrunde, und bei den weichen Formen kommt es oft zu Blutungen. Die Schnittfläche pflegt danach ein buntes Aussehen zu bieten.

Durch Verschleimung und kolloide Entartung der Krebszellennester können auch Cysten mit gallertigem und kolloidem Inhalt entstehen, so daß man die Tumoren als Cystokarzinome und als Kolloidkarzinome bezeichnen kann.

Auch die Karzinome enthalten nicht selten Knorpelherde, welche teils rundliche Knötchen und Knoten, teils gestreckte und verzweigte, unregelmäßig gestaltete, kakteenartige Figuren bilden und namentlich in dem Gebiete des Rete testis und des Nebenhodens liegen. Bei ihrem Wachstum brechen sie zuweilen in die Lymphgefäße und Samenkanäle des Hodens ein und können in denselben zu vielgestaltigen Gebilden heranwachsen. Man kann danach die Geschwülste als **Chondrokarzinome** bezeichnen.

Reine **Enchondrome** sind selten. Sie gehen ebenfalls hauptsächlich vom Rete testis oder vom Nebenhoden aus, bestehen aus einem oder mehreren bis walnußgroßen Knoten oder setzen sich aus einer großen Zahl kleiner, den oben beschriebenen ähnlicher Knorpelherde zusammen, welche im Bindegewebe liegen.

Fibrome sind nur in einigen wenigen Fällen im Rete testis und in der Albuginea gesehen worden, wo sie kleine, zum Teil verkalkte Knoten bildeten. Von Rokitansky, Neumann und Arnold sind fleischige Tumoren beschrieben, welche im wesentlichen aus schmäleren und breiteren, teils längs-, teils deutlich quergestreiften, oft stark glykogenhaltigen Fasern bestanden, und danach dem **Myoma striocellulare** oder Rhabdomyoma zugezählt werden müssen. In dem von Arnold beschriebenen Falle war der Hoden durch Muskelmasse ganz substituiert, während in den Fällen von Rokitansky und Neumann der Tumor dem Hoden am unteren Pole aufgelagert war.

Myxome sind ebenfalls selten, dagegen kann das Stroma in Kystomen teilweise aus Schleimgewebe bestehen, und ebenso kann sich innerhalb von Sarkomen Schleimgewebe bilden. Knochengewebe und Fettgewebe kommen im bindegewebigen Stroma von Kystadenomen und Karzinomen (Teratomen) vor oder beteiligen sich am Aufbau von Sarkomen. Reine **Osteome** sind sehr selten.

Von **Sarkomen** kommen ziemlich alle Formen vor, wie sie auch sonst beobachtet werden, also medullare Rundzellensarkome, Lymphosarkome, Alveolarsarkome, Spindelzellensarkome, Myxosarkome, Fibrosarkome, Riesenzellensarkome, Angiosarkome und Melanosarkome. Nach ihrer Genese kann man sie zum Teil den Endotheliomen zuzählen.

Sie gehen gewöhnlich vom Hoden, selten vom Nebenhoden aus, doch wird letzterer meist frühzeitig mit ergriffen. Je nach ihrem Bau bilden sie teils feste, teils weiche medulläre Geschwülste, die mitunter eine sehr bedeutende Größe erreichen. Zuweilen erfahren die im Gebiete der Wucherung liegenden Hodenkanälchen eine cystische Dilatation, so daß Cystosarkome entstehen. Wächst danach das wuchernde Sarkomgewebe in Form papillöser und warziger Erhebungen in das Innere der Cysten ein, so entsteht eine Bildung, welche man als Cystosarcoma papilliferum bezeichnen kann.

Fettige Degenerationen, Verkäsungen, Blutungen und Erweichungen kommen auch in Sarkomen häufig vor und bewirken eine bunte Beschaffenheit der Schnittfläche. Zuweilen entstehen Erweichungscysten.

Metastasenbildungen erfolgen sowohl auf dem Blut- als auf dem Lymphwege, namentlich bei medullären Formen. Durchbruch der Sarkomwucherung durch die Albuginea ist selten. Die Sarkome kommen in jedem Alter vor, sind indessen in der Jugend häufiger.

Akzessorische Nebennieren finden sich nach Wiesel häufig innerhalb des Nebenhodens; sie bestehen nur aus Rindensubstanz; bei Föten und Neugeborenen fand Aschoff in der Paradidymis sehr häufig chromaffine Körperchen (Paraganglien vgl. S. 922.)

Nach R. Meyer finden sich an Samenstrang und Nebenhoden von Neugeborenen nicht selten kleine Epithelcysten, die einer Verlagerung von Ektoderm in die Urnierenleiste ihren Ursprung verdanken und in enger Beziehung zu Resten und Derivaten des Wolffschen Körpers und Ganges bleiben, und später degenerieren. Im Verlauf von Entzündungen und Reizzuständen können, wie an Tuben und Ligamentum latum, auch an Nebenhoden und Hodenserosa kleine Epithelknötchen und Dysten entstehen, die auf Einstülpung und Abschnürung von Peritonealepithelien zurückzuführen sind.

Literatur über Cysten und Geschwülste.

Arnold, *Glykogenhaltiges Myom striocellulare im Hoden, B. v. Ziegler VIII 1890.*
Aschoff, *Chromaffine Körperchen in der Paradidymis, Festschr. f. Orth 1903.*
Becker, *Muskelgeschwülste des Hodens, Virch. Arch. 163. Bd. 1901.*
Benenati, *Rhabdomyom im verlagerten Hoden, V. A. 171. Bd. 1903 (Lit.).*
De Brian, *Contrib. à l'étude des grands kystes de l'épididyme, Thèse de Paris 1887.*
Carey, *Testicular teratomata, John Hopk. Hosp. Bull. XIII 1902 (Lit.).*
Carnot *et* ***Marie,*** *Sarcome angioplastique, Soc. anat. 1898.*
Delattre, *Étude sur les kystes spermatiques, Thèse de Paris 1882.*
Ehrendörfer, *Hodengeschwülste, Langenbecks Arch. XXVII 1882.*
Emanuel, *Chorionepitheliomartige Wucherungen in Hodenteratomen, Monatsschr. f. Geburtsh. u. Gynük. 21. Bd. 1905.*
Grohé, *Spermatocele, Virch. Arch. 32. Bd. 1865.*
Hochenegg, *Cysten am Hoden und Nebenhoden, Jahrb. d. Ges. d. Ärzte in Wien 1885.*
Huguenin, *Hodenadenom mit Knorpel, Drüsen u. Epidermis, V. A. 167. Bd. 1902.*
v. Kahlden, *Neubildungen bei Kryptorchidie u. Monorchidie, Münch. med. Woch. 1887.*
Kanthack, *Malignant Enchondroma of the testis, Journ. of Path. V 1898.*
Kockel, *Hodenteratome, Festschr. f. B. Schmidt, Chir. Beitr. Leipzig 1896.*
Krompecher, *Geschwülste (Endotheliome) d. Hodens, V. A. 151. Bd. Suppl. 1898.*
Lang, *Dermoid, Virch. Arch. 53. Bd. 1871.*
Langhans, *Hodengeschwülste in:* ***Kocher,*** *Die Krankh. des Hodens, Stuttgart 1887.*
Luschka, *Appendikulargeschwülste des Hodens, Virch. Arch. 6. Bd. 1854.*
Malassez, *Maladie kystique du testicule, Arch. d. phys. 1875.*
Malassez *et* ***Monod,*** *Tumeurs à myeloplaxes, Arch. de phys. 1878.*
Meyer, R., *Ektodermcysten an Samenstrang u. Nebenhoden, V. A. 168. Bd. 1902; Subseröse Epithelknötchen, V. A. 171. Bd. 1903.*
Mohr, *Das Enchondrom des Hodens, Beitr. v. Bruns XII 1894.*
Monod *et* ***Artaud,*** *Pathogenese der Cysten der Epididymis, Arch. de phys. V 1885.*
Monod *et* ***Terrillon,*** *Traité des maladies du testicule, Paris 1889 (Lit.).*
Most, *Maligne Hodengeschwülste, Virch. Arch. 154. Bd. 1898.*
Müller, *Hodenembyrome, Arch. f. klin. Chir. 76. Bd. 1905.*
Nepveu, *Contrib. à l'étud. des tumeurs du testicule, Paris 1875.*
Neumann, *Osteom, Arch. d. Heilk. X; Myoma striocellulare, V. A. 103. Bd. 1886.*
Oberndorfer, *Pathol. d. männl. Geschlechtsorgane, Erg. d. a. Path. IX, 1 1904.*
Peitavy, *Spermatocele, Langenbecks Arch. XVI 1874.*
Pilliet *et* ***Costes,*** *Les épithéliomes du testicule, Rev. de chir. 1895.*
Poirier, *Pathogénie des kystes de l'épididyme, Rev. de chir. 1890.*
Riesel, *Malignes Chorionepitheliom, Arb. a. d. path. Inst. Leipzig 11, 1903.*
Rosenbach, *Spermatocele, Langenbecks Arch. XIII 1871.*
Roth, *Cystenbildung und Spermatocele, Virch. Arch. 68. Bd. 1876 u. 81. Bd. 1880.*
Schlagenhaufer, *Chorionepitheliom- und traubenmolenartige Wucherungen in Teratomen, Wien. klin. Woch. 1902.*

Steinert, *Embryoide Geschwülste d. Keimdrüse, V. A. 174. Bd. 1903 (Lit.).*
Steinhaus, *Chorionepitheliom beim Manne, Wien. med. Woch. 1903.*
Sternberg, *Peritheliales Sarkom des Hodens mit »chorionepitheliomartigen Bildungen«, Zeitschr. f. Heilk. 26. Bd. 1905 path. an. (Lit.).*
Waldeyer, *Hodentumoren, Virch. Arch. 44. Bd. 1868; Krebs, ib. 55. Bd. 1872.*
Wiesel, *Akzessor. Nebennieren im Nebenhoden, Sitzb. d. k. Ak. d. Wiss. 108. Bd. Wien 1899.*
Wilms, *Teratoide Geschwülste des Hodens, Beitr. v. Ziegler XIX 1896; Embryome u. embryoide Tumoren des Hodens, D. Zeitschr. f. Chir. 49. Bd. 1898.*
Wlassow, *Sarcome angioplastique, V. A. 169. Bd. 1902.*
Weitere diesbezügliche Literatur enthält § 275.

§ 279. Ist der Hoden in den Hodensack hinuntergestiegen, so wird normalerweise der **Processus vaginalis** über ihm geschlossen, doch ist es ein häufiges Ereignis, daß die Obliteration ganz oder teilweise ausbleibt, so daß das Cavum vaginale mit der Bauchhöhle durch einen Kanal verbunden ist, oder daß abgeschlossene oder mit der Bauchhöhle in offenem Zusammenhang stehende Hohlräume im Samenstrang liegen.

Befindet sich der Hoden in abnormer Lage außerhalb der Bauchhöhle, so besitzt er eine peritoneale Umhüllung mit einer abgeschlossenen oder mit der Bauchhöhle in Verbindung stehenden Höhle.

Die häufigste **Erkrankung der Scheidenhaut** bildet die Entzündung, welche entweder als **Periorchitis** (Kocher) oder als **Vaginitis testis** bezeichnet wird.

Die Entzündungen sind akut oder chronisch und treten teils sekundär nach entzündlichen Erkrankungen des Nebenhodens und des Hodens teils primär nach Traumen, sowie nach Einwirkung verschiedener nicht näher gekannter Schädlichkeiten auf. In der Zeit der stärksten Funktion des Hodens besteht auch die größte Disposition zur Entzündung. In tropischen und subtropischen Gegenden sind die Entzündungen häufiger als in nordischen Ländern und treten in schwereren Formen auf.

Die **Vaginitis** s. **Periorchitis serosa et serofibrinosa,** welche durch die Ansammlung eines serösen oder serös-fibrinösen Exsudats im Cavum vaginale (Fig. 720 *a*) gekennzeichnet ist, kommt sowohl als ein akutes wie auch als ein chronisches Leiden vor und entwickelt sich im letzteren Falle aus der akuten Form oder beginnt allmählich und schleichend. Im weiteren Verlauf nimmt die Flüssigkeitsmenge allmählich oder schubweise zu. Hat sich eine erhebliche, äußerlich nachweisbare Menge von Flüssigkeit im Cavum vaginale angesammelt, so pflegt man den Zustand als **Hydrocele vaginalis** (Fig. 720) zu bezeichnen.

Die Menge der Flüssigkeit kann im Laufe von Monaten auf 500 bis 1000 bis 3000 g ansteigen, so daß eine mächtige Geschwulst entsteht, welche den Hodensack hochgradig ausdehnt und vom Grunde desselben bis zum Poupartschen Bande hinaufzieht. Der Hoden liegt meist an der hinteren unteren Seite des Tumors.

Zur Zeit des Beginnes kann die exsudierte Flüssigkeit zarte Fibrinflöckchen enthalten, welche sich der Oberfläche der Scheidenhaut auflagern oder wohl auch zarte Verbindungsfäden zwischen den Blättern der Scheidenhaut bilden. Die Flüssigkeit ist zuweilen auch durch ausgewanderte Zellen und abgestoßenes Epithel getrübt oder durch ausgetretenes Blut rot gefärbt.

In alten größeren Säcken ist die Flüssigkeit meist klar und farblos oder gelblich, zuweilen auch durch ausgetretenes Blut rot oder braun gefärbt. Sie kann ferner milchig getrübt sein, glitzernde Cholesterintafeln enthalten oder gar zu einer weißen oder pigmentierten, breiigen,

cholesterinhaltigen Masse eingedickt sein, Veränderungen, welche indessen nicht mehr der reinen Periorchitis serosa, sondern der Periorchitis plastica haemorrhagica zukommen.

Fig. 720. Hydrocele vaginalis. *a* Eröffneter Sack. *b* Plattgedrückter Hoden. *c* Samenstrang.

Enthält die Flüssigkeit der Hydrocelen Samenfäden, so wird das Leiden als **Hydrocele spermatica** bezeichnet. Diese Erscheinung findet in einzelnen Fällen ihre Erklärung darin, daß gleichzeitig Spermatocelen vorhanden sind, welche durch Platzen ihren Inhalt in die Hydrocele entleert haben. Häufiger wird der Eintritt von Spermatozoen in das Cavum vaginale dadurch vermittelt, daß (M. Both) ein Vas aberrans des Kopfes des Nebenhodens bald an der Basis, bald näher dem freien Ende der Morgagnischen Hydatide zutage tritt und frei in das Cavum vaginale ausmündet. Es beruht danach die Hydrocele spermatica meist auf einer kongenitalen Anomalie.

Besteht eine Hydrocele schon längere Zeit, so ist die Scheidenhaut meist mehr oder weniger verdickt. Nicht selten trägt die Innenfläche derbe platten- und leistenförmige fibröse Verdickungen. Der Nebenhoden ist häufig, der Hoden zuweilen verhärtet und atrophisch, doch ist diese Veränderung meist nicht die Folge der Hydrocele, sondern durch eine Epididymitis und Orchitis verursacht, welche vor der Vaginitis vorhanden und auch die Ursache derselben war. Das Hodenparenchym leidet unter dem Drucke der Hydrocele auffallend wenig.

Die Vaginitis serosa tritt meist einseitig auf und kommt auch bei Hodenektopie vor. Ist der Processus vaginalis nicht geschlossen, so kann der Inhalt der Hydrocele in die Bauchhöhle gedrängt werden (Hydrocele communicans vaginalis s. H. peritoneo-vaginalis). Wird der Sack einer Hydrocele irgendwo eingeschnürt, so daß zwei oder mehrere durch eine Öffnung oder durch einen Kanal verbundene Säcke vorhanden sind, so entsteht eine Hydrocele bilocularis s. multilocularis.

Stellt sich in einem stehengebliebenen Rest des Processus vaginalis eine seröse Exsudation und damit eine Flüssigkeitsansammlung ein, so

bezeichnet man dies als **Perispermatitis serosa** (Kocher) oder als **Hydrocele funiculi spermatici cystica** (Fig. 721 *a*). Sie kann für sich allein vorkommen oder sich mit einer Hydrocele vaginalis kombinieren; sie kann ferner allseitig geschlossen sein oder mit der Bauchhöhle kommunizieren (H. funiculi communicans), liegt entweder intra- oder extrainguinal und reicht mitunter so weit nach abwärts, daß sie den Hoden zur Seite schiebt (H. extravaginalis).

Sammelt sich im Bruchsack einer Inguinalhernie Flüssigkeit an, so daß eine Geschwulst entsteht, so bezeichnet man dies als **Hydrocele hernialis.**

Die **Vaginitis** s. **Periorchitis purulenta** kommt am häufigsten nach Verletzungen der Scheidenhaut und nach Eiterungen des Nebenhodens und des Hodens, sehr selten als hämatogene Affektion vor und tritt entweder in einer zuvor unveränderten oder in einer bereits entzündlich erkrankten Scheidenhaut auf. Sie ist durch Ansammlung eines eitrigen Ergusses im Cavum vaginale und durch Bildung eines eitrig-fibrinösen Belags auf der Scheidenhaut charakterisiert. Heilung kann durch Granulationsgewebe und Verwachsung der Scheidenhautblätter untereinander erfolgen.

Eine eitrige Entzündung in einem Reste des Processus vaginalis wird als **Perispermatitis purulenta** bezeichnet.

Die **Vaginitis** s. **Periorchitis plastica** s. **prolifera,** welche wesentlich durch Gewebsneubildung an der Oberfläche und im Innern der Scheidenhaut gekennzeichnet ist, kann sowohl in einer zuvor gesunden Scheidenhaut, z. B. nach Traumen mit Blutung, nach Epididymitis usw., als auch in einer bereits erkrankten Scheidenhaut, z. B. nach Punktion und Ausspülung einer Hydrocele, auftreten. Sie beginnt wohl meist mit der Bildung fibrinöser Exsudationen, welche sich der Scheidenhaut auflagern. Weiterhin bilden sich gefäßhaltiges Keimgewebe und Bindegewebe, welche in diese Auflagerungen hineinwachsen und dieselben substituieren.

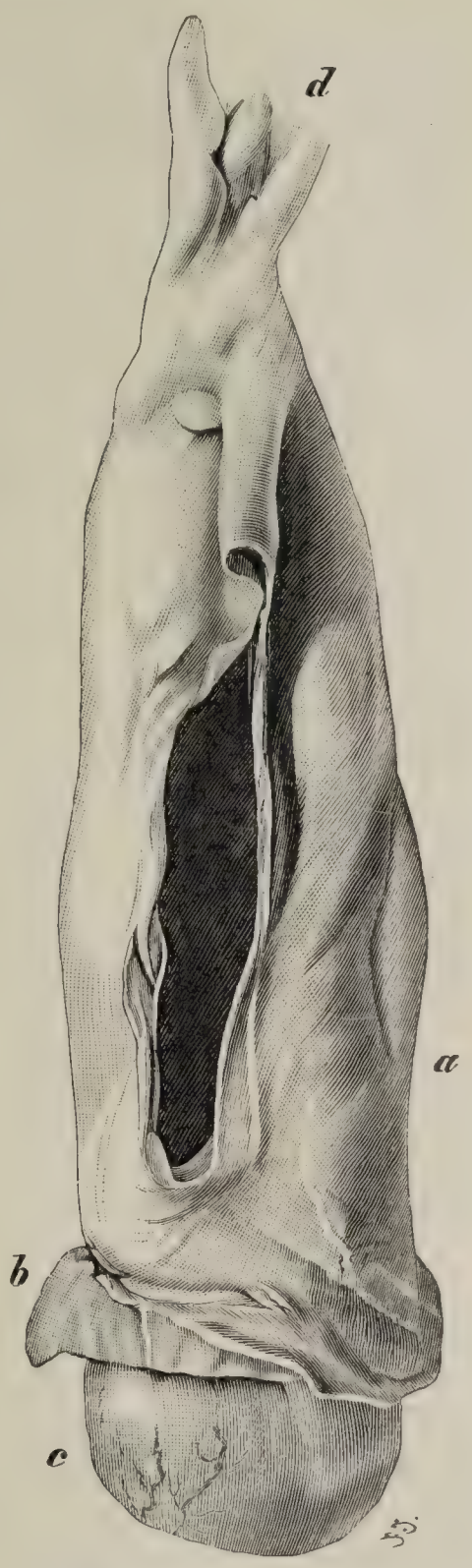

Fig. 721. Hydrocele funiculi spermatici. *a* Sack. *b* Nebenhoden. *c* Hoden. *d* Samenstrang.

Nach längerer Dauer des Prozesses liegen an der Oberfläche der beiden Blätter der Scheidenwand bindegewebige Auflagerungen, welche mit der gleichzeitig verdickten Scheidenhaut dicke, harte, fibröse Platten, zum Teil auch leistenförmige Erhabenheiten bilden, die nicht selten mit Kalksalzen imprägniert sind. Zuweilen entstehen auch warzige oder zottige Wucherungen (Vaginitis villosa). Nicht selten bilden sich auch zwischen den entzündeten und verdickten Blättern der Scheidenhaut membranen- und strangförmige Verwachsungen, welche unter Umständen zu einer Obliteration des Cavum vaginale führen, so daß man den Prozeß

als **Periorchitis adhaesiva** bezeichnen kann. Sammelt sich zwischen den Adhäsionsmembranen bei Steigerung der entzündlichen Exsudation eine große Menge von Flüssigkeit, so bildet sich eine eigene Form multilokulärer Hydrocelen.

Die **Vaginitis** s. **Periorchitis chronica haemorrhagica** stellt nur eine besondere Form der Periorchitis prolifera dar, bei welcher aus den Gefäßen des jungen Keimgewebes und der neugebildeten Membranen Blutungen auftreten. Blutungen in das Cavum führen zur **Hämatocele.** Bildung von Fibrinniederschlägen aus der blutigen Flüssigkeit führt zum Auftreten neuer Wucherungen und steigert die Verdickung der Wände des Sackes, so daß dieselben im Laufe der Zeit eine schwielige Beschaffenheit erreichen und zuweilen auch durch Verkalkung hart werden. Der Hoden wird mehr und mehr in dicke Bindegewebslagen eingeschlossen und kann atrophisch werden.

Der Inhalt alter schwielig verdickter Hydrocelensäcke ist bald klar, farblos, bald trübe, gelb oder milchig oder rot oder braun gefärbt und enthält auch reichliche glitzernde Cholesterinkristalle. In seltenen Fällen bilden sich auch freie, feste, etwa stecknadelkopf- bis kirschengroße freie Körper, und sie können in sehr seltenen Fällen in alten Säcken in großer Menge (Sultan) sich finden. Sie sind teils weich, teils derber und zuweilen verkalkt und entstehen teils aus losgestoßenem, zelligem oder bereits nekrotischem Gewebe, teils aus Fibrinniederschlägen.

Eine plastische hämorrhagische Entzündung kann auch in abgeschlossenen Resten des Processus vaginalis im Samenstrang, und zwar sowohl extra- als intraabdominal vorkommen und wird als **Perispermatitis chronica plastica haemorrhagica,** nicht selten auch als Haematocele funiculi (extravaginalis) cystica bezeichnet.

Tuberkulöse Entzündungen der Scheidenhaut treten am häufigsten nach Tuberkulose des Nebenhodens und des Hodens auf, kommen indessen auch ohne letztere vor, und zwar sowohl in Form disseminierter Knötchen, als auch in größeren Granulationsherden, also ähnlich wie die Bursitis tuberculosa. Die Tuberkeleruption kann mit Exsudation von Flüssigkeit in das Cavum vaginale verbunden sein.

Syphilitische Entzündungen der Scheidenhaut begleiten meist die syphilitischen Hodenerkrankungen, führen zu fibrösen Verdickungen und zu Verwachsungen der Blätter der Scheidenhaut und können auch mit Hydrocelenbildung verbunden sein. Gummiknoten der Tunica vaginalis sind sehr selten.

Blutungen in das Cavum vaginale oder **Hämatome der Tunica vaginalis** kommen nach Kontusionen und Verletzungen, sowie auch bei hämorrhagischer Diathese vor, sind indessen bei zuvor unveränderter Scheidenhaut selten. Häufiger kommen sie bei Verletzungen von Hydrocelen vor, wonach letztere in Hämatocelen umgewandelt werden.

Die in der Scheidenhaut liegende blutige Flüssigkeit, sowie die Gerinnsel können sich lange Zeit erhalten, ohne Veränderungen einzugehen. Es kann indessen auch eine Entfärbung der Flüssigkeit und Resorption eintreten. Die liegen bleibenden Gerinnsel führen zu Entzündung und weiterhin zu Neubildung fibrösen Gewebes an der Oberfläche der Scheidenhaut.

Hydrops des Cavum vaginale findet sich nicht selten als Teilerscheinung eines allgemeinen Hydrops. Lymphorrhagie mit Austritt milchähnlicher Flüssigkeit in das Cavum vaginale (Galactocele)

kommt namentlich in den Tropen vor, und zwar unter den nämlichen Bedingungen wie die lymphorrhagische Elephantiasis.

Primäre Geschwülste der Tunica vaginalis propria sind selten. Beobachtet sind Fibrome, Sarkome, Myxome, Rhabdomyome und Dermoidcysten. Von tierischen Parasiten ist der **Echinococcus** zu erwähnen, doch kommt er selten vor.

Literatur über die Scheidenhaut des Hodens.

Duplay, *Variétés anatomiques de l'hydrocèle, Sem. méd. IV 1884.*
Goldmann, *Tuberkulose der Schleimhaut, Beitr. v. Bruns XIII 1895.*
Karewski, *Geschwulst der Scheidenhaut, Arch. f. klin. Chir. 49. Bd. 1895.*
Leser, *Hydrocele multilocularis, Zentralbl. f. Chir. 1885.*
Roth, *Hydrocele spermatica, Virch. Arch. 81. Bd. 1880.*
Stiles, *Tuberculosis of the Tunica vaginalis, Edinburgh Hosp. Rep. 1894.*
Sultan, *Freie Körper in der Tunica vaginalis, Virch. Arch. 140. Bd. 1895 (Lit.).*
Witzel, *Hydrocele bilocularis, Zentralbl. f. Chir. 1885.*
Zangemeister, *Chron. hämorrhagische Periorchitis, Beitr. v. Bruns XVIII 1897.*
Weitere diesbezügliche Literatur enthält § 275.

2. Pathologische Anatomie des Samenstranges, des Samenleiters, der Samenbläschen, der Prostata und des Penis.

§ 280. Der **Samenstrang,** Funiculus spermaticus, ist ein vom Hoden zum Leistenkanal verlaufender Strang, welcher nach außen von der Tunica vaginalis communis, einer bindegewebigen Hülle, welche der Hoden bei seinem Descensus von der Fascia transvera abdominis erhält, umschlossen ist. In ihrem Innern liegen oberhalb des Hodens das Vas deferens, sowie die zum Nebenhoden und Hoden tretenden Blut- und Lymphgefäße und die Nerven. Alle diese Teile werden durch lockeres Bindegewebe untereinander vereinigt. Die Venen bilden innerhalb des Samenstranges ein Geflecht.

Die im Samenstrang gelegenen **Venen** erfahren nicht selten variköse Dilatationen, die sich bis auf ihre Wurzeln im Hoden und Nebenhoden und in der Scheidenhaut erstrecken. Sie führen zu Verdickungen des Samenstranges, welche als **Varicocelen** bezeichnet werden. Ihre Entstehung ist häufig auf Hemmung des Blutabflusses aus dem Samenstrang durch Geschwülste, Hernien usw. zurückzuführen.

Durch Ödem bedingte Schwellungen des Samenstranges sind als **Hydrocele diffusa funiculi** beschrieben.

Durch Berstung von arteriellen oder venösen Samenstranggefäßen bei traumatischen Einwirkungen oder durch Zerreißung ektatischer Venen, selten von Arterien, bilden sich große **Hämatome des Samenstranges,** bei denen das Blut im lockeren Zellgewebe zwischen den einzelnen Gebilden des Stranges liegt und eine ganz bedeutende, zuweilen enorme Anschwellung des Samenstranges bedingt. Die Verbreitung des Blutes erstreckt sich meist über den ganzen Samenstrang (Haematoma diffusum) und kann sich durch den Leistenkanal bis ins subseröse Gewebe des Bauchfells fortsetzen. Ist die Blutung nur klein, so bildet sich auch nur eine zirkumskripte Anschwellung des Samenstranges (Haematoma circumscriptum). Spontanheilung großer Hämatome pflegt nicht einzutreten, doch wird die Anschwellung später mehr zirkumskript. Kleine Blutungen können resorbiert werden, hinterlassen aber Gewebsverdichtungen und Pigmentierungen.

Von **primären Geschwülsten** kommen im Samenstrang Lipome, Fibrome, Myxofibrome, Myxome, Sarkome vor, sind jedoch selten. Bei

Hodensarkomen und Karzinomen können sich Metastasen auch im Samenstrang entwickeln.

Durch **Torsion** des Samenstranges kann infolge Behinderung der Blutzufuhr und -abfuhr Nekrose des Hodens entstehen.

Das **Vas deferens** ist ein mit Zylinderepithel ausgekleidetes, mit einer starken Muscularis versehenes Rohr (Fig. 722), welches in dem dem Blasengrunde anliegenden Abschnitte zu der sog. Ampulle, die zuweilen mit blinden Anhängen versehen ist, sich erweitert und zugleich Drüsen enthält. Die Wand der Ampullen kann im Alter sklerosieren und verkalken (CHIARI).

Fig. 722. Absteigende Tuberkulose des Vas deferens (Alk. Häm. Fuchsin-Pikrins.). *a* Tuberkulöse Granulationswucherungen in der Mucosa und Submucosa. *b* Ringmuskulatur, *c* Längsmuskulatur. Vergr. 45.

Die wichtigsten **Veränderungen des Vas deferens** sind die Entzündungen (Deferenitis s. Spermatitis), welche sich im Anschluß an Entzündungen der Harnröhre, der Prostata, der Blase und des Nebenhodens einstellen. Am häufigsten handelt es sich um schleimige und eitrige Katarrhe, so z. B. bei gonorrhoischen Infektionen. Nach ulzerösen Entzündungen und Verletzungen können sich Strikturen und Obliterationen des Samenleiters einstellen.

Bei Tuberkulose im Gebiete des Nebenhodens können in verschiedenen Teilen des Vas deferens tuberkulöse Granulationswucherungen der Schleimhaut (Fig. 722 *a*) und weiterhin auch der Muscularis und des adventitiellen Bindegewebes mit nachfolgender Verkäsung und mit Zerfall und Geschwürsbildung auftreten.

Gummiknoten sind in einigen wenigen Fällen beobachtet.

Die **Samenbläschen** bilden ein Anhangsgebilde des Vas deferens und setzen sich an dieses dort an, wo es in die Prostata tritt. Jenseits ihrer Eintrittsstelle wird das Vas deferens als ductus ejaculatorius bezeichnet. Sie stellen einen kurzen mit Ästen versehenen, unregelmäßig ausgebuchteten Schlauch dar, dessen Schleimhaut eine meist einschichtige Lage zylindrischer oder kubischer Epithelzellen besitzt; diese enthalten nach der Pubertät regelmäßig mehr oder weniger Pigment, das die Fettreaktionen gibt. In der Wand sind reichlich Blutgefäße und elastische Fasern; letztere bilden Membranen, durch deren Lücken sich häufig divertikelartige Bildungen ausstülpen. Die Muscularis ist zweischichtig; ihre Elemente enthalten oft ein Pigment, das keine Fettreaktion gibt. Im Alter werden die Muskelfasern durch Bindegewebe ersetzt; solche Sklerosierungen können ohne entzündliche Prozesse entstehen und zu Verkalkung (Chiari) führen. Die Samenbläschen werden am häufigsten vom Vas deferens aus in Mitleidenschaft gezogen. Bei Katarrh füllt sich ihr Lumen mit schleimigen oder schleimig-eitrigen Massen. Auch bei beginnender Tuberkulose besteht nach Simmonds anfangs nur ein desquamativer Katarrh, wobei sich die Bazillen stark vermehren; später wird die Mucosa in Mitleidenschaft gezogen; es entwickeln sich in ihr zellige Infiltrationen und Tuberkel, und schließlich kann die ganze Wand der Verkäsung anheimfallen. Die Tuberkelbazillen gelangen nach Simmonds in den meisten Fällen aus tuberkulösen Nebenhoden oder durch Ausscheidung von Bazillen in den Hoden tuberkulöser Individuen mit dem Sekret in die Samenblasen hinein.

Sowohl entzündliche Sekrete als auch der normale Inhalt der Samenkanälchen können bei Verhinderung einer Entleerung sich eindicken und durch Kalkablagerung verkreiden, so daß Konkremente und Steine entstehen. Mehrfach ist die Anwesenheit von Samenfäden in Konkrementen (Samensteine) konstatiert worden.

Kleine Cysten können durch lokale Ausstülpung der Schleimhaut, größere durch Verschluß der Kommunikationsöffnung mit dem Vas deferens entstehen. (Hydrops vesiculae seminalis.)

Geschwülste der Samenblasen sind selten.

Literatur über Samenstrang und Samenblase.

Akutsu, *Histologie der Samenblasen, V. A. 168. Bd. 1902.*
Beckmann, *Samenstein, Virch. Arch. 15. Bd. 1858.*
Brossard, *Des tumeurs solides du cordon spermatique, Arch. gén. de méd. 1884.*
Carron-Massidon, *Contrib. à l'ét. de l'hydrocèle enkystée du cordon spermat., Paris 1884.*
Chiari, *Senile Verkalkung d. Vasa deferentia u. d. Samenblasen, Zeitschr. f. Heilk. 24. Bd. 1903.*
Dubois, *Fibrome du cordon spermatique, Gaz. des hôp. 1864.*
Guelliot, *Anat. et pathol. des vésicules séminales, Paris 1883.*
Hutchinson, *Deferenitis, Med. Times 1871.*
Klinger, *Torsion des Samenstrangs, Münch. med. Woch. 1905.*
Lucksch, *Mißbildung an d. Vasa deferentia, Prag. med. Woch. 1903.*
Mitchell, *Abszeß der Samenblasen, Med.-chir. Trans. XXXIII.*
Oberndorfer, *Anat. u. Path. der Samenblasen, Beitr. v. Ziegler XXXI 1902 (Lit.); Pathol. d. männl. Geschlechtsorgane, Ergebn. d. a. Path. IX, 1 1904.*
Paulitzky, *Konkretion der Samenblasen, Virch. Arch. 16. Bd. 1859.*
Reliquet, *Samenstein, Gaz. des hôp. 1874.*
Simmonds, *Frühformen d. Samenblasentuberkulose, V. A. 183. Bd. 1906.*
Teubert, *Bösartige Geschwülste d. Samenblase, I.-D. Greifswald 1903.*
Zahn, *Sarkom der Samenblase, D. Zeitschr. f. Chir. XXII 1885.*
Weitere diesbezügliche Literatur enthält § 275.

§ 281. Die **Prostata** ist ein drüsiges Organ von der Größe und Form einer Kastanie mit einem an Muskelzellen reichen, stark entwickelten Stroma, welches den Anfangsteil des gewöhnlich als Harnröhre bezeichneten Canalis urogenitalis umfaßt. Sie entsteht durch eine Modifikation der Wand des Urogenitalkanals, und zwar dadurch, daß in derselben sich ein mächtiges Lager mit Zylinderepithel ausgekleideter, verzweigter, tubulöser, in Endsäckchen endender Drüsen bildet, welche durch ein an Muskelzellen reiches Stroma gestützt und nach außen von einer dicken Lage glatter Muskelfasern umschlossen werden.

Neben diesen gewöhnlichen, gefalteten Drüsenformationen findet man nach Rothschild bei Leuten mittleren Alters häufig Gruppen von kleinen runden Drüsenschläuchen mit engem Lumen, deren Entstehung und Bedeutung noch nicht klar ist.

Die Drüse ist bei Kindern klein und nimmt erst vom 15. bis 25. Jahre erheblich an Größe zu. Sie findet ihre stärkste Entwicklung an der hinteren Seite des Urogenitalkanals und bildet hier zwei durch einen Einschnitt voneinander getrennte Lappen. Zuweilen liegt zwischen letzteren noch ein Zwischenlappen. Der vor dem Urogenitalkanal gelegene Abschnitt ist meist nur schwach entwickelt und zuweilen sogar auf eine schmale bindegewebige Brücke reduziert.

Die Drüsen münden mit zwei größeren und vielen kleineren Öffnungen seitlich von der als Samenhügel bekannten länglichen Erhöhung an der Hinterwand der Harnröhre, welche meist die Öffnungen der Ductus ejaculatorii enthält.

Neben den Drüsen enthält die Prostata noch eine Tasche, die Vesicula prostatica (Uterus masculinus), einen Rest der Müllerschen Gänge, die zuweilen eine ungewöhnliche Größe besitzt.

Vollständiger **Mangel der Prostata** kommt nur bei stärkeren Mißbildungen des Urogenitalapparates vor. Ihre Größe, sowie die Größe der einzelnen Teile ist dagegen erheblichen Schwankungen unterworfen.

Cysten können innerhalb der Prostata durch Sekretretention in der Vesicula prostatica nach epithelialem oder auch bindegewebigem Verschluß, oder auch aus Resten der Müllerschen Gänge, entfernt von der Vesicula prostatica entstehen.

Bei **Entzündungen** im Gebiete des Urogenitalapparates wird auch die Prostata oft in Mitleidenschaft gezogen, so namentlich bei gonorrhoischer Harnröhrenentzündung, bei eitriger und putrider Cystitis und nach Entzündungen des Rektums und des Beckenzellgewebes, sodann auch infolge von Verletzungen und von hämatogener Infektion. Die entzündlichen Exsudationen führen zu mehr oder minder erheblicher Schwellung der Prostata. Bei Katarrh der Drüsen entleert sich aus deren Ausführungsgängen bei Druck trübes, weißliches Sekret.

Nach Posner sezernieren die Epithelien Lecithintröpfchen. Durch bakterielle Reizung oder durch Sekretstauung wandern Leukocyten aus, die sich mit Fett beladen, wobei das freie Lecithin verschwindet. Bei einfacher Sekretstauung entsteht so eine »aseptische Prostatitis«, deren Vorgänge der Colostrumbildung zu vergleichen sind.

Meist gehen die Entzündungen durch Resorption des Exsudats zurück; Verhärtung des Stromas mit Atrophie der Drüsen ist selten. Bei eitrigen Entzündungen bilden sich gelbweiße Infiltrationsherde, welche

sich verflüssigen und zu **Abszeßbildungen** führen. Kleine Abszesse können vernarben; größere brechen meist in die Umgebung durch, am häufigsten in die Harnröhre, manchmal auch in das Rektum, zuweilen auch nach außen in das umgebende Bindegewebe. Nach ihrer Entleerung kann Vernarbung eintreten.

Tuberkulose kommt am häufigsten sekundär nach Tuberkulose benachbarter Teile des Urogenitalapparates vor, tritt indessen auch primär in der Prostata auf. Es bilden sich dabei sowohl größere Käseknoten als kleinere graue Knötchen. Erweichende Knoten können in die Nachbarschaft durchbrechen.

Bei **Rotz** kommen eitrige Entzündungen vor.

Im höheren Alter enthalten die Drüsengänge und Beeren der Prostata meist **Konkremente.** Die kleinsten sind nur mit dem Mikroskop

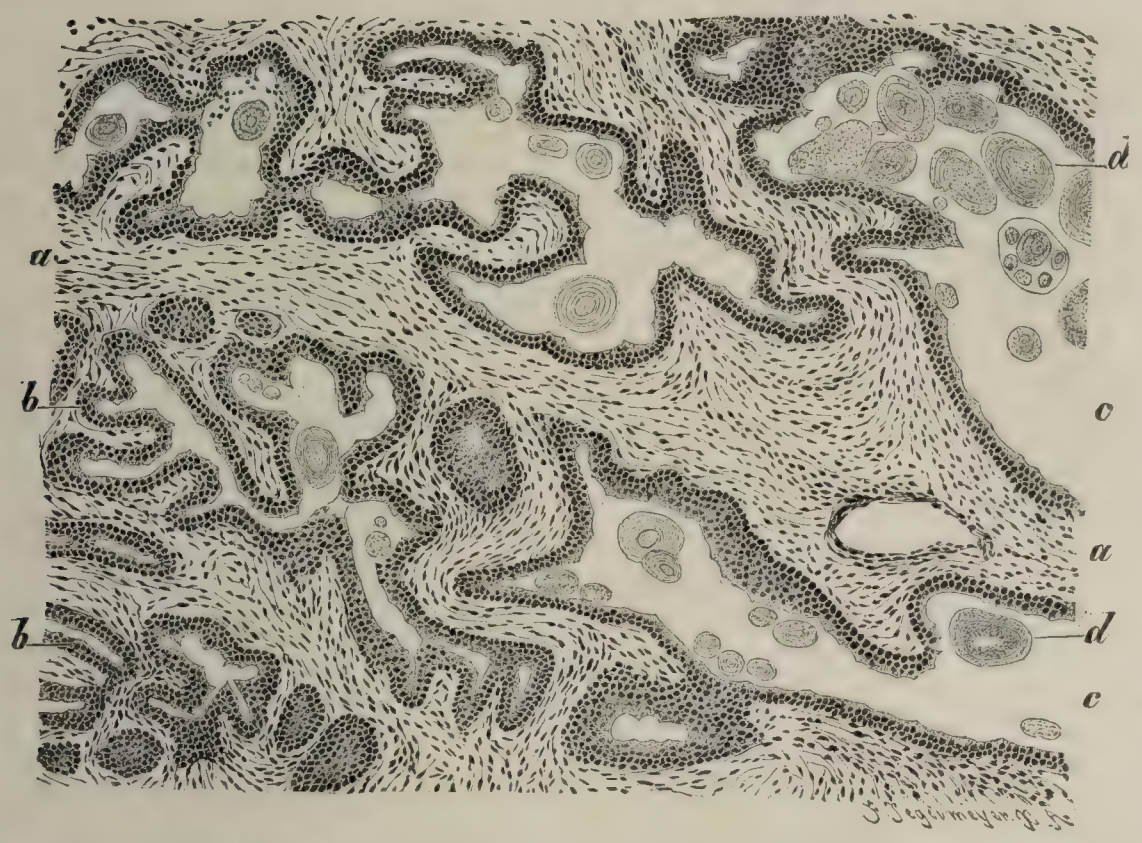

Fig. 723. Schnitt aus einer hypertrophischen Prostata mit Konkrementen (M. Fl. Häm.). *a* Stroma. *b* Drüsen. *c* Erweiterte Drüsen. *d* Konkremente. Vergr. 45.

nachweisbar (Fig. 723 *d*), größere bilden meist bräunliche bis schwarze, selten über hirsekorngroße Körner und können auf den Schnittflächen in großer Zahl erscheinen. Ein Teil derselben gibt eine ähnliche Jodreaktion wie das Amyloid. Zuweilen verkalken sie, namentlich wenn sie eine erhebliche Größe erreichen. Sie entstehen durch eine hyaline Umwandlung des Protoplasmas abgestorbener und abgestoßener Zellen. Die kleinen, den Corpora amylacea ähnlichen Formen kommen schon in der Prostata des Kindes vor, und es hängt ihre Bildung damit zusammen, daß in den soliden Drüsensprossen ein Zerfall der Zellen in hyaline Schollen stattfindet, welche sich aneinanderlegen und durch Anlagerung neuen Materials zu geschichteten Körpern werden. Das Pigment, das manche enthalten, stammt wahrscheinlich von gelben Körnern, welche bei bejahrten Individuen in einem Teil der Drüsenepithelien eingeschlossen sind.

Nach Stilling kommt bei alten und jungen Individuen auch eine hyaline Entartung der Muskelfasern vor, namentlich nach fieberhaften Krankheiten. Bei älteren Individuen erfährt die äußerste

Lage der bindegewebigen Wand der Drüsenkanäle eine hyaline Verdickung, welche unter Umständen das Lumen verlegen kann und dadurch die Retention von Sekret und die Bildung von Konkrementen begünstigt.

Im höheren Alter stellt sich sehr häufig eine **Vergrößerung der Prostata** ein, wobei bald alle Teile gleichmäßig, bald nur einzelne Lappen an Masse zunehmen. Die Schnittfläche bleibt dabei entweder gleichmäßig gebaut oder läßt knotige Herde erkennen, wobei meist auch die Oberfläche eine knollige Beschaffenheit zeigt.

Nehmen wesentlich die Seitenlappen an Masse zu (Fig. 701 *c*, S. 904), so wird die Harnröhre seitlich verengt. Bei starker Zunahme des hinteren Mittelstücks (*b*) wird die Hinterwand des Blasenhalses und des Anfangsteils der Harnröhre nach innen vorgetrieben. Alle diese Veränderungen können ein mehr oder minder erhebliches Hindernis für die Harnentleerung bilden.

Die Vergrößerung der Prostata kann zunächst lediglich durch Sekretretention und Dilatation der Drüsenkanäle (Fig. 723 *c*) bedingt sein, die nach CIECHANOWSKI, dem sich ROTHSCHILD anschließt, vornehmlich durch chronische Entzündung und Bindegewebsentwicklung in der Umgebung der Ausführungsgänge bedingt sind. Als Ursache dieser chronischen Entzündungen wird vielfach Gonorrhoe vermutet. Es kann indessen auch eine Zunahme des Drüsengewebes oder auch des fibromuskulären Gewebes eintreten, so daß man auch von einer Hypertrophie der Prostata sprechen kann.

Karzinome sind im ganzen selten, können indessen sowohl bei jungen Individuen als auch im höheren Alter auftreten und bilden knotige, meist weiche Tumoren, welche nach dem Lumen der Harnröhre oder des Blasenhalses vorspringen und bei weiterem Wachstum auch auf die Nachbarschaft übergreifen. Bei Zerfall der Neubildung bilden sich Geschwüre. Sie besitzen eine Neigung zu osteoplastischen Knochenmetastasen (v. RECKLINGHAUSEN, ERBSLÖH.)

Sarkome, Fibrosarkome und größere **Fibromyome** sind selten, sind aber in verschiedenen Lebensaltern, auch bei Kindern, beobachtet und können mächtige Tumoren bilden. Vereinzelt sind auch Rhabdomyome beobachtet (KAUFMANN).

Die **Cowperschen Drüsen** sind zwei, 6—8 mm Durchmesser haltende, gelappte Drüschen, welche in der Pars membranacea der Harnröhre unmittelbar hinter dem Bulbus des Corpus cavernosum urogenitale liegen. Bei Entzündungen der Harnröhre geraten sie nicht selten ebenfalls in Entzündung, schwellen an, ragen in das Lumen der Harnröhre vor und vereitern unter Umständen. Bei chronischen Entzündungen können sie sich dauernd vergrößern und durch Verdichtung des Stroma verhärten. Bei Verschließung der Ausführungsgänge bilden sich zuweilen kleine Retentionscystchen, welche bei Kindern die Entleerung des Urins hindern können.

Literatur

Casper, Z. Pathol. d. Tractus urogen. senilis, Virch. Arch. 126. Bd. 1891.
Ciechanowski, Prostatahypertrophie, Mitteil. a. d. Grenzgeb. d. Med. VII 1900 (Lit.).
Crandon, Enlarged. prostate, Boston City Hosp. 1902.
Dupraz, Le sarcome de la prostate, Rev. méd. de la Suisse Rom. 1896.
Elbogen, Cysten d. Ausführungsgänge der Cowp. Drüsen, Ztschr. f. Heilk. VII 1887.
Engelhardt, Prostatakarzinom, Virch. Arch. 158. Bd. 1899.
Englisch, Prostata, Eulenburgs Realenzyklop. XIX 1898.

Erbslöh, *Osteoplastisches Karzinom, V. A. 163. Bd. 1901.*
v. Frisch, *Die Erkrankungen der Prostata, Wien 1899 (Lit.).*
Goebell, *Erkrankungen d. Prostata, Deutsche Klinik X, 1 1905.*
Greene, *Prostatic hypertrophy, Journ. of Am. med. Assoc. 1902.*
Hanau, *Über einen Fall von eitriger Prostatitis bei Pyämie, Beitr. v. Ziegler IV 1888.*
Jores, *Hypertrophie d. mittleren Lappens d. Prostata, Virch. Arch. 135. Bd. 1894.*
Kapuste, *Über den primären Krebs der Prostata, I.-D. München 1885.*
Kaufmann, *Maligne Neubildungen d. Prostata, Deutsche Chirurg. Lief. 53 1902 (Lit.).*
Levi, *Bindesubstanztumor der Prostata, I.-D. Freiburg 1899.*
Marwedel, *Prostatatuberkulose, Beitr. v. Bruns IX (Lit.).*
Oberndorfer, *Pathol. d. männl. Geschlechtsorgane, Ergebn. d. a. Path. IX, 1 1904.*
Paquet et Herrmann, *Epitheliom der Cowp. Drüse, Journ. de l'anat. XX 1884.*
Posner, *Über Prostatakonkretionen, Zeitschr. f. klin. Med. XVI 1889; Prostatasekret u. Prostatitis, Dtsch. med. Woch. 1905.*
v. Recklinghausen, *Ostitis fibrosa usw., Festschrift f. Virchow, Berlin 1891.*
Rothschild, *Beginnende Prostatahypertrophie, V. A. 178. Bd. 1904 u. 180. Bd. 1905; Besondere Drüsenformation in d. Prostata, V. A. 180. Bd. 1905.*
Schalek, *Sarkom bei einem $3^1/_2$jährigen Knaben, Prag. med. Woch. 1899.*
Springer, *Cystenbildung a. d. Utriculus prostaticus, Z. f. Heilk. XIX 1898.*
Stilling, *Entsteh. v. Konkrementen, V. A. 98. Bd. 1885: Cowpersche Drüse, ibid. 100. Bd. 1885.*
Tolmatscheff, *Cysten, Virch. Arch. 49. Bd. 1870.*
Virchow, *Die krankh. Geschwülste III 1865.*
Wichmann, *Ätiologie d. Prostatahypertrophie, V. A. 178. Bd. 1904.*

§ 282. Der **Penis** besteht, von der Hautdecke abgesehen, aus der Pars cavernosa des Urogenitalkanals oder der Urethra und aus den im Genitalhöcker entstandenen Schwellkörpern. Im Gebiete der ersteren hat sich der äußere Teil der muskulösen Wand des Urogenitalkanals in ein aus cavernösen, untereinander kommunizierenden Bluträumen bestehendes Gewebe umgewandelt, in dessen oberen Teilen die durch eine Schleimhaut und eine dünne, mit den muskelzellenhaltigen Wänden der cavernösen Bluträume in Zusammenhang stehende Muskellage abgegrenzte Harnröhre liegt. Am proximalen Ende bildet der paarig angelegte, aber zu einem einfachen Organ vereinigte Schwellkörper den Bulbus, am distalen Ende die Glans penis.

Die am Genitalhöcker entstandenen, von einer derben Hülle umgebenen Corpora cavernosa penis entspringen an den Schambeinästen und legen sich auf die dorsale Fläche der Harnröhre, um an der Hinterfläche der Eichel in den als Sulcus coronarius bezeichneten Furchen zu enden. Ihre Bluträume sind größer und unregelmäßiger als diejenigen des Schwellkörpers der Urethra. Die Hautdecke der Schwellkörper bildet am vorderen Ende des Schaftes des Penis eine Duplikatur, welche die Eichel bedeckt und als Präputium bezeichnet wird.

Am sulcus coronarius finden sich Epithellakunen und Krypten, die häufig als (Tysonsche) Drüsen angesprochen sind (Tandler). Manchmal kommen hier und auf der Glans wirkliche, versprengte Talgdrüsen vor. An der Raphe finden sich Plattenepithel- und Dermoidcysten, manchmal auch Zylinderepithelcysten, die auf Störungen beim Schluß der Genitalfalten zu beziehen sind. Neben der Harnröhrenmündung bestehen manchmal noch blind endigende (paraurethrale) Gänge.

Vollständiger **Mangel des Penis** kommt neben anderen Defekten an den äußeren Geschlechtsteilen vor, ist indessen selten. **Verdopplung** desselben, sowie eine **Bildung zweier Kanäle** innerhalb eines Penis, von denen der eine dem Harn, der andere dem Geschlechtsapparat zum Abflußrohr dient, sind ebenfalls selten. Häufiger kommt eine **kümmerliche Ausbildung des Penis** vor, wodurch er sich in

seinem Aussehen mehr oder weniger der Klitoris nähert. Meist ist damit eine **Hypospadie** verbunden, d. h. eine Verlagerung der Urethralöffnung nach hinten (über Hypospadie und Epispadie vgl. S. 897, Fig. 695 und Fig. 696).

Nicht selten ist eine abnorm starke Entwicklung, eine **Hypertrophie des Präputiums.** Ist dabei die Präputialöffnung verengt, so daß das Präputium nicht zurückgeschoben werden kann, so bezeichnet man dies als **hypertrophische Phimose.** Totaler **Mangel des Präputiums** ist selten, häufiger eine **abnorme Kürze** desselben.

An den **Hautdecken des Penis** und an der **Eichel** kommen namentlich die als Herpes, Ekzem, Ulcus molle, syphilitische Initialsklerose und Ulcus induratum, breites Kondylom, Erysipel, Tuberkulose, Elephantiasis, spitzes Kondylom, bezeichneten Hautaffektionen vor (vgl. die pathologische Anatomie der Haut). Die infektiösen Prozesse werden am häufigsten durch den Koitus, manchmal auch durch rituelle Zirkumzision übertragen.

Entzündung der Eichel wird als **Balanitis,** solche des inneren Blattes des **Präputiums** als **Posthitis** bezeichnet. Sie können einer der eben erwähnten Formen der Hautentzündung angehören, werden indessen nicht selten auch durch Zersetzung des bei Mangel an Reinlichkeit unter der Vorhaut sich ansammelnden, größtenteils aus mazerierten Epithelien bestehenden Sekrets (Smegma), sowie durch zersetzten oder mit infektiösem Eiter gemischten Urin oder durch eitrigen Ausfluß aus der Harnröhre (Gonorrhöe, Schanker) verursacht. Bei Diabetes können durch Aspergilluswucherungen unter der Vorhaut Entzündungen hervorgerufen werden. Das Präputium schwillt dabei durch Ödem meist mächtig an. Kann die vorgeschobene Vorhaut infolge der Schwellung nicht zurückgezogen werden, so bezeichnet man dies als **entzündliche Phimosis;** kann die zurückgeschobene Vorhaut nicht mehr vorgeschoben werden, als **Paraphimosis.** Bei schweren Formen der Entzündung entstehen Geschwüre, zuweilen sogar gangränöse Nekrose der Eichel und des Präputiums. Bei Heilung ulzeröser Prozesse können sich Verwachsungen zwischen der Eichel und dem Praputium bilden.

Unter dem Präputium liegende, aus abgestoßenen Epithelzellen und Smegma bestehende Massen können sich bei enger Vorhaut mit Phosphaten von Ammoniak und Kalk und mit Harnsalzen inkrustieren, so daß sich wachsartige, selten harte Konkremente, **Präputialsteine** oder **Smegmolithen,** bilden. Unter Umständen gelangen auch mit dem Urin abgehende Konkremente unter die Vorhaut und können sich hier vergrößern.

Tuberkulose der Eichel kann zu umfangreichen käsigen Nekrosen und geschwürigen Zerstörungen führen.

Die **Karzinome** entwickeln sich am häufigsten an der Eichel und am Präputium und treten sowohl in Form mächtiger papillärer Wucherungen als auch in Form von Geschwüren auf. Unter Umständen wird der ganze Penis von der Wucherung ergriffen und zerstört. **Endotheliome** und **Sarkome** sind sehr selten.

Von den Veränderungen der **Schwellkörper** des Penis sind die Zerreißungen, Verletzungen und Quetschungen die wichtigsten, da sie zu starken Blutungen führen und häufig mit mehr oder minder erheblicher, durch narbige Induration und Verödung des cavernösen Gewebes bedingter Verunstaltung des Penis heilen.

Entzündungen der Schwellkörper kommen am häufigsten

nach Entzündungen der Harnröhre (Tripper) oder der Haut, sowie nach Traumen vor, können indessen auch bei verschiedenen Infektionskrankheiten, wie Pyämie, Variola, Typhus usw. auftreten. Sie können zu Vereiterung und Gangrän und weiterhin zu narbiger Verunstaltung des Penis führen. Zuweilen entstehen nach Entzündungen plattenförmige oder knotige Verhärtungen der Schwellkörper (plastische Induration).

In seltenen Fällen stellt sich nach voraufgegangenen Entzündungen eine partielle Verknöcherung des Bindegewebes des Schwellkörpers ein, am häufigsten in der Scheidewand der Corpora cavernosa penis.

Das **Scrotum** ist ein von der Haut gebildeter Sack, der paarig angelegt ist und sich in der median verlaufenden Raphe vereinigt. In seinem subkutanen Gewebe liegt eine Lage glatter Muskelfasern, die Tunica dartos.

Die Veränderungen des Scrotums stimmen mit denjenigen der äußeren Haut überein. Besonders häufig kommen Elephantiasis, Ekzema marginatum und Karzinom (bei Schornsteinfegern und Paraffinarbeitern) vor.

Literatur zur pathologischen Anatomie des Penis.

Buday, *Penisgeschwülste, A. f. klin. Chir. 49. Bd. 1894.*
Colmers, *Sarkome u. Endotheliome d. Penis, Beitr. v. Ziegler 34. Bd. 1903.*
Englisch, *Penis, Eulenburgs Realenzyklop. XVIII 1898; Peniscarcinom., Wien. klin. Woch. 1903; Präputialsteine, Wien. med. Presse 1903; Plastische Verhärtung d. Schwellkörper, Wien. med. Woch. 1901.*
Fick, *Präputiale Schleimhautgänge, Dermat. Zeitschr. 9. Bd. 1902.*
Fischer, *Melanosarkom des Penis, Dtsch. Zeitschr. f. Chir. XXV 1887; Hemmungsbildung d. Penis, Wien. klin. Woch. 1898.*
Glück, *Favus am Penis, A. f. Derm. 47. Bd. 1899.*
Goldmann, *Hypospadie, Beitr. v. Bruns XII 1894 (Lit.).*
Kaufmann, *Verletzungen u. Krankh. d. Harnröhre u. d. Penis, D. Chir. Lief. 50, 1889.*
Kraske, *Tuberkulose des Penis, Beitr. v. Ziegler X 1891.*
Küttner, *Verdopplung d. Penis, Beitr. v. Bruns XV 1896; Das Peniskarzinom, Beitr. v. Bruns XXVI 1900 (Lit.).*
Lange, *Verdopplung d. Penis, Beitr. v. Ziegler XXIV 1898.*
Lanz, *Gonorrhoische Infektion präputialer Gänge, A. f. Derm. 55. Bd. 1901.*
Ledermann, *Nichtchir. Erkrank. d. Hodens usw., Deutsche Klinik X, 1 1905.*
Majochi, *Smegmogene Konkretionen, A. f. Derm. 59. Bd. 1902.*
Müller u. Schuber, *Balanitis, A. f. Dermat. 77. Bd. 1905.*
Neugebauer, *35 Fälle v. Verdopplung d. äuß. Genitalien, Klin. f. Geb. VII 1898.*
Niehus, *Beitr. z. Pathologie d. Cavernitis chronica (Epitheliom), V. A. 118. Bd. 1889.*
Oberndorfer, *Path. d. männl. Geschlechtsorgane, Erg. d. a. Path. IX, 1 1904.*
Roth, *Der angeborene Defekt des Präputiums, Korrespbl. f. Schweizer Ärzte 1884.*
Sachs, *Plastische Induration d. Corp. cav. penis, Wien. klin. Woch. 1901 (Lit.).*
Ssalistscheff, *Tuberkulose des männlichen Gliedes, Beitr. v. Ziegler XV 1894.*
Steckmetz, *Mißbildungen des Penis, Beitr. v. Bruns XVII 1896.*
Stieda, *Accessor. Gänge am Penis, Arch. f. klin. Chir. 77. Bd. 1905.*
Tandler, *Tysonsche Drüsen, Wien. klin. Woch. 1898.*
Taruffi, *Sui canali anomali del pene, Bull. delle Sc. Med. di Bologna II 1891.*
Touton, *Über Folliculitis praeputialis, Arch. f. Derm. 1889; Gonorrh. Erkrankungen der Talgdrüsen am Penis, Berl. klin. Wochenschr. 1892.*
Wallart, *Lupus d. Scrotums u. Penis, A. f. Dermat. 66. Bd. 1903.*
Wechselmann, *Dermoidcysten u. paraurethrale Gänge d. Genitoperinealraphe, Arch. f. Dermat. 68. Bd. 1904.*
Zahn, *Über Präputialsteine. Virch. Arch. 62. Bd. 1875.*
Zeller, *Zur Kasuistik d. Präputialsteine, Langenbecks Arch. 41. Bd. 1890.*

II. Pathologische Anatomie des weiblichen Geschlechtsapparates.

1. Pathologische Anatomie des Ovariums und des Parovariums.

§ 283. Das **Ovarium** bildet nach Eintritt der Geschlechtsreife ein ovales, abgeplattetes Organ von 3—5 cm Länge und wechselnder Dicke (Fig. 724 *b*, *c*), welches innerhalb des kleinen Beckens in einer von dem hinteren Blatte des Ligamentum latum gebildeten Falte des Peritoneums gelegen ist. Der größte Teil seiner sich vollständig über das Ligamentum latum erhebenden Oberfläche ist frei in die Bauchhöhle eingeschoben und das Bauchfell schneidet nahe an der Anheftungsstelle des Ovariums mit einem scharf begrenzten Rande ab.

Mangel beider Ovarien scheint nur gleichzeitig mit anderen hochgradigen Mißbildungen im Gebiete des Geschlechtsapparates vorzukommen. Ebenso ist auch **Mangel eines Ovariums** meistens mit Mißbildung der gleichseitigen Tube und des Uterus (Uterus bicornis, U.

Fig. 724. Querausschnitte von Eierstöcken aus verschiedenen Lebensaltern (Häm. Eosin). *a*, *b*, *c* Normale Eierstöcke von Mädchen von 5 (*a*), 23 (*b*), 29 (*c*) Jahren. *d* Abnorm großer Eierstock mit zahlreichen Graafschen Follikeln von einem Mädchen von 21 Jahren. *e* Mangelhaft entwickelter Eierstock von einem Mädchen von 27 Jahren. *f*, *g* Senile Atrophie bei Frauen von 80 und 83 Jahren. Nat. Größe.

unicornis, Mangel der Tube) verbunden, doch sind auch Fälle beobachtet, in denen Uterus und Tuben normal ausgebildet waren. In einzelnen Fällen läßt sich der Defekt auf Abschnürungen durch Achsendrehung oder durch Adhäsionsstränge zurückführen.

Hypoplasie der Ovarien ist nicht selten und kann sowohl die erste Entwicklung in der Fötalzeit, als auch die postembryonale Ausbildung betreffen. Die Größe und die Gestalt der Ovarien ist schon in den Grenzen des Physiologischen sehr verschieden; namentlich wechselnd ist das Verhältnis der Länge zu den Dickendimensionen, doch ist auch die Masse des Organs erheblicher Schwankung unterworfen. Von einer Hypoplasie der Ovarien kann man sprechen, wenn sie in den Jahren der Geschlechtsreife noch die Größe kindlicher Ovarien besitzen und eine Reifung der Follikel ausbleibt (Fig. 724 *e*) oder wenigstens erst sehr spät eintritt. Gleichzeitig kann auch noch eine spärliche Entwicklung von Primärfollikeln und Eiern vorhanden sein. Der übrige Teil des Geschlechtsapparates ist dabei bald wohl entwickelt, bald ebenfalls verkümmert. Eine Abhängigkeit der Entwicklung der Geschlechtsgänge von der Ausbildung der Keimdrüsen scheint nicht zu bestehen.

Als **hypertrophisch** sind **Ovarien** zu bezeichnen, welche über die als Maximum angenommene Größe hinausgehen (6—9 cm Länge) und dabei gleichzeitig zahlreiche Graaf'sche Follikel enthalten (*d*), doch ist

zu bemerken, daß die Follikel in solchen Ovarien oft degenerative Veränderungen zeigen. In gewissem Sinne kann man auch eine prämature Reifung von Follikeln im Kindesalter, welche nicht selten vorkommt und mehrfach bei Neugeborenen beobachtet ist, der Hypertrophie zuzählen.

Überzählige Ovarien können dadurch entstehen, daß von einem Ovarium Teile mehr oder weniger vollkommen abgeschnürt werden oder von vornherein in Mehrzahl angelegt werden. Nicht selten findet man an den Ovarien kleine knopfförmige Prominenzen, welche zuweilen durch tiefe, mit Zylinderepithel ausgekleidete Furchen vom übrigen Ovarialstroma abgegrenzt sind.

Verlagerung eines Eierstocks kann zunächst dadurch zustande kommen, daß er in den Processus vaginalis peritonei gelangt. Sodann kann im späteren Leben das Ovarium in den Bruchsack einer Inguinalhernie gezogen werden, und es kann auch durch den Cruralkanal, durch die Incisura ischiadica, durch die Gefäßlücke der Membrana obturatoria nach außen treten. Es kann ferner die hintere Vaginalwand vorstülpen und so in die Vagina oder sogar vor die Vulva (Ovariocele vaginalis) treten, doch sind alle diese Vorkommnisse selten. Senkungen und Verschiebungen nach der Mittellinie werden teils durch Vergrößerungen der Eierstöcke, teils durch Verlagerung des Uterus, teils endlich durch peritonitische Verwachsungsmembranen verursacht.

Der **Eierstock** ist an seiner freien Oberfläche mit einer einfachen Lage von Zylinderepithelien bedeckt, unter welcher die Albuginea, eine dichte fibröse Gewebsschicht, liegt. An diese schließt sich die um ein Vielfaches breitere Zone der Eifollikel, die Rindensubstanz oder die Parenchymschicht an, welche nur an der Stelle des Hilus unterbrochen wird, wo aus dem Ligamentum latum die Blut- und Lymphgefäße, sowie die Nerven in das Organ eintreten. Das Stroma dieser zellreichen Zone beherbergt die Follikel, deren Durchmesser von 0,042—15,0 mm schwankt. Die kleineren Follikel von 0,042—0,15 mm Durchmesser, welche namentlich in den äußeren Teilen der Parenchymschicht liegen, werden als Primärfollikel bezeichnet und bestehen aus einem einfachen Lager niedriger oder zylindrischer Epithelien und einem Ei, welches das Zentrum einnimmt und die vom Epithel gebildete Höhle vollkommen ausfüllt. Etwas größere Follikel besitzen in der Umgebung des Eies eine mehrfache Lage cubischer Zellen. Noch größere von 0,5—5,0 mm Durchmesser haben eine mehrfache Lage cubischer Epithelzellen (Membrana granulosa) als Wandbesatz und enthalten eine mit Flüssigkeit (Liquor folliculi) gefüllte zentrale Höhle. Das Ei liegt exzentrisch, umgeben von einem Zellhaufen, welcher in größeren Follikeln hügelartig in das Lumen vorspringt (Cumulus s. Discus proligerus) und in der Umgebung des Eies eine einfache Lage zylindrischer Zellen (corona radiata) bildet, welche dem Ei fest anhaften. Das Ei selbst hat an Größe erheblich zugenommen und ist von einer membranösen radiär gestreiften Hülle (Zona pellucida) umschlossen. Manche Follikel können auch mehrere Eier enthalten. Das Ei selbst ist eine große Zelle mit dotterhaltigem Protoplasma und einem Kerne (Keimbläschen) mit dem Keimfleck. Nach Schottländer kommen auch mehrkernige Eier vor.

Die mit zentralen Höhlen versehenen Follikel werden als Graafsche Follikel bezeichnet. Sie sind gegen das Stroma durch eine bindegewebige Umhüllung (Theca folliculi) abgegrenzt, welche sich aus einer äußeren dicht-fibrillären (Tunica fibrosa) und einer inneren zell- und gefäßreichen (Tunica propria) Schicht zusammensetzt.

Die größeren Graafschen Follikel liegen in der tiefen Schicht der Parenchymschicht, drängen sich aber bei ihrer Vergrößerung mehr und mehr nach der Oberfläche und schieben die anderen Follikel zur Seite. Schließlich prominieren sie über die Oberfläche und sind dann nur von einer zarten Bindegewebshülle bedeckt, deren

am stärksten prominierender Abschnitt stark verdünnt und gefäßlos ist (Macula pellucida folliculi).

Die Zahl der in einem Ovarium liegenden größeren Follikel ist nur gering. Follikel von der oben als Maximum angegebenen Größe enthält ein Ovarium normalerweise nur einen oder zwei.

Der zentrale, dem Hilus benachbarte Theil des Ovariums, die Hilusschicht oder die Marksubstanz, ist äußerst reich an Gefäßen, so daß das bindegewebige Stroma gegen dieselben stark zurücktritt. Die Arterien sind korkzieherartig gewunden, die Venen weit. Im Stroma liegen glatte Muskelzellen, welche vom Ligamentum ovarii stammen.

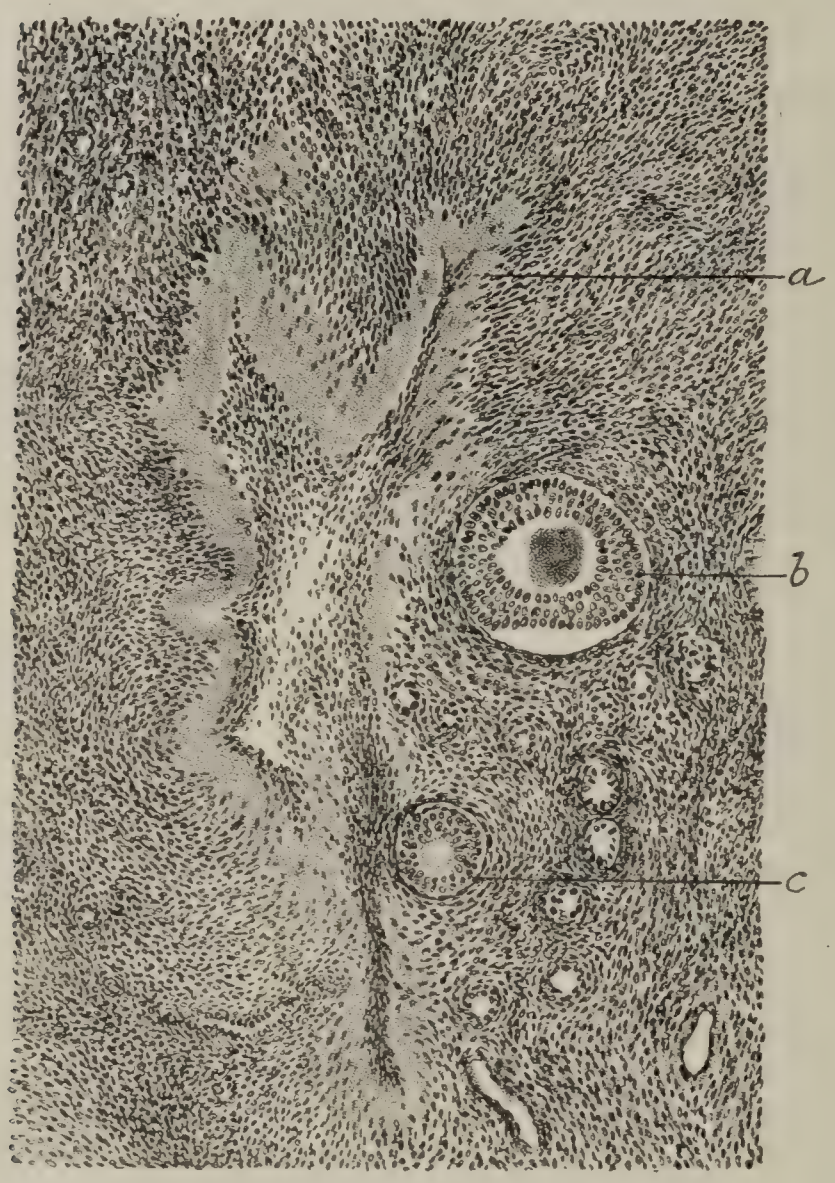

Fig. 725. Rückbildung von Eiern und Eifollikeln bei einem Mädchen von 21 Jahren (Form. Häm. Eosin). *a* In Rückbildung befindlicher Graafscher Follikel gefüllt mit kernreichem, zartem Bindegewebe und umsäumt mit hyalinem, aus der Theca folliculi hervorgegangenem Gewebe. *b* Follikel mit schollig degeneriertem Ei. *c* Primärfollikel mit blassem Ei. Vergr. 100.

Die Bildung der spezifischen Bestandteile des Eierstocks wird im dritten Monat des Fötallebens dadurch eingeleitet, daß das Keimepithel der Eierstocksanlage wuchert und Blindschläuche in das naheliegende Bindegewebslager der zukünftigen Rindenschicht eintreibt (Pflügersche Schläuche). Indem diese sich ramifizieren und untereinander in Verbindung treten, bildet sich ein Netzwerk, dessen Zellstränge durch das wuchernde Bindegewebsstroma in Zellhaufen (Primitivfollikel) abgeschnürt werden, welche eine zentrale, größere Zelle (Ureier) enthalten. Die Einwucherung des Epithels setzt sich noch etwas über die Geburt hinaus fort. Einsenkungen und Abschnürungen des Epithels, die man in höheren Jahren nicht selten beobachtet und die Paladino im Sinne einer Regeneration des Eierstocksparenchyms gedeutet hat, sind Veränderungen, die mit Vernarbungsvorgängen nach Follikelberstung, z. T. auch mit Entzündungen zusammenhängen und nicht zur Bildung eihaltiger Follikel führen.

Das Ovarium der Neugeborenen bildet ein verhältnismäßig langes, plattes Organ mit glatter, aber häufig mit Einkerbungen versehener Oberfläche, welches mit den Jahren an Größe zunimmt und erst nach Eintritt der Geschlechtsreife seine größte Ausbildung erhält. Einzelne kleine, Flüssigkeit enthaltende Bläschen kommen schon im Eierstock des Neugeborenen vor. Völlig reife Follikel bilden sich erst zur Zeit der Geschlechtsreife.

Die Zahl der Eifollikel ist nach Vollendung der Follikelbildung in der Zeit nach der Geburt am größten und nimmt von dieser Zeit an wieder ab. Die größte Zahl der Eier (man hat schätzungsweise 36000 Eianlagen berechnet) geht innerhalb der Ovarien wieder zugrunde (Fig. 725*b*) und zwar entweder schon innerhalb der Primärfollikel (Fig. 725*b*) oder erst innerhalb der Liquor haltigen Follikel. Die ersten Degenerationserscheinungen zeigen sich oft im Ei, doch sprechen manche Befunde (v. Kahlden) dafür, daß auch Veränderungen der Theca und der Granulosazellen den

Prozeß einleiten können. Der Untergang der GRAAFschen Follikel erfolgt unter Verlust des Epithels durch Einwachsen von zartem, zellreichem, von der Theca folliculi gebildetem Bindegewebe (Fig. 725*a*) in den Follikelraum. Die Theca selbst kann dabei z. T. ein hyalines Aussehen gewinnen. Die Eier, die sich in degenerierenden Follikeln oft lange erhalten (v. KAHLDEN) und selbst in epithellosen Follikeln noch gefunden werden können, zeigen Verlust des Keimbläschens, Schrumpfung und klumpiges, hyalines oder gekörntes Aussehen und weiterhin Zerbröcklung, Zerfall und Auflösung des Dotters, während zugleich Granulosazellen und Leukocyten in die Dottermasse eindringen. Das zellige Gewebe der wuchernden Theca follicula wandelt sich später in Bindegewebe um, welches demjenigen des übrigen Ovarialstroma gleich ist.

Ein Teil der Follikel, welcher die Reife erreicht und dabei zu großen Bläschen heranwächst, entleert seinen Inhalt in die Bauchhöhle, und das ausgestoßene Ei wird unter normalen Verhältnissen von der Tube aufgenommen. Die Entleerung erfolgt hauptsächlich zur Zeit der Menstruation, seltener außerhalb derselben, und wird durch eine Vermehrung des Follikelinhalts herbeigeführt, zufolge deren die Albuginea und die Theca folliculi an dem über die Eierstocksoberfläche sich erhebenden Theil des Follikels sich verdünnen und schließlich einreißen. Erfolgt bei Berstung des Follikels keine Blutung, so füllt sich die Höhle desselben mit einer gelatinös aussehenden Masse; ist, wie das gewöhnlich geschieht, eine Blutung aufgetreten, so wird das Lumen wesentlich durch geronnenes Blut eingenommen, welches späterhin eine braune Färbung erhält.

Schon vor dem Bersten des Follikels stellt sich in der inneren Schicht der Theca folliculi eine Wucherung ein, welche nach der Berstung noch zunimmt und in der Umgebung der blutigen oder gelatinösen Füllmasse eine in Falten gelegte, ziemlich dicke, aus einem großzelligen Gewebe (Luteingewebe) und jungen Blutgefäßen bestehende Umhüllung bildet. Da das Gewebe gelb gefärbt ist und vermöge seiner erheblichen Dicke stark hervortritt, so hat es den Namen Corpus luteum erhalten.

Der Durchmesser eines Corpus luteum beträgt zur Zeit seiner höchsten Ausbildung in der zweiten bis dritten Woche nach der Berstung etwa 8—15 mm. Seine Größe hängt wesentlich von der Größe des im Zentrum liegenden Blutcoagulums ab. Beim Untergang des Eies erfolgt schon in wenigen Monaten eine Rückbildung desselben, bei welcher das wuchernde Keimgewebe der Theca folliculi zu einem vom übrigen Ovarialstroma nicht mehr verschiedenen Gewebe sich umwandelt, während der Kern (Fig. 727*c*) zu einer homogenen, glänzenden, zellarmen Bindegewebsmasse (Corpus fibrosum) wird, die nach einiger Zeit ebenfalls verschwindet, nur im höheren Alter sich dauernd erhält.

Bei Eintritt einer Schwangerschaft bleibt die Rückbildung des Corpus luteum lange aus (corpus luteum verum), beginnt erst in der Mitte der Schwangerschaft und wird einige Monate nach Ablauf derselben beendet.

Nach L. FRAENKEL stellt das Corpus luteum eine Drüse mit innerer Sekretion dar, auf deren Funktion die zyklisch-vierwöchentliche zur Menstruation führende Hyperämie des Uterus zurückzuführen ist. Desgleichen soll die sekretorische Tätigkeit des Corpus luteum die Insertion und Weiterentwicklung des Eies ermöglichen, und sich deshalb bei eingetretener Schwangerschaft ein Corpus luteum verum entwickeln. Kastration oder Zerstörung des Corpus luteum soll trotz voraufgegangener Befruchtung im Tierexperiment Schwangerschaft verhindern. (Über den Zusammenhang zwischen Chorionepitheliomen und Veränderungen des Corpus luteum vgl. § 303).

Durch die Vernarbung der geplatzten Follikel erhält die Oberfläche der Ovarien mehr und mehr eine unregelmäßige Gestaltung und zeigt Furchen und narbige Einziehungen mit Epitheleinsenkungen.

Nach Cessation der Menstruation tritt eine erhebliche Verkleinerung des Eierstocks ein, welche im Greisenalter einen sehr hohen Grad (Fig. 724 *f*, *g*) erreichen kann. Das Keimepithel an der Oberfläche bleibt erhalten; die Follikel gehen dagegen zugrunde. Cysten, die man nicht selten in senilen Ovarien findet, sind aus Epitheleinsenkungen entstanden. Fibröse Körper fehlen in Ovarien von Greisinnen wohl nie und sind oft in großer Zahl vorhanden. Die Gefäße des Hilusstroma zeigen z. T. stets bedeutende Verdickungen der Intima, sowie hyaline Entartungen der ganzen Wand, zuweilen auch Verkalkungen. Veränderungen, die sich in geringerer Ausdehnung auch schon bei jüngeren Individuen sehr oft finden.

Literatur.

Baumgarten, *Zwei Fälle von Abschnürung der Ovarien, Virch. Arch. 97. Bd. 1884.*
Benckiser, *Entstehung des Corpus luteum, Arch. f. Gyn. XXXIII 1884.*
van Beneden, *Rech. sur la maturation de l'oeuf etc., 1884.*
Böshagen, *Rückbildungsprodukte d. Eierstocksfollikel, Z. f. Gyn. 53. Bd. 1904.*
Chiari, *Ovarialverdopplung, Verh. d. d. path. Gesellsch. VII 1904 (Lit.).*
Clark, *Das Corpus luteum, Arch. f. Anat. 1899.*
Cohn, *Histogenese des Corpus luteum, Arch. f. mikr. An. 62. Bd. 1903.*
Falk, *Überzählige Eierstöcke u. Eileiter, Berl. klin. Wochenschr. 1891.*
Fraenkel, L., *Funktion d. Corpus luteum, Arch. f. Gyn. 68. Bd. 1903.*
Gebhard, *Patholog. Anatomie der weiblichen Sexualorgane, Leipzig 1899.*
Hölzl, *Die Metamorphosen d. Graafschen Follikels, Virch. Arch. 134. Bd. 1893 (Lit.).*
Jankowski, *Entsteh. d. Corp. luteum, Arch. f. mikr. An. 64. Bd. 1904.*
Martin, *Die Krankheiten der Eierstöcke, Berlin 1899.*
Nagel, *Die weiblichen Geschlechtsorgane, Jena 1896.*
Paladino, *Ulteriori ricerche sulla distruzione e rinnovamento continuo del parenchima ovaricon ei mammiferi, Napoli 1887, Anat. Anz. II 1887 u. A. it. de biol. IX 1888; Essenee du corps jaune, A. ital. de biol. XXXIV 1900.*
Patenko, *Bildung der Corpora fibrosa, Virch. Arch. 84. Bd. 1881.*
Ribbert, *Kompensat. Hypertrophie d. Geschlechtsdrüsen, Virch. Arch. 120. Bd. 1890.*
Ruge, *Vorgünge am Eifollikel der Wirbeltiere, Morph. Jahrb. XV 1889.*
Schantz, *Vier Fälle von akzessorischen Ovarien, I.-D. Kiel 1890.*
Schottländer, *Mehreiige Follikel u. mehrkernige Eizellen, Monatsschr. f. Geb. u. Gyn. 21. Bd. 1905.*
Slavjanski, *Zur norm. u. path. Anat. des Graafschen Blüschens, Virch. Arch. 51. Bd. 1871; Rech. sur la régression des follicules de Graaf, Arch. de phys. I 1874.*
Steinhaus, *Menstruation u. Ovulation, Leipzig 1890.*
Virchow, *Über die Chlorose usw., Berlin 1872.*

§ 284. **Pathologische Veränderungen der Ovarien** stellen sich am häufigsten in der Zeit der funktionellen Tätigkeit ein und hängen z. T. mit der Reifung und Ausstoßung der Eier sowie mit der Rückbildung und dem Untergang der Follikel und der Eier zusammen.

Bilden sich in einem Eierstock gleichzeitig zahlreiche Flüssigkeit haltige Follikel aus, eine Erscheinung, die namentlich in dem ersten Jahrzehnt der Geschlechtsreife sich einstellt, so wird der Eierstock ungewöhnlich groß und läßt sowohl an der Oberfläche als im Durchschnitt (Fig. 724 *d*) zahlreiche 2—20 mm im Durchmesser haltende, oft sich gegenseitig abplattende Follikel mit klarem, vereinzelt auch blutig gefärbtem Inhalt erkennen. Man pflegt (Hegar) einen solchen Zustand gewöhnlich als **kleincystische Degeneration der Ovarien** zu bezeichnen, und man kann zur Begründung dieser Bezeichnung geltend machen, daß diese Follikel nicht zur völligen Reife gelangen und ihr Ei nicht ausstoßen, daß vielmehr in denselben sich vacuoläre und fettige Degeneration, Desquamation und Zerfall der Granulosazellen, Degeneration und Auflösung des Eies sich einstellen (v. Kahlden), so daß die Follikel untergehen und durch Bindegewebe ersetzt werden. Es läßt sich ferner nachweisen (v. Kahlden), daß gleichzeitig auch eine starke Reduktion der Primärfollikel stattfindet. Gleichwohl ist in dieser Erscheinung nicht lediglich ein degenerativer Vorgang zu sehen; das Auftreten der Erscheinung in der Zeit der ersten Jahre der Geschlechtsreife, der hyperämische Zustand solcher Eierstöcke, insbesondere im Gebiet der Theca folliculi, spricht vielmehr dafür, daß es sich um eine Steigerung physiologischer Vorgänge, um eine **überstürzte Follikelreifung** handelt, die darin ihren Ausdruck findet, daß ein großer Teil der physiologisch untergehenden Follikel vor ihrem Untergang noch Liquor in erheblicher Menge produziert. Die Ursache der Erscheinung kann z. T. in Erkrankung des betreffenden Individuums gelegen sein, doch bedarf es zu

dieser Steigerung der Funktion sicherlich nicht immer äußerer Ursachen, und es fehlt jedenfalls in den meisten Fällen jeglicher Anhaltspunkt, um in dieser Erscheinung den Ausdruck einer Entzündung zu sehen.

Hyperämie des Eierstocks ist eine häufige Erscheinung und kann bei dem großen Gefäßreichtum des Hilus und der Follikelwände eine erhebliche Schwellung herbeiführen, namentlich die durch Kongestion bewirkte Form.

Blutungen haben ihren Sitz am häufigsten in den Follikeln (Haemorrhagia follicularis), doch sind auch Blutungen in gelben Körpern (H. corporis lutei) und in das Stroma (H. parenchymatosa) nicht selten, und das Platzen der Follikel ist meist mit einer Blutung verbunden und diese kann so reichlich werden, daß Blut in die Bauchhöhle fließt und sich im Beckengrunde oder auch zwischen etwa vorhandenen Verwachsungsmembranen (Haematocele retrouterina) ansammelt.

Die Blutungen schließen sich meist an kongestive Hyperämien an, wie sie z. B. zur Zeit der Menses, während des Coitus, bei Entzündung der Beckenorgane und des Bauchfells oder des Eierstocks selbst auftreten. Sie treten ferner auch bei ererbter und erworbener Hämophilie (Skorbut, pernicöser Anämie usw.) und im Verlaufe von Infektionskrankheiten auf.

Blutungen in die Follikel können unter roter Färbung des Inhaltes auch zu erheblicher Vergrößerung derselben, zu Follikelhämatomen von Walnuß- und Hühnereigröße führen. Größere bluthaltige Follikel dürften schon vor der Blutung cystisch erweitert gewesen sein.

Hämatome gelber Körper können ebenfalls eine erhebliche Größe erreichen. Sie sind durch die Umgrenzung des Hämatoms mit Luteingewebe charakterisiert. Die Innenfläche ist bald epithellos, bald epithelhaltig.

Blutungen ins Ovarialstroma können den Untergang zahlreicher Follikel zur Folge haben.

Das in die Höhle und das Gewebe des Eierstocks ergossene Blut geht dieselben Veränderungen ein wie in anderen Organen und führt danach auch zu transitorischen Pigmentierungen der betreffenden Stellen mit Hämosiderin.

Bei **Leukämie** füllen sich die Gefäße der Ovarien mit Lymphocyten oder Myelocyten, und es kann zu Austritt derselben ins Ovarialparenchym und zur Bildung mehr oder weniger umfangreicher zelliger Herde kommen.

Die Entzündung der Ovarien, die **Oophoritis**, verdankt ihre Entstehung meistens einer Fortleitung von Entzündungsprozessen des Uterus und der Tube (Gonokokken, Eiterkokken) oder des Darms und des Peritoneums (Kolibazillen), gelegentlich auch anderer benachbarter Gewebe auf die Ovarien. Als hämatogene Erkrankungen kommen bei akuten Exanthemen, Typhus, Septikämie, Influenza, Cholera, sowie nach Phosphor- und Arsenikvergiftung teils Degenerationsprozesse, namentlich körnige Trübung und fettige Entartung des Follikelepithels und der Eier, teils entzündliche Schwellungen vor, zufolge deren der Follikelinhalt sich trüben und die Zellen zugrunde gehen können. Hämatogene Eiterungen sind sehr selten.

Bei akuten heftigen Entzündungen, wie sie namentlich bei gonorrhoischer, pyämischer und septischer Infektion (Eiterkokken, Kolibazillen) des Uterus und des Peritoneums vorkommen, kann der Eierstock in hohem Grade anschwellen und zugleich eine weiche, teigige Konsistenz

erhalten. Das Gewebe ist dabei mehr oder minder gerötet, stark durchfeuchtet (Oophoritis interstitialis serosa und serofibrinosa), nicht selten von hämorrhagischen Herden (O. haemorrhagica) durchsetzt. Die Follikel enthalten oft trübe, eitrige Flüssigkeit (Oophor. universalis). Stellt sich Vereiterung (Ooph. purulenta) ein, so erscheinen da und dort verwaschene gelbe Flecken und Streifen, innerhalb welcher das Gewebe sich verflüssigt, so daß Abszesse mit zerfetzten Wandungen entstehen. Unter Umständen verfällt der ganze Eierstock der Nekrose und Vereiterung (Ooph. necrotica). Die Oberfläche des Eierstocks ist bei schweren Entzündungen frühzeitig mit Eiter bedeckt (Perioophoritis), namentlich wenn eitrige Peritonitis besteht, in anderen Fällen findet sich ein Fibrinbelag, unter dem alsdann sehr bald (Gonorrhoe) Proliferationsvorgänge auftreten, die zur Verwachsung mit der Nachbarschaft führen (Perioophoritis adhaesiva).

Sammelt sich Eiter vornehmlich in Follikeln an, so entstehen Follikulärabszesse oder Follikulärempyeme, in denen das Epithel und das Ei zugrunde gehen. Infektion von gelben Körpern kann zur Bildung von Corpus luteum-Abszessen oder Empyemen führen. Die relative Häufigkeit derselben spricht dafür, daß die nach Austritt des Eies vorhandenen Verhältnisse im geplatzten Follikel den Eintritt einer Infektion begünstigen. Ist seine Wand noch erhalten, so läßt sich die gefaltete und gewulstete Luteinschicht deutlich erkennen. Sowohl die letztgenannten Abszeßformen als auch solche, die durch Vereiterung des Ovarialgewebes entstanden und danach von einer Granulationsmembran umgeben worden sind, können Eitersäcke von erheblicher Größe (Apfel-, Faust- bis Kindskopfgröße) bilden. Zuweilen bilden sich auch mehrere voneinander abgegrenzte Abszeßhöhlen.

Mit der Umgebung sind die abszeßhaltigen Ovarien stets mehr oder weniger verwachsen, so namentlich mit der Tube. Besteht zugleich ein Tubenabszeß, der mit dem Ovarialabszeß durch Einschmelzung der Scheidewand in Verbindung tritt, so entstehen Tuboovarialabszesse.

Eine **chronische Oophoritis**, welche durch eine lange Zeit anhaltende entzündliche Infiltration des ovarialen Bindegewebes charakterisiert ist, kommt jedenfalls nur sehr selten vor. Es entstehen dagegen öfters nach akuten puerperalen und nicht puerperalen Entzündungen bleibende Veränderungen, und sie sind es wesentlich, welche man der chronischen Oophoritis zugezählt hat.

Schon die oben erwähnten Blutungen ins Ovarialgewebe führen zu mehr oder minder ausgebreiteter Follikelverödung, mit der zugleich auch eine Verhärtung des Organs verbunden ist. In noch erhöhtem Maße ist dies der Fall, wenn das Ovarium Sitz einer stärkeren entzündlichen Infiltration war. Auch diese Form der Entzündung schließt am häufigsten an das Puerperium an, allein auch andere Schädlichkeiten, namentlich Entzündungen des Uterus, der Tuben und des Beckenperitoneums (Gonokokken, Eiterkokken), unter Umständen auch Entzündungen des Rektums, des Coecums und des Processus vermiformis können vorübergehende, aber bleibende Veränderungen hinterlassende Entzündungen des Ovariums herbeiführen.

Häufig sind die Spuren voraufgegangener Entzündungen schon äußerlich wahrnehmbar; das Ovarium (Fig. 726 *d*) ist mit der Umgebung, namentlich mit den Tuben und dem Uterus durch lockere, strang- und bandförmige, oder aber durch straffe kurze Adhäsionen verbunden, nicht selten gleichzeitig aus seiner Lage gebracht, besonders häufig an den

Uterus herangezogen oder dem Grunde des DOUGLAS'schen Raumes genähert. Zuweilen ist es ganz in neugebildete Adhäsionsmembranen eingebettet und so den Blicken bei der Untersuchung ganz entzogen.

Alle diese Veränderungen sind nun freilich zunächst nur die Residuen einer **Perioophoritis**, allein es bestehen dabei häufig zugleich auch Veränderungen des Eierstocks, welche von Entzündungen herrühren, die entweder den perioophoritischen Prozessen nachfolgten oder gleichzeitig mit denselben auftraten.

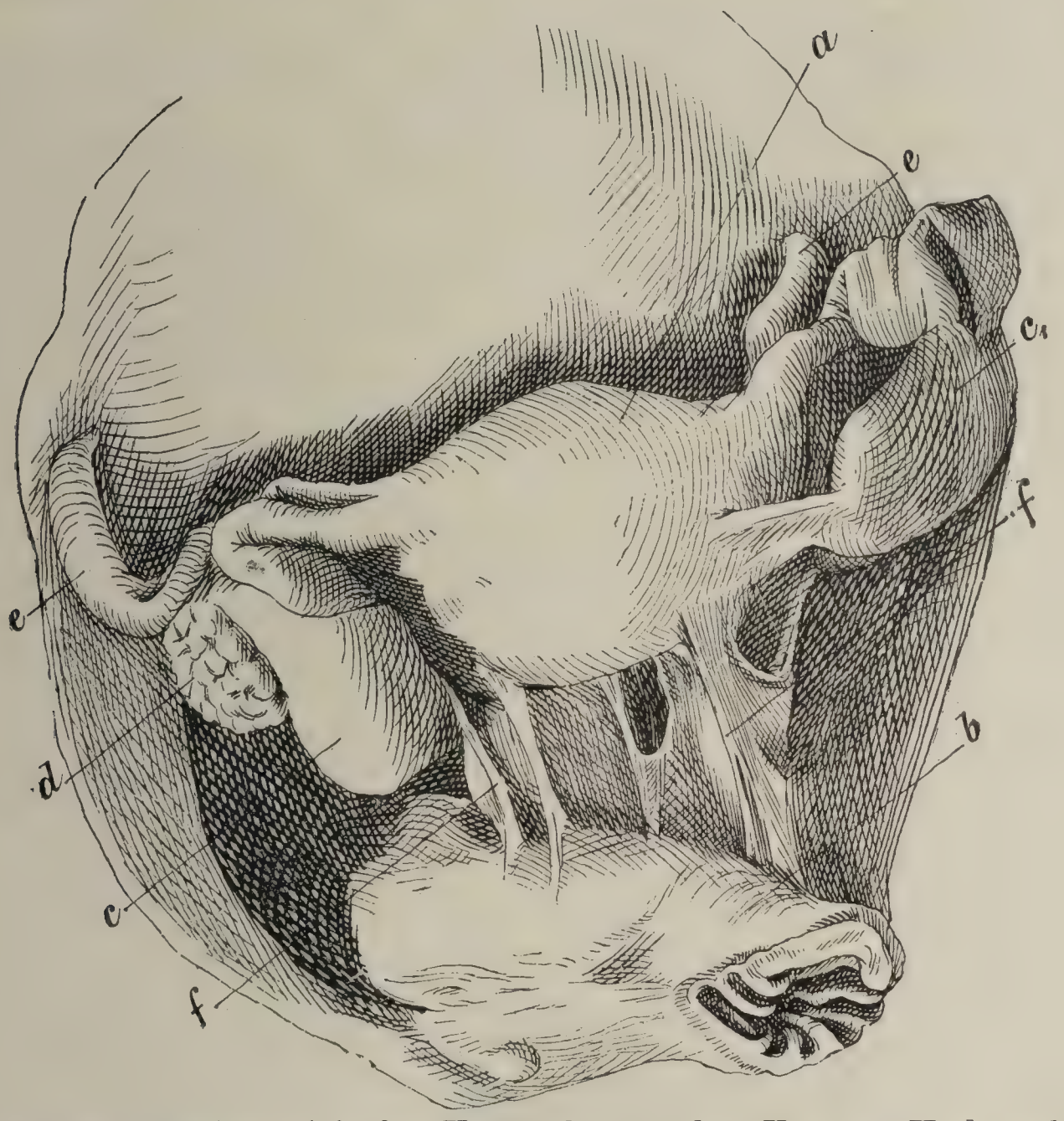

Fig. 726. Perimetritische Verwachsung des Uterus, Hydrosalpinx und Schrumpfung der Ovarien bei einer Frau von 43 Jahren. *a* Uterus. *b* Rektum. *c*, c_1 Erweiterte Tuben. *d* Ovarium. *e* Verdicktes rundes Ligament. *f* Verwachsungsmembranen zwischen Uterus und Rektum. Um $^1/_6$ verkleinert.

Der Eierstock zeigt ungewöhnlich tiefe und zahlreiche narbige Einziehungen (Fig. 726 *d*), ist meist verkleinert und in seltenen Fällen zu einem runzeligen, kirschengroßen Gebilde zusammengeschrumpft. Die Parenchymveränderungen am Ovarium sind wesentlich durch atrophische Zustände, d. h. durch einen prämaturen Untergang von Follikeln charakterisiert. Daneben können auch vergrößerte, cystisch entartete Follikel oder Adenocysten (vgl. § 285) vorhanden sein. Es ist ferner zuweilen auch eine Verdickung der Albuginea durch derbes fibröses Bindegewebe nachweislich. Im Bindegewebe der Parenchymschicht und der Hiluszone sind nur selten Veränderungen der Textur vorhanden, welche etwas für

vorausgegangene Entzündungen Charakteristisches bieten würden, doch kommen gelegentlich Fälle vor, in denen das atrophische Gewebe noch von Herden kleiner Rundzellen (Fig. 727 *d*) durchsetzt ist, welche namentlich in der Hilusschicht liegen. Gewebe, das den Charakter von Narbengewebe zeigt, kommt, von den fibrösen Körpern (*c*) abgesehen, nur selten vor, indem das Stroma des Ovariums eine große Regenerationsfähigkeit besitzt, so daß die Spuren der Entzündung wieder verwischt werden. Dagegen zeigt in geschrumpften Ovarien ein Teil der Gefäße hyaline Entartung und Verdickung der Wände (*e*), einzelne sind auch obliteriert.

Tuberkulose der Ovarien kommt am häufigsten im Anschluß an Tuberkulose der Tuben und des Bauchfells vor. Das Gewebe des Eierstocks enthält dabei entweder nur histologisch nachweisbare Tuberkel

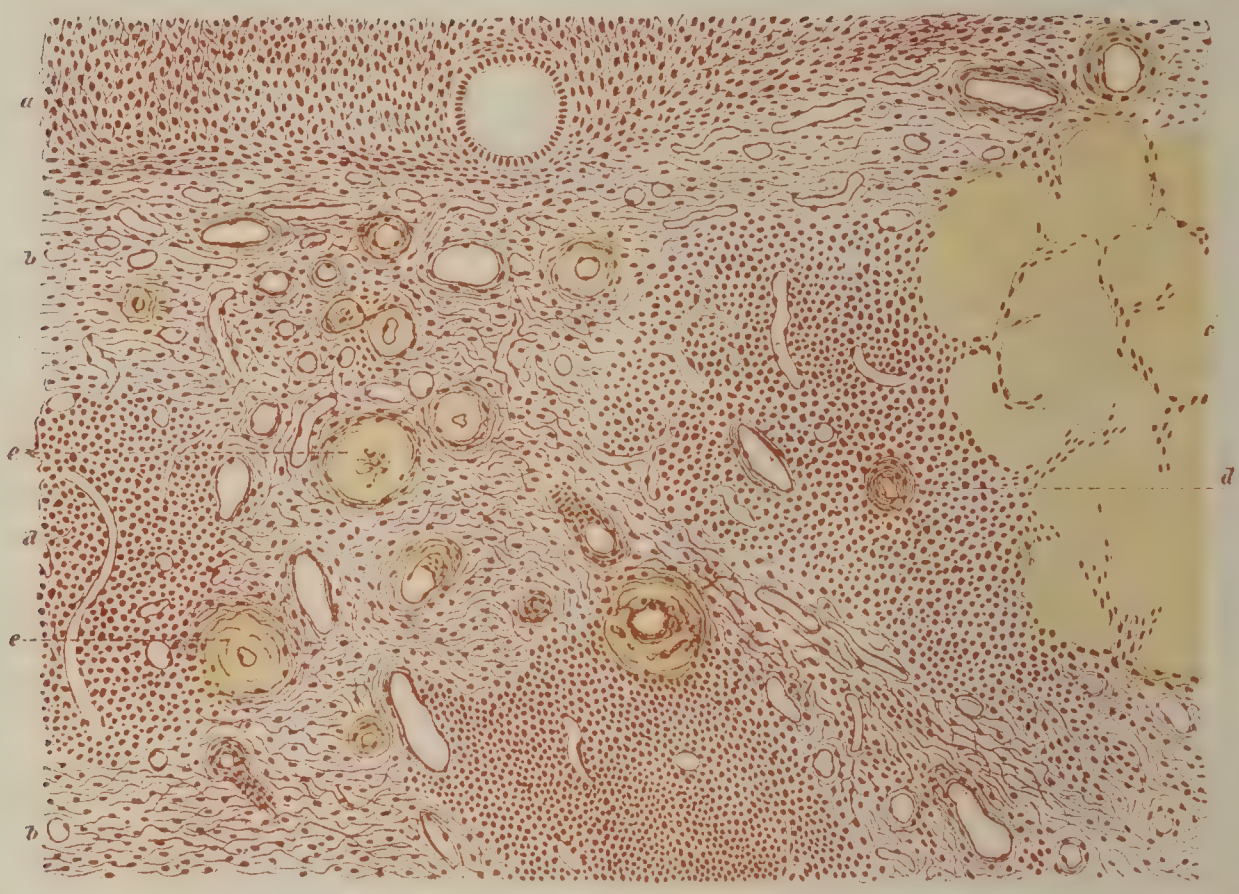

Fig. 727. Schnitt aus einem geschrumpften Ovarium (Fig. 726 *d*) mit zelligen Infiltrationsherden (M. Fl. Karm.). *a* Atrophische Rindensubstanz mit einem einzigen Follikel. *b* Hilusschicht. *c* Corpus fibrosum. *d* Zellige Herde. *e* Gefäße mit hyalin entarteten Wänden. Vergr. 40.

oder aber makroskopisch sichtbare Knötchen und größere käsige Knoten. Durch Erweichung und Verflüssigung der Käseknoten entstehen Abszesse, die Kindskopfgröße erreichen können.

Die Tuberkel können sowohl im Stroma als auch in der Wand Graaf'scher Follikel (Fig. 728 *d*) auftreten. Es kann sich ferner auch das Luteingewebe der Corpora lutea in tuberkulöses Granulationsgewebe (Fig. 729 *a*) umwandeln. Nicht selten beschränkt sich die Infektion des Eierstocks auf die Oberfläche, so daß der Eierstock mit Miliartuberkeln oder mit einer tuberkelhaltigen Bindegewebswucherung besetzt ist (Perioophoritis tuberculosa).

Bei Lepra findet sich chronische interstitielle Entzündung und Sklerosierung der Ovarien (Glück-Wodynski). Auch Aktinomykose der Ovarien ist beobachtet (Geldner).

Atrophie der Ovarien ist zunächst eine Erscheinung des Greisenalters (Fig. 724 *f*, *g*), kann aber auch durch voraufgegangene Degenerationen (im Verlaufe von Infektionskrankheiten) und Entzündungen, wahrscheinlich auch durch prämature Sklerose der Hilusgefäße bedingt sein. Die Oberfläche des verkleinerten Organs ist bald glatt, bald runzlig mit tiefen narbigen Einziehungen. Das Parenchym enthält keine oder (bei jüngeren Individuen) relativ zu wenig Follikel, kann aber auch Cystchen und Cysten einschließen.

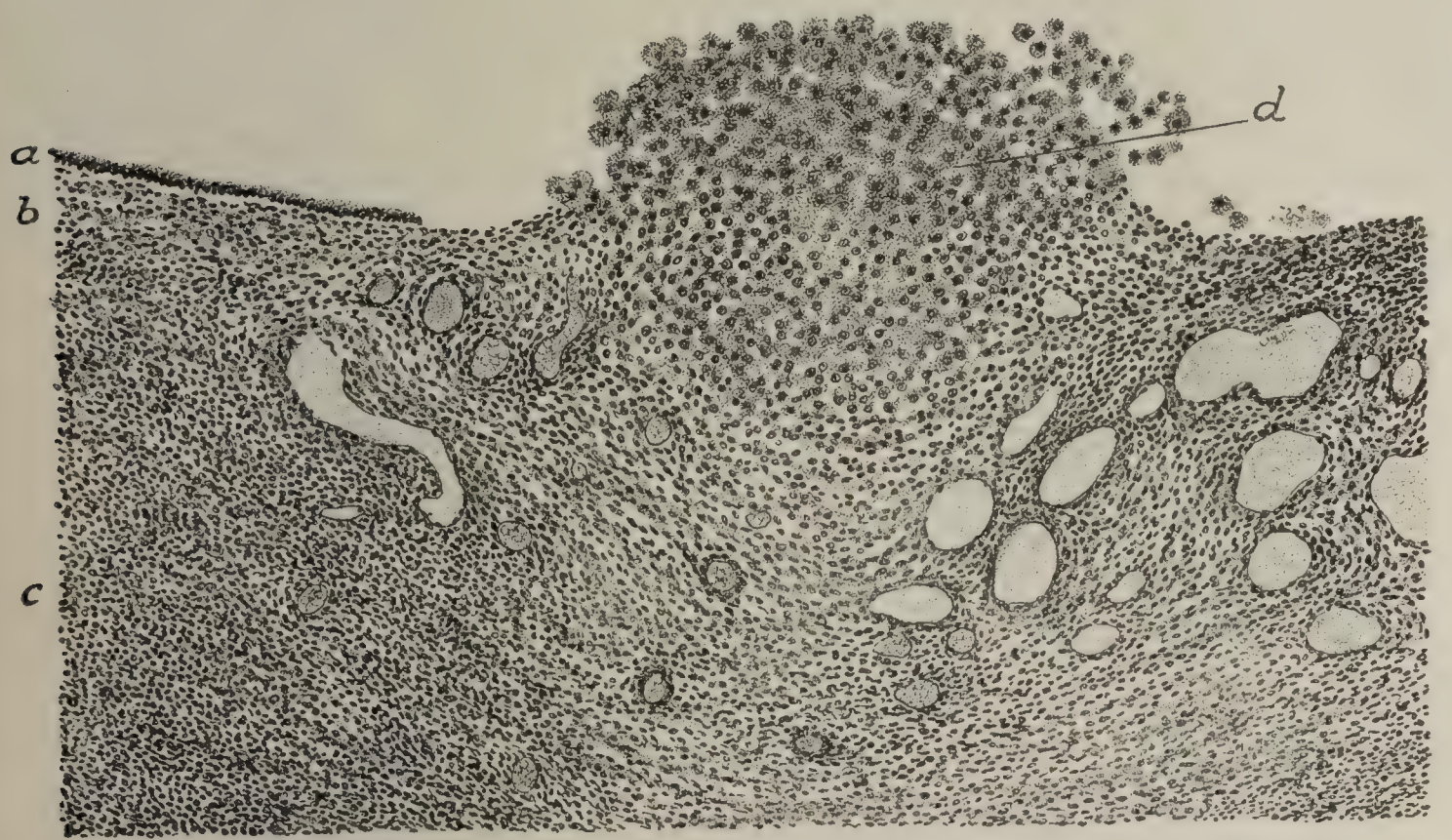

Fig. 728. Tuberkel in einem Graafschen Follikel (Form. Häm. Eosin). *a* Follikelepithel. *b* Theca folliculi. *c* Rindenschicht des Eierstocks. *d* Tuberkel. Vergr. 100.

Literatur über sog. kleincystische Degeneration, Blutungen, Entzündungen, Tuberkulose und Atrophie der Ovarien.

v. Babo, *Kleincystische Entartung d. Ovarien (Parovarialcysten), V. A. 161. Bd. 1900.*
Bulius, *Kleincyst. Degeneration d. Eierstocks, Beitr. z. Gebh. u. Gyn. Stuttgart 1890; Der Eierstock bei Fibromyoma uteri, Stuttgart 1892.*
Bulius u. Kretschmar, *Angiodystrophia ovarii, Stuttgart 1897.*
Bumm, *Die gonorrhoischen Erkrankungen, Hdb. d. Gyn. v. Veit I, Wiesb. 1897 (Lit.).*
Bürger, *Ovarialblutungen, Zeitschr. f. Geb. u. Gyn. 51. Bd. 1904.*
Cornil et Terillon, *Anat. path. de la salpingite et de l'ovarite, Arch. de phys. X 1887.*
v. Franqué, *Tuberkulose, Z. f. Gebh. 37. Bd. 1897; Seltene Eierstockspräparate, ib. 39. Bd. 1898.*
Gebhard, *Patholog. Anatomie der weiblichen Sexualorgane, Leipzig 1899.*
Geldner, *Aktinomykose d. Ovarien, Monatsschr. f. Geb. u. Gyn. 18. Bd. 1903.*
Glück u. Wodynski, *Lepra d. Ovarien, Arch. f. Dermat. 67. Bd. 1903.*
Gottschalk, *Cavernöse Metamorphose der Ovarien, Arch. f. Gyn. 32. Bd. 1888.*
v. Kahlden, *Kleincystische Degeneration der Ovarien, Beitr. v. Ziegler XXXI 1902.*
Klautsch, *Veränd. d. Genitalien bei Cholera, Münch. med. Wochenschr. 1894.*
v. Krzywicki, *29 Fälle von Urogenitaltuberkulose, Beitr. v. Ziegler III 1888.*
Löffler, *Primäre Tuberkulose der Ovarien, Wien. med. Woch. 1899.*
Martin, *Die Krankheiten der Eierstöcke, Leipzig 1899 (Lit.).*
Mordret, *Études anatomo-pathologiques et clin. sur les salpingo-ovarites, Paris 1890.*
Nagel, *Beitr. z. Anat. gesunder u. kranker Ovarien, Arch. f. Gyn. 31. Bd.*
Olshausen, *Die Krankheiten d. Ovarien, Hdb. d. Frauenkrankh. II, Stuttgart 1886.*
Pfannenstiel, *Die Ernährungsstörungen d. Eierstocks, Hdb. d. Gyn. III, Wiesb. 1898 (Lit.).*

Schottländer, *Über Eierstockstuberkulose, Jena 1897 (Lit.).*
Slavjanski, *Oophoritis, Arch. f. Gyn. III u. Arch. de gyn. XXIII 1890,*
Spaeth, *Über die Tuberkulose der weiblichen Genitalien, I.-D. Straßburg 1885.*
Stratz, *Zirkulationsstörungen u. Entzündungen der Ovarien u. Tuben, Berlin 1892.*
Winternitz, *Chronische Oophoritis, Tübingen 1893.*
Wolff, *Die Tuberkulose des Eierstocks, Arch. f. Gyn. 52. Bd. 1896 (Lit.).*

§ 285. **Einfache Cysten des Eierstocks** können zunächst durch abnorme Flüssigkeitsansammlung in einem Follikel (Hydrops follicularis) entstehen und werden danach als **Follikelcysten** bezeichnet. Sie sind meist etwa haselnuß- bis hühnereigroß (Fig. 730 *d*), können aber Kindskopf- bis Mannskopfgröße erreichen. Der Inhalt der Cysten ist meist wasserklar, selten leicht gelblich gefärbt, nicht fadenziehend, ohne Gehalt an Pseudomucin (Pfannenstiel), die Wand meist zart durch-

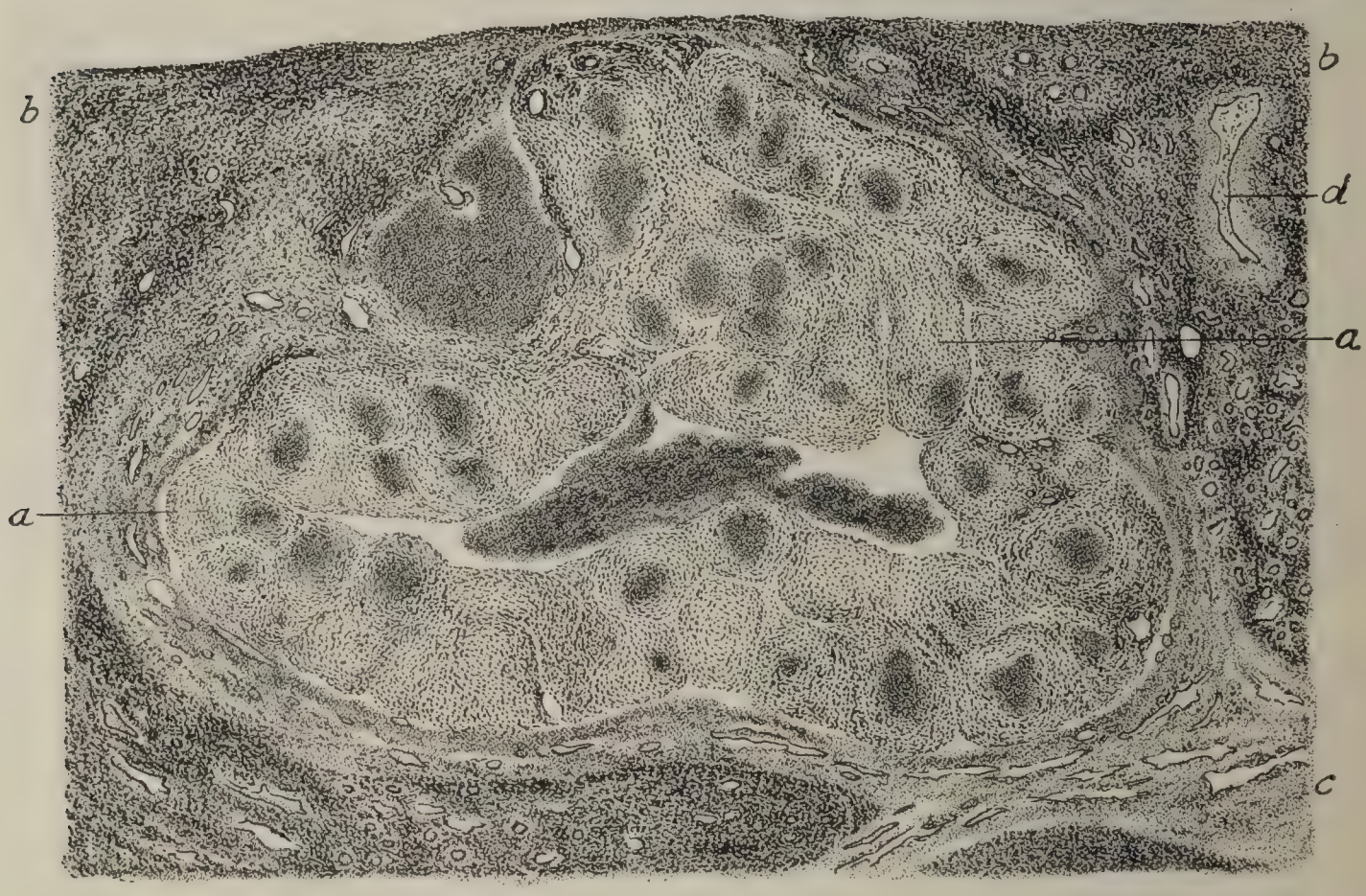

Fig. 729. Tuberkulose des Corpus luteum (Form. Hämat. Pikrinsäurefuchsin). *a* Tuberkulöse Granulationswucherung an Stelle des Luteingewebes. *b* Rinde des Eierstocks. *c* Marksubstanz. *d* Fibröser Körper. Vergr. 16.

scheinend. Anfänglich im Parenchym des Eierstocks sitzend, erheben sie sich bei ihrem Wachstum meist über dessen Oberfläche (Fig. 730 *d*), können aber auch zwischen die Ligamente eindringen.

Die Innenfläche der Cyste ist meist glatt, doch können sich auch papilläre Exkreszenzen bilden. Die Auskleidung besteht aus einem einfachen, meist kubischen, zuweilen auch zylindrischen oder auch platten Epithel. Der bindegewebige Teil der Wand läßt zum Teil noch den Bau der Theca folliculi erkennen. Das häufige Vorkommen entzündlicher Veränderungen, insbesondere von Adhäsionsmembranen in der Umgebung des Eierstocks, spricht dafür, daß Entzündungsprozesse im Gebiet der Beckenorgane die Entstehung der einfachen Follikelcysten begünstigen.

Eine zweite Form einfacher Cysten, die man als **adenomatöse Cysten** bezeichnen kann, entsteht aus adenomartigen Einwucherungen des Keimepithels in die Rindenschicht des Eierstocks (Fig. 731 *c*), die

in Ovarien älterer Frauen sehr häufig zu finden sind. Die Ansammlung von Flüssigkeit innerhalb solcher Epithelsprossen und Drüsenschläuche, die zu Beginn mit Zerfallserscheinungen am Epithel verbunden ist, erfolgt meist an zahlreichen Stellen und führt zunächst zur Bildung zahlreicher kleiner Cysten, welche dem Eierstock ein Aussehen verleihen, ähnlich dem als kleincystische Degeneration (§ 284) bezeichneten Zustand. Es können sich indessen durch stärkere Erweiterung einer Cyste oder durch Konfluenz mehrerer Cysten (v. KAHLDEN) auch größere Einzelcysten bilden, welche den Follikelcysten gleichen.

Eine dritte Form einfacher Ovarialcysten bilden **Corpus luteum-Cysten,** kirsch- bis mannskopfgroße Cysten mit relativ dicker doppelschichtiger Wand, deren innere Schicht (Luteinschicht) meist uneben gefurcht aussieht und eine gelbliche oder bräunliche Färbung erkennen läßt. In kleinen Cysten sieht man (MARTIN) oft darüber noch eine zarte weißliche Auflagerung, die aus lockerem Bindegewebe oder aus Fibrin besteht. Der Inhalt der Cysten ist meist klar, serös, seltener blutig gefärbt oder pigmentiert.

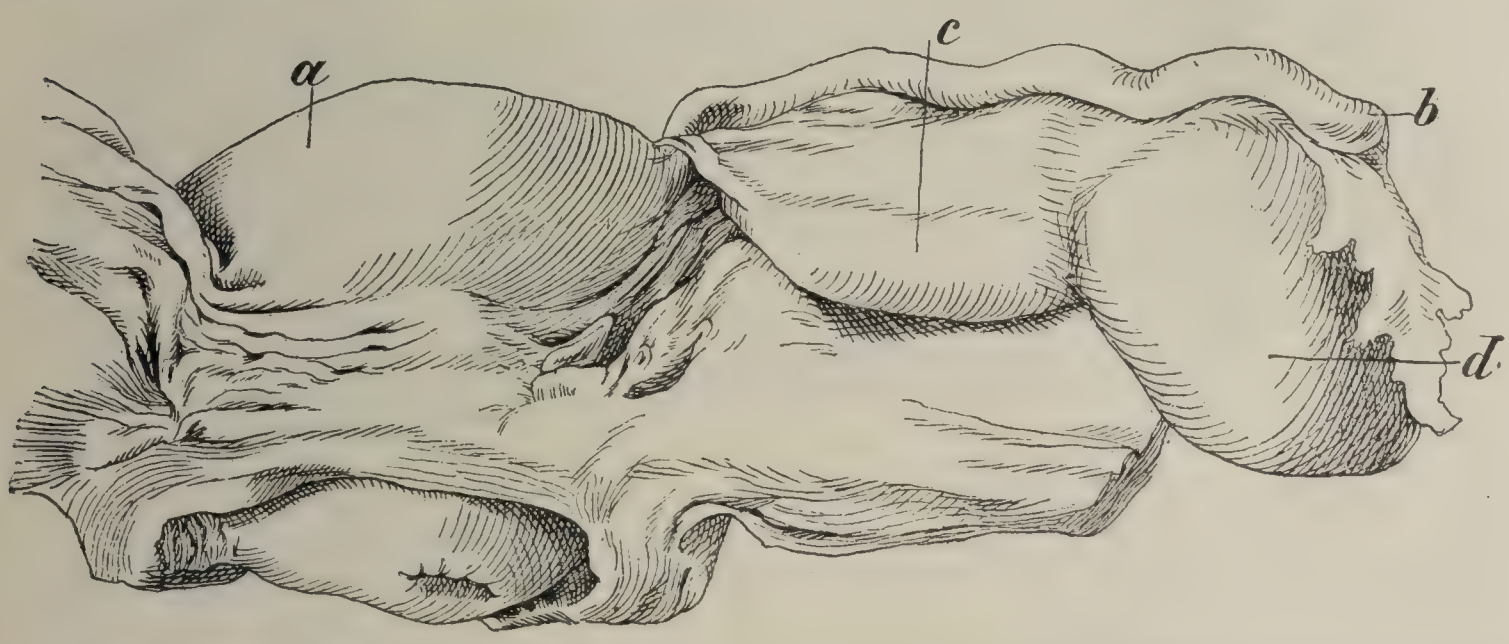

Fig. 730. Follikularcyste des Ovariums und retroflektierter Uterus. *a* Uterus. *b* Tube. *c* Ovarium. *d* Follikularcyste. Um 1/6 verkleinert.

Die Corpus luteum-Cysten sind meist epithellos und die wellige Luteinschicht, die bei kleineren Cysten an den Zellformen noch gut zu erkennen ist, ist mit Fibrin oder zartem Bindegewebe bedeckt. Nach FRÄNKEL, ORTHMANN und MARTIN kommen aber auch Cysten vor, die mit Epithel, das aus Resten des Follikelepithels hervorgegangen ist, ausgekleidet sind. Nach GROUZDEW können sich auch cystische Geschwülste aus Luteingewebe entwickeln.

Über den Zusammenhang zwischen Corpus luteum-Cysten mit Blasenmole und Chorionepitheliomen vgl. § 303.

Als **Tuboovarialcyste** (RICHARD) bezeichnet man retortenförmig gestaltete cystische Bildungen verschiedener Größe, bei denen die Hauptcyste dem erweiterten abdominalen Endteil der Tube entspricht und zugleich in ihrer Wand das Ovarium einschließt, während der von der Hauptcyste abgehende, nach dem Uterus hin sich verengende Schlauch den übrigen, mehr oder weniger erweiterten Teil der Tube darstellt. Nach Untersuchungen von ZAHN ist die Tuboovarialcyste meist nur eine hydropische Tube (vgl. § 289), bei welcher das Ovarium bei dem statt-

findenden Verschluß des abdominalen Tubenostiums mit in die Cystenwand eingeschlossen wird. Es kann indessen auch vorkommen (ORTHMANN), daß eine mit einer erweiterten Tube verwachsene Ovarialcyste sich durch Schwund der Trennungswand zu einer Cyste vereinigt.

Parovarialcysten entstehen durch Dilatation von Drüsenschläuchen des Epoophorons oder des Paroophorons (Resten der Urniere) durch Anhäufung von Sekret. Sie liegen zwischen den Blättern des Ligamentum tubo-ovariale und können eine sehr bedeutende Größe erreichen. Da einzelne Parovarialschläuche bisweilen noch innerhalb des Hilusstroma des Ovariums liegen, so können Parovarialcysten (multiple kleine oder einzelne größere) unter Umständen Ovarialcysten sehr ähnlich sich verhalten. Aus Urnierenresten hervorgehende Cysten und Geschwülste können sich auch außerhalb des Paroophoron und Epoophoron finden und als mesonephrische Cysten und Geschwülste zusammengefaßt werden.

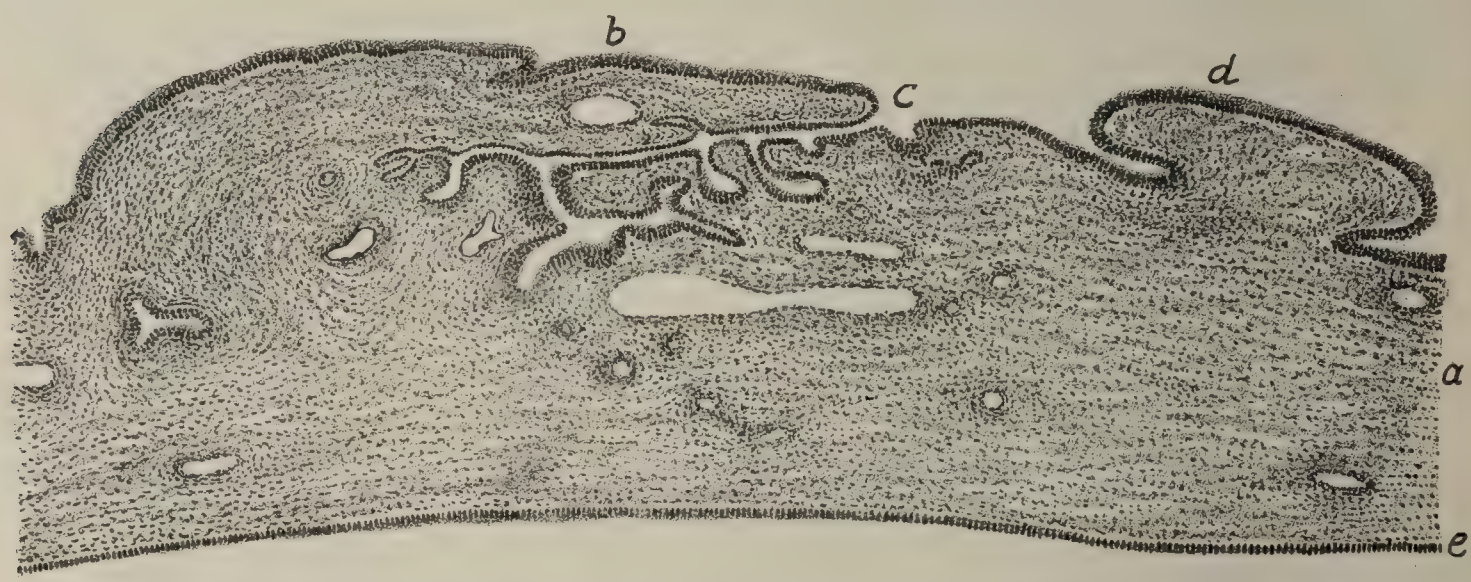

Fig. 731. Epitheleinsenkungen und Adenombildung im Ovarium (s. v. KAHLDEN l. c.). *a* Äußere Bindegewebslage des Eierstocks. *b* Keimepithel. *c* Drüsenartige Epitheleinsenkung. *d* Knopfförmige Prominenz. *e* Wand einer Cyste. Vergr. 45.

Literatur über einfache Cysten.

Bulius, *Zur Genese d. unilokulären Eierstockscysten, Stuttgart 1888.*
Cesa-Bianchi, *Cisto simplici dell' ovario, A. per le Sc. Med. 29. Bd. 1905.*
Fischel, *Über Parovarialcysten u. parovarielle Kystome, Arch. f. Gyn. XV.*
Fränkel, *Corpus luteum-Cysten, Arch. f. Gyn. 56. Bd. 1898.*
v. Franqué, *Urnierenreste im Ovarium, Z. f. Gebh. 39. Bd. 1898.*
Gebhard, *Patholog. Anatomie der weiblichen Sexualorgane, Leipzig 1899.*
Grouzdew, *Prolif. Ovarialgeschwülste aus Luteingewebe, Arch. f. Gyn. 70. Bd. 1903.*
Hennig, *Tuboovarialcysten, Monatsschr. f. Geburtsh. XXI 1862.*
Hildebrandt, *Tuboovarialcysten, Die neue gyn. Univ.-Klin. z. Königsberg, Leipzig 1875.*
Jaffé, *Blasenmole und Eierstock, Arch. f. Gyn. 70. Bd. 1903.*
v. Kahlden, *Entstehung einfacher Ovarialcysten, Beitr. v. Ziegler XXVII 1900.*
Martin, *Die Krankheiten der Eierstöcke, Leipzig 1899.*
Neumann, *Follikularcyste mit Eiern, Virch. Arch. 104. Bd. 1886.*
Orthmann, *Entstehung der Tuboovarialcysten, Virch. Arch. 155. Bd. 1899.*
Petit, *Ovarite et kystes de l'ovaire, Nouv. arch. obst. 1888.*
Pfannenstiel, *Erkrankungen des Eierstocks, Hdb. f. Gyn. v. Veit III 1898 (Lit.).*
Pflieger, *Corpus luteum-Cysten, I.-D. Freiburg i. Br. 1904.*
Rieländer, *Paroophoron, Habilit.-Schr. Marburg 1904.*
Rossa, *Die gestielten Anhänge im Ligamentum latum, Berlin 1899.*
Runge, *Ovarien bei syncytialen Tumoren, Arch. f. Gyn. 70. Bd. 1903.*
Santi, *Pathol. d. Corp. luteum, Mon. f. Gebh. 20. Bd. 1904.*
Schickele, *Mesonephrische Geschwülste, Zbl. f. a. Path. 15. Bd. 1904.*
Wolff, *Z. path. Anat. d. Ovarien, Virch. Arch. 151. Bd. 1901.*
Zahn, *Tuboovarialcysten, Virch. Arch. 151. Bd. 1898 (Lit.).*

§ 286. Die **epithelialen Tumoren des Eierstocks** sind häufig vorkommende Geschwülste. Am häufigsten sind die Adenokystome, etwas seltener die Karzinome und Cystokarzinome, am seltensten die papillären Oberflächen-Epitheliome.

Die **Entwicklung der epithelialen Tumoren** geht vom Oberflächenepithel aus, und es ist dies für verschiedene Formen sicher nachgewiesen (Waldeyer, Klebs, Flaischlen, Marchand, Nagel, Pfannenstiel, v. Kahlden, Martin). Bei Adenomen und Karzinomen wird die Geschwulstbildung durch Einwachsen des Oberflächenepithels in das Ovarialstroma eingeleitet (Fig. 731 *c*). Diese Epitheleinsenkungen erfolgen bald reichlich, bald spärlich. Hat sich in der Tiefe ein epithelialer Geschwulstherd entwickelt, so können von diesem aus Drüsenschläuchen gleichende oder solide Epithelsprossen in das angrenzende Bindegewebe auswachsen.

Daß epitheliale Neubildungen, Adenome und Karzinome, auch von den ausgebildeten Follikeln ausgehen (Pfannenstiel, v. Velitz, Williams, Hofmeier, Steffeck, Bulius, Pozzi u. a.), ist nicht durch einwandsfreie Untersuchungen festgestellt, und es sprechen danach Martin und v. Kahlden die Epithelbekleidung der Ovarialoberfläche als Matrix der sämtlichen epithelialen Eierstocksgeschwülste an. Soweit die Untersuchungen zurzeit reichen, ist diese Ansicht wohl begründet, jedoch mit der Einschränkung, daß sowohl einfache Cysten wie Adenome, Adenomyome (Pick, v. Babo) und Adenokystome auch aus Urnierenresten, die im Gebiet des Hilusstroma liegen, entstehen können.

Die **Adenome** präsentieren sich, auf einer gewissen Entwicklungsstufe angelangt, stets als **Adenokystome,** indem durch Flüssigkeitsansammlung die epithelialen Drüsenschläuche sich zu Cysten erweitern. In solider Epitheleinsenkung erfolgt (v. Kahlden) die Lumenbildung durch Epitheldegenerationen, welche teils der vakuolären und der schleimigen Degeneration, teils der Kolloidbildung zugerechnet werden können.

Bei weiterem Wachstum der Geschwülste bilden sich, aus der Wand der bereits vorhandenen Cysten aussprossend, meist schlauchförmige Drüsen (Fig. 732) oder auch rundliche Drüsenbläschen, die eine gewisse Ähnlichkeit mit Follikeln haben können.

Der Inhalt der Cysten ist bald ein klarer, seröser, dünnflüssiger, bald ein schleimartiger fadenziehender (Pseudomucin), und man kann danach (Pfannenstiel) ein **Cystadenoma serosum** und ein **Cystadenoma pseudomucinosum** unterscheiden. Den beiden Formen entspricht auch ein verschiedenes Epithel, indem bei pseudomucinhaltigen Cysten ein hohes verschleimendes, becherzellenhaltiges Epithel (Fig. 737 *c*), bei den serösen Cysten ein kubisches und zylindrisches (Fig. 736), oft mit Flimmerhaaren besetztes Epithel, das dem Epithel der Tuben und des Uterus gleicht, vorkommt.

In großen Cysten kann der Inhalt der Cysten der pseudomucinösen Kystadenome auch dünnflüssig werden; reichliche Beimischung von abgestoßenem, verschleimtem und verfettetem Epithel (Fig. 737 *d*) bewirkt weißliche Trübungen, Blutaustritt, rote und braune Färbungen.

Die Adenokystome bilden meist **multilokuläre Kystome** von Walnuß- bis Mannskopfgröße und darüber, die schon äußerlich eine Zusammensetzung aus einer größeren Zahl von Cysten erkennen lassen (Fig. 733 *a*). Sehr oft ist das Verhältnis bei großen Kystomen so,

daß man eine oder mehrere größere Hauptcysten unterscheiden kann, in deren Wand und Umgebung kleinere Cysten sitzen (Fig. 734). Seltener kommt es vor, daß die Geschwulst im wesentlichen sich aus kleineren Cystchen zusammensetzt und danach einen schwammigen Bau besitzt.

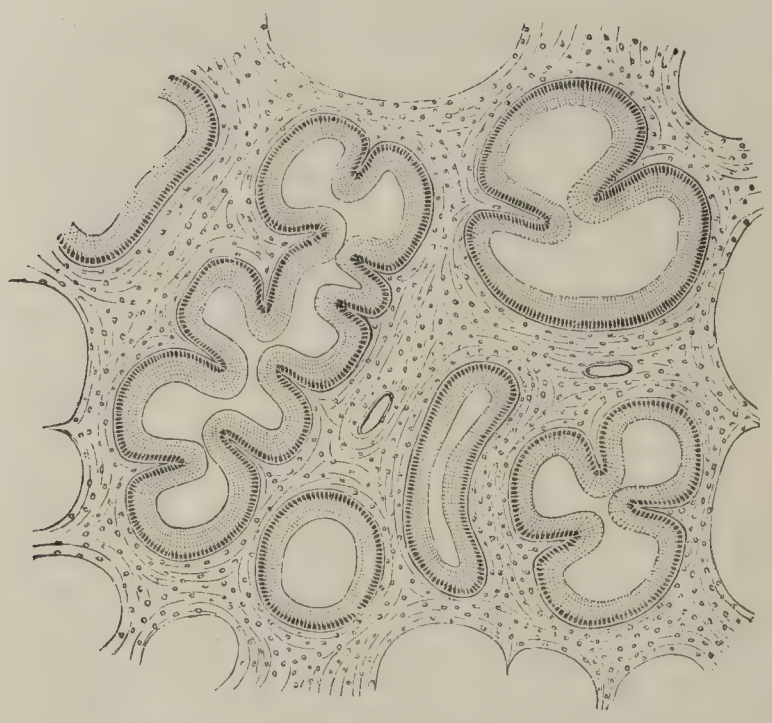

Fig. 732. Drüsenschläuche aus einem Adenokystoma pseudomucinosum (M. Fl. Häm.). Vergr. 150.

Bei spärlicher Cystenbildung kann durch Schwund der Cystenwände aus einem multilokulären ein **unilokuläres Kystom** entstehen, an dessen Innenwand nur noch leistenartige Vorsprünge die ursprüngliche Vielkammerigkeit andeuten.

Die Außenfläche der Cysten ist meist glatt, die Wand bald zart durchsichtig, bald undurchsichtig, weiß oder durch Gefäßinjektion gerötet. Zuweilen finden sich da oder dort an der Oberfläche papilläre Exkreszenzen, welche aus der Tiefe

Fig. 733. Adenokystoma ovarii partim simplex partim papilliferum. *a* Glattwandige Cysten. *b* Durch die Wand einer Cyste durchgebrochene, weiche, papilläre Wucherung (mit einfachem verschleimenden Zylinderepithel). (Metastatische Knötchen im Peritoneum.) Auf 1/3 verkleinert.

der Cysten hervorkommen und die Wand durchbrochen haben (Fig. 734*b*) oder aber der Außenfläche der Cystenwand aufsitzen.

Die Geschwülste ragen meist frei in die Bauchhöhle, nicht selten bestehen Verwachsungen mit Nachbarorganen, die auf voraufgegangene Entzündungen hinweisen. In seltenen Fällen entwickeln sich die Tumoren auch intraligamentär. In etwa einem Drittel der Fälle treten die Geschwülste doppelseitig auf, und es kommt dies namentlich bei papillären Formen vor.

Fig. 734. Stück aus der Wand der Hauptcyste eines großen Adenokystoma multiloculare ovarii simplex mit zahlreichen sich vordrängenden kleineren Cysten. Um $^1/_6$ verkleinert.

Die Innenwand der Cysten ist meist glatt, nicht selten indessen auch mit kleinen Papillen oder auch mit größeren dendritisch verzweigten Wucherungen besetzt, und es können dieselben so groß werden, daß sie die Cysten großenteils oder ganz ausfüllen (Fig. 735) oder sogar die Cystenwände durchbrechen. Man kann danach ein Kystadenoma simplex und ein Kystadenoma papilliferum unterscheiden.

Die papilläre Wucherung tritt oft schon in kleinen Cysten auf, in anderen Fällen sind große Cysten nur teilweise mit kleinen papillären oder blumenkohlartigen Exkreszenzen besetzt.

Das zwischen den Cysten vorhandene Bindegewebe ist bald nur wenig entwickelt, so daß die Cysten dicht aneinander liegen (Fig. 734), bald stärker ausgebildet, so daß die Cysten durch reichlicheres Gewebe, das entweder vollkommen dicht ist oder kleinste Cystchen und Drüsen enthält, voneinander getrennt sind (Fig. 735). Eierstocksreste lassen sich bei kleineren Geschwülsten zuweilen im Stiel (Ligamentum ovarii) nachweisen.

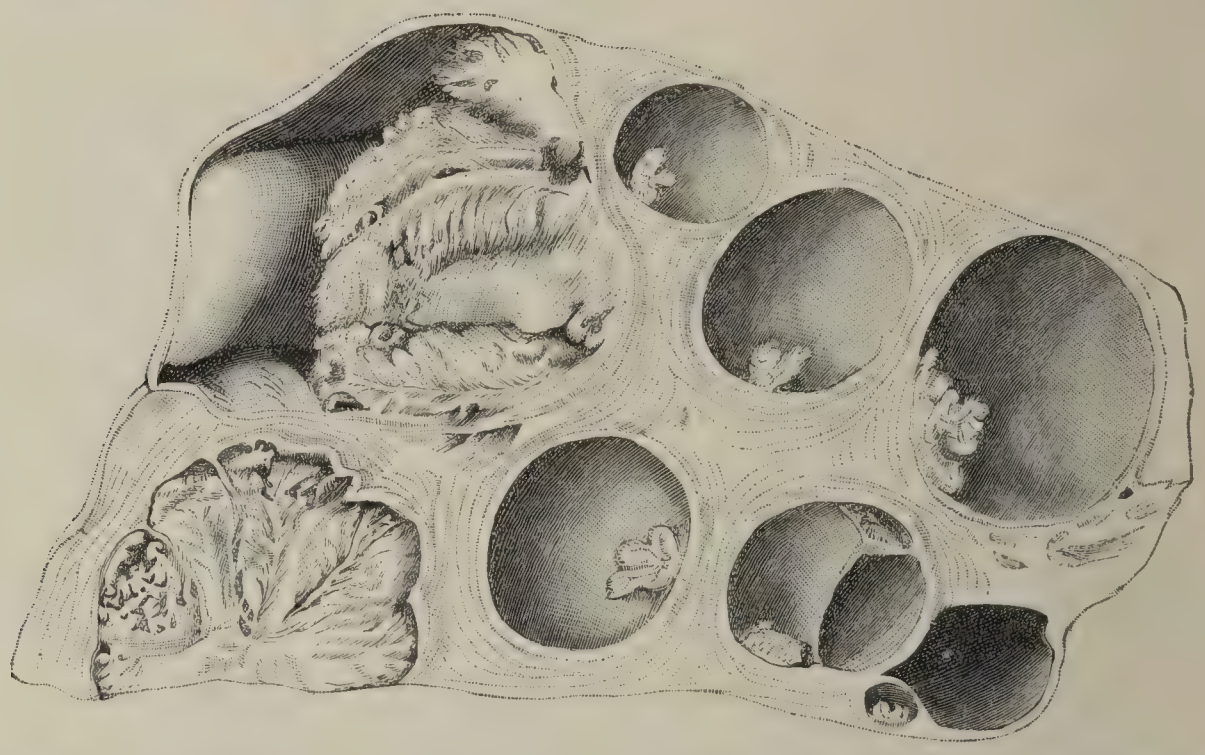

Fig. 735. Durchschnitt durch ein Stück eines Adenokystoma papilliferum multiloculare ovarii. Natürliche Größe.

Nicht selten findet sich neben einem Andenokystom noch ein Dermoid. Die epitheliale Auskleidung ist ein einfaches Epithel, welches die bereits erwähnten Verschiedenheiten zeigt (Fig. 736, Fig. 737 und Fig. 738 *c*). Die Papillen sind bald klein, plump, bald schlank und verzweigt (Fig. 737).

Zuweilen findet eine schleimige myxomatöse Umwandlung des Bindegewebes der papillären Wucherungen statt (Fig. 738 *b*), wonach dieselben aufquellen und eine ganz bedeutende Volumszunahme erfahren. Stellt sich eine totale schleimige Entartung derselben ein, so bleiben nur die epithelialen Zellstränge übrig.



Fig. 736. Wand eines serösen Kystadenoma mit kleinen Papillen (Alk. Häm.). Vergr. 100.

Finden sich in der Wand einer Cyste sehr zahlreiche, annähernd parallel gelagerte, senkrecht zur Oberfläche gerichtete Drüsenschläuche (oder dicht nebeneinander stehende Papillen), so kann die Wand einer Dickdarmschleimhaut ähnlich aussehen.

Neben echten Papillenbildungen in Kystomen gibt es **pseudo-**

papilläre Kystome. Auf Schnitten kann ein papillenähnliches Bild vorgetäuscht werden; es handelt sich aber um leistenartig vorspringende Falten, die nach GLOCKNER auf verschiedene Weise entstehen können. Einmal kann durch Erweiterung von schlauchartigen Ausbuchtungen das dazwischengelegene Gewebe zu feinen Leisten zusammengedrüekt werden; sodann können durch Epithelproliferation sich Falten in das Lumen vorschieben, die sich darüber wieder aneinanderlegen und so

Fig. 737. Kystoma papilliferum ovarii (M. Fl. Häm. Eos.). *a* Stroma mit Papillen. *b* Drüsenschlauch mit kleinen Papillen. *c* Hohes, Schleim produzierendes Zylinderepithel. *d* Zellenhaltiger Schleim im Innern der Cysten. Vergr. 150.

sekundäre Hohlräume entstehen lassen können. Schließlich kann das Bild auch durch Konfluenz von Cysten infolge Usurierung der Septen zustande kommen. Diese pseudopapillären Formen enthalten meist Pseudomucin.

Sowohl in pseudomucinösen als in serösen (hier häufiger) papillären Adenokystomen können sich im Bindegewebe oder in den Epithelien Kalkkonkretionen ablagern. Reichliche Entwicklung von Kalkkonkretionen im Bindegewebe kann demselben eine sandige Beschaffenheit (Psammom) verleihen.

Die Adenokystome sind gutartige Neubildungen, die indessen durch den großen Umfang, den sie erreichen, verderblich werden können. Bei papillären Kystomen, bei denen die Cystenwände durchbrochen oder an der Außenfläche mit papillären Wucherungen besetzt werden, kann eine Verbreitung der Neubildung durch Implantation im Peritoneum stattfinden und zwar sowohl bei serösen als bei pseudomucinösen Formen. Die Folgen sind entsprechende Wucherungen an der Oberfläche des Bauchfells, die eine große Ausbreitung erlangen

können, insbesondere bei Pseudomucin produzierenden Formen (Pseudomyxoma peritonei).

Stieltorsion, die zu Zirkulationsstörungen in den Kystadenomen führt, verursacht Ödem, Blutungen, Nekrose, Entzündungen. Übergang in Karzinom kommt namentlich bei papillären Formen vor.

Papilläre Oberflächenepitheliome mit dendritischer Verzweigung der papillären Exkreszenzen kommen, wie schon erwähnt, zunächst als Begleit- und Folgeerscheinung papillentragender Adenokystome vor; sie können sich indessen auch an der Oberfläche von Eierstöcken entwickeln, welche kein Adenokystom enthalten, und bis faustgroße blumenkohlartige Gewächse bilden. Das Bindegewebsstroma pflegt stärker entwickelt zu sein als bei den intracystischen Papillomen. Neben den papillären Exkreszenzen finden sich meist auch adenomatöse Epitheleinsenkungen in

Fig. 738. Kystadenoma papillare serosum myxomatosum (M. Fl. Häm.). *a* Fibröses Stroma. *b* Myxomatös entartete Papillen. *c* Epithel. Vergr. 80.

der Rinde des Eierstocks. Die Papillen können ebenfalls myxomatös degenerieren. Ferner können sie durch Implantation ins Bauchfell sich in der Bauchhöhle verbreiten.

Karzinome des Eierstocks gehören zu den häufigen Geschwulstformen, treten nicht selten doppelseitig auf und können sich schon in jugendlichem Alter entwickeln. Nach dem makroskopischen Bau kann man knotige, solide, cystische und papilläre Formen unterscheiden. Den Cysten kommt eine sehr verschiedene Bedeutung zu, insofern als sie in einem Falle dem Karzinom selbst angehören (Cystocarcinom), während sie in anderen Fällen, neben dem Krebs, aus nicht krebsig entarteten Teilen des Eierstocks entstanden sein können. Endlich kommen auch Erweichungscysten vor.

Die **soliden Karzinome** bilden meist regelmäßig gestaltete oder höckerige Tumoren, welche etwa die Größe eines Mannskopfes erreichen können, meist jedoch unter dieser Größe bleiben. Sie können in jedem Alter, auch bei jugendlichen Individuen auftreten, entwickeln sich oft

doppelseitig, gehören teils den derben, teils den medullären Formen an und tragen bald tubulären und papillären (Fig. 739 *d*), bald alveolären Charakter (*f*, *g*), oder vereinigen beide Charaktere. In sehr seltenen Fällen kommt es auch vor, daß die Krebse Zellnester enthalten, welche Eifollikeln (*f*, *g*) ähnlich sind (v. KAHLDEN, VOIGT). Es können sich ferner im Stroma und in Krebszellenherden hirnsandähnliche Konkremente bilden. Zuweilen geht ein Teil der Krebszellen auch eine schleimige Entartung ein. In seltenen Fällen kann auch das Stroma myxomatös werden, wobei dasselbe aufquillt und die Krebszellenherde zu Strängen zusammenschiebt, welche dem Gewebe ein sehr eigenartiges Aussehen verleihen. Die Follikel gehen frühzeitig zugrunde, doch kann der Tumor vereinzelte Cysten enthalten, welche wahrscheinlich vor der Entstehung des Krebses vorhanden waren und sich bei dem Wachstum mit vergrößerten. Metastasen treten am häufigsten innerhalb des Peritoneums auf und können auch in dem anderen Eierstock sich entwickeln und dadurch ein primär doppelseitiges Auftreten vortäuschen.



Fig. 739. Krebs des Eierstocks (M. Fl. Häm. Eos.). *a* Tubulär und papillär, *c* alveolär gebautes Krebsgewebe. *b*, *e*, *h* Bindegewebsstroma. *d* Anastomosierende Zellstränge. *f* Primärfollikeln ähnliche Alveolen. *g* Alveolen mit kranzartig gruppierten Kernhaufen. Vergr. 100.

Die **Cystokarzinome** treten in ähnlichen Formen auf wie das Cystadenom. Die Cystenwände sind teils glatt, teils mit papillären Exkreszenzen besetzt. Der Unterschied ist darin gegeben, daß die soliden Teile der Geschwulst krebsigen Bau zeigen, und daß die Wand der Cysten und die Papillen mit einem geschichteten Epithel (Fig. 740 *b*, *c*, *d*) bedeckt sind. Die Geschwulst zeigt entweder durchgehends diesen Bau, oder es beschränkt sich derselbe auf einzelne Cysten, so daß anzunehmen ist, daß innerhalb eines Adenokystoms eine krebsige Wucherung sich eingestellt hat. Durchbruch der papillären Wucherung durch die Cystenwand ist nicht selten. Metastasen erfolgen am häufigsten innerhalb der Bauchhöhle und zwar teils durch Implantation, teils durch

Verbreitung auf dem Lymphwege. Am Orte sekundärer papillärer Wucherungen kann auch das darunter liegende Gewebe krebsig infiltriert sein.

Papilläre Karzinome kommen, von den endocystischen Wucherungen abgesehen, an der Oberfläche der Ovarien vor.

Ovarialgeschwülste können auch, am ehesten bei Bauchfelltuberkulose, in seltenen Fällen tuberkulös infiziert werden; es ist dies bei Kystomen, Dermoiden und einmal bei Karzinom (GLOCKNER) beobachtet.

Metastatische Krebse kommen am häufigsten nach Krebs des anderen Eierstocks, des Uterus, des Magens, des Darms und der Mamma vor. In einem Teile der Fälle handelt es sich um Oberflächenimplantation, besonders wenn ein Karzinom eines der Abdominalorgane seine

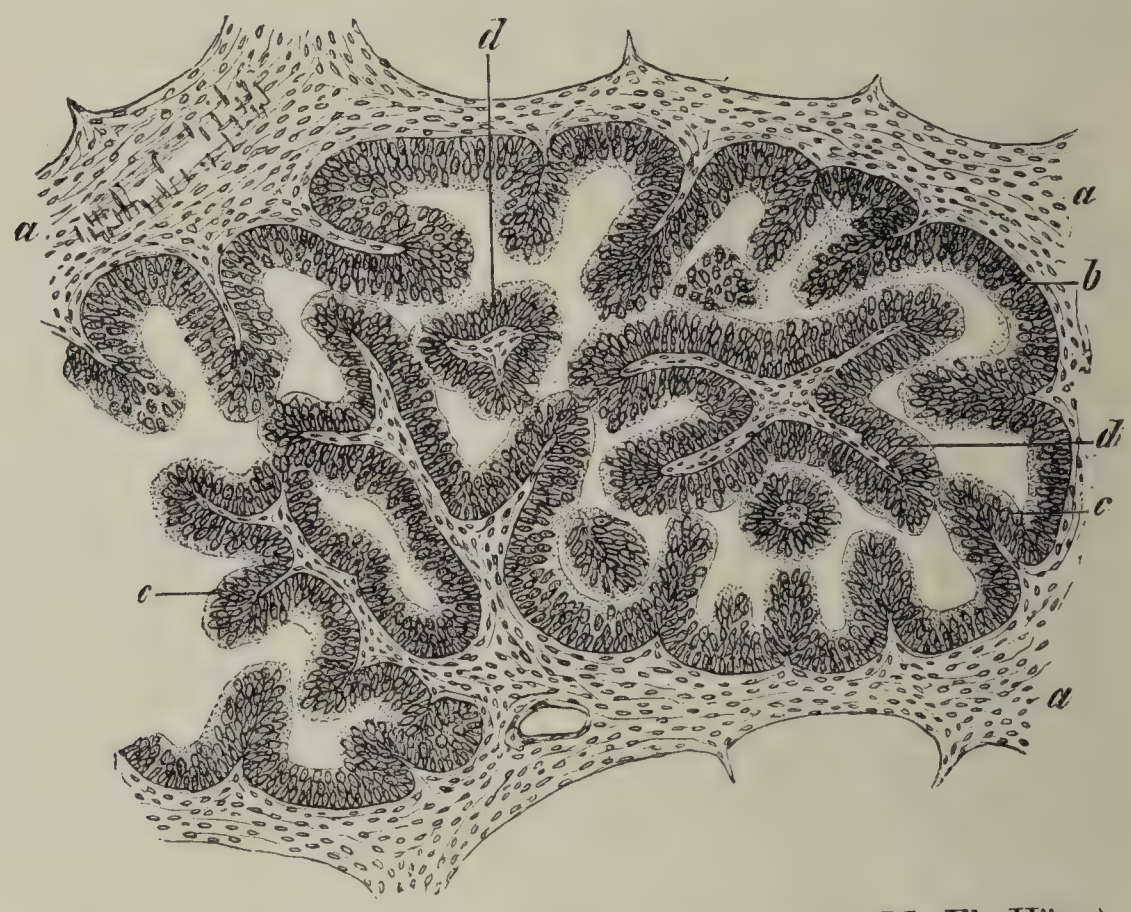

Fig. 740. Cystocarcinoma papilliferum ovarii (M. Fl. Häm.). *a* Stroma. *b* Geschichtetes Epithel. *c* Papillöse Wucherungen auf dem Längsschnitt. *d* Papillöse Wucherungen auf dem Querschnitt. Vergr. 120.

Serosa durchwuchert hat; dann finden sich meist auch peritoneale Metastasen und doppelseitiges Ergriffensein der Ovarien. Andere Ovarialmetastasen kommen durch retrograden Transport von Geschwulstkeimen im Lymphgefäßsystem, und manche auch durch hämatogene Verschleppung (CHIARI) zustande.

PFANNENSTIEL ist der Ansicht, daß nur die Kystadenome mit seröser Flüssigkeit vom Keimepithel abstammen, während er die Entwicklung der Pseudomucinhaltigen Adenokystome von den Primärfollikeln, und die einfachen Kystome mit seröser Flüssigkeit (Kystoma simplex serosum) von fertigen gereiften Follikeln ableitet. Gegen diese Ansicht haben sich am schärfsten v. KAHLDEN und MARTIN geäußert. Letzterer hält eine Entstehung epithelialer Geschwülste aus Follikeln überhaupt für unmöglich, weil nach seiner Ansicht die Follikelzellen nicht vom Keimepithel, noch von irgendeinem Epithel, sondern lediglich aus fötalem Bindegewebe der WOLFFschen Körper ihren Ursprung nehmen und dementsprechend, trotz einer gewissen Ähnlichkeit der Form, weder die Charaktere des Epithels haben, noch seinen

Namen verdienen (l. c. S. 411). Möglich ist, daß (KOSSMANN) auch isolierte, inselförmig auf dem Ovarium zwischen dem Keimepithel vorkommende Inseln von Fimbrienepithel (Epithel des MÜLLERschen Ganges) das Material zu epithelialen Neubildungen liefern.

Literatur über epitheliale Geschwülste.

Amann, *Sekundäre Ovarialtumoren, Münch. med. Woch. 1905.*
Acconi, *Genese der papillenführenden Kystome, Zbl. f. allg. Path. I 1890.*
v. Babo, *Intraovarielle mesonephrische Cystadenome, Arch. f. Gyn. 61. Bd. 1901.*
v. Baumgarten, *Einfaches Ovarialkystom mit Metastasen, Virch. Arch. 87. Bd. 1882; Carcinoma ovarii, Arb. a. d. path. Inst. Tübingen V 1905.*
Beigel, *Auf das Peritoneum übergreifendes Papillom, Virch. Arch. 45. Bd. 1869.*
Betschmann, *Fibro-epitheliales Papillom d. Ovarium, I.-D. Zürich 1902.*
Burckhard, *Genese der multilokul. Kystome, Virch. Arch. 144. Bd. 1896.*
Chiari, *Hämatogene Geschwulstmetastasen usw., Prag. med. Woch. 1905.*
Coblenz, *Zur Genese u. Entwicklung von Kystomen, Virch. Arch. 84. Bd. 1881.*
Flaischlen, *Papill. Kystome u. a. Tumoren, Z. f. Geb. u. Gyn. VI u. VII 1881—82.*
Frommel, *Oberflächliche Papillome, Z. f. Gebh. XIX 1891.*
Fürst, *Knochenbildung in der Wand eines Kystoms, Virch. Arch. 97. Bd. 1884.*
Gebhard, *Pathol. Anat. der weiblichen Sexualorgane, Leipzig 1899.*
Glockner, *Sekundäres Ovarialkarzinom, Zbl. f. Gyn. 1903 u. Arch. f. Gyn. 72. Bd. 1904; Solide Ovarialtumoren, Arch. f. Gyn. 75. Bd. 1905.*
Gottschalk, *Kleincystische bösartige Geschwülste, Arch. f. Gyn. 59. Bd. 1899.*
Gusserow, *Die Cysten des breiten Mutterbandes, Arch. f. Gyn. IX u. X.*
Gusserow u. Eberth, *Papillüres Fibrom, Virch. Arch. 43. Bd. 1868.*
v. Kahlden, *Ovarialkarzinom, Zbl. f. a. Path. 1895; Entstehung einfacher Ovarialcysten, Beitr. v. Ziegler XXVII 1900; Kleincystische Degeneration der Ovarien, ib. XXXI 1902.*
Kraus, *Krebsmetastasen im Ovarium, Mon. f. Gebh. 1901.*
Marchand, *Beitr. z. Kenntnis der Ovarientumoren, Halle 1879.*
Martin, *Die Krankheiten der Eierstöcke und Nebeneierstöcke, Leipzig 1899 (Lit.).*
Nagel, *Genese der epithelialen Eierstocksgeschwülste, Arch. f. Gyn. XXXIII 1888.*
Pfannenstiel, *Genese der Flimmerepithelgeschwülste, Arch. f. Gyn. 40. Bd. 1891; Pseudomucine in Ovarialgeschwülsten, ib. 38. Bd. 1890; Die papillüren Geschwülste des Eierstocks, ib. 48. Bd. 1895; Die Erkrank. des Eierstocks, Hdb. d. Gyn. v. Veit III 1898.*
Pick, *Adenomyom des Epoophoron u. Paroophoron, Virch. Arch. 156. Bd. 1899.*
Schaller u. Pförringer, *V. Corp. lut. ausgeh. Neubildungen, B. v. Hegar II 1899.*
Schlagenhaufer, *Metastat. Ovarialkarzinom, Mon. f. Geb. u. Gyn. 15. Bd. 1902 (Lit.).*
Seydel, *Die epithelialen Neubildungen, Ergeb. d. a. P. VI, Wiesbaden 1900 (Lit.).*
di Sinéty et Malassez, *Kystes de l'ovaire, Arch. de phys. 1878—1881.*
Spencer-Wells, *Die Krankheiten d. Eierstöcke, Leipzig 1874.*
Steffeck, *Entsteh. d. epithel. Eierstocksgeschwülste, Z. f. Gyn. 19. Bd. 1890.*
Stratz, *Histogenese d. epithelialen Eierstocksgeschwülste, Ztschr. f. Geb. 26. Bd. 1893; Die Geschwülste der Eierstöcke, Berlin 1894.*
Uffenheimer, *Histogenese der papillüren Kystome, Münch. med. Woch. 1899.*
v. Velitz, *Histol. u. Genese d. Flimmer-Papillarkystome, Ztschr. f. Geb. XVII 1890.*
Voigt, *Carcinoma folliculoides, Arch. f. Gyn. 70. Bd. 1903.*
Waldeyer, *Die epithelialen Eierstocksgeschwülste, Arch. f. Gyn. I 1870.*
Walthard, *Ovarialadenome, Z. f. Gebh. 49. Bd. 1903.*
Wechsberg, *Tuberkulose d. Eierstocksgeschwülste, Mon. f. Geb. u. Gyn. 18. Bd. 1903.*
Williams, *Papillomatous tumors of the ovary, J. Hopkins Hosp. Rep. III, Baltimore 1892; Calcified tumors of the ovary, Americ. Journ. of Obstet. 1893.*

§ 287. Die **Bindesubstanzgeschwülste des Eierstocks** sind durch Fibrome, Myome, Angiome, Sarkome und Endotheliome vertreten.

Die **Fibrome** gehören zu den häufiger vorkommenden Bindesubstanzgeschwülsten. Nicht selten sind kleine gestielte fibröse Knötchen an der Oberfläche des Eierstocks, die indessen nur ein beschränktes Wachstum zeigen; sie schließen z. T. Epithelherde und Cystchen ein.

Fibrome, welche den ganzen Eierstock einnehmen, können Mannskopfgröße erreichen, sind glatt oder leicht höckerig, von wechselnder Derbheit, können ödematöse Erweichungsherde einschließen. Degene-

rierte Stellen können verkalken und verknöchern, Entwicklung von drüsenartigen Epithelherden führt zur Bildung von Adenofibromen und Cystofibromen.

Myome sind selten, sie bilden kugelige Tumoren, Hämangiome sind ebenfalls sehr selten.

Die **Sarkome** kommen in festen (Fibrosarkome) und weichen Formen vor, nicht selten doppelseitig, und können bedeutende Größe erreichen. Histologisch können sie Rund-Spindelzellensarkome oder Mischformen darstellen. Manchmal ordnen sich die Zellen zu perivaskulären Zellmänteln an. **Endotheliome,** welche sich aus der Zellbekleidung der Lymphspalten und Lymphgefäße, oder von den Blutgefäßen aus entwickeln, können durch scharfe Abgrenzung der endothelialen Zellherde und durch Anhäufung hyaliner Zellprodukte in denselben Karzinomen und Adenomen ähnlich werden.

Fig. 741. Wandstück einer Dermoidcyste des Ovariums. *a* Wand. *b* Aus Fett- und Hautgewebe bestehende Prominenz. *c* Haare. *d* Zähne. Nat. Größe.

Als »Fibrosarkoma ovarii mucocellulare carcinomatodes« hat KRUKENBERG eine Geschwulstform des Ovariums bezeichnet, die in ein fibrosarkomatöses Grundgewebe eigenartige Zellen eingelagert enthält, die sich durch Verschleimung kuglig aufblähen und schließlich Siegelringformen annehmen können. Die Herkunft dieser Zellen (Stroma, Endothelien) wird verschieden beurteilt. Wahrscheinlich gehören aber nicht alle derartigen Tumoren zu einer einheitlichen Gruppe, da auch Ovarialmetastasen von z. B. Magenkrebsen bei schleimiger Entartung, wie auch primäre Ovarialkarzinome ganz ähnliche Bilder liefern können (WAGNER, GLOCKNER).

(Im Knochenmark hat STERNBERG ähnliche Tumoren beobachtet. *Zentralblatt f. path. An. 1901.)*

Teratome kommen im Eierstock meist in Form von **Dermoidcysten** vor und gehören zu den häufigen Geschwulstformen. Sie bilden erbsen- bis mannskopfgroße einkammerige oder mehrkammerige Cysten. Einkammerige sind mit einer fettigen Schmiere, welche blonde Haare enthält, gefüllt, und die Wand zeigt an irgendeiner Stelle eine zottige oder wulstige oder flächenhaft ausgebreitete oder mehr septumartige Prominenz, welche mit Haaren, oft auch mit Zähnen besetzt ist (Fig. 741 *b*, *c*, *d*). Mehrkammerige Cysten enthalten neben einem oder mehrere Haare und Fett enthaltenden Cysten (Fig. 742 *b*, b_1, b_2) auch solche mit seröser Flüssigkeit (*e*) oder auch mit colloidähnlichem Inhalt. Nicht selten finden sich, dem Dermoid anliegend noch Reste des Eierstocks (Fig. 742 *a*) mit Follikeln verschiedener Größe. Endlich kommt es auch vor, daß neben dem Dermoid noch ein Adenokystom vorhanden ist. Doppelseitige Dermoidbildungen sind in 15 Proz. der Fälle nachgewiesen.

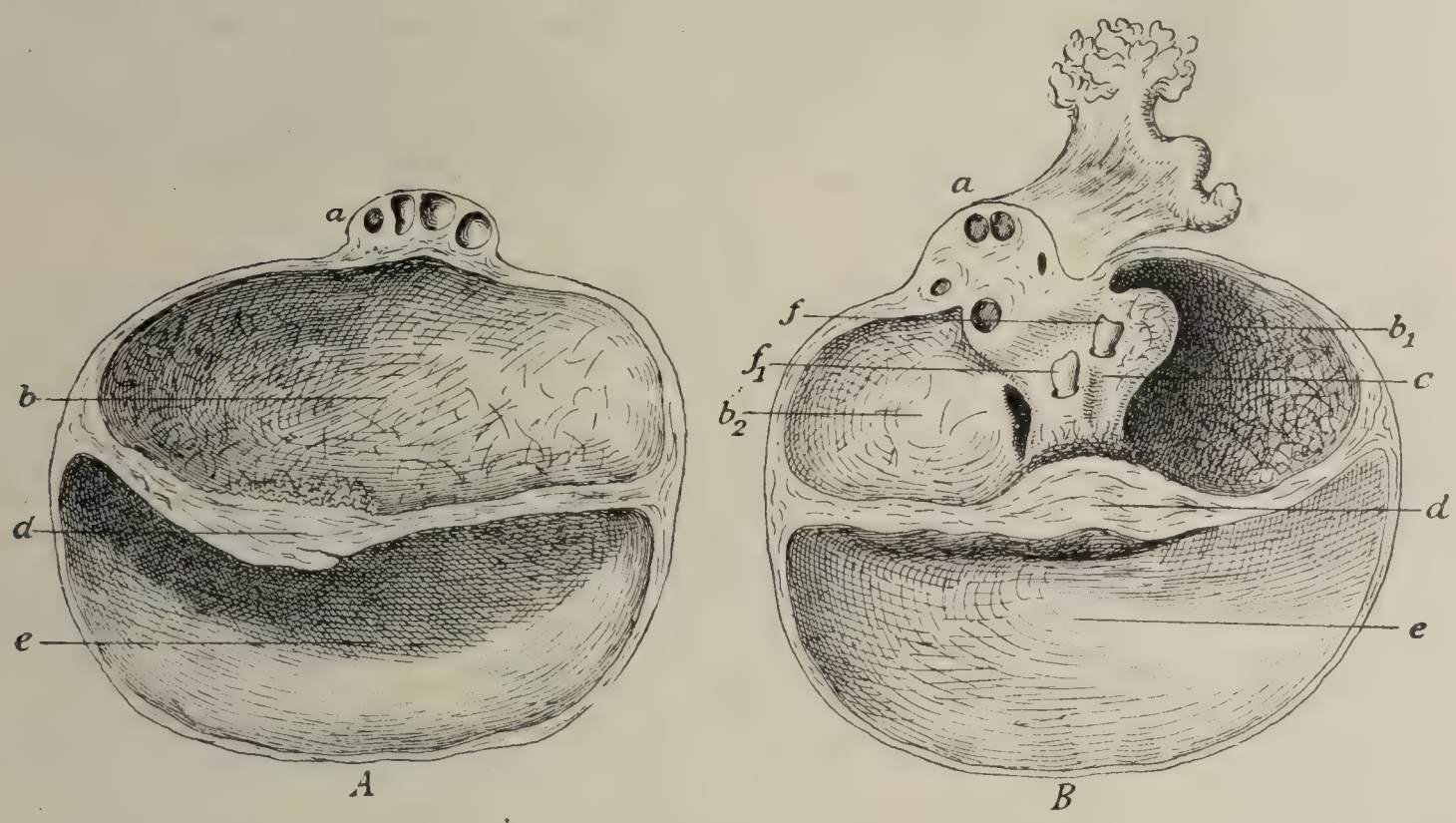

Fig. 742. Exstirpierte Dermoidcyste des Ovariums im Durchschnitt (A u. B). Etwa $^2/_3$ der natürlichen Größe. *a* Rest des Ovariums; *b* b_1 b_2 Cyste mit ektodermaler Auskleidung; *c* brückenartige Prominenz; *d* Septum zwischen oberer und unterer Cyste; *e* untere Cyste, in deren Wand als charakteristisches Element Bestandteile des Zentralnervensystems vorhanden sind; *f* f_1 Zähne. Nat. Größe.

An den erwähnten prominenten Stellen besteht die Bedeckung aus Hautgewebe mit Talgdrüsen, Haarbälgen, Fettgewebe. In der Tiefe lassen sich oft Knochengewebe, Knorpel, Zähne, Hirngewebe, Ganglienzellenhaufen, Nerven, mit Zylinderzellen bedecktes Schleimhautgewebe, Schleimdrüsen, Schilddrüsengewebe, Pigmentepithel, Muskelgewebe, Herzmuskelzellen (sehr selten) nachweisen (vgl. Fig. 368, S. 517 der allg. Pathol.).

In mehrkammerigen Teratomen sind die Flüssigkeit oder Kolloid enthaltenden Cystenwände bald mit Zylinderzellen, bald auch wieder mit Hirnsubstanzgewebe (*e*) ausgekleidet.

Nach Beobachtungen von Saxer können die Dermoide embryonale Hirnsubstanz mit Medullarrohrartigen Formationen enthalten, und es kann dieselbe eine maligne Wucherung eingehen, die zu Metastasen-

bildung führt. Im Übrigen kann auch krebsige Degeneration vorkommen.

Nach dem ganzen Aufbau muß diese Geschwulstart als ein Embryom (WILMS) bezeichnet werden, für deren Erklärung verschiedene Theorien aufgestellt sind (vgl. § 127 der allg. und § 278 der spez. Path.). Am meisten Wahrscheinlichkeit dürfte die Annahme haben (BONNET), daß ein oder mehrere Blastomeren des befruchteten Eies ausgeschaltet werden und später eine mehr oder weniger selbständige Entwicklung und Differenzierung eingehen. Damit ließe sich vereinigen, daß nach NECK-NAUWERCK auch Dermoide vorkommen, die nur aus zwei Keimblättern, Ektoderm und Mesoderm, bestehen, wenn die Ausschaltung auf einer etwas spätereren Differenzierungsstufe erfolgt ist.

Solide Teratome des Eierstocks, welche WILMS als embryoide Geschwülste bezeichnet, kommen im Gegensatz zum Hoden (vgl. § 278) weit seltener vor und bestehen aus einem wirren Durcheinander von verschiedenen Gewebsarten, wie Bindegewebe, Schleimgewebe, Muskel-, Knorpel-, Knochen- und Fettgewebe, Drüsenformationen aus Zylinder- oder Flimmer- oder Schleimepithel, epidermoidalen Bildungen mit Talgdrüsen, Schweißdrüsen und Haaren, Hirngewebe, Augengewebe mit Pigmentzellen, Darmgewebe, doch sind nicht in jedem Tumor alle die genannten Gewebe enthalten.

Ovarialteratome, die nur aus einer einzigen Gewebsart bestehen, sind weit seltener. Beschrieben sind vor allem Geschwülste, die aus Schilddrüsengewebe bestehen und dieselben Veränderungen wie eine Struma der Thyreoidea eingehen können, parenchymatöse oder colloide, cystische Degeneration oder bösartige Wucherung. Das Colloid einer solchen **Struma ovarii** scheint ebenfalls jodhaltig zu sein (R. MEYER). Die Entstehung ist mit großer Wahrscheinlichkeit so zu deuten, daß von einer Teratomanlage nur das Schilddrüsengewebe sich weiter entwickelt. Bei genauer Untersuchung solcher oft recht großen Geschwülste lassen sich häufig auch andere Gewebsreste (ektodermale Bestandteile, Knochen usw. R. MEYER, WALTHARD, GLOCKNER) auffinden, so daß für diese Fälle die Auffassung, es handle sich um Metastasen von der Schilddrüse aus (KRETSCHMAR) sehr unwahrscheinlich ist.

Auch in Ovarialteratomen können sich Gewebe finden, die an Chorionepitheliome erinnern (vgl. §. 278).

Literatur über Bindesubstanzgeschwülste und Teratome.

Askanazy, *Dermoidcysten des Eierstocks, Bibl. med. Stuttgart 1905.*
Bandler, *Die Dermoidcysten des Ovariums, Berlin 1900.*
Burckhardt, *Cystische Tumoren endothelialer Natur, Z. f. Gebh. 40. Bd. 1899.*
Donati, *Osteosark. primit. della ovario, A. per le Sc. med. 28. Bd. 1904.*
Eckhardt, *Endotheliale Eierstockstumoren, Zeitschr. f. Geburtsh. 16. Bd. 1889.*
Flaischlen, *Verschiedene Tumoren, Zeitschr. f. Geb. u. Gyn. VI 1881 u. VII 1882.*
Friedländer, *Kombin. v. Dermoid u. Adenom, Virch. Arch. 56. Bd. 1872.*
Gebhard, *Patholog. Anatomie der weibl. Sexualorgane, Leipzig 1899.*
Glockner, *Sekundäres Ovarialkarzinom, Arch. f. Gyn. 72. Bd. 1904; solide Ovarialtumoren, ibid. 75. Bd. 1905; Ovarialteratom aus Schilddrüsengewebe, Zbl. f. Gyn. 1903.*
Guffroy, *Endothelioma ovarii, I.-D. Freiburg, Amsterdam 1897.*
Heinricius, *Endothelioma lymphaticum ovarii, Arch. f. Gyn. 73. Bd. 1904.*
Hertz, *Sarkom, Virch. Arch. 36. Bd. 1866.*
Katsurada, *Dermoidcysten oder Embryome des Eierstocks, B. v. Ziegler XXX 1901.*
Kleinwächter, *Verkalktes Fibrom, Arch. f. Gyn. IV.*
Kolaczeck, *Dermoid mit Bauchfellmetastasen, Virch. Arch. 75. Bd. 1879.*
Kretschmar, *Struma ovarii, Monatsschr. f. Geb. u. Gyn. 19. Bd. 1904.*
Krukenberg, *Fibrosarcoma ovarii mucocellulare, Arch. f. Gyn. 50. Bd. 1896.*
Markwald, *Angioma cavernosum, Virch. Arch. 137. Bd. 1894.*
Martin (Orthmann), *Die Krankheiten der Eierstöcke, Leipzig 1899.*

Meyer, R., *Struma ovarii colloides, V. A. 173. Bd. 1903; Embryonale Gewebseinschlüsse in weibl. Genitalien, Ergebn. d. a. Path. IX, 2 1905.*
Neck-Nauwerck, *Dermoidcysten d. Ovariums, Monatsschr. f. Geb. u. Gyn. 15. Bd. 1902.*
Neumann, *Dermoidkystome mit zentraler Nervensubstanz, V. A. 104. Bd. 1886.*
Offergeld, *Organanlagen in Ovarialembryomen, Arch. f. Gyn. 75. Bd. 1905.*
Pfannenstiel, *Die Erkrankungen d. Eierstocks, Hdb. d. Gyn. v. Veit III 1898 (Lit.).*
Pick, *Endotheliome, Berl. klin. Woch. 1894.*
Poupinel, *Des tumeurs mixtes de l'ovaire, Arch. de phys. IX 1887.*
Rosthorn, *Endothelioma ovarii, Arch. f. Gyn. 41. Bd. 1892.*
Saxer, *Dermoide u. Teratome, Beitr. v. Ziegler XXXI 1902.*
Schürmann, *Endothelioma ovarii lymphaticum cysticum, Zeitschr. f. Geb. u. Gyn. 50. Bd. 1903.*
Seydel, *Dermoide, Ergebn. d. allg. Path. VI, Wiesbaden 1901; Stromatogene Neubildungen des Ovariums, Ergebn. d. a. Path. IX, 1 1904 (Lit.).*
Spiegelberg, *Fibrom, Monatsschr. f. Geburtsk. XXVIII 1866.*
Strassmann, *Embryoma ovarii, A. f. Gyn. 61. Bd. 1900.*
Waelle, *Über d. Perforat. d. Blase durch Dermoidkystome d. Ovariums, Leipzig 1881.*
Waldeyer, *Fibrom, Arch. f. Gyn. II 1871.*
Walthard, *Struma colloides cystica im Ovarium, Zeitschr. f. Geburtsh. u. Gyn. 50. Bd. 1903.*
Wilms, *Dermoidcysten u. Teratome, D. Arch. f. klin. Med. 55. Bd. 1895 (Lit.).; Die soliden Teratome, B. v. Ziegler XIX 1896 (Lit.); Multiple Embryome, Mon. f. Gebh. 1899.*
Yamagiva, *Dermoidcyste mit krebsiger Degeneration, Virch. Arch. 147. Bd. 1897.*
Zangemeister, *Sarkome des Ovariums, Beitr. v. Bruns XVI 1896 (Lit.).*
Weitere Literatur enthält § 286.

2. Pathologische Anatomie der Tuben, des Uterus, der Scheide, des Beckenperitoneums, des Beckenbindegewebes und der äußeren Genitalien.

§ 288. Die innerhalb des Genitalstranges liegenden Teile der Müllerschen Gänge verschmelzen in der Zeit von der achten bis zwölften Woche der Embryonalentwicklung von der Mitte des Genitalstranges aus zu einem einfachen Kanal, dessen oberes Stück zum Uterus, dessen unteres sich zur Scheide umgestaltet. Nach der im vierten oder fünften Monat erfolgten Differenzierung des Genitalkanals in Uterus und Scheide setzt sich der Uteruskörper seitlich nach dem Eileiter hin in zwei Abschnitte fort, welche als Hörner bezeichnet werden (Uterus bicornis) und welche erst später in den Körper einbezogen werden.

Vollzieht sich die Verschmelzung der Müllerschen Gänge aus irgendeinem Grunde nur unvollkommen, so entsteht eine Reihe von **Mißbildungen,** welche alle durch eine **Verdopplung des Genitalkanals** im Bereiche des Uterus oder der Scheide oder beider zugleich gekennzeichnet sind. Gehen auf der einen Seite oder auf beiden Seiten Teile der Müllerschen Gänge verloren, oder gelangen dieselben von vornherein nicht zur Ausbildung, so entstehen mehr oder minder umfangreiche **Defekte,** welche entweder einseitig oder doppelseitig sind.

Durch Verkümmerung von Teilen der Müllerschen Gänge entstehen **rudimentäre Bildungen,** welche ebenfalls die ganzen Geschlechtsgänge oder aber nur Abschnitte derselben betreffen.

Unter den durch **mangelhafte Verschmelzung der Müllerschen Gänge** bedingten Mißbildungen kann man zwei Gruppen unterscheiden. In der ersten sind die Müllerschen Gänge zu einem äußerlich einfachen, normal erscheinenden Genitalrohr vereinigt, und es besteht nur eine mehr oder minder vollkommene Scheidewand zwischen der rechten und linken Hälfte des Kanals. Ist dadurch das Lumen des Uterus

verdoppelt, so bezeichnet man den Zustand als Uterus bilocularis s. septus duplex (Fig. 743), die entsprechende Verdopplung der Scheide als Vagina bilocularis s. septa.

Unvollständige Scheidewandbildung, die sich auf die Pars cervicalis und das Orificium externum oder auch auf das oberste Ende des Uterus beschränkt, führt zum Uterus subseptus, partielle Scheidewandbildung in der Scheide zur Vagina subsepta, bei der die Scheidewand auch mehrfach perforiert sein kann.

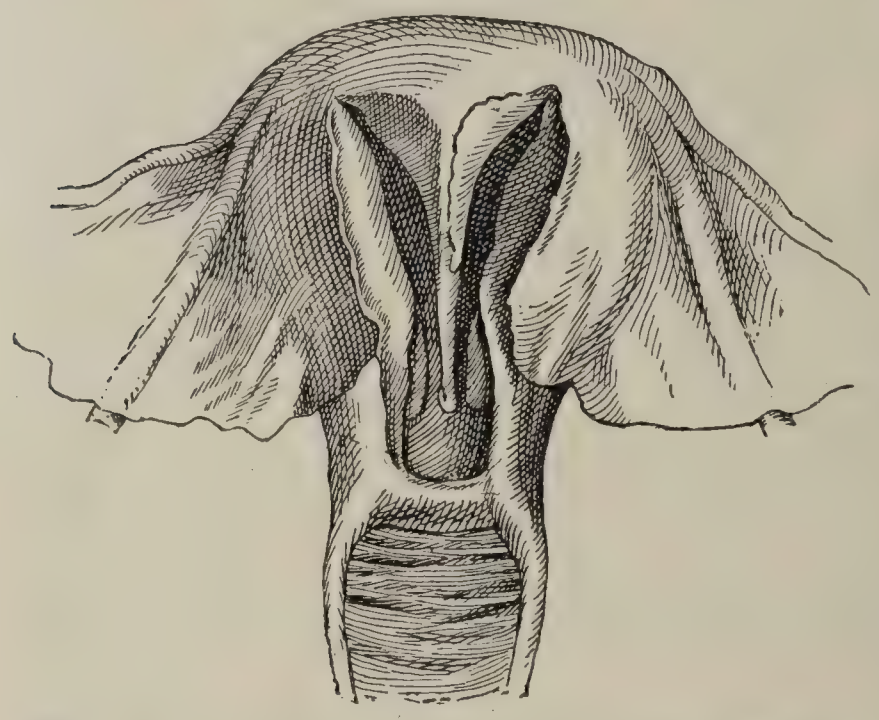

Fig. 743. Uterus bilocularis (nach GRAVEL).

In der zweiten Gruppe sind die MÜLLERschen Gänge auch äußerlich nicht vollkommen vereinigt und treten mehr oder weniger auseinander. Am häufigsten kommt dies am oberen Teil des Uterus vor, der dabei in zwei Hörner (Fig. 744) sich teilt (Uterus bicornis) oder auch nur eine amboßförmige Gestalt (Uterus incudiformis) oder eine leichte Einsenkung in der Mitte (Uterus arcuatus) zeigt.

Ist unterhalb der Vereinigung der Uterushörner noch eine Scheidewand bis zum Orificium externum vorhanden, so bezeichnet man dies als Uterus bicornis duplex (Fig. 745), fehlt die Scheidewand oder ist sie unvollkommen, als Uterus bicornis semiduplex.

In seltenen Fällen reicht die Spaltung nach abwärts durch den ganzen Uterus (Uterus bipartitus) und betrifft unter Umständen

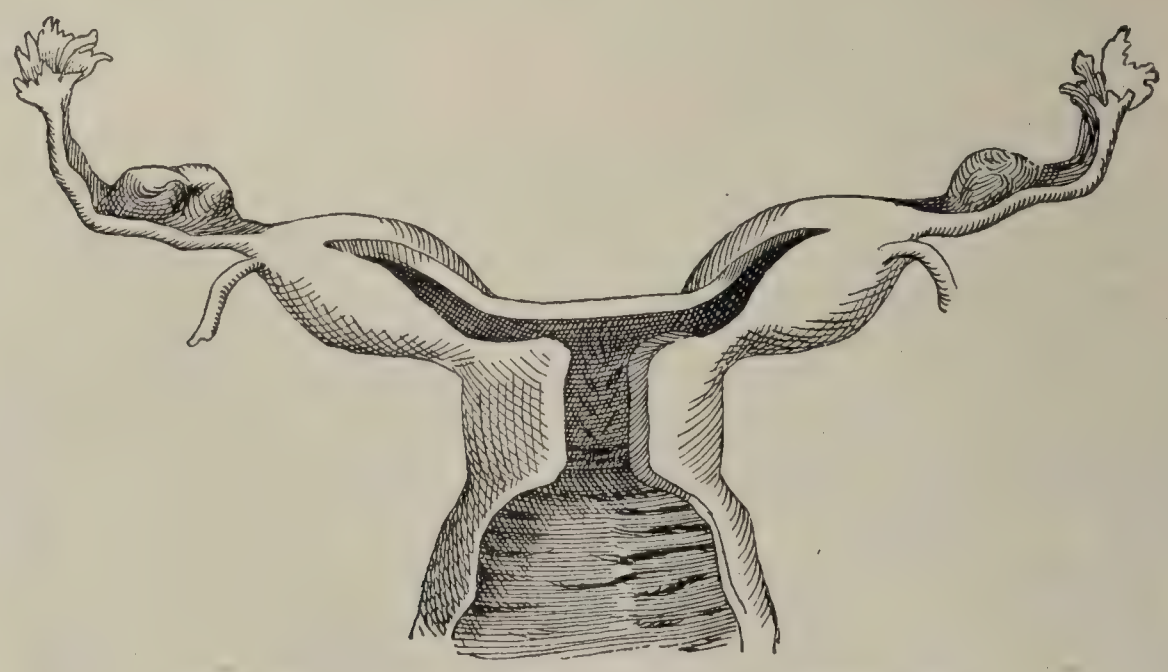

Fig. 744. Uterus bicornis (nach KUSSMAUL).

die ganze Länge der Geschlechtsgänge, eine Mißbildung, welche man als Uterus didelphys und Uterus bicornis duplex separatus bezeichnet.

Defekte und **Verkümmerungen** kommen sowohl bei einfachem Uterus und einfacher Scheide als bei deren Verdopplung zur Beobachtung und können beiderseits symmetrische Stellen des Genitalrohrs betreffen oder einseitig sein.

Bei partieller oder totaler Verdopplung ist zuweilen das eine Rohr da oder dort verschlossen (Fig. 745 *c*). So kann z. B. bei Verdopplung der Scheide eine Scheide unten geschlossen sein oder schon in der Mitte oder noch höher oben enden, eine Erscheinung, die dahin zu erklären ist, daß der betreffende MÜLLERsche Gang nicht weiter nach abwärts reichte oder im untersten Teile obliterierte. Bei Verdopplung am Uterus kann der eine Uterus, resp. das eine Horn verschlossen sein. Bei Uterus bicornis ist ferner das eine Horn zuweilen rudimentär und bildet nur einen soliden oder auch einen hohlen Strang, dessen

Fig. 745. Uterus bicornis duplex mit Hämatometra und Hämatosalpinx von einem Mädchen von 20 Jahren. *a* Scheide. *b* Rechter Uterus mit offenem Orificium. *c* Linker Uterus mit verschlossenem Muttermund und durch Blut dilatierter Höhle. *d* Rechte Tube. *e* Linke, durch Blut erweiterte und geplatzte Tube. *f* f_1 Ovarien. Um die Hälfte verkleinert.

Ostien verschlossen sind, oder fehlt wohl auch ganz (Uterus unicornis). Die Tube der verkümmerten Seite ist entweder normal oder ebenfalls rudimentär, zu einem soliden Strang verkümmert.

In dem geringsten Grade einseitiger Wachstumshemmung zeigt der Uterus nur eine schiefe Gestalt oder eine Krümmung nach einer Seite.

Bei normaler Verschmelzung der MÜLLERschen Gänge kommen Defekte und Verkümmerungen am häufigsten am Uterus vor, nur selten bleiben die ganzen MÜLLERschen Gänge so in der Entwicklung zurück, daß sie späterhin nur noch durch ein solides oder hohles muskulöses Knötchen oder durch einen Strang angedeutet sind.

Der rudimentär entwickelte Uterus ist meist ein Uterus

bipartitus oder ein U. bicornis oder bildet einen von einer Tube zur andern ziehenden Strang. Nur selten fehlen die Hörner, während ein dem Corpus und der Cervix entsprechendes Mittelstück vorhanden ist, Tuben können dabei vorhanden sein oder fehlen. Nicht selten entwickelt sich der Uterus in der ersten Zeit normal und bleibt erst später im Wachstum zurück, indem der Uteruskörper, welcher sich normalerweise vom sechsten Jahre ab vergrößert und bei seiner vollen Ausbildung die Cervix, welche ursprünglich größer ist als er, an Masse bedeutend übertrifft, auf der fötalen Entwicklungsstufe verharrt oder wenigstens abnorm klein bleibt, eine Mißbildung, die man als Hypoplasie des Uterus oder als Uterus foetalis resp. infantilis bezeichnet (Fig. 746). Die Ovarien können dabei wohl ausgebildet sein.

Vollkommener Mangel der Tuben kommt am häufigsten neben den erwähnten hochgradigen Defekten am Uterus vor. Von sonstigen Mißbildungen der Tuben sind namentlich die Trennung derselben vom Uterus, die Bildung mehrerer abdominaler Ostien, die Verküm-

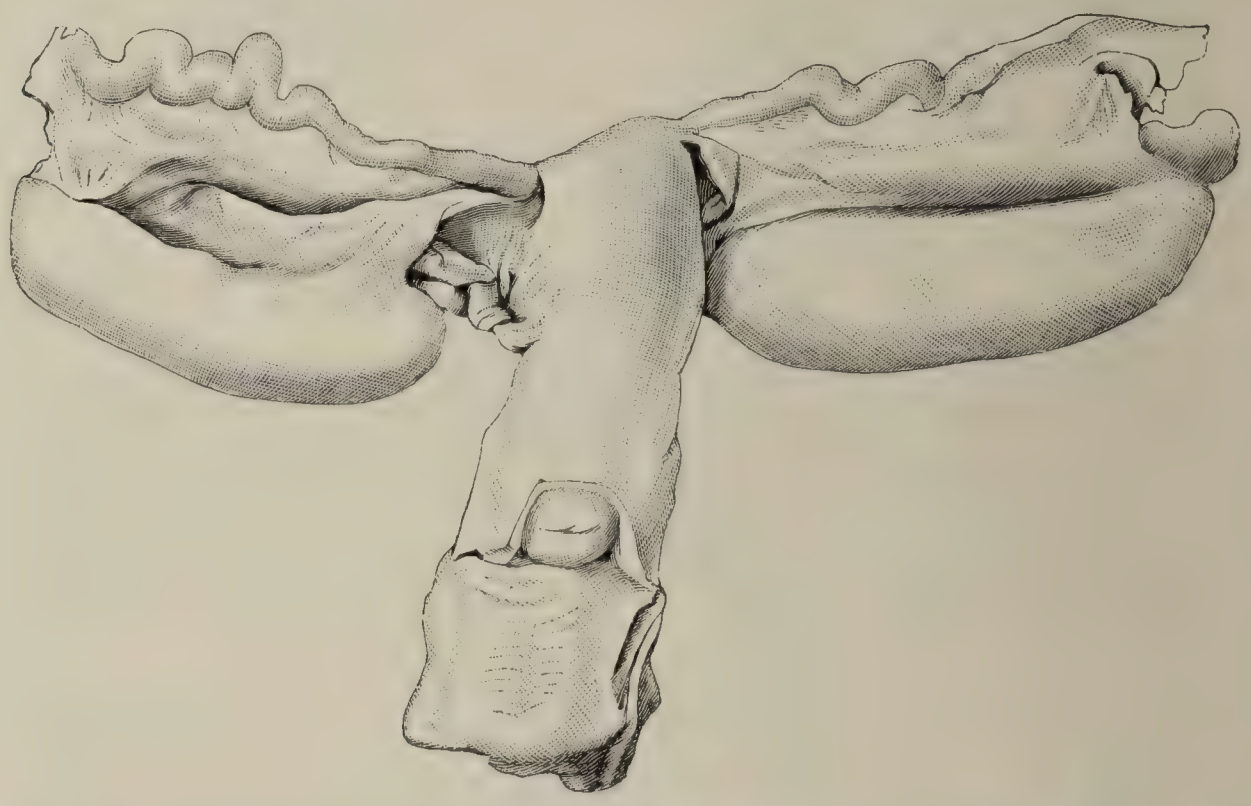

Fig. 746. Infantiler Uterus mit wohlentwickelten Ovarien von einem 18jährigen kretinistischen Mädchen. Um $^1/_6$ verkleinert.

merung derselben zu einem soliden Strang, die Atresie des abdominalen und des uterinen Endes und die Verengerung und Verschließung in den mittleren Teilen zu nennen.

Partieller und totaler Scheidenmangel kommt sowohl neben Defekten am Uterus als ohne solche vor, doch ist er selten. Häufiger ist ein Teil der Scheide in einen soliden Strang umgewandelt.

Atresien und Stenosen kommen innerhalb der Geschlechtsgänge am häufigsten im Gebiete der Cervix bis zum Orificium externum, ferner am obersten und am untersten Teil der Scheide vor. In der Cervix wird der Schluß teils durch Schleimhaut, teils durch Muskelgewebe gebildet. Die Stenose der Vagina ist entweder über die ganze Vagina verbreitet oder aber lokal und dann häufig durch quer- und schräggestellte Faltenbildungen bedingt.

Ausgedehnte Stenosen kommen namentlich neben sonstiger Miß-

bildung der Geschlechtsgänge vor. Behält der Uterus im Pubertätsalter seine kindliche Form bei, so bleibt auch die Vagina eng und kurz (Vagina infantilis).

In seltenen Fällen kommt an der Hinterwand der Scheide dicht hinter dem Scheideneingang eine blindsackartige, mitunter für einen Finger durchgängige, der Vagina parallel verlaufende oder seitlich von ihr ablenkende, glattwandige Ausstülpung vor. Nach Breisky handelt es sich dabei um eine Erweiterung und Verlängerung an dieser Stelle schon normal vorkommender Schleimhautlakunen.

Der **Hymen** bildet normalerweise eine an der hinteren Wand vorspringende Schleimhautfalte, welche die Scheide gegen den Sinus urogenitalis abgrenzt und bei geschlossenem Sinus eine Längsspalte umsäumt.

Bei Neugeborenen bildet der Hymen eine röhrenförmige Vorragung, die sich unter Umständen auch später noch erhält. Normal ist der Hymen halbmondförmig, geht indessen zuweilen in einen Ring über und kann in nicht allzu seltenen Fällen eine Membran ohne Öffnung bilden (Atresia vaginae hymenalis), wodurch nach Eintritt der Pubertät Retention von Blut bedingt werden kann. Es kommen ferner auch doppelte (H. septus) oder mehrfache Durchbrechungen des Hymen (H. cribriformis), Auszackungen und Papillen des freien Randes (H. denticulatis und fimbriatus), sowie Bildung eines zweiten Hymens oberhalb des normalen vor. Mangel des Hymens ist sehr selten. Cystenbildungen am Hymen sind mehrfach beobachtet.

Literatur über Mißbildungen der Tuben, des Uterus, der Scheide und des Hymens.

Breisky, *Die Krankh. d. Vagina, Billroths Hdb. d. Frauenkrankh. III, Stuttgart 1886.*
Boivin et Angès, *Anat. pathol. de l'utérus, Paris 1866.*
Debierre, *Les vices de conformation des organes génitaux de la femme, Paris 1892.*
Dohrn, *Bildungsfehler des Hymens, Zeitschr. f. Geb. u. Gyn. XI.*
Huber, *Verdopplung des Uterus und der Vagina, Virch. Arch. 108. Bd. 1887.*
Kussmaul, *Von dem Mangel usw. der Gebärmutter, Würzburg 1859.*
Marchand, *Verdopplung der Vagina, Zbl. f. Gyn. 1904.*
Mayrhofer, *Entwicklungsfehler d. Gebärmutter, Handb. d. Frauenkrankh., Stuttgart 1882.*
Müller, P., *Entwicklungsfehler d. Uterus, Handb. d. Frauenkrankh. I, 2. Aufl. 1885.*
Nagel, *Entwicklungsfehler d. weibl. Genitalien, Hdb. d. Gyn. v. Veit I, Wiesbaden 1897.*
Natanson, *Uterus unicornis, Monatsschr. f. Gyn. 21. Bd. 1905.*
Pick, *Anat. u. Genese der doppelten Gebärmutter, A. f. Gyn. 57. Bd. 1898.*
Rieder, *Gärtnersche Gänge, Virch. Arch. 96. Bd. 1884.*
Schaeffer, *Bildungsanomalien weibl. Geschlechtsorgane aus dem fötalen Lebensalter mit bes. Berücksichtigung der Entwicklung des Hymens, Arch. f. Gyn. 37. Bd. 1890.*
v. Stubenrauch, *Teilung des Urogenitalkanals, Beitr. v. Ziegler XI 1891.*

§ 289. Die **Tuben** oder **Eileiter** sind, anatomisch betrachtet, muskulöse, mit einer Schleimhaut ausgekleidete Röhren, deren Epitheldecke aus einem einschichtigen flimmernden Zylinderepithel besteht. Die Schleimhaut ist ausgezeichnet durch reiche Faltenbildung in der Längsrichtung, die auf Querschnitten wie Papillen aussehen.

Senil stellt sich Schwund der Muskulatur, Sklerose des Bindegewebes, Verdünnung der Schleimhaut und Abflachung des Zylinderepithels ein.

Bei kongestiver **Hyperämie,** wie sie im Gebiete des Geschlechtsapparates zur Zeit der Menstruation, bei Beischlaf, bei manchen akuten Infektionskrankheiten vorkommt, ist auch die Tubarschleimhaut Sitz

hyperämischer Zustände, und es kann zu **Blutungen** kommen, die in seltenen Fällen zu Austritt von Blut aus den Tuben in die Bauchhöhle führen.

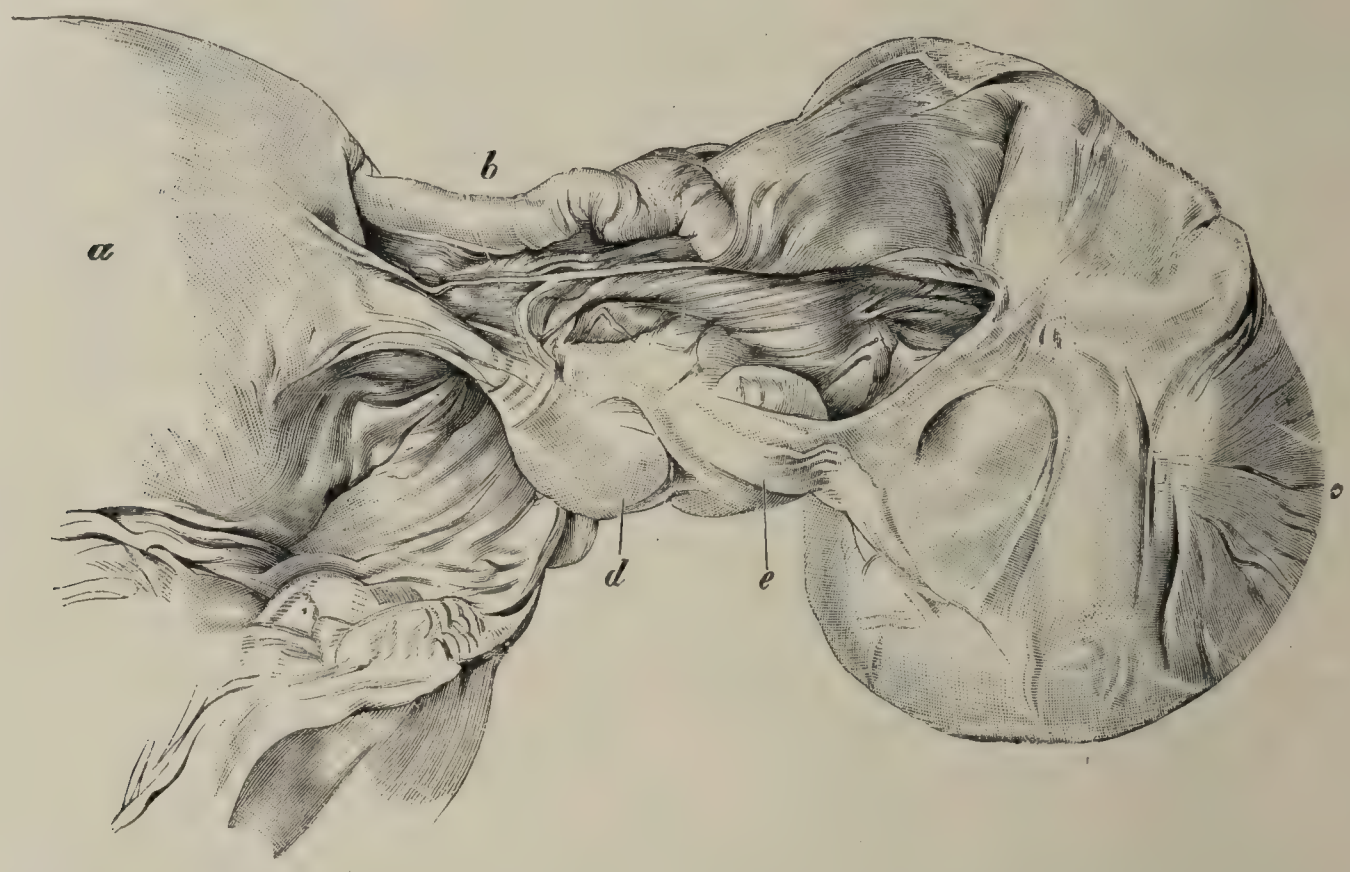

Fig. 747. Hämatosalpinx mit perisalpingitischen und perioophoritischen Verwachsungen. *a* Uterus. *b* Uterinteil der Tube. *c* Cystisch entarteter und mit der Umgebung verwachsener abdominaler Teil der Tube. *d* Ovarium. *e* Verwachsungsmembran. $^2/_3$ der natürl. Größe.

Die **Entzündung der Tuben,** die **Salpingitis,** kommt am häufigsten nach Entzündungen des Uterus und des Beckenperitoneums vor und verbindet sich im ersteren Falle gewöhnlich bald mit Entzündungen des Beckenperitoneums und der Oberfläche des Eierstocks. Auch von Appendicitis kann rechtsseitige Salpingitis fortgeleitet werden. Stellen

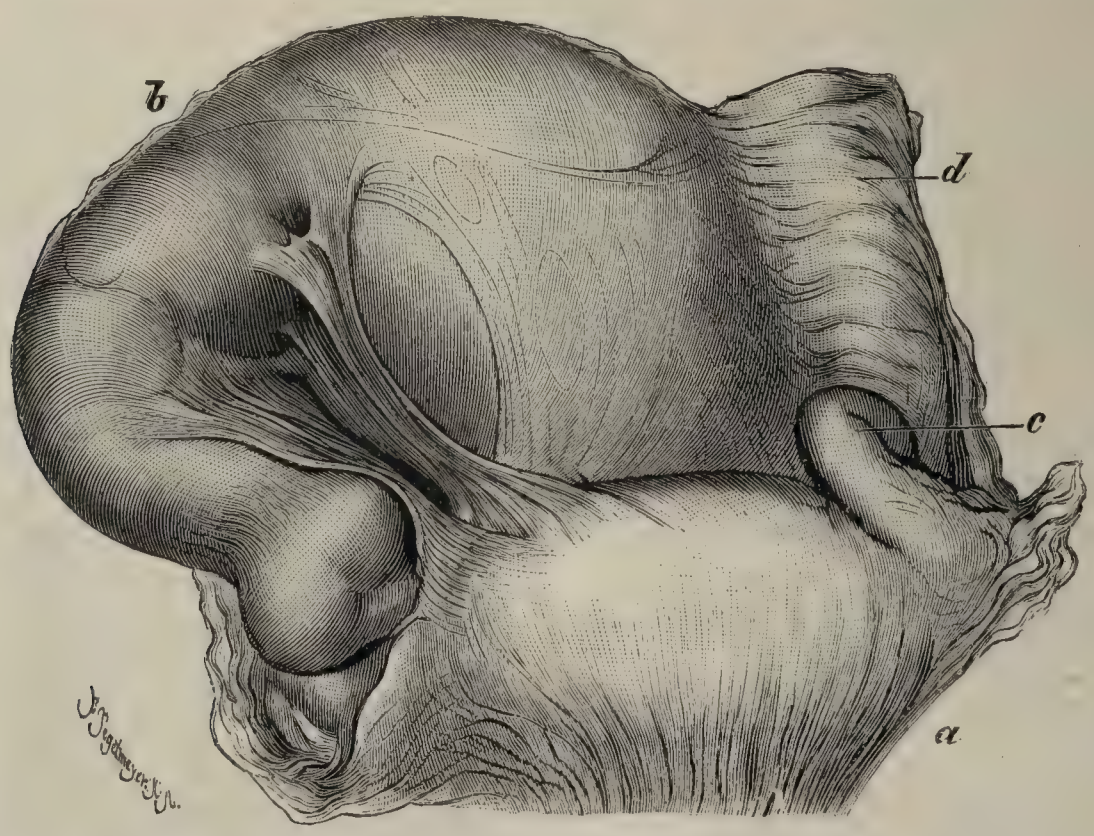

Fig. 748. Hydrops tubarum, von vorn gesehen. *a* Uterus. *b* Rechte, *c* linke Tube. *d* Rektum. $^1/_2$ der natürl. Größe.

sich in deren Gefolge Exsudationen ein, so kommt es zu Verklebungen der Tuben mit der Nachbarschaft, also mit dem Ovarium oder dem breiten Mutterbande, oder mit der Hinterwand des Uterus und weiterhin zu mehr oder minder festen strang- und bandförmigen bindegewebigen Verwachsungen (Fig. 747 *e* und Fig. 748 *b*), wobei die Tuben mehr oder weniger aus ihrer Lage gebracht und an ihrem abdominalen Ende oft verschlossen werden.

Je nach dem Sekret, das die Tuben enthalten, kann man schleimige, eitrige, schleimig-eitrige, seröse und hämorrhagische Entzündungen der Tuben unterscheiden. Ist das abdominale Ende durch Verwachsungen verschlossen und ist gleichzeitig auch der uterine Teil der Eileiter durch Schleimhautschwellung oder durch eingedicktes Sekret oder durch Abknickung der Tuben oder Obliteration des Lumens verlegt, so können sich in dem abgeschlossenen Teil größere Mengen einer schleimigen oder schleimig-serösen oder eitrigen oder blutigen Flüssigkeit ansammeln und so Zustände herbeigeführt werden, welche als **Hydrops tubarum** (Fig. 748 *b*), **Pyosalpinx, Hämatosalpinx** (Fig. 747 *c*) oder als **Sactosalpinx serosa, S. purulenta** und **S. haemorrhagica** bezeichnet werden.

Die Tube erscheint bei mäßiger Flüssigkeitsansammlung erweitert und geschlängelt (Fig. 748 *c*). Bei stärkerem Hydrops schwillt sie am abdominalen Ende zu einer mehr ovalen dünnwandigen Blase (Fig. 747 *c*) an und gewinnt dadurch, im ganzen betrachtet, oft eine retortenförmige Beschaffenheit (Fig. 748 *b*). Das Ovarium ist neben der Tube bald noch sichtbar (Fig. 747 *d*), bald von Adhäsionsmembranen überlagert, bald auch ganz in die Wand des Sackes aufgenommen (vgl. Tuboovarialcysten § 285). Bei eitrigen Entzündungen kann die Wand stellenweise vereitern, so daß es zu einem Durchbruch des Eiters in die Bauchhöhle kommt. In anderen Fällen dickt sich der Eiter ein und verkreidet. Bei Ansammlung von schleimiger oder blutiger Flüssigkeit erfolgen zuweilen ebenfalls Berstungen. Ist die uterine Öffnung nur verengt oder normal weit, so kann die in der Tube sich ansammelnde Flüssigkeit zeitweise abfließen (Hydrops tubae profluens). Unter besonderen Bedingungen kann auch im Uterus retinierte blutige, schleimige oder eitrige Flüssigkeit durch das Tubarostium bis in die Tuben zurückgestaut werden und in die Bauchhöhle einfließen oder bei Verschluß des Abdominalostiums sich in den Tuben ansammeln.

Salpingitis kann durch verschiedene **Infektionen** entstehen; die eitrigen Formen werden teils durch die gewöhnlichen Eiterkokken, teils durch Gonokokken, seltener durch Pneumokokken verursacht, doch sind zur Zeit der anatomischen Untersuchung die Mikroorganismen oft nicht mehr nachweisbar. Die Mukosa ist mehr oder weniger stark infiltriert (Fig. 749) und es können an der Infiltration auch die Muskularis und Serosa teilnehmen. Bei länger dauernden Entzündungen gehen die Falten und die papillösen Erhebungen der Schleimhaut zuweilen eine hypertrophische Wucherung ein, und es können sich auch die übrigen Wandbestandteile verdicken, so daß man den Prozeß als **Salpingitis prolifera** bezeichnen kann. Durch Verwachsung von papillösen Wucherungen, welche ihr Epithel zum Teil verloren haben, können abgeschlossene, mi pithel ausgekleidete Cystchen entstehen.

Tuberkulose der Tuben kommt sowohl bei Kindern als bei Er-

wachsenen vor und tritt meist doppelseitig auf. Der Uterus wird meist erst sekundär in Mitleidenschaft gezogen, kann indessen auch primär erkranken. Der Beginn und die Ausbreitung des tuberkulösen Prozesses erfolgt in derselben Weise wie in anderen Schleimhäuten und hat am meisten Ähnlichkeit mit den tuberkulösen Ureterenerkrankungen. Bei weiter vorgeschrittenem Prozeß sind die Tuben meist mit käsigen Massen gefüllt und erweitert (Fig. 750), die Schleimhaut, zuweilen auch die Muskularis in graues, gelatinöses Granulationsgewebe umgewandelt, welches an der Oberfläche in käsigem Zerfall begriffen ist. In anderen Fällen führt die Wucherung mehr zu Verdickung und fibröser Verhärtung der Tubenwand und die Verkäsung tritt zurück. In der verdickten Tubenwand finden sich typische Tuberkel. Durch stärkere

Fig. 749. Katarrhalische Streptokokkensalpingitis (Form. Häm.). *a* Muskularis. *b* Zellig infiltrierte Falten der Mucosa. *c* Eiter im Lumen der Tube. *d* Perivaskuläre Zellanhäufung. Vergr. 40.

Ansammlung von eiterähnlichem Sekret oder von Zerfallsmassen des verkästen Gewebes können sich Säcke von bedeutender Größe bilden.

Die Tubentuberkulose kann sich an Bauchfelltuberkulose anschließen, tritt aber öfter als primäre Lokalisation der Tuberkulose im Unterleib auf und kann die einzige tuberkulöse Erkrankung im Körper bilden. Das doppelseitige Auftreten erklärt sich daraus, daß nach Erkrankung einer Tube die Infektion der anderen durch Bazillen, die in den Beckenraum geraten, sehr leicht erfolgen kann. Infektion des Bauchfells von der Tube aus führt zu tuberkulöser Peritonitis. Sie kann sowohl bei offenen als geschlossenen Tuben erfolgen, und es können käsige, Eiter enthaltende Säcke auch bersten. Zuweilen trägt die folgende Peritonitis auch einen eitrigen oder putriden Charakter (Mischinfektion).

Die meisten Autoren stimmen darin überein, daß die Tubentuberkulose, wie überhaupt die weibliche Genitaltuberkulose nur in sehr seltenen Fällen die erste Lokalisation im Körper darstellt; es kann dies geschehen wenn die Infektion durch den Coitus mit tuberkulösen Männern oder Verunreinigung mit phtisischem Sputum erfolgt; ferner kann die Patientin selbst bei bestehender Lungentuberkulose sich durch unreinliche Manipulationen Tuberkelbazillen in den Genitaltraktus einführen (Merkel). Es erscheint aber zweifelhaft, ob hierdurch eine Erkrankung der Tuben mit Überspringen von Vagina und Uterus zustande kommen kann. Unbestritten ist die Infektionsmöglichkeit der Tuben auf hämatogenem oder lymphogenem Wege, die nach v. Baumgarten für die Tuben die einzige Infektionsart darstellen soll. Wenn auch zugegeben werden soll, daß ein Übergreifen der Uterustuberkulose auf die Tuben nicht erwiesen ist und die Uterustuberkulose sich in fast allen Fällen als sekundär auffassen läßt, so muß doch an dem Infektionswege vom Peritoneum auf die Tuben festgehalten werden, der gar nicht so selten beobachtet werden kann. v. Baumgarten hat durch Experimente festgestellt, daß bei Kaninchen Peritonealinfektion nicht zu Tubentuberkulose führt; eine direkte Übertragung dieser Ergebnisse auf die natürliche Infektion beim Menschen erscheint aber nicht angängig. Dagegen stimmen die experimentellen Beobachtungen, daß auch im weiblichen Genitaltraktus die Tuberkuloseverbreitung in deszendierendem Sinne erfolgt, mit den Erfahrungen beim Menschen überein.

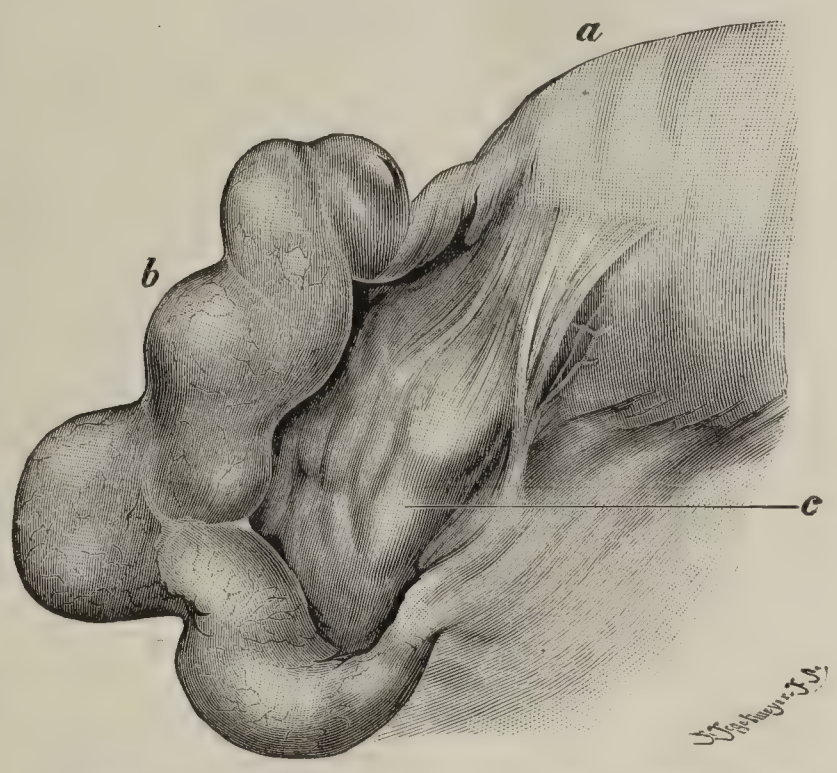

Fig. 750. Tuberkulose der linken Tube von hinten gesehen. *a* Uterus. *b* Tube. *c* Ovarium. $^6/_7$ der natürl. Größe.

Von **Geschwülsten** kommen zunächst Fibrome und Fibromyome in Form kleiner Knoten vor, sind indessen weit seltener als im Uterus. Sarkome und Myxome sind sehr selten. Knötchenförmige Verdickungen der Tuben im Gebiete des Isthmus, die durch adenom- oder adenomyomartige Bildungen in der Tubenwand bedingt sind, und die man danach auch als Adenomyome bezeichnet hat, hat man vielfach auf eine Einlagerung von Resten des Wolffschen Körpers (v. Recklinghausen) zurückgeführt. Es handelt sich (Chiari, Kossmann, v. Franqué) dabei indessen um Abschnürungen und Wucherungen der epithelialen Tubenauskleidungen, die im Verlaufe von Entzündungen, auch in leichteren Formen der Tuberkulose (v. Franqué) auftreten, so daß die Bezeichnung Salpingitis nodosa isthmica (Chiari) richtiger erscheint. So können im Gefolge von Tuberkulose und chronischer Gonorrhoe auch adenomartige Wucherungen der Tubenschleimhaut entstehen (Stein, Meyer).

Auch epitheliale Geschwülste der Tuben sind selten. Sie sind als muköse Polypen, besonders bei Tubenschwangerschaft, als Papillome in der Ampulle und als Karzinome beobachtet. Letztere sind in seltenen Fällen primär und haben papilläre Oberfläche; im übrigen können Krebse der Ovarien und des Uterus sekundär auf die Tube übergreifen oder Metastasen erzeugen.

Unter den **Cysten,** welche an der Außenfläche der Tuben vorkommen, ist zunächst die Morgagnische Hydatide zu nennen, welche

dem abdominalen Tubarende in Form eines gestielten Bläschens aufsitzt und das oberste Ende des Müllerschen Ganges darstellt. Sodann kommen auf den Eileitern und den breiten Mutterbändern nicht selten mohnkorn- bis höchstens erbsengroße Bläschen mit kolloidem Inhalte vor, welche wahrscheinlich aus Resten der Urniere und des Wolffschen Ganges hervorgehen. Da an den Tuben neben dem Hauptostium Nebenfimbrien und Nebenfimbtrienrichter und andere mit Flimmerepithel ausgekleidete und mit einer Muskelwand versehene Anhänge vorkommen, so können (Martin) an den Tuben sitzende Cysten auch aus cystisch entarteten Nebentuben (Hydroparasalpinx) hervorgehen. Diese Deutung wird namentlich durch den Befund von Muskelfasern in der Wand der Cysten gestützt. Ferner können kleine subseröse Cysten nach Entzündungen aus dem Peritonealepithel entstehen, indem dieses sich einstülpt und sich abschnüren kann. Diese Epithelknötchen können sich dann cystisch umwandeln (R. Meyer).

Über Tubenschwangerschaft vgl. § 305.

Literatur zur pathologischen Anatomie der Tuben.

Alterthum, *Tuberkulose der Tuben, Beitr. v. Hegar I 1898.*
Ammann, *Weibl. Genitaltuberkulose, Internat. Gynäkol. Kongr. zu Bonn 1902.*
v. Baumgarten, *Experimente über weibl. Genitaltuberkulose, Arb. a. d. path. Inst. Tübingen V Bd. 1905; Verh. d. d. path. Ges. VIII 1904.*
Bum, *Gonorrhoe d. weibl. Geschlechtsorg., Hdb. v. Veit I 1897 (Lit.).*
Cullen, *Hydrosalpinx, Johns Hopkins Hosp. Rep. IV 1895.*
Chiari, *Zur pathol. Anatomie des Eileiterkatarrhs, Zeitschr. f. Heilk. VIII 1887.*
Cornil, *Sur les salpingites, Journ. des connaissances méd. 1888.*
Cornil *et* ***Terillon,*** *Anat. de la salpingite et de l'ovarite, Arch. de phys. X 1887.*
Eberth *u.* ***Kaltenbach,*** *Zur Pathologie d. Tuben, Zeitschr. f. Geburtsh. XVI 1889.*
Eckhardt, *Tubenkarzinom, A. f. Gyn. 53. Bd. 1898.*
Finger, *Blennorrhoe der Sexualorgane, Wien 1896.*
v. Franqué, *Salpingitis nodosa isthmica, Z. f. Gebh. 42. Bd. 1900 (Lit.); Carcino-Sacko-Endothelioma tubae, ibid. 67. Bd. 1902.*
Gebhardt, *Patholog. Anat. der weibl. Sexualorgane, Leipzig 1899.*
Hegar, *Entstehung der Genitaltuberkulose d. Weibes, Stuttgart 1886; Tuberkulose d. Tube, D. med. Wochenschr. 1897.*
v. Kahlden, *Sarkom d. Tube, Beitr. v. Ziegler XXI 1897.*
Kleinhans, *Erkrank. d. Tube, Hdb. v. Veit III 1899 (Lit.).*
Koblanck, *Epitheliale Neubildungen der Eileiter, Erg. d. a. Path. VII 1902 (Lit.).*
Kundrat, *Tuberkulose der Tuben und des Uterus, A. f. Gyn. 65. Bd. 1900.*
Landau, *Über Tubensäcke, Arch. f. Gyn. 40. Bd. 1891.*
Martin, *Die Krankh. d. Eileiters, Berlin 1895 (Lit.); Die Krankh. des Eierstocks, Leipzig 1899; Tubenkrankheiten, Eulenburgs Realenzyklop. XXIV 1900.*
Menge *u.* ***Krönig,*** *Die Bakteriologie d. weibl. Genitalkanals, Leipzig 1897.*
Merkel, *Genese d. weibl. Genitaltuberkulose, D. Arch. f. klin. Med. 84. Bd. 1905.*
Meyer, R., *Subseröse Epithelknötchen an Tuben usw., V. A. 171. Bd. 1903; Adenom. Wucherungen in Tube, V. A. 172. Bd. 1903.*
Mordret, *Études anatomo-pathologiques et clin. sur les salpingo-ovarites, Paris 1890.*
Morinaga, *Maligne Erkrankung d. Tube, I.-D. Würzburg 1903.*
Orthmann, *Zur Path. d. Tuben, V. A. 108. Bd. 1887; Carcinoma tubae, Z. f. Gebh. XV 1888; Sactosalpingen u. Tubo-Ovarialcysten, V. A. 155. Bd. 1899.*
Prochownick, *Bakterien der Eileitersäcke, D. med. Wochenschr. 1893.*
Reymond, *Bactériologie et anat. path. des salpingo-ovarites, Paris 1895.*
Rossa, *Die gestielten Anhänge des Ligamentum latum, Berlin 1899.*
Schickele, *Cysten d. weibl. Adnexe usw., V. A. 169. Bd. 1902; Mesonephrische Geschwülste, Zbl. f. a. Path. 15. Bd. 1904 (Lit.).*
Stein, *Adenom. Wucher. d. Tubenschleimhaut bei Gonorrhoe u. Tuberkulose, Mon. f. Gebh. u. Gyn. 17. Bd. 1903. Ergänzungsheft.*
Stolz, *Fibromyome d. Tube, Mon. f. Gebh. u. Gyn. 17. Bd. 1903. Ergänzungsheft.*
Stratz, *Zirkulationsstörungen u. Entzündungen der Ovarien u. Tuben, Berlin 1892.*
Tiebault, *De la salpingite blenorrhagique, Paris 1890.*
Wagner, *Verkalkung in d. Fimbrien d. Tube, Arch. f. Gyn. 74. Bd. 1905.*

Williams, *Tuberculosis, Johns Hopkins Hosp. Rep. III 1892 (Lit.).*
Witte, *Bakterienbefund bei Pyosalpinx, Zeitschr. f. Gebh. 25. Bd. 1892.*
Zahn, *Tuboovarialcyste, Virch. Arch. 151. Bd. 1898.*
Zangemeister, *Primäres Tubenkarzinom, Beitr. v. Bruns, 34. Bd. 1902.*

§ 290. Der **Uterus** ist ein länglich-birnförmiges, von vorn nach hinten abgeplattetes, bei Nulliparen 5,5—8,0 cm, bei Primiparen und Multiparen 9,0—9,5 cm langes, 3,5—5,6 cm breites, im wesentlichen muskulöses Organ, welches eine von einer drüsenreichen Schleimhaut ausgekleidete Höhle einschließt. Er ist mit den seitlich von seinem Fundus abgehenden Tuben zwischen Blase und Mastdarm eingeschoben, hebt die Einsenkung des Bauchfells zwischen Blase und Mastdarm in Form einer quergestellten Platte in die Höhe und trennt dieselbe in eine Excavatio vesico-uterina und recto-uterina.

Fig. 751. Anteflektierter jungfräulicher Uterus im Sagittalschnitt. Um 1/6 verkleinert.

Bei Kindern und jungfräulichen Individuen liegt der Uterus der Hinterwand der Blase an und hält diese Beziehung auch bei Entleerung der Blase fest, so daß die Excavatio recto-uterina sich öffnet. Bei Frauen, die geboren haben, wird diese Lage ebenfalls als die normale angesehen, doch liegt der Uterus oft auch in der Excavatio recto-uterina, so daß er mit der Hinterwand der entleerten Blase annähernd einen rechten Winkel bildet.

Die Achse des Uteruskörpers bildet mit derjenigen der Cervix meist einen nach vorne offenen Winkel, und man bezeichnet diese Abknickung als **Anteflexio uteri.** In geringem Grade vorhanden ist die Anteflexion ein physiologischer Zustand, eine stärkere Knickung (Fig. 751) muß als pathologisch angesehen werden.

Fig. 752. Retroflektierter Uterus einer Frau mit einem kleinen interstitiellen Fibrom. Um 1/6 verkleinert.

Knickt sich der Uteruskörper in der Weise gegen die Cervix ab, daß er mit ihr einen nach hinten offenen Winkel bildet, so bezeichnet man dies als **Retroflexio uteri** (Fig. 752). Erhält der Uterus, ohne daß die Lagerungsbeziehung des Körpers zu der Cervix sich ändert, eine stärkere Neigung nach vorn oder nach hinten als gewöhnlich, so

entsteht eine **Versio uteri.** Normalerweise besteht eine mäßige, mit der Füllung der Blase etwas wechselnde Anteversio, die durch narbige Verkürzung der ligamenta lata und recto-uterina gesteigert oder in pathologischer Weise fixiert werden kann. Retroflexionen können durch Erschlaffung der ligamenta recto-uterina und rotunda zustande kommen.

Versionen und Flexionen des Uterus sind sehr häufig miteinander kombiniert und können mit Deviationen des Uterus nach der Seite sowie mit Änderungen des Standes kompliziert sein.

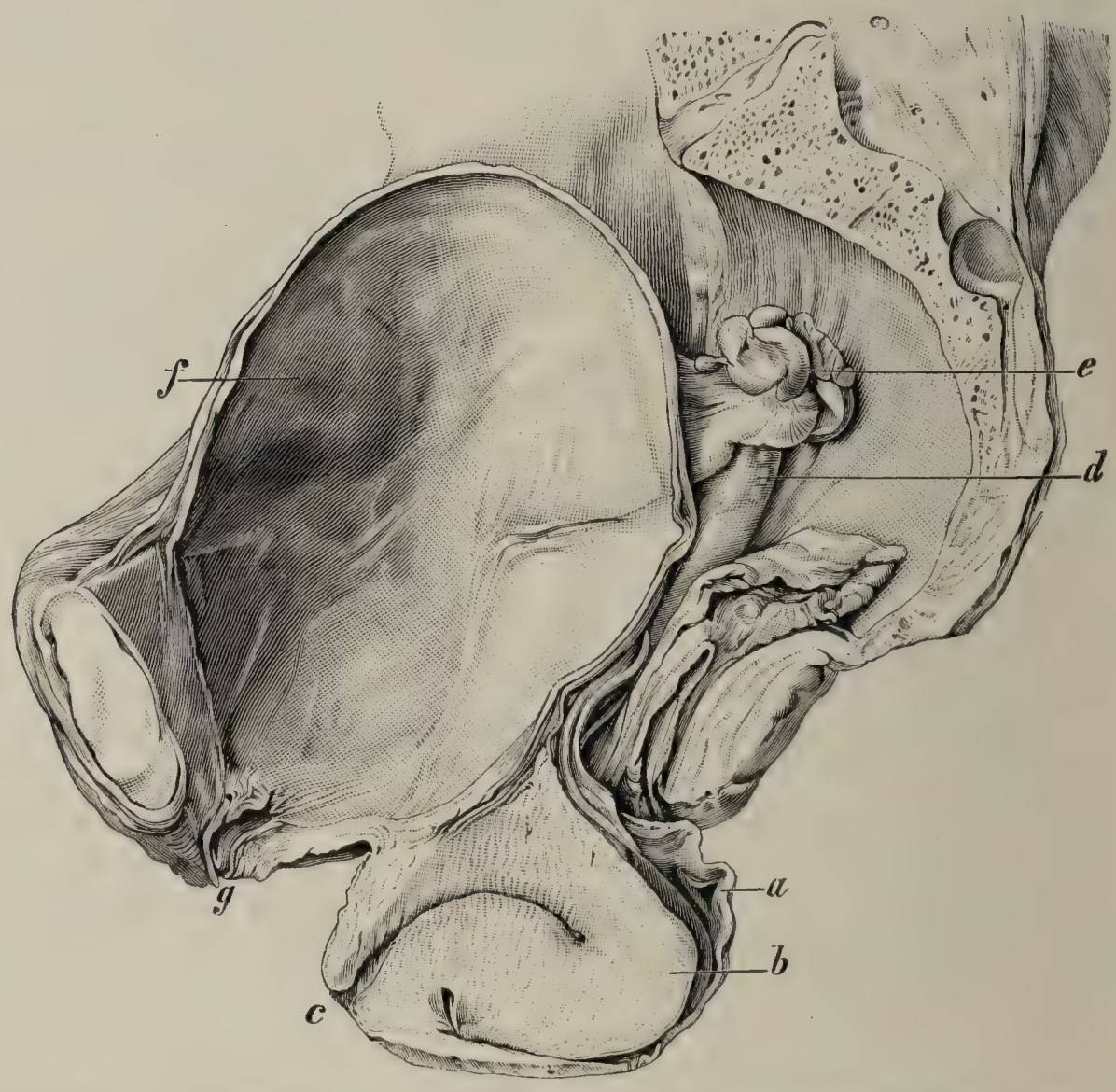

Fig. 753. Prolapsus uteri. Sagittaler Durchschnitt durch das Becken. *a* Umgestülpte Scheide. *b* Prolabierter und retroflektierter Uterus. *c* Orificium uteri. *d* Ovarium. *e* Abdominales Ende der Tube. *f* Blase. *g* Harnröhre. $^1/_2$ der nat. Gr.

Versionen kommen besonders durch Vergrößerungen des Uterus sowie durch häufige Anstrengung der Bauchpresse zustande, vorausgesetzt, daß das Uterusparenchym resistent und starr ist. Ist dasselbe weich und schlaff, so bewirken die nämlichen Momente Flexionen. In seltenen Fällen sind pathologische Anteflexionen oder Retroflexionen Entwicklungsfehler. Endlich können auch Verwachsungen des Uterus mit der Umgebung Versionen oder Flexionen herbeiführen.

Als Folge der Flexionen sind namentlich Störungen des Blutabflusses bei der Menstruation, sowie Stauungen und Schleimhautblutungen hervorzuheben.

Seitliche Deviationen (Versio et Flexio lateralis) des Uterus können durch Geschwülste, parametritische Exsudate, Verwachsungen mit der Umgebung usw. bedingt sein.

Als **Senkung** und **Vorfall** oder **Prolapsus** bezeichnet man eine Verlagerung des Uterus nach unten gegen die Scheide, wobei der

Muttermund sich dem Scheideneingang nähert und schließlich durch denselben nach außen tritt (Fig. 753 *c*). Ermöglicht wird die Senkung durch eine Erschlaffung derjenigen Gewebe, welche den Uterus in seiner Lage erhaltrn.

Liegt der Uterus nur tiefer als normal, ist also der Muttermund noch nicht in der Schamspalte sichtbar, so bezeichnet man dies als Senkung im engeren Sinne; bei unvollständigem Vorfall liegt ein Teil, bei vollständigem Vorfall der ganze Uterus (*c*, *b*) vor den äußeren Genitalien und ist mit der nach außen umgestülpten Scheide überdeckt. Der prolabierte Uterus ist bald gerade gerichtet, bald flektiert (*c*, *b*).

Das Gewebe der nach außen umgestülpten Scheide wird im Laufe der Zeit mehr oder weniger hypertrophisch; die Querrunzeln verstreichen und die Epitheldecke wird trocken, der verhornenden Epidermis ähnlich. Sehr häufig stellen sich zufolge äußerer Läsionen Entzündungen und Geschwürsbildungen ein, und Uterus und Cervix schwellen infolge der dabei vorhandenen Stauungen an und werden ebenfalls hypertrophisch. Durch den Zug, welchen die Scheide an der nach außen drängenden Cervix ausübt, wird der Muttermund auseinandergezerrt und der untere Teil des Cervicalkanals nach außen gestülpt (Ektropium), so daß unter Umständen der innere Muttermund am Eingang erscheint. Im Gegensatz dazu kann der äußere Muttermund auch verkleben.

Der Vorfall des Uterus zieht die vordere Wand des Mastdarms und die hintere Wand der Blase nach sich und führt zu Ausbuchtungen der betreffenden Wandteile (Fig. 753).

Stellen sich in der Umgebung des prolabierten Uterus oder im kleinen Becken Verwachsungen ein, so kann der Prolaps in seiner Lage fixiert werden, so daß er nicht mehr reponibel ist.

Elevationen oder Verlagerungen des Uterus nach oben kommen durch unter ihm liegende Geschwulstbildungen, welche ihn hinaufdrängen, oder durch Zerrungen zustande, welche von Geschwülsten, die mit dem Uterus in Verbindung stehen und in die Bauchhöhle hinaufwachsen, oder aber durch peritonitische Adhäsionen ausgeübt werden. Der Uterus und die Scheide können dabei sehr erheblich in die Länge gezogen werden, so daß das Scheidengewölbe verstreicht und die Scheide trichterförmig in das Os externum uteri übergeht.

Antepositionen, Retropositionen und **Lateralpositionen,** d. h. Verlagerungen nach vorn oder hinten oder nach der Seite werden vornehmlich durch Exsudate oder Geschwülste, welche sich im Uterus selbst oder in den ihm benachbarten Organen entwickeln, verursacht.

Torsionen können durch einseitige Bandverkürzungen entstehen.

Als **Inversio** bezeichnet man eine Einstülpung des Fundus uteri in das Cavum uteri. Bei Inversionen geringeren Grades liegt der Fundus noch oberhalb des inneren Muttermundes, bei stärkerer Inversion tritt er in die Scheide ein und fällt schließlich nach außen vor. Man unterscheidet danach drei Grade, eine Einstülpung, eine Umstülpung und einen Prolapsus uteri inversi.

Die Inversionen entstehen, abgesehen von den im Wochenbett auftretenden, durch Geschwulstbildungen im Fundus, welche zu einer Atrophie der Uteruswand führen und gleichzeitig einen Zug am Fundus ausüben. Die Umstülpung erfolgt meist nur bis zur Cervix, die sich in ihrer Lage erhält.

Literatur über Lageveränderungen des Uterus.

Auvard, *Traité de gynécologie, Paris 1891.*
Bayer, *Zur Morphologie des Uterus, Gynäkol. Klinik v. Freund, Straßburg 1885.*
v. Franqué, O., *Der Vorfall der Gebärmutter, Würzburg 1869.*
Fritsch, *Die Lageveränderungen der Gebärmutter, Handb. d. Frauenkrankh. I 1885.*
Gebhardt, *Patholog. Anatomie der weiblichen Sexualorgane, Leipzig 1899.*
Le Gendre, *De la chute de l'utérus, Paris 1860.*
Hueter, *Die Flexionen des Uterus, Leipzig 1870.*
Küstner, *Lageanomalien d. Uterus, Hdb. v. Veit I, Wiesbaden 1897 (Lit.).*
Lüders, *Über das Urogenitalsystem bei Prolapsus uteri, I.-D. Freiburg 1893.*
Martin, *Die Neigungen u. Beugungen der Gebärmutter, Berlin 1870.*
Walcher, *Senkung u. Vorfall d. Uterus, Tübingen 1887.*

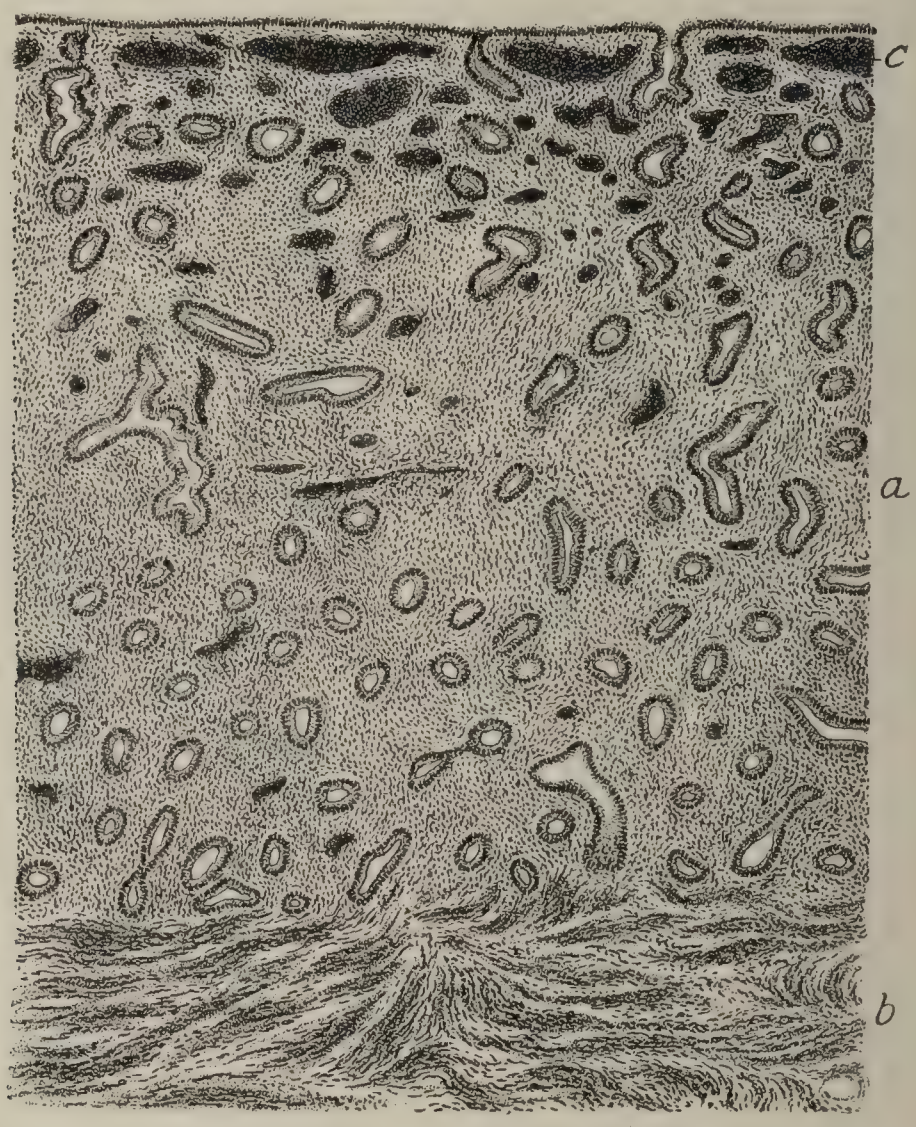

Fig. 754. Normale Uterusmucosa von einem 27 Jahre alten Mädchen (Form. Häm. Eosin.). *a* Mucosa. *b* Muscularis. *c* Blutgefäße. Vergr. 40.

§ 291. Die **Schleimhaut des Uterus** (Fig. 754) ist ein an Drüsen sehr reiches Gewebe, welches ohne Vermittlung einer abgrenzbaren Submucosa in das Bindegewebe der Muscularis (*b*) übergeht. Die Oberfläche ist mit einem hohen, flimmernden Zylinderepithel bedeckt, welches sich tief in die Drüsen hinein fortsetzt. Das Stroma ist ein überaus zellreiches, feinfaseriges Gewebe, dessen tiefste Lagen Muskelzüge enthalten. Die Drüsen sind einfache und verzweigte, in ihrem Endabschnitt zum Teil geschlängelte, mit Zylinderepithel ausgekleidete Schläuche. In der Cervix bildet die Schleimhaut die als Plicae palmatae bekannten leistenförmigen Erhabenheiten. Im unteren Abschnitt der Cervix wird die Schleimhaut derber, an Bindegewebsfasern reicher. Zugleich werden die Drüsen spärlicher und zum Teil auch kürzer als im Körper und acinösen Drüsen ähnlich ausgebuchtet. Gegen das unterste Dritteil des Cervicalkanals geht das Zylinderepithel in geschichtetes Plattenepithel

über, welches auch die Lippen der Portio vaginalis bedeckt und in das Scheidenepithel sich fortsetzt.

Wo die Plicae palmatae enden, treten in der Schleimhaut kleine

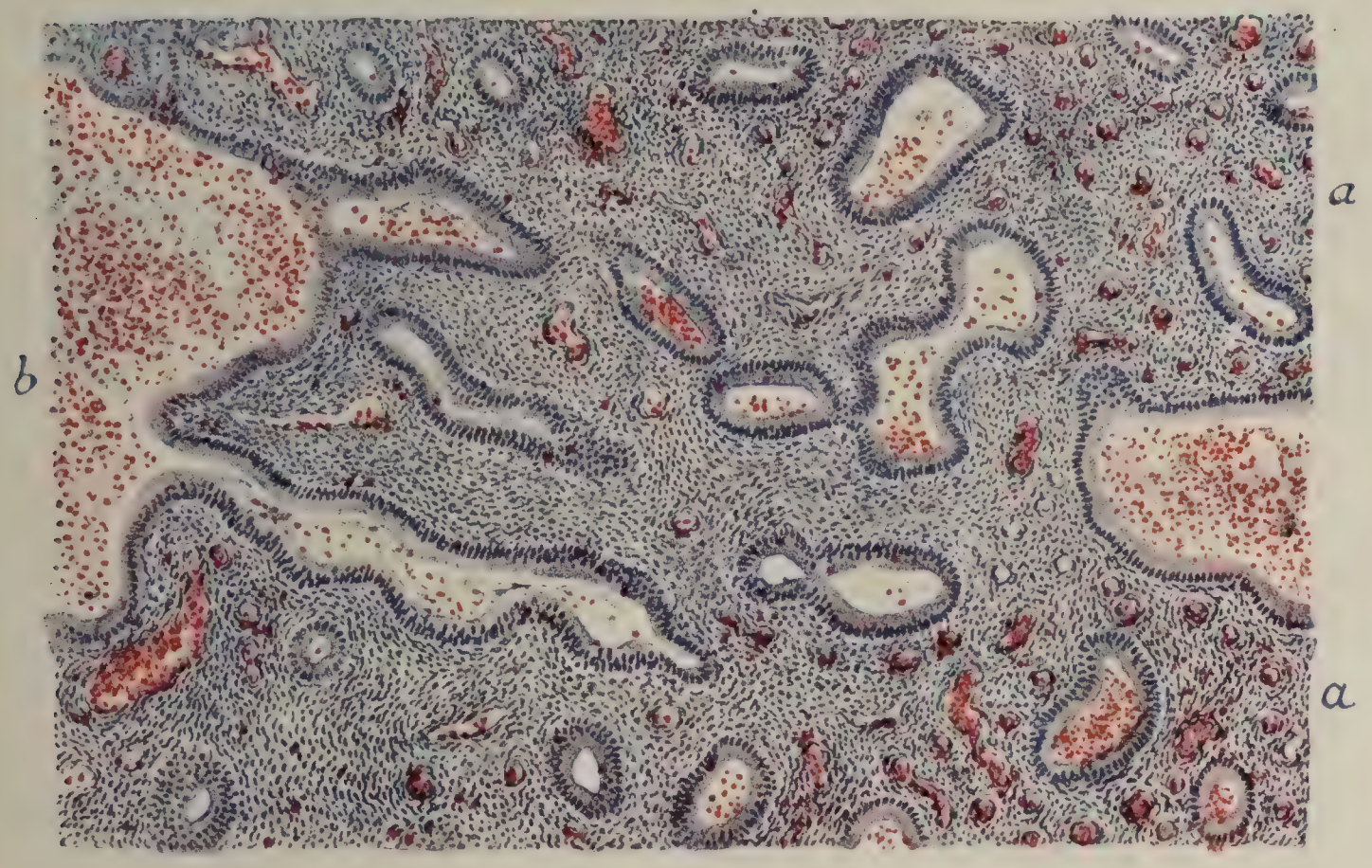

Fig. 755. Menses incipiens. Mädchen von 24 Jahren (Häm. Eos.). *a* Hyperämische Mucosa. *b* Beginnende Blutung in cavum uteri und Drüsen. Vergr. ca. 100 fach.

kegelförmige Papillen auf, welche namentlich in der Umgebung des Muttermundes zu reichlicher Entwicklung gelangen.

Sowohl die Zahl, die Größe und die Konfiguration der Drüsen als auch die Ausbreitung des Zylinderepithels nach abwärts ist bei den einzelnen Individuen ziemlich verschieden und bei ein- und demselben In-

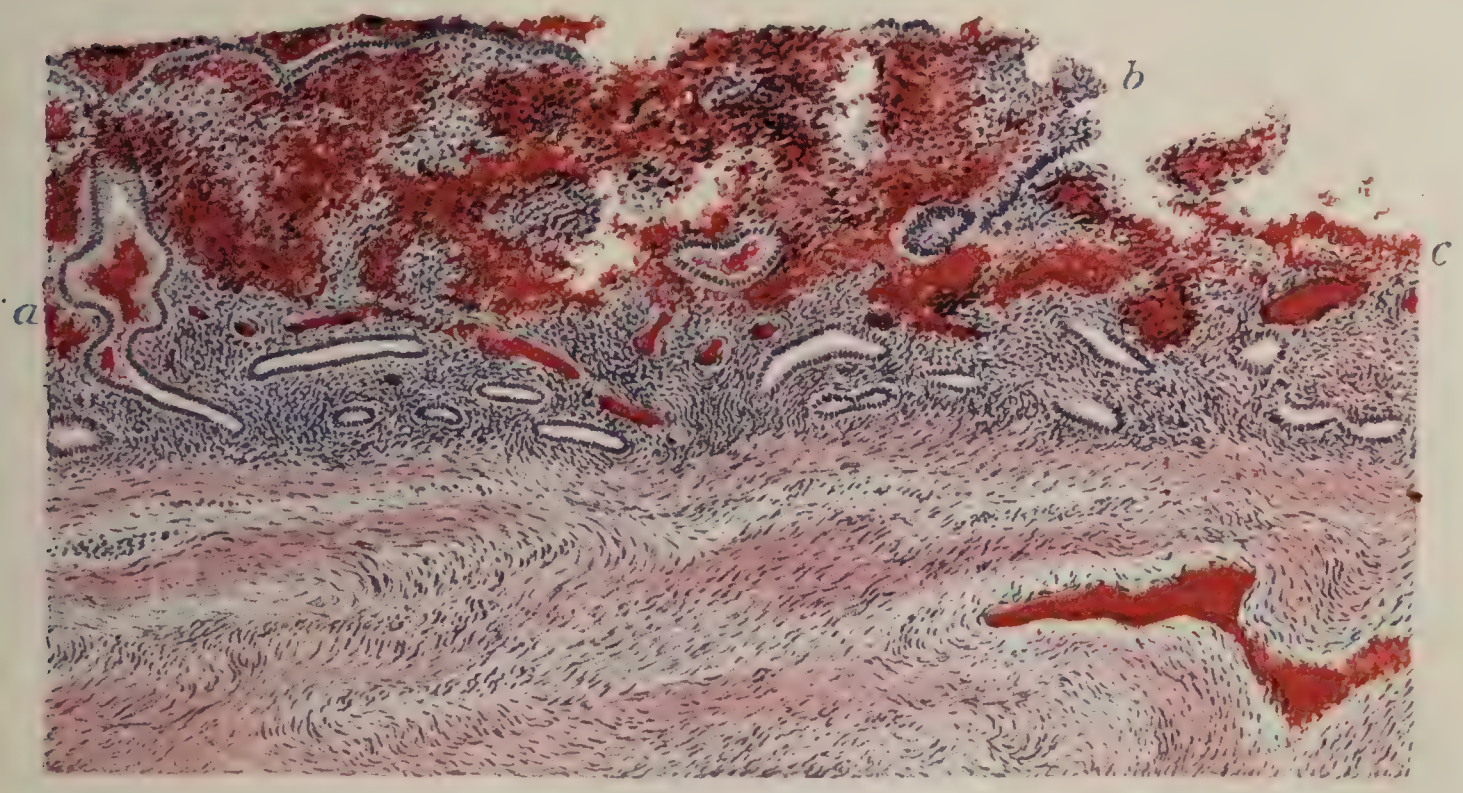

Fig. 756. Menses am vierten Tage (Häm. Eos.). *a* Blutung in Schleimhaut und Drüsen. *b* Abhebung und Verlust des Epithels. *c* Defekt der obersten Schleimhautschichten. Vergr. ca. 70 fach.

dividuum nicht zu allen Zeiten gleich. Die Portio vaginalis ist bei manchen Individuen ziemlich drüsenreich, bei anderen fehlen Drüsen fast ganz oder sind wenigstens nur spärlich, und die Portio besteht wesentlich aus einem gefäßreichen Bindegewebe und aus Muskelzügen.

Im hohen Alter nimmt im allgemeinen die Dicke und der Zellreichtum der Schleimhaut ab, und es wird das Gewebe deutlich faserig; die Epithelzellen werden niedriger und verlieren die Flimmerhaare. Von den Drüsen geht ein Teil verloren, namentlich in der Cervix, die restierenden erleiden vielfach cystische Erweiterungen (Ovula Nabothi).

Zur Zeit der **Menstruation** ist die Schleimhaut Sitz einer intensiven kongestiven Hyperämie, zufolge welcher eine mehr oder minder große Menge von Blut aus den oberflächlichen Gefäßen der Schleimhaut in das Lumen und in die Drüsen (Fig. 755) austritt. Ein Teil des extravasierten Blutes kann zwischen den Epithelzellen nach außen treten, doch kommt es meist zu Abhebungen des Epithellagers und damit zu einem Untergang der Epitheldecke. An Orten stärkerer blutiger Infiltration werden auch die oberflächlichen Lagen des Bindegewebes abgestoßen (Fig. 756 *b*, *c*), und es können ganze Teile der Schleimhaut verloren gehen. Bis zur nächsten Menstruation wird der Verlust an Schleimhautgewebe jeweilen wieder vollständig ersetzt.



Fig. 757. Durch die Scheide abgegangene Membran bei Dysmenorrhoea membranacea (Alk. Häm.). *a* Doppeltes Lager von polygonalen Plattenepithelien. *b* Konzentrisch um ein Drüsenlumen gelagerte Epithelschicht. *c* Drüsenlumen. Vergr. 300.

Die Menge des austretenden Blutes ist individuell sehr verschieden und kann unter Umständen sehr bedeutend werden, so daß man die Erscheinung als **Menorrhagie** bezeichnet. Zuweilen werden am 2. bis 4. Tage der Menstruation mit oder ohne Schmerzen nicht nur Blut, sondern Fetzen und größere Membranen, zuweilen röhrenartige Gebilde oder auch vollkommene Abgüsse des Cavum uteri nach außen entleert, eine krankhafte Erscheinung, welche gewöhnlich als **Dysmenorrhoea membranacea** bezeichnet wird. Die Oberfläche dieser Membranen ist bald glatt, bald zerfetzt, bald auch auf der einen Seite glatt, auf der anderen rauh. Ihre Zusammensetzung ist eine wechselnde.

Zunächst kommen Fälle vor, in denen die Membran lediglich aus Fibrin, lymphoiden Rundzellen und roten Blutkörperchen besteht, sonach nichts anderes darstellt als eine Gerinnungsmasse, welche sich an der Oberfläche der Uterusschleimhaut gebildet hat.

Eine zweite (die häufigste) Form membranöser Abgänge aus dem Uterus zeigt in unverkennbarer Weise den Charakter einer zellreichen Uterinschleimhaut und besteht danach aus einem zellreichen, zarten Bindegewebe, aus Blutgefäßen sowie aus Drüsenschläuchen, deren Epithel teils noch unverändert, teils geschwollen und in Desquamation begriffen ist. Ein Teil des Gewebes ist auch von roten Blutkörperchen

dicht durchsetzt. Es handelt sich danach zweifellos um partielle Abstoßung einer zufolge der Menstruation von Hämorrhagien durchsetzten Schleimhaut, und es können sich unter Umständen sogar die tieferen Schichten der Schleimhaut losstoßen.

Endlich können die Membranen auch aus einer einfachen oder mehrfachen Lage (Fig. 757 *a* u. Fig. 758 *c*) polygonaler Plattenepithelien bestehen, welche in regelmäßiger Anordnung den Drüsenmündungen entsprechende Lücken (Fig. 757 *c* und Fig. 758 *b*) zeigen, in deren Umgebung konzentrisch angeordnete Epithelien einen dicken Ring (Fig. 757 *b*) bilden.

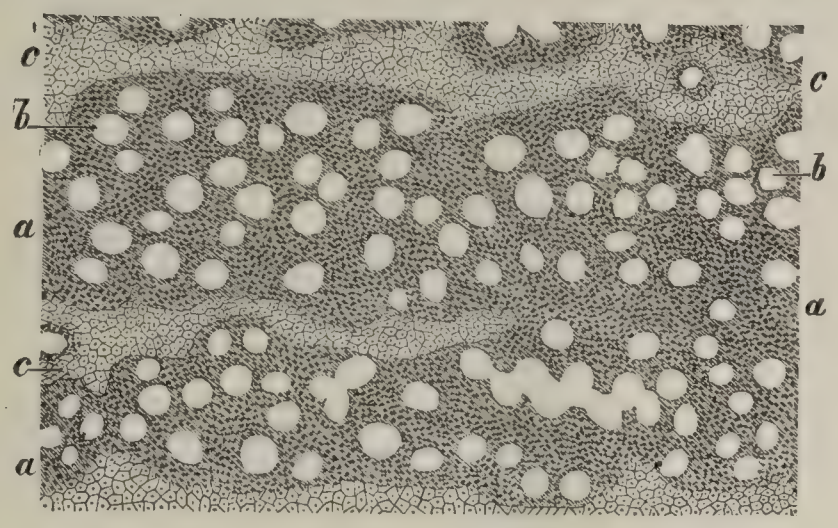

Fig. 758. Durch die Scheide abgegangene Membran bei Dysmenorrhoea membranacea (Alk. Häm.). *a* Lager übereinander geschichteter Epithelien. *b* Drüsenlumina. *c* Lager polygonaler Zellen. Vergr. 30.

Da die Schleimhaut des Uterus normalerweise kein Plattenepithel enthält, und da die Plattenepithel tragende Scheide keine Drüsen besitzt, so stammen diese Membranen wohl zunächst aus der Cervix. Da dieselben unter Umständen eine Länge von 3—4 cm erreichen, so muß man annehmen, daß bei den betreffenden Individuen das Plattenepithel weiter als gewöhnlich in die Cervix, unter Umständen sogar bis in das Corpus uteri hinaufreicht. Nach Beobachtungen von ZELLER scheint eine Produktion von geschichtetem Plattenepithel im Gebiete der Cervix und des Corpus bei chronischer Endometritis nicht selten vorzukommen; sodann kommt auch Plattenepithel im Uterus vor, ohne daß Entzündungen vorausgegangen sind.

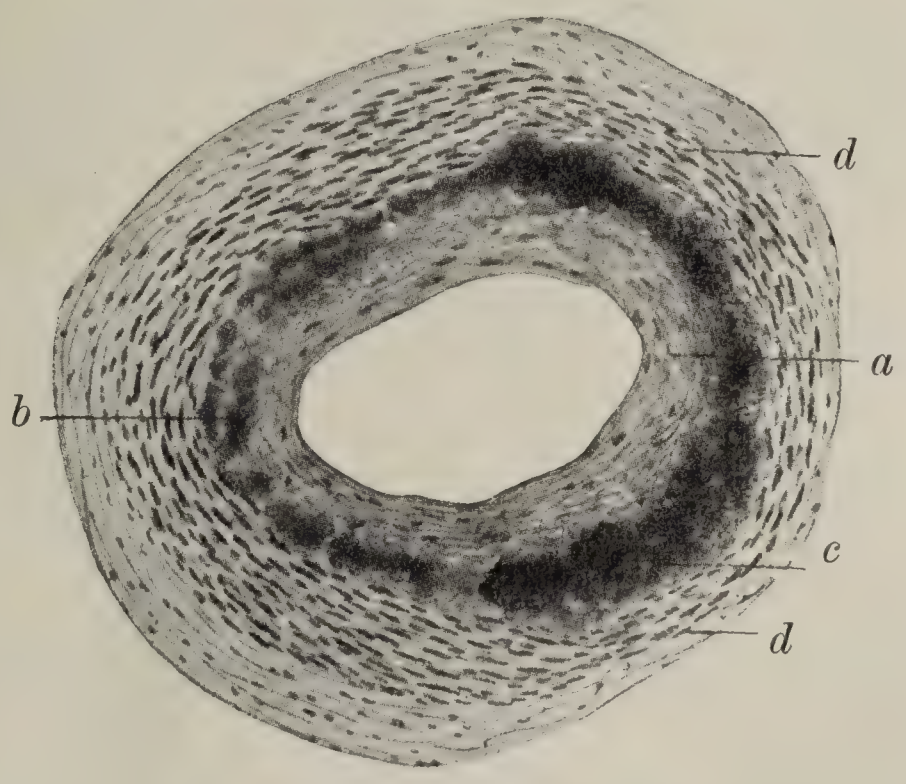

Fig. 759. Sklerose und Verkalkung einer Uterusarterie (Form. Häm. Eos.). *a* Sklerotische Intima. *b c* Verkalkungen. *d* Media. Vergr. 50.

Bestehen die Membranen lediglich aus Plattenepithel, so können sie auch von der Portio vaginalis uteri oder aus der Scheide stammen.

Metrorrhagien oder Blutungen der Schleimhaut des Uterus außerhalb der Zeit der Menses, der Schwangerschaft und des Wochenbetts kommen namentlich bei Hämophilie, Skorbut, bei akuten Entzündungen, im Verlauf von verschiedenen Infektionskrankheiten, wie Typhus abdominalis, Pocken, Scharlach, Masern, Cholera usw., sowie von Intoxikationen, wie z. B. Phosphorvergiftung, vor. Sie sind ferner häufige

Folgen von hyperplastischen Wucherungen der Uterinschleimhaut, von Geschwüren und Geschwülsten, welche sich in der Schleimhaut oder im naheliegenden Uterusparenchym entwickelt haben. Endlich kommen sie im höheren Alter auch als Folgen einer Sklerose und Verkalkung der Uterinarterien (v. KAHLDEN) (Fig. 759) nicht selten vor (Apoplexia uteri).

Bei hochgradiger Stauung kommen auch Blutungen in der Substanz des Uterus vor.

Literatur über Dysmenorrhoe und Blutungen.

Beigel, *Dysmenorrhoea membranacea, Arch. f. Gyn. IX.*
Bossi, *Sur la reproduction de la muqueuse de l'utérus, Arch. it. de biol. XVI 1891.*
Chiari, *Hämorrhag. Infarkt d. Uterus, Prager med. Woch. 1896.*
Finkel, *Membrana dysmenorrhoica, Virch. Arch. 63. Bd. 1875.*
Fischel, *Arch. f. Gyn. XV, XVI u. XVIII.*
Friedländer, *Phys.-anat. Unters. über den Uterus, Leipzig 1870.*
Gaillard, *Leç. clin. sur la menstruation, Paris 1885.*
Gebhard, *Die Menstruation, Hdb. v. Veit III, Wiesbaden 1898 (Lit.).*
Hoehl, *Inseln v. Plattenepithel im kindl. Uterus, Mon. f. Gebh. XIII 1901.*
Hoggan, G., u. Fr. E., *Dysmenorrhoe, Arch. f. Gyn. X 1876.*
v. Kahlden, *Uterusschleimhaut während u. nach der Menstruation, Beitr. z. Gebh., Festschr. f. Hegar, Stuttgart 1889; Apoplexia uteri, B. v. Ziegler XXIII 1898 (Lit.).*
Kleinwächter, *Dysmenorrhoea membranacea, Wiener Klinik 1885.*
Leopold, *Uterusschleimhaut während Menstruation, Schwangerschaft u. Wochenbett, Arch. f. Gyn. XI u. XII; Dysmenorrhoea membranacea, Arch. f. Gyn. X 1876.*
v. Mandach, *Uterus von Neugeb. u. Kindern, Virch. Arch. 156. Bd. 1899.*
Möhrike, *Die Uterusschleimhaut in den versch. Altersperioden u. zur Zeit der Menstruation, Zeitschr. f. Geb. u. Gyn. VII.*
Overlach, *Pseudomenstruation nach Phosphorvergiftung, A. f. mikr. Anat. XXV 1855.*
Schauta, *Störungen d. Menstruation, Deutsche Klinik IX 1904.*
Steinhaus, *Menstruation u. Ovulation, Leipzig 1890.*
De Witt, *Membranous Dysmenorrhea, Am. J. of Obstetr. 1900.*
Wyder, *Beitr. z. norm. u. path. Histol. d. menschl. Uterusschleimhaut, A. f. Gyn. XIII.*
Zeller, *Plattenepithel im Uterus, Zeitschr. f. Geb. u. Gyn. XI 1885.*

§ 292. Die **Endometritis,** d. h. die Entzündung der Uterusschleimhaut, kann sowohl auf die Cervix oder den Uteruskörper beschränkt, als auch über die ganze Innenfläche des Uterus verbreitet vorkommen. Am häufigsten ist sie eine ektogene, seltener eine hämatogene Erkrankung.

Da das schleimige Sekret der Cervix und des Uterus bakterizide Eigenschaften besitzt, so treten ektogene Infektionen meist nur unter besonderen Bedingungen, im Wochenbett, nach Abortus, nach operativen Eingriffen, auch während der Menses ein und sind dann meistens durch Streptococcus pyogenes oder Staphylococcus pyogenes verursacht. Bei Anwesenheit von Deciduaresten, Placentarresten, Blut, nekrotischen Geschwulstmassen im Uterus können auch saprophytische Bakterien sich ansiedeln und faulige Zersetzungen verursachen. Die Tripperkokken können ohne besondere Vorbedingungen von der Scheide auf die Cervix und den Uterus übergehen und Entzündung verursachen.

Die **akuten Entzündungen** stimmen in ihrem Verlauf im allgemeinen mit den Entzündungen anderer Schleimhäute überein, doch kommen denselben auch einige Eigentümlichkeiten zu.

Bei **Katarrh** wird das Sekret der Cervix und des Uterus reichlicher, ist schleimig oder gewinnt einen eitrigen Charakter (Fluor albus). Bei heftiger Entzündung kann sich dem Eiter Blut beimischen. Es können ferner Teile der Schleimhaut vereitern oder

exfoliiert werden (Endometritis exfoliativa). Nach längerer Dauer eitriger Entzündungen (Fig. 760*a*) geht das Oberflächenepithel verloren, die gefäßreiche hyperämische Mucosa (*b*) ist von Rundzellen mehr oder weniger dicht durchsetzt.

Croupöse und **diphtheritische Entzündungen** treten am häufigsten bei puerperaler Infektion auf, kommen indessen auch nach operativen Eingriffen, in der Nachbarschaft verjauchender Karzinome, zuweilen auch im Verlaufe von Cholera, Typhus, Pocken und Scharlach vor.

Fig. 760. Chronische Staphylokokkenendometritis; Pyometra (Alk. Häm. Eosin). *a* Eiterbelag. *b* Innere drüsenlose, aber gefäßreiche Schicht der Mucosa ohne Epithelbedeckung. *c* Drüsenhaltige Schicht der Mucosa. *d* Mucsularis. Vergr. 80.

Metritis, Entzündung der Muskulatur, kann sich sowohl an katarrhalische als an croupöse und diphtheritische Schleimhautentzündungen anschließen. Die Folge davon sind Schwellungen des Uterus, zum Teil verbunden mit der Bildung zelliger Infiltrationsherde (Fig. 761). Zuweilen bilden sich auch größere, makroskopisch sichtbare **Eiterherde** (Metritis dissecans) oder **Abszesse,** namentlich bei puerperaler Metritis (s. diese). Die Verbreitung der Infektion kann dabei sowohl durch die Lymphbahnen als durch die Venen erfolgen.

Chronichse katarrhalische Entzündungen der Uterusschleimhaut können sowohl zu Atrophie als auch zu Hypertrophie der Schleimhaut führen. Die Atrophie (Endometritis atrophicans)

betrifft vornehmlich das Drüsengewebe (Fig. 760 *b*, *c*), das zum Teil zu grunde geht, doch kann auch das Bindegewebe an Masse verlieren. Die hypertrophischen Wucherungen (Endometritis hyperplastica) führen meistens zu umschriebenen fungösen und polypösen Schleimhautwucherungen (Endometritis fungosa, s. villosa, s. polyposa), welche durch Zunahme teils des Drüsengewebes, teils des Bindegewebes und der Blutgefäße bedingt sind (s. § 293). Durch Sekretanhäufung in den verlegten Uterindrüsen (Fig. 765 *a*) entstehen insbesondere in der Cervix sehr häufig **Retentionscystchen** (Ovula Nabothi), welche bald schleimige, farblose, bald weißlich getrübte, eitrige Flüssigkeit einschließen.

Soweit die Schleimhaut der Cervix weich und zellreich und mit Zylinderepithel bedeckt ist, springen die Cystchen stark über die Oberfläche vor; wo das Gewebe derber und von geschichtetem Plattenepithel bedeckt ist, wie dies an den Muttermundlippen der Fall ist, liegen sie mehr in der Tiefe.



Fig. 761. Metritis, vier Wochen nach der Entbindung (M. Fl. Häm.). *a* Zellige Herde im intermuskulären Bindegewebe. Vergr. 50.

Bei Rückgang des Katarrhs pflegt sich der Inhalt der Cystchen zu einer weißlichen Masse einzudicken, doch können zahlreiche Cystchen sich lange Zeit noch erhalten, so daß der Befund von solchen, auch wo keine Entzündung mehr vorhanden, überaus häufig ist. Es treten ferner gelegentlich auch Drüsencystchen auf, ohne daß die Schleimhaut katarrhalisch affiziert ist.

Zuweilen bildet sich im Verlaufe von chronischer Endometritis sowohl in der Cervix als im Corpus geschichtetes Plattenepithel; polypöse Wucherungen der Uterusschleimhaut sind nicht selten zu einem Teil mit Plattenepithel bedeckt.

Reicht das Zylinderepithel nach abwärts bis auf die Portio vaginalis, ein Verhalten, das mitunter bei Individuen, welche nie an Endometritis gelitten haben, beobachtet wird (Fischel, Küstner), so ist das Orificium externum von einem mehr oder minder breiten, lebhaft rotgefärbten Saum umgeben, welcher sich von der mehr bläulich gefärbten übrigen Portio vaginalis sehr scharf abhebt. Klaffen die Lippen des Muttermundes infolge von Einrissen, welche bei der Geburt entstanden sind, auseinander, so kann auch ein Teil der Cervicalschleimhaut evertiert und von außen sichtbar werden. Ebenso ist auch bei Entzündungen der Cervix, welche eine Schwellung der Vaginalportion verursachen, die gerötete Schleimhaut im untersten Teile der Cervix nicht selten mehr oder weniger evertiert, Zustände, welche als **Ektropium** bezeichnet werden.

Sowohl bei vorhandenem Ektropium, als auch ohne dieses kann das geschichtete Epithel durch das bei Endometritis aus dem

Uterus ausfließende Sekret mazeriert werden und sich abstoßen (Fig. 762 *d*). Bei Entzündungen der Vaginalportion mit starker Exsudation bilden sich im Epithel auch wohl kleine Bläschen, welche in ihrem Bau mit den entzündlichen Blasenbildungen der Haut übereinstimmen und durch Berstung ihrer Decke ihren Inhalt entleeren. In beiden Fällen entstehen **Epithelverluste** oder **Erosionen** (Fig. 762), so daß das entzündliche Bindegewebe nur von einer einfachen Zellage (*d*), welche alsdann meist aus zylindrischen Zellen besteht, bedeckt ist oder stellenweise das Epithel auch ganz verliert.

Freigelegtes oder nur von zarten Epithelzellen bedecktes Bindegewebe ist meist stark gerötet, blutet leicht und ist mehr oder weniger zellig infiltriert (*d*). Kommen klaffende Drüsenöffnungen zu tage (*c*), so kann die Fläche sehr unregelmäßig aussehen. Nach Ruge kann das zylindrische Deckepithel auch drüsenähnliche Einsenkungen bilden. Unter Umständen ulzeriert auch ein Teil des freiliegenden Bindegewebes, so daß kleine **Geschwüre** entstehen.

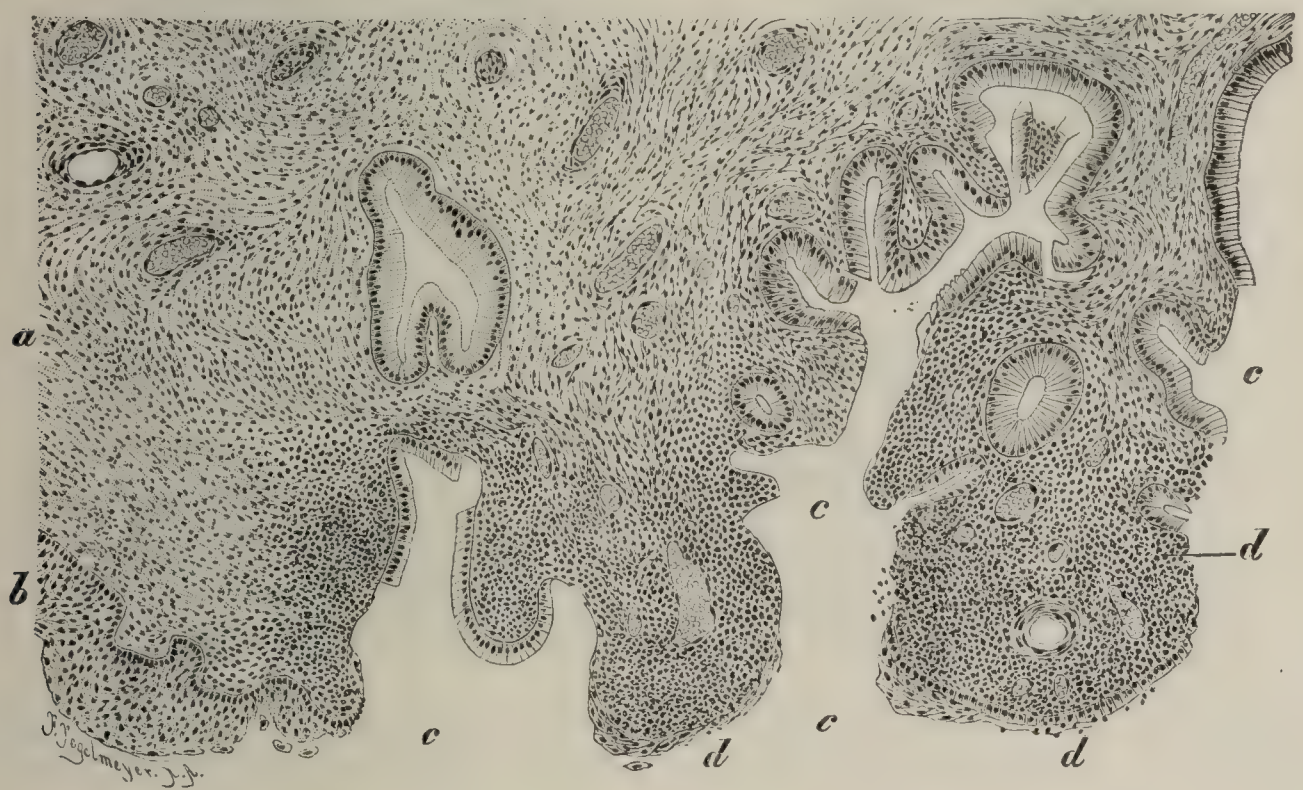

Fig. 762. Papilläre Erosion der Portio vaginalis uteri (M. Fl. Häm.). *a* Bindegewebe der Portio vaginalis. *b* Geschichtetes Plattenepithel. *c* Klaffende Öffnungen erweiterter Drüsen. *d* Von Zellen dicht durchsetztes wucherndes Gewebe, welches nur von einer einfachen Zellage bedeckt ist. Vergr. 45.

Bei längerer Dauer des Prozesses treten nicht selten im Gewebe zwischen den Drüsen Wucherungen auf, die zur Bildung kleiner papillöser und villöser Exkreszenzen führen, so daß man den Zustand als **papilläre Erosion** bezeichnet hat. Nicht selten entstehen ferner im erkrankten Gebiete kleine Cystchen, indem sich in den Drüsen Sekret ansammelt. Man hat danach noch eine follikuläre Erosion aufgestellt. Durch Platzen der Cystchen können sich grubige Vertiefungen an der Oberfläche bilden.

Wird durch geeignete Behandlung der Entzündungszustand gehoben, so kann die gerötete Schleimhautfläche allmählich abblassen, sich von der Peripherie her wieder mit geschichtetem Plattenepithel bedecken und mit der Zeit das normale Aussehen wieder gewinnen.

Tuberkulose der Uterinschleimhaut schließt sich entweder an Tuberkulose der Tuben an (vgl. § 289) oder tritt primär im Uterus auf.

Sie ist charakterisiert durch die Bildung von Tuberkeln (Fig. 763 *d*) und durch Verkäsung der erkrankten Schleimhaut (*c*), die weiterhin zu Geschwürsbildung führt. Bei weit vorgeschrittener Tuberkulose ist die ganze Innenfläche des Uterus in ein mit tuberkulösen, verkäsenden Granulationen (*b*) ausgekleidetes Geschwür umgewandelt und mit käsig-eitrigen Massen bedeckt.

In seltenen Fällen können die Wucherungen auch zu fibröser Induration der Mucosa führen. Cervix und Portio vaginalis bleiben meist verschont, können aber sekundär ebenfalls erkranken, wonach Tuberkel und weiterhin Geschwüre, zuweilen auch knotige und papilläre Wucherungen sich bilden. Primäre Cervixtuberkulose ist selten.

Fig. 763. Tuberkulose der Uterusschleimhaut (M. Fl. Häm. Eos.). *a* Bindegewebe der Mucosa. *b* Uterindrüsen. *c* Nekrotisches Gewebe. *d* Tuberkel. Vergr. 100.

Syphilis tritt in charakteristischen Entzündungsherden an der Vaginalportion der Cervix auf, und es kommen sowohl Initialsklerosen als auch Papeln und gummöse Ulzerationen vor. Die syphilitische Endometritis bietet nichts Charakteristisches.

Literatur über Endometritis und Metritis.

Abeille, *Métrites et endométrites chroniques, Paris 1890.*
Bischoff, *Endometritis fungosa, Korrespbl. f. Schweizer Ärzte 1878.*
Bröse, *Weibliche Gonorrhoe, D. med. Wochenschr. 1893.*
Bumm, *Der Mikroorganismus d. gonorrhoischen Schleimhauterkrankung, Wiesb. 1886; Über Tripperansteckung beim weibl. Geschlecht, Münch. med. Woch. 1891.*
Cornil, *Anatomie pathologique des métrites, Journ. des connaissances méd. 1888.*
Döderlein, *Die Entzündungen der Gebärmutter, Hdb. d. Gyn. v. Veit II 1897 (Lit.).*
Finger, *Die Blennorrhoe der Sexualorgane, Leipzig 1896.*
Fischel, *Erosionen, A. f. Gyn. XV, XVI u. XVIII; Uterusabszeß, Prag. med. Woch. 1896.*
v. Franqué, *Uterusabszeß und Metritis dissecans, Klin. Vortr. Nr. 316, Leipzig 1901 (Lit.).*
Fritsch, *Die Erkrankung des Endometriums, Hdb. d. Frauenkrankh. I, Stuttgart 1885.*
Gottschalk, *Bakterien bei Endometritis, Arch. f. Gyn. 50. Bd. 1896.*

Hofmeier, *Folgezustände d. chron. Cervicalkatarrhs, Ztschr. f. Gebh. u. Gyn. IV 1879.*
Janowsky, *Gonorrhoe des Weibes, Arch. f. Derm. XXIII 1891.*
Klotz, *Studien über die pathol. Veränd. der Port. vag. uteri, Wien 1879.*
Küstner, *Beitr. z. Lehre von d. Endometritis, Jena 1883; Plattenepithel auf Polypen, Zentralbl. f. Gyn. 1884.*
Lang, *Der venerische Katarrh, Wiesbaden 1893.*
v. Lorenz, *Chron. Metritis, Arch. f. Gyn. 70. Bd. 1903.*
Mayer, C., *Vortrag über Erosionen, Exkoriationen usw., Berlin 1861.*
Menge u. Krönig, *Bakteriologie d. weibl. Genitalkanales, Leipzig 1897.*
Schwarz, C., *Die gonorrhoische Infektion, Samml. klin. Vortr. Nr. 279, Leipzig 1886.*
Slavjanski, *Endometritis bei Cholera, Arch. f. Gyn. IV.*
Stravoskiadis, *Uterus bei akuten Infektionskrankh., Mon. f. Gebh. 17. Bd. 1903.*
Veit, *Erosionen, Ztschr. f. Gebh. u. Gyn. V 1880; Endometritis, ebenda XIII 1886.*
Veit u. Ruge, *Erosionen, Zeitschr. f. Gebh. u. Gyn. II u. VIII.*
Vörner, *Erosio portionis vaginalis, Mon. f. Gebh. 17. Bd. 1903. Ergünzungsh.*
Wertheim, *Aszendierende Gonorrhoe, Arch. f. Gyn. 42. Bd. 1892.*
Wolf, *Cervicalsekret bei chron. Endometritis, Zentralbl. f. Bakt. XIV 1893.*
Wyder, *Endometritis, Arch. f. Gyn. XIII u. Deutsche Klinik IX Bd. 1904.*

Literatur über Tuberkulose und Syphilis des Uterus.

v. Baumgarten, *Exper. üb. weibl. Genitaltuberkulose, Verh. d. d. path. Ges. VIII 1904.*
Brouardel, *De la tuberc. des org. gén. de la femme, Paris 1868.*
Cornil, *l. c., u. Ét. sur la tuberculose publ. par Verneruil II 1888.*
Cullen, *Tuberculosis of the endometrium, Johns Hopk. Hosp. Rep. IV 1895.*
Gehle, *Über prim. Tuberkulose der weibl. Genitalien, I.-D. Heidelberg 1881.*
Glockner, *Tub. d. Cervix nach Übertrag. durch Kohabitation, B. v. Hegar V 1902.*
Heiberg, *Prim. Urogenitaltuberkulose, Intern. Beitr., Festschr. f. Virchow II 1891.*
Kaufmann, *Tuberkulose der Cervix, Zeitschr. f. Gebh. XXXVII 1897.*
v. Krzywicki, *Urogenitaltuberkulose, Beitr. v. Ziegler III 1888.*
Lang, *Pathol. u. Ther. d. Syphilis, Wiesbaden 1895.*
Michaelis, *Uterustuberkulose, Hegars Beitr. III 1899.*
Mracek, *Syphilis, Vierteljahrsschr. f. Derm. u. Syph. VIII 1881.*
Neumann, *Syphilis d. Vagina u. des Uterus, Wien. med. Woch. 1895.*
Rasumow, *Schanker d. Portio vaginalis, Vierteljahrsschr. f. Derm. u. Syph. VII 1880.*
Voigt, *Tuberk. d. weibl. Genitalien, Arch. f. Gyn. 59. Bd. 1899.*
Vitrac, *Tuberkulose végétante du col utérin, A. d. méd. exp. X 1898.*
Weitere diesbezügliche Literatur enthält § 289.

§ 293. **Atrophie der Uterusschleimhaut** ist zunächst eine im höheren Alter, sodann auch nach Kastration auftretende Erscheinung, kann aber durch voraufgegangene Entzündungen oder auch durch lang andauernde Dehnung der Uteruswand verursacht sein und ist vornehmlich durch Abnahme des Drüsengewebes, sodann aber auch durch Abnahme des Bindegewebes und Verminderung der Bindegewebszellen charakterisiert.

Hyperplastische Wucherungen der Uterusschleimhaut können sowohl durch chronische Entzündungen, als auch durch nicht entzündliche Störungen der Zirkulation, die z. B. durch Lageveränderungen des Uterus oder Stauungen im Unterleibe oder durch pathologische Zustände im Eierstock ausgelöst werden, ferner durch die Anwesenheit von Fibromen in der Uteruswand oder von Karzinomen an der Portio vaginalis verursacht sein. Sie können sich ferner auch an ein Wochenbett oder einen Abortus anschließen. Oft ist indessen die Ursache der Wucherung nicht erkennbar.

Die Wucherungen der Portio vaginalis bestehen aus derbem, faserigem Bindegewebe, das indessen meist da und dort kleinzellig infiltriert ist. Der Papillarkörper der Portio vaginalis kann zu warzig-papillösen Bildungen auswachsen, welche den entzündlichen Papillomen der Haut, den spitzen Kondylomen gleichwertig sind,

wie diese am häufigsten bei Tripperinfektionen, zuweilen indessen auch nach anderen Reizzuständen entstehen und in ihren größeren Formen blumenkohlartige Gewächse bilden, deren verzweigte Papillen mit dicken Lagen geschichteten Plattenepithels bedeckt sind.

Die hyperplastischen Wucherungen der Uterusschleimhaut treten teils in diffuser Ausbreitung, teils in Form umschriebener Verdickungen auf und sind bald grau oder graurot, bald auch dunkelrot gefärbt. Das Gewebe dieser Verdickungen ist stets zellreich. Die in demselben enthaltenen Drüsen (Fig. 764 *a*, a_1) sind bald normal, bald atypisch gestaltet, insofern als sie stärker als normal gewunden, oder vielfach ausgebuchtet sind. Nicht selten erscheint auch die Zahl der Drüsen vermehrt. Die Gynäkologen pflegen diese Zustände als Endometritis glandularis hypertrophica et hyperplastica zu bezeichnen, doch fehlen in den meisten Fällen entzündliche Veränderungen oder sind durch voraufgegangene Eingriffe verursacht. Es sind glanduläre Hypertrophien der Schleimhaut, welche sich sowohl in der Pubertätszeit als auch später, sehr oft erst im höheren Alter, z. T. im Anschluß an Menstruation oder Wochenbett, z. T. auch erst in den klimakterischen Jahren entwickeln, ohne daß eine Entzündung als Ursache nachgewiesen werden kann.

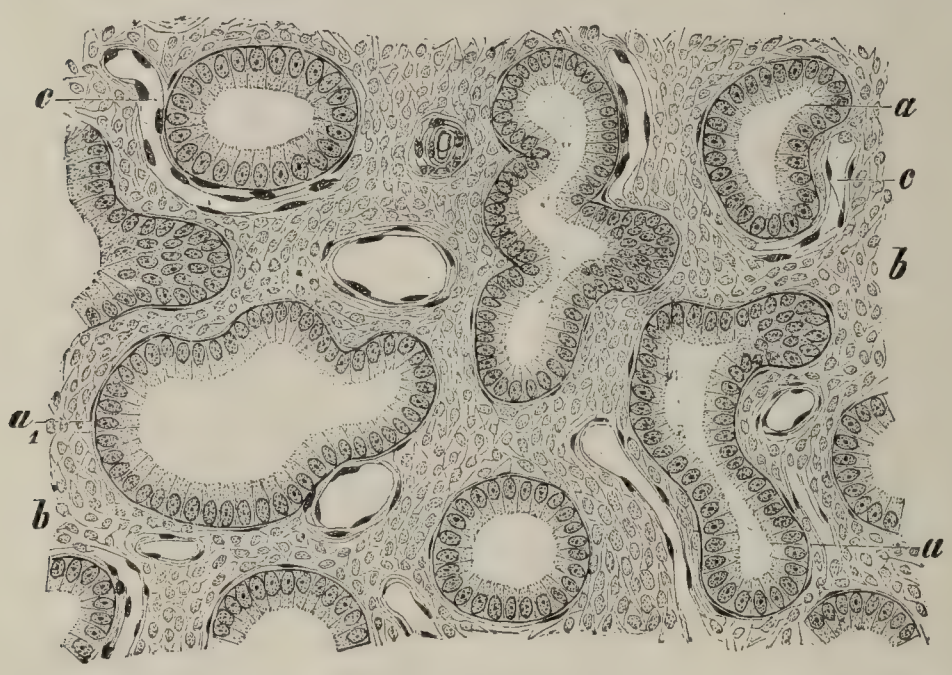

Fig. 764. Hyperplasie der Uterusschleimhaut (Alk. Häm.). *a*, *a* Drüsendurchschnitte. *b* Schleimhautbindegewebe. *c* Blutgefäße. Vergr. 150.

Zuweilen sind diese Wucherungen, die leicht zu Blutungen Veranlassung geben, sehr gefäßreich (Fig. 765 *b*), so daß man von angiomatöser Hypertrophie sprechen kann. Sekretansammlung in den Drüsen (*a*) führt zu cystischer Hypertrophie.

Alle hyperplastischen Wucherungen der Schleimhaut, welche lokal sind und sich über die Oberfläche erheben, gewinnen leicht die Gestalt von **Polypen,** welche teils mit breiter Basis, teils mit schmalem Stiel der Unterlage aufsitzen und durch den Druck der sie umschließenden Uteruswände verschiedene Formen erhalten, am häufigsten indessen flach gedrückt sind. Die Bildung langer Stiele erfolgt unter dem Einfluß von Zerrungen, welche der Polyp bei Eintritt von Kontraktionen des Uterus, durch welche er selbst oder hinter ihm angesammeltes Sekret oder Blut entfernt werden soll, erleidet. Häufig erscheinen Polypen, namentlich solche, welche in der Cervix sitzen, am Muttermund und treten durch denselben in den Scheidenraum ein. Die von der Portio vaginalis ausgehenden breitblasigen oder gestielten Polypen können am Scheideneingang zutage treten.

Die Polypen sind meist nur klein, bohnen- bis haselnußgroß, können indessen die Größe eines Hühnereies erreichen. Sie enthalten fast immer kleine Cysten, besonders die von der Cervix und der Portio

vaginalis ausgehenden. Ihre Oberfläche ist glatt, zeigt aber häufig den Krypten der Tonsillen ähnliche Gruben und Spalten, welche von klaffenden Drüsenmündungen und geplatzten Cystchen herrühren. Unter Umständen sind sie da oder dort mit papillösen Wucherungen besetzt. Sitzen sie in den oberen Teilen der Cervix oder im Uteruskörper, so ist ihre Oberfläche meist mit Zylinderepithel bedeckt, kann indessen zum Teil auch Plattenepithel besitzen. Die vom unteren Teil der Cervix ausgehenden sind entweder mit Plattenepithel oder mit Zylinderepithel bedeckt oder besitzen beiderlei Epithelformationen.

Fig. 765. Verdickte Uterusschleimhaut von einer alten Frau mit cystisch erweiterten Drüsen und pathologischen Gefäßektasien (Formalin Häm. Eosin). *a* Cysten. *b* Blutgefäße. Vergr. 40.

Die hyperplastischen Schleimhautwucherungen sind gutartige, indem sie keine Destruktion des unterliegenden Gewebes herbeiführen. Sie können aber zu Menorrhagien und Metrorrhagien Veranlassung geben. Sodann kommt es aber auch vor, daß sie im Laufe der Zeit in krebsige Wucherungen übergehen (§ 296).

Literatur über Hypertrophie der Uterusschleimhaut.

Ackermann, *Drüsenpolyp d. vorderen Muttermundslippe, Virch. Arch. 43. Bd. 1868.*
Döderlein, *Entzündungen der Gebärmutter, Hdb. d. Gyn. v. Veit II 1897 (Lit.).*
Heinricius, *Üb. die chron. hyperplasierende Endometritis, A. f. Gyn. XXVIII 1886.*
Meyer, R., *Adenomatöse Schleimhautwucherungen, V. A. 172. Bd. 1903.*
Schatz, *Fibroadenoma cysticum diffusum, Arch. f. Gyn. XXII 1884.*
Wyder, *Endometritis, Deutsche Klinik IX 1904.*
Weitere diesbezügliche Literatur enthält § 296.

§ 294. **Atrophische Zustände der Uterusmuskulatur** stellen sich zur Zeit der Geschlechtsreife am häufigsten im Anschluß an Schwangerschaft ein, indem das muskulöse Gewebe verfettet und resorbiert wird,

ohne daß in genügender Weise für einen Ersatz gesorgt wird. Es kommt dies namentlich nach schweren puerperalen Entzündungen, welche zu Zerstörung des Uterusparenchyms führen, vor. Außerhalb des Puerperiums können starke Zerrungen des Uterus, wie sie durch gestielte Uterus- und Ovarialgeschwülste, welche über das kleine Becken hinauswachsen, sowie durch Adhäsionen ausgeübt werden, ferner auch Druck von seiten im Uterusparenchym oder in dessen Umgebung liegender Tumoren, endlich auch Dehnung der Wand durch Sekretansammlung im Cavum uteri (§ 295) eine Atrophie herbeiführen. Nach Kastration, sowie im höheren Alter pflegt er ebenfalls mehr oder weniger zu atrophieren und kann zu einem kleinen, schlaffen, dünnwandigen Organ werden. Die Arterien zeigen dabei meist Verdickungen der Intima, einzelne bis zu völligem Verschluß des Lumens und ragen auf der Schnittfläche auffallend stark über das schlaffe Gewebe hervor. Die mikroskopische Untersuchung ergibt meist eine ausgebreitete, seltener

Fig. 766. Hochgradige Atrophie der Uteruswand bei staphylokokkenhaltiger Pyometra. Frau von 77 Jahren. (M. Fl. Gram). *a* Muskelfasern. *b* An Stelle der geschwundenen Muskelfasern gebliebenes lockeres Bindegewebe. *c* Dichte Faserzüge vom Bindegewebe. Vergr. 100.

herdweise beschränkte Atrophie und zum Teil auch völligen Schwund der Muskulatur, und es kann namentlich in den äußeren Schichten des Uterus der Schwund so weit gehen, daß das lockere Bindegewebe (Fig. 766 *b*) nur noch zerstreute Muskelfasern, keine dichten Muskelbündel mehr einschließt.

Hypertrophische Zustände des Uterus (Uterusinfarkt) bei welchem der Körper des Uterus mehr oder weniger vergrößert ist, kommen sowohl nach voraufgegangenem Wochenbett, als auch ohne Zusammenhang mit einem solchen vor und beruhen teils auf einer Hypertrophie des Muskelgewebes, teils auf einer Hypertrophie des Bindegewebes.

Schließen sich Vergrößerungen des Uterus an das Puerperium an, so sind sie meist lediglich durch eine Zunahme der Muskelmasse bedingt, und es gelingt, wenigstens in späterer Zeit, nicht, entzündliche Veränderungen nachzuweisen. Es handelt sich sonach um eine muskuläre Hypertrophie infolge mangelhafter Rückbildung oder infolge zu reichlicher Regeneration der untergehenden Teile. In anderen Fällen ist

der Uterus nach der Entbindung der Sitz von Entzündungen, welche sich klinisch diagnostizieren lassen und nach ihrem Ablauf oft Verwachsungen des Uterus mit der Umgebung hinterlassen. Kommen die betreffenden Individuen zur Sektion, ehe der Entzündungsprozeß abgelaufen ist, so ist der Uterus vergrößert, sein Gewebe von Rundzellenherden durchsetzt (Fig. 761), welche namentlich da liegen, wo größere Bindegewebszüge (*a*) und Gefäße das Muskelgewebe durchziehen. Die nach solchen Zuständen vorkommende Hypertrophie des Uterus ist teils eine muskuläre, teils eine fibröse.

Das Bindegewebe entwickelt sich namentlich in der Umgebung der größeren Gefäße und umschließt die einzelnen Muskelbündel in auffallend dicker Lage. Zuweilen ist auch das innerhalb der Muskelzüge gelegene Bindegewebe verbreitert. Nach Ablauf des Prozesses ist das Bindegewebe dicht, zellarm, das Uterusgewebe infolgedessen hart und zäh.

Ähnliche Zustände des Uterus stellen sich auch nach chronischer Endometritis, ferner nach häufigen Reizungen der Portio vaginalis durch ärztliche Eingriffe, häufigem Coitus usw., bei Dysmenorrhoe, ferner nach chronischen Stauungen, wie sie im Uterus bei Knickung, bei Prolapsus, bei habitueller Stuhlverstopfung, bei hochgradigen unkompensierten Herzfehlern bestehen, ein. Wie weit hier Entzündungen, wie weit nur einfache Zirkulationsstörungen, wie weit endlich durch die krankhaften Zustände veranlaßte Kontraktionen des Uterus an der Hypertrophie des Uterus Schuld tragen, ist anatomisch schwer zu entscheiden. In den Fällen, die zur anatomischen Untersuchung kommen, sind entzündliche Infiltrationszustände meist nicht nachweisbar.

Hypertrophien der Cervix kommen teils ohne nachweisbare Ursache, teils im Anschluß an Lageveränderungen des Uterus und der Scheide, die mit Zerrungen der Cervix und mit Zirkulationsstörungen in derselben verbunden sind, teils nach chronischen Entzündungen vor und betreffen meist nur einzelne Teile derselben.

Die wichtigste Form ist die Hypertrophie des intravaginal gelegenen Teils der Cervix, welche ohne erkennbare Ursache sowohl bei Nulliparen als bei Frauen, die geboren haben, auftritt, bei ersteren die ganze Varginalportion, bei letzteren zuweilen nur eine Muttermundslippe betrifft und zu einer sehr bedeutenden Verlängerung, oft auch zu erheblicher Verdickung der Cervix führen kann, so daß dieselbe in Form eines konischen Zapfens in die Scheide hineinragt und sogar aus dem Scheideneingang heraussehen kann.

Literatur.

Bertelsmann, *Verhalten d. Myometriums bei Vergröß. d. Uterus, A. f. Gyn. 1896.*
Broers, *Die puerperale Involution d. Uterus, Virch. Arch. 141. Bd. 1895.*
Dittrich, *Über das Verhalten der Muskulatur des puerperalen Uterus unter pathologischen Verhältnissen, Zeitschr. f. Heilk. X 1889.*
Dobbertin, *Muskulöse Hyperplasie des Uterus, B. v. Ziegler XXVIII 1900.*
Döderlein, *Atrophia uteri, Hdb. f. Frauenkrankh. v. Veit II 1897.*
Fritsch, *Die Entzündungen d. Gebärmutter, Hdb. d. Frauenkrankh. I, Stuttgart 1885.*
Gebhard, *Pathol. Anat. d. weibl. Sexualorgane, Leipzig 1899.*
Gottschalk, *Kastrationsatrophie, Arch. f. Gyn. 53. Bd. 1897.*
Hofmeier, *Hdb. d. Krankh. d. weibl. Geschlechtsorgane, Leipzig 1898.*
Huguier, *Sur l'allong. hypertroph. du col de l'utérus, Paris 1860.*
v. Kahlden, *Apoplexia uteri, Beitr. v. Ziegler XXIII 1898.*
Lilienfeld, *Befund nach Kastration, Z. f. Heilk. XIX 1898.*
Mayor, *Étude histologique sur l'involution utérine, Arch. de phys. X 1887.*

ten Oever, *Über Hypertrophie d. Uterus, I.-D. Freiburg 1898.*
Pick, *Das elastische Gewebe der Gebärmutter, Klin. Vortr. Nr. 283, Leipzig 1900.*
Reinicke, *Sklerose der Uterinarterien, A. f. Gyn. 53. Bd. 1897.*
Rumbach, *Des allong. hyp. du col de l'utérus, Thèse de Strasbourg 1865.*
Sänger, *Die Rückbildung der Muscularis des puerperalen Uterus, Beitr. z. path. Anat. u. klin. Med., Festschr. f. E. Wagner, Leipzig 1887.*
Weinberg *et* ***Arnal,*** *Involution sénile de l'utérus humain, Bull. de la Soc. anatom. 1905*
Woltke, *Das elastische Gewebe in d. Gebärmutter, Beitr. v. Ziegler XXVIII 1900.*
Weitere Literatur enthält § 292.

§ 295. **Stenosen und Atresien des Genitalrohres** kommen durch Mißbildungen (§ 288), sowie durch entzündliche Schwellungen, Geschwülste, narbige Schrumpfungen und Verwachsungen zustande. Am inneren Muttermund kommen sie namentlich im höheren Alter vor und sind Folgen von Entzündungsprozessen, zum Teil auch von Flexionen. Am äußeren Muttermunde treten sie am häufigsten nach Ätzungen und

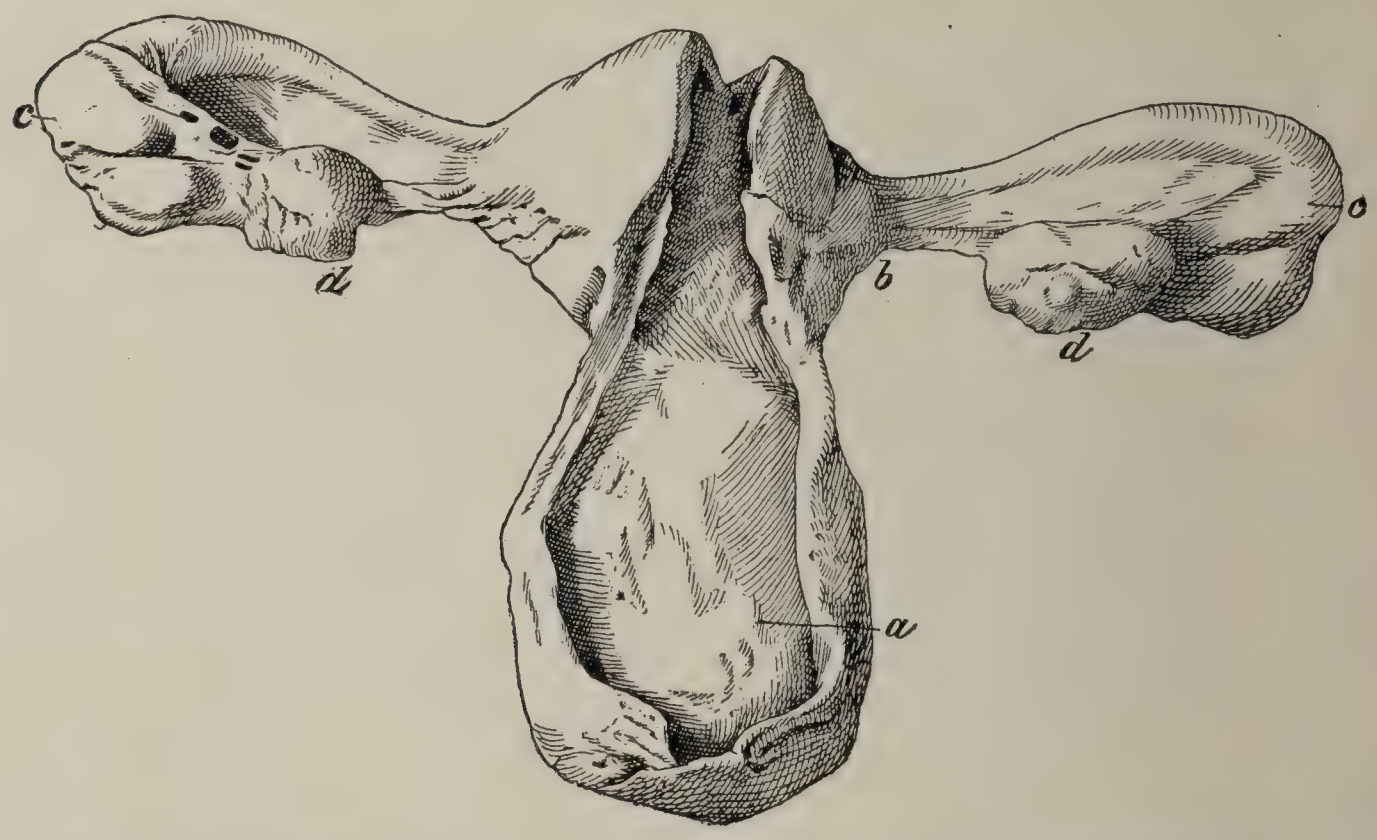

Fig. 767. Hämatokolpos, Hämatometra und Hämatosalpinx nach erworbenem Verschluß der Scheide und des Ostium abdominale der Tuben. *a* Sackartig erweiterte Scheide. *b* Erweiterter Uterus. *c* Erweiterte, mit den Ovarien (*d*) verwachsene Tuben. $^1/_2$ der nat. Gr.

nach Geburten auf. In der Scheide (Fig. 767) entstehen sie nach Verletzungen bei der Entbindung oder bei Notzucht, nach geschwürigen und gangränösen Entzündungen, nach Ätzung usw.

Solange die betreffenden Individuen nicht menstruiert sind und aus dem Uterus keine Sekrete abgehen, haben die Verengerungen und Verschließungen keine üblen Folgen. In dem Moment aber, in dem die Menstruation eintritt, veranlassen Verengerungen Menstruationsbeschwerden, und bei Verschließungen des Genitalrohres sammelt sich das Blut hinter der obliterierten Stelle an. Wo die Ansammlung zuerst erfolgt, hängt natürlich von dem Sitz der Atresie ab. Bei Verschluß des äußeren oder inneren Muttermundes bildet sich eine Blutansammlung im Cavum uteri, es kommt zur **Hämatometra** (Fig. 767 *b*). Bei Verschluß des unteren Teils der Scheide bildet sich aueh ein **Hämatokolpos** (*a*). Das angesammelte Blut gewinnt nach einiger Zeit ein chokoladefarbenes Aussehen und kann sich eindicken.

Die Blutsäcke können im Laufe der Zeit eine ganz bedeutende Größe erreichen. Nicht selten sammelt sich auch Blut in den Tuben (*c*) an. Fließt dasselbe in die Bauchhöhle, so kann es zu adhäsiven Entzündungen Veranlassung geben.

Findet der Verschluß des äußeren oder des inneren Muttermundes erst in einer Zeit statt, in welcher die Menses bereits aufgehört haben, so sammelt sich im Uterus eine seröse oder schleimige Flüssigkeit an, es bildet sich eine **Hydrometra.** In sehr seltenen Fällen können, wenn sowohl der äußere als der innere Muttermund verschlossen sind, sich Uterus und Cervix, jeder für sich, ausdehnen, so daß der ganze Uterus eine Sanduhrform erhält.

Besteht hinter der Verstopfung ein eitriger Katarrh, so sammelt sich eine eitrige Flüssigkeit an: es bildet sich eine **Pyometra.** Bei Tuberkulose des Uterus kann sich eine käsig-eitrige Masse, bei Zerfall von Krebsgewebe eine trübe, weiße oder blutig gefärbte Flüssigkeit ansammeln.

Bei stetig sich steigernder Ansammlung von Blut in einer Hämatometra kann schließlich ein Durchbruch an der obturierten Stelle erfolgen. In anderen Fällen kann der Uterus oder die Scheide platzen und ihren Inhalt in das umgebende Gewebe ergießen. In sehr seltenen Fällen erfolgt weiterhin ein Durchbruch nach der Blase oder der Scheide. Ist eine Tube durch voraufgegangene Entzündung geschlossen, so kann sie ebenfalls platzen (Fig. 745 *e*, S. 983) und ihren Inhalt in die Bauchhöhle entleeren.

Hydrometren werden sehr selten so groß wie die Hämatometren und stehen in ihrem Wachstum nach einiger Zeit still. Es kommt daher nur selten zum Durchbruch nach der Umgebung. Ist der Verschluß der Cervix nicht fest, so kann zeitweise ein Abfluß nach der Scheide und danach eine erneute Ansammlung erfolgen.

In sehr seltenen Fällen entwickeln sich bei Zersetzung des Sekrets Gase, eine Erscheinung, welche man als **Physometra** bezeichnet.

Ist der Genitalkanal ganz oder teilweise verdoppelt und davon eine Seite nach unten abgeschlossen, so kann sich eine einseitige Hämatometra (Fig. 745 *c*, S. 983) oder ein einseitiger Hämatokolpos bilden.

Literatur über Verschluß des Genitalrohres.

Breisky, *Die Krankheiten der Vagina, Billroths Handb. d. Frauenkrankh. III 1886.*
Dohrn, *Atresia vaginae, Arch. f. Gynäk. X.*
Freund, *Beitr. z. Pathologie des doppelten Genitalkanals, Z. f. Gebh. u. Gyn. I 1877.*
Gebhard, *Pathol. Anat. d. weibl. Sexualorgane, Leipzig 1899.*
Graf, *Atresie d. Scheide mit abnormen Menstrualwegen, Virch. Arch. 19. Bd. 1860.*
Hofmeier, *Hdb. d. Krankh. d. weibl. Geschlechtsorgane, Leipzig 1898.*
Nehrkorn, *Atresia vaginae congen., Pyometra, Virch. Arch. 151. Bd. 1898.*
Puech, *De l'atrésie des voies génitales de la femme, Paris 1865.*
Rheinstädter, *Ätzverschluß der Cervix, Arch. f. Gynäk. XIV.*

§ 296. Unter den **Geschwülsten der Uterusschleimhaut** ist die häufigste und wichtigste der **Krebs,** welcher meist in der Portio vaginalis und der Cervix auftritt, in selteneren Fällen indessen auch im Corpus uteri (Fig. 768 *d*) vorkommt. Der Krebs kann sich sowohl in einer zuvor unveränderten Schleimhaut als auch in hyperplastischen Wucherungen entwickeln und kann sowohl prominierende oder im Ge-

webe versteckt liegende knotige Herde als auch papillöse Wucherungen bilden.

Im Beginn ist die Wucherung eine lokale, allein es erfolgt sehr bald eine Ausbreitung derselben teils in das seitlich benachbarte, teils in das darunter liegende Gewebsparenchym.

An einer Muttermundslippe entstandene Krebse greifen mit Vorliebe auf die benachbarten Teile der Scheide über und dringen gleichzeitig in die Tiefe der Portio vaginalis ein.

In der Cervix gelegene Wucherungen verbreiten sich in der ganzen Zirkumferenz der Cervikalschleimhaut und führen zu krebsiger Infiltration der darunter liegenden Muscularis. Krebse des Corpus bilden im Fundus oder im Mittelstück gelegene Knoten (Fig. 768 *d*), seltener gürtelförmig die Innenfläche auskleidende Wucherungen, welche mehr oder weniger in das muskulöse Parenchym eingreifen. Zuweilen breitet sich der Krebs über die ganze Innenfläche des Uterus aus.

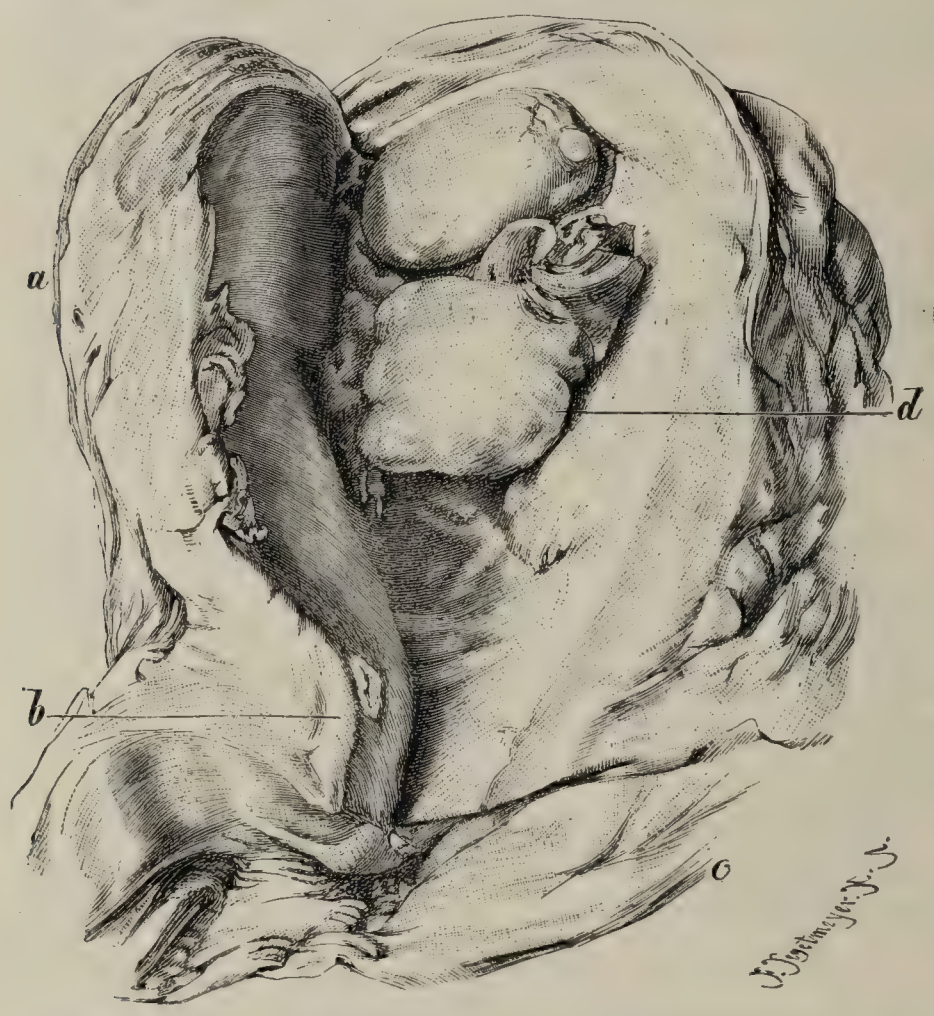

Fig. 768. Fungöser Schleimhautkrebs an der Hinterwand des Uteruskörpers. *a* Uteruskörper. *b* Cervix. *c* Scheide. *d* Geschwulst. $^2/_3$ der nat. Gr.

Das Gewebe des Krebses ist auf dem Durchschnitt meist weißlich, markig und ist leicht von dem mehr rötlichen, derben Uterusgewebe zu unterscheiden. Früher oder später stellen sich an dem prominierenden Teile der Geschwulst eine Erweichung und ein Zerfall des Gewebes ein, so daß der Krebstumor zum **Krebsgeschwür** wird, dessen unregelmäßig hökkerig gestaltete Fläche mit zerfallenden Gewebsmassen, häufig auch mit ausgetretenem Blute bedeckt ist. Im Laufe der Zeit werden immer neue Teile des Uterus, eventuell auch der angrenzenden Scheide durch die epithelialen Wucherungen infiltriert und gehen später durch geschwürigen Zerfall zugrunde.

Das Beckenbindegewebe, das Beckenperitoneum, die Blase und der Mastdarm werden ebenfalls in Mitleidenschaft gezogen und überall, wo der Krebs sich ausbreitet, stellen sich Gewebswucherung und Verhärtung ein. Die Nachbarteile verwachsen miteinander, und ihr Gewebe wird zum Sitze krebsiger Herde.

So kommt es denn, daß nicht selten im Laufe der Zeit große Teile des Uterus und meist auch der Vagina verloren gehen, und daß an Stelle der Cervix, der Portio vaginalis und des oberen Scheidenteils eine umfangreiche Höhle liegt, deren zerfressene und von krebsiger Wucherung ifinltrierte Wand mit zersetzten, stinkenden Zerfallsmassen bedeckt

Fig. 769. Papilläres Adenokarzinom des Uteruskörpers (Alk. Häm.). Vergr. 100.

ist. Ist die krebsige Wucherung namentlich nach hinten vorgedrungen, so ist häufig auch die Wand des Rektums krebsig infiltriert oder da und dort durchbrochen. Ist der Krebs nach vorn gewachsen, so besteht oft eine Kommunikation mit der Harnblase, eine Blasenscheiden- oder Blasenuterinfistel. Vom Uterus ist, auch wenn der Prozeß in der Cervix begonnen hat, oft nur noch der Fundus vorhanden.

Die Krebse des Uterus sind teils Drüsenkrebse, welche von den Drüsenepithelien ausgehen, teils Deckepithelkrebse.

Die Entwicklung der Drüsenkrebse, die namentlich im Corpus uteri vorkommen, be-

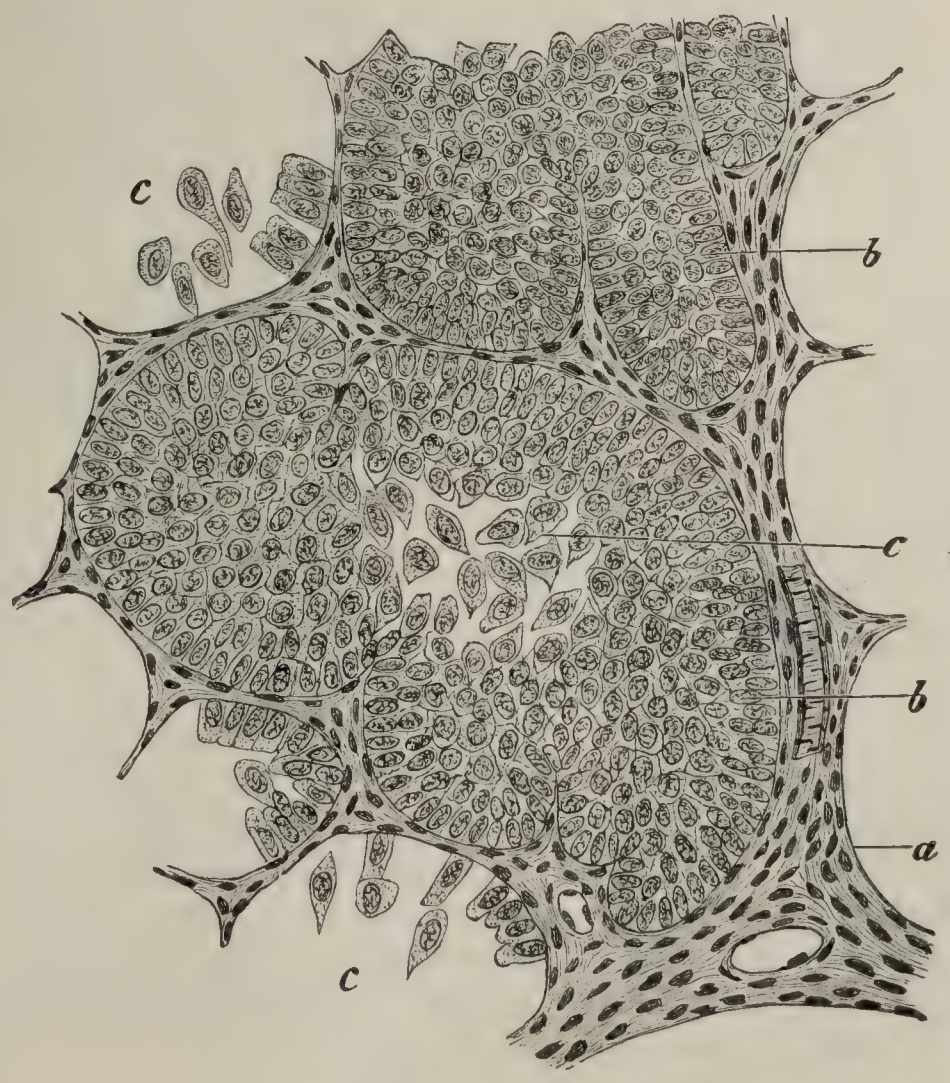

Fig. 770. Carcinoma cylindrocellulare corporis uteri (Alk. Häm.). *a* Stroma. *b* Krebszapfen. *c* Isolierte Krebszellen. Schnitt aus einem mit der Curette aus dem Uterus ausgekratzten Gewebsstücke. Vergr. 200.

ginnt mit einer stärkeren atypischen Wucherung des Drüsenepithels, oft unter Bildung papillärer Erhebungen in den Uterusdrüsen (Fig. 769), so daß also die Neubildung den Charakter eines papillären Adenokarzinoms trägt. Durch fortgesetzte Wucherung der Epithelien bilden sich weiterhin solide Zellnester (Fig. 770 *b*, *c*), meist unter Erhaltung des Charakters der adenomatösen Zylinderzellenkrebse. Es kann sich indessen von den Drüsen der Cervix aus auch ein Plattenepithelkrebs entwickeln, indem die Zylinderzellen der Drüsen Plattenepithel (Fig. 771 *e*, *f*) produzieren. Die vom

Fig. 771. Beginnende Krebsentwicklung an der Portio vaginalis uteri (Alk. Bismarckbraun). *a* Epithel. *b* Bindegewebe. *c* In die Tiefe wucherndes Deckepithel. *d* Erweiterte Drüse. *e* In Form von Zapfen auswucherndes Epithel der Drüse *d*. *f* Querschnitt einer Drüse, deren Zylinderepithel sich in geschichtetes Plattenepithel umgewandelt hat. Vergr. 45.

Plattenepithel der Portio vaginalis ausgehenden Karzinome (*c*) tragen ebenfalls die Charaktere des Plattenepithelkrebses oft mit Verhornungsprozessen, und es kommen in seltenen Fällen solche Formen auch im Corpus uteri vor.

Das Uteruskarzinom kommt am häufigsten vom 30. bis 50. Jahre vor, kann indessen sowohl bei jugendlichen Individuen als auch noch im hohen Alter sich entwickeln.

In seltenen Fällen ist Kombination von Tuberkulose und Karzinom (STEIN, WALLART), sowie von Karzinom und Sarkom (NEBESKY, RITTFR, SEHRT) beobachtet.

Metastatische Karzinome in der Uterusmucosa sind selten, werden aber, besonders bei Mammakarzinom (CHIARI) beobachtet. Die auf hämatogenem Wege verschleppten Krebszellen können in den oberflächlichen Schleimhautschichten diffuse Infiltrationen (Fig. 772 *d*) oder flache, weiße Knötchen erzeugen.

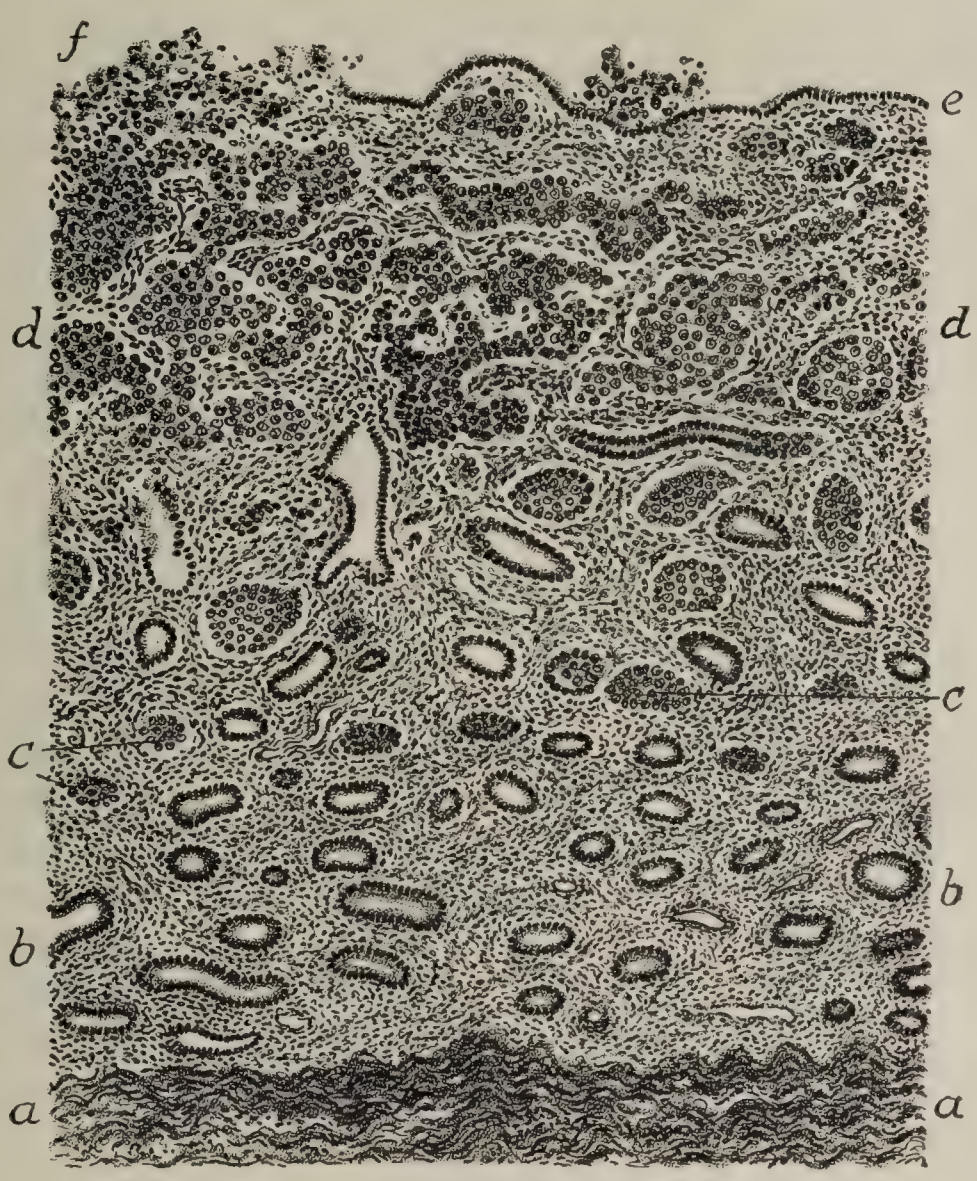

Fig. 772. Krebsmetastasen in der innern Schicht der Uterusmucosa bei allgemein ausgebreiteter Karcinomatose nach Mammakrebs (Form. Häm. Eosin). *a* Muskularis-uteri. *b* Normale Mucosa. *c* Krebszellennester in Blutgefäßen. *d* Von Krebszellennestern dicht durchwachsene innerste Schicht der Mucosa. *e* Uterusepithel. *f* Ulcerierte Stelle. (Im Uterus fanden sich geronnene Blutmassen mit Krebszellen). Vergr. 100.

Sarkome der Uterusschleimhaut bilden weiche knotige oder mehr papilläre, traubige (KEITLER, PEHAM), oft sehr gefäßreiche Geschwülste, die auch in die Muscularis eindringen. Sie können sowohl aus Spindelzellen bestehen und enthalten zuweilen Riesenzellen. Einige Fälle sind von den Autoren den Endotheliomen zugezählt worden. Ferner kommt auch eine eigentümliche, als Sarcoma deciduocellulare bezeichnete Sarkomform vor, deren Zellen an die Deciduazellen erinnern und in der Mehrzahl der Fälle sich aus Deciduagewebe der ersten Schwangerschaftsperiode entwickeln (vgl. § 302).

Die häufigsten **Geschwülste der muskulären Uteruswand** sind die **Myome** und **Fibromyome** oder **Fibroide,** welche gewöhnlich in kugeligen, gegen die Umgebung scharf abgegrenzten Tumoren (Kugelmyome) von der Größe einer Erbse bis zu derjenigen eines hochschwangeren Uterus auftreten (Fig. 773 *d*).

Sie bestehen entweder größtenteils aus Muskelgewebe (Leiomyom), oder aus Muskelgewebe und Bindegewebe (Fibromyom), oder aber ganz aus Bindegewebe (Fibrom). Das Muskelgewebe hat eine rötlichweiße, das Bindegewebe eine weiße Farbe.

Die Myome kommen am häufigsten in den mittleren und späteren Lebensjahren zur Beobachtung, entwickeln sich aber nicht selten schon in jüngeren Jahren und treten teils vereinzelt, teils in größerer Zahl auf.

Die meisten Fibroide sind gefäßarm, doch kommen namentlich in

größeren Tumoren nicht selten Stellen vor, welche sich durch Reichtum an großen und weiten Gefäßen auszeichnen. Nicht selten enthalten sie ferner weite, glattwandige Spalträume, welche mit klarer Lymphe gefüllt sind (Myoma lymphangiektaticum).

Sehr häufig stellen sich im Parenchym Degenerationszustände, namentlich Verfettung und wachsartige Degeneration ein, durch welche das Muskelgewebe mehr oder weniger, zuweilen ganz zum Schwunde gebracht wird, so daß das Fibromyom zum Fibrom wird. Es tritt dies namentlich im Wochenbett ein, in welchem die Fibromyome an der Rückbildung des Uterus teilnehmen.

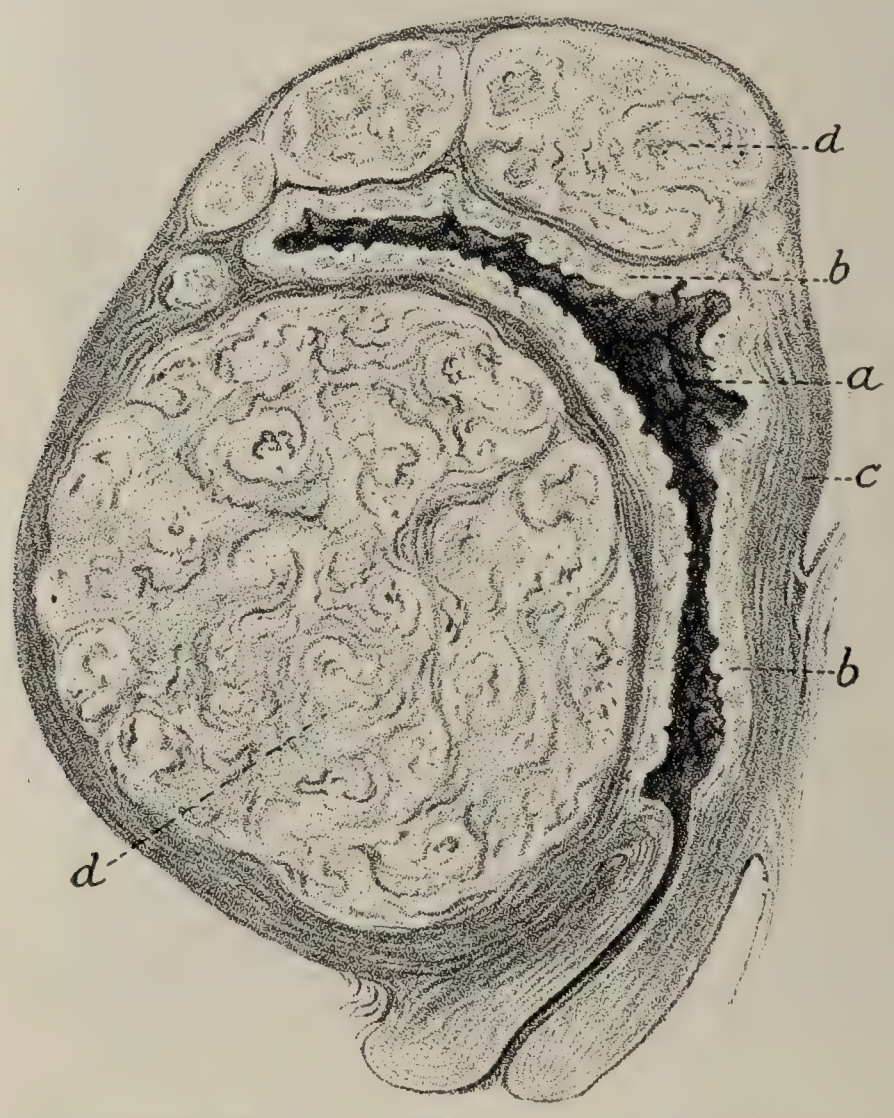

Fig. 773. Multiple Fibromyome der Uteruswand und Tuberkulose der Uterusschleimhaut im sagittalen Durchschnitt. *a* Uterushöhle. *b* Verkästes Granulationsgewebe. *c* Muskulatur des Uterus. *d* Myome.

Das Bindegewebe der Fibrome ist bald hart und derb und unter dem Messer knirschend, bald schlaff und weich und dann meist von Flüssigkeit stark durchtränkt, ödematös. Zuweilen geht es stellenweise auch in Schleimgewebe über, oder es kommt zu völliger Verflüssigung der Gewebselemente, so daß Erweichungscysten entstehen, die eine klare oder durch verfettete Zellen getrübte Flüssigkeit enthalten. Hyalindegeneriertes nekrotisches Bindegewebe kann sodann auch verkalken, so daß das Fibrom teilweise oder ganz petrifiziert. Es kann sich ferner auch durch Metaplasie des Bindegewebes Knochen oder auch Knorpel entwickeln, so daß Chondrofibrome und Osteofibrome entstehen, doch ist dies selten.

Entzündungen der Fibroide kommen namentlich nach operativen Eingriffen vor und können zur Verjauchung derselben führen.

Durch stärkere Zellwucherung kann das Fibrom stellenweise einen sarkomatösen Charakter erhalten und Metastasen aussenden; in seltenen Fällen sind auch Metastasen beobachtet (Schlagenhaufer), ohne daß der Bau des Myoms von dem gewöhnlichen verschieden gewesen ist.

Die Myome und Fibromyome sitzen am häufigsten im Corpus, seltener in der Cervix, und man kann je nach ihrem Sitz submucöse, interstitielle und subseröse unterscheiden. Die subserösen ragen sehr bald über die Außenfläche des Uterus hervor und können mit der Zeit gestielt werden. Treten danach cystische Erweichungen ein, so werden sie cystischen Ovarialtumoren ähnlich. Submuköse Myome

drängen sich nach dem Lumen des Uterus vor, können ebenfalls gestielt werden und fibröse und fibromuskuläre Polypen bilden. Interstitielle Fibroide treiben die Außen- und Innenwand des Uterus gleichmäßig auf oder treten später entweder mehr nach innen oder mehr nach außen vor. Bevorzugt sind die hintere Wand und der Fundus des Uterus.

Die Wand des Uterus ist bei Anwesenheit von Fibroiden häufig hypertrophisch. Wird sie bei Entwicklung zahlreicher Knoten von allen Seiten bedrängt, so verfällt sie der Atrophie.

Die Fibroide wachsen meist langsam, und viele erreichen nur geringe Größe.

In die Uterushöhle vorragende Fibroide verursachen meist Blennorrhöe und Blutungen. Submuköse und interstitielle Fibroide können spontan ausgestoßen werden, indem sie mehr und mehr nach innen gedrängt, die Schleimhautdecke zur Usur gebracht und die Verbindungen mit der Umgebung gelockert werden. Häufig treten dabei brandige Nekrose der Geschwulst und Entzündung der Umgebung ein. Subseröse, gestielte Fibromyome können infolge Stieldrehung der Nekrose verfallen.

Als **Adenomyom** bezeichnet man myomatöse Geschwülste des Uterus, welche in ihrem Innern drüsige Bildungen einschließen. Bei submukös gelegenen Myomen kann dieser Drüsengehalt dadurch bedingt sein, daß Drüsen der Schleimhaut in das Gebiet der Geschwulst geraten sind. Bei intraparietalen und subserösen Adenomyomen ist der Gehalt an Drüsen vom Wolffschen Körper (v. Recklinghausen) herzuleiten (vgl. Fig. 366, S. 514 der allg. Path.), und sie stellen Bildungen dar, welche sich um Reste desselben innerhalb des Uterus oder auch der Tubenwand entwickelt haben. Sie sitzen am häufigsten in der dorsalen Wand des Uteruskörpers und dem Tubenwinkel und zeichnen sich vor den gewöhnlichen Kugelmyomen dadurch aus, daß sie ohne scharfe Grenze in das Nachbargewebe übergehen (diffuse, infiltrierte Fibroide). Bei harten Formen überwiegt das Muskelgewebe, bei weichen das Drüsengewebe, dessen Anordnung oft kammartig (v. Recklinghausen) ist, indem ein Hauptkanal die reihenförmig aufgereihten Seitenkanäle aufnimmt. Die Drüsenkanäle, die zum Teil Flimmerepithel besitzen, sind meist von Bindegewebe umgeben, das sehr gefäßreich sein kann (angiomatöse Adenomyome). Durch Sekretansammlung können sich die Drüsen zu Cysten erweitern (Cystadenome).

Gegen die von Recklinghausensche Ableitung dieser Geschwülste aus Urnierenresten haben sich verschiedene Autoren gewandt. So hat z. B. Cullen mehrfach einen Zusammenhang der Drüsenbildungen mit der Uterusschleimhaut nachweisen können und daraus die Genese aller Adenomyome aus dem Müllerschen Gange abgeleitet. Es sind aber genug Gründe vorhanden (Schickele), wenigsten für einen großen Teil der in Rede stehenden Geschwülste an der Herkunft aus Resten des Wolffschen Körpers (Urniere) festzuhalten und sie als »mesonephrische« Geschwülste aufzufassen. So sind, wenn auch selten, an den übrigen Stellen, die Beziehungen zu der Urniere aufweisen, völlig gleichgebaute Tumoren beobachtet, z. B. vom Ep- und Paroophoron (Aschoff) aus, im Ligamentum latum, im hinteren Scheidengewölbe und im Verlaufe des Ligamentum rotundum bis in die Nähe der großen Schamlippen (Cullen, Aschoff).

Die Adenomyome können in seltenen Fällen eine karzinomatöse Umwandlung erfahren (Cullen, Dillmann).

Auch von dem GARTNERschen Kanale, dem Reste des WOLFFschen (Urnieren-) Ganges aus können sich in der Cervix Adenome und Karzinome (R. MEYER) entwickeln.

Das **Sarkom** des Uterusparenchyms bildet meist Knoten, welche denselben Sitz haben wie die Fibroide und zuweilen in zahlreichen Herden auftreten. Sie entstehen wahrscheinlich am häufigsten durch eine sarkomatöse Degeneration von Fibroiden, bestehen bald hauptsächlich aus Rundzellen, bald aus Spindelzellen und können myxomatöse Partien enthalten. Sie sind selten.

Myome und Sarkome können sich mit Krebsbildung kombinieren.

Lipome sind sehr selten.

Quergestreifte Muskelfasern, Knorpel und Knochen sind teils in dem Uterusgewebe, teils in Bindesubstanzgeschwülsten des Uterus beobachtet. Reste des WOLFFschen Ganges, die beim Neugeborenen noch häufig in der Seitenwand des Uterus zu finden sind, sind in späteren Jahren selten.

Literatur über Geschwülste des Uterus.

Amann, *Neubildungen der Cervicalportion, München 1892.*
Aschoff, *Cystisches Adenofibrom d. Leistengegend, Mon. f. Geb. 9. Bd. 1899.*
Bisch, *Du cancer prim. du corps de l'utérus, Paris 1892.*
Borrmann, *Riesenzellensarkom der Cervix, Z. f. Gebh. 43. Bd. 1900.*
Bosse, *Papill. Karzinom d. Cervix, Mon. f. Gebh. 17. Bd. 1903. Ergänzungsh.*
Breus, *Über epithelführende Cystenbildung in Uterusmyomen, Wien 1894.*
Chiari, *Hämatogene Geschwulstmetastasen usw., Prag. med. Woch. 1905.*
Cullen, *Cancer of the Uterus, New York 1900 (Monographie); Adenomyome d. Uterus, Festschrift f. Orth, Berlin 1903.*
Dillmann, *Adenomyome u. Krebs, Zeitschr. f. Krebsforschung II 1904.*
Dobbertin, *Sarkome u. Fibromyome, Beitr. v. Ziegler XXVIII 1900.*
v. Franqué, *Sarkoma uteri, Z. f. Gebh. 40. Bd. 1899; Das beginnende Portiokankroid, ibid. 44. Bd. 1901.*
Gebhard, *Myome des Uterus, Hdb. d. Gyn. v. Veit II 1897 (Lit.); Pathol. Anat. d. weibl. Sexualorgane, Leipzig 1899 (Lit.).*
Gessner, *Sarcoma (Endothelioma) uteri, Hdb. v. Veit III 1899.*
Glaeser, *Histogenese des Uterussarkoms, Virch. Arch. 154. Bd. 1898.*
Hansen, *Haemangioendothelioma uteri, V. A. 171. Bd. 1903.*
Hauser, *Drüsenschläuche im Myom des Uterus, Münch. med. Woch. 1893.*
Hitschmann, *Corpuskarzinom, Arch. f. Gyn. 69. Bd. 1903.*
v. Kahlden, *Das Sarkom des Uterus, Beitr. v. Ziegler XIV 1893 (Lit.).*
Kaufmann, *Adenoma malignum cervicis, Virch. Arch. 153. Bd. 1898.*
Keitler, *Traubenförmige Sarkome im Corpus uteri, Mon. f. Gebh. 18. Bd. 1903.*
Klein, *Geschwülste der Gartnerschen Gänge, Virch. Arch. 154. Bd. 1898.*
Kürsteiner, *Papillärer Krebs, Virch. Arch. 130. Bd. 1892.*
Kworostansky, *Chondrofibrome d. Uterus, Beitr. v. Ziegler XXXII 1902.*
Landau, *Anat. Beitr. z. Lehre von den Myomen am weibl. Sexualapparat, Wien 1899.*
Läwen, *Rhabdomyosarkom d. Uterus, Beitr. v. Ziegler 38. Bd. 1905.*
Liebmann, *Myokarzinom, Virch. Arch. 117. Bd. 1889.*
v. Lockstaedt, *Bedeutung der Drüsenschläuche in Myomen, Mon. f. Gebh. 1898.*
v. Mandach, *Uterus von Neugeborenen (Wolffscher Gang), V. A. 156. Bd. 1899.*
Merkel, *Lipom im Uterus, Beitr. v. Ziegler XXIX 1901.*
Meyer, R., *Über epitheliale Gebilde im Myometrium, Berlin 1889; Verdopplung d. Wolffschen Ganges, Z. f. Gebh. 46. Bd. 1901; Knochenherd in der Cervix, Virch. Arch. 167. Bd. 1901; Unbekannte Art von Adenomyom, Zeitschr. f. Gebh. 49. Bd. 1903; Adenom u. Karzinom d. Gartnerschen Ganges, V. A. 174. Bd. 1903.*
Mundt, *Karzinomentwicklung in Fibromyomen, Arb. her. v. Baumgarten III 1901.*
Nebesky, *Gleichzeit. Sarkom u. Karzinom im Uterus, Arch. f. Gyn. 73. Bd. 1904.*
Nehrkorn, *Quergestreifte Muskelfasern i. d. Uteruswand, Virch. Arch. 151. Bd. 1898.*
Orloff, *Genese der Uterusmyome, Zeitschr. f. Heilk. XVI 1895.*
Paviot et Bérard, *Cancer musculaire lisse, A. de méd. exp. 1897.*
Peham, *Traubiges Sarkom d. Cervix uteri, Mon. f. Gebh. 18. Bd. 1903.*
Pernice, *Traubiges Myosarcoma striocellulare uteri, Virch. Arch. 113. Bd. 1888.*

Pfannenstiel, *Das traubige Sarkom der Cervix, Virch. Arch. 127. Bd. 1892.*
Pick, *Myoma sarcomatosum u. Endotheliom, Arch. f. Gyn. 49. Bd. 1895.*
Piering, *Atypische Karzinombildung im Uterus, Zeitschr. f. Heilk. VIII 1887.*
v. Recklinghausen, *Adenomyom u. Cystadenom des Uterus u. der Tubenwandung, Berlin 1896.*
Rheinstein, *Riesenzellensarkom des Endometrium, Virch. Arch. 124. Bd. 1891.*
Ricker, *Ätiologie der Uterusgeschwülste, Virch. Arch. 142. Bd. 1895.*
Ritter, H., *Gleichzeit. Karzinom u. Sarkom im Uterus, I.-D. Zürich 1902.*
Rolly, *Adenomyom mit Übergang in Karzinom, Virch. Arch. 150. Bd. 1897.*
Ruge u. Veit, *Der Krebs der Gebärmutter, Stuttgart 1881.*
Schickele, *Mesonephrische Geschwülste, Zbl. f. a. Path. 15. Bd. 1904 (Lit.).*
Schlagenhaufer, *Myom mit Metastasen, Wien. klin. Woch. 1902.*
Seelig, *Ausbreitungswege des Uteruskarzinoms, Virch. Arch. 140. Bd. 1895.*
Sehrt, *Uterussarkom mit Karzinombildung, Beitr. z. Gebh. 10. Bd. 1905.*
Semmelink u. de Jong, *Adenomyome, Mon. f. Gebh. 22. Bd. 1905.*
Stein, *Entstehung des Gebärmutterkrebses, Mon. f. Gebh. 17. Bd. 1903.*
Stieda, *Psammokarzinom, Arb. a. d. path. Inst. v. Lubarsch, Wiesbaden 1901.*
Ulesko-Stroganowa, *Malignes Uterusmyom, Mon. f. Gebh. 18. Bd. 1903.*
Wallart, *Karzinom u. Tuberkulose d. Uterus, Zeitschr. f. Gebh. 50. Bd. 1903.*
Williams, *Uterussarkom (Myoma sarcomatodes, Melanosarkom), Z. f. Heilk. XV 1894.*
Wilms, *Die Mischgeschwülste, Leipzig 1899—1902.*
Woskresensky, *Uterus cysticus congen., Virch. Arch. 163. Bd. 1901.*
Zacharias, *Seltene Form d. Cervixmyoms, Zeitschr. f. Gebh. 53. Bd. 1904.*

§ 297. Die **Scheide** stellt ein von vorn nach hinten abgeplattetes Rohr dar, dessen Wandungen aus derbem, von Zügen glatter Muskelfasern durchzogenem Bindegewebe gebildet werden.

Die Innenfläche ist durch eine Schleimhaut ausgekleidet, welche namentlich an der vorderen und hinteren Wand warzenartige Erhebungen und quere Vorsprünge (Columnae rugarum) bildet, die namentlich bei jungfräulichen Individuen stark ausgesprochen sind, nach wiederholten Geburten sich dagegen mehr oder minder vollkommen ausgleichen.

Die Oberfläche der Schleimhaut ist mit Papillen besetzt und mit einem geschichteten Plattenepithel bedeckt. Ausnahmsweise enthält die Schleimhaut einfache tubulöse Drüsen, deren Eingang geschichtetes Plattenepithel besitzt, während der Fundus mit Zylinderepithel ausgekleidet ist (v. Preuschen). Im Bindegewebe der Schleimhaut liegen kleine Herde lymphadenoiden Gewebes, deren Zahl individuell erheblichen Schwankungen unterworfen ist.

Die häufigste Scheidenerkrankung ist die Entzündung, die **Vaginitis** s. **Kolpitis,** von welcher sowohl desquamative und Eiter produzierende Katarrhe als auch diphtheritische Formen vorkommen. Erstere entstehen namentlich nach Tripperinfektionen, doch ist zu bemerken, daß die Gonokokken meist nur in der Schleimhaut der Cervix uteri und der Urethra sich dauernd vermehren, während das Scheidensekret selbst Gonokokken nicht enthält. Im übrigen können medikamentöse Einwirkungen, Ätzungen, Injektionen, operative Eingriffe, Einführung unreiner Pessarien usw. Entzündung verursachen, wobei sich zu der Verletzung die Wirkung von Bakterien, die in der Scheide vorhanden sind, hinzugesellt. Sodann treten solche auch bei Masern, Scharlach, Pocken, Cholera usw. auf.

Bei frischen **akuten Entzündungen** ist die Schleimhaut gerötet, aufgelockert, weich, die Falten sind geschwollen; das Sekret besteht aus abgestoßenem Epithel und Eiterkörperchen. In seltenen Fällen bilden sich bei akuten Entzündungen auch im Epithel gelegene Bläschen (Vaginitis vesiculosa). Bei **chronischen Entzündungen,** die sich ent-

weder an akute angeschlossen oder sich schleichend entwickelt haben, wie dies z. B. nach wiederholten Reizungen der Scheide durch häufigen Coitus, Pessarien, Fremdkörper, welche bei Onanie in die Scheide eingeführt werden usw., geschieht, ist das Sekret weißlich, Rahm- oder auch Atherombrei ähnlich, oder eitrig. Die Schleimhaut ist entweder fleckig gerötet, zuweilen von Ekchymosen durchsetzt, oder aber glatt, zähe, fest, braunrot oder schiefrig pigmentiert, oft grau gefleckt, (Kolpitis maculosa). Das Gewebe der Schleimhaut ist im Gebiete der grauen und roten Flecken kleinzellig infiltriert (Fig. 774 *a*), oft so, daß die subepithelialen Zellhaufen an Follikel erinnern (Kolpitis granularis s. follicularis s. nodularis). Durch Epithelverlust über der entzündeten Stelle können kleine Erosionen oder auch Geschwürchen (*a*) entstehen.

Fig. 774. Kolpitis maculosa mit Erosion. Durchschnitt durch die innere Schicht der Scheidenwand (Alk. Häm. Pikrins.-Fuchsin). *a* Epitheldefekt über einer stark infiltrierten blutreichen Mucosa. Vergr. 46.

Bei lange dauernden Reizzuständen, wie sie namentlich durch chronischen Tripper des Uterus und der Harnröhre unterhalten werden, können die Papillen der Scheidenschleimhaut auswachsen und das Bindegewebe der Schleimhaut sich verdicken. Infolgedessen entstehen sowohl diffus ausgebreitete, als auch lokal umschriebene **Papillarhypertrophien**. Erreichen dieselben eine erhebliche Größe und sind sie über einen großen Teil der Scheide ausgebreitet, so können sie das Lumen der Scheide bedeutend verengen. Bei alten Frauen (Kolpitis vetularum) entstehen über infiltrierten, einander gegenüberliegenden Schleimhautstellen zuweilen Epitheldefekte und weiterhin **Verwachsungen der Scheidenwände.**

Bei Zersetzung des Sekrets, sowie bei anhaltendem Druck auf das Gewebe der Scheide von seiten eingeführter Fremdkörper entstehen nicht selten **Erosionen, Nekrosen** und **Geschwüre.** Es können ferner auch **Gewebsvereiterungen** auftreten, welche in seltenen Fällen sich nach Art phlegmonöser Prozesse weiter verbreiten und zu umfangreichen Zerstörungen der Scheide führen. Fremdkörper, die lange liegen bleiben, werden oft mit Kalksalzen inkrustiert. Sie werden ferner von Granulationen umwachsen und schließlich so in das Gewebe ein-

geschlossen, daß sie nur durch eingreifende Operationen zu entfernen sind.

Diphtheritische Entzündungen kommen, vom Puerperium abgesehen, namentlich nach Verjauchung von Uteruskarzinomen und von Uteruspolypen, bei Blasenscheiden- und Mastdarmscheidenfisteln, bei Anwesenheit reizender Pessarien, ferner auch im Verlauf von akuten Infektionskrankheiten, wie Masern, Pocken, Scharlach, Typhus, Cholera usw., vor.

Die diphtheritische Verschorfung ist bald auf einzelne Stellen beschränkt, bald über den größten Teil der Scheide ausgebreitet. Die Schleimhaut ist dabei hochgradig geschwellt, mit weißen, grauen und grünen Schorfen bedeckt. Nach Verlust der oberflächlichen Schichten können sich auch croupöse Membranen bilden.

Nach ausgebreiteter diphtheritischer Verschorfung heilt der Prozeß mit mehr oder minder starker narbiger **Verengerung,** unter Umständen mit **partiellen Obliterationen** der Scheide. Ebenso können auch in dieser oder jener Weise entstandene, einander gegenüberliegende Geschwürsflächen untereinander verwachsen und unter Umständen zu **Scheidenverschluß** führen. In anderen Fällen wird das Lumen der Scheide von Bindegewebsbalken und Membranen durchzogen. In höherem Alter kommt es nicht selten zu Obliteration des Scheidengewölbes.

Cysten in der Scheidenwand und im Hymen können sich in jedem Lebensalter finden. Sie bleiben meist klein, können aber eine erhebliche Größe erreichen. Der Inhalt ist bald serös, dünnflüssig klar, bald dickflüssig, braun und kann auch fettigen Detritus und Cholesterin enthalten. Die Cystenwand ist entweder mit Zylinderepithel (zuweilen mit Flimmerbesatz) oder mit geschichtetem Plattenepithel oder auch mit verschiedenen Epithelarten ausgekleidet. Besondere Formen haben einen Endothelbelag oder entbehren einer zelligen Auskleidung.

Die Cysten entstehen teils aus den ausnahmsweise vorkommenden Scheidendrüsen, teils aus Überresten des Gartnerschen Kanals, teils vielleicht aus Resten eines rudimentär entwickelten Müllerschen Ganges, teils aus abgeschnürten Epithelbuchten zwischen Schleimhautfalten, teils endlich aus Lymphgefäßen und Lymphspalten oder auch aus Zerfallsherden. Falkner beobachtete maligne Entartung einer Vaginalcyste.

Von zahlreichen Beobachtern sind auch bei Schwangeren und frisch Entbundenen, in einzelnen Fällen auch bei Nichtschwangeren hirsekorn- bis haselnußgroße Bläschen in der Scheide gesehen worden, welche Gas enthielten, und es ist diese Erscheinung bald als **Luftcysten** der Vagina (Schröder), bald als Kolpohyperplasia cystica (Winckel), bald als Vaginitis emphysematosa (Zweifel), bald als Emphysema vaginae (Eppinger) bezeichnet worden. Die Cysten liegen subepithelial oder etwas tiefer im Bindegewebe; in der Cystenwand finden sich meist Riesenzellen. Die Gasbildung ist wahrscheinlich durch Mikroorganismen (Bazillen, Lindenthal) verursacht.

Tuberkulose der Scheide kommt entweder im Anschluß an Tuberkulose des Uterus, oder aber ohne letztere neben Tuberkulose der Vulva vor, doch ist sie sehr selten.

Experimentell vermag Einführung von Tuberkelbazillen in die unverletzte Vagina bei Kaninchen Vaginaltuberkulose hervorzurufen (v. Baumgarten).

Syphilis der Scheide kommt in Form von Initialsklerosen, Papeln und gummösen Ulzerationen vor, lokalisiert sich hier aber weit seltener als an den äußeren Genitalien und der Vaginalportion des Uterus. **Weiche Schanker** der Scheide sind selten.

Von **Bindesubstanzgeschwülsten** kommen in der Scheide Fibrome, Fibromyome, Myxome und Sarkome vor, erstere sind indessen ungleich seltener als im Uterus. Fibrome, Myxome und Sarkome können in Form zahlreicher Polypen und traubiger Bildungen auftreten. Sarkome treten schon bei kleinen Kindern auf und bevorzugen die vordere Scheidenwand, sind sehr bösartig, greifen auf die Nachbarschaft über. Sie können quergestreifte Muskelfasern enthalten.

Primäre Karzinome der Scheide treten teils in Form zirkumskripter Tumoren, teils als diffus über einen großen Teil der Scheide sich ausbreitende knotige Infiltrationen auf. Durch Zerfall der Neubildung entstehen mehr oder minder umfangreiche Geschwüre.

Von **Epizoen** und **Epiphyten,** welche in der Scheide vorkommen, sind Trichomonas vaginalis, Oxyuris vermicularis, der Soorpilz, sowie verschiedene Bakterienformen zu nennen; Oxyuris vermicularis gelangt gelegentlich vom Darm aus in die Scheide und verursacht leichte Reizungen und Jucken. Der Soor bildet weiße Beläge und kommt namentlich bei Wöchnerinnen vor.

Bei abnormer Schlaffheit und bei Verlängerung der Scheidenwand, wie sie z. B. durch chronische Entzündungen und durch Schwangerschaften herbeigeführt werden, können die vordere oder die hintere Wand oder auch beide nach dem Lumen der Scheide vorfallen oder am Scheideneingang vortreten. Begünstigt wird dieser **Prolapsus vaginae** durch Lockerung der Verbindung der Scheide mit der Nachbarschaft. Sind gleichzeitig auch die Vorderwand des Mastdarms und die Hinterwand der Blase abnorm schlaff, so buchten sie sich, dem Zuge der prolabierenden Scheidenwand folgend, aus. Es bilden sich auf diese Weise als Rektocelen und als Cystocelen bezeichnete Ausstülpungen der Vorderwand des Rektums und der Hinterwand der Blase.

Unter Umständen kann auch eine Dilatation der Blase oder des Rektums zur Ursache eines Scheidenvorfalls werden. In seltenen Fällen kann die Hinterwand der Scheide auch durch Ovarialtumoren Ovariocele vaginalis) oder durch Darmschlingen (Enterocele vaginalis) oder durch Flüssigkeiten, welche im Douglasschen Raum liegen und denselben vertiefen, eingebuchtet werden. Auch eine Senkung des Uterus führt häufig zu einem Vorfall des unteren Teiles der Scheide, während der obere invertiert wird. In anderen Fällen ist der Prolaps der Scheide das Primäre und zieht eine Senkung des Uterus nach sich. Bei totalem Prolaps des Uterus ist die ganze Scheide umgestülpt.

Verletzungen und **partielle Zerstörungen** der Scheide kommen am häufigsten durch eine Quetschung und Zerreißung während der Geburt zustande.

Unter den Quetschungen sind jene die wichtigsten, welche zu Gewebsnekrose und zur Bildung von Kommunikationen oder Fisteln zwischen dem Genitalrohr und der benachbarten Blase und dem Rektum führen.

Sie entstehen namentlich dann, wenn der vorliegende Kindsteil andauernd auf die zwischen ihm und dem oberen hinteren Rande der

Schambeinfuge liegenden Weichteile drückt, so daß sie nekrotisch werden.

Am häufigsten entstehen dadurch **Blasenscheidenfisteln**, weit seltener Kommunikationen zwischen der Harnröhre und der Scheide, oder zwischen einem Ureter und der Scheide, oder zwischen der Blase und der Cervix. Die Fistelöffnung ist bald eng, bald weit, die Ränder bald scharf und dünn, bald callös verdickt.

Nächst dem Geburtstrauma führen geschwürige Prozesse in der Umgebung von Pessarien, sowie Zerstörungen der Scheide, der Blase und des Rektums durch Karzinome am häufigsten zu fistulösen Verbindungen zwischen Scheide und Blase oder zwischen Scheide und Rektum.

Bei der Geburt entstehende **Zerreißungen** von großer Ausdehnung kommen am häufigsten an der hinteren Scheidenwand und am Damm vor und können bis ins Rektum hineinreichen. Sie erheischen, um heilen zu können, operative Eingriffe. Heilt von hoch hinaufgehenden Dammrissen nur die Dammwunde, während der Riß in der Scheide und der Mastdarmwand offen bleibt, so entstehen **Mastdarm-Scheidenfisteln.**

Literatur zur pathologischen Anatomie der Scheide.

Bastelberger, *Cysten im Hymen, Arch. f. Gyn. XXXIII 1884.*
Baumgarten, *Vaginalcysten, Virch. Arch. 107. Bd. 1887; Exper. über weibl. Genitaltuberk., Arb. a. d. path. Inst. Tübingen V 1905.*
Breisky, *Die Krankheiten d. Vagina, Billroths Handb. d. Frauenkrankh. III 1886.*
Bumm, *Gonorrhoe, Arch. f. Gyn. XXXIII u. Dtsch. med. Wochenschr. 1887.*
Chiari, *Gascysten, Z. f. Heilk. VI 1885, u. Tuberkulose, Vierteljahrsschr. f. Derm. 1886,*
Cullen, *Vaginal Cysts. Bull. of the Johns Hopk. Hosp. XVI 1905.*
Eppinger, *Kolpitis nach Dysenterie, u. Emphysema vaginae, Zeitschr. f. Heilk. I u. III.*
Falkner, *Vaginalcysten, Zeitschr. f. Gebh. 50. Bd. 1903.*
Finger, *Die Blenorrhöe der Sexualorgane, Leipzig 1893.*
Fraenkel, E., *Vagina, Eulenburgs Realenzyklop. XXV 1900 (Lit.).*
Frick, *Primäre Scheidensarkome bei Kindern, Virch. Arch. 117. Bd. 1889.*
Gebhard, *Pathol. Anat. der weibl. Sexualorgane, Leipzig 1899 (Lit.).*
Graefe, *Cysten, Zeitschr. f. Geb. u. Gyn. VIII 1882.*
Grosvenor, *Phlebo-thrombotic ulcers of the vagine, J. of Path. V 1898.*
Hildebrandt, *Kolpitis ulcerosa adhaesiva, Monatsschr. f. Geburtsk. XXXII.*
Hückel, *Kolpohyperplasia cystica, Virch. Arch. 93. Bd. 1883.*
Jacobs, *Des kystes vasculaires du vagin, Arch. de phys. II 1888.*
Janowsky, *Gonovrhoe des Weibes, Arch. f. Derm. XXIII 1891.*
Klein, *Cyste d. r. Wolffschen Ganges, Zeitschr. f. Geb. XVIII 1890.*
Keinwächter, *Myome u. Fibrome, Prag. Zeitschr. f. Heilk. III 1883; Vaginalcysten, Zeitschr. f. Gebh. XVI 1889.*
Kümmel, *Cysten der Vagina u. im Vestibulum vaginae, Virch. Arch. 114. Bd. 1888.*
Lindenthal, *Ätiologie der Kolpohyperplasia cystica, Wien. klin. Woch. 1897.*
Menge u. Krönig, *Bakteriologie d. weibl. Genitalkanales, Leipzig 1897.*
Meyer, *Drüsen der Vagina u. Vulva, Z. f. Gebh. 46. Bd. 1901.*
Münz, *Das primäre Scheidensarkom, Berlin 1895 (Lit.).*
Nehrkorn, *Atresia vaginae, Virch. Arch. 150. Bd. 1898.*
Neumann, *Veränderungen der erkrankten Vaginalschleimhaut, Arch. f. Derm. XXI 1889; Die Syphilis der Vagina, Wien. klin. Woch. 1895.*
Nouvel, *Pathogénie des kystes du vagin, Bordeaux 1895.*
Oberländer, *Chron. Gonorrhoe, Vierteljahrsschr. f. Derm. XV 1888.*
Piering, *Cystenbildung im Hymen, Prager med. Woch. 1887.*
Potel, *Fibromyome d. Vagina, Rev. de gynék. et de chir. abd. 7. Bd. 1903.*
v. Preuschen, *Cystenbildung, Virch. Arch. 70. Bd. 1877.*
Raschkes, *Primärer Vaginaltumor, Zbl. f. a. Path. 14. Bd. 1903.*
Schirschoff, *Colpitis nodularis, Zeitschr. f. Heilk. XXI 1900.*
Steinschneider, *Sitz d. gonorrhoischen Infektion beim Weibe, Berl. klin. Woch. 1887.*
Steinheil, *Primäre Scheidensarkome, Virch. Arch. 111. Bd. 1888.*

Stokes, *Etiology of the Vaginal Cysts, J. Hopk. Hosp. Rep. VII 1898.*
Takahasi, *Entstehung der Cysten der Scheide, D. med. Wochenschr. 1888.*
Tobler, *Cyste d. Müllerschen Ganges, Beitr. v. Ziegler 34. Bd. 1903.*
Veit, *Erkrankung der Vagina, sein Handb. I 1897.*
Winter, *Die Mikroorganismen im Genitalkanal d. ges. Frau, Z. f. Gebh. XIV 1888.*
Zahn, *Ulcus rotundum, Virch. Arch. 95. Bd. 1884.*
Ziegenspeck, *Hymencysten, Arch. f. Gyn. 67. Bd. 1902.*
Zweigbaum, *Tuberkulöse Ulzerationen, Berl. klin. Woch. 1888.*

§ 298. Die **Bauchfellauskleidung** sowie das **subseröse Bindegewebe des Beckens** sind nicht selten der Sitz von **Entzündungen,** welche unter dem Namen Perimetritis und Parametritis zusammengefaßt werden.

Fig. 775. Parametritis puerperalis, zwölf Tage post partum. Schnitt durch das breite Mutterband mit zwei Venen (Alk. Häm. Fuchsin-Pikrins.) *a* Rotgefärbtes (dunkles mit Streptokokken) Bindegewebe. *b* Gelbgefärbtes (helles) geronnenes Exsudat. *c* Eiter (mit Streptokokken), *d* Gerinnungsmasse in zwei Venen. *e* Von Exsudat durchsetzte Venenwand. *f* Adventitia und perivenöses Bindegewebe. Vergr. 16.

Die **Parametritis** oder die Entzündung des Beckenzellgewebes in der Umgebung der Scheide, in den breiten Mutterbändern und in den Fossae iliacae ist eine Erkrankung, welche am häufigsten im Puerperium sowie nach operativen Eingriffen an der Scheide und der Cervix, seltener nach anderen akuten Entzündungen der Genitalschleimhaut, nach ulzerösen Prozessen im Rektum, nach Entzündungen der Beckenknochen usw. auftritt. Sie ist in ihren frischen Stadien meist durch Anhäufung zellig-seröser Exsudatmassen (Fig. 775,) zuweilen auch von Blut charakterisiert und trägt bei purulenten Infektionen nicht selten den Charakter phlegmonöser Entzündungen mit eitriger Phlebitis (Fig.

775 *e*) und Lymphangitis (Fig. 87, S. 88) welche früher oder später zu Gewebsvereiterung und zu Bildung von Abszessen führen, die nach irgendeinem der benachbarten Hohlräume durchbrechen können.

Gewöhnlich erfolgt eine Resorption der Exsudate, namentlich bei puerperalen und traumatischen Formen, wonach das Gewebe, falls der Prozeß lange angedauert hatte, mehr oder weniger verhärtet ist. Es verdient indessen hervorgehoben zu werden, daß Eiterherde sich jahrelang im Gewebe erhalten und danach auch wieder neue Entzündung, unter Umständen sogar Metastasenbildung in anderen Organen verursachen können.

Die **Perimetritis** oder die **Pelveoperitonitis** kommt zunächst nach Entzündungen des Uterus, der Tuben, der Ovarien und nach Parametritis

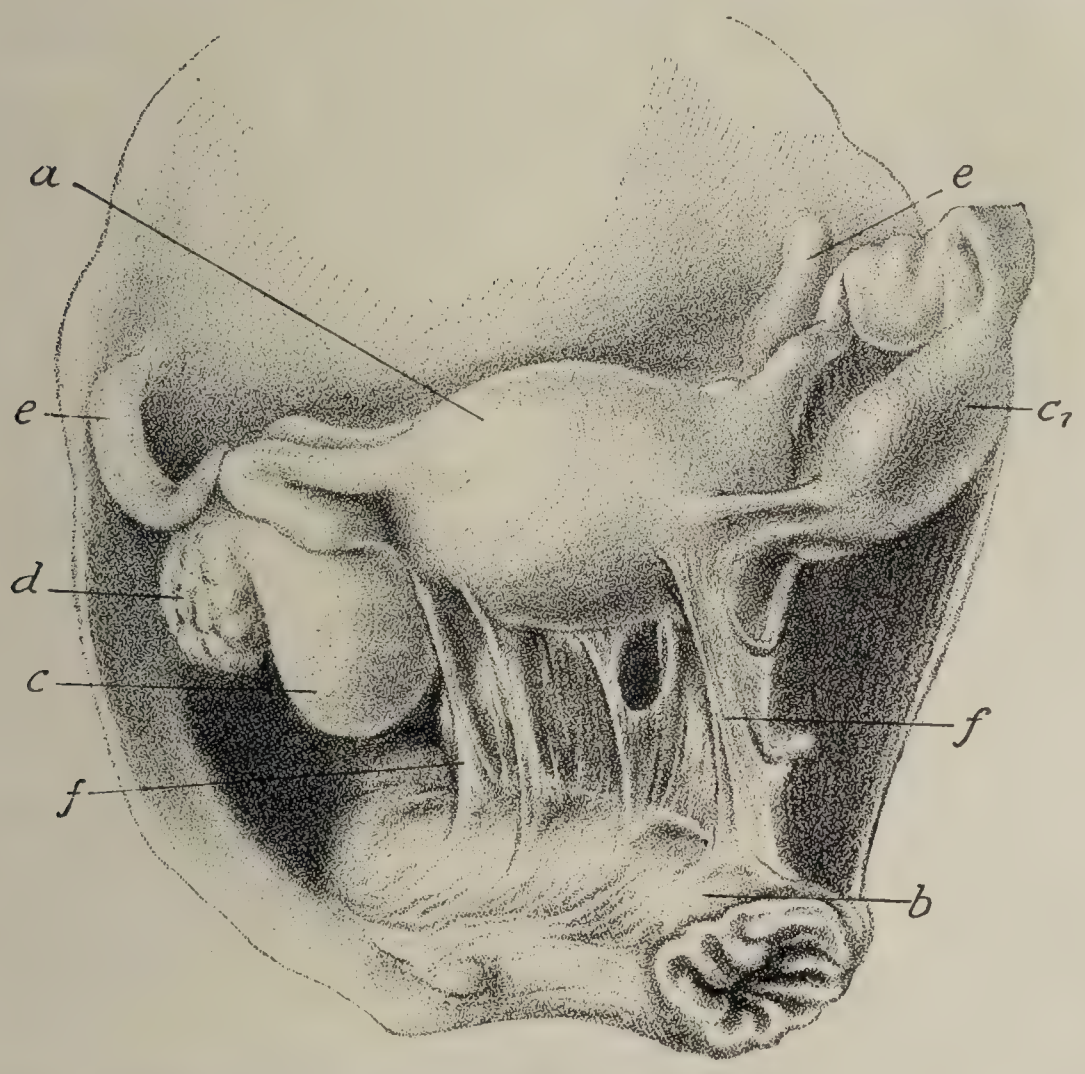

Fig. 776. Adhäsionen im kleinen Becken infolge von Perimetritis, von oben gesehen. *a* Fundus uteri. *b* Rektum. *c* Linkes, c_1 rechtes Ovarium. *d* Ostium abdominale tubae. *e* Ligamentum rotundum. *f* Perimetritische Verwachsungsstränge.

vor und ist sowohl im Puerperium als auch außerhalb desselben eine häufige Erkrankung.

Die Entzündung ist meist direkt von den erwähnten Teilen auf das Peritoneum fortgeleitet. Zuweilen geben auch Blutergüsse aus den Ovarien und den Tuben, welche sich in den tiefen Teilen des Beckens, in der Excavatio vesico-uterina und recto-uterina ansammeln, Veranlassung zu Entzündungen, und zwar dann, wenn das Blut in den genannten Räumen klumpige Gerinnungsmassen oder fibrinöse Auskleidungen bildet. Nicht selten ist auch die Pelveoperitonitis Teilerscheinung einer allgemeinen Peritonitis oder nimmt ihren Ausgang von Entzündungen anderer im Becken oder in dessen Nachbarschaft gelegener Organe, so namentlich der Blase, des Processus vermiformis, des Rektums und der Beckenknochen.

Die Entzündungen tragen nicht selten einen eitrigen und putriden Charakter, so namentlich die puerperalen Formen, und führen dann meist zu einer allgemeinen tödlichen Peritonitis. Fibrinöse und serösfibrinöse oder eitrig-fibrinöse Entzündungen führen meist zu Verwachsungen der verschiedenen Beckenorgane untereinander, welche in Form von Strängen und Membranen von einem Organ zum anderen ziehen.

Wo diese Membranen vornehmlich sitzen, hängt von dem Ausgangsort der Entzündung ab. Besonders häufig ist die Hinterwand des Uterus mit der Vorderwand des Rektums (Fig. 776), mit den Ovarien und den Tubarfransen verwachsen. In anderen Fällen finden sich auch Verwachsungen des Uterus mit der Blase, mit Darmschlingen, mit dem Netz usw. Zuweilen werden die Verwachsungsmembranen so reichlich, daß die Ovarien und die Tuben kaum mehr aus denselben herauszulösen sind.

Zwischen den Adhäsionsmembranen kann in frischen Fällen entzündliches Exsudat liegen. Später schließen sie nicht selten seröse klare Flüssigkeit ein und gewinnen dadurch zum Teil das Aussehen von Cysten.

Zuweilen enthalten sie frische oder geronnene Blutmassen, welche entweder erst sekundär aus den reich vaskularisierten Membranen selbst oder auch aus dem Peritoneum oder aus den Tuben oder den Ovarien ausgetreten sind und sich zwischen den Membranen angesammelt haben.

Bilden sich dabei abgeschlossene Blutsäcke, so bezeichnet man den Zustand als **Hämatocele intraperitonealis** und unterscheidet je nach der Lage eine H. retrouterina und eine H. anteuterina. Erstere ist die häufigere und kann eine ganz erhebliche Größe erreichen, so daß der Uterus stark nach vorn gedrängt, zuweilen auch noch von ihr überlagert wird. Bei anteuteriner Hämatocele wird der Uterus in den Grund des Cavum Douglasi niedergedrückt.

Jede Blutung mit Bildung von Gerinnungsmassen setzt einen neuen Reiz und damit neue Entzündungserscheinungen, die so lange anhalten, bis das Extravasat resorbiert oder vollständig abgekapselt ist.

Schließen die Adhäsionsmembranen Eiterherde ein, so können dieselben ähnlich wie die parametritischen Abszesse nach den benachbarten Hohlorganen durchbrechen.

Primäre **Bindesubstanzgeschwülste** kommen in seltenen Fällen im breiten und runden Mutterbande (Myome, Adenomyome, Fibrome) vor. Häufiger wachsen subseröse, gestielte Fibroide des Uterus zwischen die breiten Mutterbänder. Geschwülste der Ovarien können unter Umständen ebenfalls sich zum Teil intraligamentär ausbreiten. Akzessorische (Marchandsche) Nebennieren kommen in den Ligamenta lata in der Nähe der Ovarien vor, und es können aus denselben Geschwülste entstehen. Im Paroophoron kommen bei Föten und Neugeborenen auch kleine chromaffine Körperchen (§ 273) vor (Aschoff). Krebse des Uterus und der Scheide brechen nicht selten in das umliegende Bindegewebe ein und greifen zuweilen auch auf das Peritoneum über.

In der Nähe der Tuben und auf den Tuben kommen nicht selten **kleine, mit Zylinderepithel ausgekleidete Cystchen** in größerer Zahl vor, welche wahrscheinlich aus Resten des Wolffschen Körpers oder Einstülpungen des Peritonealepithels (§ 289) entstehen. **Große Cysten** entwickeln sich zuweilen im breiten Mutterbande und gehen vom Paro-

varium oder auch von Resten des WOLFFschen Ganges oder von abgeschnürten Teilen des MÜLLERschen Ganges (vgl. § 289) aus. Es können sodann auch Enterokystome in dieser Gegend ihren Sitz haben.

Literatur.

Alberts, *Hämatokele u. Hämatosalpinx u. d. Reflextheorie, A. f. Gyn. XXXIII 1884.*
Aschoff, *Chromaffine Körperchen usw. Festschrift f. Orth. Berlin 1903.*
Cullen, *Adenomyoma of the round Ligament, Johns Hopk. Bull. 1896.*
Engelhardt, *Adenomyome des Ligament. rotundum, Virch. Arch. 158. Bd. 1899.*
Freund, *Das Bindegewebe im weibl. Becken usw., Gynäk. Klin. I, Straßburg 1885.*
Heitzmann, *Die Entzündung des Beckenbauchfells beim Weibe, Wien 1883*
Jousset, *Essai sur les hématoceles utérines intra-périt., Thèse de Paris 1883.*
Killian, *Zur Anatomie der Parovarialcysten, Arch. d. Gyn. XXVI 1885.*
Nebesky, *Neubildungen vom Ligament. rotundum, Mon. f. Gebh. 17. Bd. 1903 (Lit.).*
Pick, *Marchandsche Nebennieren u. ihre Neoplasmen, A. f. Gyn. 64. Bd. 1901.*
Rieländer, *Paroophoron. Habilitationsschrift. Marburg 1904.*
v. Rosthorn, *Erkrankungen d. Beckenbindegewebes. Deutsche Klinik IX Bd. 1904.*
Rosthorn, *Krankheiten des Beckenbindegewebes, Handb. f. Veit III 1899.*
Schickele, *Mesonephrische Geschwülste, Zbl. f. a. Path. 15. Bd. 1904.*
Sellheim, *Topographie d. Beckeneiterung, Verh. d. Dtsch. Gynäk. Gesellsch. 1897; Topograph. Atlas d. weibl. Beckens, Leipzig 1900.*
Weiss, *V. versprengten Nebennierenkeimen ausgeh. Geschwülste, B. v. Ziegler XXIV 1898.*
Winternitz, *Hämatocele, Handb. v. Veit III 1899.*

§ 299. Die **Veränderungen der äußeren Genitalien** stimmen im allgemeinen mit denjenigen der Haut des übrigen Körpers überein, nur in dem nach innen vom Hymen abgegrenzten Sinus urogenitalis oder dem Vestibulum vaginae tragen sie mehr den Charakter von Schleimhautveränderungen.

Die verschiedenen Formen der **Entzündungen**, wie sie im achten Abschnitt als Erythem, Ekzem, Herpes progenitalis, Prurigo, Ulcus molle, syphilitische Initialsklerose, Condyloma latum, Akne und Furunkel, Phlegmone, Gangrän, Erysipel und Lupus beschrieben sind, kommen auch an den äußeren Genitalien mehr oder minder häufig vor.

Eine der häufigsten Ursachen von Entzündungen der Schleimhaut ist die Tripperinfektion. Ebenso können auch Katarrhe der inneren Genitalien, bei welchen das Sekret über die äußeren Genitalien abfließt, ferner Unreinlichkeit, Reibungen beim Gehen usw. mehr oder minder heftige Entzündungen verursachen, die durch Rötung und Schwellung, häufig auch durch Sezernierung von Eiter von seiten der Schleimhaut gekennzeichnet sind. An den Labien entstehen nicht selten Exkorationen.

Diphterithische und croupöse Entzündungen kommen bei diphtheritischen Darmentzündungen, bei puerperaler Sepsis, Masern, Typhus, Diphtherie, Scharlach, Cholera usw. vor und sind zum Teil vom Darm oder von der Scheide und dem Uterus fortgeleitete Entzündungen. Sie können unter Umständen ihren Ausgang in Gangrän nehmen.

Im übrigen kann **Gangrän** auch bei spezifischen Geschwürsbildungen (Ulcus phagedaenicum) auftreten oder sich an schwere Störungen der Zirkulation, Verletzungen bei der Entbindung, Venenthrombose und Hämorrhagien usw. anschließen.

Noma kommt in ähnlicher Weise wie in der Wange vor.

Bei **Stauungen** im kleinen Becken und an den unteren Extremitäten, wie sie z. B. infolge von Schwangerschaft, sowie bei unkompensierten Klappenfehlern des Herzens usw. sich einstellen, sind auch die Venen der äußeren Genitalien überfüllt und dilatiert; bei Eintritt von **Ödem** stellen sich Schwellungen ein, welche zu einer bedeutenden

Vergrößerung, namentlich der großen Schamlippen führen. Entzündliche Ödeme kommen, abgesehen von primären Entzündungen der Vulva, auch bei Entzündungen der Nachbarschaft, z. B. der Beckenknochen oder des Beckenzellgewebes, vor.

Als **Krauroris vulvae** (Breisky) bezeichnet man eine eigenartige Schrumpfung und Verengerung der Vulva, bei welcher die Vorsprünge der Clitoris und der kleinen Labien verschwinden. Nach Orthmann und Peter handelt es sich um eine fortschreitende Atrophie der Haut mit Schwund der elastischen Fasern, der Entzündungserscheinungen voraufgehen. Darger sieht das Primäre in einer Erkrankung des Cutisgefäßnetzes, der sich Ödem und später Atrophie anschließen. Wiederholtes Kratzen, veranlaßt durch Pruritus, wird als Ursache angegeben.

Als **Ulcus vulvae rodens** bezeichnet man eine namentlich bei syphilitisch infizierten Prostituierten beobachtete, mit ödematöser Schwellung der Labien verbundene Geschwürsbildung, welche an der hinteren Kommissur zwischen Frenulum und Hymen beginnt und von da in das Dammdreieck nach dem Mastdarm sowie nach der Harnröhre sich verbreitet und starke Zerstörungen verursacht. Ob man den Prozeß der Syphilis zuzählen muß, ob auch Tuberkulose in dieser Form vorkommt, und ob zum Zustandekommen auch mechanische Läsionen nötig sind, ist schwer zu beurteilen, und es lauten die Angaben der Autoren verschieden.

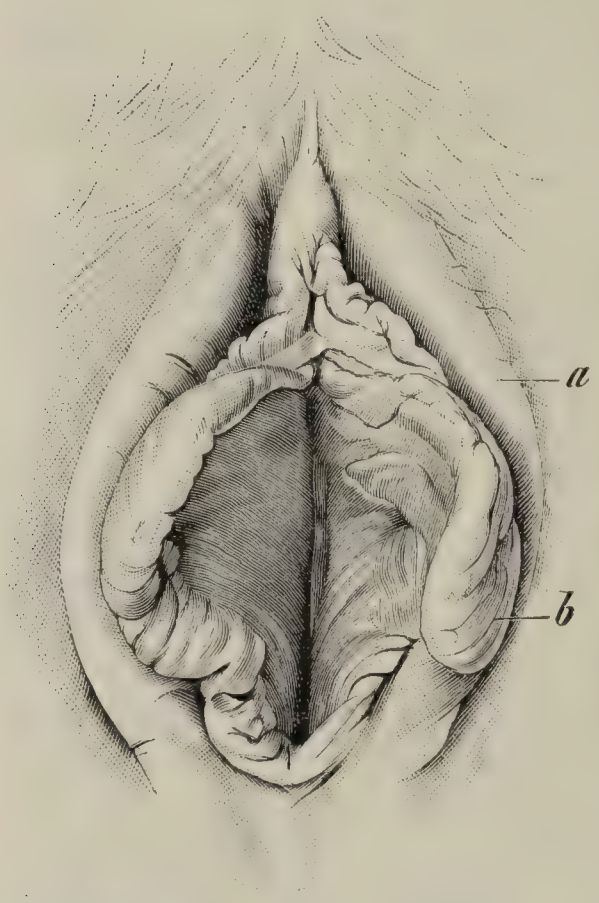

Fig. 777. Hypertrophie der kleinen Schamlippen. *a* Große Labien. *b* Vergrößerte kleine Labien. $^7/_9$ der nat. Gr.

Hyperplastische Bildungen und **Fibrome** der äußeren Genitalien kommen teils angeboren vor, oder wurzeln wenigstens in einer kongenitalen Gewebsveränderung, teils sind sie erworben und schließen sich dann namentlich an häufig sich wiederholende oder chronische Entzündungen, sowie an Blut- und Lymphstauungen an.

Zunächst kommt eine übermäßige Entwicklung der kleinen Schamlippen und des Präputiums der Clitoris vor, so daß erstere unter Umständen im späteren Leben, ähnlich wie dies in der Fötalzeit der Fall ist, über die großen Schamlippen vorragen (Fig. 777 *b*). Es kommt dies bei manchen afrikanischen Völkerschaften als Rasseeigentümlichkeit vor und ist unter dem Namen der Hottentottenschürze bekannt.

Eine weitere Form hyperplastischer Bildungen sind zirkumskripte papillomatöse, eine dritte knotige oder lappige, polypöse, meist weiche Bindegewebswucherungen, welche teils von den Schamlippen, teils von den Hautdecken der Clitoris ausgehen.

Bei einer vierten Form bilden sich elephantiastische Vergrößerungen einzelner Teile des äußeren Geschlechtsapparates, namentlich der großen Schamlippen, wobei dieselben unter Umständen eine ganz kolossale Größe erreichen, so daß sie bis zu den Knien hinunterreichen.

Die meisten papillösen Wucherungen sind entzündliche Bildungen,

spitze Kondylome, seltener gehören sie den **Warzen** an, welche keine Beziehung zu voraufgegangenen Entzündungen haben.

Die knolligen polypösen Wucherungen sind großenteils **Fibrome** und bestehen aus einem schlaffen, häufig ödematösen Bindegewebe, zuweilen teilweise auch aus Schleimgewebe, so daß sie als **Myxome** oder als **Myxofibrome** bezeichnet werden können.

Die einen größeren Abschnitt der äußeren Genitalien betreffende Hyperplasie, die **Elephantiasis,** tritt teils in Form derber, speckiger, teils in Form weicher, bindegewebiger oder auch mehr gallertiger ödematöser Wucherungen auf, durch welche die erkrankten Teile gleichmäßig sich vergrößern oder mehr oder weniger verunstaltet werden und ihre Form verlieren. Ein Teil derselben hängt nachweislich mit Entzündungsprozessen (Gonorrhoe usw.) und erworbenen Lymphstauungen, die durch Lymphdrüsenerkrankungen und durch Veränderungen an den großen Lymphgefäßstämmen herbeigeführt werden, zusammen, gehört sonach der erworbenen Elephantiasis an. In anderen Fällen handelt es sich um eine hyperplastische Wucherung, welche schon bei der Geburt vorhanden ist oder wenigstens auf einer angeborenen Disposition zu solcher beruht und als Pachydermatokele oder als Elephantiasis mollis bezeichnet wird.

Zuweilen besteht eine angeborene Lymphangiektasie oder ein cavernöses cystisches Lymphangiom der großen Schamlippen oder der Inguinalgegend und die elephantiastische Wucherung hat sich im Gebiete derselben eingestellt. Mitunter wandeln sich die tieferen Schichten elephantiastischer Bildungen in Fettgewebe um.

Von den übrigen **Geschwülsten** kommt am häufigsten das **Karzinom** vor, welches sowohl von der Hautdecke der Clitoris als auch von den großen oder kleinen Labien aus sich entwickeln kann. Es bildet papilläre oder knotige Tumoren oder Geschwüre, welche unter Umständen sich weit über die Umgebung verbreiten.

Sarkome und **Lipome** gehen am häufigsten von den großen Labien aus, sind indessen selten. **Leiomyome**, auch Adenomyome aus Resten des Wolffschen Körpers, können von dem äußeren Ende des Ligamentum rotundum aus sich entwickeln.

Durch Dilatation abgeschnürter Stücke des Canalis Nuckii können peritoneale **Cysten** in den großen Schamlippen entstehen. Andere mit flüssigem Inhalt gefüllte Cysten der Vulva sind entweder von Drüsen ausgehende Retentionscysten oder aber lymphangiektatische Cysten.

Comedonen und **Atherome** entstehen nicht selten aus den Talgdrüsen der großen und der kleinen Labien. In seltenen Fällen kommen auch Dermoide vor.

Eine besondere Erwähnung verdienen noch die als **Bartholinsche Drüsen** bekannten Schleimdrüsen, welche unmittelbar hinter den Bulbi vestibuli liegen und an jeder Seite unmittelbar vor dem Hymen in das Vestibulum einmünden. Bei Verstopfung des Ausführungsganges kann sich in den hinter der Verstopfung gelegenen Drüsengängen Sekret ansammeln, so daß sich eine oder auch mehrere Cysten bilden, welche sich unter Umständen nach der Scheide eröffnen. In der Cystenwand können sich Wucherungen einstellen, welche zur Verdickung derselben führen.

Bei eitrigen Entzündungen des Vestibulums, wie sie nach Tripperinfektionen vorkommen, können die Bartholinschen Drüsen an der Entzündung teilnehmen, so daß sich Eiter in ihrem Ausführungsgang ansammelt. Nicht selten hält der Entzündungsprozeß in den Drüsen an,

wenn er in der Scheide und im Vestibulum abgelaufen ist. Karzinome und Adenome sind sehr selten.

Literatur zur pathologischen Anatomie der äußeren Genitalien.

Amourel, *Des tumeurs fibreuses usw., Thèse de Paris 1883.*
Bamberg, *Elephantiasis vulvae. Arch. f. Gyn. 67. Bd. 1903.*
Bandler, *Elephantiasis der Prostituierten, A. f. Derm. 48. Bd. 1899.*
Coën, *Adenom der Bartholinschen Drüsen, Beitr. v. Ziegler VIII 1890.*
Colombini, *Bartholinitis, Arch. f. Derm. 48. Bd. 1899.*
Darger, *Kraurosis vulvae. Arch. f. Gyn. 66. Bd. 1902.*
***Esmarch** u. **Kulenkampff,** Die elephantiastischen Formen, Hamburg 1885.*
***Fraenkel, E.,** Vulva, Eulenburgs Realenzyklop. XXVI 1901 (Lit.).*
***Franke,** Maligne Tumoren, Virch. Arch. 154. Bd. 1898.*
***Gebhard,** Pathol. Anat. der weiblichen Sexualorgane, Leipzig 1899 (Lit.).*
***Jung,** Kraurosis vulvae, D. med. Woch. 1900 (Lit.).*
***Koch,** Ulcus vulvae, Arch. f. Derm. 34. Bd. 1896.*
***Mackenroth,** Karzinom d. Barthol. Drüsen, Zeitschr. f. Geb. u. Gyn. XXIII.*
***Nobl,** Bartholinitis, Arch. f. Derm. 61. Bd. 1902.*
***Orthmann,** Kraurosis vulvae, Zeitschr. f. Geb. u. Gyn. XIX.*
***Peter,** Kraurosis vulvae, Monatsschr. f. Gebh. III 1896.*
***v. Recklinghausen,** Cysten der Bartholinschen Drüsen, Virch. Arch. 84. Bd. 1881.*
***Ruge, H.,** Vulvaaffektionen (Schweißdrüsenkarzinome). Zeitschr. f. Gebh. 56. Bd. 1905.*
***Sorrentino,** Elephantiasis vulvaris (gonorrhoisch) Arch. f. Derm. 71. Bd. 1904.*
***Taylor,** Chronic inflammation of the exter. genitals, New York Med. Journ. 1890.*
***Veit,** Die Erkrank. d. Vulva, Hdb. v. Veit III, Wiesbaden 1898 (Lit.).*
***Welander,** Insonte Genitalgeschwüre Arch. f. Dermat. 68. Bd. 1904.*

3. Pathologische Anatomie des schwangeren und des puerperalen Uterus und des Eies.

§ 300. Liegt das befruchtete Ei im **Uterus** und beginnt es in dessen Höhle sich zu entwickeln, so gehen im **muskulären Parenchym** Veränderungen vor sich, welche wesentlich durch eine Vergrößerung und Vermehrung der vorhandenen Gewebsbestandteile gekennzeichnet sind. Mit dem Wachstum des Eies vergrößert sich auch die Masse des Uterus, indem seine Muskelfasern sich vermehren und vergrößern, so daß sie die gewöhnlichen Muskelfasern an Länge um das Acht- bis Zehnfache übertreffen. Mit der Muskelhypertrophie geht auch eine mächtige Entwicklung des Gefäßsystems parallel, so daß das Gewebe des Uterus sowohl zu seinem eigenen Gebrauch, als auch zur Ernährung des Kindes hinlänglich Blut erhält. In der zweiten Hälfte der Schwangerschaft wird der Uterus durch die wachsende Frucht stark ausgedehnt und steigt aus dem kleinen Becken bis in die Nähe der Herzgrube hinauf.

In den ersten Monaten der Gravidität vermehrt sich nach Iwanoff hauptsächlich das Bindegewebe, das durch lockere Beschaffenheit zu einer Konsistenzverminderung des ganzen Organs führt; durch starke Wucherung des elastischen Gewebes wird die nötige Festigkeit hergestellt. In der Gravidität und bei der Geburt ist in den Muskelfasern und den Arterien des Uterus Glykogen vorhanden, das im Puerperium rasch verschwindet, und einem Fettgehalt der verschiedensten Elemente, vor allem der sich rückbildenden Muskelfasern Platz macht (Broers, Gierke).

Die **Schleimhaut** des Uterus geht nach dem Eintritt des Eies eine Wucherung ein und bildet die als **Membranae deciduae** bekannten mütterlichen Fruchthüllen, welche zu der Eihülle, d. h. zu dem Chorion in enge Beziehungen treten und bei der Geburt zum Teil mit der Frucht ausgestoßen werden.

Die als **Decidua vera** bezeichnete mütterliche Fruchthülle entspricht der veränderten Schleimhaut des Uterus, mit Ausnahme jener Stelle, an welcher das Ei sich

einnistet und durch die Bildung der Placenta mit dem Uterus in besonders innige Beziehung tritt. Sie entsteht durch eine Wucherung der Uterinschleimhaut, bei welcher die Drüsen sich erweitern und ausbuchten, während zugleich auch das Gefäßnetz eine stärkere Ausbildung erfährt. Im 5. Monat erreicht sie ihre höchste Ausbildung und kann dann eine Dicke von einem Zentimeter besitzen. Sie besteht aus einer äußeren spongiösen Lage, innerhalb welcher die Uterindrüsen zu unregelmäßig gestalteten Hohlräumen umgewandelt sind, und aus einer inneren dichten kompakten Schicht, welche nur von spärlichen Drüsengängen durchbrochen wird. Das Grundgewebe setzt sich aus runden, länglichen und polygonalen fett- und glykogenhaltigen Zellen (Fig. 778 *a*) zusammen, welche in einer amorphen Grundsubstanz eingebettet sind, zum Teil mehrere Kerne besitzen und die Zellen der Uterinschleimhaut in gewöhnlichem Zustande an Größe bedeutend übertreffen. Das Epithel der erweiterten Uterindrüsen (*b*) ist meist würfelförmig oder platt und da und dort gequollen und in schleimigem und fettigem Zerfall begriffen. In späteren Stadien der Schwangerschaft geht es in den nach innen gelegenen Hohlräumen ganz verloren, in den äußeren erhält es sich dagegen dauernd.

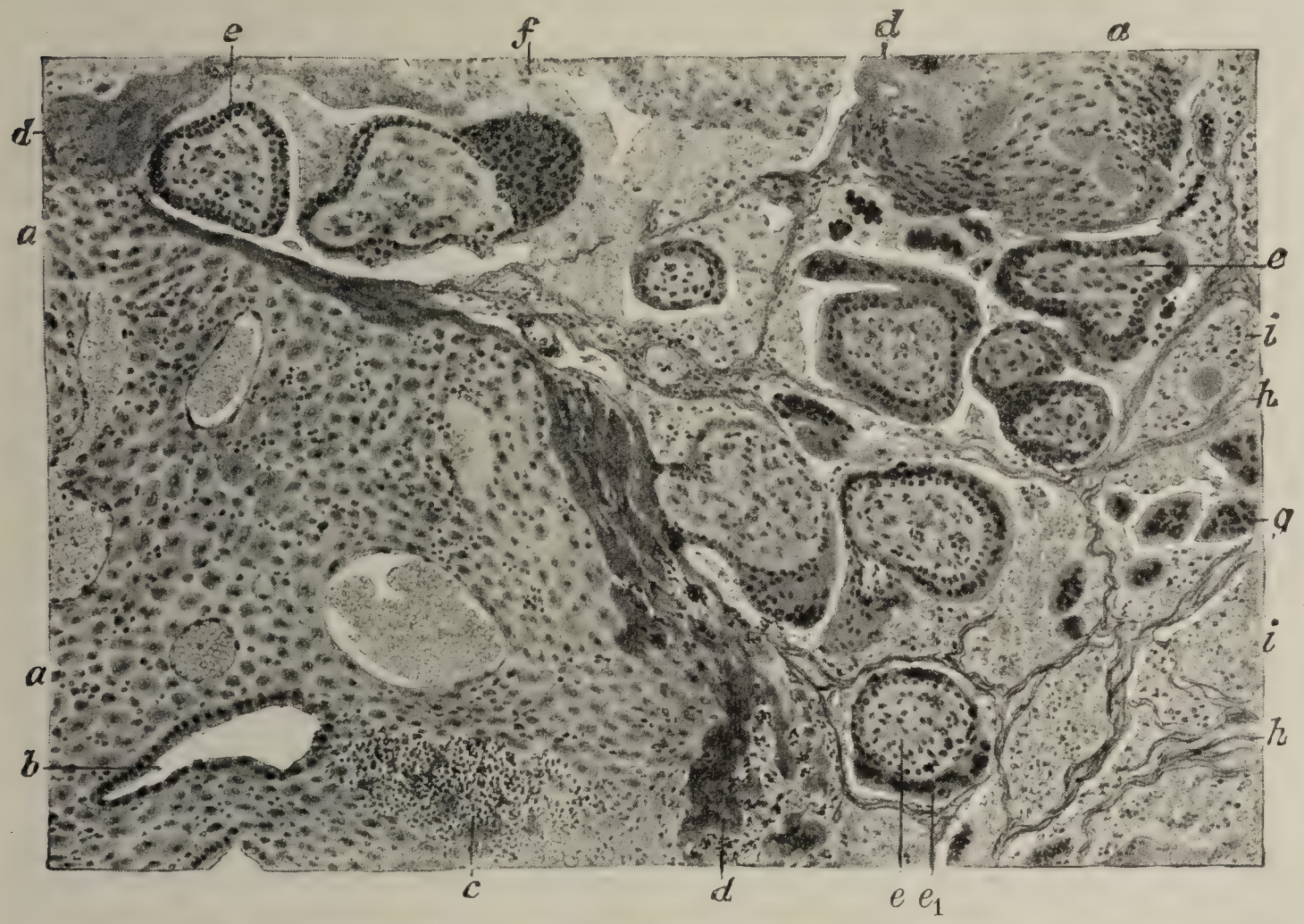

Fig. 778. Chorion und Decidua von einem Abortus der sechsten Woche (M. Fl. Häm. Eos.). *a* Decidua. *b* Uterindrüsen. *c* Kleinzelliger Herd. *d* Fibrinschicht. *e* e_1 Chorionzotten, bedeckt mit Zellschicht und Syncytium. *f* Gewucherte Zellschicht. *g* Freiliegende Syncytiumzellen. *h* Fibrin. *i* Blut. Vergr. 100.

Die Einbettung des Eies in die Uterusschleimhaut erfolgt wahrscheinlich durch aktives Eindringen, indem die ektodermalen Zellen die mütterliche Schleimhaut arrodieren und zerstören (Peters, Marchand).

Die **Decidua reflexa** entsteht aus einer Wucherung der Decidua vera, welche am Rand jener Stelle, wo das Ei sich eingebettet hat, über die Oberfläche des Eies hinüberwächst. Demgemäß ist auch die Reflexa der Vera im allgemeinen gleich gebaut. Erst gegen den 5. Monat, zu welcher Zeit bei zunehmendem Wachstum des Eies die Reflexa mit der Vera verschmilzt, verschwinden die Drüsen und die Blutgefäße, so daß die Membran nunmehr von der Vera aus ernährt wird.

Als **Decidua serotina** wird jene Stelle der wuchernden Uterinschleimhaut bezeichnet, an welcher das Ei mit dem Uterus in Verbindung steht. Ihr Bau ist dem-

jenigen der Vera ähnlich, nur erfährt hier das Gefäßsystem der Muscularis und der Mucosa eine stärkere Entwicklung.

Die äußere Hülle des Eies, das **Chorion**, ist in den ersten Wochen der Schwangerschaft an ihrer ganzen Oberfläche mit gefäßhaltigen Zöttchen besetzt. Sie bestehen aus einem zarten Bindegewebe und sind an der Oberfläche mit einer doppelten Epithellage bedeckt (Fig. 778 *e*). Die innere Lage, die LANGHANSsche **Zellschicht** oder das **Chorionektoderm,** besteht aus hellkernigen kubischen Zellen; die äußere wird aus trüb aussehenden Protoplasmamassen mit sich dunkel färbenden Kernen gebildet und stellt die als **Syncytium** bezeichnete Zellmasse dar, seine Herkunft wurde früher teilweise von den verschiedensten mütterlichen Elementen, vor allem dem Uterusepithel, hergeleitet. Nach neueren Untersuchungen (MARCHAND, BONNET) ist es aber am wahrscheinlichsten, daß das echte Syncytium auch fötalen Ursprungs ist und aus dem Chorionektoderm hervorgeht. BONNET sieht beide zusammen als „Grund- und Deckschicht", als ein anatomisches und physiologisches Ganze an, das mit der histolytischen Verarbeitung mütterlicher Gewebe, und der Aufspeicherung der aus dem mütterlichen Blut und zerfallendem Gewebe stammenden Nährstoffe und mit der Ausscheidung der embryonalen Stoffwechselprodukte betraut ist. In den verschiedensten Zellen der Placenta findet sich Glykogen und Fett aufgespeichert (LANGHANS, GIERKE). An ausgestoßenen Eiern findet man vielfach auch freiliegende Syncytiumklumpen (*g*). Die Verbindung der Chorionzotten mit der Decidua wird durch eine stärkere Wucherung der Zellschicht eingeleitet (LANGHANS), welche unter Bildung von Zellsäulen die Oberfläche der Decidua erreichen, sich hier ausbreiten und in innige Beziehung zu derselben treten. Daneben bilden sich noch Ektoderminseln, welche nicht mit Decidua in Verbindung stehen (*f*). Mit der weiteren Entwicklung des Eies, bei welcher die Reflexa gedehnt und verdünnt wird und ihre Gefäße verliert, verfallen auch die in ihr liegenden Chorionzotten einer Rückbildung, verlieren ihre Gefäße und wandeln sich in dünne Fäden um. Im Gebiet der Serotina, wo die **Placenta** sich entwickelt, findet dagegen eine stärkere Ausbildung der Zotten statt und es bildet sich eine feste Verbindung der placentaren Chorionzotten mit der Serotina. In der Grenzschicht der Decidua tritt schon sehr früh dichtes Fibrin zwischen den Deciduazellen auf (Fig. 778 *d*), welches dem Gewebe eine größere Derbheit verleiht (NITABUCHscher Fibrinstreifen). Im Gebiet des Chorion laeve bleibt die Epithelschicht erhalten, im Placentargebiet dagegen bildet sie sich zurück und verschwindet stellenweise ganz.

Das Syncytium fehlt vom 7. Monat ab im Gebiet des Chorion laeve ganz, am Chorion frondosum erhält es sich als Zottenüberzug dauernd da, wo ihm fötale Kapillaren gegenüberliegen (LANGHANS); so schwindet es z. B. an den Ektodermsäulen und deren serotinaler Ausbreitung. Durch Einlagerung von Fibrin geht es zum Teil in eine hyaline, eigentümlich glänzende Substanz (kanalisiertes Fibrin, LANGHANS) über.

Mit der Entwicklung der Placenta erweitern sich die aus den Gefäßen der Serotina entstandenen Bluträume mehr und mehr, und bei voller Ausbildung der ersteren im vierten Monat liegt zwischen Serotina und Chorion ein mächtiger, von den Chorionzotten und den Fortsätzen der Serotina nur unvollkommen in kleinere Sinus abgegrenzter Blutraum, in welchen aus dünnwandigen Arterien der Serotina Blut eintritt, um, nachdem es die Zotten der Placenta foetalis umspült hat, teils in eine an der Peripherie der Placenta liegende Randvene, teils in Schleimhautvenen, welche sich in den großen Blutraum öffnen, abzufließen.

Schon im 5. Monat treten in der Serotina und in dem daran angrenzenden Muskelgewebe vielkernige Riesenzellen auf. Nach MARCHAND stammen diese Zellen von dem Syncytium; nach PELS LEUSDEN gehen sie in den ersten Tagen nach der Geburt eine rasche Vermehrung ein, wonach sie teils zugrunde gehen, teils neues Drüsengewebe und Bildung kleiner Epithelien produzieren. Vom 8. Monat der Schwangerschaft an stellen sich in einem Teil der weiten Venen der Placenta uterina eine Thrombose und ein Verschluß ein, und es ist wahrscheinlich, daß in dem dadurch sich steigernden Hindernis für den Blutabfluß die Ursache des Eintrittes der Geburt (LEOPOLD) zu suchen ist.

Die Lösung der Placenta und der Eihäute erfolgt innerhalb der spongiösen Schicht der Decidua. Das ausgestoßene Chorion und die Placenta sind danach von

einer dünnen Lage decidualen Gewebes bedeckt. Die tiefste Schicht der Uterusschleimhaut, welche noch die Fundi der Drüsen enthält, bleibt im Uterus.

Nach Born, Fränkel und Cohn (*Fränkel und Cohn, Einfluß des Corpus luteum auf die Insertion des Eies, Anat. Anz. XX 1901*) hat das Luteingewebe des Ovariums die Funktion, durch seine Sekretion die Insertion des Eies im Uterus vorzubereiten. Werden die Corpora lutea zerstört, so können die befruchteten Eier sich nicht im Uterus einnisten.

Im Verlaufe der normalen Schwangerschaft und Geburt geraten sehr häufig Placentarzellen, besonders syncytiale Riesenzellen in die mütterliche Blutbahn und geben Veranlassuug zu **Placentarzellenembolien** in der Lunge, die keine Störungen setzen und bald zugrunde gehen (Schmorl). Nach Veit können auch ganze Placentarzotten zunächst noch im Zusammenhange in die Uterinvenen hineinragen und unter Umständen abgerissen und mit vom Blute verschleppt werden (Zottendeportation). Nach Schmorl findet sich dies nur bei langdauernden Geburten und mechanischen Läsionen der Placenta.

Literatur über den Bau des schwangeren und puerperalen Uterus, des Chorion und der Placenta.

Aschoff, *Zur Anatomie der Schwangerschaft, Beitr. v. Ziegler XXV 1899; Tuben-Placenta, A. f. Gyn. 60. Bd. 1900.*
Benckiser u. Hofmeier, *Der schwangere u. kreißende Uterus, Stuttgart 1887.*
Bloch, *Über den Bau der menschl. Placenta, Beitr. v. Ziegler IV 1888.*
Bonnet, *Syncytien, Plasmodien usw., Mon. f. Gebh. 18. Bd. 1903; Embryotrophe, Deutsche med Woch. 1902.*
Broers, *Puerperale Involution d. Uterus, Virch. Arch. 141. Bd. 1895.*
Bumm, *Entwicklung d. mütterl. Kreislaufs in d. Placenta, A. f. Gyn. 43. Bd. 1892.*
Burckhard, *Einbettung d. Eies der Maus, Arch. f. mikr. Anat. 57. Bd. 1901.*
Collucci, *Porzio materna della placenta, Bologna 1886.*
Ercolani, *Della struttura anat. della caduca uterina, Bologna 1874.*
Gierke, *Glykogen im Zellstoffwechsel, Beitr. v. Ziegler 37. Bd. 1905.*
Gottschalk, *Entwicklungsgesch. d. menschl. Placenta, Arch. f. Gyn. 37. Bd. 1890.*
Hartz, *Einbettung d. Eies und Bildung d. Placenta. Sammelbericht. Mon. f. Gebh. 17. Bd. 1903.*
van Heukelom, *Placentation, Arch. f. Anat. 1898 u. Rec. de trav. II Leiden 1899.*
Hofmeier, *Beitr. z. Anat. d. Entwicklungsgesch. d. menschl. Placenta, Wiesb. 1890.*
Iwanoff, *Elast. Gewebe d. Uterus während Gravidität, V. A. 169. Bd. 1902.*
Kastschenko, *D. Chorionepithel u. s. Rolle b. d. Histogen. d. Placenta, A. f. Anat. 1885.*
Kiersnowski, *Regenerat. d. Uterusepithels nach d. Geburt, Anat. Hefte, Wiesbaden 1894.*
Kleinwächter, *Placenta, Eulenburgs Realenzykl. XIX 1899 (Lit.).*
Langhans, *Arch. f. Gyn. I u. VIII u. Arch. f. Anat. 1897; Syncytium u. Zellschicht, B. v. Hegar V 1901; Glykogen in menschl. Eihäuten, V. A. 120 Bd. 1890.*
Marchand, *Junge menschl. Eier, Verh. d. anat. Gesellsch. XVI 1902.*
Pels Leusden, *Die serotinalen Riesenzellen, Z. f. Gebh. 36. Bd. 1897.*
Peters, *Einbettung d. menschl. Eies, Wien 1899.*
Pfannenstiel, *Erste Veränderungen bei Schwangerschaft, v. Winckels Hdb. d. Gebh. I, 1, Wiesbaden 1903.*
Raineri, *Elast. Gewebe im Uterus, Accad. di Med. di Torino 1904.*
Rohr, *Bezieh. d. mütterl. Gefäße zu den intervillösen Räumen, V. A. 115. Bd. 1889.*
v. Rosthorn, *Geschlechtsorgane bei Schwangerschaft in v. Winckels Handb. d. Gebh. I, 1. Wiesbaden 1903.*
Schmidt, *Syncytiumbildung, Monatsschr. f. Gebh. 1898.*
Schmorl, *Embolisch verschleppte Placentarzellen, Verh. d. d. path. Ges. VIII 1904.*
Strahl, *Eihüllen u. Placenta, Hdb. d. Entwicklungsgeschichte I, 2. Jena 1902.*
Veit, *Deportation v. Chorionzotten, Ztschr. f. Gebh. 44. Bd. 1901; Zbl. f. Gyn. 1904.*

§ 301. Die **pathologischen Veränderungen,** welche die **Membranae deciduae während der Schwangerschaft** erleiden, sind noch wenig gekannt, trotzdem sicherlich ein Teil der frühzeitigen Ausstoßungen der Eier auf Erkrankungen der Uterusschleimhaut zurückzuführen ist. Es sind zwar in der Literatur zahlreiche Mitteilungen enthalten, welche

über pathologische Wucherungen, Entzündungen, Indurationen, fettige Degenerationen berichten, allein es dürfte vieles von dem was als pathologisch beschrieben wurde, noch in das Gebiet des Normalen gehören. Oft ist auch nicht sicher zu bestimmen, ob eine Veränderung primär oder erst sekundär, infolge des Absterbens der Frucht, eingetreten ist.

Eine erste Veränderung stellt die **abnorme Dicke der Deciduae**, namentlich der Decidua vera dar, eine Erscheinung, welche gemeiniglich als die Folge einer Endometritis decidua chronica angesehen wird und durch infektiöse und nichtinfektiöse Schädlichkeiten bedingt

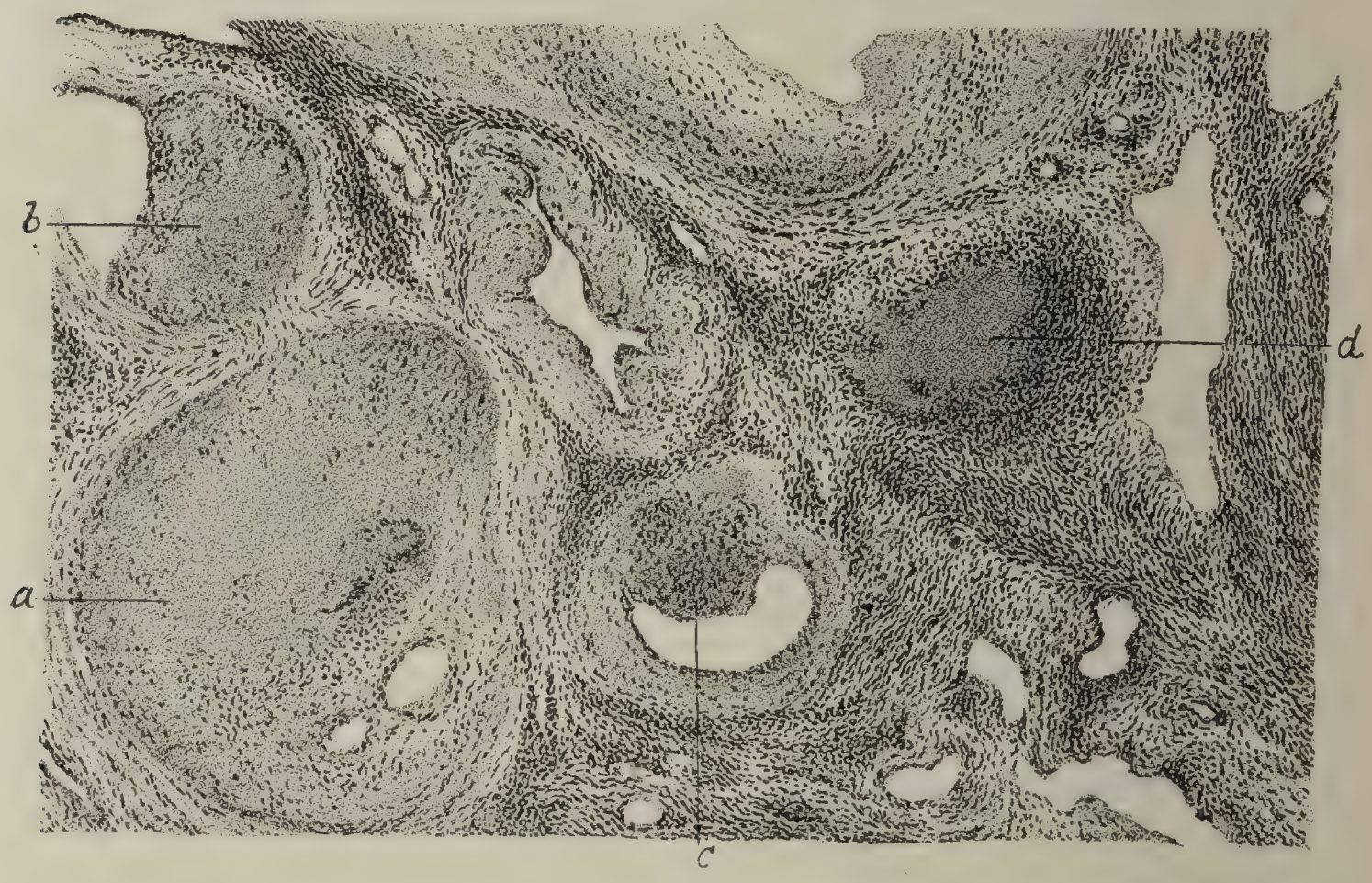

Fig. 779. Tuberkulose der Plazentarstelle. Sechs Wochen post partum. Tod an allgemeiner disseminierter Miliartuberkulose. *a*, *b*, *c* Tuberkulöse Herde in Gefäßwänden. *d* Im Zwischengewebe. Vergr. 100 fach.

sein kann (bes. Gonorrhoe). Die Veränderungen sind wesentlich an ausgestoßenen Eiern aus dem 2. bis 4. Schwangerschaftsmonat beobachtet. Die Verdickung ist bald eine über die ganze Decidua vera ausgebreitete, bald eine lokal beschränkte und tritt dann zum Teil in knotigen und polypösen Bildungen (Endometritis decidua tuberosa s. polyposa) auf. Da solche Wucherungen namentlich bei Individuen zur Beobachtung kommen, welche schon vor der Schwangerschaft an chronischer Endometritis gelitten haben, so scheint sie in Zusammenhang mit letzterer zu stehen. **Nekrotische Herde und Leukocytenansammlungen** (Fig. 778 *c*) sollen dieser Anschauung eine Stütze geben, doch kommen solche auch bei Eiern vor, deren Weiterentwicklung lediglich durch Traumen unterbrochen wurde. Im übrigen ist die Beurteilung der Dicke der Decidua an ausgestoßenen Eiern eine sehr unsichere, indem die Lösung des Eies in verschiedener Weise erfolgt. Während in einzelnen Fällen die ganze Decidua im Uterus verbleibt, kann in anderen der größte Teil der Decidua am Chorion haften. Es ist danach auch schwer zu sagen, welche Rolle eine **mangelhafte Entwicklung der Decidua** spielt. Am

ehesten läßt sich eine solche dann annehmen, wenn statt des großzelligen Deciduagewebes ein Gewebe vorhanden ist, das sich in seinem Bau mehr der Mucosa des nicht schwangeren Uterus nähert oder das degenerative Zellveränderungen zeigt.

Blutungen in der Decidua können teils primär, teils sekundär infolge Absterbens des Embryos und Lösung des Eies auftreten.

Endometritis decidualis **tuberculosa** ist beim Menschen selten, es kann aber bei chronischer Tuberkulose, sowie bei akuter Miliartuberkulose auch zu einer Erkrankung der Decidua kommen, die Abort bedingen und eine tuberkulöse Gefäßerkrankung, bes. an der Placentarstelle (Fig. 779) hervorrufen kann (Schmorl und Kockel, Westenhöffer, Runge).

Treten Blutungen sukzessive auf und gelangt das Blut zur Gerinnung, so bildet das Fibrin mit den Eihäuten eine blutige Masse, welche blutigem Fleisch nicht unähnlich ist und als **Thrombenmole** oder **Fleischmole** bezeichnet wird. Der Fötus ist bei Ausstoßung des Eies entweder noch erhalten, aber kleiner, als er dem Alter des Eies nach sein sollte, oder aber resorbiert (vgl. § 302). Letzteres kommt indessen nur dann vor, wenn der Embryo zur Zeit des Absterbens noch sehr klein war.

In den späteren Stadien der Schwangerschaft gewinnen unter den **Veränderungen** der Deciduae diejenigen **der Serotina** resp. **der Placenta materna** die größte Wichtigkeit, indem von dieser Stelle aus die Ernährung des Fötus vor sich geht und Störungen in diesem Gewebe am ehesten eine frühzeitige Ausstoßung der Frucht herbeiführen. Sie bestehen wesentlich in Verfettung, hyaliner Entartung, Verkalkung, Verdickung und kleinzelliger Infiltration des decidualen Gewebes und in partieller Thrombose der mütterlichen Bluträume.

Die **Verfettung** des decidualen Gewebes ist häufig an der Anwesenheit kleiner weißer Flecken in der Placenta materna zu erkennen; in anderen Fällen ist sie nur mikroskopisch nachweisbar. Sie betrifft wesentlich nur Decidualzellen, welche bei Anwesenheit von weißen Flecken stellenweise vollkommen zerfallen sein können. Nicht selten finden sich neben der Verfettung auch **Kalkablagerungen,** namentlich in der Nähe der Ansatzstellen der Chorionzotten.

Die **Verdickungen** halten sich im allgemeinen in engen Grenzen und sind meist durch eine Vermehrung des Deciduagewebes selbst bedingt.

Die **kleinzellige Infiltration** tritt meist in Herden und Zügen auf, von denen die ersteren die Größe eines Tuberkels erreichen können. Zuweilen wird das Zentrum der Herde von krümeligen Massen eingenommen.

Die **Thrombosen des mütterlichen Blutraumes** (oft als Infarkte bezeichnet) treten teils in rundlichen oder unregelmäßig gestalteten Herden von 2 bis 30 bis 50 und mehr Millimeter Durchmesser auf, welche dicht an der Decidua oder im Innern der Placenta foetalis liegen, teils in Form von Platten, welche die Außenfläche des Chorion bedecken, sehr häufig auch am Placentarrande lokalisiert sind. Sie sind meist gelblich-weiß oder rötlich-gelb gefärbt, abgeblaßten Infarkten der Milz ähnlich; in ihrem Gebiete erscheint das Gewebe der Placenta stets fester als in den übrigen Teilen.

Die auf dem Chorion gelegenen Herde sind kompakt, dicht und bestehen aus homogenem, oft deutlich geschichtetem und von Spalten durch-

zogenem Fibrin (kanalisiertem Fibrin LANGHANS). Zellige Einschlüsse pflegen sie nur wenig zu enthalten. Die auf der Placenta materna gelegenen beherbergen oft weiße, undurchsichtige oder auch rostfarbene, weiche, breiige Einlagerungen, oder auch eine mit trüber oder klarer, farbloser oder gelber oder bräunlicher Flüssigkeit gefüllte Höhle. Sie bestehen teils aus dichtem, hyalinem und geschichtetem, teils aus faserigem Fibrin, welches bald nur wenige, bald reichliche farblose Rundzellen und rote Blutkörperchen einschließt. Zuweilen bilden erstere dichte Haufen, so daß sie sich zu irgendeiner Zeit stärker im Gefäßraum angesammelt haben müssen. Die ektodermalen Zellsäulen sind im Gerinnungsgebiet meist durch fibrinoide Degeneration untergegangen. In den erweichten Teilen bildet das Fibrin körnige, zuweilen mit amorphen oder kristallinischen Zerfallsprodukten roter Blutkörperchen oder mit frisch eingedrungenem Blut untermischte Massen.

Die innerhalb des Fibrinherdes eingeschlossenen Placentarzotten haben ihr Epithel meist vollkommen verloren. Am Rande sind die Kerne der Bindegewebszellen, meist noch durch Färbung sichtbar zu machen. Im Innern größerer Herde sieht das Gewebe der Zotten meist trübe oder homogen aus, die Kerne lassen sich nicht mehr färben, die Gefäße sind undurchgängig, oft kaum oder gar nicht mehr zu erkennen. Offenbar ist danach das Gewebe der Zotten abgestorben; zuweilen ist es auch verkalkt. Die über den Herden liegende Decidua ist bald unverändert, bald von kleinen Rundzellenherden durchsetzt. Die darin eingeschlossenen Zellen sind bald noch erhalten, bald nekrotisch, kernlos.

Die eben beschriebenen Veränderungen sind sicherlich nur zum Teil von pathologischer Bedeutung. So ist schon die Verfettung des Deciduagewebes am Ende der Schwangerschaft eine so häufige Erscheinung, daß nur höheren Graden oder frühzeitigem Auftreten derselben eine erhebliche Bedeutung zuerkannt werden kann.

Auch die Verdickung dürfte größtenteils eine bedeutungslose individuelle Differenz gegenüber anderen Placenten sein, welche teils auf eine Verschiedenheit der Entwicklung der Serotina, teils auf eine Verschiedenheit der Lösung der Placenten zu beziehen ist. Für die Beurteilung der Dicke muß auch berücksichtigt werden, daß die Dicke der Serotina am Rande der Placenta bedeutender ist als in der Mitte.

Kleinzellige Herde sollen hauptsächlich bei **Syphilis** der Mutter vorkommen, doch liegt zurzeit noch nicht das genügende Beobachtungsmaterial vor, um aus der Beschaffenheit dieser Herde die syphilitische Natur der Veränderung mit Bestimmtheit zu erkennen. Epichorial gelegene Gerinnungen, die man als pathologisch angesehen hat, sind ein konstanter Befund, und es kann daher nur eine abnorme Ausdehnung derselben als pathologisch angesehen werden. Nach THOMSEN gibt es in der Placenta materna keine für Syphilis spezifischen Veränderungen.

Die subdecidual gelegenen Thrombosen scheinen in größerer Ausdehnung besonders häufig bei syphilitischer Erkrankung der Mutter aufzutreten, kommen indessen zweifellos auch bei Nichtsyphilitischen vor, namentlich bei Frauen, die an Morbus Brightii leiden. Bei Anwesenheit zelliger Infiltrationsherde darf man ihre Bildung vielleicht mit Entzündungsprozessen in Verbindung setzen. Fehlen letztere, so ist ihre Entstehung schwer auf eine der beobachteten Veränderungen zurückzuführen. Am wahrscheinlichsten erscheint noch, daß sie mit ausgedehnter Verschließung der abführenden Venen zusammenhängt. In anderen Fällen mag eine primäre Veränderung des Blutes die Ursache sein. In jenen

Fällen, in denen Zottenerkrankungen vorhanden sind (§ 302), welche der Thrombose vorausgegangen sein müssen, kann man annehmen, daß letztere die Ursache der Thrombose sind.

Als **Placentarcysten** werden bis kirschgroße Gebilde bezeichnet, die auf der fötalen Seite der Placenta sitzen, das Amnion vorwölben können und oft mit Placentarthrombosen kombiniert sind. Meist werden sie durch Degeneration und Einschmelzung der LANGHANS schen Zellschicht erklärt. Nach RUNGE aber kommt es durch unbekannte Einflüsse in manchen Fällen zu einer Deciduawucherung unterhalb der Membrana chorii, die infolge schlechter Ernährung entweder zu Fibrinknoten degenerieren oder durch hydropische Degeneration und Colliquationsnekrose zu konfluierenden Cysten führen können.

Literatur über Veränderungen der Membranae deciduae.

Abegg, *Thrombose, Monatsschr. f. Geb. XXVII 1886.*
Ackermann, *Infarkt der Placenta, Virch. Arch. 96. Bd. 1884.*
Bulius, *Endometritis decidua polyposa, Münch. med. Woch. 1896 (Lit.).*
Breus, *Das tuberöse subchoriale Hämatom d. Decidua, Wien 1892.*
Emanuel, *Endometritis in der Schwangerschaft, Zeitschr. f. Geb. 31. Bd. 1895.*
Eudelmann, *Subchoriale Hämatome, Beitr. z. Gyn. v. Hegar VI 1902.*
Fehling, *Habituelles Absterben der Frucht bei Nierenerkrankung der Mutter, Arch. f. Gyn. XXVII 1886.*
Fränkel, *Syphilis, Arch. f. Gyn. V.*
Gebhard, *Pathol. Anat. d. weibl. Sexualorgane, Leipzig 1899.*
Hegar, *Endometritis decidualis, Mon. f. Gebh. XXI; Die Pathologie und Therapie der Placentarretention (Endometritis placentaris), Berlin 1862.*
Hitschmann u. Lindenthal, *Der weiße Infarkt d. Placenta, Arch. f. Gyn. 69. Bd. 1903.*
Jacobsohn, *Üb. d. weißen Infarkt d. Placenta, Zeitschr. f. Geb. XX 1890.*
Kermauner, *Cysten u. Infarkte der Placenta, Z. f. Heilk. 21. Bd. 1900.*
Kleinwächter, *Abortus, Eulenburgs Realenzyklop. I 1894.*
Kubassow, *Endometritis dissecans, Zeitschr. f. Geb. IX 1883.*
Küstner, *Beitr. zur Lehre von der Endometritis, Jena 1883; Anomalien d. Placenta u. der Eihäute u. Pathologie des Fötus, Handb. d. Gebh. II 1888.*
Marchand, *Norm. u. path. Histologie d. Decidua, Arch. f. Gyn. 72. Bd. 1904.*
Runge, E., *Tuberkulose der Placenta, Arch. f. Gyn. 68. Bd. 1903; Placentarcysten, Arch. f. Gyn. 67. Bd. 1905.*
Schmorl u. Kockel, *Tuberkulose d. menschl. Placenta, Beitr. v. Ziegler 16. Bd. 1894.*
Seitz, *Erkrankungen d. Eihäute, in v. Winckels Handb. d. Gebh. II, 2. Wiesb. 1904.*
Slavanski, *Endometritis decidualis, A. f. Gyn. IV 1872; Syphilis, Prager Vierteljahrsschr. CIX 1871.*
Taussig, *Hämatomole, Arch. f. Gyn. 68. Bd. 1903.*
Thomsen, *Nachgeburt bei Syphilis, Beitr. v. Ziegler 38. Bd. 1903.*
Virchow, *Syphilis, sein Archiv 21. Bd. u. Die krankh. Geschwülste II.*
Westenhöffer, *Miliartuberkulose nach Abort, Deutsche med. Woch. 1903.*
Weitere diesbezügliche Literatur enthalten § 302 u. § 303.

§ 302. Die **Eihüllen des Embryo** bestehen aus dem Amnion und dem Chorion, von denen das letztere die Placenta foetalis bildet, die ihre Blutgefäße aus dem Nabelstrang erhält.

Das **Amnion** besteht aus einer zarten Bindegewebsmembran und einer Epithellage, welche die Innenfläche der Eiblase bedeckt und sich auch auf den Nabelstrang fortsetzt.

Das **Chorion** bildet die äußere bindegewebige Hülle, ist an seiner äußeren Fläche ebenfalls mit Epithel bekleidet und erhält sehr bald einen Zottenbesatz, der von den Umbilikalgefäßen aus mit Blutgefäßen versehen wird. Im weiteren Verlaufe der Entwicklung erhalten die Zotten an jener Stelle, wo die Placenta entsteht, eine mächtige Ausbildung (Chorion frondosum), während sie in den übrigen Teilen sich zu-

rückbilden (Chorion laeve). Die Chorionzotten besitzen eine aus kubischen hellkernigen Zellen bestehende Zellbekleidung, die Langhanssche Zellschicht, oder das Chorionektoderm und über derselben einen als Syncytium bezeichneten Belag aus einer trüb aussehenden kernhaltigen Protoplasmamasse.

Die **Placenta** bildet am Ende der Schwangerschaft ein kuchenförmiges Organ von ungefähr 3 cm Dicke und 14—16 cm Breite und einem Gewicht von 500 g und darüber. Der **fötale Teil** besteht aus dem Amnion, dem aufgelagerten Chorion und den von demselben abgehenden dendritisch verzweigten, gefäßhaltigen und mit dem ektodermalen Epithel und dem Syncytium bedeckten Zotten, welche nach außen von der Placenta materna überlagert sind. Die Zotten sind durch Furchen, in welche Fortsätze der Placenta materna eintreten, in einzelne Lappen geteilt, welche als Kotyledonen bezeichnet werden.

Wie weit eine **mangelhafte Bildung der fötalen Hüllen** vorkommt und welche Rolle eine mangelhafte Entwicklung oder eine primäre **Degeneration des Chorion und seiner Zotten** bei den häufigen, in den ersten Monaten erfolgenden Aborten spielt, ist nicht sicher zu entscheiden. Von Wichtigkeit scheinen unter dem Einfluß im mütterlichen Blut vorhandener, schädlich wirkender Substanzen auftretende Degeneration am Chorionepithel zu sein (Langhans), welche namentlich die Zellsäulen betreffen, welche die Verbindung der Chorionzotten mit der Oberfläche der Decidua vermitteln und sich an der Oberfläche derselben ausbreiten. Sodann kommen auch abnorme Kleinheit und Gefäßlosigkeit der Zotten, Aufquellung, schleimige und hyaline Degeneration und Nekrose ihres Bindegewebes vor, Veränderungen, welche teils Folge des Todes des Embryo, teils Folge von Deciduaerkrankungen und Syncytiumdegenerationen sind, die eine direkte Einwirkung des mütterlichen Blutes auf das Zottengewebe gestatten.

Hypertrophische Entwicklung und **blasige Entartung der Chorionzotten** können sowohl in den ersten Schwangerschaftsmonaten als auch später auftreten und sich über die ganze Oberfläche des Eies oder nur über einzelne Teile desselben, z. B. die Placentarzotten oder einen Teil derselben, einen Kotyledon, erstrecken.

Die hypertrophischen Zotten sind größer als normal, und ihre Zweige sind vielfach kolbig angeschwollen. Bestehen sie aus Bindegewebe, so kann man die Bildung als ein **Fibrom** der Placenta bezeichnen. Bei Eintritt blasiger Entartung schwellen die einzelnen Zweige noch stärker an und werden zu keulen-, spindel- und kugelförmigen Gebilden, welche Traubenbeeren mit zarter Hülle oder auch zartwandigen Blasen ähnlich sehen (Fig. 780), so daß die Bildung den Namen **Blasenmole** oder **Traubenmole** erhalten hat.

Die einzelnen Blasen haben einen Durchmesser von 2 bis 12 und mehr Millimeter und hängen an dünnen Stielen, welche anderen Blasen oder dem Chorion selbst aufsitzen. Das Gewebe besteht aus spärlichen Zellen und Fasern, welche durch mehr oder minder große Mengen von Flüssigkeit auseinandergedrängt werden.

Bei frühzeitigem Auftreten der Entartung sind die Zotten arm an faserigem Gewebe. Bei späterem Eintritt der Veränderung sind sie mehr fibrös, ödematösem Bindegewebe ähnlich. Die epitheliale und syncytiale Bedeckung der Zotten kann sowohl Wucherungsvorgänge, als auch Degenerationserscheinungen zeigen.

Die Ursache der Hypertrophie und der blasigen Metamorphose der Chorionzotten ist nicht bekannt. Zuweilen tritt die Entartung nur auf Teile des Chorion oder auf Teile der Nabelschnur beschränkt auf, während die Zotten frei bleiben.

Bei ausgebreiteter Entartung der Zotten geht der Embryo meist zugrunde und kann zur Zeit der Ausstoßung kleinerer Eier vollständig resorbiert sein. Die Eihäute können nach dem Tode des Embryo noch längere Zeit im Uterus verbleiben und bei genügender Ernährung durch die Deciduae auch noch fortwachsen. Bei beschränkter Entartung der Eihäute ist der Fötus entweder mißbildet und in seiner Entwicklung zurückgeblieben oder normal entwickelt. Bei Anwesenheit von zwei Eiern im Uterus kann das eine sich normal entwickeln, während das andere zur Traubenmole entartet.

Die Enden der entarteten Zotten der Traubenmolen sind teils frei, teils mit der Uterusschleimhaut verbunden und können unter Umständen mit letzterer so fest verwachsen sein, daß sie bei Ausstoßung der Eihäute sitzen bleiben. Es sind ferner auch vielfach Fälle beobachtet, in denen die Zotten weiter gewuchert und in die Substanz der Uteruswand tiefer eingedrungen waren (Destruierende Blasenmole).

Sehr häufig treten bei Anwesenheit von Traubenmolen Blutungen aus der Deciduae auf, und es entstehen auf diese Weise mannigfache Kombinationen von Blasen- und Thrombenmolen.

Fig. 780. Zotten einer Traubenmole. Natürliche Größe.

Die Veränderungen, die die Chorionzotten bei der **Blasenmole** erfahren, wurden von VIRCHOW als myxomatöse Degeneration erklärt und der ganze Prozeß als Myxoma chorii bezeichnet. Durch chemische Untersuchung ist aber festgestellt, daß die Flüssigkeit in den Beeren nur sehr wenig Mucin enthält und mehr den serösen Transsudaten ähnelt; daher muß der Vorgang als ödematöse Aufquellung aufgefaßt werden. Seit den Untersuchungen von MARCHAND und L. FRAENKEL wird aber das Wesen der Veränderung in einer Proliferation der LANGHANS schen Zellschicht und des Syncytiums gesucht, die mit Degenerationen, besonders in letzterem einhergeht; die ödematöse Entartung des Zottenstromas ist sekundär und wird durch Ernährungsstörung hervorgerufen. Diese Ansicht wirft auch ein neues Licht auf die desturierenden Eigenschaften mancher Blasenmolen und den Zusammenhang zwischen Blasenmole und Chorionepitheliomen (vgl. § 303).

Die Ätiologie der Wucherung ist nicht genau bekannt. Im wesentlichen lassen sich drei Hauptansichten unterscheiden. Nach der einen liegt die Ursache in einer primären Erkrankung des Eies, während andere eine entzündliche Veränderung der Decidua, die häufig nachweisbar ist, anschuldigen. Als dritte Theorie ließe sich eine Vermutung anführen, die auf dem häufigen Zusammentreffen der Blasenmole mit doppelseitigen Ovarialtumoren und auf den neueren Ansichten über die Funktion des

Corpus luteum (vgl. § 283) basiert. Sehr häufig nämlich finden sich die Eierstöcke cystisch entartet und zwar findet sich sowohl in der Cystenwand, wie im Stroma Wucherungen von Luteïngewebe. Ob zwischen beiden Affektionen ein kausaler Zusammenhang besteht, und welcher Vorgang als primär, welcher als sekundär anzusehen ist, läßt sich zurzeit nicht entscheiden.

Von den **Veränderungen der Placenta foetalis,** welche außer Beziehung zu der Molenbildung stehen, kommen am häufigsten **fettige Degenerationen, Verkalkungen** und **Nekrose** einzelner Zotten vor. Letztere ist meist ein Folgezustand der früher erwähnten Thrombose der Placentarsinus. Verfettung und Verkalkung kommen dagegen auch sonst häufig vor, so daß die Verfettung einzelner Zellen des Chorionepithels oder der Zotten am Ende der Schwangerschaft kaum als pathologisch angesehen werden kann. Die Bildung fibröser Verdickungen in Form etwas prominenter Flecken im placentaren Chorion ist ebenfalls eine in das Gebiet des Normalen gehörende Erscheinung.

Entzündliche Veränderungen in Form abgegrenzter oder über größere Strecken verbreiteter **kleinzelliger Infiltrationen** kommen sowohl im Chorion als auch in den Placentarzotten und dem Nabelstrang vor und begleiten mit Vorliebe die Gefäße. Im placentaren Chorion nehmen dieselben zuweilen nicht nur die Bindegewebsschicht ein, sondern dringen auch in die an der Außenfläche derselben gelegene zellige Schicht, welche gegen Ende der Schwangerschaft sich schon normalerweise da und dort in hyalines, von Lücken durchzogenes Fibrin umzuwandeln pflegt.

Es sind ferner bei Anwesenheit von entzündlichen Veränderungen die Zotten zuweilen verdickt und ihr Gewebe hyperplasiert, doch hält es schwer, bei geringfügigen Veränderungen ein sicheres Urteil zu erreichen, ob eine Zotte hypertrophisch ist oder nicht.

Bei Entzündung des Chorion und der Nabelschnur sind zuweilen auch die Wände der Nabelschnur- und Chorion**gefäße** zellig infiltriert (Fig. 781 *c*) oder auch fibrös verdickt, in seltenen Fällen auch zum Teil verkalkt, und es können auf der veränderten Intima sich weiße oder gemischte Thromben bilden.

Die letzterwähnten Veränderungen kommen hauptsächlich bei gleichzeitiger **syphilitischer Erkrankung** des Fötus und der Mutter vor, und es können die infiltrierten und verdickten Gefäßwände dabei auch noch nekrotische Herde einschließen (Fig. 781 *c*), so daß Bildungen entstehen, die man als Gummiknoten bezeichnen kann. Unter denselben Bedingungen scheint auch eine ausgebreitete Hyperplasie der Placentarzotten vorzukommen, die eine Gewichtszunahme der Placenta bedingt.

Man findet dabei das Zottenstroma, das normal nur aus spärlichen Zellen und feinen Fibrillen besteht, auffallend reich an spindligen, polymorphen und lymphocytenähnlichen Zellen (Fränkelsche Granulationszellenwucherung). Daneben finden sich auch oft Leukocyteninfiltrationen, die in Abszedierung (Thomsen) übergehen können. Doch sind alle diese Veränderungen im einzelnen nicht als spezifisch für Syphilis anzusehen, wenn auch starke Ausprägung oder Kombination von Abszeßbildung und zelliger Zottenhyperplasie sehr zugunsten dieser Diagnose spricht.

Tuberkulose der Placenta ist selten, doch kommen Fälle vor, in denen sich in den Chorionzotten typische Tuberkel bilden und eine intrauterine Übertragung der Tuberkulose auf den Fötus vorkommen kann.

Von **Veränderungen der Größe und Form der Placenta** sind zu erwähnen: abnorme Größe und abnorme Kleinheit der Placenta, Teilung derselben in 2 bis 7 kleine Placenten und Umgestaltung derselben in ein hufeisenförmiges Gebilde bei Sitz in der Nähe des inneren Muttermundes. Nicht selten kommt auch die als Placenta marginata bezeichnete Form vor, bei welcher in einiger Entfernung vom Placentarrande ein weißer, aus Deciduagewebe, Chorionzotten, Fibrin und Kalkablagerungen bestehender Streifen die Placenta in mehr oder minder großer Ausdehnung umfaßt (O. KÜSTNER).

Der normale Sitz der Placenta ist in den oberen Uterusabschnitten, besonders an der Vorder- und Hinterwand. Begünstigt durch Endo-

Fig. 781. Nabelstrang eines syphilitischen Neugeborenen mit einer einzigen Arterie (M. Fl. Häm.). *a* Arterie. *b* Vene. *c* Zelliger Herd mit zentraler Nekrose. Vergr. 8.

metritis, durch mangelhafte Rückbildung des Uterus von vorhergehenden Schwangerschaften und unbekannte Einflüsse erfolgt in manchen Fällen die Eiinsertion im Bereiche des unteren Uterinsegmentes. Die Placenta kann dann bei ihrer Ausbildung den inneren Muttermund erreichen oder vollkommen überlagern **(Placenta praevia partialis und totalis).** Es führt dieser fehlerhafte Sitz in den letzten Schwangerschaftsmonaten und bei der Geburt zu Blutungen und zu Geburtsstörungen.

Als sehr seltene Vorkommnisse seien noch **Placentartumoren** erwähnt, die als bunte, bis 2faustgroße Geschwülste am Rande und meist auf der fötalen Seite der Placenta sich vorwölben. Sie sind gutartig, können aber durch Zirkulations- und

Respirationsstörungen das kindliche Leben gefährden. Ihr Ausgangspnnkt sind die Chorionzotten; ihr Bau meist außerordentlich gefäßreich (selten mehr fibrös) so daß sie von DIENST als Chorioma angiomatosum und fibrosum bezeichnet werden (Chorioangiom SEITZ).

Die Länge der **Nabelschnur** ist sehr wechselnd und kann im Maximum 190 cm erreichen, während sie andererseits wieder so gering werden kann, daß die Placenta unmittelbar dem Nabel aufsitzt. Gewöhnlich inseriert sie sich annähernd in der Mitte der Placenta, nicht selten jedoch auch am Rande (Insertio marginalis); in seltenen Fällen kann sie auch außerhalb der Placenta sich in das Chorion einsenken, so daß die Gefäße erst von da aus nach dem Fruchtknoten ziehen (Insertio velamentosa). Von den beiden Nabelarterien kann eine fehlen (Fig. 781), doch ist dies selten.

Häufig kommen an der Nabelschnur falsche und wahre Knoten und Torsionen vor, doch ereignet es sich nur selten, daß daraus Zirkulationsstörungen entstehen, welche das Absterben des Fötus bedingen. Die Torsionen bei abgestorbenen Früchten sind größtenteils nach deren Tod entstanden (RUGE, MARTIN). Sehr häufig ist die Nabelschnur um irgendeinen Teil des Körpers geschlungen, doch führt dies selten zum Tode oder zur Verstümmelung der Frucht.

Als **Hydramnion** bezeichnet man eine übermäßige Anhäufung von Fruchtwasser, so daß am Ende der Schwangerschaft die Menge desselben 1—1½ Kilo weit übersteigt. Das Fruchtwasser ist ein Produkt des mütterlichen und fötalen Blutes, dem sich fötaler Urin beimischt.

Ein chronisches Hydramnion kommt neben sonstigen Ödemen und Hydropsien der Mutter, sowie bei hypertrophischer Entwicklung der Placenta, bei Verdickung der Deciduen und bei Persistenz der Gefäße des Chorion laeve (JUNGBLUTH), welche normalerweise obliterieren, vor.

Ein akutes Hydramnion tritt am häufigsten im vierten bis sechsten Monat auf und kann in wenigen Wochen so bedeutend werden, daß der Uterus stärker ausgedehnt wird als sonst am Ende der Schwangerschaft. Die Ursache dieser Erscheinung ist nicht bekannt.

Bei **abnorm geringer Menge des Fruchtwassers** (Oligohydramnie) bilden sich zuweilen Falten und abnorme Verbindungen zwischen Amnion und der Haut mit konsekutiver Mißbildung der verwachsenen Stellen.

Literatur zur pathologischen Anatomie der Eihäute und der Placenta foetalis.

Ackermann, *Z. path. Anat. d. Placenta, Intern. Beitr., Festschr. f. Virch. I, Berlin 1891.*

Ahlfeld, *Myxomblasen im placentaren Chorion, A. f. Gyn. XI; Placenta bipartita, Ber. u. Arb. III 1887; Entstehung d. Insertio centralis u. velamentosa, ib. II, Leipzig 1885.*

Ahlfeld u. Aschoff, *Placenta praevia, Zeitschr. f. Gebh. 51. Bd. 1904.*

Babes, *Anat. path. du placenta, Ann. d. l'Inst. de Path. de Bucarest VI 1898.*

Beneke, *Chorionangiom, Verh. d. D. path. Ges. II, Berlin 1900.*

Bondi, *Syphil. Veränd. d. Nabelschnur, Arch. f. Gyn. 69. Bd. 1903.*

Dienst, *Placentargeschwülste, Zeitschr. f. Gebh. 48. Bd. 1903 (Lit.).*

Ehrendörfer, *Cysten d. menschl. Nachgeburt, Wien 1893.*

Fabre et Patel, *Infl. de la syphilis sur la placenta, A. de méd. exp. 1899.*

v. Franqué, *Z. Path. der Nachgeburtsteile, Z. f. Geb. 43. Bd. 1900, Endarteriitis d. Placentarzotten, ib. 46. Bd. 1901.*

Fränkel, L., *Blasenmolen u. maligne Chorionzottentumoren, A. f. Gyn. 49. Bd. 1895.*

Fürth, *Die Erkrankung d. Nabels d. Neugeborenen, Wien. Klin. XI. u. XII. H. 1885.*

Gebhard, *Path. Anat. d. weibl. Sexualorgane, Leipzig 1899.*

Goenner, *Nabelschnur, Placenta, Fruchtwasser, v. Winckels Handb. d. Gebh. I, 1. Wiesbaden 1903.*
Hofmeier, *Fehlerhafter Sitz d. Placenta, v. Winckels Handb. d. Gebh. II, 2. Wiesb. 1904 (Lit.).*
Hyrtl, *Die Blutgefäße der menschlichen Nachgeburt, Wien 1870.*
v. Jarotsky *u.* **Waldeyer,** *Traubenmole in Verbindung m. d. Uterus, Intraparietale u. intravaskuläre Weiterentwicklung d. Chorionzotten, Berl. Beitr. z. Geb. u. Ggn. I.*
Jungbluth, *Beitr. z. Lehre v. Fruchtwasser, I.-D. Bonn 1869.*
Kaufmann, *Myxosarkom d. Nabelstranges, Virch. Arch. 121. Bd. 1890.*
Kleinwächter, *Molenschwangerschaft, Eulenburgs Realenzyklop. 1897.*
Krieger, *Partielle Entartung der Placenta, Monatsschr. f. Geb. XXIV; Fall von interstitieller Molenbildung, Virch. Arch. 44. Bd. 1868 u. Beitr. z. Gebh. I 1872.*
Küstner, O., *Hydramnion, A. f. Gyn. X u. XXI 1883; Anomalien d. Placenta usw., Handb. d. Geburtsh. II, Stuttgart 1888.*
Langhans, *Verkalkung der Placenta bei todtfaulen Früchten, A. f. Gyn. I u. III; Hydatidenmole, Beitr. v. Hegar V 1901.*
Lehmann, *Tuberkulose der Placenta, D. med. Wochenschr. 1893.*
Marchand, *Über den Bau der Blasenmole, Zeitschr. f. Gebh. 32. Bd. 1895.*
Martin, *Partielle Entartung der Placenta, Monatsschr. f. Gebh. XXIX.*
Martin-Saint-Ange, *Iconographie pathol. de l'oeuf humain fécondé en rapport avec l'étiologie de l'avortement (avec 19 planches chromolithographiés), Paris 1885.*
Merttens, *Norm. u. path. Anat. d. Placenta, Zeitschr. f. Gebh. XXV 1894.*
Oedmanson, *Verkalkung der V. umbilicalis, Arch. f. Gyn. I 1870.*
Pedicini, *Sulla sifilide placentare, Progr. Med. 1887, ref. Vierteljahrsschr. f. Derm. XV 1888.*
Pick, *Gutartige u. bösartige Blasenmolen, Berl. klin. Woch. 1897.*
Runge, E., *Ovarien bei syncytialen Tumoren u. Blasenmole, A. f. Gyn. 69. Bd. 1903.*
Schickele, *Angiome d. Placenta, Beitr. f. Gebh. v. Hegar 9. Bd. 1905.*
Schmorl, *Tuberkulose der Placenta, Verh. d. a. path. Ges. VII 1904.*
Schmorl *u.* **Kockel,** *Tuberkulose der Placenta, Beitr. v. Ziegler XVI 1894.*
Seitz, *Erkrankungen d. Eihäute, Erkrankungen d. Placenta, v. Winckels Handb. der Geburtsh. II, 2. Wiesbaden 1904 (Lit.).*
Stoeckel, *Anomalien d. Eihäute u. d. Nabelschnur, v. Winckels Handb. d. Geburtsh. II, 3. Wiesbaden 1905.*
Stoffel, *Frühstadium v. Blasenmole, Mon. f. Gebh. 21. Bd. 1905.*
Taruffi, *Sulle anomalie della placenta, Milano 1887.*
Thoma, *Entsteh. d. falschen Knoten d. Nabelschnur, A. f Gyn. 61. Bd. 1900.*
Thomsen, *Nachgeburt bei Syphilis, Beitr. v. Ziegler 38. Bd. 1905.*
Virchow, *Die krankh. Geschwülste I, 1863.*
Volk, *Placentarsyphilis, Ergebn. d. a. Path. VIII, 1. Bd. 1904 (Lit.).*
Volkmann, *Interstitielle destruierende Molenbildung, Virch. Arch. 41. Bd. 1867.*
Wolff, B., *Herkunft u. Zusammensetzung des Fruchtwassers, Sammelreferat. Med. Klinik 1905, Ergänzungsh. I.*
Weitere diesbezügliche Literatur enthalten § 301 u. § 303.

§ 303. Die **Lösung des Eies** bei der Geburt erfolgt in der spongiösen Schicht der Decidua vera und serotina, wobei die Dicke des restierenden und demgemäß auch des ausgestoßenen Teils der Schleimhaut erheblich variieren kann. Der zurückbleibende Teil besteht aus dem zellreichen Gewebe der tiefen Schleimhautlagen und aus den Fundi der Drüsen, deren Epithel sich bis ans Ende der Schwangerschaft erhalten hat. Bei **Abortus** wird ebenfalls der größere Teil der Decidua mit dem Ei ausgestoßen, doch kann bei frühzeitigem Abgang der Frucht auch die ganze Decidua im Uterus verbleiben.

Sofort nach der Entbindung beginnt eine **regenerative Wucherung der Schleimhaut**, doch werden in den ersten Tagen noch zahlreiche Teile der oberflächlichen Schleimhautlagen abgestoßen, und es sickert aus den Gefäßen auch noch mehr oder weniger Blut aus, so daß die hyperämische Schleimhaut noch eine gewisse Zeitlang mit flüssigem und geronnenem Blut und mit abgestoßenen oder im Abstoßen begriffenen, verfetteten, grauweißen oder gelblichweißen Schleimhautfetzen belegt ist.

Gleichzeitig besteht auch eine Emigration von Zellen, welche sich den abgestoßenen Schleimhautfetzen und dem Blute beimischen und mit diesen als Lochialsekret aus dem Uterus abfließen.

Sowohl an der Placentarstelle als auch außerhalb derselben wird ein neues Schleimhautgewebe mit Uterindrüsen gebildet. An ersterer schreitet zugleich die Organisation der Thromben, welche schon vor der Geburt begonnen hat, rasch fort, so daß die nach der Geburt buckelartig über die Innenfläche vorragenden großen thrombosierten Venen der Schleimhaut und des angrenzenden Muskelgewebes mehr und mehr sich verkleinern und in die Tiefe zurückziehen.

Nach Ablauf von 4—6 Wochen pflegt die Regeneration der Schleimhaut beendet zu sein, doch ist die Raschheit der Regeneration großen individuellen Schwankungen unterworfen und kann durch verschiedene Einflüsse, z. B. durch allgemeinen Kräfteverfall, Tuberkulose usw. sehr erheblich verzögert werden.

Solange die Regeneration nicht einen gewissen Grad erreicht hat, ist die Schleimhaut des Uterus als eine Wundfläche anzusehen, indem zwischen den Drüsen ein Epithel an der Innenfläche fehlt, so daß Lymphgefäße und Blutgefäße, ohne durch eine Epitheldecke geschützt zu sein, bis an die Oberfläche treten.

Wird ein Ei frühzeitig oder am Ende der Schwangerschaft ausgestoßen, so ereignet es sich nicht selten, daß **Teile der Eihäute oder der Placenta im Uterus zurückbleiben** und daß auch die **Decidua unvollständig abgestoßen** wird. In den meisten Fällen werden diese Eihäute und Deciduareste noch nachträglich ausgestoßen oder durch Kunsthilfe entfernt, doch können dieselben auch Wochen und Monate lang im Uterus bleiben und weitere Veränderungen verursachen.

Die häufigste Folge von Bedeutung ist das Auftreten von **Blutungen** und die Bildung von **Fibrinpolypen** (Deciduapolypen, Chorionpolypen und Placentarpolypen) oder **Uterushämatomen**, welche in der Weise erfolgt, daß das aussickernde Blut teilweise gerinnt, so daß der Decidua- oder Eihaut- oder Placentarrest von Gerinnungsmassen durchsetzt und umschlossen wird (Fig. 782 *a*, *b*, *c*, *d*). Finden fortgesetzt neue Blutungen statt, so können diese Hämatome bis zu faustgroßen Bildungen heranwachsen und schließlich sich in die Cervix vordrängen. Bei langem Bestand zeigen die äußeren Schichten der Gerinnungsmasse eine bedeutende Derbheit, während die inneren Schichten zum Teil erweicht sein können. An ihrer Basis sind die Polypen mit der Schleimhaut verwachsen.

Sowohl nach Aborten als nach rechtzeitig erfolgten Geburten und nach Abgang von Blasenmolen können sich im Uterus maligne geschwulstartige Wucherungen, **maligne Chorionepitheliome**, entwickeln, welche ähnlich wie die gewöhnlichen Placentarpolypen mit Blutungen und Fibrinabscheidungen sich verbinden, zugleich aber in die Wand des Uterus eindringen, dieselbe unter fortgesetzter Blutung zerstören, unter Umständen bis zu lokalem Durchbruch der Wand, welche ferner auf dem Blutwege Metastasen in anderen Organen machen oder auch innerhalb des Genitalrohres, z. B. in der Cervix oder in der Scheide sekundäre Implantatationsknoten bilden.

Die Wucherung geht von der Zellbekleidung der Zotten aus, und es dringen die wuchernden Zellmassen teils in zusammenhängenden polypösen Bildungen (Fig. 783 *d*, d_1, *e*), teils in Form zerstreuter Zell-

haufen (*f*) in die Blutgefäße des Uterus (*b*, *e*, *f*, *g*) ein und verursachen dadurch Blutungen, Gerinnungen (*g*) und Gewebsnekrose.

Die Wucherung enthält oft zwei deutlich voneinander unterscheidbare Zellformationen, hellkernige glykogenhaltige Zellen vom Charakter des Chorionektoderms (Fig. 784 *a*) und trübe aussehende Zellmassen mit

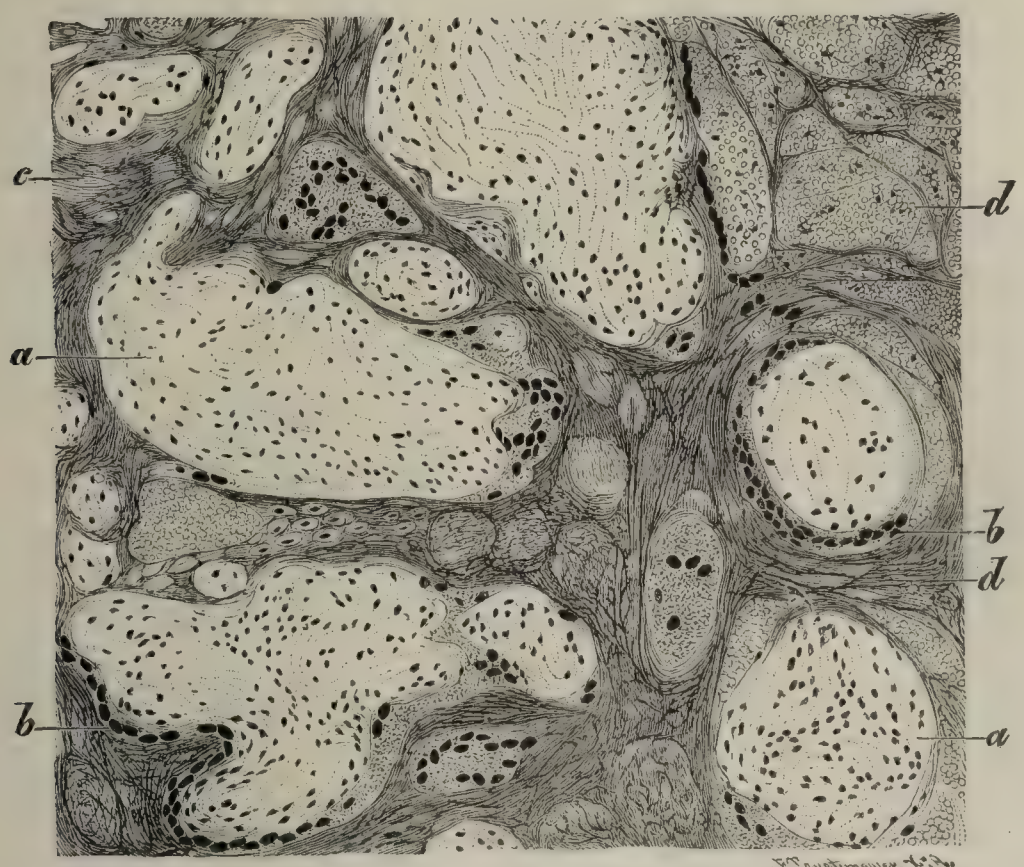

Fig. 782. Sechs Wochen alter Placentarpolyp (M. Fl. Häm.). *a* Placentarzotten. *b* Epithel. *c* Fibrin. *d* Rote Blutkörperchen. Vergr. 45.

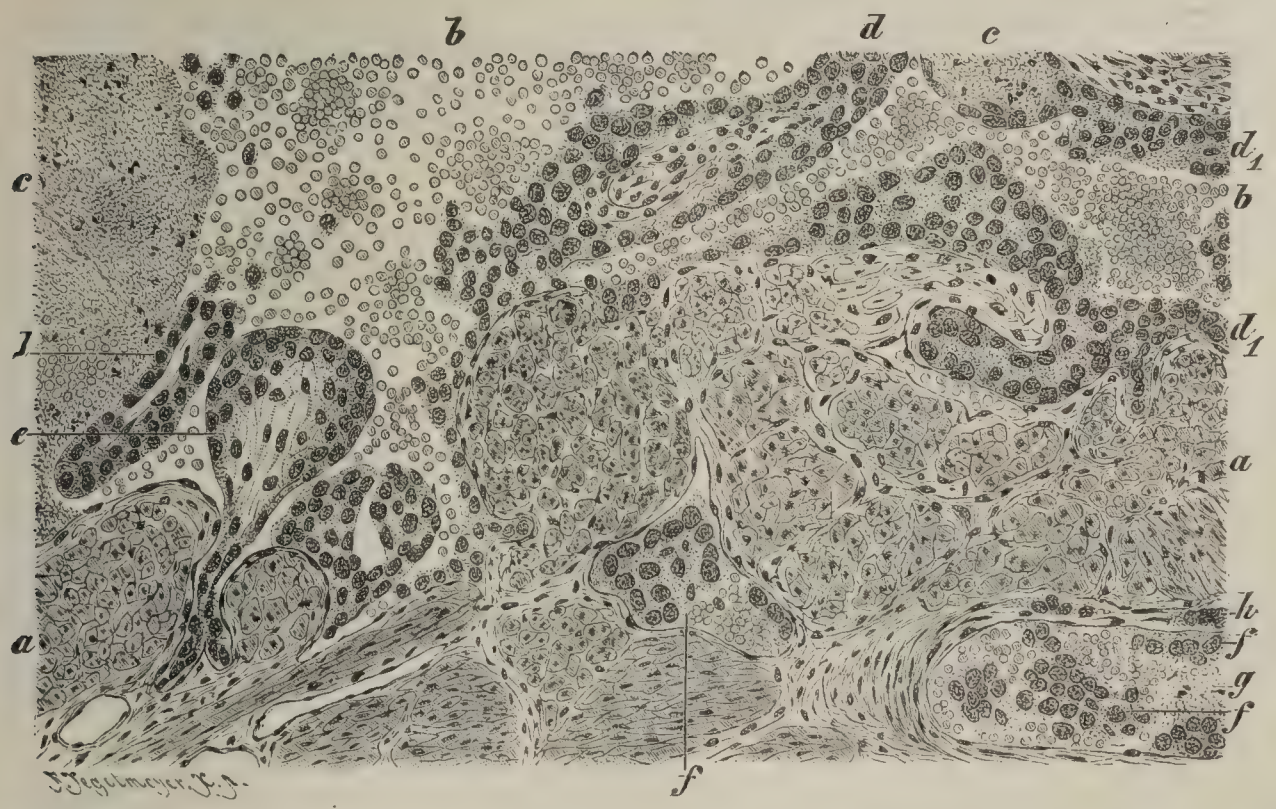

Fig. 783. Schnitt aus einem placentaren Karzinom an der Übergangsstelle in die Uteruswand (vgl. v. KAHLDEN l. c.). *a* Muscularis des Uterus. *b* Großer venöser Blutraum. *c* Thrombus. *d* Intravaskuläre Chorionzotte mit gewuchertem Syncytium in einem großen, nach innen eröffneten, mit Thromben besetzten Blutraum. d_1 Der Gefäßwand aufsitzende epitheliale Wucherung. *e* Wuchernde Epithelmasse, welche in ein kleineres Gefäß eindringt. *f* Haufen gewucherten Epithels innerhalb der Venen der Uterusmuskulatur. *g* Thrombus. *h* Wuchernde Zellen in der Venenwand. Vergr. 70.

dunkel sich färbenden Kernen vom Charakter des Syncytiums (*b*), die die ersterwähnten Zellhaufen oft stromaähnlich umziehen **(typische Form des Chorionepithelioms)**; oder beide Zellsorten liegen in unregelmäßiger Verteilung durcheinander **(atypische Form)**; es kommt indessen auch vor, daß man nur Zellmassen findet, die syncytialen Charakter tragen. Bestandteile von Zottenstroma sind im Zusammenhang mit den Zellmassen nur selten nachzuweisen, können aber auch innerhalb der Uterusmuskulatur vorkommen.

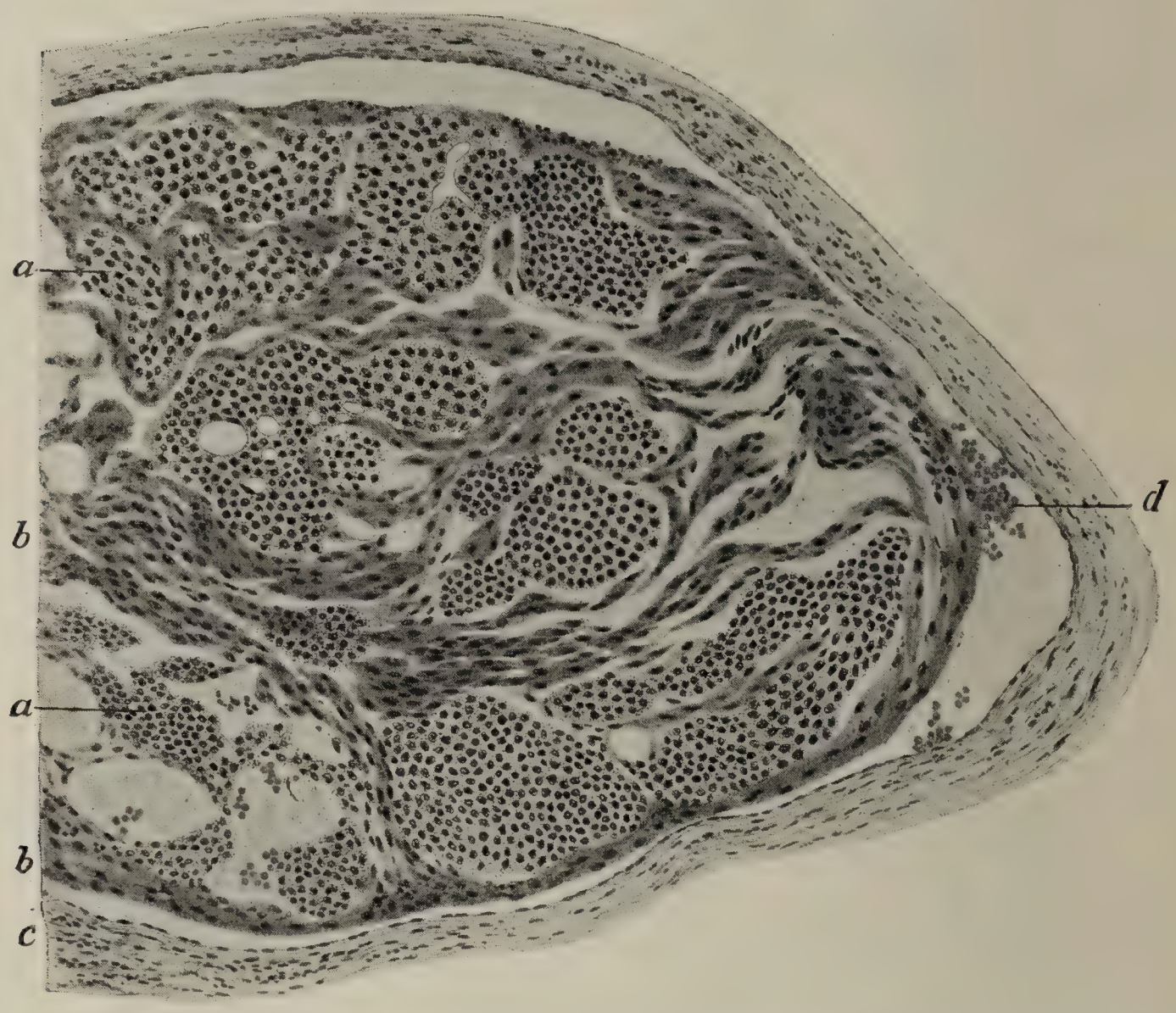

Fig. 784. Intravaskulär gelegener Epithelzapfen eines placentaren Karzinoms (Form. Alk. Häm. Eosin). *a* Ektodermale, *b* syncytiale Zellen. *c* Blutgefäßwand. *d* Blut. Vergr. 40.

Sowohl die primären Tumoren als auch Metastasen zeigen oft ein außerordentlich rasches Wachstum, so daß in 8—14 Tagen Knoten von Walnuß- bis Hühnereigröße entstehen. Diese Erscheinung erklärt sich dadurch, daß diese Bildungen (auch die Metastasen) großenteils aus geronnenen Blutmassen bestehen.

Diese Tumoren wurden früher mit den verschiedensten Namen belegt, je nachdem von den betreffenden Autoren der Ausgangspunkt von den Deciduazellen (Sarcoma deciduocellulare, maligne Deciduome) oder vom Syncytium (Syncytioma malignum) usw. angenommen wurde. Man führt jetzt ziemlich übereinstimmend die Geschwulstbildung auf das zweischichtige Zottenepithel (LANGHANS sche Schicht und Syncytium) zurück; bei der früheren Ansicht von dem maternen Ursprunge des Syncytiums ergab sich die Schwierigkeit, daß sich materne und fötale Gewebe zur Tumorbildung vereinigen würden; es ist in § 300 erwähnt, daß die neueren Unter-

suchungen den fötalen Ursprung des Syncytiums sehr wahrscheinlich machen; die Geschwülste würden dann völlig von dem fötalen Zottenektoderm abstammen, wobei die beiden Zellsorten sich in wechselndem Maße beteiligen können, und als **maligne Chorionepitheliome** oder **Karzinome des Chorions** zu bezeichnen sein.

Die Tatsache, daß diesen bösartigen Geschwülsten in etwa der Hälfte der Fälle Blasenmole vorausgeht, legt einen Zusammenhang zwischen beiden Affektionen nahe. Da bei der Blasenmole, wie in § 302 ausgeführt, jetzt das Wesentliche in Veränderungen des Zottenektoderms gesehen wird, ist es sehr wohl möglich, daß die gleiche Ursache auch bösartige Geschwulstbildung veranlassen kann. Ob eine Blasenmole oder ein Placentarrest als maligne anzusehen ist, ist nach dem histologischen Bilde oft sehr schwer zu entscheiden; am ehesten ist dies möglich, wenn die Uteruswand auch zur Untersuchung vorliegt und ein tiefes Einwachsen der Zotten mit Zerstörung der Muskelfasern, oder starke Proliferationsvorgänge am Epithel, die zu zusammenhängenden Zellnestern und großen syncytialen Elementen führen, nachweisbar ist.

Auch bei Chorionepitheliomen wird sehr häufig Bildung von Luteincysten und Luteinzellenwucherung im Ovarium gefunden, ohne daß das Kausalitätsverhältnis bisher klar liegt. Während vielfach in Anlehnung an die Theorien der inneren Sekretion des Corpus luteum (§ 283) die Ovarialveränderung als das Primäre, die fötale Zellwucherung als das Sekundäre aufgefaßt wird, glaubt Dunger Anhaltspunkte für ein umgekehrtes Verhältnis zu haben (vgl. § 302).

In seltenen Fällen sind im Anschluß an Aborte oder Geburten den malignen Chorionepitheliomen völlig analoge Tumoren auch außerhalb der Placentarstelle bei gesundem Uterus gefunden worden; in einem Teil dieser Fälle ist die vorherige Entfernung einer Blasenmole aus dem Uterus bewiesen. Für die übrigen wird die Frage diskutiert, ob schon in der Placenta bösartige Wucherung vorhanden gewesen sein muß, oder ob unter besonderen Verhältnissen auch Placentarzellenembolien oder verschleppte Chorionzotten (§ 300) zu bösartigen Tumoren heranwachsen können. Schmorls Untersuchungen sprechen mehr für erstere Annahme, da Proliferationserscheinungen nur an verschleppten Elementen von Blasenmolen, nicht aber von gesunden Placenten nachweisbar waren.

Nach Schickele lassen sich **benigne** Chorionektodermwucherungen sehr häufig in Placenten nachweisen.

Literatur über placentare Fibrinpolypen und maligne chorio-deciduale Wucherungen.

***Apfelstedt** u. **Aschoff**, Bösart. Tumoren der Chorionzotten, A. f. Gyn. 50. Bd. 1895.*
***Busse**, Chorionepitheliome außerhalb d. Placentarstelle, V. A. 174. Bd. 1903.*
***Curtis** et **Oui**, Polype placentaire, Ann. de gynéc. 1904.*
***Dunger**, Chorionepitheliom u. Blasenmole, Beitr. v. Ziegler 37. Bd. 1904.*
***Fraenkel**, Vom Epithel der Chorionzotten ausgeh. Karzinome, Arch. f. Gyn. 48. Bd. 1894; Blasenmolen u. ihre Bezieh. zu den malignen von den Chorionzotten ausgeh. Tumoren, A. f. Gyn. 49. Bd. 1895; Chorionepitheliom, Eulenburgs Jahrb. IX 1900.*
***Freund**, Bösart. Tumoren d. Chorionzotten, Z. f. Gyn. 34. Bd. 1896.*
***Gottschalk**, Sarcoma chorio-deciduo-cellulare, Berl. klin. Woch. 1893; Sarkom der Chorionzotten, Arch. f. Gyn. 46. Bd. 1894.*
***Hegar**, Path.-an. Beitr. zum Abort, Habil.-Schr. Freiburg i. B. 1902.*
***v. Kahlden**, Über destruierende Placentarpolypen, Zbl. f. allg. Path. II 1891.*
***Kelly** u. **Teacher**, Deciduoma malignum, J. of Path. V 1898.*
***Kiersnowski**, Regeneration d. Uterusepithels nach d. Geburt, Anat. Hefte 1894.*
***Kleinwächter**, Molenschwangerschaft, Eulenburgs Realenzyklop. XV 1897.*
***Koettnitz**, Maligne chorio-deciduale Tumoren, D. med. Woch. 1883.*
***Marchand**, Über die decidualen Geschwülste, Monatsschr. f. Gebh. I 1895; Malignes Chorionepitheliom, Z. f. Gebh. 39. Bd. 1898.*
***Meyer**, Zerstörende Wucherung zurückgeblieb. myxomat. Chorionzotten, A. f. Gyn. 33. Bd.*
***Münzer**, Chorioepithelioma malignum, Zbl. f. a. Path. XIII 1902 (Lit.).*
***Pestalozza**, Sarcoma deciduo-cellulare, Ann. di Ostetr. 1895.*
***Pfannenstiel**, Syncytium und Deciduoma malignum, Zbl. f. Gyn. 1898.*
***Pfeifer**, Deciduoma malignum, Prag. med. Wochenschr. 1890.*
***Risel**, Malignes Chorionepitheliom, Leipzig 1903 (Lit.).*
***Sänger**, Sarcoma uteri deciduo-cellulare, Arch. f. Gyn. 44. Bd. 1893.*
***Schickele**, Benigne Chorionektodermwucherungen, Zbl. f. a. Path. 1905.*

Schmorl, *Embolisch verschleppte Placentarzellen, Verh. d. a. path. Ges. VIII 1904.*
Steinhaus, *Chorionepitheliom, Zbl. f. a. Path. X 1899; Histogenese d. Chorionepithelioms, Zeitschr. f. Heilk. 26. Bd. 1905.*
Williams, *Deciduoma malignum, Johns Hopkins Hosp. Rep. IV 1895.*
Wormser, *Regen. d. Uterusschleimhaut nach Geburt, Arch. f. Gyn. 69. Bd. 1903.*
Zagorjanski-Kissel, *Chorionepitheliom außerhalb Eiansiedlung, A. f. Gyn. 67. Bd. 1902 (Lit.).*
Zahn, *Perforation der Uteruswandung durch einen Placentarpolypen mit nachfolgender Hämatokele retro-uterina, Virch. Arch. 96. Bd. 1884.*
Weitere diesbezügliche Literatur enthält § 302.

§ 304. Durch den Akt der Geburt werden meistens nicht nur im Uterus selbst, sondern auch in der Cervix und in der Scheide Bedingungen gesetzt, welche einer Infektion mit jenen Stoffen, welche als Erreger von **Wundinfektionskrankheiten** bekannt sind und bei welchen die **Eiterkokken** (besonders Streptococcus pyogenes) eine Hauptrolle spielen, äußerst günstige Verhältnisse bieten. An den letztgenannten Stellen sind es namentlich Quetschungen und Einrisse der Cervix und des Scheideneinganges, welche als offene Wunden angesehen werden müssen.

Sind gegen Ende der Schwangerschaft oder bei und nach der Entbindung Organismen der genannten Art im Innern des Genitalrohres zur Ansiedlung gelangt, so ist danach in ausgedehntestem Maße die Möglichkeit einer Wundinfektion gegeben, und es kommt auch häufig genug zu mehr oder minder verderblichen **Entzündungsprozessen**, welche in das Gebiet der eitrigen, phlegmonösen, diphtheritischen, pyämischen und septischen Prozesse gehören.

Am häufigsten geht die **Infektion** von den Wunden des Scheideneingangs, der Scheide und der Cervix aus, welche der Außenwelt mehr ausgesetzt sind als der Uterus, doch kann die erste lokale Veränderung auch an der Innenfläche des puerperalen Uterus sich einstellen, dessen Sekret der Ansiedlung von pathogenen Organismen günstige Verhältnisse bietet.

Die infizierten Rißwunden der Scheide und der Cervix wandeln sich häufig in Geschwüre um, deren Ränder, Grund und Umgebung der Sitz einer stärkeren zelligen Infiltration werden und weiterhin der Vereiterung oder der diphtheritischen Verschorfung und der brandigen Nekrose verfallen. Allein es kann von einer Rißwunde oder einer gequetschten Stelle aus auch eine schwere Infektion erfolgen, ohne daß an der Wand selbst sich Eiterung oder Gewebsnekrose einstellt.

Im Uterus pflegen sich nach erfolgter Infektion faulige Zersetzungen des ausgetretenen Blutes und des abgestoßenen decidualen Gewebes einzustellen, denen zufolge der Belag mißfarbig, grau, graugrün, braun oder schwarz wird und einen üblen Geruch verbreitet. Weiterhin entsteht eine mehr oder minder ausgebreitete Entzündung der Schleimhaut, welche ihren Ausgang in Eiterung und Vereiterung oder in diphtheritische Verschorfung und gangränösen Zerfall nimmt. Zuweilen bedeckt sich die Oberfläche mit croupösen Exsudaten.

Wie weit jeweilen diese Prozesse sich ausbreiten, darüber läßt sich keine Regel aufstellen. Die Placentarstelle ist bald frühzeitig mit affiziert, bald bleibt sie lange Zeit frei.

Bei leichteren Infektionen kann die Entzündung auf die erste Infektionsstelle beschränkt bleiben, doch gewinnt der Prozeß häufig eine weitere Ausdehnung und verbreitet sich sowohl nach der Fläche als

nach der Tiefe. Von den Rissen des Scheideneinganges aus geht die Infektion nach der Scheide, dem Beckenzellgewebe und den Labien und führt zu mehr oder minder ausgebreiteten Schwellungen derselben welche durch ein entzündliches, häufig blutiges oder auch purulentes Ödem bedingt sind und nicht selten da und dort ihren Ausgang in Gewebsvereiterung oder auch in Gangrän nehmen. Von der Cervix aus wird das angrenzende Zellgewebe infiziert, und von der Uterusinnenfläche aus ergreift die Entzündung die Muscularis und häufig auch die angrenzenden breiten Mutterbänder und den serösen Überzug des Uterus.

Den Weg der Infektion bilden zunächst die Gewebsspalten, indem die durch die Schwangerschaft gelockerten Gewebe der Sitz einer reichen Saftströmung sind. Es ist danach die entzündliche Schwellung sowohl des Parametriums als des Uterusparenchyms oft eine diffus ausgebreitete. Oft werden indessen auch nur bestimmte Bahnen der Nachbarschaft betreten, indem der Prozeß innerhalb einzelner Lymph- oder Blutgefäße weiterschreitet. In diesen Fällen enthält das Uterusparenchym oder das Beckenzellgewebe mit Eiter gefüllte Lymphgefäße oder Venen, die puriform erweichte Thrombusmassen einschließen (Metrolymphangitis und Metrophlebitis).

Die Entzündung des Beckenzellgewebes kann eine ganz bedeutende Ausdehnung erreichen und hinter dem Peritoneum hinauf nach der Nierengegend oder nach dem großen Becken und nach den Oberschenkeln sich verbreiten. Seröse, blutige und purulente Ödeme, Eiterherde, brandige Gewebsfetzen, Blut- und Lymphgefäßthromben mit nachfolgender Erweichung kennzeichnen den Weg, den die Entzündung genommen hat.

Bei ausgebreiteter Entzündung werden früher oder später das Beckenperitoneum, häufig auch die ganze Auskleidung der Bauchhöhle, zuweilen die Pleura, das Perikard und das interlobuläre Lungengewebe ergriffen, und es kommt zur Bildung fibrinöser oder eitrig-fibrinöser oder eitrig-seröser oder putrider Exsudate.

Bei Entzündung der breiten Mutterbänder und des Beckenperitoneums ist stets auch der Eierstock mehr oder weniger entzündet und geschwellt und kann in einzelnen Fällen teilweise oder auch ganz durch Vereiterung und gangränösen putriden Zerfall und durch Verflüssigung zugrunde gehen.

Die Tuben sind meist geschwellt und infiltriert, indem die Entzündung vom Peritoneum aus auf sie übergreift. Nur sehr selten verbreitet sich eine Endometritis puerperalis vom Uterus direkt auf die Tuben und von da auf das Peritoneum.

Der Gesamtorganismus ist durch alle diese Infektionsprozesse stets mehr oder weniger in Mitleidenschaft gezogen, indem aus den Entzündungsherden giftige Substanzen in die Säftemasse aufgenommen werden. Häufig gelangen auch Entzündungserreger oder infizierte Emboli in die Zirkulation und führen zu metastatischen Entzündungen in den Lungen oder anderen Organen.

Führt der Prozeß nicht zum Tode, so werden die Exsudate resorbiert oder brechen in benachbarte Hohlorgane durch. Als Residuen bleiben Verhärtungen des Beckenzellgewebes, bindegewebige Hyperplasien des Uterus, Verwachsungen der Beckeneingeweide (Fig. 776), zuweilen auch atrophische Zustände des Uterus zurück. An Entzündungen der Uterusschleimhaut, welche nicht zu Zerstörung derselben führen, können sich auch chronische Entzündungen mit hyperplastischen

Wucherungen anschließen. In den Verhärtungen des Beckenzellgewebes können sich Eiterherde und pathogene Organismen unter Umständen lange Zeit erhalten.

Literatur über puerperale Wundinfektion.

Bandl, *Krankh. des Beckenperitoneums u. des Beckenbindegewebes, Hdb. d. Frauenkrankheiten II, Stuttgart 1886.*
Beckmann, *Puerperale Uterusgangrän, Z. f. Gebh. 42. Bd. 1900.*
Bumm, *Puerperale Wundinfektion, Zbl. f. Bakt. II 1887 u. A. f. Gyn. 34. Bd. 1889; Puerp. Endometritis, A. f. Gyn. 40. Bd. 1891.*
Chazan, *D. Streitpunkte in d. Puerperalfieberfrage, Samml. klin. Vortr. N. F. 12, Leipzig 1891.*
Döderlein, *Verhalten v. Spaltpilzen in den Lochien, A. f. Gyn. 31. Bd. 1888; D. Scheidensekret u. seine Bezieh. zum Puerperalfieber, Leipzig 1892; Peritonitis, Hdb. v. Veit III 1899.*
Eisenberg, *Zur Ätiologie des Puerperalfiebers, Zentralbl. f. Bakt. III 1888.*
Gessner, *Bakterienbefund bei Puerperalerkrankungen, Ergebn. d. a. P. III 1898.*
Kleinwächter, *Puerperium, Eulenburgs Realenzyklop. XIX 1898.*
Menge *u.* ***Krönig,*** *Bakteriologie d. weibl. Genitalkanales, Leipzig 1897.*
Semmelweiss, *Die Ätiologie, der Begriff u. die Prophylaxis des Kindbettfiebers 1861, u. Offener Brief an sämtl. Prof. d. Geburtshilfe, Ofen 1862.*
Strückmann, *Zur Bakteriologie d. Puerperalinfektion, Berlin 1898 (Lit.).*
Winter, *Die Mikroorganismen im Genitalkanal der Frau, Z. f. Gebh. XIV 1888.*

§ 305. Als **Graviditas extrauterina** bezeichnet man alle jene Fälle von Schwangerschaft, bei denen das Ei außerhalb des Uterus zur Entwicklung gelangt, und unterscheidet je nach dem Sitz derselben eine Graviditas ovarica, eine Gr. abdominalis und eine Gr. tubaria. Bedingung ihrer Entstehung ist, daß das Ei außerhalb des Uterus befruchtet und an einer Weiterwanderung nach dem Uterus behindert ist. Während der Entwicklung des Eies bildet der Uterus eine Decidua, deren Bau vollkommen mit demjenigen der Decidua vera bei Uterinschwangerschaft übereinstimmt.

Eine echte **Graviditas abdominalis,** bei der sich das Ei in der Bauchhöhle entwickelt und sich an einer Stelle der Serosa die Placenta bildet, gehört zu den allergrößten Seltenheiten. Die Fälle, die früher als solche aufgefaßt wurden, sind durch Austreten des Fruchtsackes aus der Tube und dem Ovarium zu erklären, wobei es allmählich auch zu neuen Anwachsungen und neuer Blutversorgung von der Serosa aus kommen kann. Die Entwicklung der Frucht kann bis zum normalen Ende vorschreiten, und zwar sowohl dann, wenn die Eihüllen intakt bleiben, als auch dann, wenn sie bersten, so daß die Frucht frei in die Bauchhöhle tritt. Am Ende der Schwangerschaft stirbt der Fötus zufolge von Zirkulationsstörungen in der Placenta ab und die Decidua des Uterus wird ausgestoßen. In anderen Fällen geht er schon vor dem Ende der Schwangerschaft zugrunde.

Die **Graviditas tubaria** ist die häufigste unter den extrauterinen Schwangerschaften, und bei ihr wieder am häufigsten ist der Sitz in dem freien Abschnitte der Tube, entweder im Isthmus oder in der Ampulle (Graviditas tubaria isthmica und ampullaris). Weit seltener entwickelt sich die Frucht in dem die Uteruswand durchsetzenden Tubenteil (Graviditas tubaria interstitialis); noch seltener ist eine Graviditas fimbriae ovaricae. In manchen Fällen wächst das Ei aus dem ostium abdominale tubae heraus und kann sekundäre Verbindungen erhalten (Graviditas tubo-abdominalis).

Die Tubenmucosa wandelt sich in der Peripherie des Eies in deciduales Gewebe um, doch ist die Ausbildung der Serotina mangelhaft oder fehlt ganz (ASCHOFF). Bei weiterem Wachstum des Fruchtsackes werden die Muskelfasern meist auseinander gedrängt oder von den ektodermalen Zellsäulen des Chorion zerstört, so daß der Sack, großenteils nur noch vom Bauchfell bedeckt, in die Bauchhöhle vorragt. In einzelnen Fällen schiebt er sich auch zwischen die Blätter des Ligamentum latum.

In seltenen Fällen kann das Ei bis zum Ende der Schwangerschaft sich in der Tube entwickeln. Häufiger erfolgt an der Placentarstelle eine Berstung des Sackes im ersten bis fünften Monat, wobei Blutungen auftreten, die tödlich werden können. Führt die Blutung nicht zum Tode, so wird das ausgetretene Blut teilweise wieder resorbiert, veranlaßt indessen eine mehr oder weniger ausgedehnte Entzündung und weiterhin Verwachsungen zwischen den Becken- und Bauchorganen. Meist sammelt sich das Blut in der Excavatio recto-uterina an und wird rasch abgekapselt (Haematocele retrouterina). Der Fötus kann sowohl mit seinen Hüllen, als auch ohne dieselben aus der Tube austreten.

Bei der Graviditas interstitialis, bei welcher das Ei im uterinen Teile der Tube sich entwickelt, pflegt die Tube ebenfalls in den ersten Monaten der Schwangerschaft zu bersten, wonach die Frucht entweder in die Bauchhöhle gelangt oder zwischen den Muskelfasern des Uterus liegen bleibt, sehr selten nachträglich in den Uterus eintritt. In sehr seltenen Fällen kann auch eine Berstung des schwangeren Uterus eintreten.

Bei der Graviditas tubo-abdominalis wird der Eisack nur zum Teil vom Abdominalende der Tube umschlossen, verhält sich im übrigen wie bei der Tubarschwangerschaft.

Als ätiologische Faktoren, die zu dem Zustandekommen einer Tubargravidität führen können, wird verschiedenes angeführt, z. B. das Vorhandensein von Nebentuben, angeborenen oder erworbenen divertikelartigen Ausstülpungen, Persistenz der fötalen und infantilen Gestalt, während von anderen das Hauptgewicht auf entzündliche Prozesse gelegt wird; so sollen pelveoperitonische Adhäsionen die Peristaltik der Tube stören, Salpingitiden durch Verlust des Flimmerepithels oder Verwachsungen der Schleimhautfalten die Fortbewegung des Eies hindern. Es scheint, daß auch bei verschlossenem ostium uterinum einer Tube Spermatozoen von der anderen Tube durch die Bauchhöhle hineingelangen und die Befruchtung bewerkstelligen können. Ebenso kann auch das Ei dem anderseitigen Ovarium entstammen (äußere Überwanderung).

In seltenen Fällen (RISEL) kann sich auch an Tubargravidität die Entwicklung eines malignen Chorionepithelioms der Tube anschließen.

Die **Graviditas ovarica** ist eine seltene Form der Extrauterinschwangerschaft. Die Frucht entwickelt sich dabei in einem GRAAFschen Follikel, und es kann hier das Ei auch bis zum Ende der Schwangerschaft weiterwachsen. In anderen Fällen erfolgt schon in den ersten Monaten eine Ruptur des Eisackes mit Blutung, wobei die Frucht in die Bauchhöhle tritt.

Bei allen extrauterinen Schwangerschaften kann der Embryo, wenn er sehr frühe abstirbt, resorbiert werden. Geht er erst später zugrunde, so bleibt er in der Bauchhöhle oder wird auf irgendeinem Wege ausgestoßen.

Verfällt die abgestorbene Frucht der Zersetzung, so wirkt sie

reizend auf die Umgebung und führt häufig zu Entzündung und zu Vereiterung der Umgebung, worauf entweder tödliche Peritonitis oder aber eine Perforation in irgendein benachbartes Hohlorgan oder auch durch die Bauchwand erfolgt. Nach Entleerung der zerfallenen Frucht, welche auf einmal oder aber sukzessive in einzelnen, in Eiter und Jauche liegenden Knochenstückchen erfolgt, kann nach Monaten und Jahren Heilung eintreten, doch ist der tödliche Ausgang häufiger.

Wirkt die Frucht weniger reizend, so kann sie dauernd in der Bauchhöhle bleiben.

Hierbei bleibt sie in ihrer Form entweder mehr oder weniger vollkommen erhalten und wird von einem bindegewebigen Mantel umhüllt (vgl. Fig. 375, S. 534 der allgem. Path.), oder aber sie wird zu einer breiigen Masse verflüssigt, welche die knöchernen Reste, sowie Fett, Cholesterin oder Pigment enthält und von einer fibrösen Kapsel umschlossen wird. Früher oder später pflegt sich eine Verkalkung einzustellen, und man bezeichnet danach solche Früchte als **Lithopädien** oder **Steinkinder.** Nach Küchenmeister kann man unter denselben drei Hauptformen unterscheiden.

Bei der ersten liegt der mumifizierte Fötus leicht ausschälbär in verkreideten Eihäuten (Lithokelyphos). Bei der zweiten verwächst der Fötus während des Lebens an mehreren Stellen mit den Eihäuten. Später verkalken die verwachsenen Stellen, während die übrigen Teile mumifizieren (Lithokelyphopädion). Bei der dritten Form ist der Fötus nach Berstung des Eisackes in die Bauchhöhle getreten und wird später selbst mit Kalksalzen inkrustiert (Lithopädion im engeren Sinne).

Literatur über Extrauterinschwangerschaft.

Aschoff, *Arb. üb. Anat. u. Ätiol. d. Tubenschwangerschaft, Z. f. a. P. XII 1900 (Lit.).*
Bandl, *Eierstocksschwangerschaft, Beitr. z. klin. Chir. 36. Bd. 1902.*
Bosse, *Interstitielle Gravidität, I.-D. Freiburg i. B. 1904.*
Collet y Gurgni, *Die Ovarialschwangerschaft, Stuttgart 1880.*
Cornil et Weinberg, *Grossesse tubaire, Rev. de Gyn. 1901.*
Covelaire, *Ét. anat. sur les grossesses tubaires, Paris 1901.*
Dobbert, *Z. Anat. d. ektopischen Schwangerschaft, Virch. Arch. 127. Bd. 1892.*
Dönekker, *Missed Abortion, Korrespbl. f. Schweizer Ärzte 1898 (Lit.).*
Fellner, *Gefäße bei Eileiterschwangerschaft, Arch. f. Gyn. 74. Bd. 1905.*
Franqué *u.* ***Garkisch,*** *Ektopische Schwangerschaft, Ztschr. f. Heilk. 26. Bd. 1905.*
Freund *u.* ***Thomé,*** *Eierstocksschwangerschaft, Virch. Arch. 183. Bd. 1906.*
Gunsser, *Ein Fall von Tubenschwangerschaft, Zentralbl. f. allg. Path. II 1891.*
van Heukelom, *Grossesse tubaire, Rec. de Trav. du Lab. Boerhave I Leiden 1899.*
Klein, *Z. Anat. der schwangeren Tube, Zeitschr. f. Gebh. XX 1890.*
Kleinwächter, *Missed Labour, Eulenburgs Jahrb. V 1895.*
Küchenmeister, *Lithopüdion, Arch. f. Gyn. XVIII 1891.*
Lange, *Deciduabildung in d. Tube, Mon. f. Gebh. 15. Bd. 1902.*
v. Ott, *Beitr. z. Kenntn. d. ektopischen Form d. Schwangerschaft, Leipzig 1895.*
Risel, *Prim. Chorionepitheliom d. Tube, Zeitschr. f. Gebh. 56. Bd. 1905 (Lit.).*
Runge, *Tubargravidität, Arch. f. Gyn. 71. Bd. 1904.*
Smoller, *Schwangerschaft im l. rudiment. Uterushorn, Prag. med. Woch. XXII 1897.*
van Tussenbroek, *Decidua uterina b. ektop. Schwangerschaft, V. A. 133. Bd. 1893.*
Veit, *Die Eileiterschwangerschaft, Stuttgart 1884; Extrauterinschwangerschaft, X. Gyn. Kongr. Würzburg 1903.*
Weinbrenner, *Interstitielle Schwangerschaft, Ztschr. f. Gebh. 51. Bd. 1904 (Lit.).*
Werth, *Extrauterinschwangerschaft in v. Winckels Hdb. d. Gebh. II, 2. Wiesbaden 1904 (Lit.).*

III. Pathologische Anatomie der Brustdrüsen.

§ 306. Die Brustdrüse des Neugeborenen ist ein höchstens 2 cm breites und 1 cm dickes Organ, dessen Drüsengewebe aus 10 bis 20

und mehr Milchgängen besteht, welche größtenteils in einer Delle der Brustwarze ausmünden. Die Gänge besitzen ein Zylinderepithel oder ein geschichtetes Plattenepithel und sind sowohl bei Mädchen als bei Knaben zum Teil durch Anhäufung von abgestoßenen Epithelien, körnigen Zerfallsmassen und Flüssigkeit erweitert. Nicht selten läßt sich wenige Tage nach der Geburt von diesem Sekret mehr oder weniger auspressen, und es wird dasselbe gemeiniglich als Hexenmilch bezeichnet.

Nach Th. Kölliker schreitet die Ektasie der Milchkanäle in der ersten Lebenswoche fort und kann unter Umständen so bedeutend werden, daß die Drüse das Aussehen eines cavernösen Organes erhält. Gegen die Mitte des ersten Jahres verschwinden die Ektasien. Die Drüsengänge besitzen alsdann durchgehends ein zylindrisches Epithel, haben nur wenigen Seitenzweige und enden in Kolben.

Im Anfang der zwanziger Jahre, zu welcher Zeit die Milchgänge seitliche Sprossen treiben, sich an den Enden teilen und Endbläschen erhalten, erreicht die Brustdrüse beim Manne die höchste Ausbildung. Der Breitendurchmesser der Drüse beträgt dann höchstens 4 bis 5 cm. Es sind indessen mehrfach Fälle beobachtet, in welchen die Brust sich noch weiter entwickelte, so namentlich bei Pseudohermaphrodismus masculinus. Vom fünfzigsten Jahre ab verschwinden die Drüsenbläschen, sowie auch ein Teil der Milchgänge, während andere sich erweitern.

Die ausgebildete Brustdrüse weiblicher Individuen, welche nicht geboren haben, besteht wesentlich aus derbem, zellarmem, fast sehnenartigem Bindegewebe. Die Drüsenkanäle besitzen nur wenige Endbläschen und kleine, nur unvollkommen entwickelte Drüsenläppchen, welche auf die tiefsten Teile der Drüse beschränkt sind. Es ist danach das Wachstum des Drüsenkörpers in der Pupertätszeit nur ein geringes. Die Endbläschen und die Nebengänge besitzen eine strukturlose Basalmembran und ein niedriges Zylinderepithel. Erst bei Eintritt von Schwangerschaft treiben die Milchgänge zahlreiche neue Sprossen, welche sich weiterhin zu Nebengängen und Endbläschen umgestalten, während das Bindegewebe sich auflockert. Die volle Ausbildung erhält die Drüse zur Zeit der Laktation, in welcher das Bindegewebe ganz weich und locker geworden ist und zahlreiche wohlausgebildete große Drüsenläppchen enthält. Die Läppchen liegen hauptsächlich in den tieferen Teilen der Drüse und in den Ausläufern, welche die Drüse in das umliegende Fettgewebe aussendet. Das Epithel der Gänge und Bläschen ist zylindrisch, plattet sich indessen bei Ansammlung von Sekret mehr oder weniger ab. Das Epithel der Drüsenbläschen enthält zahlreiche feine Fetttröpfchen; das Sekret hat entweder die Beschaffenheit des Colostrums, einer eiweißhaltigen Flüssigkeit mit großen Fettkörnchenzellen oder der Milch, einer feinen Fettemulsion. Nach Aufhören der Laktation werden die Drüsenbläschen und damit auch die Drüsenläppchen wieder erheblich kleiner, während das interlobuläre Bindegewebe wieder zunimmt. Im hohen Alter schwinden die Drüsenbläschen und damit auch die Läppchen vollkommen, so daß schließlich nur die Milchgänge übrigbleiben.

Die **Milchsekretion** galt früher (Virchow) als physiologisches Paradigma der fettigen Degeneration, wobei die sezernierende Zelle zugrunde geht und ihr Protoplasma zu Fett zerfällt. Es hat sich durch Fütterungsversuche feststellen lassen, daß

das Milchfett nichts anderes ist, als aus der Nahrung stammendes oder aus den Fettdepots des Körpers transportiertes Fett. Es darf ferner als sicher gelten, daß die Drüsenepithelien in der Regel bei der Milchsekretion nicht zugrunde gehen; demgemäß vermißt man auch in der laktierenden Mamma irgendwelche reichlichere Zellproduktion und Mitosen, die während des Wachstums der Drüse in der Gravidität in größerer Zahl vorhanden sind. Nach ARNOLD treten die ersten Fetttropfen in den Epithelien im basalen Abschnitt und in der Umgebung des Kernes auf, sind an präexistente Strukturbestandteile der Zelle gebunden und auf einen synthetischen Vorgang zu beziehen. Diese fetthaltigen Granula werden gleichzeitig mit eiweißführenden in das Lumen sezerniert, während der kernhaltige Zellrest sich in der Regel wieder zu neuer sekretorischer Zelltätigkeit anschickt. Die im Lumen liegenden Fettkörnchenzellen (Colostrumkörperchen) sind nur zum geringsten Teile, wie man früher annahm, abgestoßene Epithelzellen, sondern Leukocyten, die aus der Blutbahn dann in das Drüsenlumen auswandern, wenn das Sekret keinen Abfluß nach außen hat; sie nehmen das sezernierte Fett durch Synthese und Phagocytose auf und wandern teilweise auf den Lymphbahnen den Lymphdrüsen zu. Daher findet man Colostrumkörperchen sowohl in den ersten Tagen nach der Geburt, ehe das Sekret regelmäßigen Abfluß hat, wie stets dann, wenn das Stillgeschäft aus irgendeinem Grunde unterbrochen wird. Die Leukocytennatur der Colostrumkörperchen ist teils durch ihre histologische Struktur, teils durch ihre amoeboide Beweglichkeit, vor allem aber durch den Nachweis erbracht, daß bei Tieren unter die Rückenhaut injizierte Tusche in den Colostrumkörperchen nachweisbar ist (A. CZERNY).

Die Sekretion der Hexenmilch ist nach RAUBITSCHEK ein völlig anderer Vorgang, da sie aus abgestoßenen, fetthaltigen und zugrunde gehenden Drüsenzellen selbst besteht.

Angeborener Mangel einer Brust ist sehr selten. Nicht selten kommen dagegen eine Vermehrung der Brustwarzen oder **Hyperthelie** und eine Bildung von Nebendrüsen, eine **Hypermastie,** vor, und zwar sowohl bei männlichen als bei weiblichen Individuen.

Die überzähligen Drüsen sitzen am häufigsten nach unten und innen von den Hauptdrüsen oder in den Achselhöhlen, kommen indessen in seltenen Fällen auch in der Medianlinie des Bauches, auf dem Akromion und am Oberschenkel vor. Bei Hyperthelie sitzen die akzessorischen Warzen entweder auf einer einfachen Brustdrüse oder enthalten die Ausführungsgänge von supernumerären Drüsen.

Die **pathologischen Veränderungen der Milchdrüsen** treten, von den Geschwülsten abgesehen, meistens zur Zeit ihrer größten Ausbildung und ihrer stärksten Funktion auf, fallen also in die Zeit der Gravidität und der Laktation.

So kommen zunächst bei stillenden Frauen nicht selten **entzündliche Schwellungen** und **Schrundenbildungen an den Warzen** in Form von Rissen und Spalten ähnlichen Geschwürchen vor; welche durch den Akt des Saugens herbeigeführt werden. Leidet das Kind an Soor, so kann sich auch auf der Warze ein **Soorbelag** bilden. Von den Schrunden können auch **Erysipele** ausgehen.

Ekzeme und **syphilitische Geschwüre der Warzen** kommen sowohl bei schwangeren und stillenden Frauen, als auch außerhalb dieser Zeit vor. Diese syphilitischen Entzündungen gehören teils den primären (Initialsklerose, harter Schanker), teils den sekundären Affektionen (breites Kondylom) an.

Eine Sekretion der Brustdrüsen stellt sich normal nur nach Eintritt von Schwangerschaft ein, doch sind mehrere Fälle bekannt, in denen häufiges Anlegen eines Säuglings an die Brustwarzen bei weiblichen Individuen verschiedenen Alters eine **Milchsekretion** zur Folge

hatte. In seltenen Fällen bildet die Mamma auch zur Zeit der Pubertät geringe Mengen von milchähnlicher Flüssigkeit. Sekretion von Milch bei Männern ist ebenfalls mehrfach beobachtet.

Wird in einer Milch sezernierenden Mamma ein Ausführungsgang verstopft, oder ist er durch voraufgegangene krankhafte Prozesse obliteriert, so kann sich der hinter dem Verschluß gelegene Teil des Ganges zu einer milchhaltigen Cyste erweitern, welche als **Milchcyste** oder **Galaktocele** oder auch als Milchbruch bezeichnet wird. Die Affektion führt gewöhnlich nicht zur Entzündung der Umgebung, doch können sich unter Umständen Veränderungen einstellen, welche einen Durchbruch der Drüsenwandung und eine entzündliche Gewebsneubildung in der Nachbarschaft und daraus eine neue Abkapselung der Flüssigkeit zur Folge haben.

Entzündungen der Brustdrüse und ihrer Umgebung, **Mastitis** und **Paramastitis** treten meist im Puerperium auf. Meistens handelt es sich um Infektionen (Staphylococcus, Streptococcus pyogenes), welche von Schrunden und Ulzerationen der Brustwarze ausgegangen sind und in den Lymphgefäßen der Mamma sich verbreitet haben, doch kommen auch hämatogene Entzündungen vor. Die Entzündung bildet meist umschriebene schmerzhafte Schwellungen, selten diffuse, durch entzündliches Ödem bedingte Vergrößerungen der Brustdrüse.

Die Entzündung kann, auf einer gewissen Höhe angelangt, rückgängig werden, führt aber häufig zu mehr oder minder umfangreichen Vereiterungen und Abszeßbildungen.

Nach Durchbruch und Entleerung der Abszesse tritt meist Heilung durch Granulations- und Narbenbildung ein, doch können auch Abszeßhöhlen und Fistelgänge zurückbleiben, die erst bei geeigneter Behandlung zur Vernarbung zu bringen sind. Es bleiben ferner zuweilen lokale, aber nicht deutlich umschriebene Verhärtungen der Mamma zurück.

Akute, zuweilen zu Eiterungen führende Formen kommen am häufigsten bei Neugeborenen vor und bedingen eine Schwellung und Rötung der Drüse. Ferner können in der Zeit der Pubertät leicht schmerzende, meist vorübergehende, sehr selten zu Eiterung führende Schwellungen auftreten.

Tuberkulose der Brustdrüsen ist ziemlich selten. Es treten dabei käsige Knoten und käsige, von einem indurierten narbigen Gewebe umgebene Eiterherde und Fistelgänge auf. Unter Umständen kann die Mamma auch von zahllosen grauen und weißen Tuberkeln und größeren Käseknötchen oder Eiterherdchen durchsetzt werden. Sodann gehört auch ein Teil der als kalte Abszesse beschriebenen Affektionen der Tuberkulose zu.

Syphilitische Mastitis ist selten, doch kommen bei Syphilitischen sowohl leichtere, zu Indurationen führende, als auch schwerere Formen vor, bei denen nach knotiger Infiltration Gewebszerfall eintritt.

Außer den tuberkulösen und syphilitischen Erkrankungen kommen in der Mamma noch chronische, teils durch Bildung von Granulationsgewebe, teils durch bindegewebige Indurationen charakterisierte Entzündungen vor, deren Ätiologie unbekannt ist.

Bei älteren Frauen kommen nicht selten mehr oder weniger zahlreiche kleine, zuweilen größere **Cysten** vor, welche durch eine Dilatation der kleinen oder auch der größeren Milchkanäle entstanden sind und meist eine dünnflüssige oder schleimige, grünliche oder bräunliche oder gelbliche Flüssigkeit mit körnigem Detritus, Fett- und Cholesterin-

kristallen, seltener eine rahm- oder butterartige Masse enthalten. Zuweilen verkalkt die Wand der Cysten.

Manchmal sind beide Brustdrüsen von zahlreichen kleinen Cysten durchsetzt, das Gewebe dazwischen verhärtet (Maladie kystique de la mamelle); der Prozeß wird teils als Resultat einer chronischen Entzündung, teils als ein multilokuläres Cystadenom aufgefaßt.

Literatur.

Arnold, *Milch- u. Colostrumsekretion, Beitr. v. Ziegler 38. Bd. 1905 u. Münch. med. Woch. 1905.*
Bang, *Eutertuberkulose u. tuberkulöse Milch, D. Zeitschr. f. Tiermed. XI 1885.*
Billroth, *Krankh. d. weibl. Brustdrüsen, Hdb. d. Frauenkrankh. III, Stuttgart 1886.*
Brissé-Saint-Macary, *De la maladie kystique des mamelles, Thèse de Paris 1883.*
Bumm, *Puerp. Mastitis, A. f. Gyn. XXVII 1886 u. Samml. klin. Vortr. N. 282, 1886.*
Coën, *Zur norm. u. pathol. Anat. d. Milchdrüsen, Beitr. v. Ziegler II 1888.*
Czerny, A., *Colostrum, Prager med. Wochenschr. 1890.*
Fiori, *Patogenesi del Galactocele, Arch. per le Sc. Med. XXV 1901.*
Freund, *Mastitis epidemica, Zeitschr. f. Gebh. 36. Bd. 1897.*
Habermaas, *Tuberkulose, Beitr. v. Bruns, Tübingen II 1886.*
Kleinwächter, *Nicht puerperale Mastitis, Zentralbl. f. Gyn. 1877.*
Klotz, *Kalte Abszesse und Cysten, Langenbecks Arch. XXV 1880.*
Knapp, *Puerperale Brustdrüse, v. Winckels Hdb. d. Gebh. II, 1 1904.*
Kölliker, Th., *Brustdrüsen d. Neugeborenen, Verh. d. Phys.-med. Ges. z. Würzb. XIX.*
Küstner, *Puerperale Mastitis, Arch. f. Gyn. XXII 1883.*
Lang, *Vorles. über Path. u Ther. der Syphilis, Wiesbaden 1896.*
Leichtenstern, *Supernumeräre Brüste u. Brustwarzen, Virch. Arch. 73. Bd. 1878.*
Nordmann, *Galaktocele, Virch. Arch. 147. Bd. 1897 (Lit.).*
Ohnacker, *Tuberkulose, Langenbecks Arch. XXVIII 1882.*
Orthmann, *Tuberkulose, Virch. Arch. 100. Bd. 1885.*
Raubitschek, *Brustdrüsen menschl. Neugeborener, Ztschr. f. Heilk. 25. Bd. 1904.*
Reerink, *Tuberkulose, Beitr. v. Bruns XIII 1895.*
Reier, *Entwicklung der Brustdrüse, Schultzes Arch. XX u. XXI 1884.*
Reinecke, *Syphilitische Mastitis, Zbl. f. allg. Path. X 1899.*
Robinson, *Chronic Mastitis, British Med. Journ. N. 1641, 1892.*
Rogowitsch, *Buttercysten, Beitr. v. Ziegler XVIII 1895.*
Roloff, *Chronische Mastitis, D. Z. f. Chir. 54. Bd. 1899.*
v. Rosthorn, *Brustdrüse in Schwangerschaft, v. Winckels Hdb. d. Gebh. I, 1 1903.*
Roux, *De la tuberculose mammaire, Paris 1891.*
Runge, *Die Krankheiten der ersten Lebenstage, Stuttgart 1893.*
Samelson-Kliwansky, *Mammacysten mit butterähnlichem Inhalt. V. A. 179. Bd. 1905.*
Sarfort, *Ätiologie der eitrigen Mastitis, D. Zeitschr. f. Chir. 38. Bd. 1894.*
Sabrazès *et* ***Binaud,*** *Tuberculose mammaire, Arch. de méd. exp. 1894.*
Sasse, *Cysten u. cystische Tumoren, Arch. f. klin. Chir. 54. Bd. 1897.*
Schoenstedt, *Cysten der Brustdrüse, I.-D. Rostock 1894.*
de Vechi, *Tubercolosi mammaria, Clinica chirurg. Milano 1902.*
Wagner, *Gynäkomastie, Virch. Arch. 100. Bd. 1885.*

§ 307. **Hypertrophie der Brustdrüsen** kommt in der Zeit der Ausbildung der jungfräulichen Mamma vor und beruht auf einer Zunahme der normalen Gewebsbestandteile. Höhere Grade derselben sind selten, doch sind Fälle beobachtet, in denen jede von den Brustdrüsen ein Gewicht von 4 bis 7 Kilo erreichte. Der Bau der hypertrophischen Brustdrüsen stimmt mlt demjenigen der jungfräulichen Mamma überein, nur wenn Schwangerschaft eintritt, findet auch eine stärkere Entwicklung des Drüsengewebes statt. Das Wachstum der Brustdrüsen macht, falls es sich um eine wahre Hypertrophie und nicht um eine Geschwulst handelt, nach einiger Zeit Halt, worauf die Drüse unverändert bleibt.

Unter den **Geschwülsten der Mamma** steht der Hypertrophie am nächsten das **Adenoma mammae,** welches sich aus einem binde-

gewebigen Stroma (Fig. 785 *c* und Fig. 786 *c*) und aus Drüsensubstanz (*a*, *b*) zusammensetzt. Eine Verschiedenheit gegenüber der Hypertrophie ist aber darin gegeben, daß die Geschwulst in Form umschriebener Knoten auftritt.

Die drüsigen Bildungen bestehen bald vornehmlich aus Drüsenbeeren (Fig. 785 *a*), bald hauptsächlich aus Drüsengängen von zylindrischer Form (Fig. 786 *a*, *b*), welche mit Zylinderepithel ausgekleidet sind, und man kann danach ein **Adenoma acinosum** und ein **Adenoma tubulare** unterscheiden. Die Drüsenbeeren des ersteren können sich in sehr großer Zahl (Fig. 785 *a*) entwickeln, bilden aber keine typischen, einer sezernierenden Mamma entsprechenden Läppchen. Bei dem Adenoma tubulare (Fig. 786) sind die Drüsenschläuche teils im Grundgewebe gleichmäßig verteilt, teils in Gruppen beisammengelagert, und es rührt letzteres davon her, daß die Neubildung von Drüsenschläuchen von einzelnen Drüsengängen ausgeht.

Fig. 785. Adenoma mammae acinosum (M. Fl. Karm.). *a* Drüsenbeeren. *b* Drüsengänge. *c* Bindegewebiges Stroma. Vergr. 30.

An die Adenome schließen sich als häufige Mammageschwülste die knotigen **Adenofibrome** an, charakterisiert dadurch, daß mit der Drüsenneubildung auch eine stärkere Entwicklung von Bindegewebe einhergeht. Dieselbe erfolgt am häufigsten perikanalikulär, so daß die Drüsenschläuche von einem Mantel zellreichen Bindegewebes umgeben werden (Fig. 787 *b*) und man die Geschwulst auch als **Fibroma pericanaliculare** bezeichnet. Durch ungleichmäßiges Wachstum des perikanalikulären Bindegewebes geht diese Geschwulstform meist teilweise oder auch ganz in ein **Fibroma intracanaliculare** über, wobei das Bindegewebe in Form plumper Papillen (Fig. 788 *c*, *d*, *e*) in das Lumen der Drüsenkanäle einwächst. Vollzieht sich dieser Prozeß an zahlreichen Stellen, so gewinnen die Durchschnitte höchst unregelmäßige Gestaltung und die Durchaneinderschiebung der Exkreszenzen bedingt schließlich sehr eigenartige Durchschnittsbilder (Fig. 788).

Die intrakanalikulären Wucherungen treten meist ohne erhebliche

Sekretansammlung in den Drüsenkanälen auf, doch kann man meist ohne Schwierigkeit die erweiterten Drüsenräume in Form von Spalten der verschiedensten Gestaltung auf dem frischen Durchschnitt erkennen.

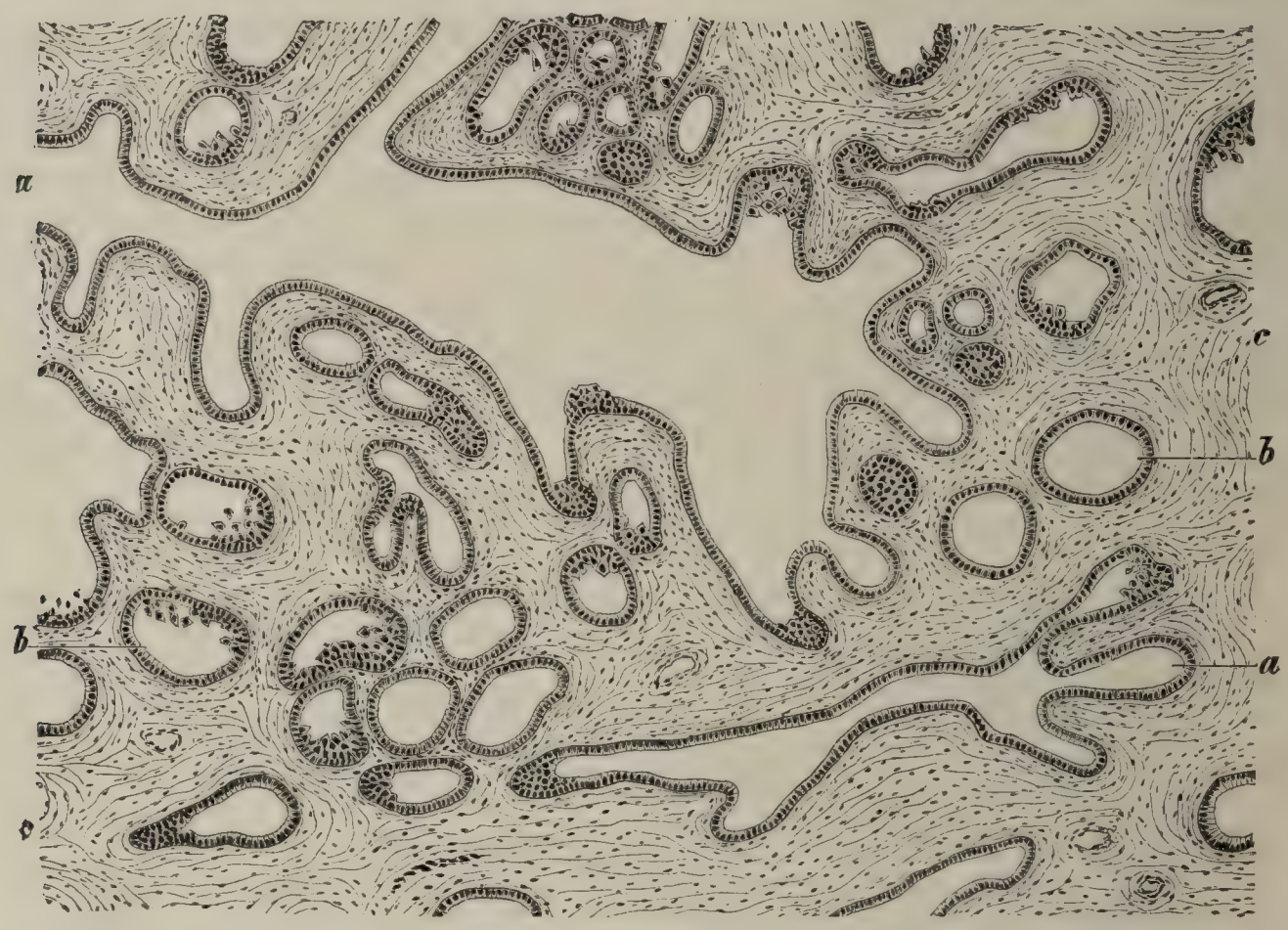

Fig. 786. Adenoma mammae tubulare (Alk. Häm.). *a* Verzweigte und erweiterte Drüsenschläuche im Längsschnitt. *b* Drüsenschläuche im Querschnitt. *c* Stroma. Vergr. 30.

Fig. 787. Fibroma pericanaliculare mammae (M. Fl. Karm.). *a* Drüsengänge. *b* Neugebildetes, perikanalikulär gelegenes, zellreiches Bindegewebe. *c* Zellarmes lockeres Bindegewebe. Vergr. 40.

Zuweilen kommt es indessen auch vor, daß schon vor der intrakanalikulären Wucherung in Adenomknoten oder auch in zuvor nicht gewucherten Drüsen eine Ansammlung schleimiger Flüssigkeit (in seltenen Fällen von verhornten Epithelzellen, Cholesteatome) sich einstellt, so daß unilokuläre und multilokuläre **Adenokystome** und **Kystome** (Fig. 789) entstehen, in welche alsdann eine Bindegewebswucherung (*c*) hineinwachsen kann **(Adenokystoma papilliferum)**. Häufig erlangen die papillären und polypösen Wucherungen eine solche Mächtigkeit, daß sie die Drüsengänge zu großen Cysten ausweiten (Fig. 790). Werden dabei die polypösen Wucherungen durch gegenseitigen Druck abgeflacht, so erhalten

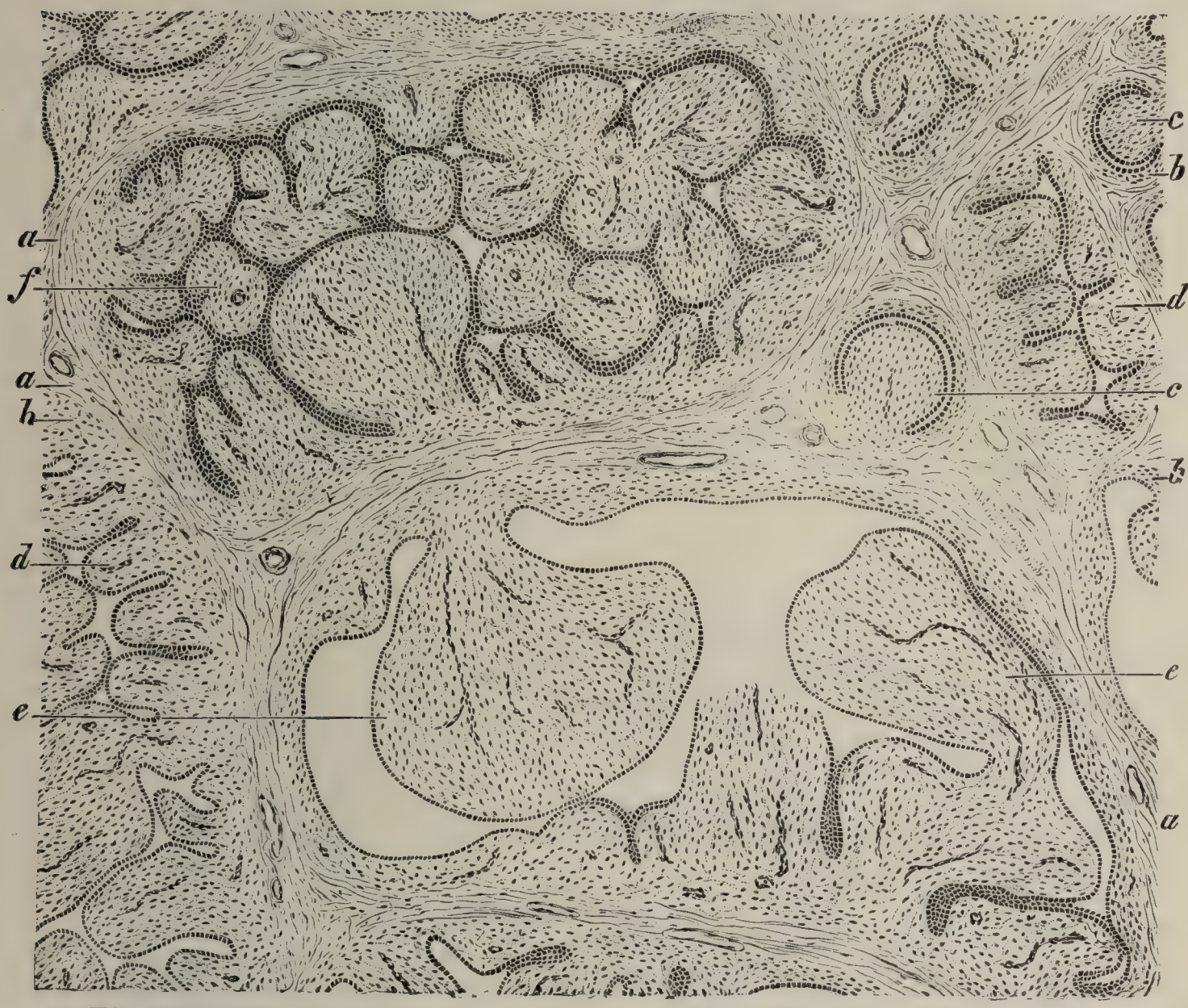

Fig. 788. Fibroma intracanaliculare (Alk. Karm.). *a* Derbes interkanalikulär gelegenes fibröses Gewebe. *b* Perikanalikulär gelegenes zellreiches Gewebe. *c*, *d*, *e* Knotige, intrakanalikulär gelegene Wucherungen im Längsdurchschnitt. *f* Intrakanalikuläre Wucherungen im Querschnitt. Vergr. 25.

die Tumoren auf dem Durchschnitt oft ein blätteriges Gefüge, einem Durchschnitt durch einen Kohlkopf ähnlich, so daß man den Tumor wohl auch als Fibroma (Sarcoma) phyllodes bezeichnet.

In seltenen Fällen werden die Cystenwände von der Wucherung stellenweise durchbrochen, unter Umständen sogar auch die äußere Haut (Fig. 791), so daß die papillären Exkreszenzen an der Oberfläche der Mamma zutage treten.

Gewinnt in Adenofibromen das Bindegewebe durch Bildung einer schleimigen Zwischensubstanz stellenweise den Charakter von Schleimgewebe, so kann man die Geschwulst als **Adeno-Myxofibrom** be-

zeichnen. Zellreiche Geschwulstformen kann man den **Adenosarkomen** zuzählen.

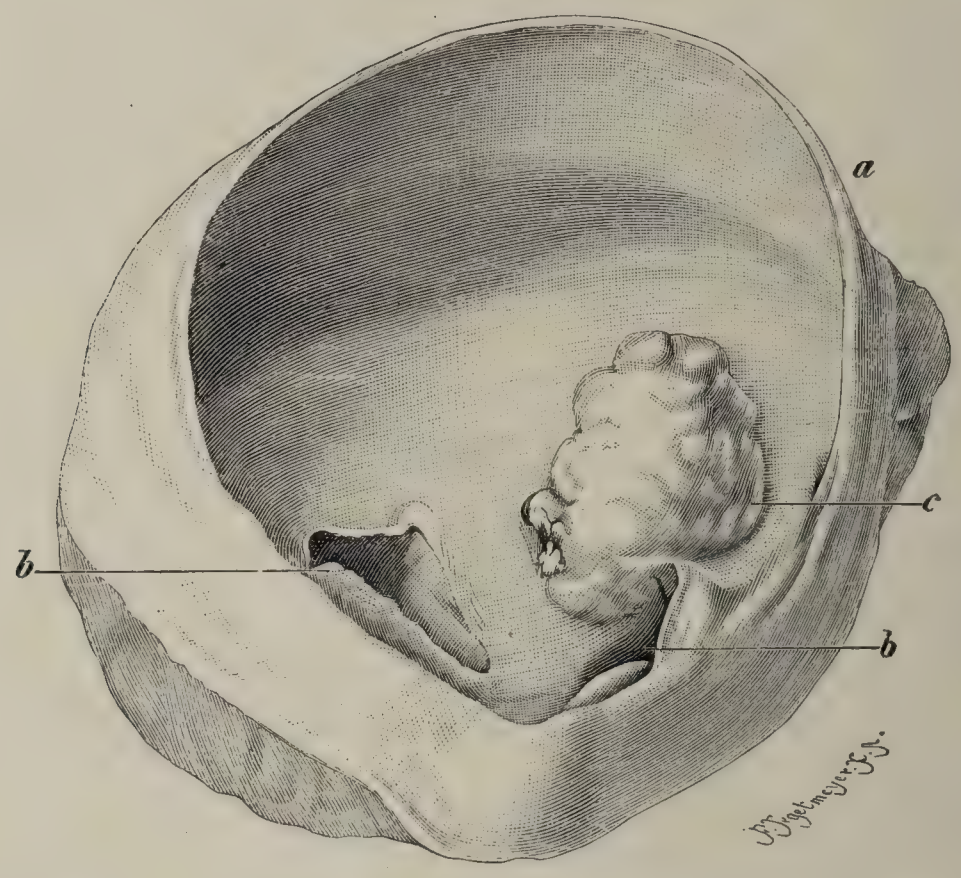

Fig. 789. Kystoma mammae papilliferum. *a* Große Cyste. *b* Eingang in kleinere Cysten. *c* Papilläre Wucherungen. Seit 20 Jahren bestehende Cyste, in welcher sich in der letzten Zeit papilläre Wucherungen entwickelten. Natürl. Größe.

Fig. 790. Durch einen Längsschnitt gespaltenes intrakanalikuläres papilläres Fibrom oder papilläres Adenokystom der Mamma. $^1/_2$ der nat. Gr.

Unter den **Bindesubstanzgeschwülsten ohne Drüsenwucherung** sind die häufigsten die **Sarkome, Endotheliome, Fibrosarkome** und **Myxofibrome,** sie bilden alle knotige Tumoren.

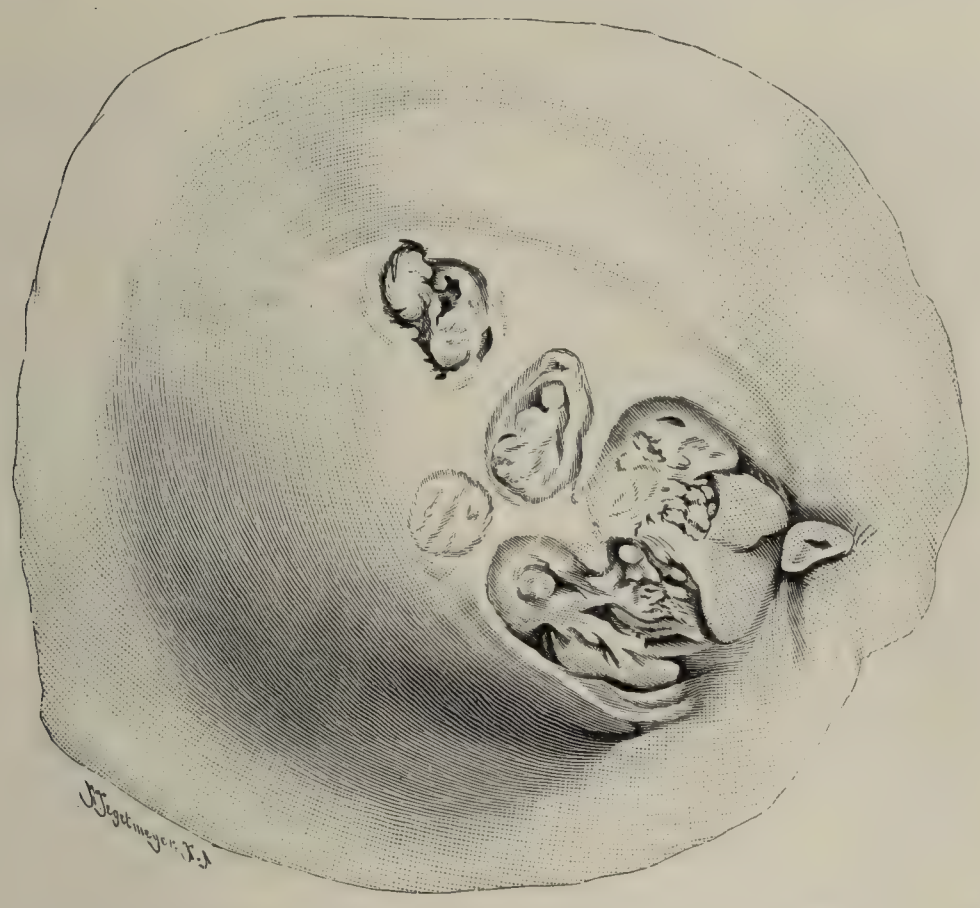

Fig. 791. Intrakanalikuläres Fibrosarkom der Mamma, dessen papilläre und polypöse Exkreszenzen die äußere Haut durchbrochen haben. Ansicht von außen. $^5/_6$ der nat. Größe.

Fig. 792. In Entwicklung begriffenes bohnengroßes Adenokarzinom der Brustdrüse (Alk. Häm.). *a* Normales Drüsengewebe. *b* Atypische Drüsenwucherung. Vergr. 100.

Unter den Sarkomen sind alle Formen vertreten, auch die als Angiosarkome und Endotheliome bezeichneten Geschwülste.

Lipome, Angiome, Chondrome, Osteochondrome und **Osteosarkome** der Brustdrüse sind alle selten.

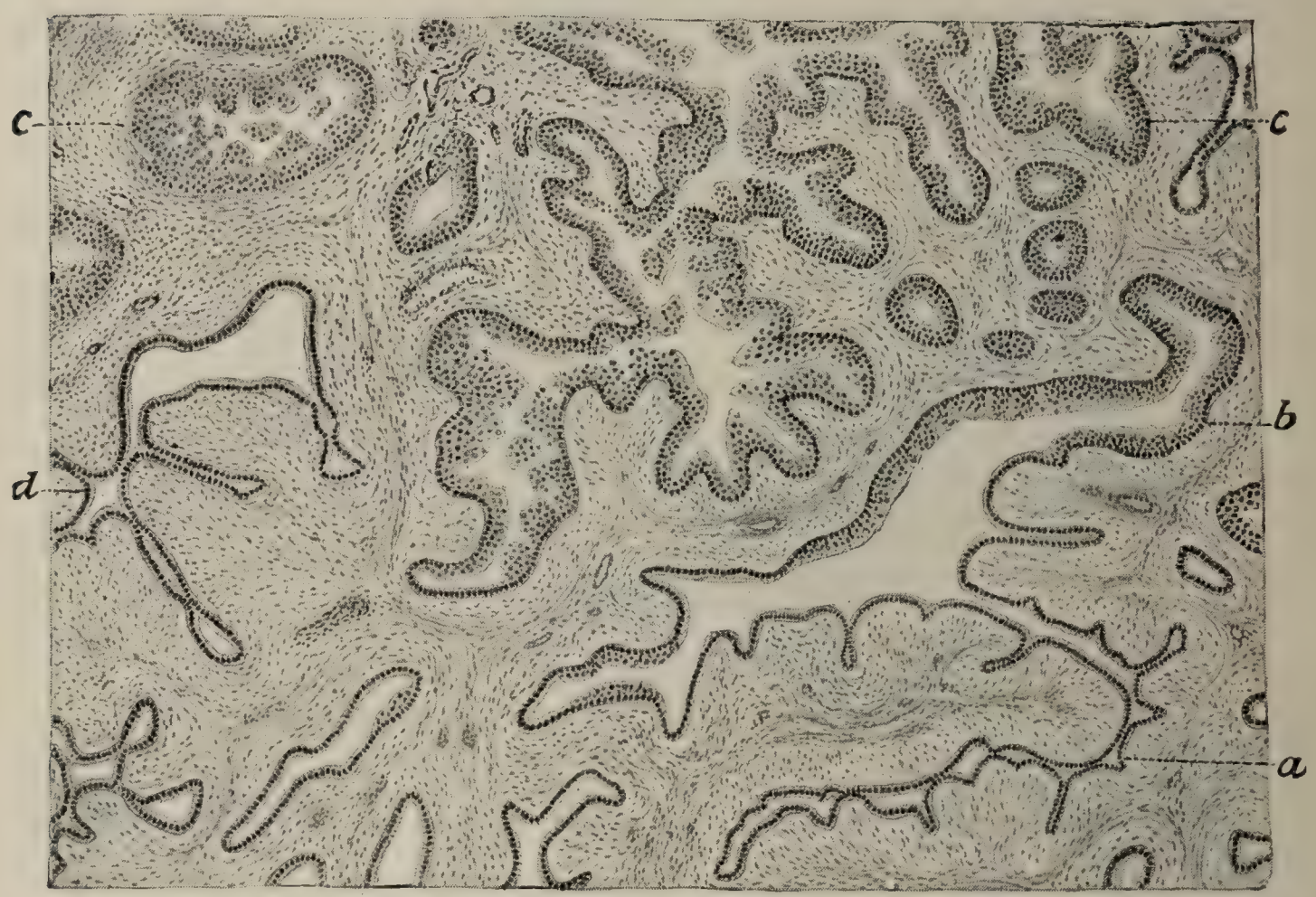

Fig. 793. Krebsige Wucherung innerhalb eines Fibroadenoms der Brustdrüse (Form. Häm.). *a* Verzweigte Drüsenschläuche mit einfachem Epithel; das perikanalikuläre Bindegewebe ist gewuchert und zéllreich, *b*, *c* Drüsenschläuche mit stärkerer, krebsiger Epithelwucherung. Vergr. 100.

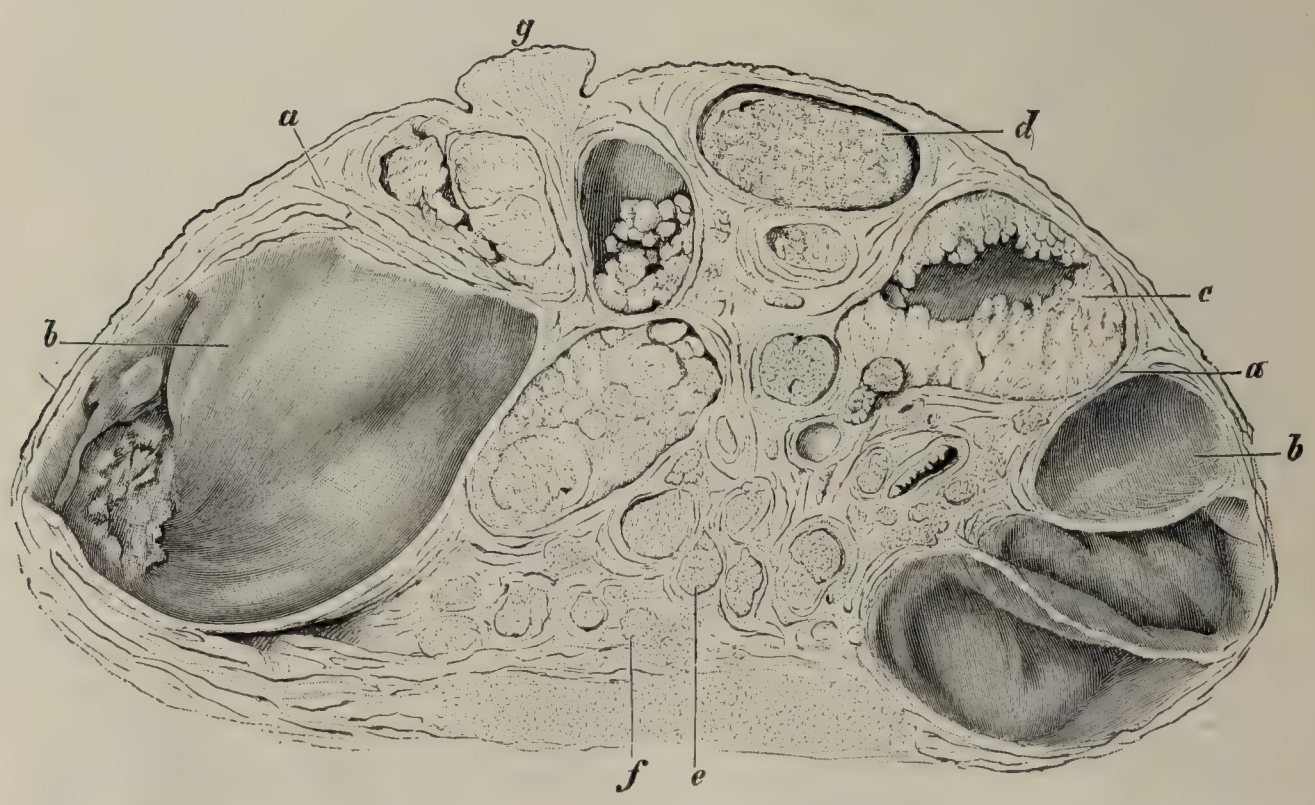

Fig. 794. Cystocarcinoma mammae papilliferum im Durchschnitt. *a* Stroma. *b* Glattwandige Cysten. *c* Mit papillären Wucherungen besetzte Cysten. *d* Mit papillären Wucherungen ganz erfüllte Cysten. *e* Kleine encystierte papilläre Wucherungen. *f* Adenomatöse Wucherungen. *g* Papille der Mamma. Um 1/3 verkleinert.

§ 308. Die **Krebse der Brustdrüsen** gehören zu den häufigsten Geschwülsten und treten meist in Form von Knoten auf, welche gegen die Umgebung nicht scharf abgegrenzt sind und durch infiltratives Wachstum sich auf die benachbarten Gewebe, die Haut, das Fettgewebe und die Muskeln verbreiten, doch kommen auch weichere, markige, sowie auch Schleimkrebse und cystische Karzinome vor. Am häufigsten treten sie vom 30. bis 55. Lebensjahre auf, kommen indessen auch in jüngeren Lebensjahren und im höheren Alter vor. Bei Männern

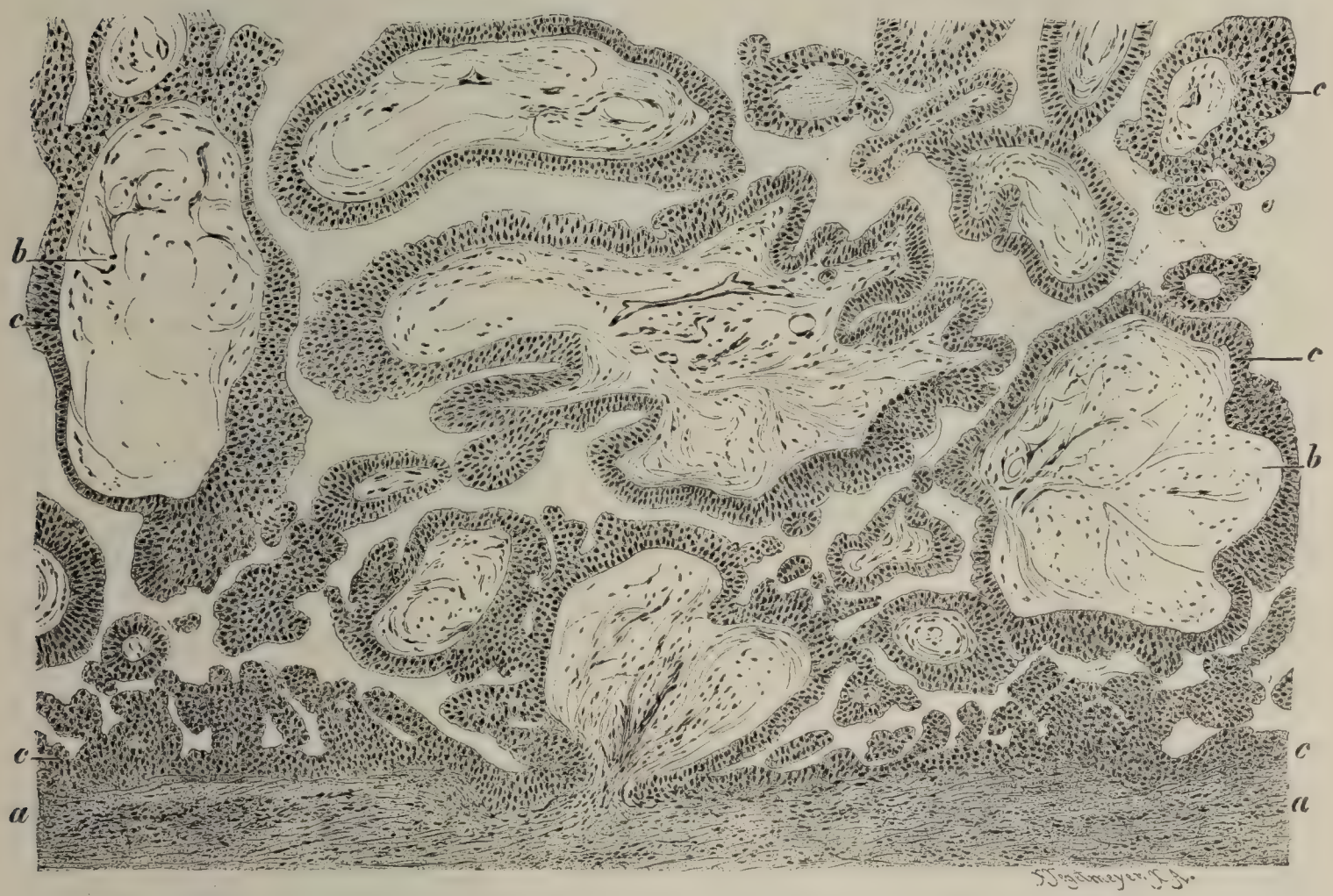

Fig. 795. Papilläres Cystokarzinom der Brustdrüse mit myxomatös entarteten Papillen (M. Fl. Häm. Eos.). *a* Bindegewebsstroma. *b* Myxomatös entartete Papillen. *c* Gewuchertes mehrschichtiges Epithel. Vergr. 80.

Fig. 796. Acinöser Krebs der Brustdrüse (M. Fl. Häm.). Vergr. 100.

sind sie weit seltener (ca. 3 Proz.) als bei Frauen. Die Krebse entwickeln sich meist in Brustdrüsen, welche zuvor nicht verändert waren (Fig. 792 *a*, *b*), doch kommt es auch vor, daß Adenome oder Adenofibrome (Fig. 793 *a*) durch stärkere atypische Wucherung des Epithels (*b*, *c*) zu malignen krebsigen Geschwülsten werden.

Die **Adenokarzinome** (Fig. 792 *b*) sind in der Mamma ziemlich



Fig. 797. Tubulärer skirrhöser Krebs der Brustdrüse (M. Fl. Häm.). *a* Stelle mit gut entwickelten Zellnestern. *b* Stelle, an welcher die Epithelzellen größtenteils verloren gegangen sind. Vergr. 100.

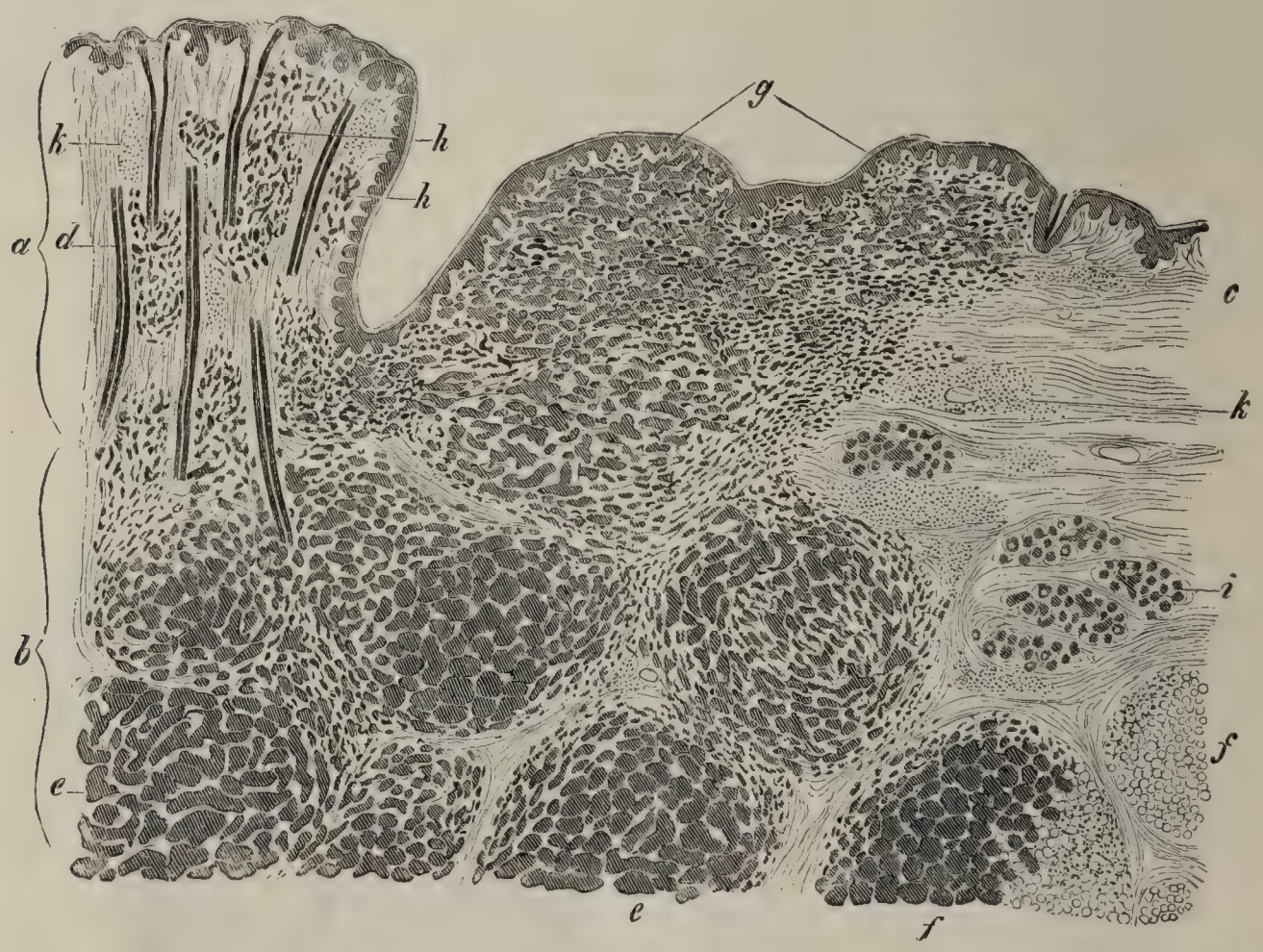

Fig. 798. Carcinoma mammae (Alk. Karm.). *a* Brustwarze. *b* Mammagewebe. *c* Haut. *d* Ausführungsgänge. *e* Krebsgewebe. *f* Fettläppchen, zum Teil krebsig durchwachsen. *g* Krebsig infiltriertes Hautgewebe. *h* Krebszellennester in der Brustwarze. *i* Normale Drüsenläppchen. *k* Kleinzellige Infiltration des Bindegewebes. Vergr. 6.

selten. Sie gehen zum Teil im weiteren Verlauf in gewöhnliche Karzinome über, doch können sie durch Bildung von schleimigem Sekret auch in **Schleimkrebse** sich umwandeln. Es kann die Sekretansammlung ferner zur Bildung von **Cystokarzinomen** führen (Fig. 794), in welchen sich mehr oder minder umfangreiche Cysten (*b*) entwickeln. Durch Bildung papillärer Exkreszenzen (Fig. 794 *c*), welche durch eine Wucherung des mehrschichtigen Epithels (Fig. 795 c) eingeleitet wird, entsteht ein **Cystocarcinoma papilliferum** (Fig. 794 und Fig. 795), dessen Papillen meist schlanker und zarter sind als diejenigen des papillären Fibroadenoms, doch können durch schleimige Entartung (Fig. 795 *b*) die Papillen auch mächtig anschwellen.

Das **Carcinoma simplex,** die gewöhnliche Form des Mammakrebses, tritt meist als **Skirrhus,** seltener als **Carcinoma medullare** auf und bildet sonach meist harte Knoten. Nach der Form der Krebszellennester kann man acinöse (Fig. 796) und tubuläre (Fig. 797) Formen unterscheiden, und es entsprechen erstere namentlich den weicheren Formen, doch kann innerhalb desselben Krebses der Bau an den einzelnen Stellen wechseln, indem bei krebsiger Infiltration der Cutis (Fig. 798 *g*) die Krebszellennester in den Bindegewebsspalten länglich und schmal bleiben, während sie am Orte der ursprünglichen Bildung (*e*) und im Fettgewebe (*f*) vielgestaltig oder kugelig sind.

Die Ausbreitung auf die Nachbarschaft erfolgt beim Carcinoma simplex rascher als beim adenomatösen Krebs und ergreift sowohl die angrenzende Haut (*g*) als auch das Fettgewebe (*f*), nicht selten auch die ursprünglich freigebliebenen Brustwarzen (*h*).

Bei Infiltration des Papillarkörpers können in der Haut Bläschen, Borken und Schrunden auftreten. Schließlich kann die Krebswucherung die Haut durchbrechen und an der Oberfläche ulzerieren.

Früher oder später gesellen sich zur Infiltration der nächsten Nachbarschaft noch eine diskontinuierliche Verbreitung auf die Umgebung, sowie Metastasenbildung, so daß im benachbarten Fett-, Muskel- und Hautgewebe, in den Lymphdrüsen, häufig auch in der Pleura, den Rippen, dem Sternum Knötchen oder diffuse krebsige Infiltrationen, sowie bindegewebige Verhärtungen und Verdickungen auftreten. Unter Umständen wird die Haut der Brust in großer Ausdehnung von Krebsknoten durchsetzt und erfährt dabei zugleich eine Verhärtung (Cancer en cuirasse).

Als **Pagetsche Krankheit** wird ein Prozeß bezeichnet, der mit eigenartigem, progressivem Ekzem der Brustwarzen und des Warzenhofes beginnt und von der Entwicklung eines Karzinoms gefolgt ist. Nach Ribbert, Hirschel u. a. handelt es sich um einen Krebs von den Drüsengängen der Mamma, dessen Elemente frühzeitig in die Epidermis hineingelangen und sich dort unter eigenartigen Degenerationserscheinungen, die oft Parasiten vortäuschten, weiterverbreiten.

Regressive Veränderungen fehlen auch bei dem Brustdrüsenkrebs niemals. Gelblichweiße Fleckung des frischen Durchschnittes zeigt die Verfettung der Krebszellen an, und es gehen auch stellenweise die Krebszellen vollkommen zugrunde (Fig. 797 *b*) während das Bindegewebe sich verhärtet. Bei starkem Verlust an Zellen entstehen oft narbige Einziehungen der Oberfläche, z. B. im Gebiet der Brustwarze, die dadurch in die Tiefe gezogen wird. Es ist namentlich der als vernarbender Krebs oder als Skirrhus im engeren Sinne bezeichnete Krebs, bei dem diese Schrumpfung, verbunden mit binde-

gewebiger Induration, stark hervortritt. In anderen Fällen kommt es durch Zerfall der oberflächlichen Gewebsschichten zu mehr oder weniger umfangreicher Geschwürsbildung. In sehr seltenen Fällen kommt auch eine hyaline Entartung des Bindegewebes mit nachfolgender Verkalkung vor. Es können sich ferner auch geschichtete Kalkkonkretionen aus Krebszellen (Psammokarzinome) entwickeln.

Literatur über Hypertrophie und Geschwülste der Mamma.

Arnold, *Knorpel- u. knochenhalt. Tumoren, Virch. Arch. 148. Bd. 1897.*
Beneke, *Fötale Mamma u. gutartige Mammatumoren, Festschr. f. Orth. Berlin 1903*
Billroth, *Geschwülste, Handb. d. Frauenkrankh. III, Stuttgart 1886.*
Brissaud, *Maladie kystique de la mamelle, Arch. de phys. 1884.*
Buday, *Adenokystom mit Flimmerepithelien, Virch. Arch. 156. Bd. 1899.*
Coën, *Chrondro-Osteo-Carcinom, Bull. delle Sc. Med. di Bologna II 1891.*
Colmers, *Bösartige Neubildungen d. männl. Brustdrüse, Z. f. Krebsforschg. II 1904.*
Dietrich, *Statistik des Karzinoms, Zeitschr. f. Chir. 32. Bd. 1893 (Lit.).*
Dreyfuss, *Zur pathol. Anatomie der Brustdrüse, Virch. Arch. 113. Bd. 1888.*
Eberhardt, *Karzinom der Brustwarze, Zeitschr. f. Chir. 50. Bd. 1899.*
Ebbinghaus, *Mammatumoren u. Milchdrüsentuberkulose, V. A. 171. Bd. 1903.*
Freund, *Seifencysten (Erweichtes Adenofibrom) der Mamma, V. A. 156. Bd. 1899.*
Gebele, *Statistik der Brustdrüsengeschwülste, Beitr. v. Bruns XXIX 1900.*
Hacker, *Geschwülste mit Knorpel u. Knochen, Langenbecks Arch. XXVII 1882.*
Happel, *Chondrom, Beitr. v. Bruns XIV 1895.*
Hausmann, *Die Parasiten der Brustdrüse, Berlin 1874.*
Hiebaum, *Fibromyom d. Mammilla u. Cysten, Prag. med. Woch. 1895.*
Hirschel, *Pagetsche Krankheit, Beitr. v. Ziegler VII Suppl. 1905 (Lit.).*
Hueter-Karrenstein, *Mischgeschwulst (Osteoidsarkom) d. weibl. Brustdrüse, V. A. 183. Bd. 1906.*
Jüngst, *Myxom mit hyaliner Degeneration, Virch. Arch. 95. Bd. 1884.*
Kirchheim, *Mammahypertrophie, Arch. f. klin. Chir. 68. Bd. 1903 (Lit.).*
Kürsteiner, *Adenom (mit verhorntem Epithel), Virch. Arch. 136. Bd. 1894.*
Labarraque, *Et. sur l'hypertrophie gén. de la glande mammaire, Thèse de Paris 1875.*
Labbé et Coyna, *Traité des tumeurs bénignes du sein, Paris 1876.*
Lange, *Der Gallertkrebs der Brustdrüse, Beitr. v. Bruns XVI 1896.*
Langhans, *Karzinom, Virch. Arch. 58. Bd. 1873.*
Leser, *Geschwülste (Osteochondrom, Adenom, Kystom), Beitr. v. Ziegler II 1888.*
Malapert et Morichau-Beauchant, *Angiomes du sein, Rev. de Chir. 1904.*
Mandry, *Karzinom der Brustwarze, Beitr. v. Bruns X 1893.*
Manz, *Riesenzellensarkom, Beitr. v. Bruns XIII 1895.*
Neugebauer, *Psammöses Karzinom, Langenbecks Arch. 48. Bd. 1894.*
Nordmann, *Plexiformes Fibrom der Mamma, Virch. Arch. 127. Bd. 1892.*
Olivier, *Cancer du sein avec corps calcaires, Beitr. v. Ziegler XVII 1895.*
v. Poulsen, *Die Geschwülste d. Mamma (Statistik), Langenbecks Arch. 42. Bd. 1892.*
Puls, *Cystofibrom, Virch. Arch. 94. Bd. 1883.*
Ribbert, *Pagetkrebs, Deutsche med. Woch. 1905.*
Rienhoff, *Riesenzellensarkome der weibl. Brustdrüse, I.-D. Freiburg 1903.*
Ritter, *Zellen (Colostrumkörperchen) in den Drüsengängen bei Karzinom, B. v. Ziegler XXXI 1902.*
Sasse, *Cysten u. cystische Tumoren, A. f. klin. Chir. 54. Bd. 1897.*
Scheel, *Neubildung d. elast. Gewebes in Karzinomen der Mamma, Beitr. v. Ziegler 39. Bd. 1906.*
Schimmelbusch, *Fibroadenom u. Cystadenom, Langenbecks Arch. 44. Bd. 1894.*
Schmidt, *Cystosarkom mit Epithelperlen in den Drüsen, Arch. f. Gyn. XXII 1882.*
Schmidt, C. B., *Die Geschwülste der Brustdrüse, Beitr. v. Bruns IV 1889.*
Schmidt, G., *Über das Angiosarkom der Mamma, Arch. f. klin. Chir. 36. Bd. 1887.*
Schuchardt, *Vergrößerung u. Tumoren d. männlichen Brustdrüse, Langenbecks Arch. XXXI 1884 u. XXXII 1885.*
Schulthess, *Statist. Unters. üb. d. Ätiologie d. Mammakarzinoms, B. v. Bruns IV 1889.*
Schüssler, *Hypertrophie d. Brustdrüse, Langenbecks Arch. 43. Bd. 1892.*
Simmonds, *Gallertkrebs, Dtsch. Zeitschr. f. Chir. XX 1884.*
Stilling, *Osteoidsarkome, Dtsch. Zeitschr. f. Chir. XV 1880.*
Stoerk u. Erdheim, *Cholesteatomhaltige Mamma-Adenome, Wien. klin. Woch. 1904.*
Tietze, *Epithelveränderungen in seniler Mamma, D. Z. f. Chir. 75. Bd. 1905.*
Waldeyer, *Karzinom, Virch. Arch. 45. Bd. 1869.*
Wilms, *Die Mischgeschwülste III. H., Berlin 1901.*

BRITISH MEDICAL ASSOCIATION LIBRARY
14 DEC 1938

Register.

(Die Ziffern bedeuten die Seitenzahlen.)

A

Abortus 1041
Acarus scabiei 520
Achondroplasie 160
Achorion Schönleinii 518
Achroocytose 576
Adenie 148
„ aleukämische 149
Adenitis 138. 141. 142
Addisonsche Krankheit 468. 921
Adrenalinvergiftung 58. 79
Ainhum 490
Akne 472. 483. 526. 542. 543
Akranie 384
Akromegalie 243. 910
Albinismus 469
Albuminurie 858
Alopecia 546. 547
Aluminosis 774
Amnion 1035
Amöbendysenterie 634
Amputationsneurom 460
Amygdalitis 567
Anaemia splenica 97
Anämie 93. 94. 97
„ aplastische 115
„ einfache akute 95
„ einfache chronische 96
„ kalorische 95
„ progressive perniciöse 97
„ pseudoleukämische 97
„ toxische 95
Anenkephalie 384. 391
Aneurysma anastomoticum 79
„ angeborenes 78
„ Aortae 72
„ Arrosions- 76
„ arteriell-venöses 82
„ arteriosklerotisches 73
„ bei Adrenalinvergiftung 79
„ cirsoideum 71
„ cordis s. Herz
„ dissecans 80
„ durch Strongylus 79
„ embolisches 60. 77
„ infectiöses 76. 77
„ parasitäres 79
„ racemosum 79
Aneurysma Ruptur- 80
„ spurium 78. 81
„ traumatisches 77. 82
„ varicosum 76. 82
„ verum 78
„ Wurm 79
Angina 567
„ Ludovici 575
„ Vincenti 573
Angiocholitis 691. 712
Angiom 530
„ kavernöses 707
Angioma arteriale racemosum 79
Anhydrämie 93. 94
Ankylose 266. 267. 274. 282. 285. 295. 296
Anschoppung, blutige 789
Anthracosis 774
Anthrax 487
Aorta, Stenose 3
„ „ des Isthmus 24
„ Umfang 6
Aphthen 552
Apneumatosis 758
Apoplexia pulmonum 764
Apoplexie, s. Gehirn
Appendicitis 630
Area Celsi 546
Argyrie 468. 852
Arrosionsaneurysma 76
Arteriektasie 71
Arterien
Amyloidentartung 53
Aneurysmen (s. auch Aneurysma) 72
Arrosion 76
Arteriosklerose 48. 49. 64
Atheromatose 49
Atherosklerose 49. 53
Degeneration, amyloide 53
„ fettige, der Intima 47. 50
„ fettige der Media 48
„ hyaline 53
Ektasie 71
Embolie 59
Endothel 64
Erweiterung 53. 71
Geschwür, atheromatöses 51
Hypertrophie 78
Knochenbildung 57

Arterien
Mediaverkalkung 55. 58
Periarteriitis nodosa 69
Ruptur 53. 60. 80
Syphilis 66. 67. 79
Thromboarteriitis 52. 59. 61. 63
„ obliterans 63
Verdickung der Intima 47. 48. 63
Verengerung 53
Verkalkung 51. 55. 57
Verkalkung der Media 55. 58
„ „ „ infolge Adrenalininjektion 58
Verknöcherung 57
Arteriensteine 63
Arteriitis 58
„ eitrige 59
„ hämatogene 59
„ leprosa 69
„ prolifera 60. 61. 64
„ proliferans 52
„ syphilitica 65
„ traumatische 59. 64
„ tuberculosa 68
Arteriosklerose 48. 49. 64
„ Ätiologie 53
Arthritis (s. auch Gelenk) 268
Arthropathie, neurogene 289
Ascites 652
„ chyliformis 652
Asteatosis 543
Asthma bronchiale 747
Ataxie, hereditäre 367
Atelektase 758. 759. 780
Atherom der Blutgefäße 49
„ des Endokard 13
„ der Haut 470. 544
Atherosklerose 49

B

Bacillus botulinus 645
Balanitis 954
Balgdrüsen 568
Balggeschwulst 544
Balkenblase 898
Bantische Krankheit 689
Bartholinsche Drüsen 1027
Bauchwassersucht 652
Becken, osteomalacisches 236
„ pseudoosteomalacisches 233
„ rachitisches 232
Beriberi 455
Blasenmole 1036. 1037
Blasenscheidenfistel 1021
Blut 93
Allgemeines 93
Anaemia pseudoleucaemica 97
„ splenica 97
Anämie 93. 94. 97
„ einfache, akute 95
„ „ chronische 96
„ „ kalorische 95
„ „ progressive perniciöse 97
Blut
Anämie akute, toxische 95
Anhydrämie 93. 94
Blutkörperchen, rote, Bildung, mangelhafte 93
„ Degeneration, polychromatophile 97
„ Ersatz 98
„ Hämoglobinverlust 97
„ kernhaltige 94
„ Vermehrung 98
„ Zerfall 94
Chlorose 96
Hämoglobinämie 98
Hämoglobingehalt 98
Hämophilie 99
Hydrämie 93. 94. 95
Hypalbuminose 93
Hyperglobulie 98
Hyperinose 99
Hypinose 99
Hypoleukocitose 101
Leukämie 102. 105
Leukocythämie 101
Leukocytose 101. 102
Leukopenie 101
Lipämie 99
Lymphämie 102
Lymphocytose 101
Makrocyten 94
Mastzellen 101
Megaloblasten 94
Menge 93
Methämoglobinämie 98
Mikrocyten 94
Myelämie 103
Myelocyten 103
Normoblasten 94
Oligämie 93
Oligochromämie 94
Oligocythämie 94
Parasiten 107
Plethora vera 93
„ serosa 93. 94
Poikilocythämie 94
Pseudoleukämie 105
Thrombose 99
Transfusion 99
Zusammensetzung 99
Blutgefäße s. Arterien und Venen
Blutkörperchen, Neubildung, mangelhafte 93
„ rote, kernhaltige 94
„ Zerfall, gesteigerter 94
„ weiße, verschiedene Formen 100. 104
„ weiße, Vermehrung 101
Botulismus 645
Brachykephalus 163
Brightsche Krankheit 858. 859
Bronchiektasie 750. 753. 756. 757. 785
Bronchien 744
Asthma bronchiale 747
Blutungen 745

Bronchien
Bronchialsteine 748
Bronchiektasie 750. 753. 756. 757. 785
Bronchitis catarrhalis 746
„ crouposa 747
„ diphtheritica 747
„ fibrinosa chronica 747
„ foetida 746
„ putrida 746
„ syphilitica 748
„ tuberculosa 747
Bronchiolitis 746. 747
„ fibrosa obliterans 747
Bronchoblennorrhoea 746
Bronchorrhoea serosa 746
Endobronchitis 746
Erweiterung 750
Fremdkörper 748
Geschwülste 753
Katarrh 746
Kaverne, bronchiektatische 753
Kristalle, Charcot-Leydensche 747
Perforation 752. 753
Peribronchitis 746. 753
Spiralen, Curcshmannsche 747
Syphilis 748
Tuberkulose 747
Ulzeration 752. 753
Verengerung, Verschluß 748
Wandverdickung 750
Bronchiolitis 746. 747
Bronchitis 746
Bronchopneumonie s. Lunge
Bruch 609. 610
Brustdrüse s. Mamma
Bubonen 135. 138
Buckel, Pottscher 213
Bulbärparalyse 365
Bursitis 323

C

(s. auch unter K und Z)

Callositas 521
Callus 185. 187. 188. 250
Cancer en cuirasse 1063
Caput Medusae 87. 688
„ obstipum 314
Carcinom s. Karzinom
Carcinom, osteoplastisches 256
Caries der Knochen 178. 210. 214
Caries der Zähne s. Karies
Carotisdrüse 926
Caverne 809. 817. 818
Cephalocele s. Kephalocele
Chalicosis 774
Charcotsche Kristalle 104. 930
Chloasma 467. 468
Chlorolymphom 120. 255
Chlorom 105. 119. 253. 255
Chlorose 96
Cholecystitis 710. 712
Cholera 636
Cholesteatome 444
Chondritis 269
Chondrodystrophie s. Knochen
Chondroides Gewebe 181
Chondrom des Knochens 252
Chondrosarkom 256
Chorion 1030. 1035. 1042. 1045 (s. auch Uterus)
Chorionepitheliom malignes 1042
Chorionpolyp 1042
Chromaffines Gewebe 921
Chyluscysten 618
Chylusgefäße, Erweiterung 90
Cirrhose der Leber 666. 684. 691. 704
„ der Lunge 775. 791
Clavities 546
Clavus 521
Cnidosis 496
Colitis 632
Combustio 479
Comedo 543
Commotio cerebri 412
Concretio pericardii 44
Condylom 512. 520. 523
Congelatio 480
Congestionsabszeß 211. 213
Contractur, paralytische 169
Cor villosum 42. 45
Cornu cutaneum 522
Coronararterien, Zirkulationsstörungen 26
Corpora amylacea 341. 405. 772
Corpus luteum 959. 962. 967. 1030
Corpuscula oryzoidea 322. 324
Coryza 724. 725
Cowpersche Drüsen 952
Coxa vara 168. 241
Craniotabes 176
Curschmannsche Spiralen 747
Cyanose 472
Cylinder (Harn-) s. Zylinder
Cynanche 575
Cystenhygrom 561
Cysticercus racemosus 444
Cystinstein 901
Cystitis 899. 900
Cystocele 898. 1020

D

Darm
Abszeß 622. 643
Adenome 647
Aktinomykose 645
Allgemeines 619
Amöbendysenterie 634
Amyloid 619
Anthrax 645
Appendicitis 630
Atresia 606. 615
„ ani 606
Atrophie 619. 627
Axendrehung 614
Blutung 618. 624
Botulismus 645
Bruchinhalt 610
Bruchpforte 609

Darm
Bruchsack 608
Bruchsackhals 609
Cholera 636
Cholera nostras 637
Chyluscysten 618
Colitis 632
Croup 624
Cysten 608. 629
Degenerationen 619
Diphtherie 622
Divertikel 606. 607. 616. 631
,, Meckelsches 607
Drüsenpolypen 629. 647
Duodenalgeschwür 630
Duodenitis 630
Dysenterie 622. 633
Einklemmung 612. 613
Eiterung 621
Embolie 618
Enteritis 621
,, catarrhalis 621
,, diphtheritica 622
,, follicularis 624
,, membranacea 621
Enterokystom 607
Enterolithen 650
Enteromycosis bacteritica 645
Entzündung 620
Epityphlitis 630
Erweiterung 615
Fisteln 632. 643
Fleischvergiftung 620. 645
Follikularabszeß 626
Follikulargeschwür 626
Fremdkörper 615
Gascysten 629
Geschwür 621. 622. 626. 632
Geschwülste 646
Hernie 607. 608. 612
,, diaphragmatische 611
,, Einklemmung 612
,, ,, innere 611
,, Entzündung 612
,, Littrésche 610
,, retroperitoneale 611
,, Treitzsche 611
Hirschsprungsche Krankheit 607
Hyperämie 617. 618
Hypertrophie 646. 647
Ileitis 630
Ileus 615
Incarceration 612
Infarkt 618
Intussuszeption 614
Invagination 614
Karzinom 647
Katarrh 621. 626
Kloake 606
Knotenbildung 614
Kotabszeß 616
Koteinklemmung 612
Kotsteine 615. 631
Lageveränderungen 607

Darm
Leukämie 646
Lymphgefäße 626
Lymphknötchen 624. 646
Lymphosarkom 646
Mastdarmfistel 632
Melanose der Schleimhaut 618
Milzbrand 645
Mißbildungen 606
Muscularis, Degenerationen 619
Mycosis intestinalis 645
Nabeladenome 607
Nekrose 626
Obliteration des Wurmfortsatzes 631
Ödem 618
Parasiten 650
Perforation 616. 640. 643
Periproctitis 632
Perityphlitis 630
Phlegmone 622
Polypen 629. 632. 647
Potatorendarm 619
Proctitis 632
Prolaps 607. 615
Pseudomelanose 618
Regeneration 627. 646
Stauung 618
Steine 650
Stenose 606. 615. 629. 642
Syphilis 644
Thrombose 618. 632
Tuberkulose 641
Typhlitis 630
Typhus abdominalis 638
Ulcus rotundum duodeni 630
Volvulus 614
Wucherung, regenerative 627. 646
Wurmfortsatz, Cyste 631
,, Divertikel 631
,, Entzündung 630
,, Obliteration 631
Wurstvergiftung 620. 645
Zirkulationsstörungen 617. 618
Decidua 1028. 1029. 1030. 1032 (s. auch Uterus)
Deciduom 1044
Decubitus 488
Deferenitis 948
Deformationsankylose 282
Deformationsluxation 277. 297
Dementia paralytica 400. 436
Dentinoid 565. 566
Dermatomyositis 312. 313
Dextrocardie 4
Diarthrose 259
Diastematomyelie 332
Diphtherie 569. 622. 730
Distorsion 265
Divertikel d. Blase 896. 898
,, d. Herzbeutels 40
,, d. Magens 587
,, Meckelsches 607
,, d. Ösophagus 580. 581
Dolichocephalus 163

Ductus Botalli, Offenbleiben 3. 78
„ thoracicus 89
Duodenalgeschwür 630
Duodenitis 630
Dura mater, s. Hirnhaut, harte
Dysenterie 622. 633
Dysmenorrhoea membranacea 996
Dystrophia progressiva 302. 310

E

Effloreszenzen, endokarditische 13
Ei 957. 958. 1028. 1035
Eierstock s. Ovarium
Eileiter s. Tube
Ekchondrosis physalifera 449
Ekchymoma 473
Ektopia cordis 4
„ testis 929
„ vesicae 896
Ekzema 481. 482. 519
Elephantiasis (s. auch Haut) 87. 90. 464. 525. 550. 1027
Emphysem der Lunge 760. 762. 763
Empyem 831. 834
Endocard s. Herz
Endocarditis 15. 18. 19. 20. 21. 22. 23. 24 28
Endometritis 998. 999. 1000
„ decidualis 1032
„ glandularis 1004
Endophlebitis s. Phlebitis
Englische Krankheit 224
Enkephalitis 406. 417. 418
Enkephalomalacia 406
Enostose 194. 250. 251
Enteritis 621. 624
Enterocele vaginalis 1020
Enterokystom 607
Enterolith 650
Enteromykose 645
Ephelis 467
Ependymsklerose 423
Epididymitis 931
Epiphysenlösung 219
Epispadie 897
Epistaxis 724
Epithelioma adamantinum 565
„ molluscum 520
Epithelkörperchen 920
Epityphlitis 630
Epulis 561
Erfrierung 480
Ergotismus 334
Ertrinkungstod 780
Erysipelas 485. 486
Erythem 472. 494. 495. 496
Erythrasma 519
Etat criblé (Zentralnervensystem) 399. 400. 408
Etat mamelloné (Magen) 593
Exerzierknochen 317
Exostose 194. 250

F

Facies leontina 514
Favus 517
Fetthals 539
Fettleber 670
Fettmark 111. 112. 113
Fibroma molluscum 463. 536
„ phyllodes 1057
Fischschuppenkrankheit 528
Fleischmole 1033
Fleischvergiftung 620. 645
Fluor albus 998
Folliculitis barbae 483. 543
Follikulärgeschwür 626
Fraktur (Knochen) 134
Framboesia 512. 513
Frostbeule 480
Furunkel 483

G

Galaktocele 938. 946
„ der Mamma 1053
Gallenblase 709
Cholecystitis 710. 712
Entzündung 710
Geschwülste 714
Hydrops 714
Konkremente 709
Steine 709
Gallengänge 709
Adenokystom 714
Angiocholitis 712
Cysten 713
Erweiterung 713
Verengerung 712
Gallenpigmentinfarkt 852
Gallensteine 709
Gallertmark 112. 113
Ganglien des Herzens 33
Ganglion 325
Ganglioneurom 464
Gangrän 488
Gastritis 591
Gastromalacia 597
Gaumen, weicher 567
Gefäßwunden s. Arterien und Venen
Gehirn
Abszeß 415. 418. 421
Agenesie 384
„ partielle 388
Aktinomykose 422
Akranie 384
Allgemeines 378
Anatomie 378
Anämie 397
Anenkephalie 384
„ partielle, hydrokephalische 391
Aneurysma, miliares 410
Angiom 430
Atrophie 399. 400. 402
„ nach Amputation 405
„ prämature 400

Gehirn
Atrophie der Ganglienzellen 400
Blutgehalt 397
Blutung 409. 410. 411
Centren 382
Cephalocele 384
Cholesteatom 444
Commotion 412
Corpora amylacea 405
Cyste 399. 405. 406. 408. 430
„ apoplektische 411
„ perivaskuläre der Lymphräume 399. 405
Cysticercus 430. 444
Defektbildungen 389. 390
Degeneration, colloide 409
„ der Ganglienzellen 400
„ fettige 400. 401
„ gelatinöse 409
„ in Herden 403
„ der Nervenfasern 400. 404
„ sekundäre 403
Dementia paralytica 400. 436
Echinococcus 430. 444
Enkephalitis 417
„ akute, hämatogene 417
„ congenita 406
„ hämorrhagica 417
„ purulenta 418
„ traumatische 412
Enkephalomalacie 406
Entzündung 403. 417
„ fortgeleitete 420
Ependym Sklerose 423
„ Tuberkulose 438
Epileptikergehirn 396
Erschütterung 412. 414
Erweichung 406. 407. 408. 409. 414. 416
Erweichung, gelbe 406
„ rote 406
„ weiße 405. 406
Etat criblé 399. 400. 408
Fettkörnchenzellen 405. 406
Fibrom 430
Ganglienzellen, Degeneration 400. 402. 404
„ Veränderungen durch Intoxikation 402
„ Verkalkung 404
Gefäßerkrankung 406
Geisteskrankheiten 396. 402
Geschwülste 424
Gewicht 385. 400
Gliagewebe, Ausbildung, pathologische 395. 401. 405. 412
Gliom 425
Glyom, ependymäres 428
Gliomyxom 427
Gliosarkom 428
Herddegeneration 403
Herdentzündung 403. 417
Herdsklerose, multiple 422
Hernien 384

Gehirn
Heterotopie grauer Substanz 394
Hydrocephalus ex vacuo 391
„ externus 391
„ internus 391. 393. 398
„ „ congenitus 391 393
„ meningeus 391. 399
Hydronenkephalie 390
Hydrops ex vacuo 398. 399
„ meningeus 398
„ ventricularis 391. 398
Hyperämie 397
Hypertrophie 385. 395
Hypophysis 909
Hypoplasie 384. 385. 387
Idiotie 395
Ischämie 406
Kephalocele 384
Kleinhirn, Hypoplasie 387
Kompression 415
Kranioschisis 384
Kraniorachischisis 384
Kretinismus 396
Leptomeningitis acuta serosa 433
„ chronica 435
„ purulenta 434
Lipom 430
Lymphcysten, perivaskuläre 399
Meningitis s. Gehirnhäute
Meningoenkephalitis chronica 401. 437
gummosa 440
„ tuberculosa 437
Mikrenkephalie 385
„ hydrokephalische 391
Mikrogyrie 385. 387
Mikrokephalie 385
Mißbildung 384. 395
Naevus vasculosus 430
Narbe 405. 414
„ apoplektische 411
Neuroglioma ganglionare 424
Ödem 398
„ entzündliches 398
„ Stauungs- 398
„ toxisches 398
Ossifikationsdefekte 384
Osteom 430
Pachymeningitis 446. 447
Paralysis progressiva 400
Parasiten 430
Perlgeschwulst 444
Pigmentkörnchenzellen 405
Porenkephalie 390
„ arteriosklerotische 408
„ traumatische 413
Psammom 430
Quetschung 412
Regeneration 405
Rindenfelder 382
Sarkom 430
Sklerose 405
„ des Ependyms 423
„ diffuse 422

Gehirn
Sklerose multiple 422
Stauung 397
Solitärtuberkel 421. 439
Syphilis 421
Trauma 412
Tuberkulose 420
Tuberkel, solitäre 421. 439
Verbrecherhirn 396
Verkalkung der Ganglienzellen 404
Wunden 412. 414
Zentren 382
Zirbeldrüse 450
Gehirnhaut, harte
Ekchondrosis physalifera 449
Entzündung 447
Fungus 448
Geschwülste 448
Hämatom 446. 447
Hydrocephalus pachimeningiticus partialis 447
Hygrom 447
Pachymeningitis externa 447
,, haemorrhagica 447
,, interna chronica 446
Psammon 449
Syphilis 448
Tuberkulose 448
Gehirnhäute, zarte
Anämie 432
Bindegewebsneubildung 433
Blutungen 432
Cholesteatom 444
Cysten 432
Cysticercus racemosus 444
Dementia paralytica 436
Dermoide 444
Entzündung 433
Epidermoide 444
Fibrinniederschläge 444
Genickstarre 433
Geschwülste 442
Gumma 440
Hydrops meningeus 432 (s. a. Gehirn)
Hyperämie 432
Kalkkonkremente 444
Leptomeningitis 433
,, acuta serosa 433
,, cerebrospinalis epidemica 433
,, chronica 435
,, purulenta 434
Meningoenkephalitis chronica 437
,, syphilitica 440
,, tuberculosa 437
Ödem 432. 433
Parasiten 444
Perlgeschwulst 444
Psammom 444
Syphilis 440
Tela chorioidea, Cysten 432
Teratome 444
Tuberkel, solitäre 439
Tuberkulose 437
Gehirnhäute, zarte
Verdickungen 435
Verwachsungen 435
Gelenk (s. auch Knochen) 259
Abszesse, kalte 294
Allgemeines 259
Ankylose 266. 267. 274. 282. 295. 296
Ankylose, bindegewebige 285
Arthritis acuta 268
,, ,, polyarticularis rheumatica 268. 269
,, ,, purulenta 269
,, ,, serosa 269
,, ,, traumatische 269
,, chronica 271. 272
,, ,, adhaesiva 284
,, ,, ankylopoetica 284
,, ,, bei Tabes 289
,, ,, deformans 277. 282. 283
,, ,, exusdativa 272
,, ,, Knochenatrophie dabei 277
,, ,, neurotica 289
,, ,, polyarticularis rheumatica 284. 289
,, ,, purulenta 273
,, ,, senilis 288
,, ,, serosa 272
,, ,, sicca 272
,, ,, traumatica 288
,, ,, tuberculosa 291
,, ,, ulcerosa sicca 275. 288
,, ,, urica 290
,, ,, villosa 284
,, fungosa 292
,, granulosa 292
,, gonorrhoica 268
,, infectiosa 289
,, metastatica 268
,, morbillosa 268
,, puerperalis 268
,, scarlatinosa 268
,, senilis 288
,, syphilitica 295
,, traumatica 288
,, tuberculosa 291
,, urica 290
Arthropathie, neurogene 289
Blutung 265
Buckel, Pottscher 213
Chondritis 269
Contractur 296
Coxarthrolisthesis-Becken 259
Deformationsankylose 282
Deformationsluxation 277. 297
Destruktionsluxation 295
Diarthrose 259
Distorsion 265
Empyem, tuberkulöses 292
Entzündung 268
Entzündung, chronische ankylosierende der Wirbelsäule 287

Gelenk
Gicht 263. 290
Gichtknoten 290
Hallux valgus 169
Hydarthros 272
Hydrops acutus 269
„ chronicus 272
„ tuberculosus 292
Kalkablagerung 263
Kapselankylose 276. 298
Klumpfuß 165
Knorpel, Erweichung 260
„ Fraktur, Heilung 264
„ Hämatoidin 263
„ Kalkablagerungen 263
„ Karies 271
„ Metaplasie 262. 263
„ Nekrose 271
„ Ochronose 263
„ Regeneration 264
„ Sequester 271
„ Substitution durch Markgewebe 261
„ Trauma 264
„ Urate 263
„ Usur 271
„ Verknöcherung 261. 264
„ Verletzung 264
„ Wucherung 264
„ Zerfall 260
„ Zerfaserung 260
„ Zerklüftung 260
Körper, freie 265. 280. 292. 299
Lipoma arborescens 280
Luxation 265. 267
„ kongenitale 259
„ spontane 271
Malum senile 276. 277
Mißbildungen 259
Nearthrose 266. 267. 298
Panarthritis 269
Periarthritis 269
Pes calcaneus 166. 169
„ equino-varus 165. 169
„ valgus 165. 168. 169
Plattfuß 165. 168. 169
Polyarthritis rheumatica 268. 269. 284. 289
Resektion 298
Rheumatismus polyarticularis 268
Rheumatoid 268
Spondylitis deformans 282
Spondylolisthesis 267
Spontanluxation 271
Synarthrose 259
Synostose 161. 190
Synovialis, Ausstülpung 273
„ Zottenwucherung 273. 284
Synovitis 269
„ acuta 269
„ chronica 272. 288
„ hyperplastica 273
„ pannosa 273
„ purulenta 269

Gelenk
Synovitis serosa 269. 272
„ tuberculosa 291
Syphilis 295
Tophus 290
Trauma 265
Tuberkulose 291
Tumor albus 293
Verrenkung 265
Wucherung, regenerative 264
Genitalien, weibliche, äußere 1025
„ „ Mißbildungen 985
Genu recurvatum 169
„ valgum 168. 169
Geschwür atheromatöses 51
„ schankröses 489. 511
„ varicöses 87. 489
Gesichtswinkel, Camperscher 163
Gibbus 213
Gichtknoten 290
Glandula pinealis 450
Glandula pituitaria 909
„ submaxillaris 575
Glandulae parathyreoideae 920
Gliom 354. 425
Glomerulonephritis 862. 871
Glossitis 554
Glossocele 560
Glottisödem 730
Gneiß 543
Gonorrhöe 906
Goutte militaire 906
Granulom 516. 523. 560
Graviditas abdominalis 1048
„ extrauterina 1048
„ ovarica 1049
„ tubaria 1048
Grutum 543
Grützbeutel 544

H

Haar 546
Haarmensch 547
Haarzunge 559
Haemamoeba leucaemiae 105
Hämatidrosis 473
Hämatocele 946
„ retrouterina 1024
Hämatokolpos 1008
Hämatom, arterielles 81
Hämatometra 1008
Hämatomyelie 334. 353
Hämatosalpinx 987
Hämoglobingehalt des Blutes 98
Hämolymphdrüsen 137
Hämoperikard 41
Hämoptoe 767
Hämorrhoiden 86
Hakenfuß 166. 169
Halisteresis 172. 234
Hallux valgus 169
Harnblase 896
Abszeß 900

Harnblase
Amyloidentartung 898
Atrophie 898
Balkenblase 898
Blutung 898. 900
Cysten 902. 903
Cystitis 899. 900
Cystitis cystica 903
Cystocele vaginalis 898
Dilatation 898
Divertikel 896. 898
Ektopie 896
Entzündung 899
Epithel,Epidermisation 903
„ Hyperplasie 902. 903
Epitheliom, papilläres 904
Exstrophia 896
Fremdkörper 899
Fissur 896
Fistel 898
Geschwülste 904
Hämorrhoiden 898
Hypertrophie 898
Karzinom 904
Kontinuitätstrennungen 898
Lageveränderungen 898
Malakoplakie 900
Mißbildung 896
Ödem 900
Paracystitis 900
Pericystitis 900
Steine 901
Tuberkulose 901
Urachusreste 896
Zottenkrebs 904
Harnröhre 906
Atresie 886. 897
Cysten 907
Entzündung 906
Epispadie 897
Geschwülste 907
Gonorrhöe 906
Goutte militaire 906
Harnfistel 907
Hypospadie 897
Mißbildung 896. 897
Nachtripper 906
Steine 907
Striktur 907
Syphilis 907
Tripper 906
Urethritis 906
Varizen 907
Zerreißungen 907
Harnsäureinfarkt 854
Harnzylinder 841. 858. 866. 867
Hassalsche Körperchen 152. 153
Haut, äußere 466
Abszeß 483. 487
Acarus scabiei 520
Achorion Schönleinii 518
Addisonsche Krankheit 468
Adenom der Schweißdrüsen 545
Adenoma sebaceum 545
Haut
Ätzung 480
Ainhum 490
Akanthosis nigricans 523
Akne 526. 543
„ mentagra 543
„ pustulosa 483. 543
„ rosacea 472
„ sebacea 542
Albinismus 469
Allgemeines 466
Alopecia acquisita 546
„ adnata 546
„ areata 546
„ furfuracea 547
„ pityrodes 547
„ praematura 546
„ senilis 546
Anämie 472
Angiom 530
Angiomyom 540
Anthrax 487
Area Celsi 546
Argyrie 468
Arzneiexanthem 496
Asteatosis 543
Atherom 470. 544
Atrichia 546
Atrophie 470
„ Dehnungs- 470
„ idiopathische 471
„ marantische 470
„ nach Nervenläsion 471
„ senile 470
Ausschlag 475
Balggeschwulst 544
Blasen 473. 476
„ hämorrhagische 473
Borken 478
Brand 487
Bulla 476
Callositas 521
Chalodermia 471
Chloasma cachecticorum 468
„ caloricum 468
„ toxicum 468
„ traumaticum 468
„ uterinum 467
Clavities acquisita 546
Clavus 521
Cnidosis 496
Combustio 479
Comedo 543
Condyloma acuminatum 523
„ breit 512
„ endocystisches 520
„ spitz 523
Congelatio 480
Cornu cutaneum 522
Crustae 478
Cutis laxa 472
Cyanose 472
Cystenbildung 470. 545
Decubitus 488

Haut
Dekubitalgangrän 488
Dermatitis 475
Dermatitis bullosa 498
„ contusiformis 496
„ exfoliativa neonatorum 500
„ exsudativa 494
„ papillomatosa capillitii 516
Dermatomycosis furfuracea 519
Dermoide 544
Desquamatio 472
„ furfuracea 478. 491
„ membranacea 478. 491
Effloreszenz 475. 478
Ekchymoma 473
Ekchymosen 473
Ekthyma 512
Ekzema 481
„ crustosum 481
„ erythematosum 481
„ impetiginosum 482
„ madidans 481
„ marginatum 519
„ papulosum 481
„ pustulosum 481
„ seborrhoisches 482
„ squamosum 481
„ vesiculosum 481
Elephantiasis Arabum 524
„ cavernosa 530. 531
„ dura 525
„ erworben 508. 524
„ fibröse 533. 537
„ glabra 525
„ Graecorum 514
„ lipomatosa 539
„ lymphangiectatica 525. 533
„ mollis 525. 536
„ neuromatosa 536
„ papillomatosa 525
„ phlebektatische 87
„ tuberosa 525
„ verrucosa 525
Enchondrom 539
Entzündungen 474
Ephelis 467
Epidermolysis bullosa 480
Epithelcyste, traumatische 544
Epithelioma 540
„ contagiosum 520
„ endocystisches, papilläres 544
„ molluscum 520
„ verhornendes 522
Erbgrind 517
Erfrierung 480
Erosion 478
Erysipelas 485. 486
Erythema 472
„ annulare 495
„ bullosum 495
„ circinnatum 495
„ exsudativum multiforme 494

Haut
Erythema gyratum 495
„ induratum scrophulosorum 496
„ Iris 495
„ nodosum 496
„ papulatum 495
„ tuberculatum 495
„ urticatum 495
„ vesiculosum 495
Erythrasma 519
Exanthem 475
„ durch Arzneien 496
Exkoriationen 478
Facies leontina 514
Favus 517
Fetthals 539
Fibrom 536. 537
Fibroma molluscum 536
Fischschuppenkrankheit 528
Fleck 475
Fleischwarze 533
Folliculitis 483. 543
Framboesia 512. 513
Frostbeulen 480
Furunkel 483
Gangrän bei Decubitus 488
Geschwülste 540
Geschwür 478
„ schankröses 489. 511
„ tropisches 490
„ varicöses 489
Gneiß 543
Granuloma fungoides 516
„ traumaticum 523
Gries 543
Grutum 543
Grützbeutel 544
Haar 546
Haarbalg, Eiterung 483
Hämangiome 530
Hämatidrosis 473
Hämatoma 473
Hämorrhagie 473
„ neuropathische 474
Herpes 500
„ circinnatus 495. 501
„ facialis 501
„ Iris 495. 501
„ labialis 501
„ praeputialis 501
„ progenitalis 501
„ syphiliticus 512
„ tonsurans 501. 518
„ „ vesiculosus 501. 518
„ Zoster 501
Hidrocystom 545
Hirsuties 547
Horn 522
Hornauge 521
Hornkrebs 540
Hornwarze 521. 533
Hospitalbrand 489
Hühnerauge 521

Haut
Huntersche Induration 510
Hyperämie 472
Hyperonychie 548
Hypertrichosis 547
Hypertrophie 521
Hypotrichie 546
Ichthyosis 526. 528. 529
,, congenita 528. 529
,, erworben 526
,, hystrix 530
,, nitida 529
,, sebacea 542. 543
,, simplex 529
Ikterus 468
Impetigo 482. 512
Incarnatio unguis 548
Induration, syphilitische 510
Initialsklerose, syphilitische 510
Intertrigo 481
Kakerlaken 469
Kankroid 540
Karbunkel 483. 487
Karzinom 540. 545
,, branchiogenes 541
Keloid 537
Keratom 521
Keratoma hereditarium 530
Keratosis 522. 526. 529
,, pilaris 504
Knollen 476
Knoten 476
Knötchen 476
Krätze 520
Krebs 540
Krusten 478
Kupfernase 472
Kystadenom 541
Lappenelephantiasis 536
Leichdorn 521
Leichentuberkel 509
Leiomyom 540
Lentigo 467. 553
Leontiasis leprosa 514
Lepra 514
Leukoderma 469
Leukopathia 469. 512
Leukotrichia 469
Lichen 504
,, haemorrhagicus 473
,, pilaris 504. 522
,, ruber acuminatus 504
,, ,, planus 504
,, scrofulosorum 505
,, syphiliticus 512
,, urticatus 495
Linsenfleck 467. 533
Lipom 539
Livedo 472
Lupus erythematosus 503
Lupus exfoliativus 508
,, exulcerans 508
,, hypertrophicus 508
,, maculosus 508

Haut
Lupus papillaris 508
,, serpiginosus 508
,, tuberosus 508
,, tumidus 508
,, vulgaris 507
Lymphangiom 532
Lymphodermia perniciosa 540
Lymphom 540
Macula 475
Malum perforans 489
Masern 490
Melanosis cuticularis 503
Melasma suprarenale 468
Mikrosporon furfur 519
,, minutissimum 519
Miliaria 491
Miliartuberkulose 509
Milium 543
Milzbrand 487
Mißbildungen 527
Mitesser 543
Molluscum contagiosum 520
,, elephantiasticum 536
Morbilli 491
Morbus Addisonii 468
Morbus maculosus Werlhofii 474
Mykosen 517
Mykosis fungoides 516
Myxom 539
Narbe 479
,, bei Schwangerschaft 470
Narbenkeloid 538
Nägel 548
Naevus pigmentosus 467
,, pilosus 467. 535
,, prominens 467. 531
,, Schweißdrüsen 545
,, sebacei 545
,, spilus 467
,, systematischer 538
,, Talgdrüsen- 545
,, Tumorbildung 535
,, unius lateris 538
,, vasculosus 530. 531
,, verrucosus 426
,, vinosus 531
,, zelliger 533
Naevuszellen, Herkunft 535
Nekrose 487
Nervenfibrom 536
Nervennaevus 538
Nesselsucht 496
Neurofibrom 536
Neurom, plexiformes 536
Nosocomialgangrän 489
Ödem 472
Onychogryphosis 548
Onychomykosis favosa 518
,, tonsurans 518
Osteom 539
Pachydermatocele 536
Pachydermie 524
Panaritium cutaneum 486

Haut
Papel 476
Papilloma areo-elevatum 516
Papilloma, endocystisches 544
„ entzündliches 523
„ neuropathisches 538
Parakeratose 481. 482
Parasiten 474. 519
Peliosis rheumatica 474
Pellagra 496
Pemphigus 497
„ acutus 498
„ chronicus vulgaris 498
„ foliaceus 498
„ neonatorum 500
„ syphiliticus 500
„ vegetans 499
„ vulgaris 498
Pendegeschwür 490
Perifolliculitis 483
Perniones 480
Petechien 473
Pfundnase 526
Phlegmone 486
Phyma 476
Pigmentierung 467. 468
Pigmentmal 467. 533
Pigmentmangel 469
Pili annulati 547
Pityriasis furfuracea capillitii 543
„ rosea 502
„ rubra 502
„ simplex 470
„ tabescentium 470
„ vesicolor 519
Pjes 469
Pocken 493
Poliosis 469
Polytrichie 547
Porokeratosis 530
Porrigo amianthacea 543
„ declavans 546
Prurigo 503
Psammom 540
Pseudoxanthoma elasticum 535
Psorasis 501
„ annularis 501
„ guttata 501
„ gyrata 501
„ nummularis 501
„ punctata 501
„ syphilitica 512
Purpura haemorrhagica 474
„ papulosa 473
„ rheumatica 474
„ scorbutica 474
„ senilis 474
„ simplex 474
„ variolosa 473. 493
Pustel 478
Pustula maligna 487
Pyodermite végétante 500
Quaddel 475
Radiumstrahlen, Einwirkung von 480

Haut
Rankenneurom 536
Rhagaden 478
Rhinophyma 526
Rhinosklerom 516
Ringelhaar 547
Roseola 472. 492. 511
Rotlauf 485
Röntgenstrahlen, Einwirkung von 480
Rotz 515
Rupia syphilitica 513
Sarkom 540
Sarkomatose 540
Scabies 520
Schanker, hart 489. 511
„ weich 511
Scharlach 491
Schlaffhaut 471
Schmeerfluß 542
Schrunden 478
Schuppen 478
Schwangerschaftsnarben 470
Schweißdrüsen, Adenom 545
Schwiele 521
Scleroderma 526
Scrofuloderma 505. 506
Scutula 517
Seborrhöe 542
Sebumwarze 520
Sklerema neonatorum 527
Sklerodermie 526
Skorbut 474
Sommersprossen 467. 533
Squamae 478
Stearrhöe 542
Stigmatisation 474
Striae gravidarum 470
Sudamina 492
Sykosis barbae 483. 543
„ framboesiformis 516
„ parasitaria 518
Syphilide 511. 512
Syphilis 510
„ Condyloma latum 512
„ Framboesia 512. 513
„ Gumma 513
„ Herpes 512
„ Hunter'sche Induration 510
„ Impetigo 512
„ Initialsklerose 510
„ Lichen 512
„ Papel 512
„ Pemphigus 512
„ Psoriasis 512
„ Pusteln 511. 512
„ Roseola 511
„ Rupia 513
„ Ulcus durum 489
„ „ serpiginosum 513
„ Variola 512
„ Vesicula 512
Syringokystom 545
Talgdrüsen 542. 545
Tätowierung 468

Haut
Teleangiektasie 530
Tinea 542
„ favosa 517
Trichophyton tonsurans 518
Trichorrhexis nodosa 547
Tuberculum 476
Tuberkulide 509
Tuberkulose 506
Tyloma 521
Ulcera 478
Ulcus cruris 489
„ induratum 489
„ molle 489
„ rodens 540
„ varicosum 489
Unguis incarnatus 548
Urtica 475
Urticaria 496
Vaccine 494
Varicellen 494
Variola 493
„ haemorrhagica 473. 493
Verbrennung 479
Verruca 533
Vesicula 476
Vibices 473
Vitiligo 469
Warze 530. 532. 533
„ ichthyotische 530
Wasserpocken 494
Werlhofsche Blutfleckenkrankheit 474
Xanthelasma 467. 535
Xanthoma 467. 535
Xeroderma pigmentosum 503
Xerodermie 543
Hepatisation der Lunge 789
Hepatitis 676. 680. 683. 690
Herdnephritis 860. 868
Hernie 607. 608. 612 (s. auch Darm)
Herpes 457. 495. 500. 501. 512. 518
Herz, Abszeß 35
Aneurysma, angeborenes 4
„ partielles 8. 21. 27. 30
Aorta, Stenose 3
Arterienstämme, Transposition 3
Atheromatose des Endokards 13
Atrophie 7. 31
„ braune 31
Blutung 12
Conus arteriosus, Stenose 24
Cor villosum 42. 45
Cruor 11
Degeneration, amyloide 15
„ atheromatöse des Endokards 13
„ fettige, des Endokards 12
„ fettige, des Muskels 31
„ hyaline des Muskels 32
„ ischämische, des Muskels 27
„ körnige, des Muskels 32
„ schleimige, des Endokards 12

Herz
Degeneration, sklerotische des Endokards 13
Dextrokardie 4
Dilatation 7
Ductus Botalli, Offenbleiben 3. 78
Effloreszenzen, endokarditische 13
Ektopie 4
Endokard, Atheromatose 13
„ Ausstülpung, herniöse 30
„ Degeneration, amyloide 15
„ „ atheromatöse 13
„ „ fettige 12
„ „ hyaline 13
„ „ schleimige 12
„ „ sklerotische 13
„ Nekrose 13
„ Thromben 13
„ Verdickung 14
„ Verdickung, bindegewebige, weiße 14
„ Verkalkung 13
Endokarditis, Ätiologie 15
„ bei Myomalacie 28
„ chronische 24
„ des Wandendokards 24
„ diphtheritica 19
„ Effloreszenzen bei ders. 22
„ Embolieen danach 22
„ infectiosa 15
„ Myokarditis dabei 21. 22
„ polyposa 19
„ pustulosa 20
„ ulcerosa 19
„ Verkalkung danach 23
„ verrucosa 19
„ villosa 19
„ Wucherungsvorgänge danach 18. 22
Entwicklung 4
Erweichung 27
Fadennetze 4
Fensterung der Klappen 25
Fibrinpolypen 10
Formveränderungen, postmortale 6
Fragmentatio myocardii 33
Ganglien 33
Geschwüre 35
Geschwülste 46
Gewicht 6
Gumma 37
Hypertrophie 4. 8. 9
Hypoplasie 4
Infarktbildung des Muskels 27
Innervation, Störung 33
Insuffizienz der Klappen 24
Klappen, Aneurysma 21
„ Atherom 13
„ Fensterung 25
„ Hämatome 14
„ Insuffizienz 24
„ Knochenbildung 24
„ Mißbildungen 1. 3

Herz
Klappen, Ruptur 25
„ Sklerose 14
„ Stenose 23
„ Thromben 10. 13
„ Verdickung nach Endokarditis 23
„ Verkalkung 13
Kleinheit, abnorme 4
Koronararterien, Zirkulationsstörungen 26
Kugelthromben 11
Lagerung, abnorme 4
Leichengerinnsel, speckige 11
Lipomatosis 9
Maße 6
Mißbildungen 1. 6
Myokard, Degenerationen 31
„ „ amyloide 33
„ „ fettige 31
„ „ hyaline 32
„ „ vakuoläre 32
„ Zirkulationsstörungen 26
Myocarditis 28. 34
„ chronische 39
„ fibröse 37
„ infectiosa 34
Myomalacie 27
Narbe 36
Nekrose, ischämische 27
Nodali Albini 14
Ohrkanal 4. 5
Papillarmuskel, abnorme Länge 4
Parasiten 46
Polypen 10
Pulmonalis, Verengerung 2
Ruptur 21. 27. 35
Scheidewände, Mißbildung 1. 2
Schwielen 29. 36. 39
Segmentatio myocardii 33
Sehnenfäden, abnorme 4
„ Verdickung 24
Sklerose des Endokards 13
Stenose der Ostien 3. 23
„ des Conus arteriosus 24
Syphilis 37
Thromben 10. 13. 27
Thromboendokarditis 14
Tigerherz 31
Transposition der Arterienstämme 3
Tuberkulose 37
Vergrößerung 7
Verkleinerung 4. 7
Wandendokard, Entzündung 24
Wunden 39
Herzbeutel 40 (s. auch Perikard)
Defekte 40
Divertikel 40
Hämoperikard 41
Hämorrhagie 40
Hydroperikard 41
Obliteration 44
Stauungshydrops 41
Herzfehlerzellen 770
Hexenmilch 1052
Hirschsprungsche Krankheit 607
Hirsuties 547
Hoden 927
Abszeß 932. 933
Adenokystoma 939
Atrophie 929. 932
Chondrokarzinom 941
Chorionepitheliome 939
Cysten 938
Cystosarkom 940
„ papilläres 940
Dermoide 939
Dislokation 939
Echinokokkus 947
Ektopie 929
Embryome 939
Entzündung 931
Epididymitis 931
Epithelkristalle 930
Fett 930
Fungus benignus 934
„ syphiliticus 937
„ tuberculosus 936
Galactocele 938. 946
Geschwülste 939. 947
Haematocele 946
Hämatome 946
Hydrocele communicans 944. 945
„ funiculi spermatici 945
„ hernialis 945
„ multilocularis 944. 946. 947
„ spermatica 944
„ vaginalis 943. 944
Hypoplasie 928
Inversion 929
Karzinom 940
Kristalle 930
Kryptorchismus 929
Kystadenoma 939. 940
Lageveränderung 929
Lepra 937
Mischgeschwülste 939
Mißbildung 928
Myoma striocellulare 941
Orchitis 931
Periorchitis 943. 945
Perispermatitis 945
Rhabdomyom 941
Samenbildung, Sistierung 929
Schwielen 932
Spermakristalle 930
Spermatocele 938
Syphilis 936
Teratom 939
Trauma 931. 932. 933
Tripper 931
Tuberkulose 934
Vaginitis 943. 945
Hodgkinsche Krankheit 149
Hornauge 521
Hottentottenschürze 1026
Hufeisenniere 838
Huntersche Induration 510

Hühnerauge 521
Hühnerbrust 229
Hydarthros 272
Hydatide. Morgagnische 989
Hydramnion 1040
Hydrämie 93. 94. 95
Hydrocele 943. 944. 945. 946. 947
„ funiculi 945. 947
Hydrokephalus 164. 166. 391. 393. 398 (s. auch Gehirn)
„ pachymeningiticus partialis 447
Hydrometra 1009
Hydromyelie 352. 354
Hydronephrose 891. 894
Hydroperikard 41
Hydrops articuli 269. 272. 292
„ bursae 323
„ chylosus 652
„ der Scheidenhaut 943. 944
„ follicularis 966
„ meningeus 398
„ tendovaginalis 321
„ tubae 987
„ ventriculorum 391. 398
„ vesicae felleae 714
Hydrothorax 830
Hygrom 321. 323. 324. 325
„ der Dura 447
Hymen 985
Hypalbuminose des Blutes 93
Hyperinose des Blutes 99
Hypermastie 1052
Hypernephrom 889. 924
Hyperonychie 548
Hyperostose 193. 201. 206. 217
Hyperthelie 1052
Hypertrichosis 547
Hypinose des Blutes 99
Hypoleukocytose 101
Hypophysis cerebri 909
Adenome 910
Cysten 910
Geschwülste 910
Hypoplasie 910
Struma 910
Hypospadie 897
Hypostase der Lunge 764
Hypsokephalus 164

I

Ichthyosis 526. 528. 529. 530. 542. 543
Idiotie 395
Ikterus 468
Ileitis 630
Impetigo 482. 512
Inkarzeration 612
Initialsklerose, syphilitische 510
Insuffizienz der Herzklappen, s. Herz
Intussuszeption des Darms 614
Invagination des Darms 614

K

(siehe auch unter C)

Kakerlaken 469
Kakke 455
Kalkinfarkt 855
Kammerseptum s. Herz
Kankroid der Haut 540
Kapselankylose 276. 298
Karbunkel 483. 487
Karies der Knochen s. Caries
Karies der Zähne 563
Karnifikation der Lunge 791
Kehlkopf 728
Abszeß 731
Adenom 737
Amyloidgeschwülste 738
Cysten 737
Decubitalnekrose 738
Ekchondrosen 740
Entzündung, croupöse 730
„ diphtheritische 730
„ granulöse 729
„ katarrhalische 729
„ phlegmonöse 731
„ ulzerierend 729
Erweichung des Knorpels 738
Exostosen 740
Fibrome 736
Formveränderung 735
Geschwülste 736
„ aus Schilddrüsengewebe 737
Glottisödem 730
Karzinom 737
Knorpelfraktur 740
Laryngitis bei Lepra 735
„ „ Masern 731
„ „ Rotz 735
„ „ Scharlach 731
„ „ Syphilis 734
„ „ Tuberkulose 732
„ „ Typhus 731
„ „ Variola 732
Larynxödem 730
Lepra 735
Leukämie 735
Lupus 734
Mißbildung 729
Pachydermia laryngis 729. 736
Papillom 736
Parasiten 737
Perichondritis 731. 732. 738
Phlegmone 731
Polypen 736
Rhinosklerose 735
Rotz 735
Schilddrüsengewebe 737
Stenose 729
Syphilis 734
Tuberkulose 732
Verknöcherung 738
Keloid 537
Kephalokele 384

Kephalones 164
Keratom 521. 530
Keratosis 522. 526. 529
Kiefercysten 258
Kinderlähmung 349
Kleinhirn s. Gehirn
Klinokephali 164
Kloake, Knochen 202. 205. 208
Klumpfuß 165
Klumphand 166
Knorpel s. Gelenk
Knochen
Abszeß 202
„ kalter 210. 211
Achondroplasia 160
Agenesie 157
Akromegalie 243
Aktinomykose 219
Alveolärsarkom 255
Angiom 256
Apposition 166. 195
„ Beeinflussung durch Phosphor 196
Arthritis deformans 241
Arthrocace 214
Atrophie 173. 174. 175
Barlowsche Krankheit 220. 223
Becken, osteomalacisches 236
„ pseudoosteomalacisches 233
„ rachitisches 232
Belastungsdeformitäten 167
Bildung 154
Brachykephalus 163
Brüche 184
Brüchigkeit 163. 173
Buckel, Pottscher 213
Callus 185. 187. 188
„ Rückbildung 188
„ Tumoren 250
Caries necrotica 178
Chlorolymphom 255
Chlorom 253. 255
Cholesteatome 258
Chondroblasten 181
Chondrodystrophia hyperplastica 161
„ hypoplastica 160
„ malacica 161
Chondroides Gewebe 181
Chondrom 252
Chondrosarkom 256
Collum valgum 168
Coxa valga 168
„ vara 168. 241
Craniotabes s. Kraniotabes
Cyste 178. 235. 242. 253. 254. 257
Defekte, partielle 157. 173
Dolichokephalus 163
Druckatrophie 175
Druckdifformitäten 169
Eiterung 204
Ekchondrose, ossifizierende 251
Endost 179
Endotheliom 255
Englische Krankheit 224

Knochen
Endostitis hyperplastica 239. 242
Enostose 154. 194. 250. 251
Entwicklungsstörungen 154
Entzündung 197
„ chronische 205. 206
Epiphysenkern 156
Epiphysenlösung 219
Erweichungscysten 257
Exostose 194. 250
„ bewegliche 194
„ bindegewebige 195. 250
„ knorpelige 195. 250
Exostosis bursata 251
Fettmark 111. 112. 113
Fibrom 251
Fistel 211
Formveränderungen 165
Fraktur 184
Gallertmark 112. 113
Gelenk, falsches 191
„ neues 191
Genu recurvatum 169
„ valgum 168. 169
Geschwülste 247
„ myelogene 247
„ periostale 247
Gewebe, chondroid 181
„ osteoid 180
Gibbus 213
Gumma 215
Hämangiome 256
Hämatom 256
Hakenfuß 166. 169
Halisteresis 172. 234
Hallux valgus 169
Hühnerbrust 229
Hydrokephalus 164. 166
Hyperostose 193. 201. 206. 217
Hypertrophie 193
„ des Skeletts 243. 245
Hypoplasie des Skeletts 159
Hypsokephalus 164
Inaktivitätsatrophie 175
Kanäle, perforierende 172
Karies 178. 210. 214
Karzinom 247. 256
Kaverne, tuberkulöse 208
Kephalomegalie 245
Kephalones 164
Kiefercyste 258
Klinokephali 164
Kloake 202. 205. 208
Klumpfuß 165
Klumphand 166
Knochenkern 156
Knochenlade 202
Kongestionsabszesse 211. 213
Kontraktur, paralytische 169
Kraniostenose 162
Kraniotabes 176
Krankheit, englische 224
„ Barlowsche 220
„ Möllersche 220

Knochen
Kretinismus 159
Kyphose 167. 236
Lakunen, Howshipsche 171
Längenwachstum, vermehrtes 244
„ verringertes 159. 160. 162. 163
Leontiasis ossea 245
Lepra 219
Leptokephali 164
Lipom 253
Lordose 236
Mangel 156
Mesokephalus 164
Mikrokephalus 159. 162
Mikromelie 159
„ chondromalakische 161
Mikrosomie 157
Möllersche Krankheit 220
Myelom 253
Myeloplaxen 171
Myxom 253
Nanokephalus 159
Nanosomie 157
Nearthrose 191
Nekrose 178. 202. 205. 208
Neubildung 179
„ aus Bindegewebe 182. 183
Neubildungen, geschwulstartige 246
Orthokephalus 164
Orthognathus 164
Ossifikation 154. 195
Ostéoarthropathie hypertrophiante 243
Osteoblasten 156. 179
Osteochondritis syphilitica 217
Osteochondrom 253
Osteofibrom 252
Osteogenesis imperfecta 162. 163
Osteoides Gewebe 180
Osteoidsarkom 254
Osteom 250. 251
Osteomalakie 234. 238. 239
„ bei Kindern 238
„ experimentelle 238
„ hypoplastica 237
Osteomyelitis 198. 204
„ akute, eitrige 199
„ gummosa 217
Osteophyten 194. 206. 217
Osteoporose 173. 201. 206
Osteoporosis congenita 163
Osteopsathyrosis 163. 173. 178
Osteosarkom 254. 256
Osteosklerose 194. 217.
Osteotabes infantum 221
Ostitis 199
„ deformans 238. 239. 241
Ostoklasten 171
Oxykephali 164
Pachyakrie 243
Pachykephalus 164
Panaritium periostale 198
Parasiten 258
Pectus carinatum 229

Knochen
Pectus gallinaceum 229
Periost, inneres 179
„ schwielige Verdickung 206
Periostitis 198. 204
„ albuminosa 204
„ fibrosa hyperplastica 239. 242
„ syphilitica 217
„ tuberculosa 210
Periostose 194
Pes calcaneus 166. 169
„ equino-varus 165. 169
„ valgus 165. 168. 169
Phosphornekrose 206
Phosphor, Steigerung der Apposition 196
Plagiokephali 164
Plattfuß 165. 168. 169
Platykephalus 164
Prognathus 163
Pseudarthrose 191
Rachitis 224
„ foetalis 163
Rarefizierung 204
Regeneration 193
Resektion 192
Resorption 171. 172. 195
Riesenwuchs 245
Riesenzellensarkom 254
Rosenkranz, rachitischer 229
Rotz 219
Sarkom 253. 255
Säuglingsskorbut 220. 223
Schädelformen 162. 163
Sequester 202. 204. 208
Sharpeysche Fasern 184
Skoliose 167. 236
Sphenokephali 164
Spindelzellensarkom 254
Spondylitis deformans 241. 242
Spondylolisthesis 267
Syndesmose, pathologische 191
Synostose 190
„ prämature 161
Syphilis 215. 217. 242.
Talipomanus 166
Syringomyelie, bei 244
Trichterbrust 170
Trigonokephali 164
Trochokephali 164
Tuberkulose 206. 207. 212. 214
Tumeurs à myeloplaxes 254
Tumor albus 214
Usur 178. 206
Verkäsung 208. 210
Wachstum 155
„ vermehrtes 244. 245
Wachstumshemmung 157. 159
„ durch mangelhafte Schilddrüsenfunktion 159
Zwergwuchs 157
Zwiewuchs 224
Knochenlade 202
Knochenmark (s. auch Knochen) 109

Knochenmark (s. auch Knochen)
Anämie, aplastische 115
Aplasie 112
Bakterien 115
Blutbildung 110
Blutung 115
Endost 111
Entzündung 115
Erythroblast 111
Fett- 111. 112. 113
Fettgewebshypertrophie 113
Gallert- 112. 113
gemischtes 112
Geschwülste 116. 118. 119
Hyperplasie 116
Hypoplasie 112
bei Leukämie 116
Leukoblast 111. 114
Lipomatose des Endostes 113
lymphoides 109. 112
Myelocyten 110. 117
Periost, inneres 111
Pigmentvermehrung 115
Siderose 114
splenoides 109. 112. 113. 114
Knorpel s. Gelenkknorpel und Knochen
Kolpitis 1017
Kolpohyperplasia cystica 1019
Kongokrankheit 437
Körperchen, Hassalsche 152. 153
Kotabszeß 616
Kotsteine 615. 631
Kranioschisis 384
Kraniostenose 162
Krankheit, Barlowsche 220. 223
„ Friedreichsche 367
„ Möllersche 220. 223
Krätze 520
Kraurosis vulvae 1026
Kretinismus 159. 396
Kristalle, Charcot-Leydensche 104. 930
Kropf 912. 914. 915. 916. 917
Kryptorchismus 929
Kupfernase 472
Kyphose 167. 236

L

Lakune, Howshipsche 177
Langerhanssche Inseln 716. 720
Lappenelephantiasis 536
Laryngitis s. Kehlkopf
Lateralsklerose 365
Leber 663
Ablagerungen, hämatogene 669
Abszeß 682
Adenokystom 701
Adenom 701
Anämie 666
Angiocholitis 691
Angioma cavernosum 707
Arterien, Verschluß 668
Atrophie 664
„ akute gelbe 678
Leber
Atrophie akute rote 679
„ cyanotische 666
„ einfache 664
„ senile 664
„ zentrale, rote 666
Bantische Krankheit 689
Blutung 668
Caput Medusae 688
Cirrhose, atrophische (Laennec) 684
„ bei Karzinom 704
„ biliäre 691
„ durch Stauung 666
„ fettige 687
„ hypertrophische 684
„ nach einer Atrophie 680
„ Pigmentablagerung 688
Cysten 708
Degeneration 664. 675
„ amyloide 673
„ fettige 675
„ toxische 675
„ vakuoläre 675
Echinokokkus 709
Eisen, Ablagerung 671
Eklampsie 677
Entzündung 675
„ biliäre 690
„ eitrige 680. 691
„ hämatogene 675. 680
„ interstitielle 676. 683
„ parenchymatöse 676
„ syphilitische 695
„ tuberkulöse 696
Fettleber 670
Gallenfarbstoff, Ablagerung 671. 688
Gefäßverschluß 667. 668
Geschwülste 699
Gewicht 663
Gumma 693
Hämosiderinablagerung 671. 688
Hepar mobile 665
Hepatitis 676. 680. 683
„ biliäre 690
„ chronische interstitielle 683
„ hämatogene eitrige 680
Hyperämie 666
Hypertrophie, kompensatorische 677. 680
Ikterus 679. 689. 690
„ gravis 679
Induration, hypertrophische 684
Infarkt, hämorrhagischer 668
Karzinom 701. 702. 704
Lagerung, abnorme 663. 665
Lappung 694
Lepra 697
Leukämie 672
Lymphome 673
Lymphosarkom 708
Malaria 674
Mißbildung 663
Muskatnußleber 666
„ fetthaltige 670

Leber
Narbe 682. 693. 698
Nebennierengewebe, Versprengung 706
Nekrose 668
Parasiten, tierische 709
Periangiocholitis 691
Pfortader, Verschluß 667. 668
Phosphorvergiftung 679
Pigmentinfiltration 688
Regeneration 697. 698
Sarkom 708
Schnürleber 663
Siderose 671
Staub, Ablagerung 674
Stauung 666
Stauungsatrophie 666
Syphilis 693
Trauma 697
Tuberkulose 696
Venae hepaticae, Verschluß 667
Vergrößerung 665
Verletzungen 697
Verschluß der Lebergefäße 667. 668
Wucherung, hyperplastische 698
Zwerchfellfurchen 663
Leichdorn 521
Leichentuberkel 509
Lentigo 467. 553
Leontiasis leprosa 514
„ ossea 245
Lepra 219. 457. 514
Leptokephali 164
Leptomeningitis s. Gehirnhäute und Rückenmarkshäute
Leukämie 102. 105
Leukocythämie 101
Leukocytose 101. 102.
„ nach Parenchymbreiinjektion 105
Leukoderma 469
Leukopathia 469. 512
Leukopenie 101
Leukoplakie 558
Leukosarkom 105
Leukotrichie 469
Lichen 473. 495. 504. 505. 512. 522
Ligamentum latum 1024
Linsenflecken 467. 553
Lipämie 99
Lipoma arborescens 280. 322
Lithokelyphos 1050
Lithopaedion 1050
Livedo 472
Lordose 236
Luftröhre 740
Cysten 743
Dilatation 740
Entzündung 741
Erweiterung 740
Geschwülste 743
Granulationswucherung 743
Katarrh 741
Knochenbildungen 742
Mißbildung 740
Luftröhre
Perforationen 741
Syphilis 742
Tracheocele 740
Tuberkulose 742
Verengerung 740
Lunge 755
Abszeß 794. 795
Agenesie 766
Aktinomykose 823
Allgemeines 755
Aluminosis 774
Anämie 764
Anschoppung, blutige 789
Anthrakosis 774
Apneumatosis 758
Apoplexia vascularis 764
Arterienverschluß 764. 767
Aspergillusmykose 826
Atelektase, erworbene 758. 759. 780
„ fötale 758. 759
Atrophie 763
Bau 755
Blutung 767. 819
Bronchiektasie s. Bronchus
Bronchiolitis 780
Bronchopneumonie 777. 780
„ Ätiologie 777. 780
„ Aspirations- 777
„ Aspirationstuberkulose, durch miliare 810. 812
„ croupöse 782
„ eitrige 785
„ gangränöse 786
„ hämorrhagische 784
„ hypostatische 782
„ indurative 786
„ katarrhalische 782
„ lobäre 782
„ lobuläre 782
„ miliare 777
„ peribronchiale 781
„ tuberculosa 802
„ „ lobaris caseosa 813
„ „ lobularis caseola 813
„ „ miliaris 811
„ „ nodosa 812
„ „ „ caseosa 812
„ „ „ indurativa 808
Chalicosis 774
Cirrhose, knotige 775
„ einfache 791
Corpora amylacea 772
Degeneration, amyloide 772
„ fettige 772
„ durch Verkalkung 772
Eiterung 771. 785. 790. 795. 796
Embolie 764
Emphysem, akutes vesikuläres 760
„ bullöses 763
„ chronisches 762
„ idiopathisches diffuses 762

Lunge
Emphysem, intervesikuläres 760
„ mit Induration 763
„ seniles 762
„ substantielles 762
„ vikariierendes 762
Entzündung s. Pneumonie und Bronchopneumonie
Ertrinkungstod 780
Fettembolie 765
Gangrän 771. 786. 794. 795
Geschwülste 826
Gregarinosis 828
Gummiknoten 821
Haemoptoë 767
Hepatisation 789
„ graue 789
„ rote 789
Herdpneumonie, metastatische 793
Herzfehlerzellen 770
Hyperämie 763. 764
Hypertrophie, kompensatorische 756
Hypoplasie 756
Hypostase 764
Induration, braune 770
„ knotige fibröse 775
„ nach croupöser Pneumonie 791
„ nach Bronchopneumonie 786
„ schiefrige 787
„ tuberkulöse 808
Infarkt, embolischer, hämorrhagischer 767. 770
Infarkt, embolischer, septischer 793
Karnifikation 791
Karzinom 826
Kaverne 809. 817. 818
Kohlenlunge 774
Kompression 758
Körnung, pneumonische 789
Krebs 826
Lappung, abnorme 757
Lepra 825
Lymphangoitis peribronchialis 795
Metallosis 774
Miliartuberkulose 799
Mißbildung 756
Narbe 771
Obstruktion 758
Ödem 765
„ blutiges 765. 767
„ entzündliches 766. 789
„ septisch-toxisches 766
„ Stauungs- 766. 767
Parasiten 828
Peribronchitis 781. 812
Phthise 816
Pigmentierung 774
Pigmentkörnchenzellen 769
Pleuritis bei Pneumonie 787. 789
„ bei Tuberkulose 814
Pneumonie 773
„ Aspirations- 777

Lunge
Pneumonie bei Miliartuberkulose 799
„ bronchogene 777
„ croupöse, genuine 788
„ desquamative 814
„ dissezierende 797
„ embolische 793
„ hypostatische 767. 782
„ Inhalations- 777
„ katarrhalische 766. 789
„ lobäre 789
„ lobuläre, käsige 813
„ metastatische 793
„ pleurogene 795
„ sekundäre 798
„ septische 793
„ syphilitische 821. 822. 823
„ Vagus- 779
„ weiße 823
Pneumonoconiosis anthracotica 773. 774
„ siderotica 774
Pneumonomykose 826
Pneumothorax 820
Pyopneumothorax 820
Resorption 785. 790
Rotz 825
Schluckpneumonie 779
Schwindsucht, galoppierende 886
Siderosis 774
Splenisation 767
Staubinhalation 773
Staubzellen 774
Stauungshyperämie 764
Stauungsinduration 764
Steinhauerlunge 775
Syphilis 821
Trauma 798
Tuberkulose 799
„ aërogene 801. 815
„ Aspirations- 801. 810. 812
„ Bronchien dabei 809
„ bronchogene 801. 809
„ disseminierte 799
„ fortgepflanzfe 800
„ Genese 815
„ hämatogene 799. 800
„ Heilung 806. 816
„ Inhalations- 801
„ lokalisierte 800
„ Mischinfektion 820
„ Pleura dabei 814. 820
„ primäre der Bronchialdrüsen 815
„ Sekundärinfektion dabei 819
Überzählige 757
Vaguspneumonie 779
Verkäsung 809. 813
Verkalkung 772
Lupus (s. auch Haut) 503. 507. 508
Luxation 265. 267
„ Difformations- 277. 297
„ spontane 271
Lymphadenitis 138. 141. 142

Lymphadenom 148
Lymphangiektasie 90
Lymphangiom 91
Lymphangoitis 88
Lymphdrüsen 135
Abszeß 140
Adenie 148
„ aleukämische 149
Atrophie 135
Bau 135
Blutungen 136
Bubonen, akute 138
„ indolente 145
Cysten 151
Degeneration, amyloide 135
„ hyaline 136
Entzündung 137
Fremdkörper, Ablagerung 136
Geschwülste 150
Hämolymphdrüsen 137
Heteroplasie 146
Hodgkinsche Krankheit 149
Hyperplasie, fibröse 142
„ großzellige 144
„ progressive 146
Hypertrophie 146
Induration 137. 144
Karzinom 151
Katarrh, desquamativer 138
Knochenbildung 145
Konkretionen 145
Lepra 145.
Leukämie 149
Lymphadenitis acuta 138
„ chronica 142
„ crouposa 138
„ hämorrhagica 138
„ katarrhalis 138
„ proliferans 141
„ tuberculosa 142
Lymphadenom 148
Lymphämie 102
Lymphom, malignes 148
„ tuberkulöses 143
Lymphosarkom 105. 148
Nekrose 138. 139
Periadenitis, eitrige 141
„ käsige 145
Pest 140
Phagocytose 141
Pigmentablagerung 136
Pseudoleukämie 149
Sarkome 150
Schrumpfung 137
Staubablagerung 136
Syphilis 145
Tuberkulose 142. 143. 149
Umwandlung in Fettgewebe 135
Vereiterung 137. 138. 145
Verkalkung 142. 143
Verkäsung 143. 145
Lymphe 107
Lymphgefäße 88
Cysten 90
Lymphgefäße
Ektasie 90
Geschwülste 90. 91
Lymphangiektasie 90
Lymphangoitis 88
Perilymphangoitis 89
Tuberkulose 89
Verschluß 90
Zerreißung 91
Lymphom, malignes 148
Lymphosarkom 105. 120

M

Maculae tendineae 43. 45
Magen 586
Adenom 594. 601
Ätzung 588
Allgemeines 588
Amyloidentartung 590
Atrophie 587. 593
Blutung 590. 599
Defekte 598
Degeneration der Schleimhaut 589
Divertikel 587
Drüsenpolypen 601
Entzündung 589. 591. 592. 593. 595
Erosion, hämorrhagische 590
Erweichung 597
Erweiterung 586
Etat mamelonné 593
Formveränderung, partielle 587
Gastritis 591
Gastromalacie 597
Geschwülste 601
Geschwür 593. 598
Hypertrophie 587
Induration, atrophische 594
Ischämie 598
Karzinom 601
Katarrh 591
Lageveränderung 587
Magensaftfluß 590
Melaena neonatorum 590
Milzbrandpustel 596
Mißbildung 586
Narbe 600
Perforation 599
Peritonitis deformans 586
Phlegmone 596
Polypen 593. 594
Polyposis 593
Pylorusstenose 586. 587. 601
Ruptur 587
Saftfluß 590
Stenose 586
Syphilis 596
Tuberkulose 596
Typhusgeschwüre 596
Ulcus rotundum 598
Verdickung der Wand 587
Verengerung 586
Verödung der Drüsen 593
Makrocheilie 560

Makrocyten 94
Makroglossie 560
Malakoplakie 900
Malum perforans 489
„ senile articulorum 276. 277
Mamma 1050
Abszeß 1053
Adenofibroma 1055
Adenokystom 1057
Adenom 1054. 1055
Allgemeines 1051
Bindesubstansgeschwülste 1059
Cancer en cuirasse 1063
Cysten 1053
Cystokarzinom 1063
Entzündung 1053
Fibrom 1055
Fibroma phyllodes 1057
Galaktocele 1053
Geschwülste 1054
Hexenmilch 1052
Hypermastie 1052
Hyperthelie 1052
Hypertrophie 1054
Karzinom 1061
Krebs 1061
Kystome 1057
Mastitis 1053
Milchbruch 1053
Milchcyste 1053
Milchsekretion 1051. 1052
Mißbildung 1052
Pagetsche Krankheit 1063
Paramastitis 1053
Sarcoma phyllodes 1057
Schrunden 1052
Skirrhus 1063
Syphilis 1053
Tuberkulose 1053
Warze, Erkrankung 1052
Mandeln 567
Amygdalitis 567
Atrophie 568
Entzündung 567. 569
Hypertrophie 568
Knorpel- und Knochenbildung 568
Steine 567. 568
Tonsilla pharyngea 568
Mandelsteine 568
Masern 490
Mastdarmfistel 632
Mastdarmscheidenfistel 1021
Mastitis 1053
Mastzellen 101
Megaloblasten 94
Melaena neonatorum 590
Melanine 468
Melasma suprarenale 468
Meningitis s. Hirn- u. Rückenmarkshäute
Meningoencephalitis 401. 437. 440
Meningomyelitis 351. 369. 371. 372
Menorrhagie 996
Menstruation 996
Mesokephalus 164
Metritis 999
Metrorrhagie 997
Mikrenkephalie 385. 391
Mikrogyrie 385. 387
Mikrokephalie 159. 162. 164. 385
Mikromelia chondromalacica 161
Mikromelie 159
Mikromyelie 332. 390
Mikrosomie 157
Mikrosporon furfur 519
Milchcyste 1053
Miliaria 491
Milium 543
Milz, Abszeß 129
Aktinomykose 131
Amyloid (Sagomilz, Speckmilz) 123
Anämie 125
Atrophie 123. 128
Bantische Krankheit 133
Bau 121
Cysten 134
Eiterung 129
Entzündung 126
Fremdkörper, Ablagerung 123
Funktionen 122
Geschwülste 134
Gumma 131
Hernie 124
Hyperämie, congestive 126. 128
Hyperämie bei Stauung 124
Induration 124. 128
Infarkt 125
Kapselverdickung 128
Konkremente 125
Lepra 131
Leukämie 131. 132
Mangel 122
Narben 125
Nebenmilzen 122
Nekrose bei Infektionskrankheiten 127
Parasiten 126
Perisplenitis 126
Pigmentierung 122
Pseudoleukämie 132
Ruptur 124
Schwellung, akute 126
„ aleukämische 131. 132
„ bei Infektionskrankheiten 126
„ chronische 131
„ leukämische 131. 132
„ pseudoleukämische 132
Siderosis 122
Splenitis 126
Splenomegalie, aleukämische 132
„ bei Lebercirrhose 133
„ leukämische 132
„ pseudoleukämische 132
„ syphilitische 131
„ tropische 133
„ tuberkulöse 130
Stauung 124
Syphilis 131
Thrombosen 125

Milz
Tuberkulose 129
Tumor, chronischer 131
Venen, Thrombose 125
Verwachsungen 128
Wunden 124
Milzbrand 487. 645
Molluscum 520. 536
Morbilli 490
Morbus Addisonii 468
„ Brightii 858. 859
„ maculosus Werlhofii 474
Mumps 575
Mundhöhle 550
Atrophie der Schleimhaut 556. 560
Blasenbildung 552
Comedo der Schleimhaut 563
Cysten 552
Cystenhygrom 561
Ductus thyreoglossus 562
Entzündung 552
„ aphthöse 552
„ eitrige 554
„ erythematöse 552
„ katarrhalische 552
„ korrosive 554
„ krupöse 553. 554
„ ulceröse 554
Epulis 561
Erythem 552. 556
Geschwülste 561
Glossitis 554
Glossocele 560
Granulom 560
Gumma 556
Haarzunge 559
Hämangiome 561
Hyperkeratose 559
Hyperplasie 559
Ichthyosis 559
Leukämie 557
Leukoplakie 558
Lichen 559
Lymphangiom 561
Makrocheilie 560
Makroglossie 560
Milium der Schleimhaut 563
Noma 555
Parulis 554
Pilze 550
Plaque opaline 556. 558
Prolapsus linguae 560
Psoriasis 559
Ranula 562
Soor 551
Stomakake 554
Stomatitis aphthosa 552
„ crouposa 553
„ fibrinosa 553
„ katarrhalis 552
„ mercurialis 554
„ ulcerosa 554
Syphilis 556
Tuberkulose 556
Mundhöhle
Wangenbrand 555
Zungenwurzel, Atrophie 556
Muskatnußleber 666. 670
Muskel quergestreift 300
Abszeß 314
Aktinomykose 316
Anämie, lokale 302
Atrophie, bulbäre 301
„ einfache 304
„ Inaktivitäts- 301
„ juvenile 302
„ lipomatosa pseudohypertrophica 308
„ neurogene 302
„ neuropathische 301
„ primäre 302
„ progressive spinale 301
„ spinale, bulbäre 301
„ d. Überanstrengung 302
Bindegewebe, Hyperplasie 314
Blutungen 307
Caput obstipum 314
Defekte, kongenitale 303
Degeneration, albuminöse 305
„ amyloide 307
„ anämische 302
„ fettige 305
„ glasige 305
„ hydropische 305
„ vakuoläre 305
„ wachsartige 305. 307
Dermatomyositis 312. 313
Dystrophia progressiva 302. 310
Entzündung 312
Erosion, lakunäre 305
Exerzier- (Reit-)Knochen 317
Exostosen 317
Geschwülste 319
Gumma 316
Hyperplasie des Bindegewebes 314
Hypertrophie 310
Inaktivitätsatrophie 301
Karzinom 319
Kernwucherung 306
Knochenbildung 317
Knospen 311
Lipomatose des Bindegewebes 308. 309. 310
Muskelspindel 307
Myasthenie 319
Myopathie, primäre 302
Myositis 312
„ eitrige 313
„ fibrosa syphilitica 316
„ hämorrhagica 313
„ ossificans 317
Myotonia congenita 310
Narbe 311. 313. 314
Nekrose 305. 307
Neuromyositis 312. 313
Parasiten 319
Perimysium internum, stärkere Entwicklung 308

Muskel
Pigment 304
Polymyositis 312. 313
Pseudohypertrophie 308
Regeneration 307. 311
Reitknochen 317
Rhabdomyom 319
Rotz 316
Schiefhals, muskulärer 314
Schwielenbildung 313. 314
Spindel 307
Syphilis 316
Thomsensche Krankheit 310
Trichinose 313
Tuberkulose 315
Verkalkung 307
Zerklüftung 305
Muskelatrophie, spinale 301
Muskelspindel 307
Mutterband, Cysten 1024
„ Geschwülste 1024
Mycosis intestinalis 645
Myelämie 103. 118
Myelitis s. Rückenmark
Myelocystocele 352
Myelocyten 103
Myeloidsarkom 118
Myelom 118. 121
Myelomalacie 334
Myeloplaxen 171
Mykosis fungoides 516
„ intestinalis 645
Myocarditis 28. 34. 37. 39
Myomalacia cordis 27
Myositis 312. 313. 316. 317

N

Nabelschnur 1040
Nachtripper 906
Nägel 548
Nanokephalus 159
Nanosomie 157
Narbenkeloid 538
Nävus, s. Haut und Gehirn
Nase 724
Blutungen 724
Coryza 724. 725
Entzündungen 724. 725
Epistaxis 724
Geschwülste 726
Hämorrhagien 724
Katarrh 724. 725
Lepra 726
Lupus 725
Mißbildungen 724
Nebenhöhlen 724
Ozaena 725
Phlegmone 725
Polypen 727
Rhinitis 724. 725
„ chronica, atrophica foetida 725
Rhinolithen 728
Rhinosklerom 726
Nase
Rotz 725
Syphilis 725
Tuberkulose 725
Wucherungen, hyperplastische 726
Nearthrose 266. 267. 298
Nebenhoden 927
Abszeß 932. 933
Atrophie 929. 932
Cysten 938
Entzündung 931
Epididymitis 931
Galaktocele 938
Geschwülste 939
Lageveränderung 927
Lepra 937
Mißbildung 928
Spermatocele 938
Syphilis 936
Tuberkulose 934
Nebenmilz 122
Nebenniere 921
„ akzessorische 922. 942
„ Allgemeines 921
„ Amyloid 923
„ chromaffines Gewebe 921. 922
„ Cysten 924
„ Entwicklungsanomalien 922
„ Entzündung 923
„ Fett 923
„ Geschwülste 924
„ Hämorrhagie 923
„ Paraganglien 922
„ Tuberkulose 923
„ Versprengung 706. 889
Nebenpankreas 716
Nephritis s. Niere
Nephrolithiasis 893
Nerven, periphere 451
Amputationsneurom 460
Atrophie 454
Axenzylinder, Neubildung 459
Bau 451
Beriberi 455
Bleivergiftung 454
Degeneration 452. 454. 455
„ bei Tabes 455
Durchschneidung 452
Elephantiasis neuromatosa 464
Entzündung 454
„ im Bereich von Ganglien 457
Fibrom, multiples 463
Fibroma molluscum 463
Ganglioneurom 464
Geschwülste 461
Herpes Zoster 457
Kakke 455
Kompression 453
Lepra anaesthetica, s. mutilans 457
Neuritis 371. 452. 455. 456
„ disseminata 455
„ interstitialis 452
„ leprosa 457

Nerven
Neuritis lymphogene 455
„ multiplex 455
„ parenchymatosa 452
„ prolifera 456
„ syphilitica 457
„ tuberculosa 456
Neurom 463
„ plexiformes 464
Pachydermia neuromatosa 464
Panneuritis epidemica 455
Polyneuritis 455
Rankenneurom 464
Regeneration 459
Trauma 453
Nesselsucht 496
Neuritis s. Nerven
Neurofibrom 463. 536
Neurogliom 224
Neurom 463
„ plexiformes 464. 536
Neuron 360
Niere 838
Ablagerung, Fett 853
„ Gallenfarbstoff 852
„ Glykogen 853
„ Harnsäure 854
„ bei Leukämie 850
„ Kalk 855
„ Oxalsäure 855
„ Pigment 851
„ Silber 852
Abszeß 861
Adenokystom 885
Adenom 888
Adenosarkom 886
Aktinomykose 883
Albuminurie 858
Anämie 845
Argyrie 852
Arteriosklerose 846
Atrophie, angeborene 838
„ arteriosklerotische 846
„ senile 846
Brightsche Krankheit 858. 859
Bunte Niere 871
Cholesteatom 895
Chromaffine Zellen 889
Cyste 883. 884. 885
Cystenniere, erworbene 880
„ kongenitale 885
Cystinsteine 893
Degeneration, amyloide 856
„ fettige 857. 865
Dekapsulation 850
Dystopie 839
Endotheliom 889
Entwicklung 886
Entzündung, hämatogene 858
Fettembolie 853
Gallenpigmentinfarkt 852
Gefleckte Niere 871
Geschwülste 786
Gewicht 849

Niere
Gicht 854
Glomerulonephritis, akute 862
„ chronische 871
Glomerulus, Verödung 874
Glykogenablagerung 853
Große bunte Niere 871
„ weiße Niere 871
Hämoglobinablagerung 851
Harnsäureinfarkt 854
Harnzylinder 841. 858. 866. 867
Herdnephritis, akute eitrige 860
Hufeisenniere 838
Hydronephrose 891. 894
„ parenchymatöse 867
Hyperämie 841
Hypernephrom 889
Hypertrophie 838. 849. 880
Induration, cyanotische 841
Infarkt 842. 843
Kalkinfarkt 855
Kalkmetastase 855
Karzinome 888
Konkremente 854
Kuchenniere 839
Lappung, fötale 838
Leukämie 850
Lipämie 853
Mangel 838
Methämoglobinablagerung 851
Mißbildung 838. 885
Morbus Brightii 858. 859
Narbe 849
Nekrose 842. 864
Nephritis acuta 860
„ catarrhalis 866
„ chronica haemorrhagica 871
„ „ indurativa 871
„ „ interstitialis 877
„ „ parenchymatosa 870
„ eitrige 860
„ hämatogene 858. 859
„ haemorrhagica 862. 864
„ herdförmige, interstitielle 868
„ interstitialis acuta 868
„ parenchymatosa 861
„ purulenta 860
„ subacuta 870
„ syphilitica 883
„ tuberculosa 881
Nephrolithiasis 893
Ödem, entzündliches 868
Paranephritis 861
Parasiten 890
Pigmentinfarkt 851
Pyelitis 892. 893. 894
Pyelonephritis 861. 893
Pyonephrose 892. 893. 894
Regeneration 849
Schrumpfniere, arteriosklerotische 847 881
„ embolische 845
„ indurierte 876. 881
„ weiße 871

Niere
Siderose 851
Silberinfarkt 852
Stauung 841
Steine 893
Strumae aberratae 889
Sublimatvergiftung 855
Syphilis 883
Teratome 886
Trauma 849
Tuberkulose 881
Verfettung 856. 857. 865
Verlagerung 839
Wanderniere 839
Weiße Niere 856
Wunden 849
Xanthinsteine 838
Zylinder 841. 858. 866. 867
Nierenbecken
Cholesteatom 895
Dilatation 891
Entzündung 892
Geschwülste 895
Hydronephrose 891. 894
Mißbildung 840
Nephrolithiasis 893
Pyelitis 892
,, calculosa 892. 893
,, cystica 894
Pyelonephritis, eitrige 892
Pyonephrose 892. 893. 894
Steine 893
Tuberkulose 895
Ureteritis 892. 894
Uronephrose 891
Verdoppelung 840
Noma 555. 1025
Normoblasten 94
Nosocomialgangrän 489

O

Ochronose 263
Odontom 565. 566
Ösophagus 577
Ätzung 584
Cardiadrüsen 577
Decubitalgangrän 583
Divertikel 580. 581
Ektasie 580
Entzündung 583. 584
Geschwülste 584
Geschwüre 583. 584
Karzinom 584
Kompressionsstenosen 579
Magenschleimhautinseln 577. 578
Mißbildung 578
Obturationsstenosen 580
Perforation 582
Pharyngocele 580
Ruptur 581
Soor 584
Stenose 579
Striktur 580
Ösophagus
Syphilis 584
Tuberkulose 584
Ulcus ex digestione 582
Venen, Erweiterung 583
Oligämie 93
Oligocythämie 94
Onychogryphosis 548
Onychomykosis 518
Oophoritis 961
Orchitis 931
Orthognathus 164
Orthokephalus 164
Ossifikation 154. 195
Ostéoarthropathie hypertrophiante 243
Osteoblasten 156. 179
Osteochondritis syphilitica 217
Osteochondrom 253
Osteofibrom 252
Osteoides Gewebe 180
Osteoidsarkom 254
Osteom 250. 251
Osteomalacie 234. 238. 239
,, bei Kindern 238
,, experimentelle 238
Osteomyelitis 198. 199. 204. 217
Osteophyt 194. 206. 217
Osteoporose 173. 201. 206
Osteoporosis congenita 163
Osteopsathyrosis 163. 173. 178
Osteosarkom 254. 256
Osteosklerose 121. 194. 217
Ostitis 199
,, deformans 238. 239. 241
Ostoklast 171
Ovariocele vaginalis 957
Ovarium 956
Abszeß 962
Adenokystom 969
Adenom 969
Anatomie 957
Atrophie 965
Blutung 961
Corpus fibrosum 959
,, luteum 959
,, ,, Abszeß 962
,, ,, Cysten 967
Cystadenoma pseudomucinosum 969
,, serosum 969
Cysten 966
Cystokarzinom 974. 975
Degeneration, kleincystische 960. 967
Dermoid 979
Ei, Rückbildung 958
Embryom 980
Endotheliom 978
Entzündung 961
Epitheliom, papilläres 974
Fibrom, 977
Follikelcysten 966
Follikel, Reifung, patholog. 960
,, Rückbildung 959
Geschwülste, Entstehung 969. 980
,, solide 969

Ovarium
Hydrops follicularis 966
Hyperämie 961
Hypertrophie 956
Hypoplasie 956
Kalkkonkretionen 973
Karzinom 974. 976
Kystoma multiloculare 969
„ „ pseudomucinosum 969
„ „ serosum 969
„ papilliferum 971
„ „ carcinomatosum 976
„ pseudopapillare 973
„ simplex 971
„ uniloculare 970
Leukämie 961
Mangel 956
Mischgeschwülste 978
Mißbildung 956
Oophoritis 961
„ chronica 962
Ovariocele vaginalis 957
Papillom 974
Parovarialcyste 968
Perioophoritis 963. 964
Sarkom 978
Struma 980
Teratome 979
Tuberkulose 964
Tuboovarialabszeß 962
Tuboovarialcyste 967
Überzahl 957
Verlagerung 957
Ovula Nabothi 996
Oxykephalie 164
Ozaena 725

P

Pachyakrie 243
Pachydermatocele 536
Pachydermia laryngis 729. 736
„ neuromatosa 464
„ phlebektatische 87
Pachydermie 524
„ phlebektatische 87
Pachykephalus 164
Pachymeningitis s. Gehirn- und Rückenmarkshaut
Pagetsche Krankheit 1063
Panaritium 486
„ periostale 198
Panarthritis 269
Pankreas 715
Abszeß 718
Amyloid 716
Atrophie 716
Bau 715
Cysten 717
Degeneration, fettige 716
Diabetes 720
Entzündung 718
Pankreas
Erweichungscysten 717
Fettnekrose 717
Geschwülste 721
Hämorrhagie 716. 717
Inseltheorie 720
Konkremente 719
Konkretionen 719
Mißbildungen 716
Langerhanssche Inseln 716. 720
Nebenpankreas 716
Nekrose 717
Ranula pankreatica 720
Sekretion, innere 715
Steine 719
Syphilis 720
Tuberkulose 720
Zellinseln 716. 720
Panneuritis 455
Papillom 516. 523. 539. 544. 974
Paracystitis 900
Paraganglien 922
Parakeratose 481. 482
Paralyse, Landrysche 348
Paralysis agitans 359
„ glosso-labio-laryngea 365
„ progressiva 363. 368. 400
„ spinalis spastica 365
Paramastitis 1053
Parametritis 1022
Paraphimose 954
Parotitis 575
Parovarialcyste 968
Parulis 564
Pectus carinatum 229
Peliosis 474
Pellagra 496
Pelveoperitonitis 1023
Pemphigus 497. 498. 499. 500
Pendegeschwür 490
Penis 953
Balanitis 954
Entzündung 954
Geschwülste 954
Hypospadie 954
Mißbildung 953
Paraphimose 954
Phimose 954
Posthitis 954
Präputialsteine 954
Smegmolith 954
Tuberkulose 954
Verdoppelung 953
Periarteriitis nodosa 69
Peribronchitis s. Bronchien und Lunge
Perikard 40 (s. auch Herzbeutel)
Aktinomykose 45
Concretio 44
Cor villosum 42. 45
Geschwülste 46
Hämoperikard 41
Hämorrhagien 40
Hydroperikard 41
Hydrops 41

Perikard
Hyperämie 40
Maculae tendineae 43
Mißbildungen 40
Obliteration 44
Pericarditis 41
„ adhaesiva 43
„ eitrige 44
„ fibrinosa 41
„ produktive 43
„ tuberculosa 45
Pneumoperikard 45
Sehnenflecke 43. 45
Tuberkulose 45
Verkalkung 44
Pericarditis 41
„ bei Myomalacie 27. 28
Perichondritis laryngea 731. 732. 738
Perihepatitis 656
Perilymphangoitis 89
Perimetritis 1023
Perioophoritis 963. 964
Periorchitis 943. 945
Periostitis 198. 204
„ albuminosa 204
„ syphilitica 217
„ tuberculosa 210
Periostose 194
Periphlebitis 83
Periproctitis 632
Perispermatitis 945
Perisplenitis 126
Peritoneum 651
Ascites 652
„ chyliformis 652
Blutungen 651
Cysten 660
Endotheliom 660
Geschwülste 660
Hämorrhagien 651
Hydrops chylosus 652
Katarrh, epithelialer 652
Körper, freie 662
Krebs 660
Lymphangioma, cysticum 660
Parasiten 661
Perihepatitis 656
Peritonitis 653. 655
Peritonitis acuta 653
„ adhaesiva 655. 657
„ chronica 655
„ deformans 655. 656
„ Pneumokokken- 655
„ tuberculosa 657
Pigmentierung 652
Pneumokokkenperitonitis 655
Pseudomyxom 661
Tuberkulose 657
Zuckergußleber 656
Peritonitis 653. 655
Perityphlitis 630
Perlgeschwulst 444. 657
Perniones 480
Pes calcaneus 166. 169
Pes equino-varus 165. 169
„ valgus 165. 168. 169
Petechien 473
Pfundnase 526
Pharyngitis 567
Pharyngocele 580
Pharynx 567 (s. auch Ösophagus)
Abszeß 573
Angina 567
Croup 569. 572
Cysten 568
Diphtherie 569. 572
Divertikel 580
Entzündung 567
Geschwülste 574
Pharyngitis 567
Phlegmone 573
Scharlach 573
Soor 574
Syphilis 574
Tuberkulose 574
Typhus 573
Phimose 954
Phlebektasie 86
Phlebitis, eitrige 83
„ prolifera 82
„ syphilitica 84
„ tuberculosa 84
Phlebolithen 83
Phlebosklerose 82
Phlegmone 486
Phosphornekrose 206
Phthise 816
Phyma 476
Physometra 1009
Pigmentierung 467. 468. 532
Pigmentmal 467. 533
Pigmentmangel 469
Pityriasis 470. 502. 519. 543
Pjes 469
Placenta 1030. 1036. 1038. 1042 (s. auch Uterus)
Placentarpolyp 1042
Plagiokephalus 164
Plaque opaline 556. 558
Plattfuß 165. 168. 169
Platykephalus 164
Plautsche Angina 573
Plethora 93
„ seröse 93. 94
Pleura 829 (s. auch Lunge)
Blutungen 829
Empyem 831
Empyema necessitatis 834
Entzündung 830
Geschwülste 836
Hämopneumothorax 829
Hämorrhagien 829
Hydrothorax 830
„ chylosus 830
Parasiten 837
Pleuritis 830
„ adhaesiva 832
„ sicca 830

Pleura
Pneumothorax 830. 832
Pyopneumothorax 832. 834
Schwarte 832
Tuberkulose 834
Pneumonie s. Lunge
Pneumonoconiosis 773. 774
Pneumoperikard 45
Pneumothorax 820. 830. 832
Pocken 493
Poikilocytosis 94
Poliomyelitis 348. 349
Poliosis 469
Polyarthritis rheumatica 268. 269. 284. 289
Polymyositis 312. 313
Polyneuritis 455
Polytrichie 547
Porenkephalie 390. 408. 413
Porrigo 543. 546
Posthitis 954
Pottscher Buckel 213
Präputialsteine 954
Präputium 954
Processus vaginalis 943
Proctitis 632
Prognathus 164
Prostata 950
Abszeß 951
Corpora amylacea 951
Cysten 950
Drüsen, Cowpersche 952
Entzündung 950
Geschwülste 952
Hypertrophie 952
Konkremente 951
Mangel 950
Rotz 951
Tuberkulose 951
Vergrößerung 952
Vesicula prostatica 950
Prurigo 503
Psammom 430. 540
Pseudarthrose 191
Pseudoleukämie 105. 149
Pseudomyxoma peritonei 661
Psoriasis 501. 512
Puerperalinfektion 1046
Pulmonalis, Umfang 7
„ Verengerung 2
Purpura 473. 474. 493
Pustula maligna 487
Pyelitis 892. 893. 894
Pyelonephritis 861. 893
Pyometra 1009
Pyonephrose 892. 893. 894
Pyopneumothorax 820. 832. 834
Pyosalpinx 987

R

Rachitis 224
„ foetalis 163
Rankenneurom 464. 536
Ranula 562
Ranula pankreatica 720
Rectocele 1020
Reiskörper 322. 324
Reitknochen 317
Resektion 192
Resorption, lakunäre 171. 172. 195
Rhagaden 478
Rheumatismus articularis 268
„ nodosus 322
Rhinitis 724. 725
Rhinolithen 728
Rhinophyma 526
Rhinosklerom 516. 726
Riesenwuchs 245
Ringelhaar 547
Roseola 472. 492. 511
Rotlauf 485
Rotz 219. 316. 515. 725
Rückenmark 327
Abszeß 348
Allgemeines 327
Anämie 333
Anatomie 327
Asymmetrie 332
Ataxie, hereditäre 367
Atrophie 333. 337
„ der Ganglienzellen 364
„ der Vorderhöner 337. 364
Bau 327
Bindegewebsbildung 343
Blutung 334. 349
Bulbärparalyse 365
Corpora amylacea 341
Defekte 332
Degeneration, absteigende 344
„ anämische 333
„ aufsteigende 344
„ graue, der Hinterstränge 361. 363
„ der Ganglienzellen 338
„ ischämische 334
„ Kompressions- 334
„ der Nervenfasern 339
„ sekundäre 344
„ Ursachen 333
Dementia paralytica 363
Diastematomyelie 332
Eiterung 347. 348
Entzündung 335
„ fortgeleitete 351
Ergotismus 334
Erweichung, rote 347
„ weiße 347
Fettkörnchenzellen 340
Friedreichsche Krankheit 367
Ganglienzellen, Bau 329. 338
„ Degeneration 338
„ Mangel 349
„ Tigrolyse 339
„ Verkalkung 341
Geschwülste 370
Giftwirkung 334
Gliawucherung, reparatorische 341
Gliom, strangförmiges 354

Rückenmark
Gliose, zentrale 354
Glossopharyngolabialparalyse 365
Hämatomyelie 334. 353
Heterotopie grauer Substanz 332
Hinterstränge, graue Degeneration 361 363
Hydromyelie 352. 354
Hydromyelocele 352
Inaktivitätsatrophie 333
Ischämie 334
Kinderlähmung 349
Kleinheit, abnorme 332
Kompression 334. 335
Lateralsklerose, amyotrophische 365
Lepra 369
Leptomeningitis purulenta 371
Leukomyelitis 348. 351
Luftdruckschwankungen 335
Meningitis 371
„ cerebrospinalis 371
Meningomyelitis 351. 371
„ tuberculosa 369. 372
Mikromyelie 332. 390
Mißbildung 331
Muskelatrophie, spinale 364
Myélite cavitaire 354
Myelitis 336
„ centralis 351
„ diffusa 348. 351
„ disseminata 348. 351
„ eitrige 348
„ hämatogene 348
„ Kompressions- 347
„ multiple 358
„ syphilitica 369
„ transversa 348. 350
„ traumatische 346
Myelocystocele 352
Myelomalacie 334
Narbenbildung 343
Nekrose, ischämische 334
Neuron 360
Neuronentheorie 360
Neurofibrillen 360
Nisslsche Körperchen 338
Ödem, entzündliches 335
Paralyse, Landrysche 348
„ progressive 363. 368
Paralysis agitans 359
„ glosso-labio-laryngea 365
„ spinalis spastica 365
Pigmentkörnchenzellen 340
Poliomyelitis 348. 349
„ anterior 349
Pyomyelie 353
Pyramidenbahn, ungleiche Verteilung 332
Pyramidenstrangdegeneration, primäre 364
Sklerose 341. 347
„ multiple 355
„ perivaskuläre 359
„ zentrale 351. 354

Rückenmark
Spinalparalyse, spastische 365
Strangbahnen, Entwicklung, mangelhafte 332
Substanz, graue, Heterotopie 332
Syphilis 369
Syringomyelie 353. 355. 359
Systemerkrankung 360
„ kombinierte 367
Tabes dorsalis 361
„ spasmodische 365
Tigrolyse 339
Tractus intermedio-lateralis 327
Trauma 334
Tuberkulose 368
Verdoppelung 332
Wucherung, reparatorische 341
Zentralkanal, Ausbildung, abnorme 332
„ Erweiterung 332. 347. 352
„ Verdoppelung 332. 353
Zirkulationsstörungen 334
Rückenmarkshaut, harte
Aktinomykose 378
Echinokokken 378
Entzündung 376
Geschwülste 378
Pachymeningitis int. hypertrophica 377. 378
„ „ prolifera 377
Syphilis 378
Tuberkulose 377
Rückenmarkshäute, zarte
Angiome 374
Blutungen 373
Cylindrome 376
Endotheliom 376
Entzündung 371
Geschwülste 374
Meningitis cerebrospinalis 371
Meningomyelitis 351. 369. 371
Neubildungen 374
Osteom 374
Syphilis 372
Tuberkulose 371
Varicen 374
Rupia 513
Rupturaneurysma 80

S

Sagomilz 123
Salpingitis 986
Samenbläschen 949
Samenleiter 948
Samensteine 949
Samenstrang 947
Deferenetis 948
Entzündung 948
Geschwülste 947
Gumma 949
Hämatom 947
Hydrocele funiculi 947
Samensteine 949
Spermatitis 948

Samenstrang
Tuberkulose 948
Torsion 948
Varicocele 947
Sarcoma deciduocellulare 1013
„ phyllodes 1057
Scabies 520
Schädelformen 164
Schanker 489. 511
Scharlach 491
Scheide 1017
Blasenscheidenfistel 1021
Cysten 1019
„ Luft- 1019
Cystocele 1020
Eiterung 1018
Emphysema 1019
Enterocele vaginalis 1020
Entzündung 1017. 1019
Epiphyten 1020
Epizoen 1020
Erosion 1018
Geschwülste 1020
Geschwür 1018
Hämatokolpos 1008
Karzinom 1020
Kolpitis 1017
„ vetularum 1018
Kolpohyperplasia cystica 1019
Luftcysten 1019
Mastdarmscheidenfistel 1021
Nekrose 1018
Obliteration 1019
Ovariocele vaginalis 1020
Papillarhypertrophie 1018
Prolaps 1020
Rectocele 1020
Syphilis 1020
Tuberkulose 1019
Vaginitis 1017
„ emphysematosa 1019
Verengerung 1018. 1019
Verletzungen 1020
Verwachsungen 1018
Scheidenhaut (Hoden) 943
Schiefhals, muskulärer 314
Schilddrüse 911
Adenom 912
Amyloidentartung 915
Atrophie 912
Basedowsche Krankheit 913
Cysten 913. 915
Echinokokkus 919
Epithelkörperchen 920
Funktion 919
Geschwülste 917
Glandulae parathyreoideae 920
Gumma 918
Hypertrophie 912
Karzinom 917
Kropf 912
Mißbildung 911
Nebendrüsen 911
Sarkom 917
Schilddrüse
Struma 912
„ Ätiologie 916
„ benigna 912
„ Blutungen 914
„ cystica 913
„ Degeneration, amyloide 915
„ „ cystische 913. 914. 915
„ „ hyaline 914
„ fibrosa 914
„ hydropica 915
„ hyperaemica 912
„ hyperplastica 912
„ kolloides 913
„ maligna 912. 917
„ ossea 915
„ parenchymatosa 912
„ petrificata 915
„ vasculosa 913
Strumitis 918
Tuberkulose 918
Thyreoiditis 918
Verkalkung 915
Schleimbeutel 323
Bursitis 323
Corpuscula oryzoidea 324
Ganglion 325
Geschwülste 325
Hämatom 325
Hydrops 323
Hygrom 323
„ mit Knorpelwucherungen 325
„ tuberkulöses 324
Überbein 325
Schmeerfluß 542
Schnürleber 663
Schrumpfniere 845. 847. 871. 876. 881
Schwangerschaft 1028. 1031
„ extrauterine 1048
Schwangerschaftsnarben 470
Scoliose 167. 236
Scrofuloderma 505. 506
Scrotum 955
Seborrhöe 542
Sebumwarze 520
Segmentatio myocardii 33
Sehne 320. 322
Sehnenfleck 43. 45
Sehnenscheide 320
Corpuscula oryzoidea 322
Gicht 321
Hydrops tendo-vaginalis 321
Hygrom 321
Lipoma arborescens 322
Reiskörper 322
Rheumatismus nodosus 322
Tendinitis 320
Tendovaginitis 320
„ urica 321
Tenosynovitis 320
Tuberkulose 321
Sequester (Knochen) 202. 204. 208
Serotina 1029

Sharpeysche Fasern 184
Siderosis 671. 851
Silberinfarkt 852
Skleroderma 526
Sklerose des Zentralnervensystems s. Gehirn und Rückenmark
„ der Gefäße s. Arterien u. Venen
Skorbut 474
Smegmolith 954
Solitärtuberkel 421. 439
Sommersprossen 467. 533
Soor 551. 584
Speckmilz 123
Speichelcysten 576
Speicheldrüsen 575
Achroocytose 576
Angina Ludovici 575
Geschwülste 576
Konkremente 576
Mumps 575
Parotitis 575
Ranula 576
Syphilis 576
Speichelfistel 576
Speichelsteine 576
Speiseröhre s. Ösophagus
Spermatitis 948
Spermatocele 938
Sphenokephali 164
Spiralen, Curschmannsche 747
Splenisation 767
Splenitis 126
Spondylitis deformans 241. 242
Spondylolisthesis 267
Staubzellen 774
Steinkind 1050
Steißdrüse 926
Stenose der Herzklappen 23
Stomakake 554
Stomatitis 552. 553. 554
Strangdegeneration s. Rückenmark
Striae gravidarum 470
Strongylus armatus 79
Struma 912. 913. 914. 916
„ suprarenalis 889. 924
Strumitis 918
Sublimatvergiftung 855
Sykosis 483. 516. 518. 543
Synarthrose 259
Syncytium 1030
Syndesmose 191
Synostose 161. 190
Synovitis 269. 272. 288
Syringomyelie 353. 355. 359.

T

Tabes dorsalis 361
„ spasmodische 365
Talgdrüsen 542. 545
Talipomanus 166
Tätowierung 468
Tendinitis 320
Tendovaginitis 321
Tenosynovitis 320
Thrombenmole 1033
Thromboarteriitis 52. 59. 63. 68
Thrombophlebitis 83. 84
Thymus 151
akzessorische 152
Cysten 152
Hämorrhagien 152
Hassalsche Körperchen 152. 153
Hypertrophie 153
Lymphadenom 153
Syphilis 152
Tuberkulose 152
Thyreoiditis 918
Tinea 517. 542
Tonsilla pharyngea 568
Tonsillen s. Mandeln
Tonsillitis 567
Tophus 290
Trachea 740 (s. auch Luftröhre)
Tracheocele 740
Transfusion 99
Transpositio cordis 3
Traubenmole 1036
Trichophyton 518
Trichorrhexis 547
Trichterbrust 170
Trigonokephali 164
Tripper 906
Trochokephali 164
Tube 985
Blutung 986
Cysten 989
Entzündung 986
Geschwülste 989
Hämatosalpinx 987
Hydatide, Morgagnische 989
Hydroparasalpinx 990
Hydrops 987
Hydrops profluens 987
Hydrosalpinx 987
Hyperämie 985
Mißbildung 981. 984
Nebentube 990
Pyosalpinx 987
Sactosalpinx 987
Salpingitis 986
„ prolifera 987
Tuberkulose 987
Tuboovarialcyste 967
Tumeurs à myeloplaxes 254
Tumor albus 214. 293
„ vasculosus arterialis 79
Tunica vaginalis propria testis 943 (s. auch Hoden)
Tyloma 521
Typhlitis 630
Typhus 638

U

Überbein 325
Ulcus induratum 489
„ molle 489

Ulcus rodens 540
„ rotundum 598. 630
„ varicosum 489
Unguis incarnatus 548
Urachusreste 896
Ureter, Atresie 840. 886
„ Klappenbildung 840
Ureteritis cystica 894
Urethra, Atresie 886
Urethritis 906
Urticaria 496
Uterus, Abortus 1041
Abszeß 999
Adenomyom 1015
Amnion 1035
Anteflexio 991
Anteposition 993
Apoplexie 997
arcuatus 982
Atresie 984. 1008
Atrophie 1003. 1005
bicornis 982
bilocularis 982
bipartitus 982
Blasenmole 1036. 1037
Blutung 996. 997. 1008. 1042
Cervix, Hypertrophie 1007
Chondrofibrom 1014
Chorion 1030. 1035
„ Degeneration 1036
„ Epitheliom, malignes 1042
„ Karzinom 1045
Chorionektoderm 1030
„ Wucherungen benigne 1045
Chorionpolyp 1042
Cystadenom 1015
Cysten 1000
Decidua 1028. 1029
„ Blutung 1033
„ Entwicklung, mangelhafte1032
„ Hypertrophie 1032
„ Kalkablagerung 1033
„ Leukocytenansammlung 1032
„ Nekrose 1032
„ Tuberkulose 1033
„ Verfettung 1033
Decidualpolyp 1042
Deciduom 1044
Defekte 983
Deviation, seitliche 992
didelphys 982
Dysmenorrhoea membranacea 996
Eihäute, Retention 1042
Eiterung 999
Ektropium 993. 1000
Elevation 993
Endometritis 998. 999. 1000
„ decidualis 1032
„ glandularis 1004
„ exfoliativa 999
Entzündung 998
Erosion 1001
Fibrinpolyp 1042

Uterus
Fibroide 1013. 1015
Fibrom 1013
Fibromyom 1013
Fleischmole 1033
Fluor albus 998
foetalis 984
Fruchtwasser 1040
Geschwülste 1009
Geschwür 1001. 1010.
Hämatocele anteuterina 1024
„ intraperitonealis 1024
„ retrouterina 1024
Hämatokolpos 1008
Hämatom 1042
Hämatometra 1008
Hydramnion 1040
Hydrometra 1009
Hymen 985
Hyperplasie, cystische 1004
„ einfache 1003
„ glanduläre 1004
Hypertrophie 1006. 1007
Hypoplasie 984
incudiformis 982
infantilis 984
Infarkt 1006
Inversio 993
Karzinom 1009
Katarrh 998
Krebs 1009
Krebsgeschwür 1010
Lageveränderungen 991
Lateralposition 993
Leiomyom 1013
Menorrhagie 996
Menstruation 996
Metritis 999
Metrorrhagie 997
Mißbildungen 982
Myom 1013
Nabelschnur 1040
Ovula Nabothi 996
Parametritis 1022
Pelveoperitonitis 1023
Perimetritis 1023
Physometra 1009
Placenta 1030. 1036
„ Cysten 1038
„ Epitheliom, malignes 1042
„ Fibrom 1036
„ foetalis 1036. 1038
„ Infarkt 1033
„ praevia 1039
„ Syphilis 1034. 1038
„ Thrombose 1033
„ Tuberkulose 1038
Placentarpolyp 1042
Placentartumoren 1039
Placentarzellenembolie 1031. 1045
Polyp 1004
Prolaps 992. 993
Puerperalinfektion 1046
Pyometra 1009

Uterus
Regeneration nach der Geburt 1041
Retentionscysten 1000
Retroflexio 991
Retroposition 993
Sarcoma deciduocellulare 1013
Sarkom 1013. 1016
Schleimhaut 994
„ Atrophie 1003
Schwangerschaft 1028. 1031
„ extrauternie 1048
Senkung 992
septus 982
Serotina 1029
Stenose 1008
subseptus 982
Syncytium 1030
Syphilis 1002
Thromben-(Fleisch-)mole 1033. 1037
Torsion 993
Traubenmole 1036
Tuberkulose 1001
unicornis 983
Verdoppelung 982
Versio 992
Vorfall 992

V

Vaccine 494
Vagina s. Scheide
Vaginitis 1017. 1019
„ testis 943. 945
Vaguspneumonie 729
Varicellen 494
Varicocele 86. 947
Variola 473. 493
Varix 86
„ aneurysmaticus 82
Vas deferens 948
Venen 82 (s. auch Phlebitis)
„ Degeneration, fettige 82
„ Erweiterung 86
„ Geschwülste 87
„ Geschwür, variköses 87
„ Sklerose 82
„ Steine 83
„ Syphilis 84
„ Thrombophlebitis 83. 84
„ Tuberkulose 84
„ Verkalkung 82
„ Wunden 83
Verbrecherhirn 396
Verbrennung 479
Verrenkung 265
Verruca 533
Vesicula prostatica 950
Vibices 473
Vitiligo 469
Volvulus 614
Vulva 1025
Cysten 1027
Elephantiasis 1027
Entzündung 1025
Geschwülste 1026. 1027
Kraurosis 1026
Ulcus rodens 1026

W

Wanderniere 839
Wangenbrand 555
Warze 530. 532. 533.
Wasserpocken 494
Werlhofsche Blutfleckenkrankheit 474
Wirbelsäule, Entzündung, chronische ankylosierende 287
Wurmaneurysma 79
Wurmfortsatz s. Darm
Wurstvergiftung 620. 645

X

Xanthelasma 467. 535
Xanthinsteine 901
Xanthoma 467. 535
Xeroderma 503
Xerodermie 543

Z

(siehe auch unter C)

Zähne 563
Cyste 564. 565
Dentinoid 565. 566
Epithelioma adamantinum 565
Epulis 566
Geschwülste 565
Karies 563
Odontom 565. 566
Parulis 564
Periost, Entzündung 564
Pulpa, Entzündung 564
Wechsel 566
Wurzelcysten 564. 565
Wurzelgranulom 564
Wurzelhautentzündung 564
Ziegenpeter 575
Zirbeldrüse 450
Zottenkrebs 904
Zuckergußleber 656
Zunge s. Mundhöhle
Zungenwurzel, Atrophie 565
Zwergwuchs 157. 224
Zwiewuchs 224
Zylinder (Harn) 841 858.. 866. 867

WELLCOME INSTITUTE LIBRARY

Druck von Breitkopf & Härtel in Leipzig.